

Komplikacije u liječenju oroantralne fistule

Žanetić, Matija

Master's thesis / Diplomski rad

2022

Degree Grantor / Ustanova koja je dodijelila akademski / stručni stupanj: **University of Zagreb, School of Dental Medicine / Sveučilište u Zagrebu, Stomatološki fakultet**

Permanent link / Trajna poveznica: <https://um.nsk.hr/um:nbn:hr:127:577133>

Rights / Prava: [Attribution-NonCommercial 4.0 International](#)/[Imenovanje-Nekomercijalno 4.0 međunarodna](#)

Download date / Datum preuzimanja: **2024-11-27**



Repository / Repozitorij:

[University of Zagreb School of Dental Medicine Repository](#)





Sveučilište u Zagrebu

Stomatološki fakultet

Matija Žanetić

KOMPLIKACIJE U LIJEČENJU OROANTRALNE FISTULE

DIPLOMSKI RAD

Zagreb, 2022.

Rad je ostvaren na Katedri za otorinolaringologiju Stomatološkog fakulteta Sveučilišta u Zagrebu.

Mentor rada: izv. prof. dr. sc. Goran Geber, MD, Klinika za otorinolaringologiju i kirurgiju glave i vrata, KBC „Sestre milosrdnice”

Lektor hrvatskog jezika: Nikolina Pinčić, mag. educ. philol. croat.

Lektor engleskog jezika: Gabrijela Marić, mag. educ. philol. angl.

Sastav Povjerenstva za obranu diplomskog rada:

1. _____
2. _____
3. _____

Datum obrane rada: _____

Rad sadrži: 36 stranica

0 tablica

3 slike

1 CD

Rad je vlastito autorsko djelo, koje je u potpunosti samostalno napisano uz naznaku izvora drugih autora i dokumenata korištenih u radu. Osim ako nije drukčije navedeno, sve ilustracije (tablice, slike i dr.) u radu su izvorni doprinos autora diplomskog rada. Autor je odgovoran za pribavljanje dopuštenja za korištenje ilustracija koje nisu njegov izvorni doprinos, kao i za sve eventualne posljedice koje mogu nastati zbog nedopuštenog preuzimanja ilustracija, odnosno propusta u navođenju njihovog podrijetla.

Zahvala

Zahvaljujem svom mentoru, izv. prof. dr. sc. Goranu Geberu, na pomoći pri izradi ovog rada.

Zahvaljujem svojoj obitelji na ljubavi, podršci i strpljenju tijekom cijelog mog obrazovanja.

Veliko hvala mojoj Marti na pomoći, ljubavi i vjeri u mene kroz sve ove godine.

Hvala svim kolegama i prijateljima koje sam stekao tijekom studiranja, vi ste ga učinili nezaboravnim.

KOMPLIKACIJE U LIJEČENJU OROANTRALNE FISTULE

Sažetak

Oroantralna komunikacija je prostor koji povezuje usnu šupljinu i maksilarni sinus. Ona najčešće nastaje nakon ekstrakcije gornjih distalnih zuba, posebice kutnjaka. Osim tijekom ekstrakcije zuba, nastaje i kod implantološke terapije te enukleacije cista. Ostali razlozi nastanka su trauma i patološka zbivanja, poput osteomijelitisa. Neliječenjem oroantralne komunikacije, ona epitelizira i dolazi do nastanka oroantralne fistule.

Oroantralna fistula je patološka epitelizirana komunikacija između oralne šupljine i maksilarnog sinusa. Stalna komunikacija između oralne šupljine i sinusa omogućuje migraciju mikroflore usne šupljine u maksilarni sinus i izaziva njegovu upalu.

Prilikom liječenja oroantralne fistule potrebno je obratiti pažnju na moguću upalu u sinusu koju je potrebno zbrinuti prije kirurškog zatvaranja fistule. Kirurški zahvat je potrebno odabrati individualno, prema potrebama i zdravstvenim mogućnostima pacijenta, jer o njemu ovise komplikacije koje mogu nastati. Tijekom liječenja oroantralne fistule može doći do komplikacija, a neke od češćih su: smanjena dubina vestibuluma, edem, nekroza režnja i dehiscijencija rane. Na pojavu komplikacija liječenja oroantralne fistule može utjecati neiskustvo liječnika i nepravilan odabir zahvata. Međutim, za konačan ishod terapije, osim kompetentnosti liječnika, važno je pravilno pridržavanje postoperativnih uputa od strane pacijenata.

Ključne riječi: oroantralna komunikacija, oroantralna fistula, komplikacije liječenja oroantralne fistule

COMPLICATIONS IN TREATMENT OF OROANTRAL FISTULA

Summary

Oroantral communication is an open connection between the oral cavity and maxillary sinus. It most often occurs after the extraction of upper distal teeth, especially molars. In addition to tooth extraction, it can be complication of implant therapy and cyst enucleation. Other possible aetiologies are trauma and pathological events such as osteomyelitis. Not treated oroantral communication can lead to epithelialization and subsequent oroantral fistula creation.

Oroantral fistula is a pathological epithelialized communication between the oral cavity and the maxillary sinus. Constant communication between the oral cavity and the sinus enables migration of oral microflora into the maxillary sinus and causes inflammation.

During the treatment of oroantral fistula, it is necessary to pay attention to possible sinus inflammation, which have to be attended before surgical closure of the fistula. Surgical procedure should be chosen individually according to the needs and medical condition of the patient. The possible complications depend on the type of procedure performed. Some of the more common ones are reduced vestibular depth, edema, flap necrosis and wound dehiscence. Occurrence of complications can be influenced by the inexperience of the doctor and improper selection of the procedure. However, for the outcome of the therapy, apart from the competence of the doctor, patients' proper adherence to postoperative instructions is important.

Key words: oroantral communication, oroantral fistula, complications in treatment of oroantral fistula

SADRŽAJ

1. UVOD	1
2. MAKSILARNI SINUS	3
2.1. Anatomija i fiziologija	4
3. OROANTRALNA KOMUNIKACIJA	6
4. KOMPLIKACIJE OROANTRALNE KOMUNIKACIJE	9
4.1. Oroantralna fistula	10
4.2. Maksilarni sinusitis	12
5. KOMPLIKACIJE LIJEČENJA OROANTRALNE FISTULE	15
5.1. Liječenje oroantralne fistule	16
5.1.1. Mekotkivni režnjevi	19
5.1.2. Autogeni koštani nadomjestak	21
5.1.3. Alogeni materijali	22
5.1.4. Ksenogeni materijali	22
5.1.5. Sintetski materijali	22
5.2. Komplikacije liječenja oroantralne fistule	23
6. RASPRAVA	26
7. ZAKLJUČAK	28
8. LITERATURA	30
9. ŽIVOTOPIS	35

Popis skraćenica

CBCT - (eng. *Cone beam computed tomography*) – *Cone beam* kompjuterizirana tomografija

OAF - (eng. *Oroantral fistula*) – Oroantralna fistula

Oroantralna komunikacija je jedna od komplikacija koja se javlja prilikom ekstrakcije gornjih postraničnih zuba zbog anatomske blizine ili projekcije korijena unutar sinusa. Ako se ne dijagnosticira i ne liječi na vrijeme, može progredirati u fistulu.

Oroantralna fistula je patološka epitelizirana komunikacija između oralne šupljine i maksilarnog sinusa. Nastaje kada se oroantralna komunikacija ne zatvori spontano, već ostaje otvorena i dolazi do njezine epitelizacije. Stalna komunikacija između oralne šupljine i sinusa omogućuje migraciju mikroflore usne šupljine u maksilarni sinus i izazivanje njegove upale.

Svrha ovog rada je upoznati doktore dentalne medicine s važnošću odabira pravilne tehnike liječenja oroantralne fistule i potencijalnim komplikacijama koje se mogu javiti u liječenju oroantralne fistule.

2. MAKSILARNI SINUS

Maksilarni sinus je zrakom ispunjen prostor, obložen sluznicom, koji se nalazi u gornjoj čeljusti. Svrstavamo ga u skupinu paranazalnih sinusa. U toj skupini nalaze se još i etmoidni, frontalni i sfenoidni sinusi - svi oni ostvaruju komunikaciju s nosnom šupljinom. Maksilarni sinus je najveći i razvija se prvi u odnosu na ostale paranazalne sinuse (1).

2.1. Anatomija i fiziologija

Maksilarni sinus je šupljina volumena 20 - 25 ml, koja svojim izgledom podsjeća na četverostranu piramidu. Bazu piramide čini lateralni zid nosne šupljine, a vršak piramide je usmjeren prema zigomatičnoj kosti. Visoko na medijalnoj stijenki sinusa, odmah ispod dna orbite, nalazi se *hiatus semilunaris*, u kojem je smješten ostium i preko kojeg se sinus drenira u srednji nosni hodnik. Zbog visoko položenog ostiuma, drenaža ovisi o cilijarnom djelovanju, a ne o gravitaciji. Gornju plohu sinusa čini dno orbite, a donju plohu alveolarni nastavak maksile (2). Maksilarni sinus čine četiri komore: *recessus alveolaris*, *recessus palatinus*, *recessus zygomaticus* i *recessus frontalis*. Najniža točka sinusa nalazi se iznad drugog pretkutnjaka i prvog kutnjaka (3).

Maksilarni sinus prekriva Schneiderova membrana, prosječne debljine 0,8 mm. Ona se sastoji od višeslojnog epitela s cilijama, vezivnog tkiva te periosta. Cilijarni cilindrični epitel usmjerava bakterije prema ušću sinusa te omogućuje samoodržavanje zdravog sinusa (4).

Razvoj maksilarnog sinusa počinje u trećem mjesecu fetalnog života te dolazi do ubrzanog rasta od rođenja do treće godine te od sedme do dvanaeste godine života. Svoje maksimalne dimenzije dostiže krajem puberteta (5).

Krvna opskrba uglavnom dolazi od gornjih alveolarnih ogranaka maksilarne i facijalne arterije, a dno sinusa vaskularizira palatinalna arterija. Venska drenaža odvija se anteriorno, preko kavernoznog pleksusa koji se ulijeva u facijalnu venu, a posteriorno preko pterigoidnog pleksusa koji se ulijeva u unutarnju jugularnu venu (6).

Maksilarni sinus prima osjetnu inervaciju iz prednje, srednje i stražnje gornje alveolarne grane *nervusa maxillaris*. Većinu senzorne inervacije osigurava gornja stražnja alveolarna grana, koja obično ima dvije do tri grane (7).

Jedna od fizioloških funkcija maksilarnog sinusa je da mukoza, koja oblaže sinus, djeluje kao primarni obrambeni mehanizam respiratornog trakta. Djeluje tako da mukus hvata patogene čestice koje se nalaze u zraku, prilikom udaha kroz nos. Mukoza sadrži dva sloja - tanak, vodenasti sloj sola koji kupa cilije i omogućava im da se lako kreću i površinski te debeli, ljepljivi sloj gela odgovoran za hvatanje udahnutih čestica. Mukus je također imunološki aktivan te sadrži laktoferin i antitripsin, koji djeluju lokalno obrambeno na mukozi (1).

3. OROANTRALNA KOMUNIKACIJA

Oroantralna komunikacija je neprirodan, patološki prostor koji povezuje oralnu šupljinu i maksilarni sinus, koja, ako se ne liječi, može progredirati u kronični sinusitis ili u oroantralnu fistulu. To je komplikacija s kojom se često susreću oralni kirurzi jer može nastati prilikom ekstrakcije zuba (8).

Jedan od glavnih razloga nastanka oroantralne komunikacije je blizina korijena zuba dnu maksilarnog sinusa prilikom vađenja maksilarnih premolara i molara. Ostali uzroci nastanka oroantralne komunikacije uključuju: prisutnost maksilarnih cista ili tumora, frakturu tubera, utiskivanje implantata u maksilarni sinus, osteoradionekrozu, nekrozu režnja, ponekad kao komplikaciju Caldwell-Luc postupka i druge patološke procese (9).

Alveolarni recessus maksilarnog sinusa nije kod svih ljudi jednako razvijen. Odnos između sinusa i korijena zuba ovisi o tome je li on jače ili slabije razvijen, odnosno ako je recessus jače razvijen korijen premolara i molara će sezati dublje, a ako je slabije razvijen sezat će pliće u alveolarni recessus maksilarnog sinusa. Najčešće su to korjenovi prvog molara, zatim drugog premolara i drugog molara. Njih od sinusa dijeli tanka koštana lamela, a nekad i samo sluznica sinusa. Kod ekstrakcije zuba, prilikom luksacijskih kretnji, koštana lamela se lako odlomi. Ako postoji samo sluznica sinusa, ona može ostati sačuvana, ali se mnogo češće potrga, što rezultira otvorenjem sinusa (10).

Izuzev odnosa korjenova i dna sinusa, bitnu ulogu ima oblik i usmjerenost korjenova. Ako su korjenovi veoma divergentni, potrebno ih je separirati i ekstrahirati svaki korijen posebno. Prilikom vađenja, treba izbjegavati upotrebu apikalno usmjerenih sila da ne bi došlo do potisnuća korijena zuba u sinus. Ako ih ne separiramo, vađenje će zahtijevati uporabu velikih sila, što može rezultirati lomom dna sinusa (11).

Prije svakog vađenja zuba, da bi se prevenirao mogući nastanak oroantralne komunikacije, treba napraviti rendgensku snimku. Pomoću preoperativne radiološke analize možemo procijeniti odnos između korijena zuba i maksilarnog sinusa. Međutim, procjena točnog položaja korijena, u odnosu na dno sinusa, pomoću ortopantomograma može biti otežana zbog nedostataka ove metode snimanja, kao što su efekti povećanja i izobličenja (11, 12).

Da bi se eliminirala superpozicija okolnih struktura i dobila točna informacija o topografskim odnosima sinusa i zuba, koristimo kompjutersku tomografiju s konusnim zrakama (eng. *Cone beam computed tomography*, CBCT), koja omogućava dobivanje trodimenzionalnih slika i njihovu kvalitetnu analizu (12).

Postavljanje točne dijagnoze oroantralne komunikacije možemo napraviti na više načina. Prvi način je pregled korijena ekstrahiranog zuba. Ako je na vrhovima korijena vidljiv komadić kosti, možemo posumnjati da postoji komunikacija između maksilarnog sinusa i usne šupljine, ali komunikacija može biti prisutna i ako na površini korijena nije vidljiva kost. Zbog toga je potrebno obaviti test puhanja na nos, tzv. Valsalvin test. Liječnik prstima stisne pacijentove nosnice i zamoli ga da lagano puhne kroz nos, dok liječnik promatra alveolu. Ako je komunikacija prisutna, doći će do prolaska zraka kroz alveolu i do stvaranja mjehurića zraka. Također, može biti prisutan i piskutavi zvuk zbog prolaska zraka kroz komunikaciju (11, 13).

Vrsta liječenja ovisi o veličini komunikacije. Cilj liječenja je stvaranje povoljnih uvjeta za nastanak i očuvanje krvnog ugruška u alveoli. Sve komunikacije se trebaju zatvoriti unutar 24 do 48 sati kako bi se prevenirao nastanak komplikacija, kao što su oroantralna fistula i maksilarni sinusitis. U nedostatku infekcije maksilarnog sinusa, komunikacija promjera do 2 mm može spontano zacijeliti nakon stvaranja krvnog ugruška (9).

Kod komunikacija promjera od 2 do 6 mm potrebno je u alveolu ekstrahiranog zuba postaviti antifibrinolitički uložak (Gelatamp, Surgicel) i učvrstiti ga madrac šavom. To je spužvasta tvar koja se spontano resorbira, a omogućuje stvaranje ugruška i bubrenjem zatvara komunikaciju. Pacijentu se kroz pet dana propisuju antibiotici i dekonjestivne kapi za nos (ephedrini rhinoguttae 1,00 %) zbog prevencije nastanka sinusitisa i mogućnosti drenaže sinusa (13).

Da bi se ugrušak očuvao, pacijenta treba upozoriti na radnje koje mogu izazvati njegov pomak ili ispadanje. Radnje kao što su jako kihanje, pušenje, pijenje na slamčicu te forsirano puhanje na nos dovode do povećanja tlaka u maksilarnom sinusu, što može uzrokovati oštećenje ili ispadanje krvnog ugruška (13).

Komunikacije većih promjera potrebno je liječiti različitim kirurškim metodama. Materijali koji se upotrebljavaju mogu biti autogeni, ksenogeni, alogeni ili sintetički (14).

4. KOMPLIKACIJE OROANTRALNE KOMUNIKACIJE

Ako se oroantralna komunikacija ne liječi, postoji mogućnost nastanka njenih komplikacija. Dvije najučestalije komplikacije su kronična oroantralna fistula i postoperativni maksilarni sinusitis. Vjerojatnost da će neka od ovih komplikacija nastati je usko povezana s veličinom oroantralne komunikacije i izloženošću sinusa (11).

4.1. Oroantralna fistula

Oroantralna fistula je patološki kanal, obložen epitelom, koji povezuje oralnu šupljinu i maksilarni sinus. Fistula može biti ispunjena granulacijskim tkivom ili polipozom sinusa sluznice. Ovisno o lokaciji može biti alveo-sinusna, palato-sinusna i vestibulo-sinusna (16).

Razlog nastanka može biti dentalna infekcija, trauma, zračenje ili osteomijelitis, ali najčešći je razlog jatrogena perzistirajuća oroantralna komunikacija. Oroantralna komunikacija se može spontano zatvoriti, ali ako se ne zatvori, počinje proces epitelizacije i stvaranje fistule. Jednom kada se fistula uspostavi, obično ne zacjeljuje bez kirurškog zahvata. Epitel migrira u komunikaciju iz oralne ili antralne sluznice, a migracija počinje kada komunikacija postoji barem 48 – 72 sata. U prosjeku, kroz sedam do osam dana komunikacija će biti potpuno prekrivena višeslojnim cilindričnim epitelom antralne sluznice i pločastim epitelom oralne sluznice. Spontano cijeljenje je otežano zbog prisutnosti epitela unutar fistularnog kanala, ali i zbog osteitisa okolne kosti, prisutnosti stranog tijela ili zbog razvoja maksilarnog sinusitisa, što za posljedicu može imati nastanak kronične fistule (9, 15).

Pacijent se može javiti s trenutnim ili odgođenim simptomima. Razlog odgođenog odgovora je taj što je oroantralni defekt nakon ekstrakcije bio u cijelosti okludiran krvnim ugruškom. Tek nakon što se ugrušak raspadne, dolazi do uspostave komunikacije (16). Simptomi ovise o veličini fistule. U početku može postojati stalna bol lokalizirana u alveoli, ali kasnije, kada se upala smiri, fistula postaje bezbolna. Ako je bol snažna, mora se posumnjati na neki dodatni uzrok, kao što je infekcija (17).

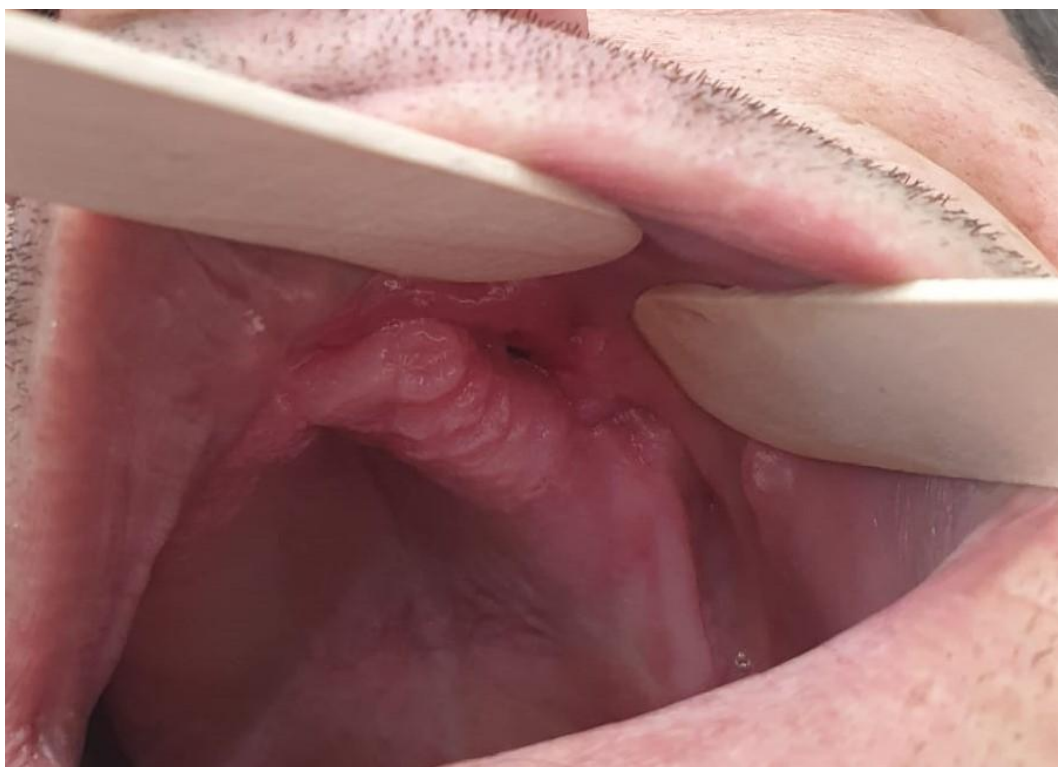Najkarakterističniji simptomi su prolazak tekućine iz usta u nos tijekom jela ili curenje sadržaja iz nosne šupljine u usta tijekom puhanja nosa, cijedenje gnojnog sekreta kroz fistulu, poteškoće pri korištenju slamke, loš okus u ustima, halitoza, a može doći i do promjene glasa zbog strujanja zraka kroz fistulu. U slini se nalazi veliki broj bakterija. Za razliku od oralne sluznice, antralna sluznica je osjetljiva na kontaminaciju slinom.

Dugotrajna fistula osigurava stalnu izloženost antralne sluznice slini. Stoga, takvo stanje značajno povećava vjerojatnost antralne infekcije i njenog recidiva. Tipični simptomi koji se tada javljaju su jednostrana nazalna opstrukcija, osjećaj punoće te bol i osjetljivost gornje čeljusti na pritisak (9, 16, 17, 18).

U pogledu dijagnoze, treba napraviti detaljan intraoralni i ekstraoralni pregled. Dijagnostički testovi se mogu podijeliti na kliničke i radiološke. Kliničke testove izvodi stomatolog u ordinaciji, kao što su Valsalvin test, test stomatološkim ogledalom, test ispiranja fistule i test tupom sondom. Veće defekte moguće je dijagnosticirati samo inspekcijom, dok se manji najčešće dijagnosticiraju Valsalvinim testom, kojeg smo opisali kod oroantralne komunikacije. Kod testa stomatološkim ogledalom, ono se postavi na ulaz u fistulu, što će, u slučaju pozitivnog nalaza, uzrokovati zamagljivanje ogledalca, iako može biti i lažno pozitivan ako pacijent diše na usta. Ispiranje fistule se radi tako da se, pomoću šprice, tekućina ubrizga direktno u fistulu. Test je pozitivan ako dođe do istjecanja tekućine iz nosa. Međutim, ispiranje fistule i test tupom sondom se ne preporučuju jer se oralna flora ili kontaminirani fragmenti mogu potisnuti dublje u antrum, što može uzrokovati nastanak sinusitisa, nove fistule ili proširenja postojeće (16).

Najčešće radiološke metode, koje bi stomatolog trebao koristiti za potvrdu dijagnoze, su ortopantomogram, periapikalna slika ili CBCT. Oroantralnu fistulu na CBCT-u vidimo kao translucenciju intenziteta mekog tkiva koja prikazuje prekid kosti dna maksilarnog sinusa (9).

Dugotrajnim neliječenjem fistule, maksilarni sinus je trajno izložen mikroflori usne šupljine, što za posljedicu ima akutni ili kronični maksilarni sinusitis (19).



Slika 1. Oroantralna fistula. Preuzeto s dopuštenjem autora: doc. dr. sc. Ivan Salarić

4.2. Maksilarni sinusitis

Maksilarni sinusitis definiira se kao simptomatska upala maksilarnog sinusa uzrokovana virusnim, bakterijskim ili alergijskim rinitisom. Može biti u akutnom ili, ako upala traje dulje od 12 tjedana, kroničnom obliku (20).

Međutim, sinusitis također može biti uzrokovan oštećenjem dna maksilarnog sinusa do kojeg dolazi zbog dentalnih ili dentoalveolarnih struktura. Takav sinusitis je poznatiji kao odontogeni maksilarni sinusitis. Kronični maksilarni sinusitis dentalnog podrijetla predstavlja često stanje, čini 10 – 12 % slučajeva od ukupnog broja maksilarnih sinusitisa (21).

Najčešća etiologija odontogenog maksilarnog sinusitisa je dentoalveolarna operacija ili odontogena infekcija s perforacijom Schneiderove membrane. Istraživanja pokazuju da je oroantralna fistula, kao komplikacija ekstrakcije zuba, najčešći uzrok od svih stomatoloških etiologija. Također, uzročnici mogu biti i periapikalni apsces, parodontna bolest, postavljanje zubnih implantata, maksilarne cistične lezije ili strana tijela, kao što su endodontski materijali (21).

Ako se oroantralna komunikacija ne liječi na adekvatan način i pravovremeno, kod 50 % pacijenata dolazi do sinusitisa unutar 48 sati, a kod 90 % pacijenata isti će se razviti unutar 2 tjedna od nastanka defekta. Stoga se preporučuje liječenje komunikacije unutar 24 sata (22).

Odontogeni maksilarni sinusitis ima sličnu simptomatologiju kao i rinogeni sinusitis. Tri glavna simptoma, koja su zabilježena i kod odontogenog i kod rinogenog sinusitisa, su bol u licu, postnazalna sekrecija i kongestija nosa. Ako se pravi uzrok ne prepozna na vrijeme, terapijom neće doći do povlačenja bolesti i moguće je daljnje širenje upale (23). Neki od simptoma, koji se javljaju kod odontogenog maksilarnog sinusitisa, su i gnojna unilateralna rinoreja, neugodni miris ili okus i malaksalost. Najčešći simptom je unilateralna gnojna rinoreja (24). Kod pacijenata s unilateralnim simptomima koji ne reagiraju na terapiju te kod onih koji u anamnezi imaju stomatološke kirurške zahvate, moramo posumnjati na sinusitis odontogenog podrijetla (21).

Za dijagnozu nam je bitna detaljna anamneza, endoskopski nalaz sinusa, bris nosa, radiološki nalaz te intraoralni pregled, kod kojeg možemo uočiti oroantralnu fistulu. Radiološke metode ključan su dijagnostički alat u dijagnostici i liječenju odontogenog sinusitisa, a mogu se koristiti ortopantomogram i CBCT.

CBCT se smatra zlatnim standardom u oralnoj kirurgiji koji može precizno pokazati odnos odontogenog uzročnika i koštani defekt dna maksilarnog sinusa. Također, može odrediti točan položaj stranog tijela unutar maksilarnog sinusa te kod odontogenog sinusitisa prikazati vidljivo zamućenje maksilarnog sinusa (25).

Terapija odontogenog sinusitisa zahtijeva kombinaciju medikamentozne i kirurške terapije, uklanjanje uzročnog odontogenog faktora da bi se spriječio recidiv i moguće komplikacije. Medikamentozna terapija uključuje peroralnu primjenu antibiotika u trajanju od 7 do 14 dana (26).

Kirurške metode, koje se koriste za liječenje odontogenog maksilarnog sinusitisa, su Caldwell – Luc operacija i manje invazivna funkcijska endoskopska sinusna kirurgija. Zbog lakog pristupa i brzog otklanjanja simptoma, koristi se Caldwell – Luc operacija. Međutim, često su neizbježne komplikacije, poput stvaranja postoperativnih maksilarnih cista. Funkcijska endoskopska sinusna kirurgija se preporučuje zbog svojih prednosti, kao što su širok i fleksibilan pristup paranazalnim sinusima kroz anatomske proširenje srednjeg nosnog otvora, uz potpuno uklanjanje ireverzibilno oboljelog tkiva, polipa i stranog tijela. Zbog manje invazivnosti, može doći do oporavka sinusne funkcije, očuvanja unutarnje sinusne sluznice i preostale Schneiderove membrane (26, 27).

5. KOMPLIKACIJE LIJEČENJA OROANTRALNE FISTULE

5.1. Liječenje oroantralne fistule

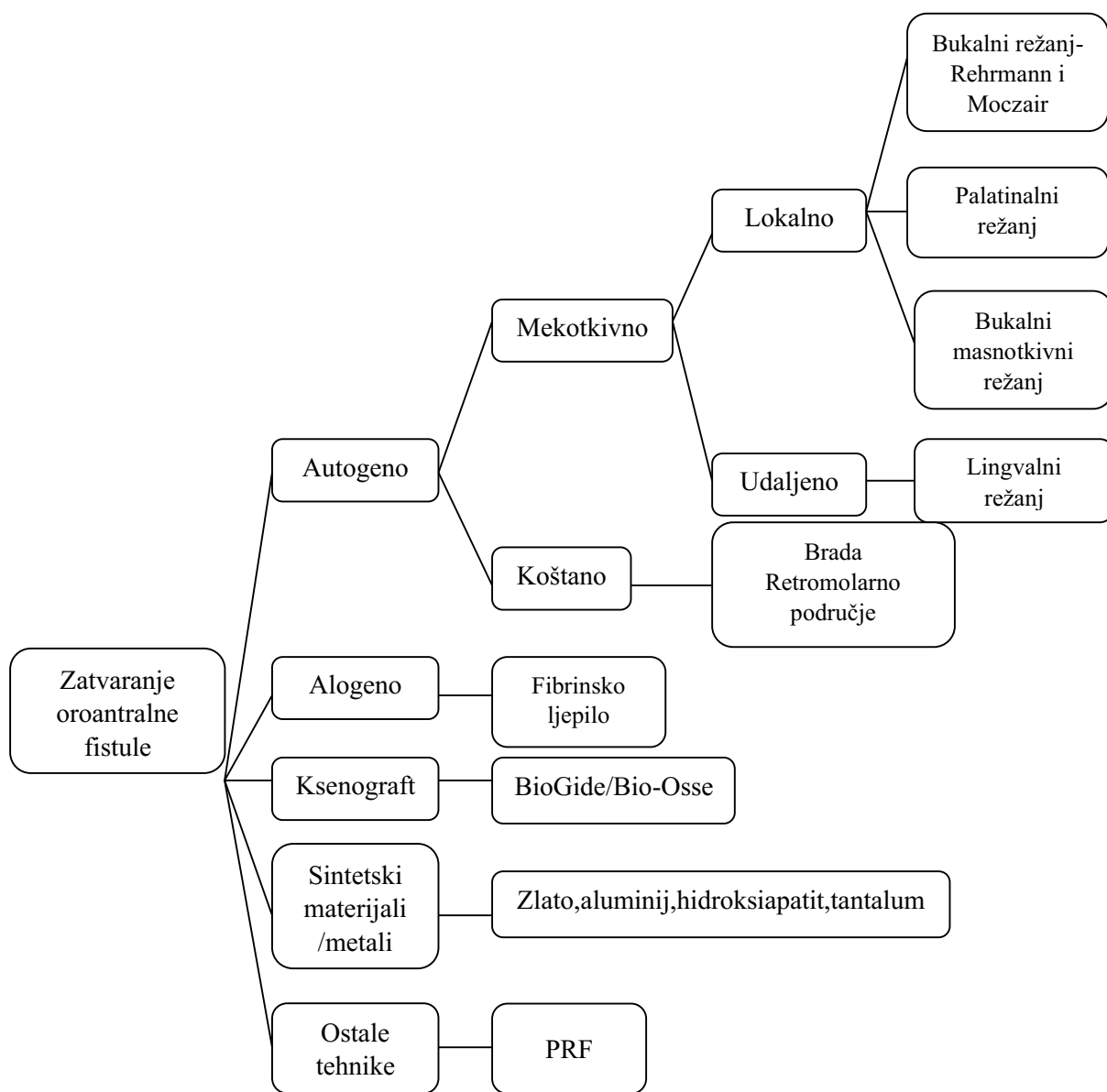
U odabiru kirurške metode kod zatvaranja fistule, trebaju se razmotriti različiti kriteriji, kao što su mjesto defekta, veličina defekta, visina alveolarnog grebena, dubina vestibuluma, postojanje upale ili infekcije sinusa te opće zdravstveno stanje pacijenta. Prisutnost infekcije sinusa ugrožava pozitivan ishod terapije te se fistula liječi tek nakon sanacije infekcije. Također, na odabir strategije liječenja utječe količina i stanje tkiva koje je dostupno za zahvat te potencijalna ugradnja implantata u budućnosti (9, 14).

Kod fistule malih dimenzija, koja je bez prisutnosti infekcije sinusa, može doći do spontanog cijeljenja, no kod većih fistula su izgledi za takvo cijeljenje znatno manji (19).

Kod infekcije sinusa je potrebno preoperativno, kroz fistulu, ispirati sinus fiziološkom otopinom, nakon koje slijedi ispiranje dezinfekcijskom otopinom kako bi postigli drenažu sinusa. Ovaj postupak treba provoditi sve dok tekućina za ispiranje ne bude bistra te više ne sadrži upalne eksudate. Pacijentu se preoperativno propisuju nazalni dekongestivi, koji skupljaju nazalnu sluznicu i održavaju antralni otvor za drenažu, a nužno je primijeniti i odgovarajuće antibiotike (28).

U slučaju potpuno epitelizirane fistule, potrebno je preoperativno napraviti eksciziju epitela fistule, debridirati sluznicu do dobro prokrvljenog tkiva, a inficirane koštane strukture kiretirati (28).

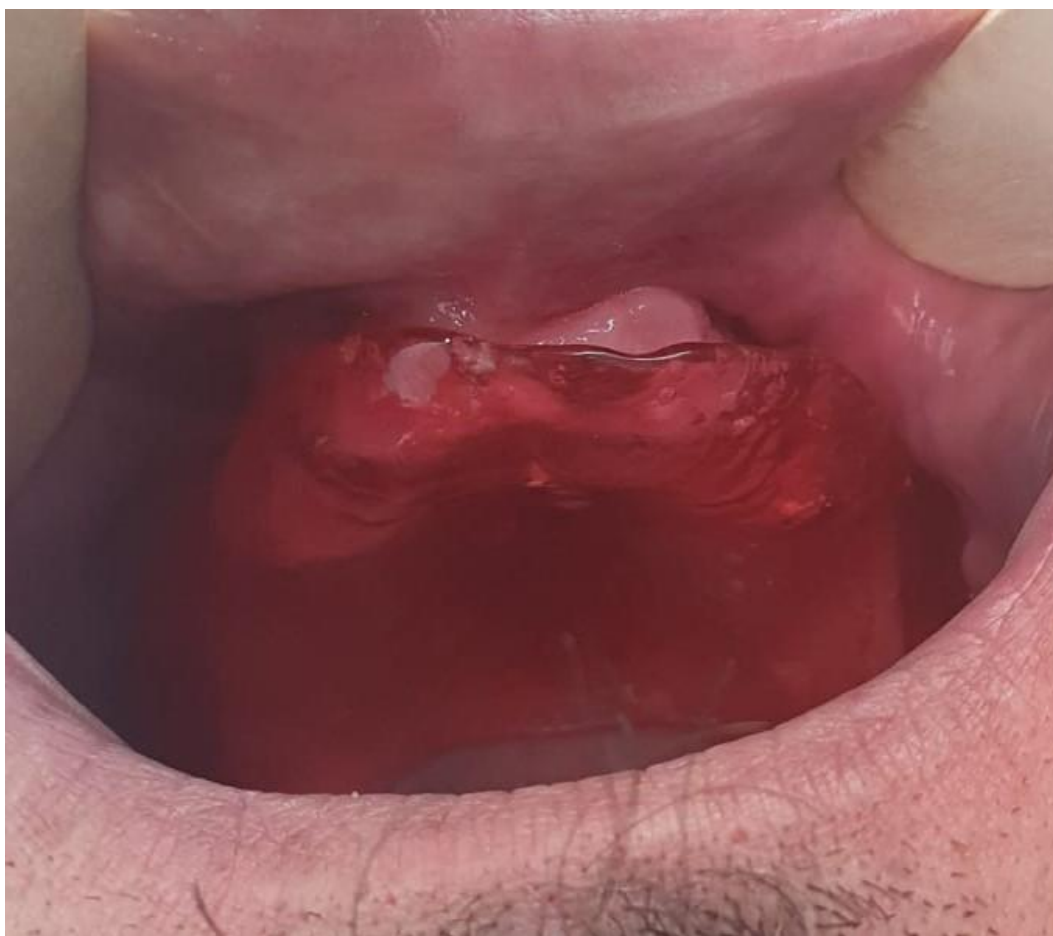Za zatvaranje fistule zagovaraju se brojne kirurške metode i materijali koji sprječavaju nepoželjne i štetne posljedice postojanja fistule. Metode se mogu kategorizirati u lokalne režnjeve, udaljene režnjeve i graftove, a materijali na autogene, alogene, ksenogene i sintetičke materijale (9).



Slika 2. Shematski prikaz mogućih materijala i metoda za zatvaranje oroantralne fistule.

Izrađeno prema izvoru (29, 31)

Dugotrajnim nošenjem palatinalne ploče, uz učestalo ispiranje sinusa fiziološkom otopinom, primjenom antibiotika i ispiranjem antibiotskom otopinom, moguće je smiriti upalu sinusa i postići spontano cijeljenje fistule. Ovom metodom, u nekim slučajevima, moguće je spontano zacjeljenje fistula koje postoje duže od mjesec dana (19).



Slika 3. Liječenje oroantralne fistule s palatinalnom pločom. Preuzeto s dopuštenjem autora:
doc. dr. sc. Ivan Salarić

5.1.1. Mekotkivni režnjevi

Postoje dva osnovna načela koja se moraju razmotriti tijekom kirurškog liječenja fistule. Prvo je da sinus mora biti bez ikakve infekcije i s odgovarajućom drenažom. Drugo je da režanj mekog tkiva mora biti široke baze, dobro vaskulariziran, a rubovi trebaju biti postavljeni na zdravoj kosti udaljeni bar 5 mm od fistule. Na mjestu šivanja režanj treba biti bez tenzije (9).

U lokalne mekotkivne režnjeve možemo svrstati bukalni režanj, palatinalni režanj i bukalni masnotkivni režanj. U udaljeni režanj svrstavamo jezični režanj (14). Najčešće upotrebljavani režnjevi za zatvaranje fistule su bukalni i palatinalni režanj (9).

Prije svakog kirurškog zahvata zatvaranja fistule, treba obaviti eksciziju fistule do zdravog tkiva, da bi se uočile stvarne dimenzije koštanog defekta (28).

Bukalni režanj se upotrebljava za uspješno zatvaranje malih do umjerenih fistula. Može se koristiti u Rehrmannovoj i Moczarovoj metodi. Starija i češće upotrebljavana metoda je Rehrmannova (29). Prije nego što započnemo s oblikovanjem režnja, potrebno je napraviti eksciziju mekog tkiva fistule sve do zdrave kosti. To nam omogućuje detekciju stvarne veličine koštanog defekta, prema kojem ćemo odrediti dimenzije režnja, a kako bi on u cijelosti mogao pokriti defekt (11).

Kod Rehrmannove metode, režanj je trapezoidnog oblika. Naprave se dvije okomite incizije koje započinju od rubova otvora fistule te se divergentno protežu do vestibuluma. Baza režnja mora biti široka kako bi se omogućila njegova bolja opskrba krvlju te bi trebala biti barem za 50 % šira u odnosu na veličinu fistule. Ako režanj svojom duljinom ne prekriva fistulu, napravi se horizontalni rasteretni rez kroz periost u njegovoj bazi. Palatinalni dio režnja se madrac šavom povezuje s palatinalnom sluznicom (19, 29). Ovu metodu koristimo kod veoma resorbiranog alveolarnog grebena. Prednost ove metode je njena jednostavnost, a i pacijenti je dobro podnose. Također, zbog intaktne palatinalne sluznice, pacijenti koji nose protezu mogu je nositi ubrzo nakon zahvata (30).

Moczarov bukalni klizni mukoperiostalni režanj je alternativni postupak za zatvaranje fistule. Kod te metode, režanj se pomakne distalno za širinu jednog zuba i šiva preko fistule, a prednost ove metode je minimalni utjecaj na dubinu vestibuluma. Preporučuje se kod bezubih pacijenata zbog velikog ogoljelog područja koje ostaje nakon distalnog pomaka režnja, što dovodi do povećanog rizika za nastanak parodontne bolesti (14, 30).

Palatinalni režnjevi se mogu klasificirati prema debljini i smjeru rotacije režnja. Od palatinalnih režnjeva, rotacijski režanj se najčešće koristi za zatvaranje velikih oroantralnih fistula. Također se koristi i poslije neuspješnog bukalnog režnja te kod ponavljajućih fistula. Fistule veće od 10 mm zahtijevaju punu debljinu mukoperiostalnog rotacijskog režnja. Rotacijski režanj treba imati široku bazu, koja uključuje veliku palatinalnu arteriju na njenom izlazištu iz foramena. Lateralni rez ide uz gingivni rub zuba na toj strani čeljusti, dok se medijalni rez nalazi lateralnije u odnosu na medijalnu liniju nepca. Anteriorni nastavak režnja je konveksan, a veličinom treba biti veći od promjera koštanog defekta. Također, treba imati i dovoljnu duljinu tako da je moguća lateralna rotacija režnja i šivanje s rubom vestibularne sluznice bez tenzije (15, 19, 31). Prednosti palatinalnog režnja su dobra vaskularizacija, odgovarajuća debljina i optimalna kvaliteta sluznice. Debljina i keratinizirana priroda nepčane sluznice više nalikuje krestalnom tkivu grebena od tanje i manje keratinizirane sluznice bukalnog režnja. Međutim, ova vrsta režnja indicirana je samo za zatvaranje fistula u području pretkutnjaka (11, 15).

Bukalni masnotkivni režanj je lobulirano masno tkivo prekriveno tankom fascijalnom ovojnicom. Nalazi se u žvačnom prostoru između mišića bukcinatora i maseteričnog mišića, posteriorno uz maksilu. Koristi se za zatvaranje fistula u molarnoj regiji, veličine od 8 mm do 20 mm. Anatomski bukalni masnotkivni režanj se sastoji od tri neovisna lobusa: prednjeg srednjeg i stražnjeg. Posjeduje dobru vaskularizaciju putem grana maksilarne arterije, grana površinske temporalne arterije i iz manjih grana facijalne arterije (32). Bukalni masnotkivni režanj se uzima tako da se vestibularnom incizijom, u području tubera maksile, napravi bukalni trapezoidni režanj. Nakon toga slijedi tupa disekcija ispod periosta bukalnog režnja i nježna ekstrakcija bukalnog režnja masnog tkiva kroz dobiveni prostor do otvora fistule, gdje se šavovima pričvrsti za palatinalnu sluznicu. Prednosti ove metode uključuju dobru epitelizaciju nepokrivenog masnog tkiva i visoku stopu uspjeha zbog bogate vaskularizacije režnja te minimalnu disekciju koja je potrebna za vađenje i mobiliziranje režnja (31).

U udaljene mekotkivne režnjeve ubrajamo jezični režanj. Jezik je, zbog svoje savitljivosti, položaja i obilne vaskularizacije, izvrsno donorsko mjesto za defekte mekih tkiva u usnoj šupljini. Jezični režnjevi mogu se uzeti iz ventralnog, dorzalnog ili bočnog dijela jezika. Mjesto i veličina defekta diktira kakav će biti dizajn režnja. Lateralni jezični režanj je opisan kao najprikladnija metoda za zatvaranje velikih oroantralnih fistula (33).

Debljina režnja obično se kreće od 3 mm do 5 mm. Režanj se može protezati prema naprijed do unutar 1 cm od vrha jezika i posteriorno do 1 cm od papile cirkumvalate. Režanj se, zatim, pričvrsti šavovima za rubove defekta na 14 do 21 dan, kako bi se omogućilo zacjeljivanje. Nakon tog perioda se peteljka odsijeca i tkivo jezika se ponovno vraća na izvorno mjesto. Nedostaci ovog postupka su izvođenje u općoj anesteziji i potreba za više operativnih zahvata. Stopa uspješnosti varira od 85 % do 95 % (29).

5.1.2. Autogeni koštani nadomjestak

Zbog povećane popularnosti implantološke rehabilitacije i neophodnih predimplantoloških kirurških zahvata, kao što je podizanje dna sinusa, sve učestalije se koriste autogeni koštani nadomjestci za zatvaranje oroantralne fistule (OAF). Kod zatvaranja OAF mekim režnjevima, može doći do srašćavanja sluznice i Schneiderove membrane, što onemogućava podizanje dna sinusa bez oštećenja membrane (34).

Korištenje autogenih koštanih nadomjestaka je preporučeno kod defekata koji su veći od 10 mm ili nakon neuspješnog liječenja fistule s mekotkivnim režnjevima (33). Također, postavljanje koštanog transplantata može smanjiti potrebu za augmentacijom sinusa u budućnosti (29). Autotransplantati se intraoralno mogu uzeti s retromolarnog područja, simfize brade i zigomatičnog procesusa. Uzimanje grafta iz intraoralnih donorskih područja nudi prednosti, kao što je provođenje zahvata u lokalnoj anesteziji te nije potrebno raditi zahvate na dvama odvojenim operativnim poljima (33).

Ekstraoralno se transplantati uzimaju iz ilijačnog grebena te se, u odnosu na intraoralna donorska mjesta, dobije veća količina kosti. Zatvaranje OAF-a koštanim transplantatom uzetim iz ilijačnog grebena bi isključivo trebalo biti indicirano za velike defekte zbog brojnih potencijalnih komplikacija na donorskom mjestu (33).

Za zatvaranje OAF-a kod pacijenata s atrofijom maksile, kojima je potrebna augmentacija sinusa prije postavljanja implantata, koriste se monokortikalni koštani transplantati sakupljeni na području brade. Monokortikalni blok transplantata uzima se na bradi pomoću svrdla s unutarnjim promjerom koji odgovara veličini okruglog koštanog defekta. Transplantat se, zatim, utisne u defekt. Ako je nestabilan, može se dodatno fiksirati minipločicama ili vijcima, nakon čega se sve skupa zatvori bukalnim mekotkivnim režnjem (33).

5.1.3. Alogeni materijali

U terapiji OAF-om, koristi se liofilizirano fibrinsko ljepilo. Ljepilo se, pomoću igle i šprice, kroz alveolu ubrizga u antrum sinusa. Nakon toga, dolazi do koagulacije i stvaranja gela bijele boje koji se čvrsto priljubljuje uz rubove fistule, a zatim se ista prekriva lokalnim reznjem. Neke od prednosti korištenja fibrinskog ljepila su: smanjenje boli (djeluje kao oblog preko operiranog područja), posjedovanje hemostatskih svojstava, resorptivnost, biokompatibilnost, smanjenje postoperativne upale i ubrzavanje zacjeljivanja rana. Nedostaci ovog postupka su vrijeme koje je potrebno za pripremu fibrinskog ljepila i rizik od prenošenja infektivnih bolesti (35).

5.1.4. Ksenogeni materijali

Ksenogeni materijali životinjskog porijekla se koriste samostalno ili u kombinaciji s lokalnim reznjevima. Prednost svinjskog kolagena je ta da se s vremenom zamjenjuje fibrozim tkivom pa se ne treba ukloniti prije potpunog zacjeljivanja. Kombinacijom preparata svinjskog dermisa i goveđeg koštanog tkiva postignuto je nadomještanje tvrdog (koštanog) i mekog tkiva. Tehnika se izvodi tako da se granule Bio-Oss materijala smještaju između dva Bio-Gide omotača, a dobivenim „sendvičem“ se prekriva defekt. Nakon toga slijedi podizanje mukoperiostalnog reznja pune debljine te se ispod postavi Bio-Oss – Bio-Gide „sendvič“. Rezanj se, zatim, repositionira i zašije. Korištenjem ove tehnike dobiva se zacjeljivanje koštanog defekta, što je radiografski vidljivo nakon 8 mjeseci. Prednost ove tehnike je ta da nije potrebna operacija uzimanja koštanog ili mekog tkiva, dok je nedostatak odizanje mukoperiostalnog reznja (36).

5.1.5. Sintetski materijali

Različiti sintetski materijali koriste se za zatvaranje OAF-a, a jedan od prvih materijala je bilo zlato. Zlatne folije i ploča se postavljaju direktno na kost oko OAF-a, a s vremenom se pokrivaju sinusnom membranom. Njegova prednost je što je inertan materijal koji neće uzrokovati reakciju tkiva, a nedostatak je dug period cijeljenja i skupoća (37). Kao zamjena za zlato koriste se aluminijske ili tantalne ploče koje su biokompatibilne. One služe kao pomoćno sredstvo za zatvaranje i uklanjaju se nakon nekoliko tjedana, kad dođe do cijeljenja (38).

Kao najkompatibilniji od svih metala smatra se titan. On je otporan na koroziju, postojan u fiziološkim uvjetima te ne ometa rast kosti i inertnosti. Prednosti ove tehnike su u brzini, dobroj podnošljivosti od pacijenata i nižim troškovima (39). Kao privremeno sredstvo za zatvaranje OAF-a, koristi se samostvrdnjavajući polimetilmetakrilat. Ploča polimetilmetakrilata se priprema tako da se uranja u otopinu za sterilizaciju 24 sata, a zatim se reže i prilagođava obliku defekta. Nakon što se postavi na defekt, ona služi kao mehanička barijera preko koje za 3 do 4 tjedna dolazi do srastanja okolnog tkiva, a uklanja se prije potpunog srastanja. Nedostatak ove tehnike je vrijeme potrebno za pripremu i potreba za dodatnim zahvatom da bi se ploča uklonila (40). Sintetski materijal koji se može koristiti u obliku blokova ili granula je hidroksiapatit. On stvara bazu koju zatim prerasta okolna sluznica, periost i sinusna membrana. Neporozni blokovi hidroksiapatita se rezbare da bi odgovarali koštanom defektu i zatvorili komunikaciju te tako spriječili prolaz bakterija iz usne šupljine u sinus. Korištenjem ove tehnike se velike fistule mogu smanjiti na onu veličinu koja dovodi do spontanog zacjeljenja (41).

5.2. Komplikacije liječenja oroantralne fistule

Budući da je usna šupljina dom bakterijske flore širokog spektra, svaka intraoralna rana će biti izložena širokom spektru aerobnih, anaerobnih i fakultativnih organizama s patogenim potencijalom. Zbog toga bi postoperativne infekcije trebale biti primarna briga liječnika pri obavljanju oralnih kirurških zahvata (18).

Prije svakog kirurškog zahvata zatvaranja OAF-a, važno je provesti pravilnu irigaciju sinusa i preoperativnu upotrebu antibiotika. Ako se OAF zatvori uz prisutnost infekta u maksilarnom sinusu, može doći do komplikacija u liječenju, što rezultira neuspjehom terapije (35).

Komplikacije mogu biti uzrokovane i pretjeranom tenzijom reznja, što može ometati pravilnu opskrbu krvlju koja je potrebna za cijeljenje. Do neuspjeha terapije dovodi i neadekvatna ekscizija epiteliziranih rubova fistule, nedostatna kiretaža koštanih rubova fistule i pacijentovo nepridržavanje postoperativnih uputa (9).

Nakon operativnog zahvata zatvaranja OAF-a bukalnim reznjem prema Rehrmannu, može doći do smanjenja dubine vestibuluma. Kao posljedica smanjenja dubine vestibuluma, javlja se smanjenja retencija, a pojačava se i nelagoda kod pacijenata koji nose protezu (31).

Vestibulum se oblikuje nakon 4 do 8 tjedana od zatvaranja OAF-a, a neka istraživanja pokazuju da u 40 % slučajeva može doći i do trajnog smanjenja (30).

Jedna od rijetkih komplikacija ove metode je jatrogena transpozicija parotidnog duktusa u maksilarni sinus nakon zatvaranja OAF-a. Da bi se spriječio nastanak ove rijetke kirurške komplikacije, kod zatvaranja OAF-a s mukoperiostalnim bukalnim režnjem, važno je uzeti u obzir anatomske odnose između parotidnog kanala i bukalnog režnja (42).

Kod Moczarove metode bukalnog režnja, zbog pomaka režnja za jedan zub distalno, promjena u vestibularnom sulku je minimalna. Nedostatak ovog postupka je što zahtijeva veću količinu dentogingivalnog odvajanja da bi se olakšao pomak režnja, a to može dovesti do određenog stupnja parodontnih bolesti i recesije gingive (30).

Unatoč visokoj razini uspjeha kod bukalnog masnotkivnog režnja, zabilježene su neke komplikacije. Moguće komplikacije uključuju ozljedu facijalnog živca, hematom, infekciju, edem, masivno kvarenje, ograničeno otvaranje usta i djelomičnu nekrozu režnja. Bukalni masnotkivni režanj bi trebao na odgovarajući način prekriti defekt, a pritom se ne bi trebao šivati pod tenzijom, da ne bi došlo do prekida dotoka krvi. Neizbježna komplikacija svakog operativnog zahvata je edem. S obzirom na to da je postupak zatvaranja OAF-a bukalnim masnotkivnim režnjem složeniji od zatvaranja bukalnim režnjem, edem traje nešto duže. Obradu i prijenos masnotkivnog režnja je potrebno obaviti što nježnije, da bi se sačuvala njegova opskrba krvlju i da bi se izbjeglo obilno krvarenje te spriječio prekomjerni edem. Edem se obično pojavljuje dan nakon zahvata, kroz sljedeća dva do tri dana se povećava, a zatim se postepeno smanjuje kroz sedam dana. Ograničeno otvaranje usta se javlja tijekom prvog i drugog tjedna, ali se vraća u normalu unutar 3 tjedna od učinjenog zahvata (43, 44).

Kod palatinalnog rotacijskog režnja, dolazi do izloženosti koštane palatinalne površine. Često se uočavaju bol i površinske nepravilnosti kirurškog područja zbog nastanka sekundarne epitelizacije, dva ili tri mjeseca kasnije. Pretjerana rotacija režnja, prilikom operacije u području kutnjaka, može uzrokovati ishemiju režnja zbog okluzije palatinalne arterije, što na kraju može dovesti do nekroze režnja. Jedan od nedostataka palatinalnog rotacijskog režnja je skupljanje tkiva. Skupljanje se može pojaviti u bazi režnja, što može utjecati na vaskularnu opskrbu i oslabiti zatvaranje na najdistalnijem dijelu režnja. Također, postoji mogućnost da tekućina prođe ispod i uz režanj, posebno u palatinalnoj regiji zato što se režanj ne može priljubiti uz kost (15, 45).

Komplikacije jezičnog reznja uključuju dehiscenciju rane, privremeni gubitak osjeta i okusa te stvaranje hematoma koji može pritisnuti peteljku reznja, što dovodi do nekroze. Dodatni nedostaci su: zahtjev za općom anestezijom i višestruke operacije. S obzirom na to da je jezik mobilna struktura, zalaže se za njegovu imobilizaciju da bi se spriječila dehiscencija reznja (30, 33).

Autogeno presađivanje kosti ima negativne strane, a jedna od njih je potreba za drugim kirurškim zahvatom. Komplikacija do koje može doći tijekom zatvaranja OAF-a je potiskivanje transplantata u sinus prilikom njegovog postavljanja (33,46). Komplikacije se najčešće javljaju na donorskom mjestu. Prilikom uzimanja transplantata sa zigomatičnog procesusa, može doći do perforacije sinusne membrane. Međutim, s odgovarajućom antibiotskom terapijom, komplikacije su minimalne (47). Tijekom uzimanja transplantata s ilijačne kosti obično se javljaju komplikacije. Najčešća je bol, a tu su i ostale komplikacije poput: senzornog poremećaja, poremećaja hoda, infekcije, paraestetske meralgije, adinamičnog ileusa, deformacije konture i fraktura krista ilijake. Isto tako, komplikacija koja se javlja prilikom uzimanja transplantata s retromolarnog područja može dovesti do oštećenja mandibularnog živca (48).

Doktori dentalne medicine svakodnevno se susreću s brojnim komplikacijama u svome radu, a jedna od češćih je oroantralna komunikacija. Oroantralna komunikacija je patološka, umjetno stvorena komunikacija između usne šupljine i maksilarnog sinusa, koja najčešće nastaje nakon ekstrakcije stražnjih zuba. Nakon ekstrakcije, važno je provesti kliničke testove, poput Valsavinog testa da bi se mogla isključiti ili potvrditi dijagnoza oroantralne komunikacije. Neliječenjem oroantralne komunikacije, dolazi do formiranja oroantralne fistule, a ulaskom hrane, bakterija i tekućine iz usne šupljine u područje sinusa, dolazi do maksilarnog sinusitisa. Prvi korak u liječenju sinusitisa je upotreba antibiotika i dekongestiva. Nakon što se zbrine upala, pristupa se zatvaranju fistule kirurškim postupkom. Najčešće se upotrebljava kirurška tehnika prekrivanja fistule reznjevima koji se mogu uzeti lokalno ili udaljeno. Također, često se upotrebljavaju i tri operativne tehnike, a to su: bukalni režanj, palatinalni režanj i bukalni masnotkivni režanj. Prednost lokalnih reznjeva je ta što se rana nalazi intraoralno, a pacijentu ne smeta u onoj mjeri u kojoj bi mu smetala rana nastala uzimanjem reznja s udaljenog mjesta. Tijekom liječenja oroantralne fistule može doći do komplikacija i neuspjeha terapije. Prije svakog kirurškog zahvata zatvaranja OAF-a, mora se provesti pravilna irigacija sinusa i preoperativna upotreba antibiotika, tako da ne bi došlo do infekcije sinusa. Komplikacije mogu nastati i zbog pretjerane tenzije reznja, što može ometati opskrbu krvlju koja je potrebna za cijeljenje. Kada se govori o zatvaranju oroantralne fistule bukalnim reznjem prema Rehrmannu, kao komplikacija se javlja smanjenje dubine vestibuluma, što dovodi do smanjenja retencije i nelagode kod pacijenata s protezom. Iako se kod bukalnog masnotkivnog reznja ističe veliki uspjeh, kod njega su također zabilježene i neke komplikacije. One uključuju ozljedu facijalnog živca, hematom, infekciju, edem, krvarenje, djelomičnu nekrozu reznja i ograničeno otvaranje usta. Kod palatinalnog rotacijskog reznja dolazi do izloženosti koštane palatinalne površine, što za posljedicu ima bol i površinske nepravilnosti na donorskom mjestu. Pretjerana rotacija, prilikom operacije u području kutnjaka, može uzorkovati nekrozu reznja. Komplikacije jezičnog reznja uključuju dehiscijenciju rane, privremeni gubitak osjeta i okusa te stvaranje hematoma koji, svojim pritiskom na peteljku reznja, može dovesti do nekroze.

Ekstrakcija zuba u ordinaciji dentalne medicine je vrlo čest postupak koji sa sobom nosi moguće komplikacije. Jedna od komplikacija, koju je važno odmah prepoznati, je oroantralna komunikacija. Ako se ista na vrijeme ne prepozna i ne liječi, dolazi do stvaranja oroantralne fistule. Postoji niz metoda kojima se oroantralna fistula uspješno liječi, a da bi se odabrala najprikladnija, u obzir se uzima više faktora, kao što su: veličina otvora, pozicija fistule u grebenu, odnos fistule prema susjednim strukturama, trajanje fistule, dostupnost režnjeva, opće stanje bolesnika i prisutnost infekcije. Tijekom liječenja oroantralne fistule, može doći do komplikacija i neuspjeha terapije. Neke od češćih komplikacija su smanjena dubina vestibuluma, edem, nekroza režnja i dehiscijencija rane. Na pojavu komplikacija liječenja oroantralne fistule može utjecati neiskustvo liječnika i nepravilan odabir zahvata. Međutim, za konačan ishod terapije, osim kompetentnosti liječnika, važno je pacijentovo pravilno pridržavanje postoperativnih uputa.

1. Whyte A, Boeddinghaus R. The maxillary sinus: physiology, development and imaging anatomy. *Dentomaxillofac Radiol.* 2019; 48(8)
2. Jacob S. *Human Anatomy*, Churchill Livingstone; 2008.
3. Krmpotić Nemanić J, Marušić A. *Anatomija čovjeka*. 2. izd. Zagreb: Medicinska naklada; 2004.
4. Junqueira LC, Carneiro J. *Osnove histologije*. 10. izd. Zagreb: Školska knjiga; 2005.
5. Bhushan B, Rychlik K, Schroeder JW Jr. Development of the maxillary sinus in infants and children. *Int J Pediatr Otorhinolaryngol.* 2016 ,146-151.
6. Duncavage J, Becker S. *The maxillary sinus: Medical and Surgical Management*. New York: Thieme; 2011.
7. Iwanaga J, Wilson C, Lachkar S, Tomaszewski KA, Walocha JA, Tubbs RS. Clinical anatomy of the maxillary sinus: application to sinus floor augmentation. *Anat Cell Biol.* 2019;52(1):17-24.
8. Asma Azzouzi, Lamiae Hallab, Saliha Chbicheb, *Diagnosis and Management of oro-antral fistula: Case series and review*, *International Journal of Surgery Case Reports*, Volume 97, 2022,
9. Khandelwal P, Hajira N. *Management of Oro-antral Communication and Fistula: Various Surgical Options*. *World J Plast Surg.* 2017;6(1):3-8.
10. Krmpotić I, Čmelik N, Gašpert V. Iskustva s neposrednim liječenjem antrooralne komunikacije. *Acta Stomatol Croat.* 1992;26:255-259.
11. Hupp J, Ellis III E, Tucker MR. *Contemporary Oral and Maxillofacial Surgery*. 7. izd. Philadelphia PA: Elsevier; 2019.
12. Lewusz-Butkiewicz K, Kaczor K, Nowicka A. Risk factors in oroantral communication while extracting the upper third molar: Systematic review. *Dent Med Probl.* 2018;55(1):69-74.
13. Olaf J, Kobler P. Oroantralna komunikacija. *Sonda.* 2004;6:56-7.
14. Visscher S, van Minnen B, Bos R. Closure of Oroantral Communications: A Review of the Literature. *J Oral Maxillofac Surgery.* 2010;68:1384-91.
15. Borgonovo AE, Berardinelli FV, Favale M, Maiorana C. Surgical options in oroantral fistula treatment. *Open Dent J.* 2012;6:94-8.
16. Pauly G, Kashyap R, Shetty R, Kini R, Rao P, R G. Oro-Antral Fistula: Radio-diagnostic lessons from a rare case. *A J Diagn Imag.* 2017;1(1):21.
17. Renton T. *Odell's Clinical Problem Solving in Dentistry*, 4. izd., Elsevier, 2021, 101-106.
18. Andersson L., Kahnberg K., Pogrel M. *Oral and maxillofacial surgery: Wiley – Blackwell*; 2010.

19. Sokler K, Vuksan V, Lauc T. Liječenje oroantralne fistule. *Acta Stomatol Croat.* 2002; 36(1):129-34.
20. Psillas G, Papaioannou D, Petsali S, Dimas GG, Constantinidis J. Odontogenic maxillary sinusitis: A comprehensive review. *J Dent Sci.* 2021;16(1):474-481.
21. Galli M, De Soccio G, Cialente F, Candelori F, Federici FR, Ralli M, De Vincentiis M, Minni A. Chronic maxillary sinusitis of dental origin and oroantral fistula: The results of combined surgical approach in an Italian university hospital. *Bosn J Basic Med Sci.* 2020;20(4):524-530.
22. Procacci P, Alfonsi F, Tonelli P, Selvaggi F, Menchini Fabris GB, Borgia V, De Santis D, Bertossi D, Nocini PF. Surgical Treatment of Oroantral Communications. *J Craniofac Surg.* 2016;27(5):1190-6.
23. Aukštakalnis R, Simonavičiūtė R, Simuntis R. Treatment options for odontogenic maxillary sinusitis: a review. *Stomatologija.* 2018;20(1):22-26.
24. Lee KC, Lee SJ. Clinical features and treatments of odontogenic sinusitis. *Yonsei Med J.* 2010;51(6):932-7.
25. Little RE, Long CM, Loehrl TA, Poetker DM. Odontogenic sinusitis: A review of the current literature. *Laryngoscope Investig Otolaryngol.* 2018;3(2):110-114.
26. Mehra P, Murad H. Maxillary sinus disease of odontogenic origin. *Otolaryngol Clin North Am.* 2004;37(2):347-64.
27. Kim SM. Definition and management of odontogenic maxillary sinusitis. *Maxillofac Plast Reconstr Surg.* 2019;41(1):13.
28. Parvini P, Obreja K, Begic A, Schwarz F, Becker J, Sader R, Salti L. Decision-making in closure of oroantral communication and fistula. *Int J Implant Dent.* 2019;5(1):13.
29. Bhalla N, Sun F, Dym H. Management of Oroantral Communications. *Oral Maxillofac Surg Clin North Am.* 2021;33(2):249-62.
30. Awang MN. Closure of oroantral fistula. *Int J Oral Maxillofac Surg.* 1988;17(2):110-5.
31. Kwon MS, Lee BS, Choi BJ, Lee JW, Ohe JY, Jung JH, Hwang BY, Kwon YD. Closure of oroantral fistula: a review of local flap techniques. *J Korean Assoc Oral Maxillofac Surg.* 2020;46(1):58-65.
32. Colella G, Tartaro G, Giudice A. The buccal fat pad in oral reconstruction. *Br J Plast Surg.* 2004;57(4):326-9.
33. Parvini P, Obreja K, Sader R, Becker J, Schwarz F, Salti L. Surgical options in oroantral fistula management: a narrative review. *Int J Implant Dent.* 2018;4(1):40.

34. Haas R, Watzak G, Baron M, Tepper G, Mailath G, Watzek G. A preliminary study of monocortical bone grafts for oroantral fistula closure. *Oral Surg Oral Med Oral Pathol Oral Radiol Endod.* 2003;96(3):263-6.
35. Sharma A. Fibrin Glue-A Sealant For Oral And Maxillofacial Surgery. *Int J of Curr Advan Reseah* 2017:6014-6016
36. Ogunsalu C. A new surgical management for oro-antral communication: the resorbable guided tissue regeneration membrane - bone substitute sandwich technique. *West Ind med .* 2005;54(4).
37. Salman L, Salman SJ. Oro-antral closures using gold plate. *N Y State Dent J.* 1966;32(2):51-5.
38. McClung EJ, Chipps JE. Tantalum foil used in closing antro-oral fistulas. *US Ar For Med J.* 1951;2(8):1183-6.
39. Ahmed WMS. Closure of Oroantral Fistula Using Titanium Plate with Transalveolar Wiring. *J Maxillofac Oral Surg [Internet].* 2013;14(1):121–5.
40. Al-Sibahi A, Shanoon A. The use of soft polymethylmethacrylate in the closure of oroantral fistula. *J Oral and Maxillofac Surg* 1982;40(3):165–6.
41. Zide MF, Karas ND. Hydroxylapatite block closure of oroantral fistulas: Report of cases. *J Maxillofac Oral Surg [Internet].* 1992;50(1):71–5.
42. Neuschl M, Kluba S, Krimmel M, Reinert S. Iatrogenic transposition of the parotid duct into the maxillary sinus after tooth extraction and closure of an oroantral fistula. A case report. *J Craniomaxillofac Surg.* 2010;38(7):538-40.
43. Shukla B, Singh G, Mishra M, Das G, Singh A. Closure of oroantral fistula: Comparison between buccal fat pad and buccal advancement flap: A clinical study. *Natl J Maxillofac Surg.* 2021;12(3):404-409.
44. Nezafati S, Vafaii A, Ghojazadeh M. Comparison of pedicled buccal fat pad flap with buccal flap for closure of oro-antral communication. *Int J Oral Maxillofac Surg.* 2012;41(5):624-8.
45. Anavi Y, Gal G, Silfen R, Calderon S. Palatal rotation-advancement flap for delayed repair of oroantral fistula: a retrospective evaluation of 63 cases. *Oral Surg Oral Med Oral Pathol Oral Radiol Endod.* 2003;96(5):527-34.
46. Dym H, Wolf JC. Oroantral communication. *Oral Maxillofac Surg Clin North Am.* 2012;24(2):239-47
47. Peñarrocha-Diago M, García B, Gomez D, Balaguer J. Zygomatic bone graft for oral-antral communication closure and implant placement. *J Oral Implantol.* 2007;33(5):305-9.

48. Joshi A, Kostakis GC. An investigation of post-operative morbidity following iliac crest graft harvesting. Br Dent J. 2004;196(3):167-71; discussion 155.

Matija Žanetić rođen je 1. siječnja 1996. godine u Dubrovniku. Završio je opću gimnaziju u Srednjoj školi Blato na Korčuli, nakon koje upisuje Stomatološki fakultet Sveučilišta u Zagrebu. Tijekom zadnje godine studija asistira u ordinaciji dentalne medicine u Domu zdravlja Zagreb - Centar. U slobodno vrijeme bavi se podvodnim ribolovom.