

# Replantacija zuba

---

**Mendušić, Martina**

**Master's thesis / Diplomski rad**

**2016**

*Degree Grantor / Ustanova koja je dodijelila akademski / stručni stupanj:* **University of Zagreb, School of Dental Medicine / Sveučilište u Zagrebu, Stomatološki fakultet**

*Permanent link / Trajna poveznica:* <https://um.nsk.hr/um:nbn:hr:127:268808>

*Rights / Prava:* [Attribution-NonCommercial-NoDerivs 3.0 Unported / Imenovanje-Nekomercijalno-Bez prerada 3.0](#)

*Download date / Datum preuzimanja:* **2024-05-24**



*Repository / Repozitorij:*

[University of Zagreb School of Dental Medicine Repository](#)



SVEUČILIŠTE U ZAGREBU  
STOMATOLOŠKI FAKULTET

Martina Mendušić

# **REPLANTACIJA ZUBA**

DIPLOMSKI RAD

Zagreb, srpanj 2016.

Rad je ostvaren na Zavodu za dječju i preventivnu stomatologiju Stomatološkog fakulteta Sveučilišta u Zagrebu.

Voditelj rada: prof. dr. sc. Hrvoje Jurić, Zavod za dječju i preventivnu stomatologiju Stomatološkog fakulteta Sveučilišta u Zagrebu.

Lektor hrvatskog jezika: Ivana Marelja, profesor hrvatskog jezika i književnosti

Lektor engleskog jezika: Branimira Mrak, profesor engleskog jezika

Rad sadrži:                   36 stranica  
                                      3 slike  
                                      1 CD

*Zahvaljujem se svom mentoru prof.dr.sc. Hrvoju Juriću na pomoći prilikom pisanja ovoga rada te brojnim stručnim savjetima koje mi je nesebično pružio kako prilikom pisanja, tako i na kliničkim vježbama.*

*Veliko hvala mojoj obitelji i prijateljima na podršci i ljubavi pruženoj tijekom studija.*

## **SADRŽAJ:**

1. UVOD.....	1
1.1. Etiologija nastanka avulzije.....	1
1.2. Epidemiologija nastanka avulzije.....	2
2. SVRHA RADA .....	4
3. ANAMNEZA I KLINIČKA SLIKA .....	5
4. POSTUPAK S IZBIJENIM ZUBOM .....	7
4.1. Transport izbijenog zuba .....	8
4.2. Postupak pripreme izbijenog zuba za replantaciju .....	11
4.3. Postupak pripreme alveole .....	12
4.4. Repozicija zuba .....	13
4.5. Fiksacija i vrste fiksacije .....	13
5. ENDODONTSKI TRETMAN IZBIJENOG ZUBA .....	17
5.1. Zub sa nezavršenim rastom korijena .....	17
5.2. Zub sa završenim rastom korijena.....	18
6. NAČINI CIJELJENJA POSLIJE REPLANTACIJE.....	19
7. KOMPLIKACIJE KOD AVULZIJE ZUBA.....	22
8. KONAČAN USPJEH I PROGNOZA REPLANTIRANOG ZUBA.....	24
9. RASPRAVA .....	25
10. ZAKLJUČAK.....	28
11. SAŽETAK .....	29
12. SUMMARY.....	30

13. LITERATURA: .....	32
14. ŽIVOTOPIS.....	35

## **POPIS SKRAĆENICA I ACRONIMA**

PDL      peridontalni ligament

TTS      titanium trauma splint

Ca(OH)<sub>2</sub>    kalcijev hidroksid

## **1. UVOD**

Traumatske ozljede zubnih tkiva i okolnih struktura su vrlo česta pojava u svakodnevnoj stomatološkoj praksi. Budući da je trauma zuba bolno i negativno iskustvo za pacijenta, stomatolog je dužan biti pripremljen za traumatski oštećenog pacijenta te mu pružiti pomoć svojim znanjem s ciljem što brže uspostave funkcijskog, estetskog i psihološkog oporavka.

Dentalne traume događaju se u svim dobnim skupinama, ali ipak njihova najučestalija pojava je u dječjoj dobi. Najviša pojavnost trauma mliječne denticije prisutna je kod dvogodišnjaka i trogodišnjaka budući da se u toj dobi razvija motorička koordinacija, djeca se počinju samostalno razvijati i padovi su česti. Traumatske ozljede trajnih zuba najčešće pogađaju djecu u dobi između 9 i 10 godina. Najčešći uzroci trauma trajnih zubi su padovi, zatim ozljede u prometu, nasilje i sport (1). Najčešće su zahvaćeni središnji maksilarni sjekutići, a rizik za avulziju povećava njihov vulnerabilni položaj s protruzijom i nepotpuna pokrivenost zuba gornjom usnom (2).

Izbijen zub potrebno je replantirati što je brže moguće kako bi se smanjio rizik od mogućih komplikacija (3). Ako trenutna replantacija nije moguća, zub se treba staviti u prikladan medij kao što je mlijeko ili specijalan medij za kulturu tkiva. Prevencija dentalnih trauma uključuje identifikaciju etioloških faktora i mjere za njihovo izbjegavanje ili smanjenje njihovog štetnog učinka.

### **1.1. Etiologija nastanka avulzije**

Ozljede zubi nastaju zbog direktne (izravni sudar zuba i predmeta) ili indirektna traume (prijenos sile primjenjene na donju ili gornju čeljust) uslijed padova, prometnih



i sportskih nezgoda, tučnjave i slično. Prema podjeli Svjetske zdravstvene organizacije, razlikujemo ozljede tvrdih zubnih tkiva i pulpe, ozljede parodontnog tkiva, ozljede potporne kosti te ozljede gingive i sluznice usta. U ozljede parodontnog tkiva ubraja se, između ostalog, i avulzija zuba (3).

Avulzija zuba traumatska je ozljeda zuba pri kojoj je zub u potpunosti istisnut iz alveole. Središnji sjekutići gornje čeljusti daleko su najčešće izbijani zubi u trajnoj i mliječnoj denticiji.

Nastanak dentalnih trauma objašnjava se pomoću epidemiološkog modela "sredstvo-domaćin- okoliš" koji olakšava razumijevanje situacija (4).

Sredstvo i okoliš nastanka dentalnih trauma ovise o starosnoj dobi. U mliječnoj denticiji najčešći uzroci trauma su padovi (58%) i udarci (24%), dok su u trajnoj denticiji najzastupljeniji padovi (52,6%), zatim udarci (22,7%), pad s bicikla (10,1%) i ostalo (3). Veliki značaj u nastanku dentalnih trauma imaju sportske aktivnosti. Istraživanja pokazuju da je 10-50% svih dentalnih trauma povezano sa sportom. Do ozljeda najčešće dolazi u kontaktnim sportovima kao što su boks i američki nogomet te u atletskim aktivnostima i skupinama ekstremnih sportova (5).

## **1.2. Epidemiologija nastanka avulzije**

Prevalencija dentalnih trauma u mliječnoj denticiji iznosi 30%, a u trajnoj 22% (1). To govori da 52% djece do 14 godina doživi neki oblik dentalne traume. Od svih oblika dentalne traume avulzija zuba predstavlja najteži oblik. Učestalost izbijanja zuba je relativno niska i kreće se od 0.5% do 16% u trajnoj denticiji dok se u mliječnoj denticiji kreće od 7-13%. Zubi se najčešće izbijaju u razdoblju od 7. do 9. godine života.

Proučavajući dnevne i sezonske varijacije uočena je razlika u prevalenciji dentalnih trauma. Istraživanje provedeno na Zavodu za dječju i preventivnu stomatologiju Stomatološkog fakulteta u Zagrebu od 1976. do 1981. pokazalo je kako su jesenski mjeseci (rujan, listopad i studeni) visokorizični za nastanak trauma. U danu su uočena vremenski kritična razdoblja u kojima je najveća pojavnost dentalnih trauma. Prvo kritično razdoblje je oko 12 sati, a drugo između 17 i 18 sati. To su periodi kada dolazi do zamora djece, pada koncentracije i povećane razdražljivosti. U večernjem terminu dentalne traume su dvostruko češće što iznosi oko 65,8% trauma u poslijepodnevnim satima (4).

## **2. SVRHA RADA**

Svrha ovog rada je, uz etiologiju dentalne avulzije, opisati način izvođenja i mogućnosti replantacijske terapije kao i komplikacije s kojima se stomatolog susreće prilikom spašavanja izbijenog zuba.

Posebno je važno poznavati postupak replantacije i čimbenike koji utječu na uspjeh replantacije kako bi prognoza takvog zuba bila što bolja.

Osim očuvanja i izlječenja samog zuba koji je doživio avulziju, važno je istaknuti i psiho-socijalnu komponentu same avulzije i naknadne uspješne replantacijske terapije ozlijeđenog pacijenta.

.

### 3. ANAMNEZA I KLINIČKA SLIKA

Liječenje izbijenog zuba vrlo je komplicirano i teško jer su vlakna parodontnog ligamenta (PDL), vlakna neurovaskularnoga snopa na apeksu korijena, cement korijena zuba, alveolarna kost i gingiva oštećeni. Vrlo često je avulzija zuba dodatno udružena s razderotinama i krvarenjima orofacijalnog područja.

Svaki pacijent s traumom zuba je hitan slučaj kojeg je potrebno zbrinuti odmah po dolasku u ambulantu. Uzimanje prvih anamnestičkih podataka iznimno je važno jer uspjeh terapije kod avulzije zuba značajno ovisi o brzini zbrinjavanja ozljede.

Po dolasku pacijenta u ordinaciju, neophodno je, uz opće podatke pacijenta (ime, prezime, datum rođenja, adresa stanovanja, broj telefona, datum pregleda) uzeti i medicinske podatke koji uključuju: dob pacijenta, datum i vrijeme ozljede, vrijeme proteklo od ozljede do javljanja, mjesto nastanka ozljede, način nastanka ozljede, ranije ozljede istog zuba i njegovih potpornih struktura, je li već pružena pomoć i kakva, opće stanje pacijenta i subjektivne tegobe (6).

Podaci dobiveni anamnezom dodatno se potvrđuju detaljnim kliničkim pregledom mekih tkiva, lica i čeljusti te radiografskim pregledom.

- 1) Ekstraoralnom inspekcijom i palpacijom utvrđujemo prisutnost otekline, modrica, laceracija i kontuzija traumatiziranog područja lica.
- 2) Intraoralnim pregledom određujemo opsežnost prijeloma. Kod avulzije obično vidimo praznu alveolu u području traume, a osobito je važno izvršiti i pregled susjednih zubi i zuba antagonista te provjeriti njihovu pomičnost. Pomičan može biti i alveolarni greben u području ozljede ukoliko je došlo do njegove frakture. Pregled okluzije i uočavanje deformiteta na licu mogu biti znakovi fraktura kostiju lica. Izbijeni zub također je potrebno pregledati. Utvrđivanje

frakture zuba, stadija razvoja apeksa te stupanj oštećenja PDL-a pruža pomoć pri provedbi pravilnog terapijskog postupka traumatiziranog pacijenta.

- 3) Rendgenska snimka je od iznimne koristi u slučaju frakture koštane podloge zuba čije je frakturalne elemente potrebno reponirati prije replantacije zuba. Radiografska snimka daje nam također uvid u stanje trajnog nasljednika ukoliko je došlo do avulzije mliječnog zuba.

#### **4. POSTUPAK S IZBIJENIM ZUBOM**

Odmah nakon ozljede PDL i pulpa avulziranog zuba pod utjecajem su ishemije i njenih posljedica što se dodatno komplicira sušenjem zuba, kontaminacijom bakterijama ili kemijskim iritansima. Ovi događaji mogu potpuno uništiti PDL i pulpne stanice čak i nakon kratkog ekstraalveolarnog vremena (1).

Dužina ekstraalveolarnog vremena (vrijeme proteklo od avulzije do replantacije) vrlo je važan čimbenik replantacije zuba.

Razlikujemo kratko (manje od 20 min), srednje (20-60 min) i dugo (više od 60 min) ekstraalveolarno vrijeme. Smatra se da PDL održava svoju vitalnost unutar 15-20 minuta (3). Ako je ekstraalveolarni period kraći od 1h, moguća je potpuna ili djelomična reparacija PDL-a. Ukoliko je prošlo više od 1h, dolazi do potpunog isušivanja, smrti PDL-a i progresivne resorpcije korijena zuba (1).

Najbolja prognoza avulzije ostvaruje se trenutnom replantacijom na mjestu nezgode jer se tako skraćuje ekstraalveolarno vrijeme. U tom slučaju zub se odmah replantira u svoju alveolu ukoliko nije kontaminiran. Ako je potrebno, zub se ispere pod mlazom hladne vode tijekom 10 sekundi (7). Važno je da se izbjegne struganje korijena prilikom replantacije kako se ne bi uklonila vlakna PDL-a. Zub je potrebno držati reponiranim u alveoli laganim pritiskom prsta te je potrebno odmah zatražiti daljnju pomoć, a to se odnosi na stabilizaciju zuba u ordinaciji i ordiniranje antibiotika.

#### **4.1. Transport izbijenog zuba**

Ako replantacija nije moguća na mjestu nezgode, zub je potrebno pohraniti u adekvatnom mediju do dolaska stomatologu. Vrsta medija u koju se pohranjuje zub, uz vrijeme proteklo izvan alveole, i te kako je važan faktor za prognozu replantiranog zuba.

Naime, medij za pohranu održava vitalitet stanica PDL-a te produžuje vrijeme do replantacije. Medij za transport zuba trebao bi stvoriti uvjete koji nalikuju izvornim uvjetima u alveoli uz adekvatnu osmolarnost, pH, prehrambene metabolite i glukozu i time ostvariti nabolje uvjete za skladištenje zuba (8).

Zub, koji je izašao iz alveole, nikako ne bi smio ostati izložen i transportirati se u ordinaciju u suhom području jer da isušivanje površine korijena dovodi do bržeg odumiranja stanica periodontalnog ligamenta. Također, ukoliko je zub ostao u alveoli, ali pokazuje znatnu pomičnost kao posljedicu traume, takav zub je potrebno zadržati u alveoli na način da pacijent zagriže u maramicu ili gazu jer je tako medij za transport zuba njegova vlastita alveola.

U svrhu replantacije mogu se koristiti posebni mediji za kulturu stanica (Viaspan, HBSS ili DentoSafe) te niz medija koji su široko dostupni kao što su obična voda, slina, fiziološka otopina i mlijeko (9). Uz navedene, široko dostupne medije, ručno se može također napraviti medij na način da se otopi jedna mala žlica soli u dva decilitra vode.

Zub čuvan u medijima kao što su slina, fiziološka otopina ili mlijeko pokazuje usporenu smrt stanica PDL-a, ali se zub u njima može održati kratko vrijeme. Tako je

utvrđeno da držanje izbijenog zuba u vodi za piće duže od 20 minuta ima štetno djelovanje na stanice PDL-a. Danas se najprikladnijim smatraju posebni mediji za očuvanje i transport izbijenih zuba kao što su DentoSafe (Dentosafe GmbH, Iserlohn, Germany) i Save-A-Tooth (3M Healthcare, St. Paul MN, USA) (10).

### **Slina**

Slina se može koristiti kao medij za transport zuba, ali kroz kraći period do replantacije. Slina (pacijentova ili njegovih roditelja) najdostupniji je medij i to predstavlja njegovu najveću prednost. Međutim, zbog salivarnih enzima i mikroorganizama koji djeluju na površinu korijena, poželjno je vrijeme čuvanja i transporta u ovom mediju maksimalno skratiti. Preporučljivo je da se kod mlađe i nekooperativne djece izbjegava ovaj način transporta zbog mogućnosti gutanja zuba.

### **Fiziološka otopina**

Fiziološka otopina predstavlja izotonični prijenosni medij koji je biokompatibilan sa stanicama preostalim na površini korijena, ali nije idealan zbog manjka esencijalnih hranjivih tvari. Naime, preostale PDL stanice koje se zateknu na zubu nakon što je izbijen, ovise o dostupnim metabolitima. Njihovo razaranje počinje čim oni nestanu, a istraživanja su pokazala da fiziološka otopina može održati vitalitet stanica najviše jedan sat (11).

### **Mlijeko**

Mlijeko ima osmolalnost i pH (230-270 mOsm/kg i 6.5-6.8) koje su fiziološke te tako kompatibilne vrijednostima u stanicama PDL-a. Osim toga, sadrži velik broj hranjivih



tvori i faktora rasta važnih za život stanice. Smatra se da punomasno trajno hladno mlijeko osigurava značajan kapacitet proliferacije stanca PDL (12).

Sigalas i suradnici (2004.) ističu da u mlijeku, osobito ako sadržava malo masnoće (2 %), stanice mogu preživjeti izvan alveole zajamčeno do šest sati (13).

Osim što mlijeko kao medij čuva vitalitet stanica površine korijena, on predstavlja jeftino i lako dostupno rješenje za transport kod avulzije zuba.

### **Voda**

Voda predstavlja medij koji nije kompatibilan sa stanicama površine korijena i zbog toga ne održava vitalitet PDL-a, već samo štiti zub od dehidracije.

### **Bjelanjak**

Osmolalnost bjelanjka je između 251 i 298 mOsm/kg. Rezultati dosadašnjih istraživanja o očuvanju vitalnosti stanica PDL-a zuba koji su pohranjeni u mlijeku i bjelanjku bili su slični u pogledu organizacije kolagenih vlakana i broja stanica.

### **Specijalizirani mediji za kulturu stanica**

#### **Hankova izbalansirana otopina (HBSS - Hank's Balanced Saline Solution)**

Ova otopina je biokompatibilna sa stanicama površine korijena, pH je uravnotežen i iznosi 7.2, a osmolalnost joj je 320 mOsm/kg te predstavlja jedan od najboljih transportnih medija.

Ova izbalansirana otopina soli pokazala se kao medij u kojem pohranjene stanice mogu preživljavati i umnažati se bolje nego u bilo kojem drugom mediju. Rezultati

istraživanja su bili još bolji ukoliko se otopina čuvala u ledu. Najveći nedostatak ove otopine je njezina teža dostupnost na tržištu u odnosu na druge medije.

### **DentoSafe**

Uporaba kutije za “spašavanje” zuba Dentosafe, u kojoj je kao medij specijalna kultura stanica bogata različitim solima, aminokiselinama, vitaminima i glukozom, pokazala se uspješnom za čuvanje zuba do 53 sata. To je vrlo važno u slučaju kompleksnijih ozljeda kada se najprije zbrinjavaju medicinski prioriteti te osobito ozljede životno ugroženih pacijenata. No, spašeni se zub nakon 24 sata mora premjestiti u novu kutiju ako ga je potrebno još dulje čuvati. Kutijama za spašavanje zuba rok trajanja je oko tri godine ako su spremljene na sobnoj temperaturi. Idealno bi bilo kad bi ovaj medij bio dostupan na svim mjestima visokoga rizika za traumatske ozljede.

### **ViaSpan medij za transplantaciju tkiva i organa**

Viaspan medij značajan je po tome što ima antioksidativno djelovanje zbog prisutnosti glutaciona. Ukoliko se zub prije replantacije inkubira u ovom mediju, značajno se smanjuje vjerojatnost nastanka resorpcije korijena te tako povećava uspješnost replantacije i poboljšava prognoza terapije (14).

## **4.2. Postupak pripreme izbijenog zuba za replantaciju**

Trajni zub bi trebalo replantirati što prije, po mogućnosti na mjestu ozljede, kako bi se skratilo ekstraalveolarno vrijeme. Naime, prilikom izbijanja zuba dolazi do kidanja vlakana PDL-a na način da dio ostaje na korijenu, a dio i dalje perzistira u alveoli. S

obzirom da PDL održava vitalnost unutar 20 min, najidealnije bi bilo zub implantirati odmah i to na način da se ispere pod mlazom hladne vode te se površina korijena nikako ne struže niti ispere dezinfekcijskim sredstvima jer se tako uklanjaju ostatci PDL-a i povećava rizik nastanka resorpcije korijena. Ovo vrijedi za replantaciju svih zubi ukoliko nije prošlo više od 1h od traume. Neposredno prije replantacije u ordinaciji, površina korijena se ispere mlazom fiziološke otopine iz šprice.

Ukoliko se vrši replantacija nakon 60 min, potrebno je nekrotični PDL odstraniti strugačem ili gumicom, uroniti zub na 20 minuta u 2.4 % otopinu natrij fluorida, provesti endodontski tretman izvan alveole (držeci zub u gazi natopljenom fluoridom) i stabilizirati zub u alveoli splintom kroz 4 tjedna (15).

### **4.3. Postupak pripreme alveole**

Prilikom terapije avulzije važno je odrediti radi li se o mliječnom ili trajnom zubu, je li završen rast i razvoj korijena i koliko je ekstraalveolarno vrijeme.

Prevladava mišljenje da se mliječni zubi ne vraćaju u alveolu iz tri razloga: prilikom replantacije može doći do ozljeđivanja zametka trajnog zuba, replantirani mliječni zubi vrlo često razvijaju nekrozu pulpe te ankiлоza mliječnog zuba uzrokuje ometanje rasta alveolarnog grebena (3).

Kad se odlučimo za replantaciju, nakon što se zub ispere fiziološkom otopinom, alveola se također ispere mlazom fiziološke otopine da se odstrani kontaminirani koagulum. Nakon ispiranja potrebno je pažljivo pregledati alveolu zbog eventualnih fragmenata kosti koji se moraju reponirati prikladnim instrumentom. Za replantaciju obično nije potrebna lokalna anestezija, osim u slučaju da treba šivati razderanu gingivu.

#### **4.4. Repozicija zuba**

Zub se replantira blagim pritiskom, da se ne dira korijen, držeći ga samo za krunu radi očuvanja stanica PDL-a. Kada je zub postavljen u približno pravilan položaj bukalne i lingvalne površine alveolnog nastavka, treba ga čvrsto pritisnuti jer je prilikom izbijanja vjerojatno došlo do širenja prostora. Da bismo zub stabilizirali i spriječili odskočnu ekstruziju, pacijent treba zagristi u rolicu staničevine 15-20 minuta nakon čega slijedi stabilizacija zuba splintom. Nakon replantacije ordiniraju se antibiotici jer smanjuju pojavu površne resorpcije te se provodi profilaksa protiv tetanusa.

Potporna terapija uključuje 2 tjedna jedenja samo meku hranu, četkati zube poslije svakog jela mekom četkicom, apstinirati od igre i sporta te koristiti klorheksidin (0.12-0.2%) za ispiranje usta 2x dnevno kroz tjedan dana.

#### **4.5. Fiksacija i vrste fiksacije**

Nakon repozicije pristupa se fiksaciji zuba. Naime, replantirani mobilni zub povezujemo s ostalim zubima u fiksnu jedinicu što nazivamo imobilizacijom zuba. Imobilizacija zuba vrši se raznim splintovima. Fiksacija splintom, koja omogućuje fiziološko pomicanje zuba tijekom cijeljenja te koja se ostavlja kroz minimalan period, rezultira smanjenom mogućnosti pojave dentoalveolarne ankiloze.

Labavi splint, koji omogućava lagane pokrete zuba, rezultira funkcionalnim izravnavanjem periodontalnih vlakana. Kruti splint rezultira, nakon dužeg vremena, nefunkcijskim periodontalnim vlaknima koja idu paralelno sa dužinom korijena i pospješuju ankilozu (16).

Idealan splint trebao bi imati sljedeće karakteristike:

- lako i jednostavno rukovanje

- omogućuje privremenu stabilizaciju za replantirani zub do ponovnog učvršćenja PDL-a
- osigurava dobro održavanje higijene
- omogućuje pristup lingvalnoj plohi zbog endodontske terapije i testiranja vitaliteta
- sprječava postavu zuba u traumatskoj okluziji
- jednostavan za uklanjanje

Prema materijalu od kojeg su izrađeni, splintove možemo klasificirati na rigidne, semi-rigidne i fleksibilne (17).

Za stabilizaciju zuba najbolje je koristiti semi-rigidne splintove. Oni se sastoje od sintetičkih organskih vlakana (Kevlar®), ojačanih vlakana (Ribbond®) ili ortodontske žice. Ti materijali povezuju dva susjedna zuba s replantiranim zubom, a za njihove se površine lijepe materijalom za izradu privremenih mostova (npr. Protemp®, Luxatemp®). Ako za lijepljenje upotrijebimo kompozit, dobili smo rigidni splint. On je manje povoljan za cijeljenje replantiranog zuba u odnosu na semi-rigidni splint.

Pri izradi žičano-kompozitnog splinta treba pripaziti da je zub u alveoli fiksiran u pravilnom položaju, a ne u traumatskoj okluziji. Ovaj splint je pogodan ako su susjedni zubi zdravi i čvrsti. Reponirani zub i susjedne zube treba očistiti i osušiti nastojeći da radno polje ostane suho. Zatim se jetkaju labijalne plohe zuba. Pokreti po reponiranom zubu trebaju biti blagi da ne dođe do pomicanja zuba. Na jetkane površine nanosi se kompozitni materijal. Sam splint je pojačan i žičanom konstrukcijom, čeličnom ortodontskom žicom promjera 0,2 cm. Pripremljeni žičani luk, koji zahvaća najmanje po jedan susjedni zub (poželjno je dva ), lijepi se kompozitom na zube.

Nakon modeliranja kompozita, vodeći računa da aproksimalne plohe ostanu slobodne, on se polimerizira. Nakon postave splinta, potrebno je napraviti radiološku snimku kako bi se provjerilo

pozicioniranje zuba. Ovaj splint skida se nakon 1 – 2 tjedna i potiče parodontno i pulpno cijeljenje.

Osim žičano-kompozitnih splintova koristi se i tzv. TTS (titanium trauma splint), tanka titanijeva traka s perforacijama za kompozit koji omogućuje fiziološke pomake zuba u alveoli. Iznimno, kada nije dostupna ortodonska žica za fiksaciju, moguće je zube imobilizirati interaproximalnim kompozitnim splintom.

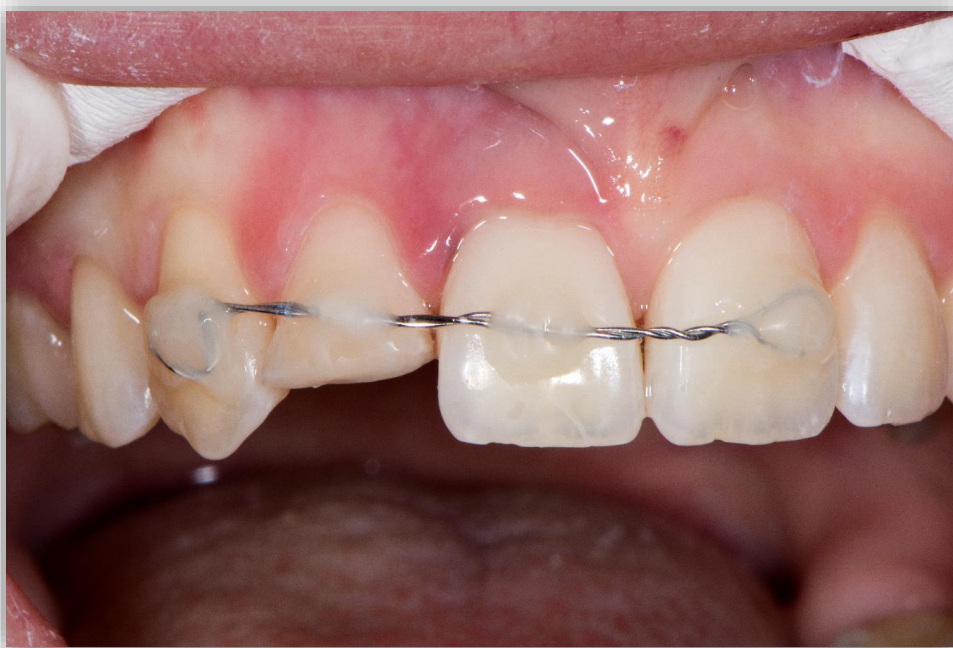
Izrada ove vrste splinta zahtijeva prisutnost zdravih i čvrstih susjednih zubi.

Jednostavan je za izradu. Kada se zub reponira, jetkaju se aproksimalne plohe ovog i susjednih zubi. Na jetkane plohe nanosi se kompozit i polimerizira. Takav splint je dosta nesiguran, zbog svoje rigidnosti često puca, a pogodan je samo ako nije došlo do većih oštećenja prilikom avulzije, kada su susjedni zubi intaktni.

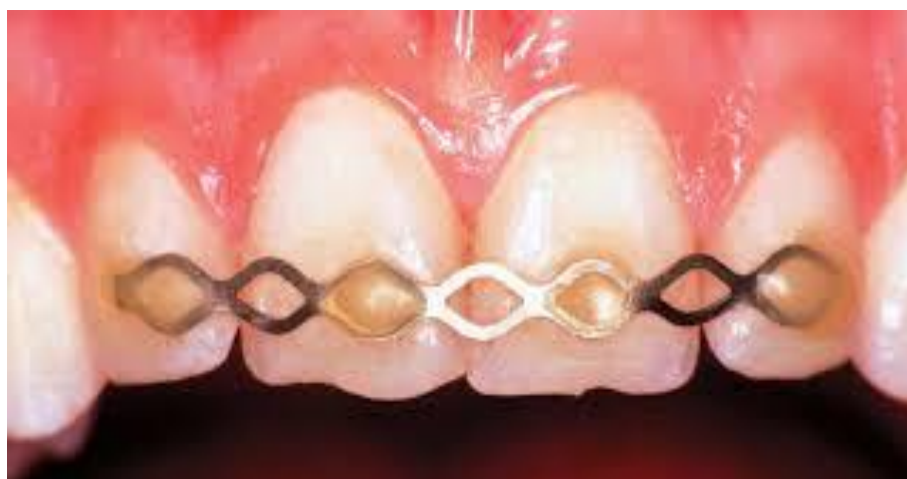Razdoblje fiksacije mora biti dovoljno dugo da bi se omogućilo ponovno učvršćenje periodontalnih vlakana, ali ne predugo da ne bi nastupila ankiloza zuba koja se češće pojavljuje uz rigidnu fiksaciju. Imobilizacija se preporučuje u trajanju od 7 do 10 dana. Period fiksacije se produžava ako je došlo do oštećenja alveolarne kosti.

Na kraju imobilizacijskog perioda splint se odstranjuje skalnom ili fisurnim svrdlom.

Čaklina se nakon toga lagano polira kako bi se uspostavila glatka površina.



Slika 1: Žičano-kompozitni splint. Preuzeto: prof. dr. sc. Hrvoje Jurić



Slika 2: TTS. Preuzeto: (18)

## **5. ENDODONTSKI TRETMAN IZBIJENOG ZUBA**

### **5.1. Zub s nezavršenim rastom korijena**

Nakon replantacije izbijeni mladi trajni zub s nezavršenim rastom korijena i široko otvorenim apeksom može se revaskularizirati ako ekstraoralno vrijeme nije bilo duže od pola sata te ako je replantacija izvršena korektno. Ukoliko ne dođe do revaskularizacije pulpe, dolazi do zaustavljanja razvoja korijena uz obliteraciju pulpnog kanala ili proliferaciju kosti unutar pulpne komore. Takve zube potrebno je pratiti kontroliranjem vitaliteta pulpe.

Funkcionalna obnova pulpnih živčanih vlakana postiže se oko 35 dana nakon replantacije. Ukoliko zub ne reagira na električne ili termičke podražaje, potrebno je napraviti radiološku snimku da bi se utvrdilo stanje korijena i korijenskog dijela pulpe.



S znakovima nekroze poput apeksne radiolucencije ili eksterne upalne resorpcije korijena, endodontski tretman trebalo bi odmah započeti.

Prema novijim podacima iz literature, preporučuje se endodontski tretman učiniti nakon repozicije zuba jer se time omogućuje početak zacjeljivanja PDL-a prije uvođenja medikamenata u korijenski kanal. U slučaju da pulpa postane nekrotična, vrši se odstranjenje ostatka pulpe iz korijenskog kanala, kanal se puni mekom pastom na bazi kalcijevog hidroksida ( $\text{Ca}(\text{OH})_2$ ) te se privremeno zatvara. Takav postupak se ponavlja svakih 6 tjedna dok ne dođe do apeksifikacije. Postupak apeksifikacije  $\text{Ca}(\text{OH})_2$  koristi se s prihvatljivim postotkom uspjeha.

## **5.2. Zub sa završenim rastom korijena**

Ukoliko se replantira zub sa završenim rastom korijena, tada se ne očekuje revaskularizacija pulpe nakon replantacije. Ukoliko je zub proveo izvan alveole manje od 2 sata, tada je najbitnije zub što prije reponirati zbog očuvanja vitaliteta periodontalnih stanica.

Andreasen smatra da endodontski tretman treba učiniti za 2 do 3 tjedna nakon replantacije zbog toga što se upalna resorpcija vrlo rijetko javlja za manje od 3 tjedna nakon replantacije. Također smatra da  $\text{Ca}(\text{OH})_2$  stavljen unutar kanala u vrijeme replantacije ulazi u periodontni prostor i stimulira cementocite povećavajući mogućnost ankiloze korijena. PDL ima bolje mogućnosti za ponovno učvršćivanje za alveolnu kost ako tkivo oko apeksa nije stimulirano kalcijevim hidroksidom.

Postupak rada je sljedeći:

S lingvalne strane pristupamo komori pulpe i nakon ekstirpacije nekrotične pulpe i čišćenja korijenskog kanala isperemo kanal uobičajenim sredstvima. Osušeni kanal

puni se  $\text{Ca(OH)}_2$ . Ulaz u kanal privremeno se zatvara. Potrebna je redovita radiološka kontrola. Ukoliko nakon 6-12 mjeseci nema znakova resorpcije korijena, pristupa se konačnom punjenju kanala korijena i stavljanju ispuna.

Uporaba kalcijeva hidroksida kod sprečavanja resorpcije korijena smatra se najznačajnijim napretkom u razvoju replantacije zubi.

Učinkovitost  $\text{Ca(OH)}_2$  potječe uglavnom od njegovog baktericidnog djelovanja, poticanja stvaranja kalcificiranog tkiva i sposobnosti denaturacije proteina, popraćenih otapanjem preostalog pulpnog tkiva. Njegovo antimikrobno djelovanje je posljedica otpuštanja i difuzije hidroksilnih iona koji stvaraju visokoalkaličnu sredinu koja onemogućava preživljavanje mikroorganizama (19).

Dakle,  $\text{Ca(OH)}_2$  sprječava resorpciju promjenom kiselih uvjeta koji uništavaju tvrdo tkivo, u alkalne koji pospješuju stvaranje tvrdog tkiva.

## **6. NAČINI CIJELJENJA POSLIJE REPLANTACIJE**

Cijeljenje uključuje revaskularizaciju ishemičnog tkiva ili formiranje novog tkiva u slučaju gubitka tkiva. Cijeljenje ozljede uključuje koordinirano kretanje stanica u traumatizirano područje gdje makrofazi formiraju zonu reparacije praćeni endotelnim stanicama i fibroblastima. Vaskularne petlje se formiraju u stromi gdje se nalazi nezreli kolagen i fibroblasti. To je standardni način cijeljenja koji napreduje u pulpi i parodontnom tkivu prosječno 0,5 mm dnevno.

U slučaju cijeljenja poslije avulzije, parodontne promjene se na temelju histoloških istraživanja dijele u tri različita tipa zacjeljivanja vlakana PDL-a.

## **A) ZACIJELJIVANJE NORMALNIM PERIODONTALNIM LIGAMENTOM**

Nakon replantacije dolazi do formiranja koaguluma između dva dijela oštećenog PDL-a. Odmah nakon toga opaža se proliferacija stanica vezivnog tkiva i za 3-4 dana je parodontna pukotina ispunjena mladim vezivnim tkivom. Nakon tjedan dana je linija puknuća zacijelila i kolagena vlakna se protežu od površine cementa do alveolne kosti. Ovaj tip zacjeljivanja karakteriziran je potpunim oporavkom PDL-a i događa se u periodu od 2 do 4 tjedna. Ovaj tip zacjeljivanja će se dogoditi ako je unutarnji sloj stanica na površini korijena vitalan.

## **B) ZACIJELJIVANJE S POVRŠNOM RESORPCIJOM**

Histološki je karakteriziran ograničenim površnim resorptivnim lakunama na površini korijena koje su reparirane cementom. Ovo stanje predstavlja ograničena oštećenja PDL-a ili cementa koja su samoograničavajuća i koja se repariraju novim cementom. Zbog male veličine površna resorpcija se ne vidi na rendgenskoj snimci.

## **C) ZACIJELJIVANJE S NADOMJESTNOM RESORPCIJOM (ANKILOZOM)**

Ankiloza predstavlja sraštenje alveolne kosti i površine korijena. Histološki može biti dokazana 2 tjedna nakon replantacije. Etiološki je povezana s pomankanjem vitalnog periodontalnog ligamenta na replantiranom zubu. Na mjesto oštećenog PDL-a iz susjedne kosti uraštaju stanice kosti. Te stanice imaju osteogeni potencijal i kao posljedica toga se razvija ankiloza. Razlikujemo progresivnu i prolaznu ankilozu.

Progresivna postupno resorbira cijeli korijen, dok prolazna biva resorbirana nakon nekog vremena. Klinički znakovi ankiloze su nepomičnost zuba te kod djece zub u infrapoziciji. Perkusijski ton je visok. Na rtg snimci nalaz za ankilozu je karakteriziran gubljenjem normalnog periodontnog prostora. Nalaz ankiloze moguće je prepoznati 2 mjeseca nakon replantacije i najčešći je u apikalnoj trećini korijena.

#### **D) ZACIJELJIVANJE S UPALNOM RESORPCIJOM**

Ova resorpcija je histološki karakterizirana kuglastim arealima resorpcije u cementu i dentinu povezanim s upalnim promjenama u susjednom periodontalnom tkivu. Ovaj tip resorpcije uzrokovan je širenjem upalnih produkata ili uzročnika iz pulpe do periodontalnog tkiva putem dentinskih kanalića, a karakteriziran je nakupljanjem granulacijskog tkiva u području resorptivnih defekata. Resorptivni proces je brz te za manje od nekoliko mjeseci korijen može biti u potpunosti resorbiran. Upalna resorpcija je česta nakon replantacije trajnih sjekutića u dobnoj skupini od 6 do 10 godina. To se objašnjava tankim zaštitnim cementnim slojem i širokim dentinskim tubulima kod mladih zubi. Radiološki se vidi kontinuirana resorpcija korijena koja se očituje prosvjetljenjima u tom području. Prvi znakovi mogu se otkriti 2 tjedna nakon replantacije i obično se javljaju u cervikalnoj trećini korijena.

## **7. KOMPLIKACIJE KOD AVULZIJE ZUBA**

Kao i prilikom svakog terapijskog postupka i tijekom replantacije je moguća pojava komplikacija koje mogu kompromitirati konačan uspjeh i ishod zahvata.

Komplikacije nakon replantacije izbijenog zuba odnose se na pulpu, PDL i komplikacije zbog gubitka zuba.

Prema učestalosti pojavljivanja, najčešće komplikacije su nekroza pulpe i resorpcija korijena traumatiziranog zuba.

Razlikujemo tri vrste resorpcije: obnavljajuću, infekcijsku i nadomjesnu (20).

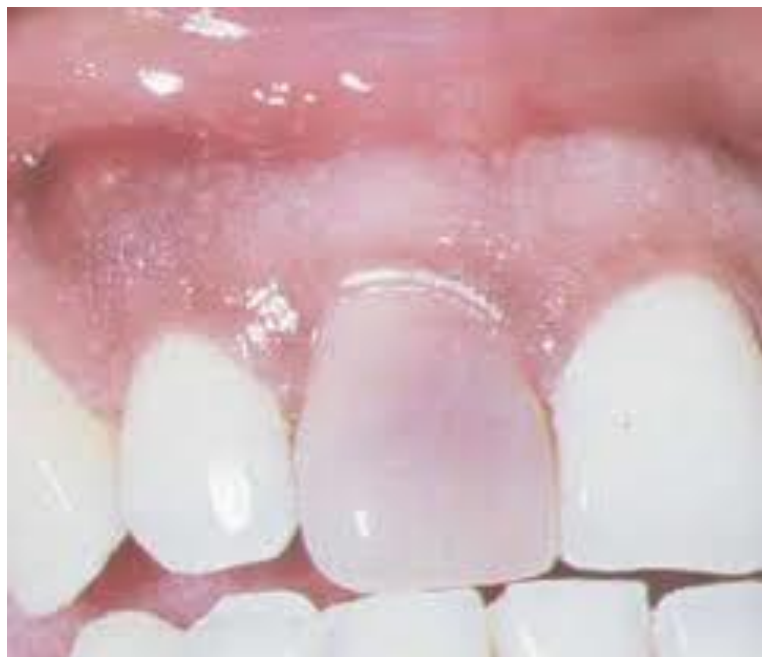- Obnavljajuća (neinfekcijska) resorpcija je karakterizirana malim kavitetima na površini korijena uz PDL normalne širine. Uz takvu vrstu resorpcije često može doći i do skraćivanja apeksa korijena. Resorpcija je reverzibilna te ne zahtijeva

nikakav tretman jer će se nastali kaviteti popuniti novim cementom i Sharpeyevim vlaknima.

- Infekcijska (upalna) resorpcija je progresivna resorpcija korijena zbog prisutnosti mikroorganizama u dentinskim tubulusima. Za vrijeme infekcijske resorpcije dolazi do oštećenja stanica parodontnog ligamenta i cementa te resorpcije pripadajuće kosti. Radiografski se očituje kao udubljenje kuglastog oblika u srednjoj trećini korijena s radiolucencijom susjedne kosti. Terapija se provodi endodontskim tretmanom zuba.
- Nadomjesna (ankilozna) resorpcija je najteži oblik resorpcije. Česta je kod replantacije zuba s produljenim ekstraalveolarnim vremenom ili s opsežnim oštećenjem parodontnog ligamenta zbog dehidracije i nepovoljne manipulacije sa zubom. U nadomjesnoj resorpciji dolazi do spajanja korijena i alveolarne kosti praćenog resorpcijom cementa i dentina. Radiografski je prisutna potpuna zamjena zubnog tkiva koštanim, a klinički je karakterističan perkutorno visoki, metalni zvuk ankiloziranog zuba. Za ovu vrstu resorpcije ne postoji djelotvorna terapija, a konačni rezultat je potpuna resorpcija korijena koja napreduje ovisno o dobi pacijenta.

Nekroza zuba očekuje se kod zuba sa završenim razvojem korijena jer da kod njega ne postoji mogućnost revaskularizacije.

Nekroza pulpe kliničko je stanje gdje i subjektivni i objektivni nalazi govore u prilog odumiranja pulpe. Nekroza pulpe obično je asimptomatska, ali može biti popraćena epizodama spontanog bola i nelagode na pritisak. Zub ne reagira na termičke podražaje i električni test vitaliteta. Jedini simptom nekroze može biti veća ili manja diskoloracija krune zuba (21). Radiografski nalaz upućuje na lokaliziranu periapikalnu upalu očljivu nakon pojave resorpcije kosti u području periapeksa zuba.



Slika 3: Diskoloracija krune centralnog maksilarnog sjekutića uslijed pulpne nekroze.  
Preuzeto: (22)

## **8. KONAČAN USPJEH I PROGNOZA REPLANTIRANOG ZUBA**

Liječenje avulziranih zubi postaje sve aktualniji i bitniji zbog toga što prevalencija takvih ozljeda raste.

Uspjeh replantacije može se procijeniti na temelju ovih kriterija (16):

1. Zub mora biti fiksiran na svom mjestu bez rezidualne upale. Funkcija žvakanja treba biti zadovoljavajuća i bez neugodnosti za pacijenta.
2. Na rtg snimci ne smije biti tragova patološkog stanja, lamina dura mora biti normalno konfigurirana.

3. Gingiva treba prirasti u roku od 2 do 3 tjedna, a dubina džepova mora biti u fiziološkim granicama. Kontura gingive i njena boja trebaju biti normalni.

Prilikom replantacije niz čimbenika utječe na prognozu i uspjeh čitavog postupka.

Što je kraće ekstraoralno vrijeme, adekvatan prijenosni medij avulziranog zuba te očuvanje periodontalnog ligamenta, bolji su uvjeti za povoljan ishod replantacije (23).

## **9. RASPRAVA**

Posljedice ozljeda zubi mogu biti vrlo ozbiljne te se mogu reflektirati tijekom čitavog života, a osim na fizički rast i razvoj, djeluju na emocionalno i psihološko stanje djece. Iz toga razloga je pravovremeno i odgovarajuće liječenje od velike važnosti. Ovisno o tome je li ozlijeđen mliječni ili trajni zub, slijedi odgovarajući terapijski postupak. Mliječne zube se ne preporučuje vraćati u alveolu jer prilikom replantacije može doći do ozljeđivanja zametka trajnog zuba te replantirani mliječni zubi vrlo često razviju nekrozu pulpe (24). Zub je potrebno replantirati odmah kako bi se očuvao vitalitet



stanica periodontalnog ligamenta na površini korijena izbijenog zuba. Stoga je, prilikom manipulacije sa zubom prilikom replantacije, potrebno izbjegavati postupke koji uništavaju PDL. To znači da se tijekom pripreme zuba ne smije površina zuba strugati niti ispirati dezinficirajućim ili kaustičnim sredstvima jer ti postupci dovode do resorpcije korijena zuba. Zub se ispere na mjestu ozljede pod mlazom hladne vode, a neposredno prije repozicije u izbijenu alveolu zub se ispere fiziološkom otopinom iz šprice.

Ako nije moguće odmah na mjestu ozljede vratiti zub u alveolu, potrebno ga je pohraniti u transportni medij. Obična voda je najlošiji izbor za očuvanje stanica na površini korijena od koje su nešto bolji mediji mlijeko i vlastita slina.

Najbolji način za pohranu i transport zuba su specijalizirani mediji poput ViaSpan medija za transplantaciju tkiva i organa, HBSS otopine te DentoSafe medija. HBSS otopina održava vitalnost parodonta oko 24 sata, DentoSafe i do 53 sata, s tim da se zub nakon 24 sata mora staviti u novu bočicu. ViaSpan medij na 30 minuta prije replantacije poboljšava cijeljenje periodontalnog ligamenta i prognozu replantiranog zuba.

Budući da se smatra da PDL održava vitalitet unutar 15-20 min od avulzije, to znači da, ukoliko se postupak replantacije izvodi najkasnije 1h od traume, učestalost pojave ankiloze je gotovo stopostotna. Imedijatna replantacija je poželjna iz razloga što je alveola najbolji transportni medij, a ekstraalveolarno vrijeme je minimalno.

Repozicija zuba izvodi se na način da se izabire najprirodniji položaj zuba koji neće smetati u okluziji. Nakon vraćanja zuba u alveolu vrši se njegova stabilizacija. Vraćeni zub potrebno je fiksirati kako bi se osiguralo cijeljenje i učvršćivanje zuba u kosti, što se postiže različitim vrstama splintova. Najprihvatljiviji i najpovoljniji su semi-rigidni

splintovi. Oni se sastoje od ortodontske žice i kompozita kojim se žica učvršćuje na zube, od ortodontske žice i materijala za privremene krunice ili od mekane legure poput titana. Danas se najčešće koristi žičano-kompozitni splint jer ima dovoljnu fleksibilnost koja omogućuje minimalne pomake zuba koji pridonose cijeljenju periodontalnog tkiva. Stabilizacijski splint se održava u ustima u trajanju od 7 do 10 dana. Cijepljenje protiv tetanusa je preporučeno ako je prošlo više od 5 godina od posljednjeg cijepljenja.

Što se tiče očuvanja vitaliteta pulpnog tkiva, važno je je li korijen replantiranog zuba završio svoj razvoj. Naime, ukoliko razvoj korijena nije završen, možemo očekivati revaskularizaciju pulpe. Njezina glavna prednost leži u mogućnosti daljnjeg razvoja korijena i ojačavanja dentinskih zidova odlaganjem tvrdog tkiva što učvršćuje zube (25). Ona se temelji na konceptu da se vitalne matične stanice mogu transformirati u odontoblaste i sintetizirati dentin. Opstanak matičnih stanica potpomognut je dobrom vaskularizacijom apikalne papile koja doprinosi revaskularizaciji pulpe (26).

Ukoliko je završen rast i razvoj korijena, pulpa nakon replantacije postaje nekrotična pa ju je potrebno ekstirpirati, a korijenski kanal ispuniti preparatom kalcijeva hidroksida.

Iako su svi navedeni čimbenici replantacije važni za njezin uspjeh, smatra se da ekstraalveolarno vrijeme te transportni medij najviše pridonose konačnom uspjehu.

## **10.ZAKLJUČAK**

Traumatske ozljede zuba su zastupljene i najčešće prisutne u dječjoj dobi. Avulzija zuba predstavlja najozbiljniju traumu zuba koja ima značajan utjecaj na razvoj dentoalveolarnog područja orofacijalnog sustava. U tom smislu, brza i uspješna replantacija ima velik i pozitivan utjecaj na zdravlje pacijenta, a pruža i zadovoljstvo stomatologu zbog provedenog postupka. S obzirom da ekstraalveolarno vrijeme ima dominantnu ulogu u prognozi replantacije, važno je educirati populaciju o vremenu proteklom od izbijanja zuba do dolaska u ambulantu kako bi to vrijeme iskoristili na najbolji način. Također, poželjno je da se mediji za transport zuba nalaze u prostorima

gdje djeca provode velik dio svog vremena kako se bi vitalitet parodontnih stanica očuvao u odgovarajućem mediju. Konačno, važno je područje gornje fronte, osobito ako je protrudirana, paziti i čuvati te u skladu s time poželjno je prilikom sportskih i drugih rizičnih aktivnosti koristiti štitnike.

## **11.SAŽETAK**

Avulzija zuba (exarticulatio) predstavlja traumatsku ozljedu pri kojoj dolazi do potpunog izbijanja zuba iz alveole odnosno iz njegovog ležišta u kosti. Avulzija je najčešća u dječjoj dobi i to od 2. do 4. godine kod djece s mliječnim zubima, a kod djece s trajnim zubima između 6. i 10. godine života. Zub koji je izbijen moguće je vratiti na njegovo mjesto postupkom replantacije. Uspjeh replantacije najviše ovisi o vremenu kojeg zub provede izvan kosti te o mediju u kojem je zub pohranjen prije postupka replantacije. Također je za konačan uspjeh važan i stupanj razvoja korijena

koji ima važnu ulogu pri očuvanju vitaliteta zubne pulpe. Optimalno vrijeme za uspjeh replantacije je 30 minuta. Ako je ekstraoralno vrijeme duže od 1h, povećava se mogućnost razvoja resorpcije na površini replantiranog zuba što je i najčešća komplikacija replantacijskog postupka. Prilikom replantacije važna je adekvatna priprema alveole i zuba, ispravan položaj zuba prilikom repozicije i pravilna imobilizacija replantiranog zuba koja traje od 7 do 10 dana. Replantacija i održanje izbijenog zuba važna je za estetiku, funkciju i alveolarnu stabilnost. Nedostatak jednoga ili više prednjih zuba može predstavljati psihološko i socijalno obilježje s kojim se dijete teško nosi. Zadržati alveolarnu stabilnost važno je u svakoj fazi rasta, a uspjeh replantacije se mora mjeriti i na temelju dugotrajnosti opstanka zuba u ustima. Naime, zub može prije svega služiti kao “držač prostora” te, ako ne može dugoročno opstati, kupuje vrijeme da bi se mogla provesti protetička ili ortodontska terapija u budućnosti.

## **12.SUMMARY**

### **TOOTH REPLANTATION**

Dental avulsion (exarticulation) is a traumatic injury in which a tooth is completely displaced from its alveolus, or its dental socket. Dental avulsion injuries occur most frequently in children between the ages 2 to 4 with primary teeth, and between 6 and 10 with permanent teeth. An exarticulated tooth could be restored to its place through

a replantation procedure. The success of replantation depends mostly on the time elapsed between avulsion and replantation and the medium used for temporary storage prior to replantation. The ultimate success also depends on the degree of root development, which plays an important role in preserving the vitality of dental pulp. The optimum time for successful replantation is thirty minutes. If the extraoral time is longer than one hour, the risk of resorption on the surface of a replanted tooth is increased, which is the most common complication of the replantation procedure. An adequate preparation of the alveolar socket and the tooth, the correct position of the tooth when repositioning, and the proper immobilization of the replanted tooth during the next 7 to 10 days are of great importance for the replantation procedure. The replantation and maintenance of an exarticulated tooth is important for the esthetics, function and alveolar stability. The lack of one or more front teeth may pose psychological and social characteristics that a child is difficult to carry. Protecting the alveolar stability is important at every stage of growth, and the success of replantation should be measured on the basis of long duration of survival of the tooth in the mouth. The tooth may primarily serve as a "space holder", and, if not preserved for a longer period, it could buy time for the implementation of prosthetic or orthodontic treatment in the future.

### **13.LITERATURA:**

1. Andreasen FM, Andreasen JO, Bakland LK, Flores MT. Traumatic dental injuries. A manual. 2nd edition. Oxford: Blackwell Munksgaard; 2003.
2. Koch P, Paulsen S. Pedodoncija. Klinički pristup. Zagreb: Naklada Slap; 2005.
3. Katalinić I, Lukša A, Simeon P. Avulzija zuba-znamo li dovoljno? Sonda. 2010;11(20):30-3.

4. Škrinjarić I. Traume zuba u djece. Zagreb: Globus; 1988.
5. Badel T, Jerolimov V, Pandurić J. Dental/Orofacial truma in contact sports and intraoral mouthguard programmes. *Kinesiol.* 2007;39(1):97-105.
6. Jurić H. Dječja dentalna medicina. Zagreb: Naklada Slap; 2015.
7. Torabinejad M, Walton RE. Endodoncija, načela i praksa. 1st ed. Jastrebarsko: Naklada Slap; 2009.
8. Poi WR, Sonoda CK, Martins CM, Melo ME, Pellizzer EP, de Mendonça MR, Panzarini SR. Storage media for avulsed teeth: a literature review. *Braz Dent J.* 2013;24(5):437-45.
9. Grgurević J. Traumatske ozljede zubi. *Sonda.* 2002;4(6):39-44.
10. Škrinjarić I, Škrinjarić T, Goršeta K, Čuković-Bagić I, Verzak Ž. Hitni i preventivni postupci kod trauma zuba u djece. *Peadiatr Croat.* 2010;54(1):154-62.
11. Caglar E, Peker S, Durhan M, Kulan P, Kuscu O, Pisiriciler R, Ak Caliskan E, Kargul B, Sandalli N. Kvantitativna analiza probiotskih medija za pohranu izbijenih zuba. *Acta stomatol Croat.* 2015;49(1):21-6.
12. Souza BD, Lückemeyer DD, Reyes-Carmona JF, Felipe WT, Simões CM, Felipe MC. Viability of human periodontal ligament fibroblasts in milk, Hank's balanced salt solution and coconut water as storage media. *Int Endod J.* 2011;44(2):111-5.
13. Buttke TM, Trope M. Effect of catalase supplementation in storage media for avulsed teeth. *Dent Traumatol.* 2003;19(2):103-8.



14. Chamorro MM, Regan JD, Opperman LA, Karmer PR. Effect of storage media on human periodontal ligament cell apoptosis. *Dent Traumatol* 2008;24(1):11–6.
15. Šiljeg J. Replantacija izbijnih zuba. *Sonda*. 2003;5(7).
16. Andreasen JO, Bakland LK, Andreasen FM. Traumatic intrusion of permanent teeth. Part 3. A clinical study of the effect of treatment variables such as treatment delay, method of repositioning, type of splint, length of splinting and antibiotics on 140 teeth. *Dent Traumatol*. 2006;22(2):99-111.
17. Černi K, Čuković-Bagić I. Traume zuba u dječjoj populaciji. *Sonda*. 2010;11(20):36-9.
18. Von Arx T, Fillipi A, Lussi A. Comparison of a new dental trauma splint device (TTS) with three commonly used splinting techniques. *Dent Traumatol* 2001;17(6):266–74.
19. Kljajić R, Dujmenović L, Galić N. Medikamenti u endodonciji. *Sonda*. 2013;14(25):56-61.
20. Majorana A, Bardellini E, Conti G, Keller E, Pasini S. Root resorption in dental trauma: 45 cases followed for 5 years. *Dent Traumatol*. 2003;19(5):262-5.
21. Ivančić Jokić N, Bakarčić D, Rolič S. Endodoncija mliječnih zuba. *Medicina fluminensis*; 2012.
22. Camp JH. Diagnosis dilemmas in vital pulp therapy: treatment for the toothache is changing, especially in young, immature teeth. *Pediatr Dent*. 2008;30(3):197-205.

23. Marković D, Vuković A, Vuković R, Soldatović I. Factors associated with positive outcome of avulsion injuries in children. *Military Medical & Pharmaceutical Journal of Serbia* . 2014;71(9):845-50.
24. Flores MT, Malmgren B, Andersson L, Andreasen JO, Bakland LK, Barnett F, Bourguignon C, DiAngelis A, Hicks L, Sigurdsson A, Trope M, Tsukiboshi M, von Arx T. Guidelines for the management of traumatic dental injuries. III. Primary teeth. *Dent Traumatol*. 2007;23(4):196-202.
25. Forghani M, Parisay I, Maghsoudlou A. Apexogenesis and revascularization treatment procedures for two traumatized immature permanent maxillary incisors: a case report. *Restor Dent Endod*. 2013;38(3):178-81.
26. Makar S, Kaler N, Man N. Revaskularizacija pulpe stalnih zuba sa nezavršenim rastom korena i apikalnim periodontitisom – prikaz slučaja. *Stomatološki glasnik Srbije*. 2013;60(2):99-104.

## **14. ŽIVOTOPIS**

Martina Menđušić rođena je 12.09.1991. u Šibeniku. Osnovnu školu je završila u Brodarici. Gimnaziju Antuna Vrančića u Šibeniku završila je 2010. godine te iste godine upisuje Studij dentalne medicine Medicinskog fakulteta u Splitu. Studij stomatologije nastavlja na Stomatološkom fakultetu u Zagrebu od 2011. godine. Tijekom studija asistirala je u privatnoj stomatološkoj ordinaciji. Aktivno se služi engleskim i pasivno talijanskim jezikom.

