

Dijagnostika karijesnih lezija

Prskalo, Katica

Educational content / Obrazovni sadržaj

Publication status / Verzija rada: **Accepted version / Završna verzija rukopisa prihvaćena za objavljivanje (postprint)**

Publication year / Godina izdavanja: **2018**

Permanent link / Trajna poveznica: <https://um.nsk.hr/um:nbn:hr:127:362153>

Rights / Prava: [Attribution-NonCommercial-NoDerivatives 4.0 International/Imenovanje-Nekomercijalno-Bez prerada 4.0 međunarodna](#)

Download date / Datum preuzimanja: **2024-07-11**



Repository / Repozitorij:

[University of Zagreb School of Dental Medicine Repository](#)



DIJAGNOSTIKA KARIJESNIH LEZIJA

1. UVOD

Karijes je bolest tvrdih tkiva zuba: cakline, dentina i cementa. Pripada skupini najčešćih bolesti svjetske populacije i često rezultira utjecajem na kvalitetu života. Klinički se manifestira različitim stupnjem patohistoloških promjena od ultrastrukturnih promjena do vidljivog gubitka morfološkog integriteta zuba. Prateći simptom bolesti u uznapredovalim stadijima je bol na intenzivne podražaje (hladno, slatko, kiselo) ili bol pri žvakanju hrane.

U nastanku karijesa istovremeno sudjeluju brojni čimbenici koji se mogu svrstati u četiri grupe čimbenika: domaćin i zub, uzročnik, okolina i vrijeme. Iako su svi čimbenici jednako važni naglašava se uloga biofilma ili dentobakterijskog plaka. Zreli plak ima tri osnovna obilježja: čvrsto priliježe na površinu zuba, u plaku vladaju anaerobni uvjeti i selektivna propusnost plaka. U takvim uvjetima anaerobnom razgradnjom niskomolekularnih ugljikohidrata kao konačan produkt nastaju kiseline, dolazi do lokalnog pada pH što rezultira ionskom izmjenom između mineraliziranog tkiva i plaka. Odnosno, nastaju složeni fizikalnokemijski procesi demineralizacije i remineralizacije koji u konačnici dovode do propadanja tkiva. U dentinu, zbog različitog sastava dentina u odnosu na caklinu (oko 20% organske tvari) osim demineralizacije i remineralizacije postoji i proteoliza, odnosno razgradnja kolagena.

Plak nastaje na primarnim i sekundarnim fiziološki nečistim mjestima. Primarna fiziološki nečista mjesta su: fisure na okluzalnim površinama zuba, jamice na bukalnim površinama zuba, aproksimalne površine ispod kontaktne točke, bukalne i oralne plohe ispod ekvatora zuba. Sekundarna fiziološki nečista mjesta nastaju u različitim kliničkim situacijama kao što su: produljenje kliničke krune zbog povlačenja (recesije) gingive, odstojeći protetski nadomjesti (krunice), otvorena račvališta korjenova, odstojeći ispuni, te rubne pukotine između ispuna i površine zuba.

Prema načinu nastanka razlikujemo primarni, sekundarni i rekurentni karijes. Primarni karijes nastaje na intaknim površinama zuba, sekundarni karijes nastaje uz postojeće ispune, a rekurentni karijes ispod postojećih ispuna (u anglosaksonskoj literaturi sekundarni i rekurentni karijes su sinonimi).

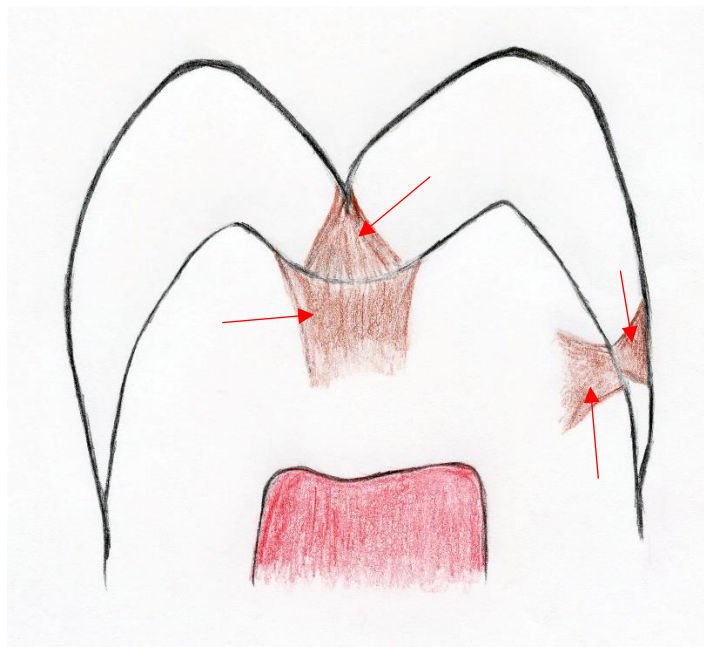
Budući da karijes u većini slučajeva nastaje na caklini važno je podsjetiti se faza ili stupnjeva u razvoju karijesne lezije, a klinički znakovi mogu varirati od početnog gubitka minerala na ultrastrukturnoj razini, do vidljive destrukcije (kavitacije).

Osnovne faze u razvoju neliječenog karijesa su:

1. mikroskopske promjene na kristalima hidroksilapatita,
2. površinsko omekšanje cakline (klinički - blago zamućenje cakline i površinska hrapavost),
3. inicijalna lezija cakline ("bijela mrlja"; može se prostirati djelomično ili cijelom debljinom cakline, patohistološki je obilježena stvaranjem pora što je proporcionalno gubitku minerala. Važno je naglasiti da površinska zona zbog remineralizacije i precipitacije oslobođenih iona iz dubljih slojeva lezije ima manji udio pora i one su manje u odnosu na tijelo lezije),
4. karijes cakline i dentina bez kavitacije cakline,
5. karijes cakline i dentina s kavitacijom cakline.

Daljnjim napredovanjem karijesa obično nastaju upalne promjene u pulpi.

Slika 1. prikazuje shematski prikazuje zub s dvije karijesne lezije cakline i dentina bez kavitacije cakline. Većina na slici vidljivih patoloških promjena nevidljiva je našem oku. Naoko intaktna površina cakline skriva dvije dobro razvijene lezije u dentinu s tzv. sekundarnim karijesom cakline. Naime, kada razvoj karijesa dosegne caklinsko-dentinsko spojište (CDS) bogato organskim tvarima, nema prepreke za plošno širenje, te je lezija u području CDS-a puno šira nego li u području cakline.



Slika 1. Shematski prikaz bukolingvalnog presjeka pretkutnjaka. Karijesne lezije u caklini (u fisuri i na glatkoj plohi) i u dentinu označene strelicama.

Dinamika i zakonitosti u razvoju karijesne lezije upućuju da uočavanje karijesne lezije nije jednostavan postupak. Zahtijeva znanje koje je temelj za kritičku evaluaciju kliničkih znakova karijesne lezije i razvijanje vještine (oštro oko i finu ruku), a cilj i svrha dijagnostike je:

1. ostvariti najbolji zdravstveni ishod za pacijenta s obzirom na raspoložive terapijske mogućnosti za svaku vrstu lezije
2. informirati pacijenta
3. longitudinalno klinički pratiti razvoj bolesti.

Osnovni postulati medicine su spriječiti nastanak bolesti, a u slučaju pojave bolesti rana dijagnostika i rana terapija kako se bolest ne bi proširila i dovela do niza komplikacija.

To je posebno važno u dijagnostici karijesa iz dva razloga:

1. početne karijesne lezije se mogu liječiti neinvazivnim postupcima (kontrola nastanka plaka, kemoprofilaksa plaka, topikalna remineralizirajuća sredstva) i minimalno invazivnim postupcima (dentoplastika fisura i zalijevanje fisura te tako pretvaranje fiziološki nečistih u fiziološki čista mjesta),

2. u uznapredovalim karijesnim lezijama većina tkiva je nepovratno, ireverzibilno, oštećena (postoji mogućnost remineralizacije demineraliziranog dentina!) i nikakvim postupcima se ne može vratiti. Može se samo nadomjestiti restaurativnim materijalima i postupcima.

Stoga je rana dijagnostika imperativ u dijagnostici karijesa!

2. DIJAGNOSTIČKI POSTUPCI U OTKRIVANJU KARIJESNE LEZIJE

Riječ dijagnoza ima dva različita značenja. Jedno značenje odnosi se na moguću bolest ili stanje pacijenta, a drugo na postupak kojim se pokušava doći do zaključka o stanju pacijenta (dijagnostički postupak). Zbog toga se dijagnostički postupak može tumačiti kao postupak prikupljanja spoznaja o bolesti promatranjem kliničkih znakova i simptoma kod pojedinog pacijenta. Međutim, prikupljene spoznaje same po sebi nisu dovoljne za postizanje cilja u dijagnostičkom postupku. Da bi se postavila dijagnoza, spoznaje dobivene pomoću dijagnostičkih postupaka trebaju se kritički evaluirati koristeći se prethodnim spoznajama iz anatomije, histologije, etiologije, patologije, patogeneze, mikrobiologije i epidemiologije,

kliničkog iskustva i sl. Dijagnostički postupci su samo sredstvo sakupljanja dijelova informacija za donošenje konačnih dijagnostičkih odluka.

U okviru **dijagnostičkog postupka** koji za cilj ima postavljanje **dijagnoze**, jasno definiranog stanja, iz čega će proizaći odluka o načinu terapije, kao i u drugim granama medicine, služimo se:

1. podacima iz anamneze (bolne senzacije, krvarenje gingive, sistemne bolesti)
2. fizikalnim pregledom (vizualni i taktilni pregled zubi i uočavanje znakova bolesti)
3. dijagnostičkim postupcima (transluminacija, radiološka pretraga (RTG), dijagnostički postupci temeljeni na X zrakama, dijagnostički postupci temeljeni na vidljivom svjetlu, dijagnostički postupci temeljeni na električnoj struji, dijagnostički postupci temeljeni na ultrazvuku).

Dugo vremena kroz prošlost, a i danas u većem broju slučajeva, dijagnostika karijesa temelji se na kliničkom vizualnom i taktilnom pregledu, uz eventualnu nadopunu transluminacijom i radiološkom pretragom. No, sveukupni tehnološki razvoj i znanstvene spoznaje promijenili su stav o terapiji karijesa iz čisto operativnog (preparacija i ispun kaviteta, eng. "*drill and fill*") u reparacijski princip (zaustavljanje progresije i obnavljanje lezije (eng. *heal*) što je nužno dovelo do potrebe sofisticiranijih postupaka kako za postavljanje rane dijagnoze tako i za praćenje napredovanja ili reparacije karijesne lezije.

Postupci u postavljanju dijagnoze karijesa mogu se razvrstati u:

1. tradicionalni dijagnostički postupci,
2. dodatni dijagnostički postupci.

2.1. Tradicionalni dijagnostički postupci

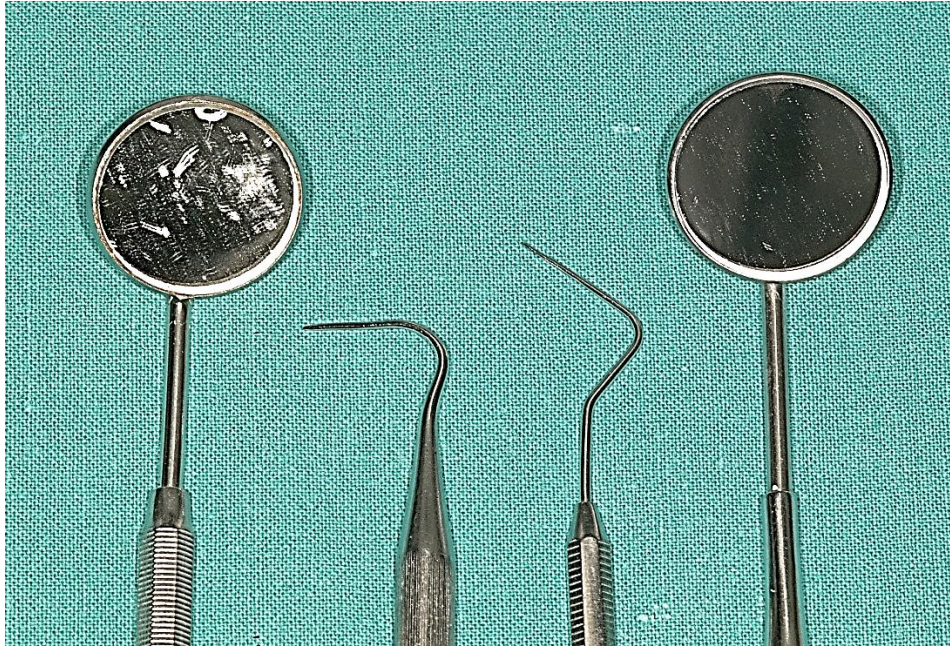
Tradicionalni dijagnostički postupci su osnovni postupci u dijagnostici karijesa i rutinski se izvode u svakodnevnom radu.

Tradicionalni postupci su: – vizualni i taktilni pregled,

- transluminacija,
- radiološka pretraga tehnikom "ugriza u traku" (eng. "*bitewing*").

2.1.1. Vizualni i taktilni pregled zubi

Kod izvođenja kliničkog vizualnog i taktilnog pregleda zubi služimo se stomatološkom sondom i ogledalom (sl. 2.).



Slika 2. Kvaliteta ogledala i debljina vrha sonde utječu na vizualnu i taktilnu percepciju.

Pri kliničkom pregledu važno je :

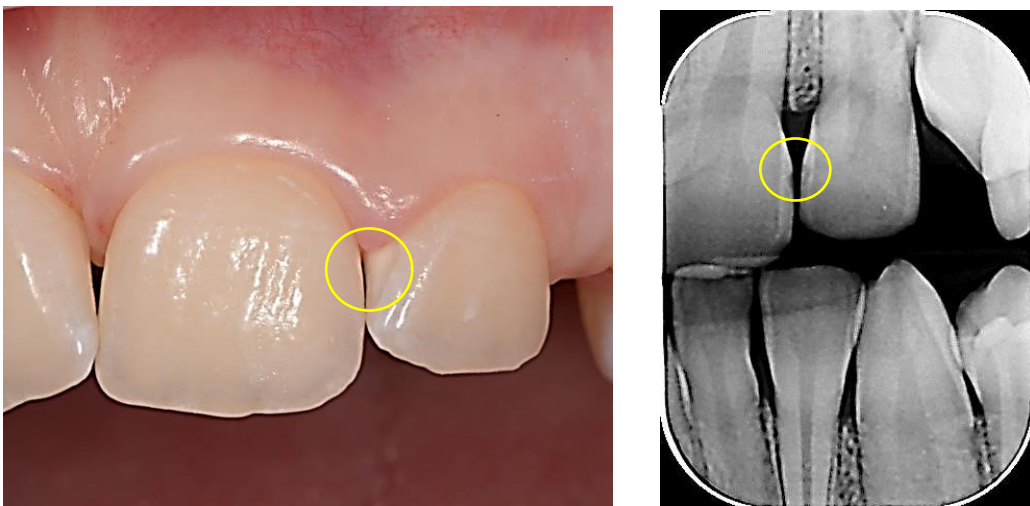
- izolirati radno polje od sline i okolnih tkiva kako bi se osigurala preglednost radnog područja,
- očisti zube od ostataka hrane i plaka zbog bolje vidljivosti, ali tek nakon registracije plaka jer postojanje plaka upućuje na aktivnost lezije,
- dobro osvjetliti radno područje izravno pomoću reflektora ili neizravno refleksijom svjetla od stomatološkog ogledala,
- pridržavati se redoslijeda (sistematičnost) u izvođenju pregleda (npr. dolje desno, dolje lijevo, gore lijevo, gore desno) i pregledati sve plohe zuba,
- pravilno koristiti sondu,
- eventualno koristiti čeone lupe različitih povećanja.

Pregledavaju se sve plohe zuba s posebnom pozornošću na fiziološki nečista mjesta. Vizualno gledamo postoji li lokalizirana promjena boje zuba i diskontinuitet površine (urušena caklina, kavitacija), a taktilnim osjetom (sondiranjem) određujemo tvrdoću tkiva i teksturu površine (finu hrapavost površine, omekšanje tkiva i zapinjanje, uklještenje ili propadanje sonde u fisurama).

Klinički znakovi karijesne lezije ovise o veličini lezije (početne - uznapredovale), o mjestu nastanka lezije (oku i sondiranju dostupne i nedostupne plohe), o brzini razvoja lezije (akutni karijes - kronični karijes) i o aktivnosti lezije (aktivne, inaktivne).

Prvi klinički vidljiv znak pojave karijesa je promjena boje zuba na mjestu njegovog nastanka. Te promjene mogu biti u rasponu od bijele do tamnosmeđe boje. Demineralizacijom cakline i stvaranjem pora dolazi do optičkih promjena u vidu smanjene translucencije. Caklina postaje neprozirna, mliječno bijela, bez površinskog sjaja što se u literaturi opisuje kao "bijela mrlja" (eng. "white spot") (sl. 3.). Bijela mrlja može i ne mora biti vidljiva na vlažnim površinama što je posljedica razlike u indeksu loma svjetlosti (relativni refraktorni indeks (RI)) između cakline (RI 1,62), vode (RI 1,33) i zraka (RI 1,0), a s druge strane uvjetovano je i dubinom lezije. Lezije koje sežu do polovice cakline, gdje je caklina "manje" oštećena, vidljive su tek nakon sušenja zrakom. Sušenjem cakline zrakom vodu u porama zamijeni zrak pa razlika u optičkim svojstvima između zdrave i demineralizirane cakline postaje uočljiva, jer je veća razlika u RI između zdrave cakline i zraka nego li između zdrave cakline i vode. Lezije koje zahvaćaju cijelu caklinu i površinski dentin vidljive su i na vlažnim površinama. Bijela mrlja uvijek postoji kao faza u razvoju karijesa. Lako ju je uočiti u području cervikalne cakline, donekle u fisurama ali ju zbog nedostupnosti ne možemo vidjeti na aproksimalnim plohama zubi.

Površinski izgled bijele mrlje upućuje na aktivnost karijesne lezije. Ako je površina sjajna došlo je do zaustavljanja daljnjeg napredovanja i do remineralizacije pa su to neaktivne lezije. Naprotiv, lezije kredastog izgleda i mat površine su aktivne lezije. Postojanje plaka također upućuje na aktivnost lezije.

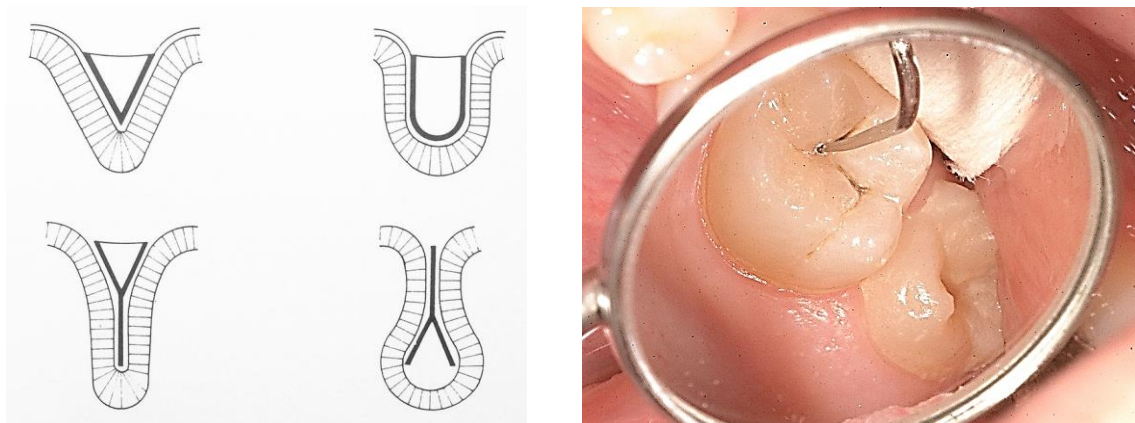


Slika 3. Inicijalna lezija, "bijela mrlja", na distalnoj plohi zuba 21 i mezijalnoj plohi zuba 22 nakon sušenja zrakom. Klinički (lijevo) i radiološki (desno) izgled.

Kronični karijes je tamnije smeđkaste do crne boje i tvrdi, pogotovo ako je lezija izložena mehaničkom opterećenju i tijeku sline. Zbog dugotrajnosti procesa u leziju se odlože pigmenti iz hrane, mehanički se ukloni površinski razmekšani sloj, a nastane i djelomična remineralizacija iz sline. Tako obično izgleda karijes korijena, okluzalni karijes nakon urušavanja cakline i aproksimalni karijes nakon vađenja susjednog zuba.

Dijagnostika karijesa u fisurama je posebno zahtijevna zbog samog izgleda fisura (sl. 4.). U dubokim fisurama, kao što su ampularni i Y oblik fisure, vrlo je teško vizualno uočiti promjene u dnu fisure. S druge strane, vrlo oštre sonde mogu u takvim fisurama zapinjati iako ne postoji oštećenje. Osim o obliku fisure i oštirini sonde, nalaz dobiven sondiranjem ovisi o jačini pritiska sondom. Pritisak je subjektivne naravi i ovisi o položaju ruke, iskustvu stomatologa, umoru, snazi mišića, psihološkom statusu i tjelesnoj težini stomatologa. Pritak sondom treba biti blage do srednje jačine i ne bi trebao prelaziti 50 g.

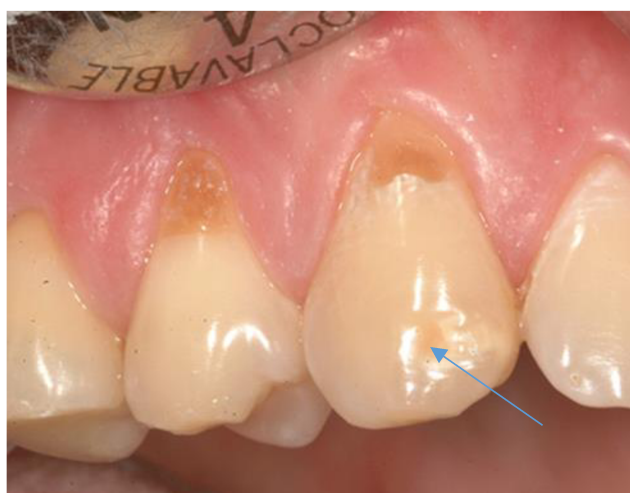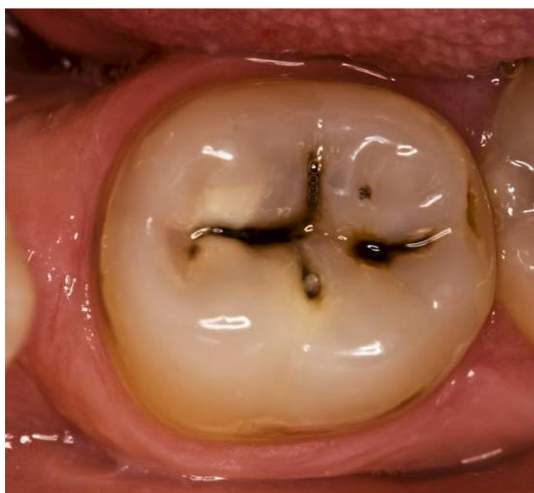Svakako treba izbjegvati naglo i grubo probadanje sondom jer se time izlaže opasnosti nastanka ireverzibilnih oštećenja površinskog sloja početne lezije i pretvaranja nekavitirane u kavitiranu leziju.



Slika 4. Morfologija fisura utječe na fenomen uklještenja ili zapinjanja vrha sonde.

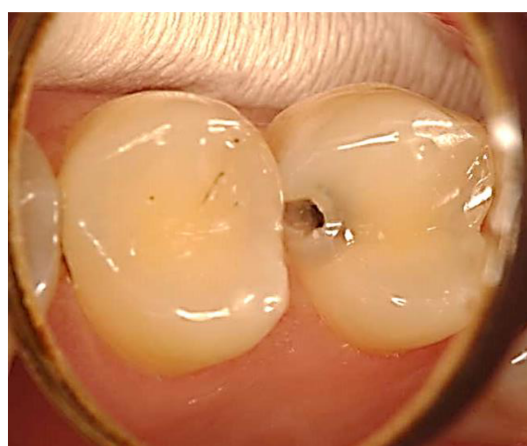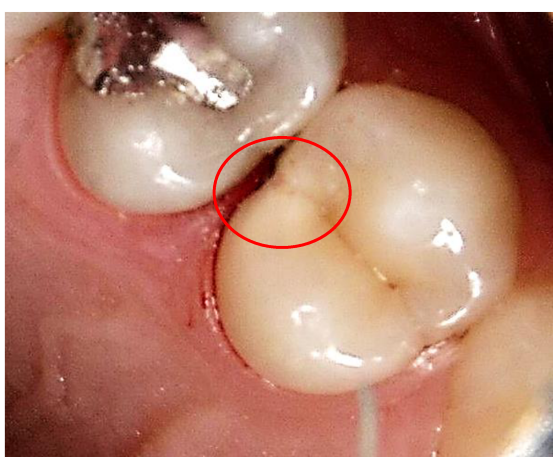
Shematski izgled fisura (lijevo) (1).

Dobro razvijene karijesne lezije ne predstavljaju problem u dijagnostici jer su klinički znakovi bolesti jasni i nedvojbni (sl. 5.). Problem je jedino što vizualno ne možemo procjeniti dubinu i opsežnost lezije. U današnje vrijeme sveprisutne uporabe fluorida sve češće se vide slučajevi kada lezija klinički ne izgleda „velika“, a nakon otvaranja cakline vidljiva je izrazito velika lezija u dentinu. Razlog tomu je hipermineralizacija cakline. Hipermineralizirana caklina zbog povećane tvrdoće dugo odolijeva urušavanju, što omogućava nesmetani razvoj lezije u dentinu. Nerijetko, takvi slučajevi završavaju s upalom pulpe i endodontskom terapijom.

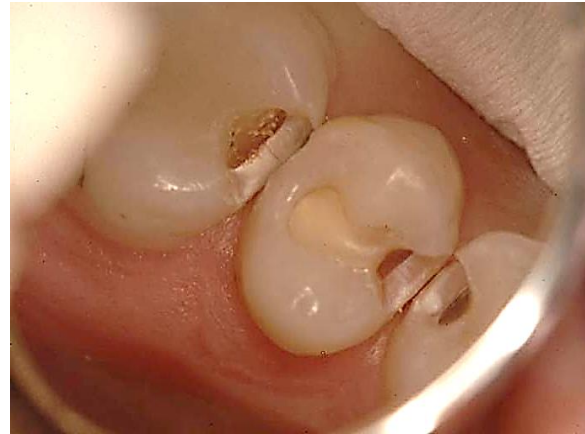
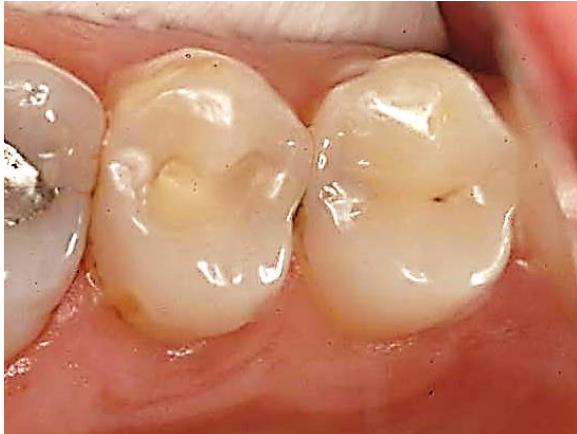
Slika 5. Okluzalni karijes s vidljivo podminiranom caklinom. Kredasta boja prosijava ispod glatke i sjajne cakline (lijevo). Karijes zubnog vrata (desno). Opacitet u incizalnom dijelu labijalne plohe (strelica) je razvojni poremećaj.

Aproksimalni karijes je klinički vidljiv tek u uznapredovalom stadiju i uočava se kao prosijavanje kredaste ili tamne boje ispod intaktne okluzalne cakline (sl. 6. i 7.). U dijagnostici aproksimalnog karijesa može pomoći razdvajanje ili separacija zubi. Separaciju se postiže postavljanjem ortodontskog elastičnog separatora oko kontaktnog područja površine koju želimo pregledati, kroz 2-3 dana. Razdvajanjem zuba olakšava se pristup aproksimalnoj plohi, a time inspekcija i sondiranje suspektne površine.



Slika 6. Kredasta promjena boje na distalnom dijelu okluzalne plohe pretkutnjaka (lijevo). Kavirana karijesna lezija na distalnoj plohi pretkutnjaka (desno).



Slika 7. Karijesne lezije na mezijalnim plohama kutnjaka i drugog pretkutnjaka, i distalnoj plohi prvog pretkutnjaka (lijevo). Izgled lezija nakon otvaranja (desno). Vidljiv je karijesni dentin i ostaci demineralizirane, kredaste cakline na gingivnim stepenicama kaviteta.

Međunarodni sustav otkrivanja i procjene karijesa

Tijekom godina korišteni su različiti sustavi za rangiranje i klasifikaciju karijesnih lezija. Najnoviji međunarodno prihvaćeni sustav je ICDAS sustav (International Caries Detection and Assessment System). ICDAS je standardizirani sustav baziran na vizualnoj dijagnostici karijesa, a lezije su klasificirane numerički od 0-6. Svaka brojevana oznaka karijesne lezije je jasno opisno definirana. ICDAS je ustanovljen 2005. godine. Sustav je minimalno izmijenjen 2008. godine te je danas poznat kao ICDAS II (tablica 1.).

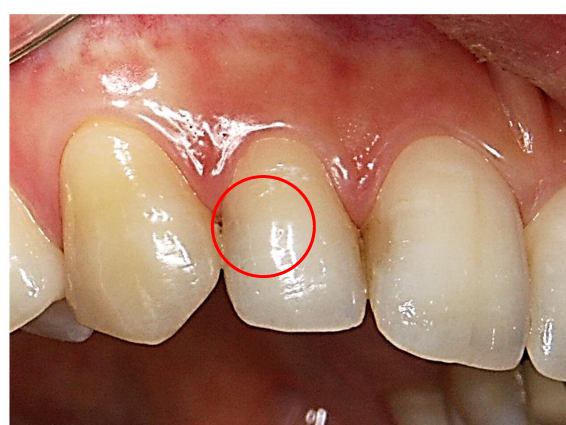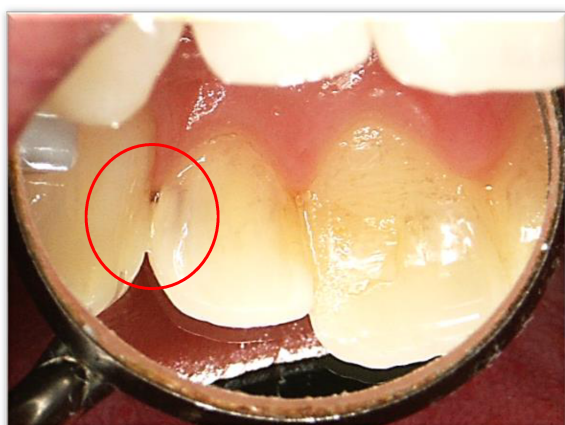2.1.2. Transluminacija

Osim vizualnog pregleda, u kliničkom prepoznavanju karijesa pomažu i postupci transluminacije (prosvjetljivanja) (sl. 8.), osobito u dijagnostici aproksimalnih karijesa na prednjim zubima. Pri transluminaciji reflektirano svjetlo stomatološkoga aparata usmjerava se pomoću zubnoga ogledala kroz kontaktne točke prednjih zubi. Ako postoji karijesna lezija, vidjet će se tamna sjena jer demineralizirano područje ima niži indeks transmisije svjetla od zdravoga zubnoga tkiva. Za dijagnostiku aproksimalnih lezija distalnih zubi transluminacija refleksijom svjetla ogledalom, nije poželjan postupak jer bukolingvalna širina krune otežava transmisiju svjetla.

Danas postoje posebni sustavi za transluminaciju, Fiber optička transluminacija (FOTI) i Digitalna fiber optička transluminacija (DIFOTI), koji su opisani u okviru dodatnih dijagnostičkih postupaka.

Tablica 1. ICDAS II kriteriji (2)

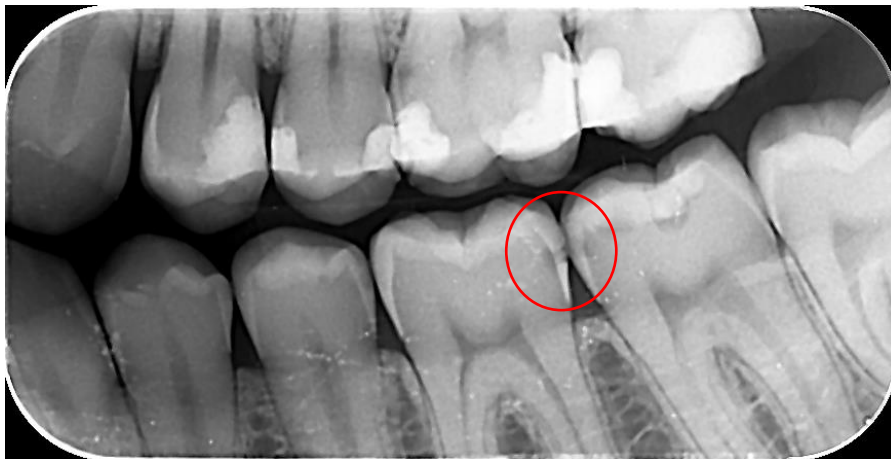ICDAS-II kod	Kriteriji
0	Zdrava površina zuba: bez znakova karijesa nakon duljeg sušenja zrakom (5 sekundi)
1	Prva vizualna promjena u caklini: zamućenost ili diskoloracija (bijela ili smeđa) je vidljiva na ulazu u jamice ili fisure nakon duljeg sušenja zrakom, a nevidljiva je ili lagano vidljiva na vlažnoj površini
2	Izrazito vidljiva promjena u caklini: zamućenost ili diskoloracija vidljiva na ulazu u jamice i fisure u prisutnosti vlage
3	Lokalizirano urušavanje cakline uzrokovano karijesom bez vidljivog dentina ili zasjenjenja: zamućenje ili diskoloracija šira od prirodne fisure/jamice u prisutnosti vlage ili nakon duljeg sušenja zrakom
4	Tamno zasjenjenje dentina + / – lokalizirano urušavanje cakline
5	Značajna kavitacija s vidljivim dentinom: vizualni dokaz demineralizacije i otkrivanja dentina
6	Opsežna kavitacija s vidljivim dentinom te više od polovice površine uključeno u leziju



Slika 8. Transluminacija aproksimalnog karijesa na bočnom sjekutiću (lijevo). Izgled lezije s vestibularne strane (desno).

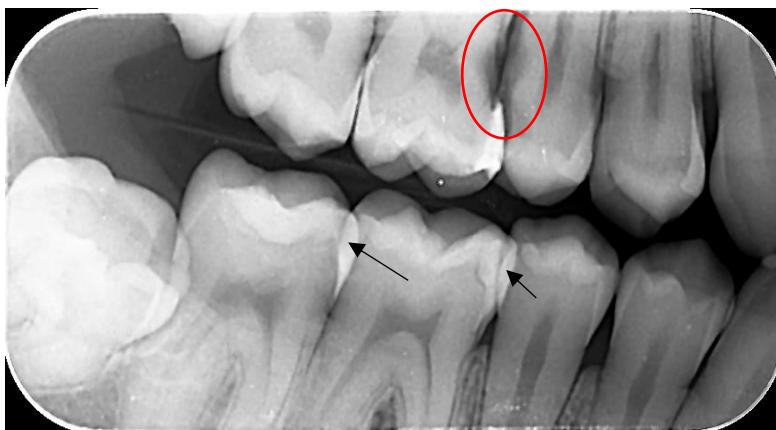
2.1.3. Radiološka dijagnostika

Radiološka dijagnostika karijesa temelji se na činjenici da je apsorpcija rendgenskih zraka proporcionalna gustoći tkiva. Tako caklina, budući da je visoko mineralizirana, apsorbira najveću količinu RTG zraka i na snimci je vidljiva kao sjena jakog intenziteta. Dentin je manje mineraliziran i na snimci je vidljiv kao sjena slabijeg intenziteta, a pulpa kao sjena najslabijeg intenziteta. Lokalizirana promjena intenziteta sjene znači gubitak gustoće tkiva što se lijepo uočava na RTG snimci (sl. 9.).



Slika 9. Karijes cakline i vanjskog dijela dentina na distalnoj plohi prvog i mezijalnoj plohi drugog donjeg kutnjaka.

Radiološka dijagnostika se uglavnom koristi za dijagnostiku karijesa na aproksimalnim ploham distalnih zubi, za dijagnostiku rekurentnog karijesa, a može poslužiti i u dijagnostici okluzalnog karijesa. Za dijagnostiku karijesa koristi se intraoralna tehnika snimanja "ugriza u traku" (eng. "*bitewing*", tehnika po Raperu) (sl. 9. i 10.). Na snimkama se vide krune gornjih i donjih zubi, dok prikaz korijena nije cjelovit. Za dijagnostiku aproksimalnog karijesa važno je da se na RTG snimci ne preklapa caklina susjednih zubi (sl. 12.). U protivnom nije moguće uočiti inicijalnu leziju u caklini nego samo leziju u dentinu. Budući da rekurentni karijes nastaje ispod ispuna radiološka dijagnostika je jedina moguća dijagnostika. Klinički evidentna rubna pukotina oko ispuna upućuje na sumnju postojanja rekurentnog karijesa. Radiološkom dijagnostikom nije moguće uočiti inicijalnu leziju u fisurama okluzalne cakline nego leziju u dentinu, te kao i kod rekurentnog karijesa moguće je približno odrediti dubinu lezije i odnos spram pulpe, ali ne i aktivnost lezije. Općenito, klinički su karijesne lezije uglavnom veće od radiološki procijenjene veličine.



Slika 10. Preklapanje aproksimalne cakline (strelica). Karijes na distalnoj plohi krune i korijena pretkutnjaka, te mezijalno u području vrata i korijena kutnjaka (kružić).

I vizualna i taktilna i radiološka dijagnostika karijesa imaju svoje prednosti i nedostatke. Zajedničko obilježje im je da su to kvalitativne dijagnostičke metode, a nalaz je subjektivan i ovisi o individualnoj percepciji i interpretaciji uočenih promjena. No, unatoč tome, to su opće prihvaćene dijagnostičke metode u svakodnevnom kliničkom radu. Osnovni nedostatak vizualne i taktilne dijagnostike je poteškoća u dijagnostici inicijalnih lezija, posebno u aproksimalnom području, te nemogućnost procjene dubine lezije. Nedostatak radiološke dijagnostike primarno je vezan uz izlaganje pacijenta zračenju. Osim toga, na radiološki izgled lezije utječu anatomski građa zuba, veličina, oblik i smještaj lezije, a također i tehnički čimbenici kao što su kvaliteta i postupci izrade RTG slike.

2.2. Dodatni dijagnostički postupci

Dodatni dijagnostički postupci koriste se kao nadopuna osnovnim dijagnostičkim postupcima, primarno vizualno taktilnoj dijagnostici. Subjektivnost u interpretaciji nalaza kod kvalitativnih dijagnostičkih postupaka doveli su do potrebe za objektivizacijom kliničkih znakova karijesa odnosno kvantitativnom interpretacijom nalaza. Kvantitativni postupci dijagnostike karijesa temelje se na interpretaciji fizikalnih signala, pri čemu se promjena u tkivu izražava numerički. U dodatne dijagnostičke postupke ubrajamo tehnike temeljene na principu vidljivog svjetla, rendgenskih zraka, električne struje i ultrazvuka. Među navedenim postupcima fluorescencija inducirana laserskim svjetlom i digitalna radiografija su u kliničkoj uporabi, a ostali postupci se još uvijek razvijaju ili su eksperimentalnoj uporabi.

2.2.1. Dijagnostički postupci temeljeni na svjetlosti

Postupci transluminacije

Fiber optička transluminacija (eng. *Fiber-Optic Transillumination* (FOTI)) je vizualni postupak dijagnostike karijesa pomoću uređaja koji ima točkasti izvor bijelog intenzivnog svjetla promjera 0,3-0,5 mm koji se transmisijom provodi kroz zub. Za dijagnostiku aproksimalnog karijesa nastavak se priglomi na bukanu ili oralnu površinu a svjetlost je usmjerena apikalno pod kutom od 45° na aproksimalnu površinu. Za što bolju procjenu treba ugastiti svjetlo stomatološke jedinice. Karijesne lezije se vide kao tamna područja jer demineralizirana tkiva više raspršuju svjetlo.

Digitalna fiber optička transluminacija (eng. *Digital Imaging Fiber-Optic Transillumination* (DiFOTI)) kao i FOTI koristi svjetlo jakog intenziteta, ali uređaj dodatno ima kameru (u odnosu na FOTI kamera zamjenjuje ljudsko oko) koja bilježi slike karijesne lezije za vrijeme transmisije svjetla. Mogući problem je u interpretaciji slike budući da nalaz nije kvantitativan, nego ga očitava liječnik, što podliježe subjektivnoj procjeni.

Laserski sustavi temeljeni na fluorescenciji

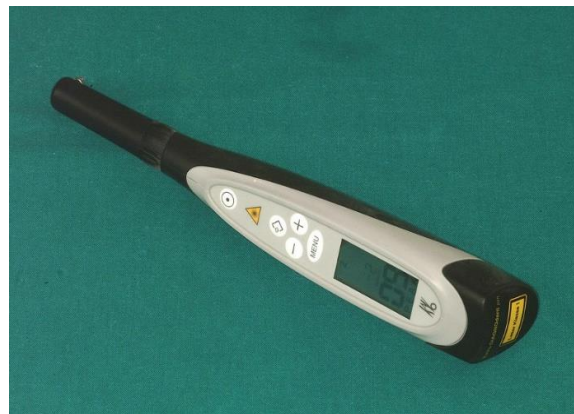DIAGNOdent

DIAGNOdent je jedan od najznačajnijih uređaja u komercijalnoj uporabi koji radi na principu laserske fluorescencije (KaVo Dental GmbH, Germany) (sl. 11.). Uređaj je već više godina u uporabi te se pokazao se kao izvrsna nadopuna klasičnim dijagnostičkim postupcima. Kvantitativno izražavanje dobivenih rezultata omogućuje otkrivanje inicijalnih lezija, praćenje lezija te uspješnost u primjeni preventivnih postupaka. DIAGNOdent reagira na najmanje promjene u građi cakline koje nastaju zbog demineralizacije, što omogućava primjenu preventivnih postupaka u fazi kada je njihova učinkovitost jako uspješna.

Osnovu DIAGNOdent uređaja čini laserska dioda koja služi kao izvor koherentnog monokromatskog crvenog svjetla valne duljine 655 nm. Laserska zraka se optičkim vlaknom prenosi na površinu zuba, a zubno tkivo emitira povratno zračenje različitih valnih duljina. Dobivene rezultate emitirane s površine zuba uređaj izražava kvantitativno. Uređaj ima dvije vrste sondi posebno oblikovanih za okluzalne i glatke, odnosno aproksimalne plohe zuba. Sonda za aproksimalnu površinu ima koso oblikovan vršak što olakšava ulazak sonde u aproksimalno područje. Tijekom mjerenja važno je osigurati blizak kontakt sonde s površinom

zuba te pomicati i blago naginjati instrument kako bi ispitana površina bila što veća. Na uređaju se bilježi trenutni i najveći postignuti rezultat. Ako su promjene veće od maksimalnih, javlja se zvučni signal. Princip rada uređaja temelji se na mjerljivoj razlici između fluorescencije intaktne, zdrave cakline i karijesom promijenjenog zubnog tkiva. Osnovu fluorescencije zdrave cakline čine anorganske komponente tkiva, u manjoj mjeri i organske (tzv. kromofori), dok se kod karijesom zahvaćenih tkiva za fluorescenciju smatraju odgovorni produkti bakterijskog metabolizma – porfirini. Oni se sintetiziraju i ostaju u leziji mijenjajući osnovnu fluorescenciju tkiva. Molekule porfirina pokazuju maksimum apsorpcije u crvenom dijelu spektra, a primljenu energiju emitiraju blizu infracrvenog zračenja.

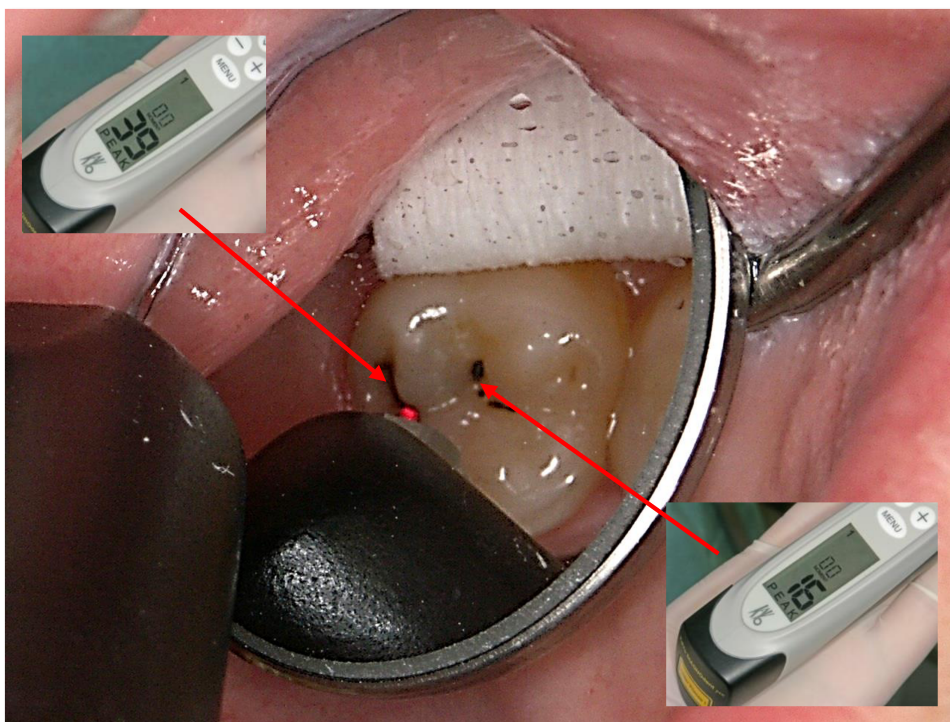
Osim za dijagnostiku okluzalnog, aproksimalnog i karijesa na glatkim plohama DIAGNOdent omogućuje procjenu veličine lezije (tablica 2.). Što je lezija veća, veća je količina porfirina, a time i fluorescencija (sl. 12.). Također je prikladan za praćenje karijesne lezije. Usporedbom očitanih vrijednosti fluorescencije između posjeta zaključuje se o regresiji, stabilizaciji ili napredovanju lezije, što olakšava odluku o daljnjoj terapiji.



Slika 11. Uređaj DIAGNOdent (KaVo DentalGmbH, Germany) stariji (lijevo) i noviji DIAGNOdent pen (desno).

Tablica 2. Vrijednosti DIAGNOdenta i interpretacija nalaza. Preuzeto: (3)

POVRŠINSKO OČITAVANJE	KLINIČKA INTERPRETACIJA
0–9	zdrava caklina/rani karijes cakline
10–17	karijes cakline
18–99	karijes dentina



Slika 12. Određivanje intenziteta karijesane lezije uređajem DIAGNOdent pen.

Kvantitativna svjetlosna fluorescencija

Kvantitativna svjetlosna fluorescencija (eng. *Quantitative Light Fluorescence (QLF)*) koristi se za dijagnostiku, procjenu veličine i za praćenje inicijalnih lezija cakline. Sustav radi na principu autofluorescencije cakline, te otkriva i kvantificira gubitak fluorescencije zbog demineralizacije. Uređaj koristi plavo-zeleno svjetlo argonskog lasera valne duljine 488 nm, a područja gdje je fluorescencija manja za više od 5% u odnosu na zdravu caklinu smatraju se karijesnom lezijom.

2.2.2. Dijagnostički postupci temeljeni na X zrakama

Digitalna radiografija

Kod digitalne radiografije Rtg snimka je digitalizirana, računalno pohranjena i obrađuje se specijalnim računalnim algoritmima (filterima). Tako se može poboljšati prikaz nekog detalja sa slike što je korisno u dijagnostici karijesa.

Kompjutorizirana tomografija

U dentalnoj medicini koristi se Cone beam computed tomography (CBCT), najčešće za dijagnostiku u području oralne kirurgije, endodoncije i parodontologije. Kompjutorizirana

tomografija konstruira radiografske presjeke kroz zub. U rezovima se može proučavati prisustvo radiolucencije, a mogu se složiti i u trodimenzionalni računalni modeli (pseudohologram) te se na taj način mogu uočiti i karijesne lezije. Mogućnosti ove tehnike još uvijek se istražuju.

2.2.3. Dijagnostički postupci temeljeni na električnoj struji

Mjerenje električne provodljivosti i mjerenje električne impedancije temelje se na činjenici da su biomaterijali s većom koncentracijom tekućine i elektrolita bolji vodiči električne struje od materijala s niskom koncentracijom. Nezrela, porozna caklina je provodljivija od zrele cakline, a i dentin je provodljiviji od cakline. Usporedbom električne provodljivosti zdravih i sumnjivih područja mogu se otkriti demineralizacija cakline, područja s velikim volumenom pora i kavitirane lezije.

2.2.4. Dijagnostički postupci temeljeni na ultrazvuku

Ultrazvuk koji se upotrebljava u ultrasonografiji (ehografiji) je zvučni val s frekvencijom od 1,6 do 10 MHz. Koristi se u dijagnostici unutarnjih organa u medicini. U stomatologiji se upotrebljava za prepoznavanje karijesnih lezija na glatkim površinama, ali je još u fazi istraživanja.

LITERATURA

1. Šutalo J, i sur. Patologija i terapija tvrdih zubnih tkiva. Naklada Zadro, Zagreb, 1994.
2. Jablonski-Momeni A, Stachniss V, Ricketts DN, Heinzl-Gutenbrunner M, Pieper K. Reproducibility and accuracy of the ICDAS-II for detection of occlusal caries in vitro. Caries Res. 2008;42:79-87.
3. Attrill DC, Ashley PF. Occlusal caries detection in primary teeth: A comparison of DIAGNOdent with conventional methods. Br Dent J. 2001;190:440-3.
4. Kühnisch J, Dietz W, Stosser L, Hickel R, Heinrich-Weltzien R. Effects of dental probing on occlusal surfaces - a scanning electron microscopy evaluation. Caries Res. 2007;41:43-8.
5. Gimenez T, Bittar DG, Piovesan C, Guglielmi CAB, Fujimoto KY, Matos R i sur. Influence of Examiner Experience on Clinical Performance of Visual Inspection in Detecting and Assessing the Activity Status of Caries Lesions. Operat Dent. 2013;38(6):583-90.

6. Shivakumar KM, Prasad S, Chandu GN. International Caries Detection and Assessment System: A new paradigm in detection of dental caries. *J Conserv Dent.* 2009;12(1):10–6.
7. Iranzo-Cortés JE, Terzic S, Montiel-Company JM, Almerich-Silla JM. Diagnostic validity of ICDAS and DIAGNOdent combined: an in vitro study in pre-cavitated lesions. *Lasers Med Sci.* 2017;32(3):543-8.
8. Fejerskov O, Kidd E. *Zubni karijes. Bolest i klinički postupci. Prijevod 2. izdanja. Naklada Slap, Jastrebarsko, 2011.*
9. Gomez J. Detection and diagnosis of the early caries lesion. *BMC Oral Helth.* 2015;15(Suppl 1):S3.
10. Nyvad B. Diagnosis versus detection of caries. *Caries Res.* 2004;38(3):192-98.
11. Ferreira Zandona A, Santiago E, Eckert G, Fontana M, Ando M, Zero DT. Use of ICDAS combined with quantitative light-induced fluorescence as a caries detection method. *Caries Res.* 2010;44(3):317-22.