

Neodontogene koštane ciste i šupljine

Miličević, Ana

Master's thesis / Diplomski rad

2022

Degree Grantor / Ustanova koja je dodijelila akademski / stručni stupanj: **University of Zagreb, School of Dental Medicine / Sveučilište u Zagrebu, Stomatološki fakultet**

Permanent link / Trajna poveznica: <https://um.nsk.hr/um:nbn:hr:127:255614>

Rights / Prava: [Attribution-NonCommercial 4.0 International/Imenovanje-Nekomercijalno 4.0 međunarodna](#)

Download date / Datum preuzimanja: **2024-07-15**



Repository / Repozitorij:

[University of Zagreb School of Dental Medicine Repository](#)





Sveučilište u Zagrebu

Stomatološki fakultet

Ana Miličević

NEODONTOGENE KOŠTANE CISTE I ŠUPLJINE

DIPLOMSKI RAD

Zagreb, 2022.

Rad je ostvaren na Zavodu za oralnu kirurgiju, Stomatološki fakultet, Sveučilište u Zagrebu

Mentor rada: doc. dr. sc. Josip Biočić, Zavod za oralnu kirurgiju, Stomatološki fakultet,
Sveučilište u Zagrebu

Lektor hrvatskog jezika: Milvia Vuk, prof. hrvatskog jezika

Lektor engleskog jezika: Saša Budimski, univ. bacc. philol. angl. et philol. russ.

Sastav Povjerenstva za obranu diplomskog rada:

1. _____
2. _____
3. _____

Datum obrane rada: _____

Rad sadrži: 42 stranice

10 slika

2 tablice

CD

Osim ako nije drugačije navedeno, sve ilustracije (tablice, slike i dr.) u radu su izvorni doprinos autora diplomskog rada. Autor je odgovoran za pribavljanje dopuštenja za korištenje ilustracija koje nisu njegov izvorni doprinos, kao i za sve eventualne posljedice koje mogu nastati zbog nedopuštenog preuzimanja ilustracija, odnosno propusta u navođenju njihova podrijetla.

Zahvala

Zahvaljujem mentoru, doc. dr. sc. Josipu Biočiću na izvanrednoj suradnji prilikom izrade ovog diplomskog rada kao i na znanju prenesenom tijekom studija.

Zahvaljujem prijateljima i kolegama na potpori tijekom studija.

Zahvaljujem svojoj obitelji na svesrdnoj podršci tijekom cijelog obrazovanja.

NEODONTOGENE KOŠTANE CISTE I ŠUPLJINE

Sažetak

Ciste predstavljaju patološke šupljine, ispunjene cističnim sadržajem, koje sadrže epitelnu i vezivnu ovojnicu. Ovisno o podrijetlu epitela razlikuju se odontogene i neodontogene ciste. Kao što sam naziv kaže neodontogene ciste razvijaju se iz epitela neodontogena podrijetla, odnosno tkiva koje ne sudjeluje u razvoju zuba. Pojavnost im je rjeđa u odnosu na odontogene ciste, ali je jednako važno njihovo poznavanje u svrhu donošenja ispravne dijagnoze te odabira prikladnog načina liječenja. Uglavnom pokazuju asimptomatski rast, stoga se često otkriju prilikom rutinskog pregleda. Još uvijek nije poznata točna etiologija iako postoje teorije koje su najbliže njenom objašnjenju. Liječenje je kirurško. Postojalo je nekoliko klasifikacija cista koje su se mijenjale tijekom vremena, a danas se koristi ona iz 2017. godine koju je objavila Svjetska zdravstvena organizacija. Prema toj klasifikaciji u neodontogene ciste spada samo nazopalatinalna cista. Šupljine čeljusti koje ne sadrže epitelnu ovojnicu, nazivaju se pseudocistama. Toj skupini pripadaju statička koštana šupljina, idiopatska koštana šupljina te aneurizmatička koštana cista, iako se posljednja danas svrstava među gigantocelularne promjene zbog prisutnosti orijaških stanica. Budući da ih je radiološki teško razlikovati od ostalih cističnih i tumorskih tvorbi, konačna dijagnoza postavlja se na temelju patohistološkog nalaza.

Ključne riječi: neodontogene ciste, klasifikacija, šupljine čeljusti

NONODONTOGENIC JAW CYSTS AND DEFECTS

Summary

Cysts represent pathological cavities, filled with cystic content, which contain an epithelial and connective lining. Depending on the origin of the epithelium, cysts can be either odontogenic or non-odontogenic. As evident from the name, non-odontogenic cysts develop from the epithelium of non-odontogenic origin, i.e., the tissue that does not partake in tooth development. Even though they are less common than odontogenic cysts, knowing their behavior and origin is equally important in order to determine a correct diagnosis and choose an appropriate treatment. In most cases, they indicate asymptomatic growth, which is why they are commonly found during routine check-ups. The exact etiology is still unclear, even though there are several theories that fairly accurately explain their cause. They are treated surgically. Over time, the classification has changed, and today we use the classification system created by the World Health Organization in 2017. According to that classification, only the nasopalatine cyst belongs to the non-odontogenic cyst group. Jaw cavities, which do not have an epithelial lining, are called pseudocysts. The static bone cavity, the idiopathic bone cavity and the aneurysmatic bone cyst belong to the same group. However, the last one is currently classified as a gigantocellular change due to the presence of giant cells. Because it is difficult to radiologically differentiate them from other cystic and tumorous formations, the final diagnosis is made on the basis of pathohistological testing.

Key words: nonodontogenic cysts, classification, jaw defects

SADRŽAJ

1. UVOD	1
2. KLASIFIKACIJA CISTA ČELJUSTI	4
2.1. Klasifikacija prema Mišeu.....	5
2.2. Klasifikacija prema Svjetskoj zdravstvenoj organizaciji iz 2017.....	6
3. NEODONTOGNE CISTE	8
3.1. Nazopalatinalna cista	10
3.2. Nazolabijalna cista.....	14
3.3. Ostali entiteti.....	15
3.3.1. Globulomaksilarna cista	15
3.3.2. Medijalna mandibularna cista.....	16
4. ŠUPLJINE ČELJUSTI.....	17
4.1. Statička koštana šupljina (Stafneova „cista“)	18
4.2. Idiopatska koštana šupljina.....	19
4.3. Aneurizmatska koštana cista	23
5. RASPRAVA	24
6. ZAKLJUČAK	27
7. LITERATURA	29
8. ŽIVOTOPIS.....	34

Popis skraćenica

a. – (arteria) – arterija

CT – kompjuatorizirana tomografija

MR – magnetska rezonanca

OKC – odontogena keratocista

OOC – ortokeratinizirana odontogena cista

PG – prostaglandini

PHD – patohistološka dijagnoza

rr. – (rami) – grane

SZO – Svjetska zdravstvena organizacija

WHO – World Health Organization

1. UVOD

Svrha ovog rada jest prikazati karakteristike neodontogenih cista i šupljina čeljusti te usporediti radiološki prikaz neodontogenih i odontogenih cista kako bi se uz pomoć različitih dijagnostičkih postupaka uspostavila ispravna dijagnoza te započeo adekvatan postupak liječenja takvih promjena.

Pojam cista potječe od grčke riječi *kistos* te latinskog pojma *cystis* što bi u prijevodu označavalo mjehur. Riječ je o patološkoj kuglastoj šupljini koja sadrži vanjsku ovojnicu izgrađenu od vezivnog tkiva te unutarnju epitelnu ovojnicu. Takve ciste, koje sadrže obje ovojnice, nazivamo „pravim cistama“, dok one s jednom ovojnicom smatramo pseudocistama (1). Mogu biti locirane u kosti kao i u mekom tkivu. Čeljusne kosti predstavljaju predilekcijsko mjesto odontogenih cista dok su neodontogene manje zastupljene (2). Podrijetlom su iz odontogena ili neodotogena tkiva. Veličina im je varijabilna, od mikroskopski vidljivih do vrlo velikih. S obzirom da najčešće pokazuju spori i asimptomatski rast, često dosežu velike dimenzije (1,3). Histopatološka dijagnoza kao iznimno bitan korak u dijagnostici cističnih promjena, govori nam o vrsti epitela te ostalim mikroskopskim karakteristikama promjene. Epitelni pokrov najčešće je jednoslojan, ali može sadržavati više slojeva stanica koje mogu biti različitih oblika. S obzirom na vrstu stanica govorimo o pločastom, cilindričnom, kubičnom odnosno trepetljikavom epitelu. Upravo taj sloj ima funkciju lučenja cističnog sadržaja. Sadržaj može biti tekuće ili kašaste konzistencije, a dobije se punkcijom ciste. U njemu se također mogu naći kristalici kolesterina, masne, krvne te odljuštene epitelne stanice. Tekući sadržaj najčešći je nalaz kod koštanih cista dok je kašasti češće prisutan kod cista mekih tkiva (1,4).

Postoje brojne teorije o rastu cista, ali mehanizam rasta nije u potpunosti razjašnjen. Pojedini autori zagovarali su teoriju mehaničkog rasta ciste kao posljedicu secerniranja spljoštenih epitelnih stanica. Smatrali su da cistični sadržaj vrši tlak na stijenku što dovodi do mehaničkog rasta. Ribbert, jedan od protivnika te teorije, ukazao je na nelogičnost lučenja sadržaja atrofiranim stanicama. Zagovarao je ideju da lučenje sadržaja unutar šupljine predstavlja impuls za bujanje ovojnice što dovodi do rasta te širenja ciste. Njegovu ideju podržao je Saltikov te su ciste ubrojili među progresivne procese (1). Iako mehanizam rasta nije u potpunosti razjašnjen, može se podijeliti u četiri stadija. Početni stadij karakteriziran je istjecanjem sekreta te njegovom retencijom. Kao posljedica aktivnog osmotskog djelovanja, tekućina postaje hipertonična prema serumu što dovodi do imbibiranja tekućine putem semipermeabilne membrane. U sljedećoj fazi nastupa povećanje hidrostatskog tlaka što prethodi posljednjoj fazi, resorpciji kosti. Resorpcija je potpomognuta raznim čimbenicima među kojima treba istaknuti

one osteoklastične aktivnosti koje luče stanice cistične čahure, proteinaze, kolagenaze te upalne čimbenike poput prostaglandina (PG) (5).

2. KLASIFIKACIJA CISTA ČELJUSTI

Svrha klasifikacije jest učiniti sadržaj preglednijim smještanjem cista u određene skupine i podskupine prema različitim kriterijima. Neki od kriterija koji cistu svrstavaju u određenu skupinu, odnosno isključuju iz drugih, mogu biti način nastanka, lokalizacija te način liječenja. Mnogi autori pokušavali su kroz povijest osmisliti univerzalnu i što precizniju podjelu pa su se s vremenom one nadopunjavale, odnosno malo korigirale. Razlikujemo mnoštvo klasifikacija, ali u radu će biti navedeno nekoliko poznatijih, ona prema I. Mišeu te prema Svjetskoj zdravstvenoj organizaciji.

2.1. Klasifikacija prema Mišeu

Mišeova podjela nije izvorna, već je proistekla iz Archerove i Thomove klasifikacije. Najbitnijim faktorom smatrao je mogućnost dijagnosticiranja i liječenja. Vođen pretpostavkom da je određivanje lokalizacije cistične promjene bitno za postavljanje ispravne dijagnoze te odabir adekvatnog načina liječenja, podijelio je ciste u dvije osnovne skupine, koštane ciste te ciste mekih tkiva što je vidljivo u Tablici 1. (Podjela cista prema I. Mišeu). Koštane ciste potječu iz elemenata koji se nalaze u kosti, dok se elementi nastanka mekotkivnih cista nalaze u strukturama mekih tkiva oralnog te okolnih područja. Neovisno o etiologiji, dijagnostički i terapijski postupci jednaki su za gotovo sve podvrste unutar glavnih skupina, ali različiti za te dvije lokalizacije, stoga mjesto nastanka smatramo dominantnim faktorom (1,4).

Iz tablice je vidljivo kako su traumatske i hemoragične ciste navedene kao dva zasebna patološka entiteta što nije slučaj u drugim podjelama gdje se navedene promjene ne navode kao različiti entiteti. Miše je razmatrao mogućnost da traumatska cista može nastati traumatskom inkluzijom epitela u čeljust, međutim nema tragova odontogenom epitelu, već je nađena šupljina koja može sadržavati sukrvavi sadržaj uz nešto veziva ili može biti prazna (1).

Tablica 1. Podjela cista prema I. Mišeu

KOŠTANE CISTE	Odontogene	Upalne		Razvojne	
		radikularne		folikularne	
		<ul style="list-style-type: none"> ○ apikalne ○ lateralne 		<ul style="list-style-type: none"> ○ primordijalne ○ prave folikularne centralne lateralne 	
	Solitarne	Multilokularne		Rezidualne	
		Hemoragične	Latentne	Traumatske	
		Medijalne			
		Globulomaksilare			
Fisuralne	Nazopalatinalne		<ul style="list-style-type: none"> ○ papile incizive ○ incizivnog kanala 		
	Nazoalveolarne				
CISTE MEKIH TKIVA	Salivarne Gingivalne Nazolabijalne Dermoidne Branhiogne Tireoglosalne				

2.2. Klasifikacija prema Svjetskoj zdravstvenoj organizaciji iz 2017.

Ova je klasifikacija objavljena 2017. godine te predstavlja četvrto izdanje. Sadrži značajne razlike u odnosu na prethodno izdanje iz 2005. godine, novu klasifikaciju odontogenih cista, nove entitete te reklasifikaciju odontogenih tumora.

Najznačajnija promjena jest vraćanje kalcificiranog cističnog odontogenog tumora kao i keratocističnog odontogenog tumora u skupinu cista pod nazivima odontogena keratocista te kalcificirajuća odontogena cista (Gorlinova cista). Stara klasifikacija navodila ih je kao neoplazme, međutim novija istraživanja upućuju na cistični karakter. Mutacije PTCH tumor supresor gena pronađene su i kod nekih neneoplastičnih promjena. Izuzev toga, rezultat PHD analize nakon marsupijalizacije ciste ne upućuje na neoplastičnu narav.

Cistična forma tumora fantomskih stanica pronašla je svoje mjesto u novoj klasifikaciji pod nazivom kalcificirajuća odontogena cista. Ortokeratinizirana cista u novoj je klasifikaciji prvi put odvojena kao zaseban entitet. Gingivna cista obuhvaća gingivne ciste u odraslih i djece koje su se nekoć navodile kao dva zasebna entiteta. Lateralnoj paradontnoj cisti dodana je inačica zvana botrioidna cista koja predstavlja njezinu policističnu varijantu (6).

Inflamatorne ciste također su zahvaćene promjenama. Podijeljene su na radikularnu i kolateralnu cistu (3,6). Radikularna cista može biti smještena postranično pa se naziva lateralnom radikularnom cistom. Kolateralna cista podrazumijeva paradentalne ciste koje su se ranije navodile kao zaseban entitet te mandibularne bukalne bifurkacijske ciste (6).

Tablica 2. Klasifikacija cista čeljusti (SZO 2017.) Izrađeno prema izvoru (3)

CISTE ČELJUSTI		
ODONTOGENE		NEODONTOGENE
RAZVOJNE	UPALNE	
folikularna cista	radikularna (periapikalna) cista	nazopalatinalna cista (cista incizivnog kanala)
odontogena keratocista (OKC)		
ortokeratinizirana (OOC)		
gingivna cista	kolateralna	
lateralna paradontna i botrioidna		
kalcificirajuća (Gorlinova cista)		
žljezdana (sijalodontogena)		

3. NEODONTOGNE CISTE

Neodontogene ciste čeljusti nisu česta pojava i javljaju se puno rjeđe nego ciste odontogena podrijetla, naročito u dječjoj populaciji. Iako nisu česta pojava, bitno je znati ih prepoznati, razumjeti njihovo ponašanje te način liječenja kako bi se smanjila stopa komplikacija jer neuspjeh može rezultirati povećanom stopom morbiditeta (2,7).

Ova skupina lezija razvija se od ostataka epitela neodontogena podrijetla, odnosno tkiva koje ne sudjeluje u razvoju zuba (8,9). Često predstavljaju slučajan nalaz prilikom rutinskog pregleda (8). Točna etiopatogeneza nije u potpunosti razjašnjena. Pokazuju tendenciju sporog rasta (9).

Ranije su nazivane fisuralnim cistama. Smatralo se da nastaju na mjestima gdje su se spajali čeljusni nastavci tijekom embriogeneze. Razvijale su se od epitelnih stanica zarobljenih na mjestima fuzije (10). Prema mnogim istraživanjima vjerovalo se da linije fuzije ne postoje te da većina tih cisti ima odontogeno podrijetlo (11). Toj skupini pripadale su nazopalatinalne, globulomaksilarne, nazoalveolarne te medijalne ciste. Suvremena podjela ne navodi medijalne mandibularne, medijalne palatinalne kao ni globulomaksilarne ciste kao neodontogene ciste, ali bit će spomenute iz didaktičkih razloga (1).

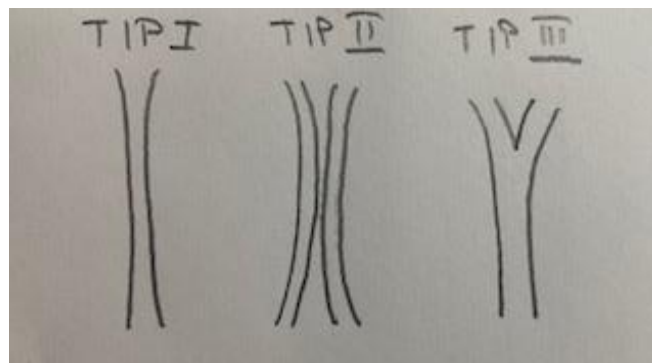
Neodontogene ciste koje se najčešće susreću su nazopalatinalna i nazolabijalna. Iako nazolabijalna cista prema novoj klasifikaciji iz 2017. godine ne spada među neodontogene ciste, bit će spomenuta unutar te skupine (2,7).

3.1. Nazopalatinalna cista

Nazopalatinalna cista može se u literaturi naći pod različitim nazivima kao cista incizivnog kanala ili medijalna palatinalna cista u slučaju kad je smještena posteriornije na nepcu (7), međutim može biti smještena na samom foramenu i tada se naziva cistom papile incizive (palatine) (12). Prisutna je kod 2,2 % do 11,6 % populacije što ju čini najčešćom neodontogenom cistom u orofacijalnom području. Jednostavnije rečeno, zahvaća jednu na sto osoba (7). Pojavnost se razlikuje među spolovima kao i među različitoj dobi. Češća je pojavnost primijećena u muškoj populaciji, čak je predilekcija 3 : 1 u korist muškaraca. Cista se može javiti u bilo kojoj dobi, ali uglavnom pogađa ljude srednjih godina, između 40 i 60 godina, a prosječna dob je 42,5 (2).

Razvija se od epitelnih ostataka nazopalatinalnog duktusa koji normalno degenerira, ali kod nekih zaostali epitelni ostaci proliferiraju i sudjeluju u tvorbi cistične promjene. Nastanak ciste može biti idiopatski ili induciran iritabilnim faktorima kao što su infekcija, ugradnja implantata, prethodni endodotski tretman, mukozna retencija (7,13).

Nazopalatinalni kanal predstavlja uski koštani prolaz koji zauzima položaj u središnjoj liniji prednjeg dijela maksile i povezuje nepce s dnom nosne šupljine (14) kod fetusa (15). Kako razvoj fetusa naređuje, taj se prolaz sužava jer se postepeno spajaju premaksila i nepčane kosti, a rezultat tih zbivanja jest nastanak incizivnog kanala (16). Kanal se u usnoj šupljini otvara jednim otvorom, incizivnim koji je smješten iza središnjih sjekutića. Gornji, nosni kraj kanala često završava dvama Stensenovim otvorima. Postoje varijacije u broju otvora. U 81 % slučajeva nalaze se dva otvora, 13 % otpada na 3 otvora, u 4% slučajeva javlja se samo jedan, a najrjeđa je pojavnost 4 otvora i čini 2 %. Prema Borsteinovoj klasifikaciji razlikujemo tri tipa kanala. Prvi tip je jedan kanal, drugi tip čine dva paralelna kanala, a treći tip kanal oblika slova Y što je prikazano na Slici 1 (17). Treći tip ujedno je najčešći i prisutan je u 60 % populacije (18). Tim kanalom prolaze terminalni ogranak descendente palatinalne arterije (a. palatina major) i nazopalatinalni živac. Ogranak velike nepčane arterije prolazi kroz incizivni kanal i tvori anastomozu s ograncima rr. septales posteriores koji se odvajaju od sfenopalatinalne arterije (19).

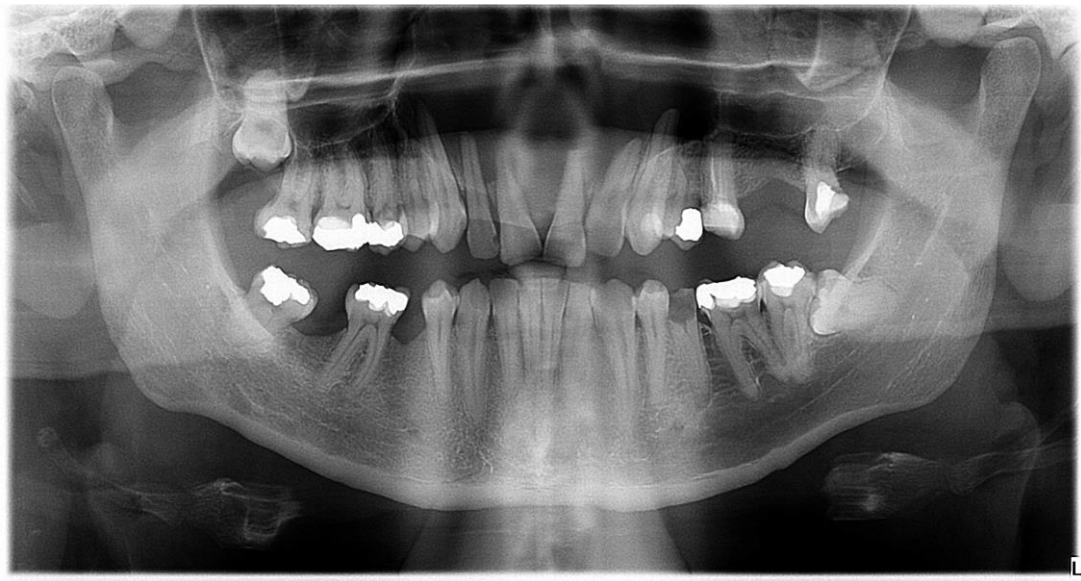


Slika 1. Varijacije incizivnog kanala

Histološka slika može biti različita, ovisno o mjestu s kojeg je uzet uzorak. Uzorak bliži nosnoj šupljini pokazuje karakteristike respiratornog epitela, višeslojni cilindrični epitel s ili bez vrčastih stanica, dok uzorak bliži oralnoj šupljini ima značajke višeslojnog pločastog epitela. Također je uočena pojava kombinacije tih dvaju epitela. U situaciji kada je cista upaljena, na histološkom preparatu mogu se pronaći upalne stanice (7). Nekad se kao slučajan nalaz može uočiti tkivo malih žlijezda slinovnica kao i mali otočići hrskavičnog tkiva (8,16).

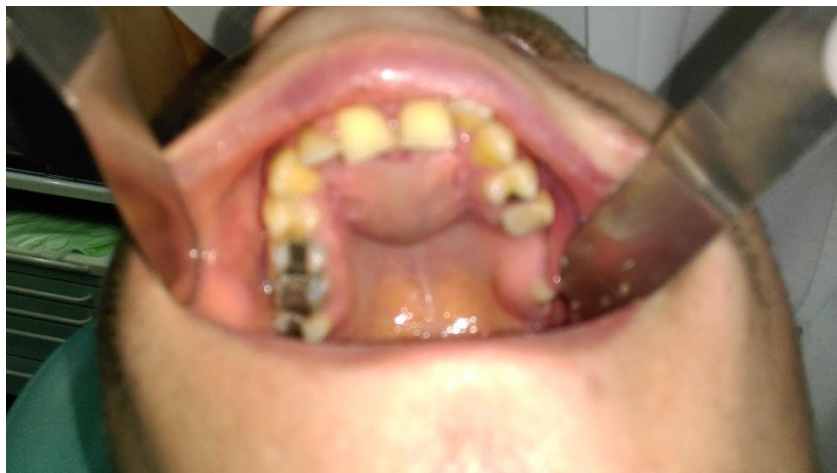Lezija obično pokazuje spori i asimptomatski rast zbog čega često predstavlja slučajan nalaz na radiološkoj snimci. Može se očitovati kao simetrična oteklina u prednjem dijelu središnjeg nepčanog šava. U slučaju sekundarne infekcije cistične promjene javljaju se simptomi u vidu formacije sinus trakta te posljedične drenaže kroz palatinalnu papilu (2), boli te oticanja gornje usne (7).

Ciste se razlikuju u promjeru, pojavljuju se u veličini od nekoliko milimetara do centimetara, a prosječna veličina je 1,5 cm. Na radiološkoj snimci nazopalatinalna cista očituje se kao solitarna dobro ograničena radiolucencija (20) različita oblika, ovisno o kutu snimanja kao i o superpoziciji okolnih struktura. Očituje se kao okrugla, ovoidna ili srcolika prozračnost na središnjoj liniji nepca, a smještena je uz gornje središnje sjekutiće. Srcoliki oblik nastaje zbog blizine spina nasalis anterior i superpozicije tih struktura. (2,16). Ukoliko je cista smještena na incizivnom otvoru, rendgenski nalaz može biti negativan. (3) Vitalitet sjekutića je očuvan, a lamina dura je intaktna što je iznimno važno za diferencijalnu dijagnostiku. Ponekad se može na snimci vidjeti punjeni kanal zbog pogrešne dijagnoze. Ciste većih dimenzija nerijetko dovode do razmicanja korjenova, ali ne dovode do njihove resorpcije (2,16). Incizivni otvor obično nema promjer veći od 6 mm što može otežati dijagnostiku manjih cista (16).



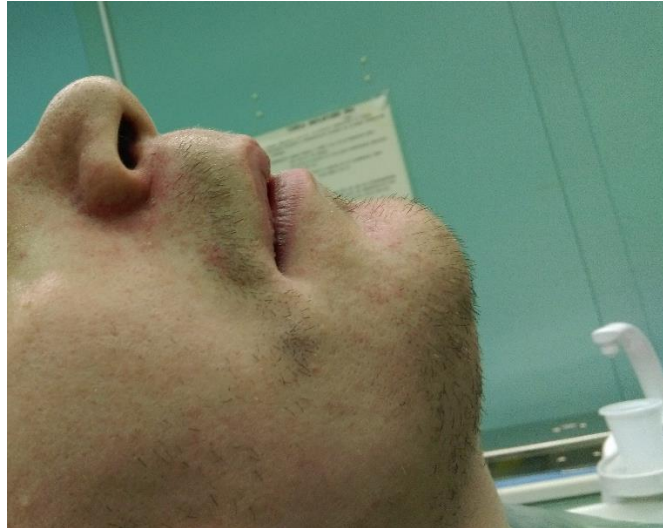Slika 2. Radiološki prikaz velike nazopalatinalne ciste.

Preuzeto s dopuštanjem: doc. dr. sc. Josip Biočić



Slika 3. Intraoralni prikaz otekline

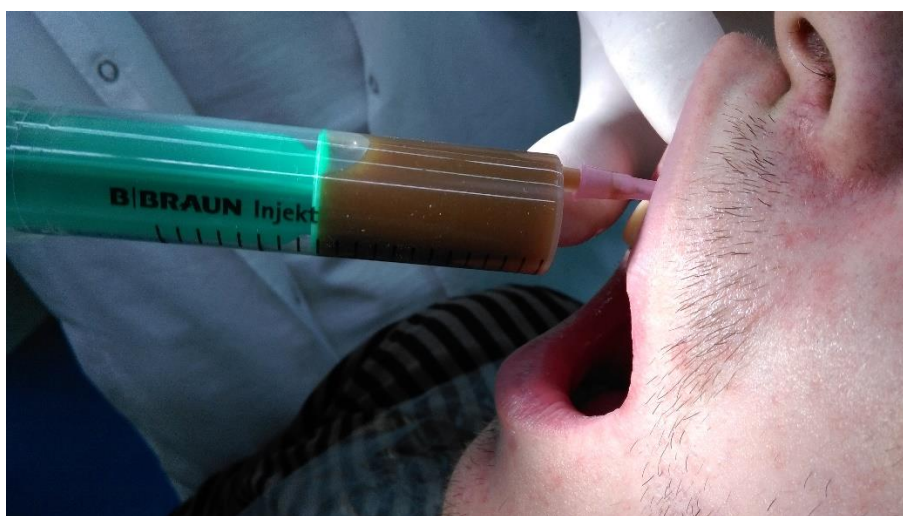Preuzeto s dopuštanjem: doc. dr. sc. Josip Biočić



Slika 4. Ekstraoralni prikaz otekline

Preuzeto s dopuštenjem: doc. dr. sc. Josip Biočić

Liječenje ciste najčešće se vrši enukleacijom, a u slučaju velikih cista moguće je izvršiti marsupijalizaciju uz sekundarnu enuklaciju. Zahvat počinje injiciranjem lokalnog anestetika. Nakon što je postignuta odgovarajuća analgezija operativnog područja, pristupa se inciziji. Pristup je uglavnom s palatinalne strane (13). Recidivi su rijetki (20).



Slika 5. Aspirat sadržaja nazopalatinalne ciste

Preuzeto s dopuštenjem: doc. dr. sc. Josip Biočić

3.2. Nazolabijalna cista

Nazolabijalna cista prema ranijoj je klasifikaciji pripadala skupini neodotogenih razvojnih cista. Rijetko se javlja, a zahvaća meko tkivo nosne regije, točnije nazolabijalnu brazdu, bliže nosnom krilu (3,21). Čini 0,7 % svih cista maksilofacijalne regije (2).

U literaturi se može naći pod raznim nazivima kao što su nazoalveolarna, nazoglobularna, nazovestibularna ili Klestadtova cista. Etiologija nije u potpunosti razjašnjena, no postoje dvije teorije kojima se pokušao objasniti nastanak ciste. Prema prvoj teoriji cista je načinjena od epitelnih stanica koje su zaostale u mezenhimu nakon spajanja medijalnog i lateralnog nosnog nastavka s maksilarnim oko četvrtog tjedna intrauterina razvoja. Druga teorija, koja je ujedno i prihvaćenija, temeljila se na pretpostavci da cistu tvore epitelni ostaci nazolakrimalnog kanala (21).

Primijećena je češća pojavnost u četrdesetogodišnjih žena, naročito crne rase (22,23). Postoje tri smjera rasta. Cista se može širiti prema nazolabijalnoj brazdi, nosnom vestibulumu ili prema vestibulumu usne šupljine (22).

Klinički se očituje kao bezbolna otekline u nazolabijalnoj regiji. Budući da pokazuje spori i asimptomatski rast, često doseže dimenzije koje mogu dovesti do opstrukcije nosnog vestibuluma, vestibuluma usne šupljine ili obliteracije nazolabijalne brazde. Promjena je mekana na dodir te fluktuiraju. Pacijenti se obično javljaju kada dođe do nazalne opstrukcije ili vidljivih deformacija odnosno zbog estetskih razloga (21,22,23). Najčešće je promjera od 1 do 5 centimetra (8).

Budući da cista nije vidljiva na standardnoj rendgenskoj snimci, dijagnoza se temelji na CT ili MR snimci, kliničkoj slici, a u obzir dolazi i fiberoskopija nosa. Za konačnu potvrdu dijagnoze potrebno je uputiti uzorak na PHD analizu koja će u slučaju nazolabijalne ciste pokazati pseudostratificirani stupičasti epitel ili povremeno višeslojni pločasti epitel (24). CT i MR omogućuju prikaz opsega zahvaćenosti te odnos prema susjednim strukturama (21).

Liječenje je kirurško, a podrazumijeva enukleaciju ili marsupijalizaciju. Stopa recidiva iznimno je niska (24). Kirurški zahvat počinje intraoralnom ili sublabijalnom incizijom. Prilikom operacije treba dobro poznavati anatomiju i odnos prema prilježnim strukturama radi mogućih komplikacija koje mogu nastati tijekom operacije. Jedna od komplikacija može biti nastanak oronazalne fistule zbog blizine nosnog dna. Nekad je potrebno žrtvovati nosnu sluznicu u svrhu potpunog odstranjenja ciste (2,7).

3.3. Ostali entiteti

Druge neodontogene ciste oralne regije svrstane su u skupinu fisuralnih cista. Toj skupini pripadale su medijalna palatinalna, medijalna mandibularna te globulomaksilarna cista. Bile su definirane kao središnje ciste maksile i mandibule čiji je razvoj potjecao od epitelnih inkluzija na mjestima fuzije čeljusnih nastavaka. Danas ih WHO ne uključuje u klasifikaciju te se smatraju drugim varijantama cističnih promjena, uglavnom odontogena podrijetla (25).

3.3.1. Globulomaksilarna cista

Globulomaksilarna cista prvi put je opisana 1937. godine (26) kao fisuralna cista koja se razvija iz epitelnih ostataka, neodontogena podrijetla, zarobljenih na mjestu fuzije globularnog dijela medijalnog nosnog i maksilarnog nastavka (27).

Prema mišljenju Christa, Streetera i Pattena, razvoj prednjeg dijela maksile odvija se spajanjem centara rasta, a ne fuzijom nastavaka. Prema njihovom stajalištu ne može doći do ektodermalnog zarobljavanja što bi značilo da globulomaksilarna cista, kao zaseban entitet, ne postoji (27). Sicher je konstatirao da razvoj globulomaksilarne ciste nije moguć jer je globularni dio medijalnog nosnog nastavka sastavni dio maksilarnog procesusa te da je nemoguće zarobljavanje epitela među tim nastavcima. Zaključno s time, Christ je smatrao da globulomaksilarne ciste trebaju napustiti mjesto iz klasifikacije orofacijalnih fisuralnih cista (28).

Uglavnom je prisutna unilateralno, no moguća je i bilateralna distribucija. Nije praćena simptomima, a često predstavlja slučajan radiološki nalaz. Na rendgenu se može uočiti kruškolika radiolucencija smještena između gornjeg lateralnog sjekutića i očnjaka (27) čiji je vitalitet očuvan, a korjenovi divergiraju (3,28).

Lezije koje se nalaze u globulomaksilarnoj regiji najčešće su odontogena podrijetla. Diferencijalno dijagnostički u toj regiji javljaju se lateralna periodontalna cista, radikularna cista, rezidualna cista, periapikalni granulom te keratocistični i adenomatoidni odontogeni tumor (26).

3.3.2. Medijalna mandibularna cista

Medijalna mandibularna cista smještena je simetrično podno donje fronte. Predstavlja leziju upitna podrijetla kao i postojanja te je iznimno rijetka.

Raznim teorijama pokušala se objasniti etiologija, međutim do danas nije potvrđena nijedna teorija, nego je cista izbačena iz klasifikacije. Najprihvaćenija teorija govori je u prilog razvojnim cistama. Smatrano je da se cista razvija iz epitelnih inkluzija uključenih na mjestu fuzije mandibularnih nastavaka, ali postoji dokaz da ne dolazi do fuzije tih nastavaka što ne podupire ovu teoriju.

Ciste ne uzrokuju simptome osim u slučaju sekundarne infekcije. Ponekad mogu narasti do mjere da uzrokuju klinički uočljivo povećanje mentalne regije što je praćeno bolju. Ako je ekspanzirani korteks erodiran, moguća je pojava krepitacija. Susjedni zubi su vitalni, iako mogu biti razmaknuti.

Na radiološkom snimku očituje se kao ovoidna, okrugla ili nepravilna unilokularna ili multilokularna radiolucencija s bijelim, radioopaknim haloom.

Terapija podrazumijeva enukleaciju, marsupijalizaciju ili dekompresiju (29).

4. ŠUPLJINE ČELJUSTI

Šupljine čeljusti nazivaju se pseudocistama iz razloga što ne posjeduju epitelnu ovojniciu dok prave ciste sadrže i epitelnu i vezivnu. Razlikuju se tri takve promjene: statička koštana šupljina, idiopatska koštana šupljina te aneurizmatička koštana cista, čiji postanak i razvoj nisu do kraja razjašnjeni. Radiološki nalaz nalikuje nalazu pravih cista što zahtijeva patohistološku analizu koja će potvrditi dijagnozu (3).

4.1. Statička koštana šupljina (Stafneova „cista“)

Statičku koštanu šupljinu prvi put je opisao Edward Stafne 1942. godine. U literaturi se može pronaći pod raznim nazivima kao što su Stafneova koštana šupljina, Stafneov defekt, statička koštana šupljina, latentna koštana šupljina, koštana depresija submandibularne žlijezde (30). Riječ je o leziji koja se rijetko javlja, a radiološki se očituje kao unilateralna, ovalna radiolucencija u stražnjem dijelu mandibule.

Stafneova cista predstavlja invaginaciju na medijalnoj površini mandibule. U prošlosti je smatrana cistom, međutim više je varijacija u razvoju koštanog korteksa, stoga je prikladniji izraz „šupljina“ ili „defekt“. Pretežno zahvaća mušku populaciju u omjeru 6 : 1 i generacije iznad 40 godina (31). Budući da ne pokazuje simptome, predstavlja slučajan nalaz na rendgenu prilikom rutinskog stomatološkog pregleda (32).

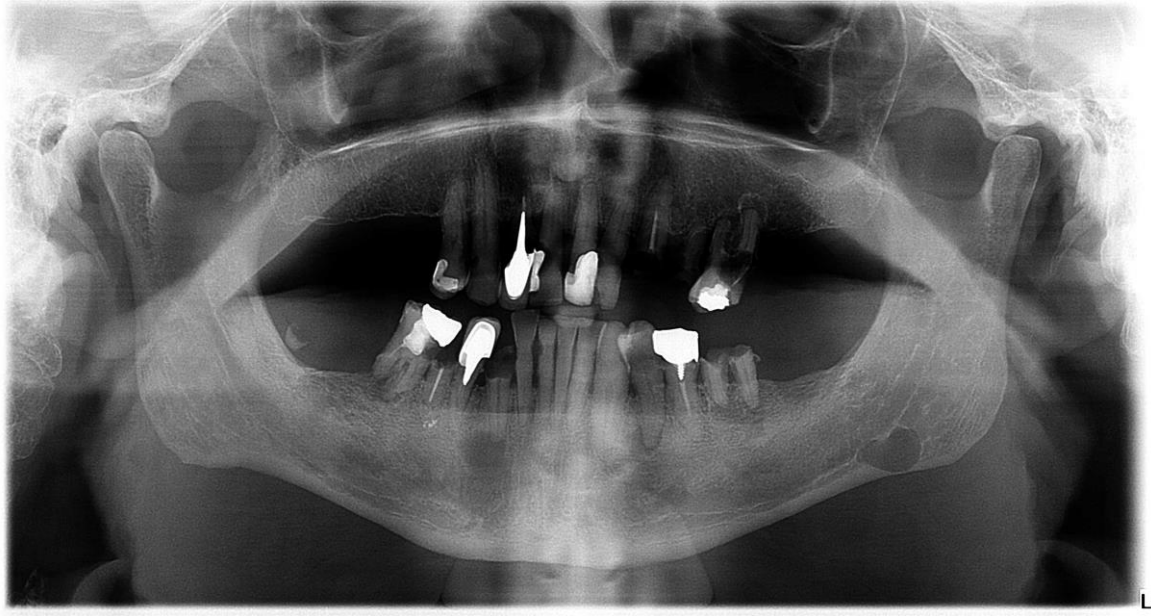
Mnoge teorije pokušavale su objasniti etiologiju, međutim i dalje nema uspjeha. Najprihvaćenija teorija jest ona prema kojoj defekt nastaje pritiskom submandibularne žlijezde na lingvalni korteks mandibule.

Radiološki se opisuje kao eliptična, ovalna ili okrugla oštro ograničena, unilokularna radiolucencija (32). Često je prisutan sklerotičan rub (31). Veličina se kreće između 1 i 3 centimetra. Smještena je ispod mandibularnog kanala, a iznad donjeg ruba mandibule u regiji između prvog molara i kuta donje čeljusti (32).

Dijagnoza se vrši radiografski, najčešće standardnim rendgenskim snimkom, međutim opravdana je primjena MR-a i CT-a. Biopsija uglavnom nije potrebna.

Diferencijalno dijagnostički u obzir dolaze keratocistični odontogeni tumor, ameloblastom, fibrozne lezije kao i traumatska koštana cista. U koštanom defektu mogu se pronaći ektopične nakupine žljezdanog tkiva submandibularne žlijezde, masno i vezivno tkivo, krvne žile, a rjeđe i limfni čvorovi.

Promjena je benigne prirode i nije sklona progresiji, stoga terapija nije nužna. Preporučljivo je periodično praćenje putem radiološkog snimka (31).



Slika 6. Radiološki prikaz Stafneove ciste

Preuzeto s dopuštenjem: doc. dr. sc. Josip Biočić

4.2. Idiopatska koštana šupljina

Idiopatska koštana šupljina rijetka je lezija koja često predstavlja slučajan nalaz prilikom rutinskog pregleda. Riječ je o koštanoj šupljini koja nije obložena epitelnom ovojnicom, a može sadržavati tekući sadržaj uz nešto vezivnog tkiva. Prvi su je opisali Lucas i Blum davne 1929. godine (33). U literaturi se može pronaći pod raznim nazivima kao što su solitarna koštana cista, traumatska koštana cista, hemoragična koštana cista, jednostavna koštana cista ili progresivna koštana šupljina. Mnoštvo različitih naziva svjedoči o nedostatku razumijevanja etiopatogneze, međutim danas je najzastupljeniji naziv „traumatska koštana cista“ (34,35).

Karakteristična je za pacijente mlađe od 30 godina, a prosječna dob je 20 godina. Uspoređujući pojavnost prema spolovima, došlo se do zaključka da se podjednako javlja kod muškaraca i žena iako postoje varijacije ovisno o literaturi (33).

Češće pogađa duge kosti i kralježnicu (3), a ukoliko zahvati čeljust, najčešće je u pitanju mandibula. Tipična lokalizacija jest tijelo mandibule iznad mandibularnog kanala. Dominantno se javlja u stražnjoj regiji, a može se protezati od područja očnjaka do 3. kutnjaka. Zabilježeni su i slučajevi traumatske ciste u području uzlaznog kraka mandibule kao i u području simfize. Ukoliko zahvati maksilu, za razliku od mandibule, češće bude zahvaćen prednji dio (36).

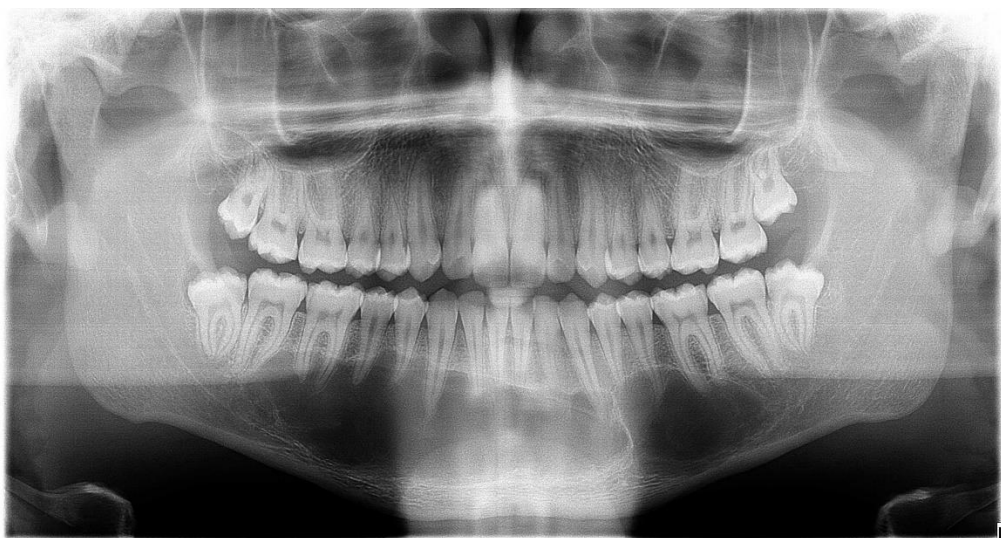Točna etiologija i patogeneza nisu potvrđene, međutim predloženo je nekoliko različitih teorija kao što su cistična degeneracija fibrozno-koštane lezije, intrakoštane vaskularne anomalije, alteracija koštanog metabolizma i niska razina infekcije (36). Najprihvaćenija je traumatsko hemoragijska (37) koja predlaže da resorpcija krvnog ugruška, koja prati intramedularno krvarenje kao posljedicu traume, rezultira destrukcijom priležeće kosti enzimatskom aktivnošću (36). Thoma to objašnjava na način da trauma inicira subperiostalni hematoma koji uzrokuje kompromitaciju krvne opskrbe tog područja što rezultira aktivacijom osteoklasta uz posljedičnu resorpciju kosti (34). Takvo razmišljanje objašnjava činjenicu češće pojavnosti u mlađoj dobi, budući da se traume češće javljaju kod mlađih osoba. Također objašnjava prisutnost krvi unutar šupljine prilikom eksploracije (37).

Promjena je većinom asimptomatska, međutim zabilježeni su slučajevi praćeni bolju, oticanjem, zubnom osjetljivošću. Fistula, resorpcija korjenova, patološke frakture mandibule, parestezija, bukalna i lingvalna ekspanzija kosti rijetki su simptomi, ali nije isključena mogućnost njihova pojavljivanja. Susjedni zubi vitalni su u 85 % slučajeva.

Radiografski se očituje kao unilokularna radiolucencija s dobro definiranim rubom čiji valoviti tijek prati korijenove zubi.

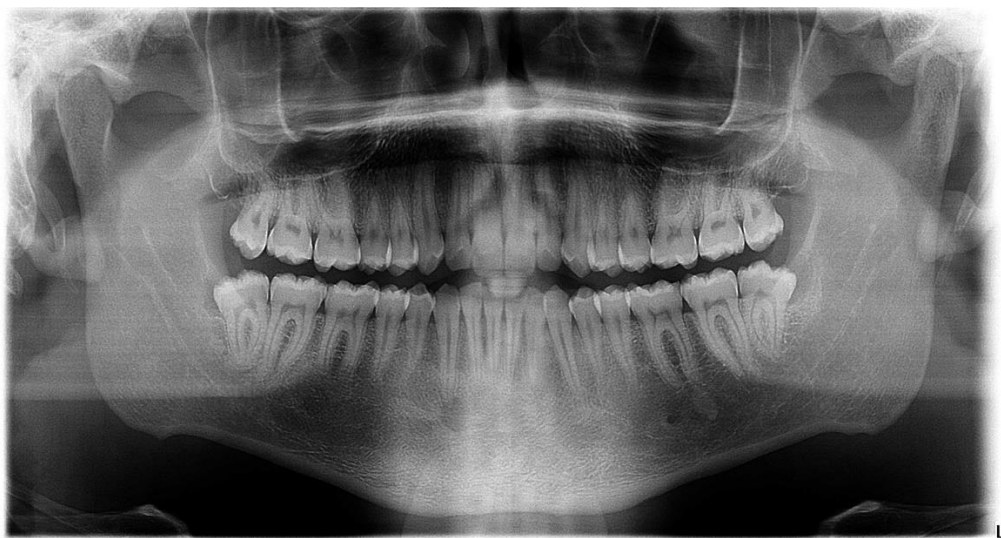Diferencijalno dijagnostički u obzir dolaze odontogena keratocista, centralni gigantocelularni granulom, ameloblastom, odontogeni miksom (36).

Terapija je kirurška. Eksploracija šupljine praćena kiretažom koštanih stijenki. Eksploracija služi u dijagnostičke svrhe, ali i kao konačno terapijsko rješenje. Kiretažom se izaziva krvarenje te postiže cijeljenje ugruškom. Također su pronađeni slučajevi spontane rezolucije promjene. Definitivna dijagnoza postiže se za vrijeme kirurškog zahvata, kada se pronađe koštana šupljina bez epitelne ovojnice (33).



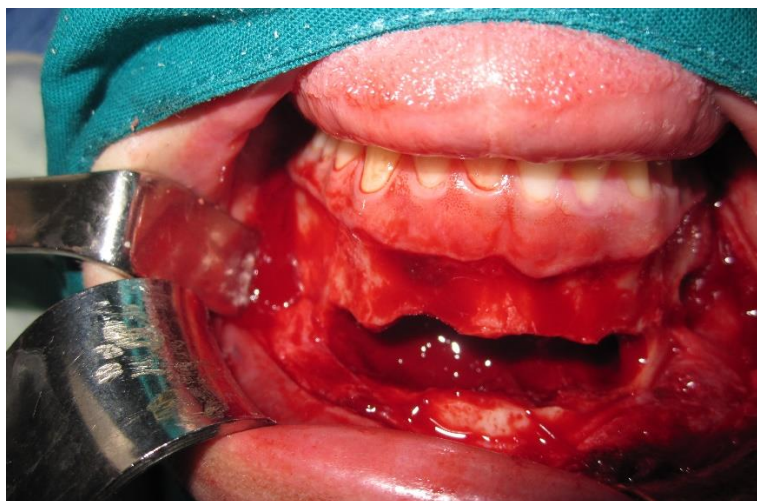
Slika 7. Radiološki prikaz prije operacije

Preuzeto s dopuštanjem: doc. dr. sc. Josip Biočić



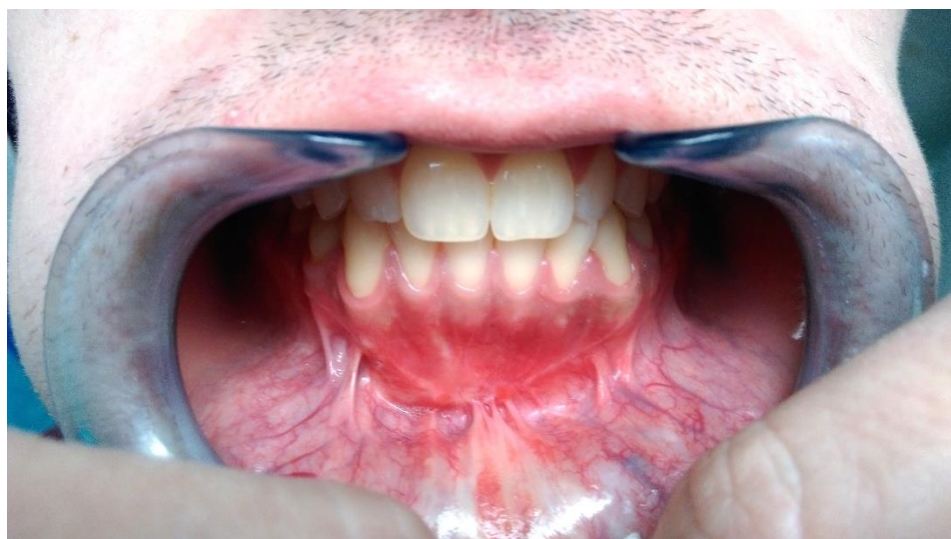Slika 8. Radiološki prikaz 3 godine nakon cijeljenja

Preuzeto s dopuštanjem: doc. dr. sc. Josip Biočić



Slika 9. Intraoperativni prikaz traumatske šupljine

Preuzeto s dopuštenjem: doc. dr. sc. Josip Biočić



Slika 10. Prikaz cijeljenja nakon operacije

Preuzeto s dopuštenjem: doc. dr. sc. Josip Biočić

4.3. Aneurizmatska koštana cista

Aneurizmatska koštana cista predstavlja benignu ekspanzivnu osteolitičku leziju, sporne etiologije, koja sadrži krvlju ispunjene prostore međusobno odijeljene vezivnim pregradama, osteoidni materijal i multinuklearne orijaške stanice. Rijetko se javlja, a karakteristična je za duge kosti poput femura i tibije, međutim može zahvatiti čeljusti u 2 % slučajeva. Češća je pojavnost u mandibuli, naročito u stražnjem dijelu u području korpusa i ramusa (38).

Radiološki se očituje kao unilokularna ili multilokularna radiolucencija dobro definiranih, a ponekad i difuznih rubova. Moguće je uočiti stanjenje i ekspanziju kortikalne kosti (39).

Liječenje ovisi o različitim faktorima kao što su dob, lokacija te proširenost lezije. Lezije u mirnom stadiju odstranjuju se kiretažom. Ukoliko je lezija povećana, bolna te dovodi do destrukcije okolne kosti, treba uzeti u obzir resekciju kosti (38).

Budući da aneurizmatska koštana cista ne sadrži epitelnu ovojnici, u mnogim se radovima navodi kao pseudocista, međutim zbog prisustva orijaških stanica, svrstana je među gigantocelularne lezije čeljusti (39).

5. RASPRAVA

Ciste čeljusti čine skupinu lezija važnu za oralne i maksilofacijalne kirurge zbog potencijala rasta kao i zbog učestalosti pojavljivanja. Vrlo je važno poznavanje etiologije, histopatologije kao i samog ponašanja lezije kako bi se pacijentu pružila adekvatna terapija (40). Nedontogene ciste ne pokazuju učestalost kao odontogene ciste te se najčešće slučajno otkriju prilikom redovnog pregleda (41). Unatoč toj činjenici ne smiju se zanemariti jer nepoznavanje promjena i njihova ponašanja može dovesti do neuspjeha te rezultirati povećanim morbiditetom (7).

Mnogi su autori pokušavali osmisliti univerzalnu klasifikaciju, međutim to nije jednostavno zbog nepoznavanja točne etiopatogeneze. Postoje razni kriteriji prema kojima su se promjene svrstavale u različite grupacije pa tako postoji i nekoliko klasifikacija jer su autori koristili drukčije kriterije kao dominantne. Klasifikacija prema Mišeu osmišljena je pod pretpostavkom da je lokalizacija bitna za određivanje dijagnoze kao i načina liječenja, što je smatrao dominantnim faktorom, te je podijelio ciste u dvije velike skupine: koštane ciste i ciste mekih tkiva (1,4). Danas je u upotrebi klasifikacija prema SZO-a objavljena 2017. godine koja sadrži znatne promjene proistekle iz novijih saznanja. Klasifikacija predstavlja 4. izdanje i pokušaj pojednostavlivanja te korištenja definiranih kriterija koji će se moći koristiti diljem svijeta izbjegavajući, gdje je to moguće, korištenje složenih molekularnih tehnika koje nisu dostupne u svim područjima (42). Neodontogene ciste uključuju samo nazopalatinalnu cistu, a pseudocistama smatraju se statička koštana šupljina i idiopatska koštana šupljina, dok se aneurizmatiska ubraja među gigantocelularne promjene zbog nalaza orijaških stanica (6).

Nazopalatinalna cista, poznata i pod nazivom cista incizivnog kanala, najčešći je entitet među ostalim cistama neodontogena podrijetla. Najčešće pogađa populaciju između četvrtog i šestog desetljeća te je nešto učestalija među pripadnicima muškog spola. Tipična lokacija na kojoj se pronalazi jest središnja linija nepca u prednjem dijelu maksile. Većina pacijenata ne prijavljuje simptome, međutim moguća je njihova pojava. Ukoliko je promjena praćena simptomima to je uglavnom oteklina na spomenutoj lokaciji koja može biti praćena bolju i drenažom. Radiološki se očituje kao unilokularna translucencija smještena posteriorno od gornjih središnjih inciziva, koja u slučaju superpozicije spina nasalis inferior, imitira oblik srca. Radiološki se može zamijeniti s normalnim nalazom prosvjetljenja koji predstavlja incizivni foramen ukoliko je cista manja od 0,6 milimetara. Često se može zamijeniti upalnim cistama, stoga je potrebno učiniti test vitaliteta koji je pozitivan u slučaju nazopalatinalne ciste te provjeriti kontinuitet lamine dure koji je također očuvan. Konačna dijagnoza potvrđuje se histološki. Zbog niske stope recidiva, preporuča se enukleacija kao metoda liječenja (43).

Nazolabijalna cista predstavlja rijedak entitet koji se razvija između gornje usne i nosnog vestibuluma (23) u području nazolabijalne brazde (3,21). Uglavnom je zabilježena unilateralna distribucija, međutim, u manjem broju slučajeva može se javiti bilateralno. Klinički se očituje kao bezbolna lokalizirana oteklina. Patogeneza je nejasna. Dijagnoza uključuje radiološke pretrage MR-a i CT-a kao i fiberoskopiju nosa. Potpuno odstranjenje ciste smatra se najboljim načinom liječenja s malom stopom recidiva (23).

Stafneova koštana šupljina rijedak je mandibularni defekt. Radiološki se očituje kao ovalna ili okrugla radiolucencija u stražnjem dijelu mandibule ispod mandibularnog kanala. Promjena ne pokazuje simptome, stoga se često slučajno otkrije. Etiologija nije do kraja razjašnjena, ali prema najprihvaćenijoj teoriji, radi se o žljezdanoj impresiji s unutarnje strane mandibule. Terapija podrazumijeva radiološko praćenje, a u slučaju povećanja dimenzije ili pojave abnormalnih znakova, uključuje se kirurška intervencija (44).

Idipatska koštana šupljina nije karakteristična za čeljusti, već za duge kosti i kralježnicu što ne isključuje mogućnost zahvaćanja čeljusti. Za razliku od Stafneove koštane šupljine, javlja se u tijelu mandibule, pretežito u stražnjoj regiji, iznad mandibularnog kanala (3). Uzrok nije u potpunosti razjašnjen, a trauma se navodi kao jedna od mogućnosti. U svrhu razlučivanja lezije od ostalih promjena koje su nalik idiopatskoj šupljini, pomažu nalaz intaktne lamine dure kao i valoviti rub smješten uz korijenove susjednih zubi. Definitivna dijagnoza postavlja se tijekom operacije kada se nađe koštana šupljina (45) bez epitelne ovojnice. Terapija podrazumijeva struganje stijenki uz izazivanje krvarenja te posljedično cijeljenje putem ugruška (33). Prema novijim je spoznajama primijećena korelacija između ortodontske terapije i pojavnosti idiopatske koštane ciste, međutim, to je još predmet rasprave.

6. ZAKLJUČAK

Iako su tijekom vremena postojale razne klasifikacije koje su pokušavale svrstati različite cistične promjene unutar određenih grupacija, danas se koristi klasifikacija prema WHO-u iz 2017. godine. Prema toj klasifikaciji, u kategoriji neodontogenih cista, može se pronaći samo nazopalatinalna cista. Pseudociste uključuju Stafneovu cistu i idiopatsku koštanu šupljinu, dok se aneurizmatička koštana cista prema novijim istraživanjima smatra gigantocelularnom promjenom zbog prisutstva orijaških stanica. Neodontogene ciste razvijaju se od epitelnih ostataka neodotogena podrijetla. Karakterizira ih spori rast koji nije praćen simptomima te često predstavljaju slučajan nalaz prilikom redovnog pregleda. Radiološki se očituju kao unilokularna transparentija. Takav nalaz nije karakterističan za te promjene, nego diferencijalno dijagnostički u obzir mogu doći ostale cistične promjene, tumori kao i gigantocelularne promjene što može otežati dijagnostiku. Zaključno s time, bitno je poznavati navedene lezije kako bi se moglo donijeti ispravnu dijagnozu te odabrati adekvatan način liječenja s ciljem smanjenja komplikacija te posljedičnog morbiditeta.

7. LITERATURA

1. Knežević G. Ciste čeljusti i mekih tkiva usne šupljine. In: Knežević G. et al. Oralna kirurgija 1st ed. Zagreb: Medicinska naklada; 2003. p. 85-132.
2. Philbert RF, Sandhu NS. Nonodontogenic Cysts. Dent Clin North Am. 2020 Jan;64(1):63-85.
3. Lukšić I. Ciste čeljusti i diferencijalna dijagnoza prozračnosti čeljusti. In Maksilofacijalna kirurgija 1st ed. Zagreb: Ljevak; 2019. p. 64-83.
4. Miše I. Oralna kirurgija. 1st ed. Zagreb: Jugoslavenska medicinska naklada; 1982. p. 253-284
5. Kuna T. Ciste čeljusti, mekih tkiva usne šupljine i okolnih područja. Sonda. 2003;5(8,9):42-5
6. Soluk-tekkesin M, Wright JM. The world health organization classification of odontogenic lesions: a summary of the changes of the 2017 (4th) edition. TJPATH [Internet]. 2013 [cited 2022 May 14]; Available from: <http://www.turkjpath.org/doi.php?doi=10.5146/tjpath.2017.01410>
7. Jones, Richard Scott; Dillon, Jasjit, Nonodontogenic Cysts of the Jaws and Treatment in the Pediatric Population. Oral and Maxillofacial Surgery Clinics of North America. 2016;28(1):31–44
8. McKinney R, Olmo H. Non-Odontogenic Cysts [Internet]. StatPearls [Internet]. StatPearls Publishing; 2022 [cited 2022 May 15]. Available from: <https://www.ncbi.nlm.nih.gov/books/NBK572126/>
9. Nonaka CF, Henriques AC, de Matos FR, de Souza LB, Pinto LP. Nonodontogenic cysts of the oral and maxillofacial region: demographic profile in a Brazilian population over a 40-year period. Eur Arch Otorhinolaryngol. 2011 Jun;268(6):917-22.
10. House LR. Benign cysts of superior maxilla with special reference to cysts of maxillary sinus; Clinicopathologic study of 30 cases. Arch Otolaryngol (1925). 1948 Sep;48(3):301-26.
11. Andersson L, Kahnberg K. E, Pogrel M. A, Cystic lesions of the jaw in Oral and maxillofacial surgery. 1st ed. Chichester, West Sussex: Wiley-Blackwell; 2010. 31: 621-629
12. Brown FH, Houston GD, Lubow RM, Sagan MA. Cyst of the incisive (palatine) papilla. Report of a case. J Periodontol. 1987 Apr;58(4):274-5.
13. Sankar D, Muthusubramanian V, Nathan J A, Nutalapati RS, Jose YM, kumar Y N. Aggressive nasopalatine duct cyst with complete destruction of palatine bone. J Pharm Bioall Sci 2016;8, Suppl S1:185-8

14. Thakur AR, Burde K, Guttal K, Naikmasur VG. Anatomy and morphology of the nasopalatine canal using cone-beam computed tomography. *Imaging Sci Dent.* 2013;43(4):273-281.
15. Dedhia P, Dedhia S, Dhokar A, Desai A. Nasopalatine duct cyst. *Case Rep Dent.* 2013;2013:869516.
16. Nelson BL, Linfesty RL. Nasopalatine duct cyst. *Head Neck Pathol.* 2010 Jun;4(2):121-2.
17. Khojastepour L, Haghnegahdar A, Keshtkar M. Morphology and Dimensions of Nasopalatine Canal: a Radiographic Analysis Using Cone Beam Computed Tomography. *J Dent (Shiraz).* 2017;18(4):244-250.
18. Lake S, Iwanaga J, Kikuta S, Oskouian RJ, Loukas M, Tubbs RS. The Incisive Canal: A Comprehensive Review. *Cureus.* 2018 Jul 30;10(7):e3069.
19. Krmpotić- Nemanić J, Marušić A, *Anatomija čovjeka 2. izdanje*, Zagreb: Medicinska naklada; 2007. p. 218.
20. Melike B, Melek K, Banu Gurkan K. Nasopalatin duct cysts: Report of ten cases and review of literature. *Int J Clin Anesth Res.* 2020 Nov 10;4(1):019–22.
21. Narain S. Nasolabial cyst: clinical presentation and differential diagnosis. *J Maxillofac Oral Surg.* 2015 Mar;14(Suppl 1):7-10.
22. el-Din K, el-Hamd AA. Nasolabial cyst: a report of eight cases and a review of the literature. *J Laryngol Otol.* 1999 Aug;113(8):747-9.
23. Almutairi A, Alaglan A, Alenezi M, Alanazy S, Al-Wutayd O. Nasolabial cyst: case report and review of management options. *BMC Surg.* 2020 Jan 10;20(1):10
24. Tiago RS, Maia MS, Nascimento GM, Correa JP, Salgado DC. Nasolabial cyst: diagnostic and therapeutical aspects. *Braz J Otorhinolaryngol.* 2008 Jan-Feb;74(1):39-43.
25. Woods M, Reichart PA. Surgical Management of Nonmalignant Lesions of the Mouth. In: Brennan PA, Schliephake H, Ghali GE, Cascarini L, editors. *Maxillofacial Surgery (Third Edition)* [Internet]. Churchill Livingstone; 2017 [cited 2022 May 29]. p. 1319–34. Available from: <https://www.sciencedirect.com/science/article/pii/B9780702060564000873>
26. Dammer U, Driemel O, Mohren W, Giedl C, Reichert TE. Globulomaxillary cysts--do they really exist? *Clin Oral Investig.* 2014 Jan;18(1):239-46.
27. D'Silva NJ, Anderson L. Globulomaxillary cyst revisited. *Oral Surg Oral Med Oral Pathol.* 1993 Aug;76(2):182-4.

28. Wysocki GP. The differential diagnosis of globulomaxillary radiolucencies. *Oral Surg Oral Med Oral Pathol.* 1981 Mar;51(3):281-6.
29. Nanavati SD, Gandhi PR. Median mandibular cyst. *J Oral Surg.* 1979 Jun;37(6):422-5.
30. Aps JKM, Koelmeyer N, Yaqub C. Stafne's bone cyst revisited and renamed: the benign mandibular concavity. *Dentomaxillofac Radiol.* 2020;49(4):20190475.
31. More CB, Das S, Gupta S, Patel P, Saha N. Stafne's Bone Cavity: A Diagnostic Challenge. *J Clin Diagn Res.* 2015 Nov;9(11):ZD16-9.
32. He J, Wang J, Hu Y, Liu W. Diagnosis and management of Stafne bone cavity with emphasis on unusual contents and location. *J Dent Sci.* 2019 Dec;14(4):435-439.
33. Surej Kumar LK, Kurien N, Thaha KA. Traumatic bone cyst of mandible. *J Maxillofac Oral Surg.* 2015;14(2):466-469.
34. Xanthinaki AA, Choupis KI, Tosios K, Pagkalos VA, Papanikolaou SI. Traumatic bone cyst of the mandible of possible iatrogenic origin: a case report and brief review of the literature. *Head Face Med.* 2006 Nov 12;2:40.
35. Hansen LS, Sapone J, Sproat RC. Traumatic bone cysts of jaws. *Oral Surg Oral Med Oral Pathol.* 1974;37(6):899-910.
36. Razmara F, Ghoncheh Z, Shabankare G. Traumatic bone cyst of mandible: a case series. *J Med Case Rep.* 2019 Sep 18;13(1):300
37. Martins-Filho PR, Santos Tde S, Araújo VL, Santos JS, Andrade ES, Silva LC. Traumatic bone cyst of the mandible: a review of 26 cases. *Braz J Otorhinolaryngol.* 2012 Apr;78(2):16-21.
38. Sun ZJ, Sun HL, Yang RL, Zwahlen RA, Zhao YF. Aneurysmal bone cysts of the jaws. *Int J Surg Pathol.* 2009 Aug;17(4):311-22.
39. Laskin DM, Carlson ER, *Clinician's handbook of oral and maxillofacial surgery.* 2nd ed. Hanover Park, IL, USA Quintessence publishing; 2019. p. 478
40. Regezi JA, Courtney RM, Batsakis JG. The pathology of head and neck tumors: cysts of the jaws, part 12. *Head Neck Surg.* 1981 Sep-Oct;4(1):48-57.
41. Summers GW. Jaw cysts: diagnosis and treatment. *Head Neck Surg.* 1979 Jan-Feb;1(3):243-58.
42. Speight PM, Takata T. New tumour entities in the 4th edition of the World Health Organization Classification of Head and Neck tumours: odontogenic and maxillofacial bone tumours. *Virchows Arch.* 2018 Mar;472(3):331-339.
43. Regezi JA, Courtney RM, Batsakis JG. The pathology of head and neck tumors: cysts of the jaws, part 12. *Head Neck Surg.* 1981 Oct;4(1):48-57.

44. Liang J, Deng Z, Gao H. Stafne's bone defect: a case report and review of literatures. *Ann Transl Med.* 2019 Aug;7(16):399.
45. You MS, Kim DY, Ahn KM. Surgical management of idiopathic bone cavity: case series of consecutive 27 patients. *J Korean Assoc Oral Maxillofac Surg.* 2017 Apr;43(2):94-99.

8. ŽIVOTOPIS

Ana Miličević rođena je 28. ožujka 1998. godine u Zagrebu. Završila je osnovnu školu Antuna Branka Šimića, nakon čega upisuje Sedmu gimnaziju u Zagrebu. Maturirala je 2016. godine i upisala Stomatološki fakultet Sveučilišta u Zagrebu. Dvije je godine obnašala funkciju člana Fakultetskog vijeća Stomatološkog fakulteta.