

# Humana denticija i teorija razvojnih polja

---

Tiljak, Tena

Master's thesis / Diplomski rad

2015

Degree Grantor / Ustanova koja je dodijelila akademski / stručni stupanj: **University of Zagreb, School of Dental Medicine / Sveučilište u Zagrebu, Stomatološki fakultet**

Permanent link / Trajna poveznica: <https://um.nsk.hr/um:nbn:hr:127:201648>

Rights / Prava: [Attribution-NonCommercial-NoDerivs 3.0 Unported / Imenovanje-Nekomercijalno-Bez prerada 3.0](#)

Download date / Datum preuzimanja: **2024-08-25**



Repository / Repozitorij:

[University of Zagreb School of Dental Medicine Repository](#)



SVEUČILIŠTE U ZAGREBU

STOMATOLOŠKI FAKULTET

Tena Tiljak

**HUMANA DENTICIJA I TEORIJA  
RAZVOJNIH POLJA**

DIPLOMSKI RAD

Zagreb, rujan 2015.

Rad je ostvaren na Zavodu za dentalnu antropologiju Stomatološkog fakulteta Sveučilišta u Zagrebu.

Voditelj rada: doc. dr. sc. Jelena Dumančić, Stomatološki fakultet u Zagrebu

Lektor hrvatskog jezika: Vedrana Jukičić-Devčić, mag.educ.filol.croat.

Slavonija II 6/3 , 35 000 Slavonski Brod

097 670 1236

Lektor engleskog jezika: Marko Pojatina, magistar engleskog jezika i književnosti

Jure Petrekovića 23/I, Zaprešić

091 760 9031

Rad sadrži: 32 stranice

12 slika

1 CD

*Veliko hvala mentorici doc. dr. sc. Jeleni Dumančić na razumijevanju, vodstvu i dobrim savjetima tokom izrade diplomskoga rada.*

*Zahvaljujem svojim roditeljima, Branki i Draženu, na bezuvjetnoj potpori, ljubavi i dugim životnim razgovorima koji su mi osvjtlili put kroz ovih nekoliko godina. Hvala na razumijevanju i snazi. Hvala baki koja je znala izreći svoju mudrost. Hvala bratu Luki koji je bio uz mene i kada je bio daleko. Razdoblje studija ne bi bilo ni približno nadahnjujuće bez vas i mojih divnih prijatelja.*

## SADRŽAJ

1. UVOD.....	1
2. RAZVOJNE ANOMALIJE HUMANE DENTICIJE.....	4
2.1. ANOMALIJE BROJA ZUBA.....	4
2.1.1. Hipodoncija.....	4
2.1.2. Hiperdoncija.....	5
2.1.3. Fuzija i parcijalna shizodoncija.....	6
2.1.4. Konkrescencija.....	8
2.2. ANOMALIJE MORFOLOGIJE I VELIČINE ZUBA.....	9
2.2.1. Dens invaginatus.....	9
2.2.2. Dilaceracija.....	10
2.2.3. Caklinski biseri i produljci.....	10
2.2.4. Makrodoncija i mikrodoncija.....	11
2.2.5. T- sjekutići i Y-sjekutići.....	12
2.2.6. Kandžasta kvržica.....	12
2.2.7. Dens evaginatus.....	12
2.2.8. Paramolari i paramolarne kvržice.....	13
2.2.9. Taurodontizam.....	13
3. SVRHA RADA.....	15
4. PRIKAZ SLUČAJA.....	16

5. RASPRAVA.....	22
6. ZAKLJUČAK.....	26
7. SAŽETAK.....	27
8. SUMMARY.....	28
9. LITERATURA.....	29
10.ŽIVOTOPIS.....	32

## POPIS SKRAĆENICA

ASUDAS Arizona State University dentoantropološki sustav

I sjekutić

C očnjak

P pretkutnjak

M kutnjak





## 1. UVOD

Humana denticija normalno se sastoji od 20 mliječnih zubi ili 32 trajna zuba. Prema lokaciji, morfologiji i funkciji zuba u usnoj šupljini pojedini zubi nazivaju se sjekutići (incizivi, I), očnjaci (kanini, C), pretkutnjaci (premolari, P) ili kutnjaci (molari, M). Specifične su to skupine zubi za sve sisavce. Humana trajna denticija slijedi zubnu formulu  $2I : C : 2P : 3M$  u svakom kvadrantu gornje i donje čeljusti. U redu nicanja i lokalizaciji pojedinih skupina zubi postoji određena pravilnost pojavnosti morfologije u ovisnosti funkcije zuba. Smještajući pojedine skupine zubi u polja i promatranjem morfoloških promjena unutar zubnog niza primjećen je ustaljen obrazac razvoja zubi.

Butler je 1939. predstavio svoju teoriju razvojnih polja prema kojoj u denticiji sisavaca postoji međuovisnost oblika i reda pojave zubi u zubnom nizu. Postkanino područje ili polje ima određen uzorak pojave zubi u sisavaca dok je broj zubi koji niču u tom polju u različitim sisavaca varijabilan. Morfogenetska obilježja zubi u uskoj su vezi s lokalizacijom individualnog zuba. Uzročni faktori diferencijacije zubi mogli bi djelovati u ranom stadiju razvoja zuba, no ti faktori još nisu identificirani. Merizam je pojava u razvoju ljudskog tijela koja pretpostavlja ponavljanje struktura na tijelu (pr. kralješci, prsti ruke). Razvoj zuba kao članova niza implicira da su razvijeni istovjetnim morfogenetskim procesima, a upravo razlike u članovima niza govore u prilog tome da su ti "meristički organi" modificirani s obzirom na njihovu lokaciju. Pretpostavka je da se zubi razvijaju kao dio sustava, ne pojedinačno te zajedno variraju oblikom i veličinom. Primjer sustavnog razvoja je molarno polje u kojemu se primjećuje da se svaki promijenjeni morfološki element poput kvržice ili korijena zuba može identificirati u cijelom nizu zubi tog polja. Upravo to postkanino

područje ponaša se kao organ u kojem zubi evoluiraju zajedno pod utjecajem evolucijskih modifikacija. Utjecaj razvojnih polja nije jednak na svakom zubu u polju, opisuje se gradijentom utjecaja: postoji gradijent veličine zuba u pojedinom polju, gradijent morfološke kompleksnosti zuba te gradijent varijabilnosti, tj. pojavnosti zuba (1). Ukoliko polje utjecaja determinira veličinu i oblik zubi svakog polja, smatra se da polje ima maksimalan utjecaj na prvi zub u seriji. Distalni zubi polja, koji se razvijaju kasnije, variraju oblikom i veličinom te često nedostaju u nizu (2). Butler smatra da je premolarno polje samo modificirani anteriorni dio molarnog polja, stoga navodi da postoje samo tri morfogenetska polja (3).

Dahlberg je prilagodio Butlerovu teoriju polja humanoj denticiji i svakoj klasi zuba pridružio je polje utjecaja, tzv. morfogenetsko polje. Smatra da je utjecaj polja najjači na prvom zubu u morfogenetskom polju dok je posljednji zub u klasi sklon najvećim fenotipskim varijacijama. Za razliku od Butlera, određuje četiri morfogenetska polja i klase zubi: sjekutići, očnjaci, pretkutnjaci i kutnjaci (4).

Promjene unutar polja vidljive su kao promjene broja zubi, njihova oblika i njihove veličine. Pojednostavljene morfološke karakteristike zuba u polju i smanjenje veličine zuba u humanoj denticiji pojavljuju se kod određenih populacija na različitim geografskim područjima. Dahlberg smatra da su te promijene karakteristika modernog čovjeka i da su uzrokovane genetskim procesima (4). Stoga se regresivna promjena čeljusnih kosti, uzrokovana nasljednim i filogenetskim čimbenicima, smatra direktnim uzrokom kongenitalnog nedostatka genetski nestabilnih zubi. Nepravilnosti u obliku, veličini i razvoju krune međusobno su ovisne pojave i najčešće pogađaju treći trajni kutnjak (5-8). U humanoj denticiji

najčešće nedostaju gornji bočni sjekutići, zatim donji drugi pretkutnjaci, gornji drugi pretkutnjaci te naposljetku donji središnji sjekutići – stoga ih se smatra genetski nestabilnim zubima (8). Genetski stabilni zub u pojedinom polju naziva se *key tooth* ili *pole tooth*; najmanje su skloni genetskim promjenama i varijacijama. U gornjoj čeljusti genetski stabilni zubi su središnji sjekutići, očnjaci, prvi pretkutnjacii i prvi kutnjaci; u donjoj čeljusti bočni sjekutići su genetski stabilniji od središnjih sjekutića (4). Postoji poveznica između veličine zuba i pojavnosti zuba u usnoj šupljini. Prevalencija zubi koji nedostaju veća je u ženskih osoba koje imaju veličinom manje zube dok je prevalencija dodatnih zuba veća kod muškaraca koji imaju veće zube (9-11).

Koncept morfogenetskih polja omogućuje identifikaciju zuba koji će najvjerojatnije biti zahvaćeni anomalijama ukoliko će se one pojaviti. Treći kutnjaci, drugi pretkutnjaci i maksilarni bočni sjekutići kao genetski nestabilni zubi najčešće su zahvaćeni anomalijama poput promjene veličine, pojave dodatnog zuba ili nedostatka zuba – upravo ta činjenica pomaže u dijagnozi anomalije i terapiji iste. Veza između veličine zuba, oblika i broja zuba u humanoj denticiji objašnjava razvojne mehanizme zubnih struktura i predstavlja fenotipski spektar koji je pod izravnim utjecajem genetike, epigenetike i okoliša (9).

## 2. RAZVOJNE ANOMALIJE HUMANE DENTICIJE

Razvojne anomalije zuba su anomalije broja zuba, anomalije oblika i veličine te strukturne anomalije zuba. Ovdje će se detaljno opisati prve dvije skupine. Podjela i definicije razvojnih anomalija mijenjaju se i razlikuju od autora do autora, a u ovom radu opisat će se podjela prema „Pathology of the Hard Dental Tissues“ Alberta Schuursa iz 2013. godine (12).

### 2.1. ANOMALIJE BROJA ZUBA

Anomalije broja zuba očituju se povećanjem ili smanjenjem broja zubi. Humana denticija može imati više ili manje od 20 mliječnih zubi i manje ili više od 32 trajna zuba. Pojava fuzije dvaju zuba može se zamijeniti sa smanjenjem broja zubi u zubnom nizu (12).

#### 2.1.1. HIPODONCIJA

Hipodoncija je smanjenje broja zubi u humanoj denticiji. Posljedica je ageneze – nedostatka zubnog zametka ili nemogućnosti njegova razvoja. Hipodoncija može biti izolirana pojava ili udružena s raznim bolestima i sindromima. Najčešće zahvaća jedan zub (80% slučajeva), ali može pogoditi i nekoliko (manje od 10% slučajeva) ili puno zuba (manje od 1% slučajeva) (13). Razlikujemo obostranu (simetričnu, bilateralnu) hipodonciju, kada nedostaju lijevi i desni istoimeni zub, i jednostranu (asimetričnu, unilateralnu) hipodonciju. Oligodoncija je stanje u kojemu nedostaje nekoliko zubi, četiri do šest zubi, isključujući treće kutnjake (12). Anodoncija je kongenitalna anomalija u kojoj nedostaju svi zubi humane denticije i predstavlja

krajnji oblik hipodoncije. Oligodoncija i anodoncija čest su nalaz unutar različitih sindroma. Hipodoncija je jedna od najčešćih kongenitalnih anomalija i češće se pojavljuje kod žena. Incidencija hipodoncije se povećala u 20. stoljeću. Najčešće nedostaju genetski nestabilni zubi - najviše treći kutnjaci zatim mandibularni drugi pretkutnjaci, maksilarni bočni sjekutići, maksilarni drugi pretkutnjaci i mandibularni bočni sjekutići. Prema istraživanju Miličić i sur. na 10 140 ispitanika, u hrvatskoj populaciji najčešće nedostaju gornji bočni sjekutići, zatim donji drugi pretkutnjaci, gornji drugi pretkutnjaci te naposljetku donji središnji sjekutići (umnjaci nisu bili uključeni u istraživanje) (8). Nedostatak zuba može uzrokovati promjene na čeljusnim kostima što se očituje kao retrudirana maksila. Agenezu zuba mogu uzrokovati infektivne bolesti, porođajna trauma, endokrini poremećaji te evolucijske promijene i genetika, ali hipodoncija je najčešće nasljedna anomalija (12).

### 2.1.2. HIPERDONCIJA

Hiperdoncija predstavlja jedan ili više prekobrojnih zubi u mliječnoj ili trajnoj denticiji, koji morfološki, veličinom i oblikom, mogu i ne moraju nalikovati normalnim zubima. Mogu se uočiti kao jedinstvena ili multipla pojava lokalizirana unilateralno ili bilateralno. Prekobrajni zubi morfološki slični normalnim zubima karakteriziraju se kao dodatni zubi dok prekobrajne zube koji su veličinom i oblikom različiti od normalnih zubi (atipični, dismorfični, reducirani) nazivamo rudimentarnima. Analizom rentgenskih snimki mogu se utvrditi i neiznikli prekobrajni zubi. Lokalizacija prekobrajnih zubi najčešća je u prednjoj (anteriornjoj) regiji maksile. Druge češće lokalizacije hiperdoncije su mandibularna premolarna regija te retromolarna regija. Hiperdoncija je gotovo dva puta češća u muškaraca

nego u žena. Vrlo rijetko primjećuje se multipla hiperdoncija koja je često vezana u uz različite sindrome. Ukoliko u pojedinca nije prisutan sindrom često se pronalazi da je hiperdoncija prisutna kod članova obitelji, tj. obiteljsko je obilježje (12).

Atipični, rudimentarni prekobrojni zubi mogu biti konični ili s multiplim kvržicama, invaginirani. Najčešće se kao prekobrojni zub pojavljuje konični mesiodens koji niče između maksilarnih središnjih sjekutića. Distomolar se pojavljuje distalno od trećeg kutnjaka, najčešće je koničnog oblika. Paramolar je atipični dodatni zub koji se pojavljuje na mezio-bukalnoj površini drugog ili trećeg kutnjaka, može biti u obliku kvržice ili dodatnog korijena (12).

Od prekobrojnih trajnih zuba normalne morfologije nalazimo dodatni maksilarni bočni sjekutić, mandibularne sjekutiće, treće pretkutnjake te četvrti ponekad i peti kutnjak (12).

Natalni i neonatalni zubi se opisuju kao dodatna denticija u ljudi, uz mliječnu i trajnu denticiju. Natalni zubi su dodatni zubi koji su prisutni kod rođenja djeteta, a neonatalni zubi niču tijekom prvog mjeseca djetetovog života. Ranije nikli zubi mogu pripadati mliječnoj denticiji, u tom slučaju ih se ne bi trebalo nazivati prekobrojnima (12).

### 2.1.3. FUZIJA I PARCIJALNA SHIZODONCIJA

Fuzija je spajanje dvaju ili više zubnih zametaka u ranoj fazi odontogeneze. Fuzirani zubi imaju zajedničku caklinu i/ili korijenski dentin. Proces fuzije, spajanja zubnih zametaka, nije uvijek dovršen i ovisi u kojoj fazi razvoja zuba se pojavljuje. Postoji

potpuna fuzija, parcijalna fuzija krune te parcijalna fuzija korijena. Klinički je vidljiva široka kruna zuba s dva korijena. Megadontni zub može biti makrodontni zub (zub veći od normalnog, ali normalne morfologije) ili rezultat potpune fuzije. Fuzija zahvaća zube pod kutom te takvi zubi mogu izgledati zakrivljeno ili imati dodatni koronarni dio koji je rudimentaran (12). U procesu potpune fuzije formiran je jedan zub iz više zubnih zametaka a rezultat je smanjenje broja zuba u zubnom luku (14).

Shizodoncija je pojava u kojoj dolazi do cijepanja zubnog zametka s posljedičnom hiperdoncijom. Može se nazivati i geminacijom ili pojavom zuba blizanaca. Zubi blizanci razvijaju se iz jednog zubnog zametka za razliku od prekobrojnih zubi koji su rezultat pojačane proliferacije stanica dentalne lamine (14). Parcijalna shizodoncija ili cijepanje zubnog zametka u ranoj fazi odontogeneze rezultira razvojem dvaju zuba koji su djelomično spojeni. Polovice krune rascijepljenog zuba nalikuju jedna drugoj poput zrcalnog odraza (12).

Fuzija je proces u kojemu kod spajanja zubnih zametaka trajni zubi imaju odvojene pulpne komorice i korijenske kanale dok u procesu cijepanja zubnih zametaka (shizodoncije) zubi imaju zajednički veliki korijen i korijenski kanal (15). Kako bi se dva procesa razlikovala klinički, može se prebrojati zube u denticiji: normalan broj zuba u zubnim lukovima upućuje na geminaciju, tj. shizodonciju, dok smanjen broj zubi u zubnom luku upućuje na fuziju. Iznimke nastaju u slučaju kada je normalan zub fuziran s prekobrojnim ili kada je uz geminaciju prisutna i hipodoncija (14).

Fuzija i shizodoncija su termini kojima se teoretski opisuju događaji u ranoj odontogenezi koji rezultiraju promjenom broja zubi u denticiji, ali može se dogoditi

samo jedan od dva procesa i nije uvijek jasno radi li se o fuziji ili shizodonciji. Naziv dvostruki zub, engleski *doubletooth*, pokriva oba fenomena. Dvostruki zub ima povećan mezio-distalni promjer dakle veći je od normalnih zuba (12). To je vrlo rijetka anomalija koja se češće javlja u primarnoj denticiji kod djece. Kod odraslih se dvostruki zubi pojavljuju jednako kod muškaraca i žena, uglavnom u gornjoj čeljusti iako su zabilježeni slučajevi i u donjoj čeljusti. Anomalijom su u primarnoj denticiji najčešće zahvaćeni zubi prednje (anteriorne) regije. U trajnoj denticiji anomalija se također češće javlja u anteriornoj regiji čeljusti i zahvaća genetski stabilne i nestabilne zube (sjekutići i očnjaci), vrlo rijetko zahvaća zube lateralne regije čeljusti. Uz mogućnost bilateralne pojave dvostrukih zubi, češći je nalaz unilateralne pojave dvostrukog zuba. Etiologija ove vrlo rijetke pojave nejasna je, ali mogući uzročnici mogu biti genetski i okolišni čimbenici, trauma, nedostatak vitamina, traume, sistemski poremećaji i nedostatak prostora u zubnom luku zbog smanjenja njegovih dimenzija (14).

#### 2.1.4. KONKRESCENCIJA

Premda većina autora ovu anomaliju navodi kao anomaliju oblika zuba, Schuurs ubraja konkrescenciju u anomalije broja zuba.

Konkrescencija je pojava u kojoj su dva ili više zuba spojeni cementom u području korijena. Prava konkrescencija nastaje za vrijeme odontogeneze, a sekundarna nastaje nakon što je završilo razdoblje razvoja zuba. Klinički je nemoguće razlikovati pravu od sekundarne konkrescencije. Cement može povezati dva zuba ukoliko između korjenova nedostaje alveolarna kost ili postoji nedostatak prostora za normalan razvoj zuba. Radiografski se može uočiti preklapanje korjenova na



snimkama ili je nemoguće raspoznati korijen jednog zuba od korijena drugog zuba. Konkrescencija se najčešće nalazi između maksilarnih drugih i trećih kutnjaka (12).

## 2.1. ANOMALIJE MORFOLOGIJE I VELIČINE ZUBA

Humana denticija ima određena obilježja poput broja zubi, oblika i veličine pojedinog zuba koji su definirani za pojedini zub u klasi. Tokom razvoja zuba događaju se različiti procesi koji mogu uzrokovati promijene u izgledu zuba, tj. manja ili veća odstupanja od tipičnih morfoloških obilježja.

### 2.2.1. DENS INVAGINATUS

Dens invaginatus je razvojna anomalija u kojoj caklinski organ i posljedično caklina urasta u okluzalnu površinu zuba u smjeru dentina i rezultat je morfološki neobična kruna zuba. Ova anomalija najčešće zahvaća maksilarni bočni sjekutć. Invaginacija može zahvatiti koronarni dio zuba, lateralni ili cervikalni. Ukoliko insercija cakline u dentin zahvaća krunu zuba i seže do cervikalnog dijela zuba radi se o invaginaciji tipa 1; invaginacija tipa 2 zahvaća i radikularni dio zuba; invaginacija tipa 3 proteže se do apeksa korijena zuba i tvori dodatni korijenski kanal s posebnim apikalnim foramenom. Kruna dens invaginatus ima oblik bačve ili može imati nagib prema incizalno. Caklina koja se nalazi unutar zuba je tanka i slabo mineralizirana. Dens invaginatus povezuje se s drugim anomalijama poput dvostrukog zuba i s bilateralno prisutnom Carabellijevom kvržicom na prvim maksilarnim kutnjacima (12).

### 2.2.2. DILACERACIJA

Dilaceracija je razvojna anomalija uzrokovana mehaničkom traumom. Trauma uzrokuje trganje kalcificiranoga tkiva od nekalcificiranoga, mineralizacija zatim spaja otrgnute dijelove pod kutom. Posljedica spajanja otrgnutih dijelova je promjena u aksijalnoj inklinaciji krune i korijena zuba koja iznosi minimalno 20 stupnjeva. Apikalna dilaceracija za posljedicu ima korijen zavijenog izgleda. Ozljede mliječnih zubi mogu naštetiti zamecima trajnih zubi, najčešće maksilarnih trajnih sjekutića. Također, direktna trauma trajnih zubi koji niču može za posljedicu imati dilaceraciju zuba. Uz promijenjeni izgled zuba, dilacerirani zubi mogu imati eksponirani dentin te caklinske defekte (12).

### 2.1.3. CAKLINSKI BISERI I PRODULJCI

Caklinski biseri su okrugle ili ovalne tvorbe koje uz caklinu mogu sadržavati dentin i pulpno tkivo. Mogu se nalaziti na korijenskom dijelu zuba, u zubu ili na kruni zuba. Biseri mogu biti mikroskopske veličine, ali mogu imati promjer do 4 mm. Najčešće se pronalazi pojedini caklinski biser, ali zabilježena je pojava multiplih bisera na jednom zubu. Radiografski se mogu vidjeti biseri koji su smješteni cervikalno na maksilarnim molarima ili interradičularno na furkacijama. Caklina u caklinskim biserima je hipokalcificirana i pokazuje drugačiju organizaciju caklinskih prizmi.

Caklinski produljci nastaju kada se caklina proteže preko cervikalne granice prema korijenskom području furkacije na kutnjacima. Klasa III caklinskih produljaka zahvaća furkaciju korijena; klasa II seže do polovice dužine korijena; klasa I je kraća

od polovice korijena. Produljci su najčešće bukalno na mandibularnim drugim kutnjacima (12).

### 2.1.3. MAKRODONCIJA I MIKRODONCIJA

Makroodontnima se nazivaju zubi kojima je povećana jedna dimenzija ili cijeli zub, više zubi ili svi zubi u denticiji. Generalizirana prava makrodoncija je stanje u kojemu su svi zubi povećani, ali nemaju druge morfološke promjene. Generalizirana relativna makrodoncija je opisana kada su zubi normalne veličine, ali su dimenzije čeljusti smanjene pa se čini da su zubi makroodontni (12). Pojam makrodoncije različit je za žene i muškarce jer zbog spolnog dimorfizma muškarci imaju zube veće dimenzije (16). Generalizirana makrodoncija je vrlo rijetka i smatra se da je posljedica genetskih i okolišnih čimbenika dok je izolirana makrodoncija jednog zuba nepoznate etiologije. Makroodontni zubi mogu izgledati kao dvostruki zubi, ali to su dva različita termina koja ne bi trebalo mijenjati. Posljedica makrodoncije je zbijenost zubi, što zahtjeva ortodontsku terapiju uz vađenje zubi (12).

Mikrodoncija je smanjenje dimenzija zubi, često uz promjenu morfologije. Reducirana je dimenzija jednog zuba, nekoliko zubi ili je cijela denticija smanjene veličine. Generalizirana prava mikrodoncija pojavljuje se u skupu nekih sindroma i vrlo je rijetka. Uz redukciju dimenzija, zubi mogu biti i morfološki reducirani – konični zubi. Generalizirana relativna mikrodoncija je stanje u kojemu su dimenzije čeljusti velike, a zubi su mali stoga se čine mikroodontnima. Mikroodontni su najčešće gornji bočni sjekutići i treći kutnjaci. Mikrodoncija se nasljeđuje genetski, ali pojavljuje se i kod djece rođene prerano te kod djece koja su bila izložena

radioterapiji i kemoterapiji. Konični i smanjeni bočni sjekutići predstavljaju estetski problem koji se može riješiti nadogradnjom koničnih sjekutića kompozitnim materijalom i oblikovanjem krune (12).

#### 2.1.4. T-SJEKUTIĆI I Y-SJEKUTIĆI

T-sjekutić je morfološki promijenjen zub kod kojeg je cingulum povećan i seže do incizalnog ruba zuba. Y-sjekutić ima labijalni produžetak koji seže od cervikalnog ruba do incizalnog ruba zuba. Nije isključeno da su T-sjekutić i Y-sjekutić nastali fuzijom sjekutića s koničnim prekobrojni zubom. Ukoliko promijenjeni sjekutići ometaju normalnu okluziju mogu se brušenjem preoblikovati. Y-sjekutić predstavlja i estetski problem; poboljšanje estetike uključuje uklanjanje dodatnog dijela zuba i restauraciju kompozitnim materijalima (12).

#### 2.1.5. KANDŽASTA KVRŽICA

Kandžasta kvržica ili *talon cusp* akscesorina je tvorba ili zakrivljena dodatna kvržica koja seže oralno od cervikalnog djela zuba ili cinguluma do incizalnog ruba zuba. Kvržica se sastoji od cakline i dentina i može sadržavati i pulpno tkivo. Ukoliko je spojena s incizalnim rubom bočnih sjekutića, na kojima se najčešće pronalazi, može tvoriti T-sjekutić ili Y-sjekutić. Obično se pojavljuje unilateralno, a može se pojaviti i bilateralno. Češća je pojava kod muškaraca i u trajnoj dentaciji. Etiologija anomalije još nije razjašnjena, ali raspravlja se o utjecaju genetskih čimbenika (12, 17).

#### 2.1.6. DENS EVAGINATUS

Dens evaginatus je anomalija u kojoj se na okluzalnoj površini pretkutnjaka i kutnjaka pojavljuje konična kvržica koja se sastoji od cakline, dentina i pulpnih

produžetaka. Prosječna visina konične kvržice je 3 mm, a promjer 1.5 mm na bazi. Može se pojaviti u centralnoj fisuri okluzalno, ali i bukalno i labijalno od fisure. U funkciji dolazi do trošenja kvržice i često ona potpuno nestane. Smatra se da nastaje proliferacijom i evaginacijom caklinskog organa, ali zašto nastaje još nije jasno (12).

### 2.1.3. PARAMOLARI I PARAMOLARNE KVRŽICE

Paramolarne kvržice su dodatne kvržice koje se pojavljuju na mezio-bukalnoj strani drugih i trećih kutnjaka. Uz dodatne kvržice može se razviti cijeli ili rudimentarni dodatni paramolarni korijen. Uzimajući u obzir ekspresiju paramolarne kvržice razlikuje se tip 0 (nema kvržice), tip 1 (udubina ili nabor), tip 2 (mala kvržica bez udubine), tip 3 (kvržica bez fisure), tip 4 (mala ali pozitivna elevacija) i tip 5 (definirane kvržice koje mogu biti lobulirane). Najčešće se pojavljuje na trećim kutnjacima, incidencija se smanjuje na prvim kutnjacima i premolarima.

Paramolar je posebna solitarna tvorba koja se ubraja u prekobrojne zube. Pojavljuje se u molarnom području i može imati krunu s dvije kvržice. Ukoliko se pojavljuje distalno od kutnjaka, naziva se i distomolarom (12).

### 2.1.4. TAURODONTIZAM

Taurodontizam je ravojna anomalija zubi u kojoj zubi imaju veliki cilindrični korijen i povećanu pulpnu komoru. Kod višekorijenskih zubi furkacija je smještena apikalnije. Naziv su dobili jer nalikuju zubima goveda. Taurodontizam se dijagnosticira ukoliko je visina koronarne pulpne komore jednaka ili veća od tri desetine dužine krune. Razlikuje se hipotaurodontizam, mezotaurodontizam i hiperturodontizam. Najčešće su zahvaćeni drugi maksilarni kutnjaci zatim

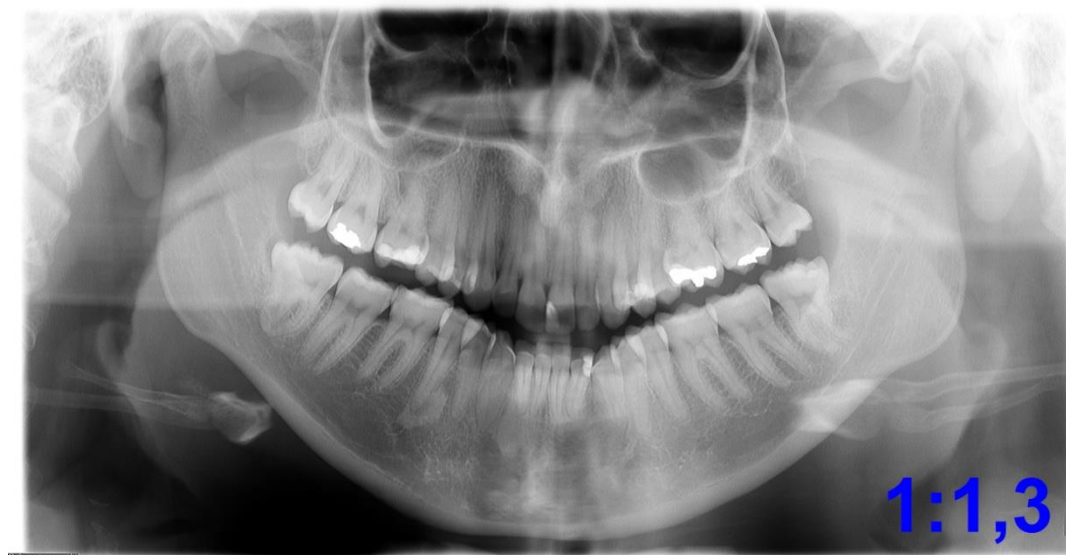prekutnjaci i najrjeđe prednji zubi. Taurodontizam se pojavljuje unilateralno ili bilateralno. Caklina taurodontnih zubi normalne je građe, ali dentin može imati vrlo kratke dentinske tubuluse, prisutni su i pulpni kamenci. Nije potpuno jasno što uzrokuje ovu anomaliju, ali mogući čimbenik nastanka ove anomalije je genetika (12).

### 3. SVRHA RADA

Svrha rada je dati pregled razvojnih anomalija humane denticije u odnosu na Butlerovu – Dahlbergovu teoriju razvojnih polja. U radu će se prikazati i analizirati slučaj morfološke anomalije tri umnjaka u inače zdrave ženske osobe.

#### 4. PRIKAZ SLUČAJA

Djevojka u dobi 23 godine, studentica dentalne medicine, javila se na pregled zbog upale gingive oko zuba 48. Na pregledu je postavljena dijagnoza perikoronitisa, a sondiranjem gingivnog sulkusa ustanovljeno je da se ispod gingive distalno nalaze prekobrojne kvržice. Nije poduzeta nikakva terapija, a stanje se smirilo nakon intenziviranja oralne higijene primjenom antiseptika i interdentalne četkice. Nakon toga studentica je samoinicijativno snimila ortopantomogram (slika 1).



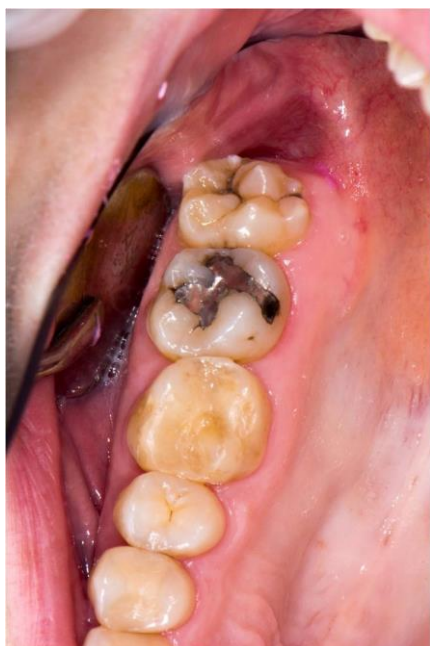**Slika 1.** Ortopantomogram, snimljen u dobi od 23 godine. Vidljive su dodatne kvržice na zubima 38 i 48, te proširen distalni korijen zuba 48.

U dobi od 25 godina studentica se, uz informirani pristanak, uključila u istraživanje na Zavodu za dentalnu antropologiju u sklopu projekta Stomatološki i forenzički aspekti obilježja stomatognatog sustava – SFAOSS. Nakon anamneze napravljen je klinički pregled, uzeti su anatomske otisci gornje i donje čeljusti te snimljene intraoralne-fotografije.

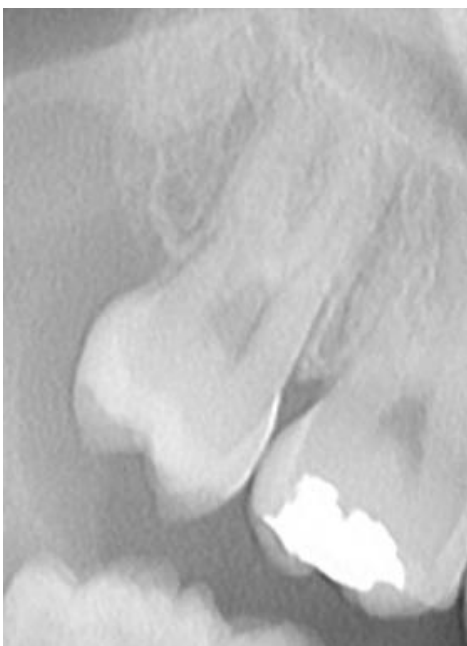


Studentica se od 11. do 18. godine ortodontski liječila zbog primarne zbijenosti. U obiteljskoj anamnezi navodi da je otac imao prekobrojni trajni zub u frontalnoj regiji gornje čeljusti, koji je izvađen. Otac je kasnije izgubio sve zube zbog agresivnog parodontitisa. Također navodi da je sestrična s očeve strane imala prekobrojne trajne bočne sjekutiće u donjoj čeljusti, koji su izvađeni te je ortodontski liječena.

Iz nalaza na pregledu te analize fotografija, modela i ortopantomograma nađeno je sljedeće. Zub 18 pokazuje atipičnu morfologiju krune s pet kvržica na griznoj plohi i dvije prekobrojne kvržice smještene palatinalno (slika 2), dok je na

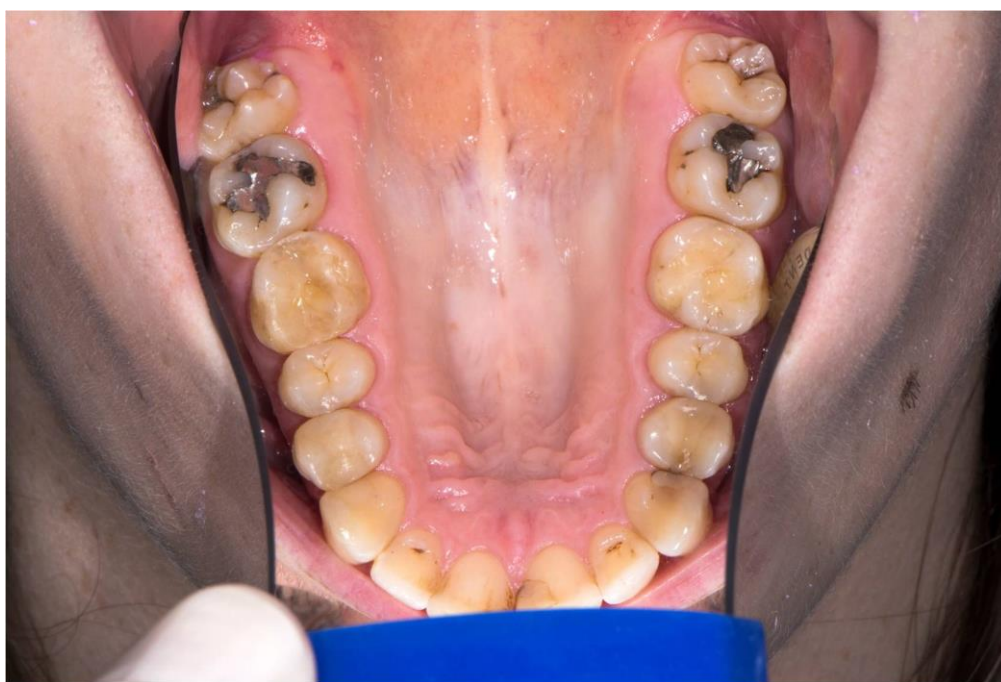

**Slika 2.** Zub 18 s dvije palatinalno smještene prekobrojne kvržice.

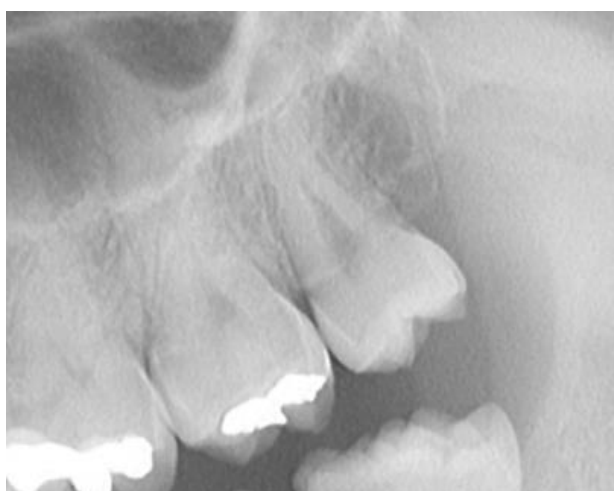

**Slika 3.** Detalj ortopantomograma - zub 18 normalne morfologije.

ortopantomogramu vidljiva normalna morfologija korjenova (slika 3). Zub 28 pokazuje tipičnu morfologiju gornjih kutnjaka s četiri kvržice na griznoj plohi i sustavom brazdi u obliku slova "H" te piramidnim oblikom korijena (slike 4 i 5).

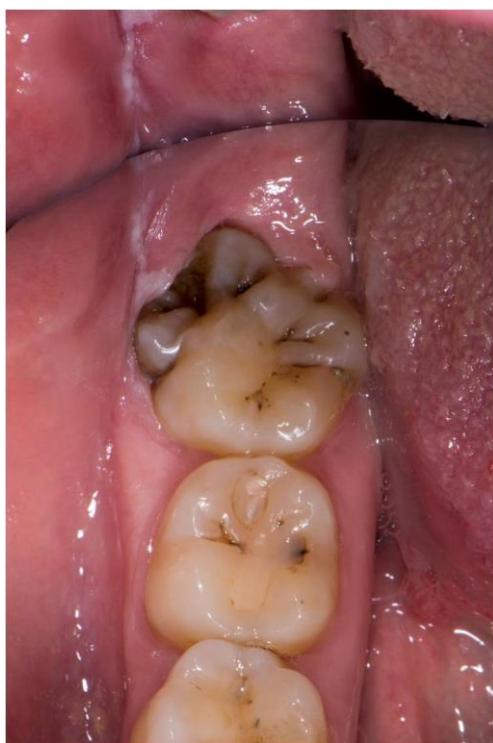

**Slika 4.** Gornji zubni luk okluzalno. Vidljiva normalna morfologija zuba 28 i promijenjena morfologija zuba 18 s dvije prokobrajne palatinalno smještene kvržice.

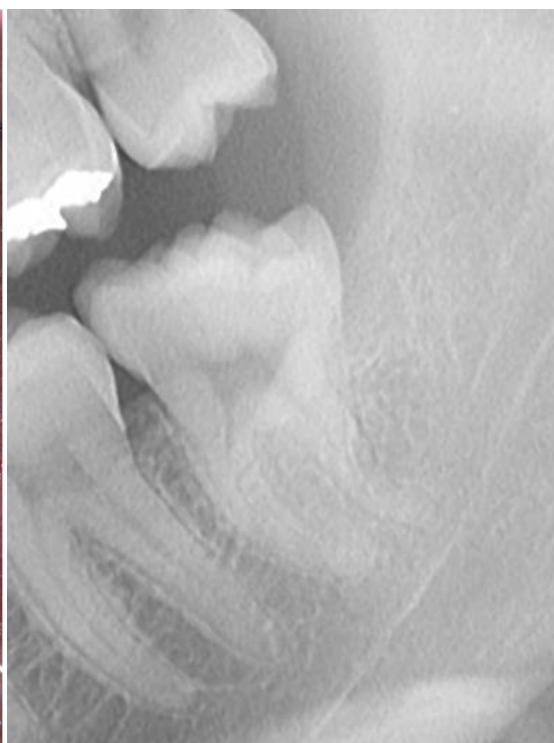

**Slika 5.** Detalj ortopantomograma: zub 28 normalne morfologije s piramidnim oblikom korijena.

Zub 38 je iznimno velike krune i razvedene morfologije sa šest kvržica na okluzalnoj plohi. Distobukalno se nastavljaju tri iznimno velike prekobrojne kvržice, od kojih srednju prekriva obrazna sluznica (slika 6). Na ortopantomogramu se razaznaju dva korijena ali se ne može sa sigurnošću isključiti treći, prekobrojni korijen (slika 7).

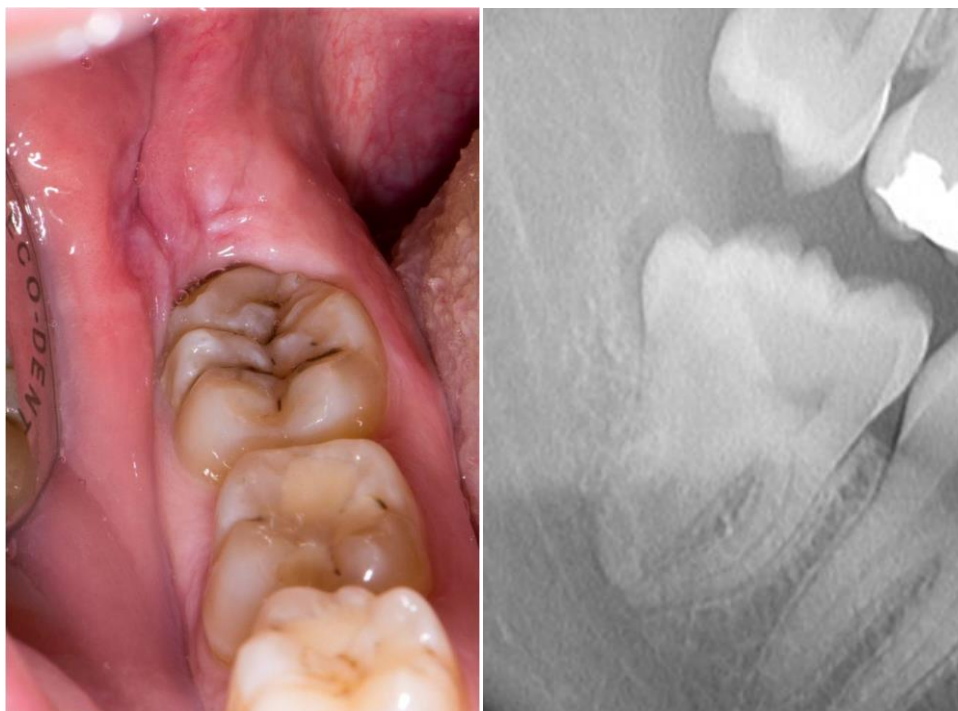

**Slika 6.** Zub 38 sa šest kvržica na okluzalnoj plohi i tri prekobrojne kvržice, srednja je prekrivena gingivom.



**Slika 7.** Detalj ortopantomograma: 38 s dva ali moguće i tri korijena.

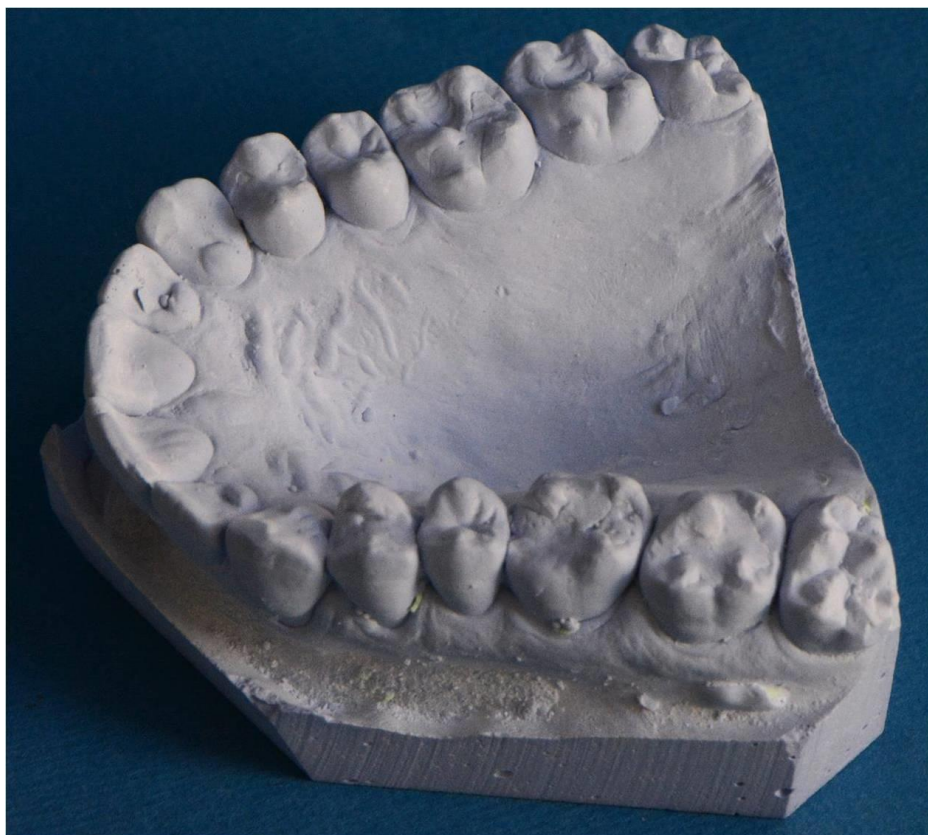Zub 48 ima razvedenu morfologiju sa šest kvržica na griznoj plohi. Tek sondiranjem ispod obrazne sluznice može se ustanoviti dodatni dio krune zuba s dvije velike prekobrojne kvržice smještene distobukalno (slika 8). Na ortopantomogramu se vide prekobrojne kvržice i uvećan (proširen) distalni korijen (slika 9).



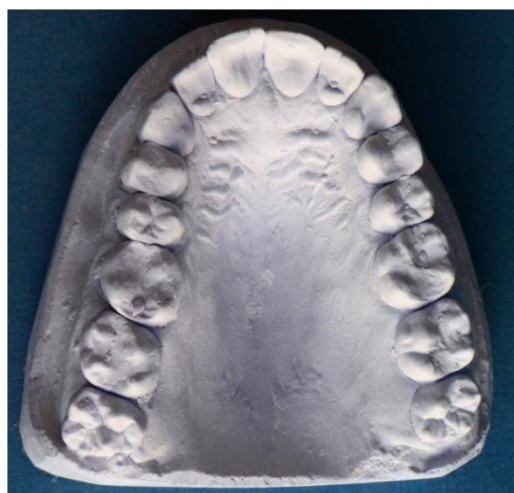**Slika 8.** Zub 48 sa šest kvržica na griznoj plohi. Dvije prekobrojne kvržice distobukalno prekriva obrazna sluznica.

**Slika 9.** Detalj ortopantomograma: vide se prekobrojne kvržice i proširen distalni korijen zuba 48.

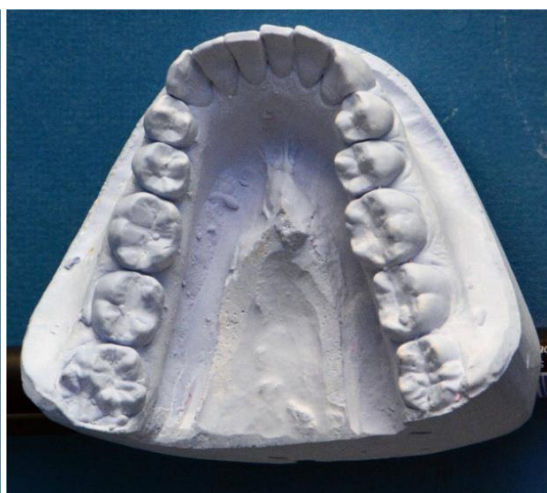Zamijećena je bogato razvedena morfologija svih zuba, osobito kutnjaka. Gornji prvi kutnjaci pokazuju Carabellijevo obilježje u obliku kvržice 6. ili 7. stupnja prema Arizona State University dentoantropološkom sustavu (ASUDAS), procjenu ometaju ispuni (slike 10 i 11). Također, izraženo Carabellijevo obilježje pokazuju i drugi gornji kutnjaci, stupanj 5 prema ASUDAS (18). Donji prvi kutnjaci imaju po šest kvržica na griznoj plohi, a drugi kutnjaci pet kvržica, što je povećanje u odnosu na tipičnu morfologiju (slika 12).



**Slika 10.** Sadreni model gornje čeljusti. Izraženo je Carabellijevo obilježje na prvim i drugim kutnjacima.



**Slika 11.** Sadreni model gornje čeljusti.



**Slika 12.** Sadreni model donje čeljusti. Prvi i drugi kutnjaci sa šest odnosno pet kvržica na griznoj plohi.

## 5. RASPRAVA

Usprkos detaljnoj podjeli razvojnih anomalija zubi humane denticije ponekad nije jednostavno ustanoviti o kojoj anomaliji se radi u pojedinom slučaju.

U prikazanom slučaju nalazimo atipičnu morfologiju na tri od četiri umnjaka u vidu povećanja krune s prekobrojnim kvržicama. Raspon se kreće od normalne morfologije na zubu 28, preko povećanja s dvije prekobrojne palatinalne kvržice na 18, dvije velike prekobrojne kvržice smještene distobukalno s uvećanim distalnim korijenom na 48, do najvećeg zuba 38 s tri prekobrojne kvržice distobukalno.

Prema nalazu na zubima 18, 38 i 48 moglo bi se zaključiti da je za vrijeme odontogeneze došlo do shizodoncije zubnog zametka jer se uz prekobrojne kvržice radiografski vidi zajednička pulpna komorica. Morfologija korijena na ortopantomogramu se ne vidi posve jasno, ali moguće postoji djelomično cijepanje korijena na 48 i možda potpuno cijepanje i prekobrojni korijen na 38. Normalan broj zubi kod pacijentice govori u prilog dijagnozi shizodoncije, ali moguća etiologija bi mogla biti i fuzija s distalnim prekobrojnim zubom (14,15). Upravo zbog toga teško je razlikovati i dijagnosticirati pojavu fuzije ili schizodoncije. Ukoliko se distalne kvržice na spomenutim umnjacima smatraju prekobrojnim zubima koji su procesom fuzije spojeni s umnjacima, može ih se nazvati rudimentarnim distomolarima koji se najčešće pojavljuju na umnjacima. Klinički, umnjaci prvog, trećeg i četvrtog kvadranta iznimno su velikih dimenzija i odgovaraju opisu dvostrukog zuba.

Makrodoncija je pojam u kojemu su povećane dimenzije zuba, ali zub nije morfološki promijenjen (12), što ovdje nije slučaj. Kod pacijentice nalazimo relativnu makrodonciju tj. nesrazmjer veličine zuba i čeljusti, uz istovremeno bogatu

i kompleksnu morfologiju. Primjerice, donji prvi kutnjaci imaju šest kvržica, a donji drugi pet, što je povećanje za jednu kvržicu u odnosu na tipičnu morfologiju. Ovakve manje promjene morfologije ne smatraju se anomalijama već varijacijama te su uključene u ASUDAS (18). Gornji prvi kutnjaci imaju vrlo izraženo Carabellijevo svojstvo, što nije rijetkost u hrvatskoj populaciji, ali u pacijentice nalazimo Carabellijevu kvržicu i na drugim kutnjacima, što je iznimno rijetko. Postojanje veze između povećanih dimenzija krune zuba i pojavnosti Carabellijevog svojstva je upitno. Carabellijevo svojstvo tipična je karakteristika populacije zapadne Europe. U Hrvatskoj je čest nalaz na maksilarnim prvim kutnjacima, rijetko na drugim maksilarnim kutnjacima. Više od 40% populacije u Hrvatskoj ima izraženo Carabellijevo svojstvo u gradaciji od 1 do 7 prema ASUDAS sustavu (19). U prikazanom slučaju moguće je da su kompleksna morfologija zubi, dobro izraženo Carabellijevo svojstvo te hiperdoncija kod ostalih članova obitelji značajke koje određuju isti geni. Obiteljska anamneza hiperdoncije ide u prilog objašnjenju nalaza stapanjem s prekobrojnim zubima distalno od umnjaka. Ipak, veća je vjerojatnost da je genetska podloga ovih obiteljskih značajki pojačana aktivnost dentalne lamine.

Umnjaci su genetski nestabilni zubi i razvojne anomalije poput anomalija broja, nepravilnosti veličine i oblika krune pogađaju ih češće od svih ostalih zubi (8). Umnjaci su posljednji članovi molarnog morfogenetskog polja. Morfologija prvog zuba (prvog kutnjaka) u molarnom polju rezultat je najjačeg efekta morfogenetskog polja, a umnjaci su zbog svog distalnog smještaja pod najslabijim utjecajem polja i stoga najskloniji morfološkim nepravilnostima (1). Butlerova teorija odgovara nalazu kod pacijentice: prvi i drugi donji kutnjaci imaju jednu dodatnu kvržicu, a treći

kutnjaci imaju po tri dodatne kvržice. Promjena je najočitija na najvarijabilnijim i genetski nestabilnim zubima u molarnom polju, umnjacima.

Anomalije veličine, oblika i broja zubi nisu neovisne pojave. Često se javljaju zajedno, npr. makrodoncija i hiperdoncija javljaju se udruženo kao i mikrodoncija i hipodoncija. Ova pojava vidi se na razini pojedinaca, ali i na razini spolova jer je veća prevalencija hiperdoncije u muškaraca koji imaju i veće zube, dok je u žena, koje u prosjeku imaju manje zube od muškaraca, veća prevalencija hipodoncije (9).

Oprečno teoriji o genetski nestabilnim i stabilnim zubima, razvojne anomalije mogu zahvatiti i genetski stabilne zube (u gornjoj čeljusti centralni sjekutići, očnjaci, prvi prekutnjaci i prvi kutnjaci; u donjoj čeljusti bočni sjekutići) (15). Opisani su slučajevi hipodoncije gornjih trajnih očnjaka (20), uključujući i slučaj bilateralne hipodoncije u jedanaestogodišnje djevojčice u našoj populaciji (16).

Posljednjih desetljeća puno je istraživanja genetske podloge razvoja zuba. Eksperimentalno je dokazano da se regulacijom ekspresije homeobox gena u ektomezenhimalnom tkivu može modificirati broj, veličina i oblik zuba te diferencijacija (9). Koncept razvojnih polja može se povezati s ekspresijom određenih gena i njihovih proteinskih produkata te na razvoj denticije utječu genetski i epigenetski čimbenici. U obiteljima s hipodoncijom ustanovljena je mutacija MSX1 i PAX9 gena, koji djeluju kao morfogenetska polja na molekularnoj razini (9, 13). Nije se mogao ustanoviti obrazac kako djeluju na agenezu zuba što ide u prilog multifaktorijalnoj etiologiji.

Genetska podloga hiperdoncije znatno je manje istražena. Opažen je obrazac da se uz prekobrojne zube nalaze povećane dimenzije i morfološka složenost ostalih zuba. Taj



obrazac može se pratiti u obitelji pacijentice prikazane u ovom radu gdje pacijentica ima morfološki kompleksne zube, a neki članovi obitelji hiperdonciju.

Zamijećeno je da se varijabilnost u broju, veličini i simetriji genetski labilnih zuba podudara s duljinom vremena razvoja zubnog zametka prije njegove kalcifikacije. To je vrijeme dulje nego u genetski stabilnih zuba što znači da su veće šanse da na razvoj utječu epigenetski čimbenici i čimbenici okoliša (9).

Klinički značaj razvojnih anomalija zuba očituje se u većoj incidenciji karijesa, malokluziji, promjenama dimenzija zubnog luka, parodontnoj bolesti, smetnjama nicanja zuba i lošom estetikom (14). Dijagnostika i terapija razvojnih anomalija zbog svoje kompleksnosti često zahtijevaju multidisciplinarni pristup (12).

U prikazanom slučaju zbog prekobrojnih kvržica na umnjacima otežano je provođenje oralne higijene te se posljedično javlja perikoronitis. Razvedena i bogata morfologija svih zubi predstavlja predilekcijska mjesta za nastanak karijesa. Relativno velike dimenzije svih zubi, s dodatnim kvržicama, mogući su uzrok primarne zbijenosti zubi.

## 6. ZAKLJUČAK

Humana denticija definirana je brojem, veličinom i strukturom zubi. Tijekom razvoja zuba, odontogeneze, različiti genetski, epigenetski i čimbenici okoliša mogu uzrokovati promjene u broju, veličini ili strukturi zuba.

Prema Butlerovoj teoriji razvojnih polja denticija se razvija određenom pravilnošću. Sjekutići, očnjaci, pretkutnjaci i kutnjaci razvijaju se u svojoj klasi pod utjecajem morfogenetskog polja. Molarno polje primjer je morfogenetskog polja u kojoj se karakteristike zuba (oblik, veličina, struktura i pojavnost) ispoljavaju u različitom gradijentu prema pojedinom zubu u polju. Iako su svi zubi pod utjecajem razvojnih polja, fenotipske karakteristike najjače su vidljive na prvom zubu u polju. Butlerova i Dahlbergova upotpunjena teorija razvojnih ili morfogenetskih polja često se definira kroz genetski stabilne i nestabilne zube. Genetski stabilni zubi su *keytooth* u pojedinim poljima i najmanje su skloni anomalijama i promjenama dok su genetski nestabilni zubi distalnije u polju i skloniji su razvojnim anomalijama zuba.

Premda humana denticija većinom slijedi teoriju polja, njome se ne mogu objasniti sve razvojne anomalije i varijacije. Ključ razumijevanja razvoja zuba možemo očekivati od budućih istraživanja na razini molekularne genetike.

Prikaz slučaja pacijentice koja ima bogatu i kompleksnu morfologiju zuba, prekobrojne kvržice i dva dvostruka zuba te hiperdonciju u obitelji upućuje na to da je u fazi razvoja zuba dentalna lamina bila pojačanog djelovanja i da promijene imaju genetsku podlogu. Lokacija promjena je na genetski nestabilnim zubima u molarnom polju (treći kutnjaci) i odgovara Butlerovoj teoriji o utjecaju razvojnih polja na veličinu i oblik zuba.

## 7. SAŽETAK

Pojam razvojnih polja osmislio je Butler sredinom 20. stoljeća promatrajući razvoj denticije sisavaca. Predložio je teoretski model razvoja zuba u čeljustima prema kojemu razvojno polje u kojemu se zubi nalaze utječe na oblik, veličinu i pojavnost zuba. Smatra da se polje sjekutića, očnjaka te kutnjaka razvija kao organ u kojemu je utjecaj polja najvidljiviji na prvom članu (zubu) u polju. Dahlberg je kasnije primjenio Butlerovu teoriju na humanu denticiju, nazivajući razvojna polja morfogenetskim poljima. Navodi i postojanje četvrtog polja pod čijim su utjecajem pretkutnjaci.

Prikazan je slučaj u kojemu je kod pacijentice opisana kompleksna morfologija zuba, relativna makrodoncija zuba te tri umnjaka s prekobrojnim kvržicama (18, 38 i 48) koji izgledaju poput dvostrukih zuba. Anomalije koje su nastale tokom razdoblja razvoja zuba kod pacijentice odgovaraju Butlerovoj teoriji razvojnih polja jer su promjene najizraženije na najvarijabilnijim zubima u molarnom polju, umnjacima. Obzirom na obiteljsku anamnezu u kojoj se navodi da su otac i sestrična pacijentice imali prekobrojne zube može se zaključiti da je obiteljsko obilježje vrlo aktivna dentalna lamina.

Različiti utjecaji morfogenetskog polja tokom odontogeneze vidljivi su kao promjene oblika, veličine i pojavnosti zubi. Razvojne anomalije pod utjecajem su razvojnih polja, a čimbenici poput ekspresije gena, epigenetike i okoliša utječu na morfogenetska polja tokom različitih razdoblja razvoja zuba.

## 8. SUMMARY

HUMAN DENTITION AND DEVELOPMENTAL FIELDS THEORY - The developmental field theory was developed by Butler in the mid-20th century as he was studying the development of mammalian dentition. He proposed a theoretical model of tooth genesis within the jaws in which the specific field determines tooth morphology, size and variability of the teeth. Incisive field, canine field and molar field develop as an organ with maximal field effect on the anterior, key tooth. Dahlberg adapted Butler's concepts to human dentition and he described Butler's fields as morphogenetic fields. He claimed that there is a fourth field operating the premolar tooth class.

The case study of a 25 year old patient showed complex tooth morphology, relative macrodontia and three third molars showing additional cusps (18, 38, 48), which might be described as double teeth. Anomalies found in this case occurred during tooth development and they are consistent with Butler's field theory showing different tooth morphology within the most variable teeth, third molars. Considering a family history in which is stated that patient's father and cousin had supernumerary teeth, the conclusion would be that the family trait is a very active dental lamina.

Different effects of the morphogenetic field during tooth formation can be described as changes in tooth morphology, size and variability. Anomalies which occur during tooth formation are under the influence of morphogenetic fields, factors that might be responsible for those changes within fields are genetic, epigenetic and environmental factors.

## 8. LITERATURA

1. Butler PM. Studies of the mammalian dentition. Differentiation of the post-canine dentition. Proc Zool Soc Lond B. 1939;109:1-36.
2. Butler PM. What happened to the field theory. In: Brook A, editor. Dental morphology 2001. Refereed full papers from 12th International Symposium on Dental Morphology, Sheffield, UK. Sheffield: Sheffield Academic Press Ltd; 2001. pp.3-12.
3. Butler PM. Comparison of the development of the second deciduous molar and first permanent molar in man. Archs Oral Biol. 1967;12:1245-60.
4. Dahlberg AA. The changing dentition of man. J Am Dent Assoc. 1945;32:676-90.
5. Grabler LW. Congenital absence of teeth: a review on emphasis in inheritance patterns. J Am Dent Assoc. 1978;96:266-75.
6. Ranta R. Hypodontia and delayed development of the second premolar in cleftpalate children. Eur J Orthod. 1983;29:373-8.
7. Jurišić A, Škrinjarić I. Nasljeđivanje hipodoncije u obiteljima. Acta Stomatol Croat. 1987;22:261-8.
8. Miličić A, Gaži-Čokolica V, Lapter M. Razvojne anomalije genetski nestabilnih zubi. Acta Stomatol Croat. 1994;28:271-9.
9. Townsend G, Harris EF, Lesot H, Claus F, Brook A. Morphogenetic fields within the human dentition: A new, clinically relevant synthesis of an old concept. Arch Oral Biol. 2009;54(S1):S34-44.

10. Arte S, Nieminen P, Apajalahti S, Haavikko K, Thesleff I, Pirinen S. Characteristics of incisor premolar hypodontia in families. *J Dent Res.* 2001;80:1445-50.
11. Harila-Kaera V, Heikkinen T, Alvesalo L, Osborne RH. Permanent tooth crown dimensions in prematurely born children. *Early Hum Dev.* 2001;62: 131-47.
12. Schuur A. *Pathology of the Hard Dental Tissues.* Chichester: Wiley-Blackwell; 2013. pp. 3-49.
13. De Coster PJ, Marks LA, Martens LC, Huysseune A. Dental agenesis: genetic and clinical perspectives. *J Oral Pathol Med.* 2008;38:1-17.
14. Knežević A, Travan S, Tarle Z, Šutalo J, Janković B, Ciglar I. Double tooth. *Coll Antropol.* 2002;26(2):667-72.
15. Nandini DB, Deepak BS, Selvamani M, Puneth HK. Diagnostic Dilemma of a Double Tooth: A Rare Case Report and Review. *JCDR.* 2014;8(1): 271-2.
16. Pejakić M. *Spolni dimorfizam u humanoju denticiji [diplomski rad].* Zagreb: Stomatološki fakultet: 2014.
17. Dumančić J, Kaić Z, Tolj M, Janković B. Kandžasta kvržica: pregled literature s prikazom slučaja. *Talon Cusp: A Literature Review and Case Report. Acta Stomatol Croat.* 2006;40:169-74.
18. Dumančić J, prevela i prilagodila. Postupak vrednovanja ključnih morfoloških obilježja trajne denticije: Arizona State University dentoantropološki sustav, I. dio. *Sonda.* 2014;15(27):66-72.
19. Vodanović M, Zukanović A, Galić I, Harvey L, Savić-Pavičin I, Dumančić J et al. Carabelli's trait in Croatian Populations over 1800 years. *Homo.* 2013 Aug;64(4):273-85.

20. Fukuta J, Totsuka M, Takeda Y, Yamamoto H. Congenital absence of the permanent canines: a clinico– statistical study. *J Oral Sci.* 2004;46(4): 247-52.

## 9. ŽIVOTOPIS

Tena Tiljak rođena je 22. kolovoza 1989. godine u Slavonskom Brodu. Uz osnovno školsku naobrazbu završava i Osnovnu glazbenu školu Ivana pl. Zajca. Opću gimnaziju „Matija Mesić“ u Slavonskom Brodu upisuje 2004. godine. Za vrijeme srednjoškolskog obrazovanja postaje predstavnicom Brodsko – Posavske županije u Nacionalnom vijeću učenika Republike Hrvatske. Nakon što je maturirala s odličnim uspjehom 2008. godine, upisuje studij dentalne medicine na Stomatološkom fakultetu Sveučilišta u Zagrebu. Četvrte godine studija postaje članicom uredništva fakultetskog stručnog časopisa Sonda, a kasnije i zamjenicom glavne urednice istoimenog časopisa. Objavila je radove u studentskom časopisu Sonda te u studentskom časopisu Medicinskog fakulteta u Zagrebu imena Medicinar.

Aktivno se služi engleskim jezikom i pasivno njemačkim jezikom.