

# Klinička analiza materijala u vitalnom liječenju pulpe mladih trajnih zuba

---

Lipovac, Ana

Master's thesis / Diplomski rad

2022

Degree Grantor / Ustanova koja je dodijelila akademski / stručni stupanj: **University of Zagreb, School of Dental Medicine / Sveučilište u Zagrebu, Stomatološki fakultet**

Permanent link / Trajna poveznica: <https://um.nsk.hr/um:nbn:hr:127:065046>

Rights / Prava: [Attribution-NonCommercial 4.0 International/Imenovanje-Nekomercijalno 4.0 međunarodna](#)

Download date / Datum preuzimanja: **2025-01-04**



Repository / Repozitorij:

[University of Zagreb School of Dental Medicine Repository](#)





Sveučilište u Zagrebu

Stomatološki fakultet

Ana Lipovac

**KLINIČKA ANALIZA MATERIJALA U  
VITALNOM LIJEČENJU PULPE MLADIH  
TRAJNIH ZUBA**

DIPLOMSKI RAD

Zagreb, 2022.

Rad je ostvaren na Stomatološkom fakultetu Sveučilišta u Zagrebu, Zavod za dječju i preventivnu stomatologiju

Mentor rada: prof. dr. sc. Walter Dukić; Zavod za dječju i preventivnu stomatologiju, Stomatološki fakultet Sveučilišta u Zagrebu

Lektor hrvatskog jezika: mag. educ. philol. croat. Jasmina Škoda

Lektor engleskog jezika: mag. philol. angl. et mag. paed. Magdalena Lipovac

Sastav povjerenstva za obranu diplomskog rada:

1. \_\_\_\_\_
2. \_\_\_\_\_
3. \_\_\_\_\_

Datum obrane rada: \_\_\_\_\_

Rad sadrži: 34 stranice

5 tablica

4 slike

CD

Rad je vlastito autorsko djelo, koje je u potpunosti samostalno napisano uz naznaku izvora drugih autora i dokumenata upotrijebljenih u radu. Osim ako nije drukčije navedeno, sve ilustracije (tablice, slike i dr.) u radu izvorni su doprinos autora diplomskog rada. Autor je odgovoran za pribavljanje dopuštenja za upotrebu ilustracija koje nisu njegov izvorni doprinos, kao i za sve eventualne posljedice koje mogu nastati zbog nedopuštenog preuzimanja ilustracija, odnosno propusta u navođenju njihova podrijetla.

## **Zahvala**

Zahvaljujem svom mentoru, profesoru Walteru Dukiću na pomoći, strpljivosti i savjetima.

Zahvaljujem obitelji, voljenima i prijateljima.

*Sve velike stvari na ovom svijetu postignute su malo po malo.*

# KLINIČKA ANALIZA MATERIJALA U VITALNOM LIJEČENJU PULPE MLADIH TRAJNIH ZUBA

## Sažetak

Fiziološka je pojava da zubi i nakon nicanja u usnu šupljinu nastavljaju rast i razvoj te se u tom stadiju mogu svrstati u skupinu mladih trajnih zuba. Oni su podložni djelovanju vanjskih čimbenika – karijesu ili traumi, što može te procese usporiti i/ili zaustaviti. No, čak i u slučajevima dubokog karijesa ili komplicirane traume, ako je pulpa još u stanju pulpnog zdravlja ili ireverzibilnog pulpitisa, moguće je njezino održanje – vitalnim liječenjem pulpe. To je koncept u kojem će prekrivanjem pulpe određenim materijalom doći do nastanka kalcificiranog mosta, održanja vitaliteta tkiva te posljedično nastavka fizioloških procesa – apeksogeneze i maturogeneze.

Cilj ovoga rada je ispitati klinički uspjeh određenih materijala u terapijskim postupcima – direktnom prekrivanju pulpe, indirektnom prekrivanju pulpe i pulpotomiji u mladim trajnim zuba.

Literatura je pretraživana na stranici PubMed Medline gdje je od 1484 rada na temu vitalnog liječenja pulpe probrano 14 radova koji su ušli u detaljnu analizu. Iz istraživanja isključeni su svi radovi koji se tiču primarne denticije ili zrelih trajnih zuba. Također su isključene sve histološke i mikrobiološke analize.

Bibliometrijskom analizom dobiveni su podaci o zastupljenosti vrste istraživanja (najčešća je klinička analiza), godini izdavanja (porast broja istraživanja nakon 2019. godine), materijalu (najviše puta istraživani je mineralni trioksidni agregat) te terapijskom postupku (najviše puta istraživana je pulpotomija). Analizom kliničkog uspjeha, svi materijali pokazuju održanje vitaliteta od 72,2 do 100 % i nema statistički značajne razlike između istraživanih materijala. Apeksogeneza je nastavljena u svih uspješnih slučajeva, a završena u 40 do 100 %.

Vitalno liječenje pulpe u mladim trajnim zuba ima visoku kliničku uspješnost ako su indikacije dobro postavljene te klinički postupak prati preporuke. No, potrebno je još istraživanja na mladim trajnim zubima.

**Ključne riječi:** mladi trajni zubi, vitalno liječenje pulpe, mineralni trioksidni agregat

# CLINICAL ANALYSIS OF MATERIALS USED IN VITAL PULP THERAPY IN IMMATURE PERMANENT TEETH

## Summary

It is a physiological phenomenon that teeth after eruption continue to grow and develop and, at that stage, can be classified as immature permanent teeth. These teeth are prone to external factors – caries or trauma, which can slow down and/or terminate these processes. Nonetheless, even in cases with deep cavities or complicated fractures, if the pulp is still healthy or reversibly inflamed, it is possible to keep its vitality – with vital pulp therapy. It is a concept in which dressing the pulp with a material leads to formation of a calcified bridge, maintenance of vitality and consequently to continuation of physiological processes of apexogenesis and maturogenesis.

The aim of this study is to investigate clinical success of given materials used in treatments – direct pulp capping, indirect pulp capping and pulpotomy in immature permanent teeth.

Literature was searched on PubMed Medline, and 14 out of the 1484 research papers were selected for detailed analysis. Papers dealing with primary dentition and mature permanent teeth were excluded, as were all histologic and microbiologic studies.

Information about the type of research (the most common being clinical analysis), the year of issue (with the increase after 2019), the material (the most common being mineral trioxide aggregate), treatment (the most common being pulpotomy). Clinical analysis showed that all materials showed success from 72,2% up to 100%. There is no statistical significance between the materials. All of the successful cases showed continued apexogenesis, which was finished in 40 to 100% of cases.

Vital pulp therapy has a high percentage of clinical success, if the indications are set correctly and the clinical protocol follows recommendations. Nevertheless, there should be more research including only immature permanent teeth.

**Key words:** immature permanent teeth, vital pulp therapy, mineral trioxide aggregate

## SADRŽAJ

1. UVOD .....	1
1.1. Obilježja mladih trajnih zuba .....	2
1.2. Vitalno liječenje pulpe .....	4
1.2.1. Odgovor pulpe na karijes .....	4
1.2.2. Indirektno prekrivanje pulpe .....	5
1.2.3. Direktno prekrivanje pulpe .....	5
1.2.4. Pulpotomija .....	5
1.3. Materijali u vitalnom liječenju pulpe .....	5
1.3.1. Kalcijev hidroksid .....	6
1.3.2. Biokeramički materijali .....	7
2. MATERIJALI I METODE .....	9
2.1. Kriteriji uključivanja i isključivanja .....	10
2.2. Odabir ključnih riječi .....	10
2.3. Podaci iz radova .....	11
3. REZULTATI .....	12
3.1. Selekcija studija .....	13
3.2. Bibliometrijska analiza .....	14
3.3. Analiza kliničke uspješnosti .....	16
3.3.2. Rezultati s mineralnim trioksidnim agregatom .....	20
3.3.3. Rezultati s kalcijevim hidroksidom .....	22
3.3.4. Rezultati s Biodentinom .....	23
4. RASPRAVA .....	24
5. ZAKLJUČAK .....	27
6. LITERATURA .....	29
7. ŽIVOTOPIS .....	33

## **Popis skraćenica**

VTP – vitalno liječenje pulpe

DPP – direktno prekrivanje pulpe

IPP – indirektno prekrivanje pulpe

MTA – mineralni trioksidni agregat

CH – kalcijev hidroksid

PRF – *platelet rich fibrine*

CEM – *calcium enriched mixture*

TAP – *triple antibiotic paste*

ZOE – pasta od cinkova oksida i eugenola



## **1. UVOD**

Unazad posljednjih tridesetak godina značajnije su istraživana biološka svojstva pulpe, što je dovelo do boljeg razumijevanja njezina fiziološkog odgovora na ozljede i kliničke postupke te procesa reparacije i regeneracije. Ova saznanja stvorila su bazu za terapijske strategije kojima je cilj očuvanje vitaliteta pulpnog tkiva uslijed njezina oštećenja, bilo dubokim karijesom ili traumom. (1)

Svrha ovog rada je prikazati i usporediti klinički uspjeh raznih materijala upotrijebljenih u vitalnom liječenju pulpe mladih trajnih zuba. Da bismo to mogli, važno je razumjeti što su mladi trajni zubi, koji je mehanizam vitalnog liječenja pulpe, koje sve terapije obuhvaća te obilježja materijala koji su se dosad pokazali najboljima za tu svrhu.

### **1.1. Obilježja mladih trajnih zuba**

Mladim trajnim zubima smatraju se trajni zubi u razdoblju od nicanja do završetka rasta i razvoja korijena te ih obilježavaju specifične morfo-histološke karakteristike. (2)

Caklina je najtvrđe tkivo u ljudskom organizmu čiji je cilj zaštita unutarnjih tkiva od vanjskih stresora – bakterija, kemijskih, mehaničkih i termalnih učinaka. Caklina tek izniklog zuba manje je mineralizirana i propusnija od zrelog zuba. Manji udio anorganskog matriksa čini ju skloniju razvoju karijesa (3, 4).

Dentin je mineralizirano tkivo koje ograđuje i štiti pulpu. Nezreli zubi imaju tanke dentinske zidove, široke otvorene apekse i korijene koji još nisu dosegli konačnu dužinu. Dentinski tubulusi relativno su širi od onih u zrelih zuba, a time i propusniji za mikrobiološku infekciju. Nezavršen rast korijena dovodi do promijenjenog odnosa kliničke krune i korijena te smanjene količine i mineralizacije dentina, što može utjecati na mehaničku otpornost. Stupanj mineralizacije po Cveku može se podijeliti na pet stadija s obzirom na duljinu korijena i širinu apeksa, vidljivo radiografski (2, 5):

1. Stupanj: dužina korijena manja je od polovine završne dužine, apeks je širok i divergentan
2. Stupanj: dužina korijena je polovina završne dužine, apeks je širok i divergentan
3. Stupanj: dužina korijena je dvije trećine završne dužine, apeks je divergentan i širok
4. Stupanj: rast u dužinu gotovo je završen, ali je apeksni otvor još uvijek širok
5. Stupanj: završen rast korijena u dužinu i zatvoren apeks.

Zubna pulpa visoko je prokrvljeno i inervirano rahlo vezivno tkivo koje se nalazi unutar pulpne komore. Ima imunološku, nutritivnu, formacijsku i proprioceptorsku ulogu. Morfološke zone pulpe su: odontoplastni sloj, zona siromašna stanicama, zona bogata stanicama i središte pulpe. Odontoplasti su stanice koje formiraju i održavaju dentin, njihov oblik u nezrelim zuba je stupčast (za razliku od već zrelih zuba u kojima je kuboidan), te imaju puno veću dentinogenu aktivnost. Strukturno i funkcionalno, odontoplasti su dio pulpno-dentinskog kompleksa. (15)

Potpuni završetak rasta i razvoja korijena završava dvije do tri godine nakon nicanja zuba u usnu šupljinu. Oblikovanje korijena počinje tek kada se izluči caklina i dentin krune zuba i to iz stanica cervikalne duplikature (zapravo dva sloja epitelnih stanica, jedan čini unutarnji, a drugi vanjski caklinski epitel) koje proliferiraju i izgrađuju dvoslojnu epitelnu ovojnici nazvanu Hertwigovom ovojnicom. Ona ne raste u apikalnom smjeru, nego se kruna pomiče prema usnoj šupljini, što rasteže i fragmentira stanice Hertwigove ovojnice. Fragmentacijom dolazi do kontakta između predentina i mezenhimalnih stanica dentalnog folikula koje diferenciraju u cementoblaste. U trenutku dosezanja okluzalne ravnine, započinje apeksogeneza – formiranje apeksa korijena. Zbog završetka nicanja, više nema istežanja Hertwigove ovojnice pa će ona obaviti bazu papile i formirati apikalni otvor. Vrh korijena nastaviti će još malo rasti, što objašnjava pojavu da je unutrašnji otvor nekoliko milimetara koronarnije od pravog vrha korijena. Korijen zuba prolazi još i kroz maturogenezu – fazu mineralizacije zuba u kojoj odontoplasti stupnjevito formiraju nove slojeve dentina u smjeru prema pulpi, što je vidljivo histološki kao Von Ebnerove crte (crte rasta koje nastaju zbog faznog odlaganja dentinskog matriksa) i inkrementne linije dentina (crte mineralizacije koje prate dvanaestosatni ritam). (2, 12, 15)

Korijen zuba nije završio rast i razvoj čak i onda kada je zub u fazi nicanja – izložen je svim vanjskim utjecajima – što predstavlja velik rizik od zaustavljanja ili usporavanja ovog procesa patološkim pojavama. Zub čiji će rast biti prekinut, imat će manju kvalitetu i slabiju prognozu.

## **1.2. Vitalno liječenje pulpe (VTP)**

Vitalno liječenje pulpe pojam je koji se odnosi na postupke čiji je cilj očuvanje pulpnog zdravlja u zubi kojima je pulpa oštećena karijesom, traumom, restaurativnim postupkom ili anatomskom anomalijom. Temelji se na poticanju pulpe na odlaganje terciarnog dentina ili stvaranje kalcificiranog mosta između lezije i materijala pri čemu zubna pulpa ostaje vitalna. (6, 14)

U mladih, trajnih zuba s nedovršenim rastom korijena, vitalna pulpa nužna je za završetak apeksogeneze. Održanje vitaliteta zuba, odnosno prisutnosti zdrave pulpe osigurava dugoročni vijek zuba u usnoj šupljini, a time i povećanu kvalitetu života.

### **1.2.1 Odgovor pulpe na karijes**

Napredovanje mikroorganizama i njihovih nusprodukata u karijesnoj leziji uzrokuje promjene u pulpi. Dva su načina kojima će tkivo odgovoriti na podražaj – prirodni imunوسي odgovor koji se javlja prvi i stečeni imunوسي odgovor koji se javlja kada su mikroorganizmi u direktnom kontaktu s pulpom. Prva obrana je tok dentinske tekućine „prema van“ (prema podražaju) za koju je zaslužno nakupljanje imunoglobulina i serumskih proteina, što usporava difuziju bakterijskih antigena prema pulpi. Ovakvo nakupljanje tvari uzrokuju određeni bakterijski metaboliti poput lipopolisaharida. Kada bakterijski nusprodukti dosegnu odontoblaste, ove stanice započet će lučenje modificiranog mineraliziranog matriksa, odnosno tercijarnog dentina, koji se histološki razlikuje od primarnog smanjenom tubularnošću, što je povoljno za smanjenje djelovanja stresora na pulpno tkivo. (6)

Indikacija za vitalno liječenje pulpe temelji se na statusu pulpnog tkiva koje može biti: pulpno zdravlje, reverzibilni pulpitis, simptomatski ili asimptomatski ireverzibilni pulpitis i nekroza pulpe. Dijagnoza se postavlja na temelju medicinske anamneze, dentalne anamneze i statusa, subjektivne procjene vezane uz trenutne simptome (prema lokalitetu, intenzitetu, trajanju i spontanosti bola), objektivnom ekstraoralnom i intraoralnom pregledu, radiografskoj snimci i kliničkim testovima (palpacija, perkusija i mobilnost). Treba imati na umu da električni i termalni testovi mogu biti nepouzdana u mladih trajnih zuba. Prema smjericama Američkog društva za pedodontiju, postterapijski protokol uključuje kliničku i radiografsku procjenu svakih šest mjeseci. (3, 16)

Terapije koje obuhvaća VTP su direktno prekrivanje pulpe (DPP), indirektno prekrivanje pulpe (ITP) i pulpotomija.

### **1.2.3. Indirektno prekrivanje pulpe**

Indirektno prekrivanje pulpe terapija je za koju je indikacija reverzibilni pulpitis i/ili duboki karijes čijim ćemo potpunim odstranjenjem dovesti do eksponiranja pulpe. Postupak je podijeljen u dvije faze – u prvoj fazi uklanja se karijes uz CDS i vanjski sloj karioznog dentina, dok se masa uz samu pulpu ostavlja. Cilj je ove faze promijeniti kariogeni okoliš – smanjiti broj bakterija i zabrtviti im prolaz iz biofilma oralne šupljine, što će dovesti do usporavanja ili

zaustavljanja razvoja karijesa. Druga je faza potpuno odstranjenje karijesa i završna restauracija. Kritični korak obje faze je izrada trajnog ispuna zuba. (16)

#### **1.2.4. Direktno prekrivanje pulpe**

Direktno prekrivanje pulpe postupak je koji se provodi ako tijekom preparacije kaviteta ili traumom dođe do izlaganja pulpnog tkiva. Nakon postizanja hemostaze izloženo tkivo prekriva se materijalima te se radi završna restauracija. (16)

#### **1.2.5. Pulpotomija**

Pulpotomija označuje odstranjenje pulpnog tkiva, a može biti parcijalna ili potpuna. Parcijalna pulpotomija postupak je uklanjanja upaljenog tkiva 1 do 3 mm u dubinu – do razine zdravog pulpnog tkiva. Indikacije su mladi trajni zubi kojima je pulpa eksponirana karijesom ili traumom, a krvarenje je moguće kontrolirati unutar nekoliko minuta. Dijagnoza pulpnog stanja mora biti pulpno zdravlje ili reverzibilni pulpitis. Potpuna pulpotomija postupak je potpunog odstranjenja koronarne pulpe, indikacije su mladi trajni zubi eksponirane pulpe zbog opsežnog karijesa kao privremeno rješenje u svrhu nastavljanja apeksogeneze. (16)

Uspjeh ovih postupaka temelji se na održanju vitaliteta pulpe bez nepovoljnih simptoma i znakova poput pojačane osjetljivosti, bola ili oticanja, a radiografski odsutnost vidljive interne ili eksterne resorpcije, abnormalne kalcifikacije kanala ili periapikalnih radiolucencija. Radiografski je vidljiv nastavak apeksogeneze, što ukazuje na uspjeh liječenja. (3, 16)

### **1.3. Materijali u vitalnom liječenju pulpe**

Povijest prekrivanja pulpe seže još u 18. stoljeće kada je Phillip Pfaff iskoristio zlato i živu za direktno prekrivanje pulpe. Sljedeću prekretnicu uveo je Hermann upotrebom kalcijeva hidroksida kao endodontskog materijala dvadesetih godina prošlog stoljeća. U idućih pedeset godina provedeno je više desetaka istraživanja na temelju prekrivanja pulpe ovim materijalom od kojih je najznačajniji rad Schrödera iz 1985. u kojem detaljno opisuje histološki učinak ovog materijala na pulpno tkivo. Godine 1993. Torabinejad uvodi mineralni trioksidni agregat te je sve više istraživanja utjecaja bioaktivnih materijala na pulpno tkivo. (14)

Idealan materijal je biokompatibilan, bioaktivan, nemutagen, djeluje baktericidno i bakteriostatski te mora ispuniti osnovni cilj terapije – zaštititi vitalno tkivo od eksternog stresora, tj. mikroorganizama. Biokompatibilnost je svojstvo materijala da uzrokuje povoljan

odgovor tkiva u određenoj situaciji. Da bismo razumjeli koliko je materijal biokompatibilan, moramo odrediti koje će kemijske, biokemijske, fiziološke i fizikalne mehanizme uzrokovati u određenom tkivu prilikom kontakta te koje su posljedice ovih interakcija. Bioaktivnost je koncept koji opisuje način kojim će materijal postići specifičan, željen odgovor tkiva pri kontaktu s materijalom. Kontakt bioaktivnog materijala sa zubnim tkivom dovest će do formacije i precipitacije hidroksiapatitnog minerala na njegovoj površini. Kemizam, struktura na površini materijala i mikrookoliš međusobnim djelovanjem dovode do mineralizacije. (5, 12, 13)

### 1.3.1. Kalcijev hidroksid (CH)

Kalcijev hidroksid godinama je smatran zlatnim standardom vitalnog liječenja pulpe. Inicijalna reakcija pulpnog tkiva je *sterilna nekroza* koja se postiže unutar sat vremena. Početni visoki pH 12 znači veliku količinu hidroksilnih iona koji će uzrokovati kemijsko oštećenje i nekrozu od tri zone: Površinska uzrokovana aplikacijom pritiska materijala s jedne strane i edema iz srednje zone s druge strane. Srednja zona u kojoj je histološki vidljiv edem i likvefakcijska nekroza. Plazmatski proteini djelomično neutraliziraju hidroksilne ione u ovoj zoni, tako da apikalnije oni imaju puno manji utjecaj. U zadnjoj, apikalnoj zoni rezultat djelovanja je koagulacijska nekroza. Ovaj tzv. alkalni učinak je trenutni i kratkotrajan te se pH snizuje vrlo brzo i unutar 24 sata postiže normalne tkivne vrijednosti. U idućih nekoliko dana dolazi do nakupljanja upalnih stanica, što djeluje kemotaktički na druge stanice pulpe – pretežito fibroblaste koji će pojačano lučiti kolagen u području oko nekroze. Nakon tjedan dana, histološki započinje *mineralizacija i stanična diferencijacija*. Za mjesec dana mineralna barijera sastoji se od koronarnog dijela gdje je prisutno mineralizirano tkivo bogato kolagenom sa staničnim inkluzijama te novih stanica uz površinu prema pulpi. Treći mjesec nakon kontakta materijala i tkiva, *mineralna barijera je dvoslojna* – koronarno je sačinjena od iregularnog mineraliziranog tkiva, a pulpno od tkiva poput dentina, ali s iregularnim tubulusima podstavljenima stanicama koje su nalik na odontoblaste. *Uloga kalcijevih iona* nije u potpunosti poznata, no neka od djelovanja su: izvor minerala potrebnih za barijeru, sposobnost aktivacije energetskih molekula i stimulacija stanične proliferacije. Takav „dentinski most“ nije pravi dentin – nije uniforman niti vezan za dentinske zidove, a samim time nema dugotrajnog brtvljenja. (5, 6, 7)

### 1.3.2. Biokeramički materijali

Biokeramički materijali kao endodontski materijali sastavljeni su primarno od trikalcijeva silikata. Bioaktivnost im se pripisuje sposobnosti formacije hidroksiapatitnog minerala na

vlastitoj površini. „Dentinski mostovi“ formirani upotrebom ovih materijala bolje su histološke kvalitete od onih kalcijevim hidroksidom. Stanični odgovori koji dovode do proliferacije novih odontoblasta nikada nisu tako strogo regulirani kao prilikom formacije zubne strukture i primarnih odontoblasta, tako da takve stanice ne mogu producirati jednako kvalitetan dentin. Primjer su mineralni trioksidni agregat i Biodentine (Septodont, Saint Maur des Fosses, Francuska). (5, 6, 9)

Mineralni trioksidni agregat (MTA) uveden je u endodonciju devedesetih godina dvadesetog stoljeća kao prah sastavljen od trikalcijskih silikata, bizmutova oksida, dikalcijeva silikata, trikalcijskih aluminata i kalcijevsulfat dihidrata te ostalih čestica u tragovima, poput kalcijeva i magnezijeva oksida, kalija i natrijeva sulfata. Hidracijom ovog praha nastaje koloidni gel s glavnim produktima – kalcijev silikatni hidrati i *kalcijev hidroksid*. Zbog otpuštanja kalcijeva hidroksida – učinak na pulpno tkivo sličan je kao onaj opisan u prethodnom poglavlju, no MTA može precipitirati hidroksiapatitne ione na svojoj površini. Tako nastaje *intersticijski sloj* koji će ispuniti prostor između dentinskog mosta i materijala, a vezat će se i za okolni dentin, što smanjuje mikropropuštanje i nanopropuštanje. *In vitro* istraživanja pokazala su da MTA promovira razne pozitivne stanične odgovore prilikom direktnog kontakta s tkivom. Potiče mitozu progenitornih stanica, sekreciju vaskularnog endotelnog čimbenika rasta koji je nužan u angiogenezi i potreban za dentinogenezu. Dugoročnim lučenjem kalcijevih iona dolazi do stimulacije lučenja signalnih molekula poput čimbenika rasta i interleukina, a potiče i proizvodnju gena kao što su osteokalcin, zubni sijaloprotein i alkalna fosfataza. Povećano je i lučenje određenih citokina koji promoviraju mineralizaciju kolagenih fibrila na granici dentina i materijala – ciklooksigenaza, aktivirajući protein-1, mijeloperoksidaza i vaskularni endotelni čimbenik rasta. Sastav je vrlo sličan portlandskom cementu, građevinskom materijalu koji se sastoji od silikata, a dobiva od vapnenca i kaolina. U prvom patentu, takozvani sivi MTA (ProRoot MTA Gray, Dentsply Tulsa Dental Specialties, Tulsa, SAD) sastojao se 75 % od portlandskog cementa, 20 % bizmutova oksida i 5 % kalcijev sulfat dihidrata. Zbog obojenja zuba koje je ovaj proizvod mogao uzrokovati, proizvedena je bijela verzija (ProRoot MTA White, Dentsply Tulsa Dental Specialties, Tulsa, SAD) koja u sebi nije imala kromoforne, željezne čestice. (5, 6, 7, 9, 11, 14)

Biodentine (Septodont, Saint Maur des Fosses, Francuska) hidraulički je cement sastavljen primarno od sintetičkog trikalcijskih silikata s aditivima poput kalcijeva karbonata, kalcijeva klorida i cirkonijeva oksida kao radiokontrastnog sredstva. Stvrdnjavanje započinje hidracijom trikalcijskih silikata prilikom čega nastaju hidrirani kalcij silikatni gel i kalcijev hidroksid.

Ostatak nereagirano g kalci je va silikata ostaje u sredini, okružen hidratiziranom verzijom, nepropusnom za vodu, što usporava daljnju reakciju koja se odvija hidratacijom silikata koji postupno zauzima cijelo slobodno mjesto. Strukturno, Biodentine je građen od hidrirani gela kalci je va silikata kao matriksa između kojih su ugrađeni kristali kalci ta. Kalci t (kalci je v karbonat) kao punilo utječe najviše na fizičko-mehanička svojstva cementa. Ostali elemente strukture čine nereagirane čestice, površinski produkti i porozni kapilarni prostor u kojem se nalazi kalci je v hidroksid. Biodentine ima dobru fizikalnu vezu s dentinom temeljenu na izmjeni iona te na mikromehaničkoj retenciji minerala iz materijala s kolagenom iz dentina. Učinak ovog cementa na vitalno pulpno tkivo vrlo je sličan učinku mineralog trioksidnog agregata opisanom u prošlom odlomku. Mehanička svojstva bolja su od cemenata baziranih na portlandskom zato što nemaju alumini je ve čestice. Biodentine ima najsličniju kompresivnu snagu prirodnom dentinu. Osim fizičkog štita za pulpu, Biodentine pokazuje svojstvo otpuštanja proteina dentinskog matriksa iz samog dentina kada s njim stupe u kontakt. Takvi proteini zatim se mogu kretati kroz dentinske tubuluse i promovirati iscjeljivanje pulpe. (6, 7, 9, 10)



## **2. MATERIJALI I METODE**

Pretraživanje literature obavljeno je na stranici PubMed® Medline. Istraživačko pitanje ove kliničke analize, temeljeno na PICO modelu, jest ispitati i usporediti kliničku uspješnost pojedinih materijala pri terapijama obuhvaćenim u pojmu „vitalno liječenje pulpe“ u mladim trajnih zuba. PICO model označava postavljanje istraživačkog pitanja po kratici, *population* označava mlade trajne zube s ekspaniranom pulpom, *intervention* vitalno liječenje pulpe, *comparators* materijali i *outcomes* označava klinički uspjeh i nastavak i/ili završetak apeksogeneze.

### **2.1. Kriteriji uključivanja i isključivanja**

Izabrani su radovi koji su proučavali klinički uspjeh pojedinog materijala u određenom postupku isključivo za mlade trajne zube. Klinički uspjeh označava održanje vitaliteta zuba, formiranje kalcificiranog mosta te nastavak i/ili završetak apeksogeneze. Isključeni su svi radovi koji su radili samo histološke ili mikrobiološke analize, bez kliničkog uspjeha. Također su isključeni svi radovi kojima je istraživana biokompatibilnost, citotoksičnost ili bioaktivnost materijala. Uključeni su radovi samo na mladim trajnim zubima, odnosno onima kojima još apeksogeneza nije završena, a isključeni svi radovi na primarnoj denticiji i na zrelih trajnim zubima. Uključeni su radovi koji istražuju terapije vitalnog liječenja pulpe, a to su direktno prekrivanje pulpe, indirektno prekrivanje pulpe te parcijalna i potpuna pulpotomija. U ovaj pregled uključene su systemske analize, kliničke analize, metaanalize te randomizirane kontrolirane analize, a isključeni prikazi slučajeva, serije slučajeva i poglavlja iz knjiga.

### **2.2. Odabir ključnih riječi**

Strategija pregleda je upisivanje pojmova: *vital pulp therapy*, *MTA*, *Biodentine*, *Calcium Hydroxide* uz dodatak pojma *immature teeth* (Tablica 1.)

Tablica 1. Strategija pregleda – izbor ključnih riječi

Skupina ključnih riječi 1	<i>Vital pulp therapy</i> ili <i>MTA</i> ili <i>Biodentine</i> ili <i>Calcium hydroxide</i>
UZ	
Skupina ključnih riječi 2	<i>Immature teeth</i> ili <i>young teeth</i> ili <i>immature permanent teeth</i>

### 2.3. Podaci iz radova

Za bibliometrijsku analizu, ovi podaci izvučeni su iz svakog rada: autor i godina izdavanja, časopis, zemlja. Za sintezu podataka uključenih radova izvučeni su podaci: tip rada, materijal, terapijski postupak, broj uzoraka te duljina trajanja istraživanja. Za analizu kliničkog uspjeha u obzir je uzet postotak uspješnih terapija za pojedini materijal u određenom postupku.

### **3. REZULTATI**

### 3.1. Selekcija studija

Početnim pretraživanjem pojma *vital pulp therapy* pronađeno je 1484 rada od 1949. do 2022. godine. Dodatkom ključne riječi *immature teeth* preostalo je 145 radova. Uključivanjem filtera *clinical trial, meta-analysis, randomized controlled trial, systematic review*. preostalo je deset radova. Zbog nedovoljnog broja radova, što se može pripisati tomu da *vital pulp therapy* nije uvriježen pojam, literatura je pretraživana tako da su se materijali pojedinačno upisivali kao ključne riječi uz dodatak pojma *immature teeth*. Nakon početnog pretraživanja, uključen je filter *clinical trial, meta-analysis, randomized controlled trial, systematic review* (Tablica 2.).

Tablica 2. Strategija pregleda – brožčani prikaz radova određenih ključnih riječi i nakon uključivanja filtera.

Ključna riječ (uz <i>immature teeth</i> )	Broj istraživanja	Uključivanje filtera
<i>Calcium hydroxide</i>	355	21
<i>MTA</i>	274	19
<i>Biodentine</i>	68	5

Nakon isključivanja duplikata, preostalo je 19 radova koji su pročitani u punom tekstu. Još pet je isključeno te je 14 radova odabrano za kliničku analizu (Tablica 3.).

Tablica 3. Prikaz radova uključenih u detaljnu analizu

Autor	Godina	Vrsta istraživanja	Materijal	Terapijski postupak
Y. Chen	2019.	Sistemska analiza	MTA, CH, PRF, CEM, TAP	Pulpotomija

El-Meligy	2006.	Klinička analiza	MTA, CH	Pulpotomija
Yang, Lei	2020.	Randomizirana kontrolirana studija	iRoot BP, CH	Pulpotomija
Uyar	2021.	Randomizirana kontrolirana studija	MTA, CH, Biodentine	Pulpotomija
Ozgur	2017.	Randomizirana kontrolirana studija	MTA, CH	Pulpotomija
Jie Bai	2011.	Randomizirana klinička analiza	CH	Pulpotomija
G. M. Abuelniel	2021.	Randomizirana klinička analiza	MTA, Biodentine	Pulpotomija
M. I. Ahmed	2021.	Randomizirana klinička analiza	Kalijev nitrat, MTA	Pulpotomija
G. M. Abuelniel	2020.	Randomizirana klinička analiza	MTA i Biodentine	Pulpotomija
N. Farsi	2006.	Klinička analiza	MTA	DPP
K. N. Tozar	2020.	Randomizirana kontrolirana studija	MTA, laser	Pulpotomija
J. Ghoddusi	2012.	Klinička analiza	MTA, ZOE	Pulpotomija
Nessrin A. Taha	2018.	Klinička analiza	Biodentine	Pulpotomija
H. J. Tong	2022.	Sistemska analiza	N/S	DPP, IPP, Pulpotomija

N/S – nije specificirano

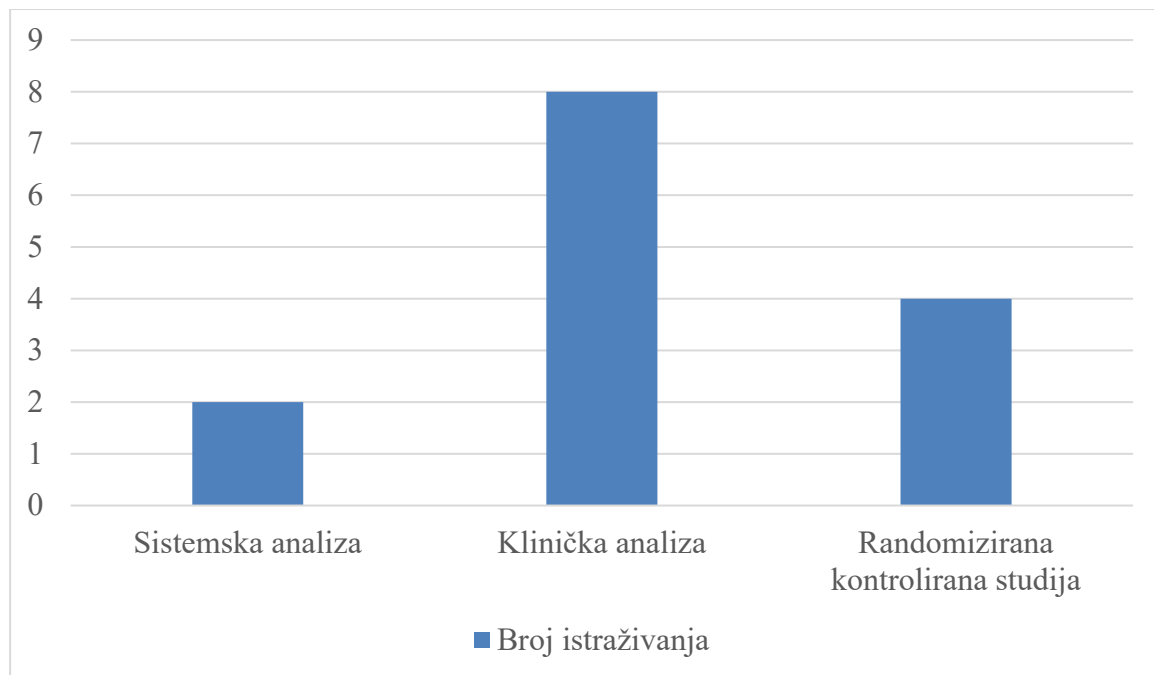
### 3.1. Bibliometrijska analiza

Od četrnaest radova, dvije su sistemske analize od kojih je jedna i metaanaliza, osam kliničkih analiza te četiri randomizirane kontrolirane studije (Slika 1.). Od osam kliničkih analiza, njih četiri specificirano je kao randomizirane (Slika 2.).

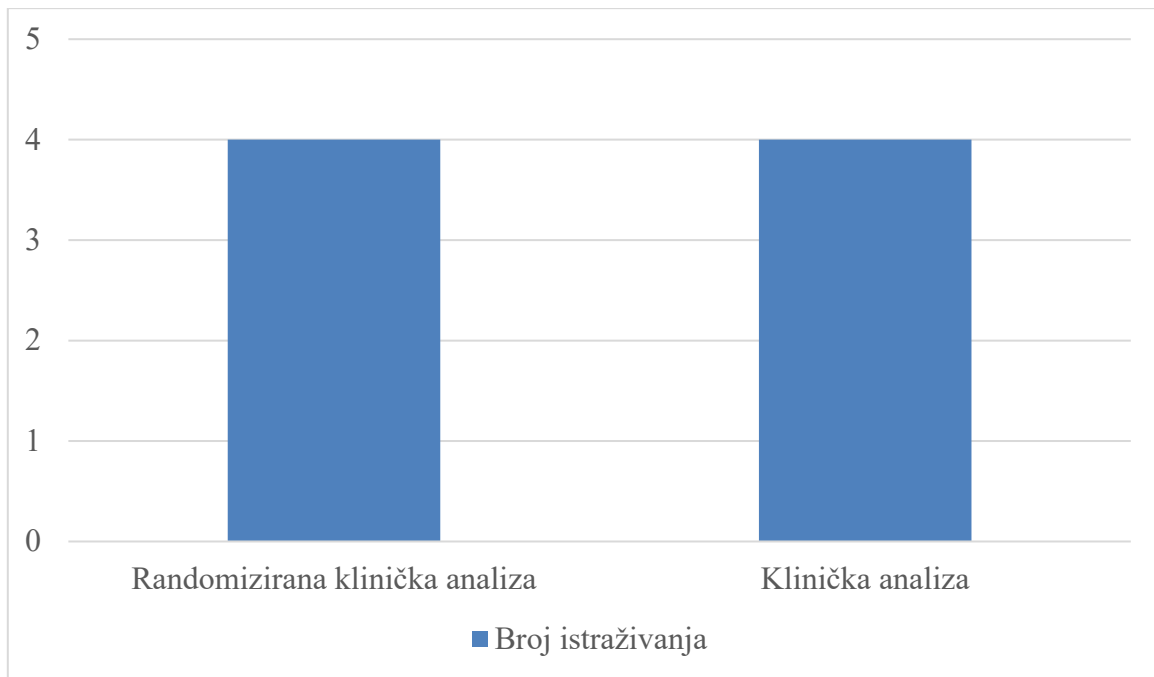
Svi radovi su iz razdoblja od 2006. do 2022. godine te je vidljiv porast broja istraživanja nakon 2020. godine te pada u 2022. (Slika 3.).

Najzastupljeniji istraživani materijal je MTA koji je promatran u devet istraživanja, zatim CH te Biodentine, ostali materijali zastupljeni su u samo jednom istraživanju (Slika 4.).

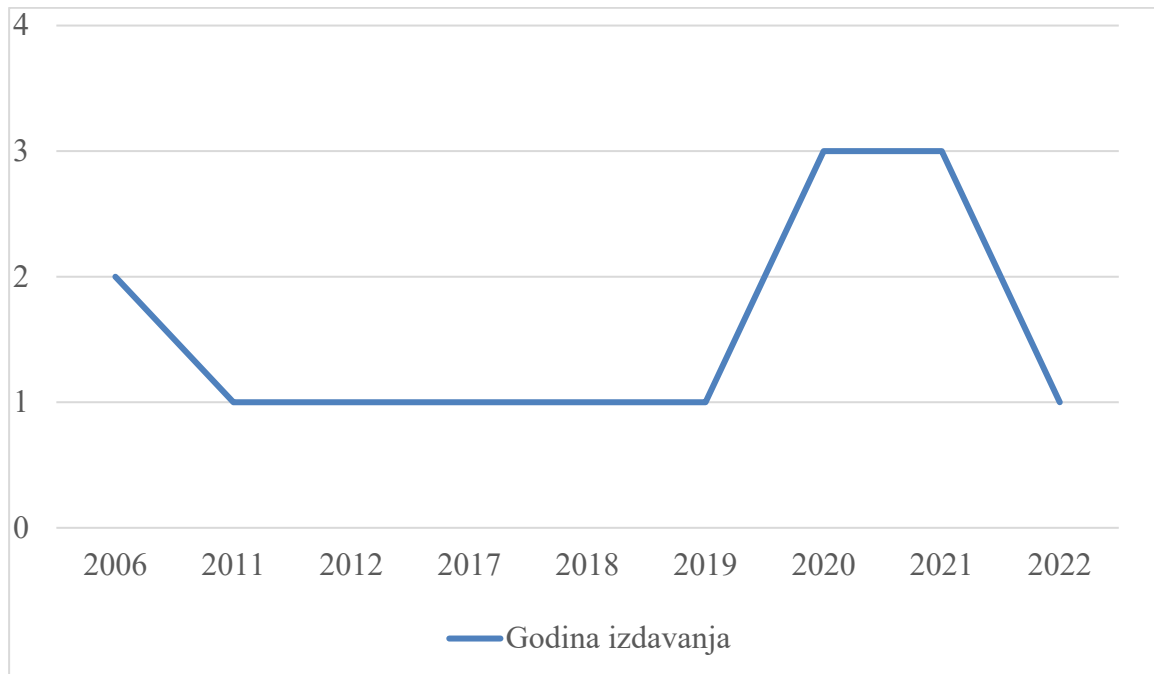
Daleko najzastupljeniji istraživani postupak je pulpotomija, od kojih je četiri puta parcijalna, dva puta potpuna, a ostalo je nespecificirano (Slika 5.).



Slika 1. Zastupljenost vrste istraživanja

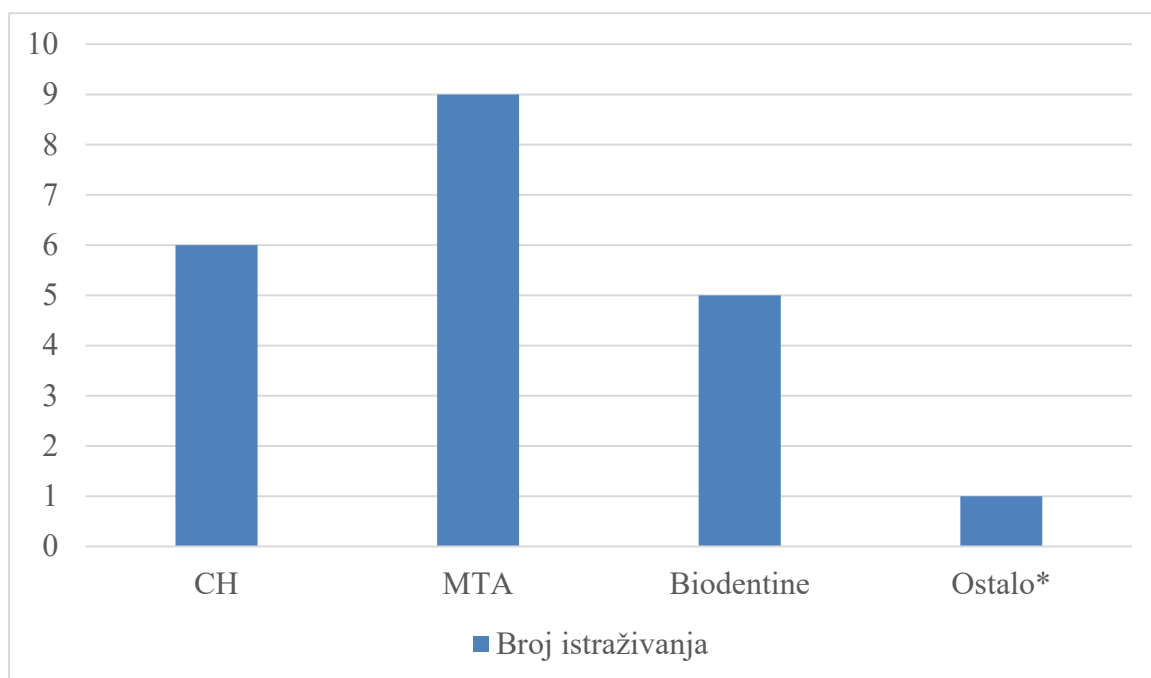


Slika 2. Prikaz kliničkih analiza



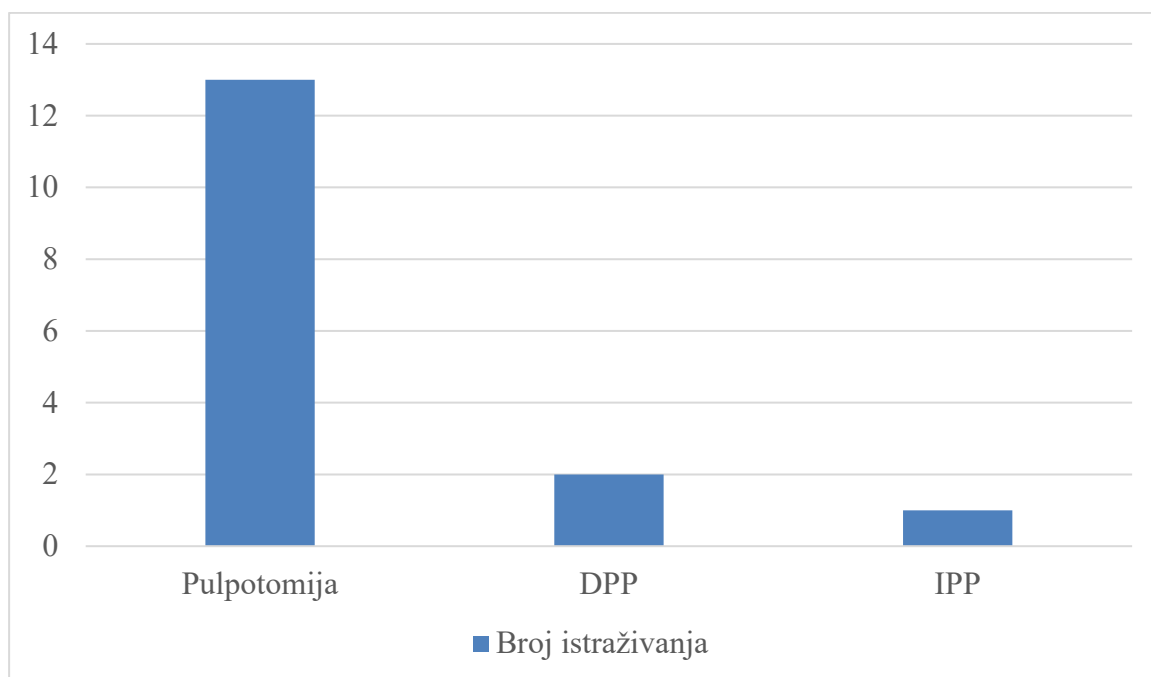
Slika 3. Zastupljenost prema godini izdavanja





Slika 3. Zastupljenost prema materijalu

\*označuje materijale koji su se po jednom istraživali, a to su: ZOE, PRF, CEM, TAP, iRoot BP, kalijev nitrat



Slika 4. Zastupljenost prema terapijskom postupku

### 3.2. Analiza kliničke uspješnosti

U većini radova, klinički uspjeh temelji se na održanju vitaliteta pulpe – izostanku simptoma koji bi odgovarali nekrozi ili ireverzibilnom pulpitisu te pozitivnom testu senzibiliteta. Također se radiografski promatrao nastavak apeksogeneze i/ili izostanak nastanka periapikalne radiolucencije koji bi ukazivao na nekrozu pulpe. Ukupna klinička uspješnost varirala je od 72,2 do 100 %.

Broj uzoraka varirao je od 20 do 99. Najduže trajanje je dvadeset četiri mjeseca, s kontrolama koje su najčešće bile nakon trećeg, šestog, dvanaestog i dvadesetčetvrtog mjeseca. (Tablica 4.)

Tablica 4. Prikaz radova s obzirom na broj uzoraka i trajanje

<b>Autor</b>	<b>Terapijski postupak</b>	<b>Materijal</b>	<b>Broj uzoraka</b>	<b>Trajanje**</b>
Y. Chen	Pulpotomija	MTA, CH, PRF, CEM, TAP	350*	12 mjeseci
El-Meligy	Pulpotomija	MTA, CH	80	12 mjeseci
Yang, Lei	Pulpotomija	iRoot BP, CH	99	24 mjeseca
Uyar	Pulpotomija	MTA, CH, Biodentine	54	12 mjeseci
Ozgur	Pulpotomija	MTA, CH	80	24 mjeseca
Jie Bai	Pulpotomija	CH	25	15 mjeseci
G. M. Abuelniel	Pulpotomija	MTA, Biodentine	60	18 mjeseci
M. I. Ahmed	Pulpotomija	Kalijev nitrat, MTA	50	12 mjeseci
G. M. Abuelniel	Pulpotomija	MTA i Biodentine	50	18 mjeseci

N. Farsi	DPP	MTA	30	24 mjeseca
K. N. Tozar	Pulpotomija	MTA, laser	90	12 mjeseci
J. Ghoddusi	Pulpotomija	MTA, ZOE	28	12 mjeseci
N. A. Taha	Pulpotomija	Biodentine	20	12 mjeseci
H.J. Tong	DPP, IPP, pulpotomija	MTA, Biodentine, CH	791***	N/S

N/S – nije specificirano

\*350 je ukupan uzorak u pet radova koji su obuhvaćeni sistemskom analizom.

\*\*Prikazana je samo ukupna duljina istraživanja.

\*\*\*791 je ukupan broj zuba u sedam radova obuhvaćenim sistemskom analizom

### 3.2.1. Materijali upotrijebljeni u VTP-u

U istraživanjima su upotrijebljeni komercijalno dostupni materijali. (Tablica 5.)

Tablica 5. Prikaz komercijalno dostupnih materijala

Materijal	Kratica	Proizvođač	Broj istraživanja
Mineralni trioksidni agregat	MTA/ ProRootMTA	Angelus Dental Solutions, Londrina, PR, Brazil / Dentsply Tulsa Dental Specialties, Tulsa, SAD	9
Prah kalcijeva hidroksida	CH	Merck, Darmstadt, Njemačka	1
Biodentine (trikalcijev silikat)		Septodont, Saint Maur des Fosses, Francuska	5

Triantibiotska pasta*	TAP	N/S	1
Antiseptička pasta	AP	Abscess remedy (Produits Dentaire, Vevey, Švicarska)	1
iRoot BP	-	Innovative Bioceramix, Vancouver, Kanada	1
Fibrin bogat trombocitima**	PRF	N/S	1
Kalcijem bogata mješavina	CEM	BioniqueDent, tehran, Iran	1

N/S – nije specificirano

\* Triantibiotsku pastu čini mješavina tri antibiotika (ciprofloksacina, metronidazola i minociklina) kao praha te propilenglikola kao tekućine.

\*\* Fibrin bogat trombocitima u ovom je istraživanju dobiven Choukrounovom tehnikom

### 3.2.2. Rezultati s mineralnim trioksidnim agregatom

Mineralni trioksidni agregat (MTA) proučavan je u devet istraživanja, od kojih je u dva kao jedini materijal, a u sedam istraživanja kao usporedba s drugim materijalima za VTP.

N. Farsi i sur. proveli su kliničku analizu u kojem su promatrali klinički uspjeh direktnog prekrivanja pulpe. Od 30 ispitanika 73 % je imalo otvoren apeks, a 27 % zatvoren, iako su svi ispitanici bili djeca do 12 godina. Kliničku uspješnost bazirali su na: termalnom testu, testu na perkusiju, palpaciji, radiografskom promatranju periradikularnog tkiva, razvoju korijena, a promatrali su i sužavanje pulpnog kanala. Nakon dvanaest mjeseci, dva zuba imala su periradikularne promjene te je preporučena ekstirpacija pulpe. Nakon dvadeset četiri mjeseca ostalih 28 zuba bilo je klinički uspješno i svim korijenima završena je apeksogeneza. U šest slučajeva došlo je do suženja pulpnog kanala. (18)

K. N. Tozar i sur. 90 molara podijelili su u dvije skupine: jednu u kojoj su parcijalnu pulpotomiju završili samo s MTA-om i drugu u kojem su pulpu prvo tretirali Er,Cr:YSGG laserom. Uspješnost je nakon dvanaest mjeseci za prvu skupinu bila 95,5 %, a drugu 88,8 % te

je zaključeno da nema klinički značajne razlike pri pulpotomiji s laserom za biostimulaciju. (17)

Usporedba s kalcijevim hidroksidom (CH) istraživana je tri puta. El Meligy i sur. 30 zuba podijelili su u dvije skupine, CH kao kontrolnu i MTA kao eksperimentalnu. Nakon dvanaest mjeseci u eksperimentalnoj skupini uspješnost je 100 %, a u kontrolnoj 86 %. U dva zuba u skupini s CH došlo je periapikalne radiolucencije nakon 12 mjeseci. Özgür i sur. 80 zuba podijelili su u četiri skupine: dvije s MTA-om i dvije s CH-om koje su se razlikovale po kontroli krvarenja – otopinom natrijeva hipoklorita ili 0,9 % sterilne fiziološke otopine. Nakon 24 mjeseca skupina MTA + natrijev hipoklorit imala je kliničku i radiografsku uspješnost 94,4 %, skupina MTA + fiziološka otopina 100 %, grupa CH + natrijev hipoklorit 95 % i grupa CH + fiziološka otopina 100 %. Uyar i Alacam 54 kariozno eksponiranih zuba podijelili su u tri grupe: MTA, CH i Biodentine. Primijenili su tehniku parcijalne pulpotomije te su kliničku i radiografsku evaluaciju radili nakon jednog, tri, šest, i dvanaest mjeseci. Nakon dvanaest mjeseci skupina CH je imala uspješnost 72,2 %, MTA 94,4 % i Biodentine 94,4 %, a ukupan uspjeh parcijalne pulpotomije je 87 %. Također su, nakon dvanaest mjeseci, procjenjivali razvoj korijena prema Nollinoj klasifikaciji: u skupini CH 46,2 % završilo je rast i razvoj korijena, u skupini MTA 35,3 % i u skupini Biodentine 47,1 %, no svi su se zubi pomaknuli za stadij razvoja, što znači da se svim uspješnim slučajevima apeksogeneza nastavila. (19, 20, 21)

U tri istraživanja uspoređivan je materijal MTA s Biodentinom, G. M. Abuelniel i sur. su 50 zuba kojima je traumom eksponirana pulpa podijelili su u dvije skupine te su nakon pulpotomije ih prekrili MTA-om ili Biodentinom. Klinička uspješnost nakon šest mjeseci u obje skupine je 100 %, nakon dvanaest mjeseci u skupini MTA 88 % i skupini Biodentine 84 % te nakon osamnaest mjeseci u obje skupine 80 %. Nema statistički značajne razlike između MTA-a i Biodentina u kliničkoj i radiografskoj analizi, no diskoloracija zuba je statistički veća u skupini MTA. G. M. Abuelniel i sur. 2021. godine napravili su istraživanje i na kariozno eksponiranim pulpama u 60 zuba koje su podijelili u dvije skupine, jednu s MTA-om i jednu s Biodentinom. Klinički uspjeh nakon šest mjeseci je u obje skupine 100 %, nakon dvanaest mjeseci 93,3 % u skupini s Biodentinom te 90 % u skupini s MTA-om, te nakon osamnaest mjeseci 80 % u skupini s Biodentinom i 83,3 % s MTA-om. Nema statistički značajne razlike između dvije skupine u kliničkoj uspješnosti. Dvadeset zuba u grupi s Biodentinom je završilo apeksogenezu i 21 u skupini s MTA-om, svim klinički uspješnim zubima, apeksogeneza je nastavljena. Nema statistički značajne razlike u nastavku razvoja i rasta korijena između dvije skupine. (22, 29)

U pet istraživanja MTA je uspoređivan s ostalim materijalima – fibrinom bogatim trombocitima, kalcijem obogaćenom mješavinom, troantibiotskom pastom, kalijevim nitratom i cementom od cinkova oksida i eugenola. Nosrat, Seifi i Asgary 2012. godine proveli su istraživanje u kojem su 51 zub podijelili u dvije skupine – u jednoj su nakon pulpotomije upotrijebili MTA kao materijal prekrivanja (25 zuba), a u drugom kalcijem obogaćen cement. Nakon dvanaest mjeseci, svi zubi bili su klinički uspješni, a završetak apeksogeneze je postignut u 76,8 % korijena u skupini s cementom te 73,8 % u skupini s MTA-om. Nema statistički značajne razlike između dvije skupine. Keswani i sur. spoređivali su pulpotomiju s MTA-om ili fibrinom obogaćenim trombocitima. Obje skupine pokazale su stopostotnu kliničku uspješnost. Eppa i sur. 2018. godine uspoređivali su MTA s troantibiotskom pastom i antiseptičkom pastom kao materijalima u pulpotomiji. Nakon dvadeset četiri mjeseca MTA i troantibiotska pasta pokazali su stopostotnu kliničku uspješnost, a antiseptička pasta 80 %. M. I. Ahmed i sur. 2021. godine uspoređivali su MTA i polikarboksilatni cement s kalijevim nitratom. U 50 molara nakon šest mjeseci jedan zub bio je neuspješan u obje skupine te je nakon dvanaest mjeseci u obje skupine uspješnost 96 %. U svih zubi vidljiv je nastavak razvoja korijena i smanjenje u širini apeksa. U 65 % korijena u skupini s kalijevim nitratom i 52,1 % u skupini s MTA-om došlo je do potpunog zatvaranja apeksa. Ghoddusi i sur. 2012. godine proveli su istraživanje u kojem je 28 korijena zuba kojima je kariozno (96 %) ili traumatski (3 %) eksponirana pulpa podijelili u dvije skupine – jednu u kojoj su prekrivali pulpu s MTA-om i drugu cementom od cinkova oksida i eugenola. Nakon dvanaest mjeseci klinička uspješnost u skupini s cementom od cinkova oksida i eugenola je 91 % i u skupini s MTA 100 %. (26, 23, 24, 25, 30)

### **3.2.3. Rezultati s kalcijevim hidroksidom**

Šest je istraživanja u kojem je kalcijev hidroksid upotrijebljen kao materijal za prekrivanje nakon pulpotomije. U tri istraživanja uspoređivan je s MTA-om i jednom s MTA-om i Biodentinom, što je spomenuto u prošlom odlomku. Jie Bai i sur. 2011. godine istraživali su uspješnost pulpotomije s pastom kalcijeva hidroksida, Multi-Cal (Pulpdent Corp., Watertown, SAD). Dvadeset zuba s kompliciranim prijelomom krune nakon pulpotomije prekriveno je pastom te su nakon dvanaest mjeseci svi su bili klinički uspješni (bez kliničkih simptoma, bez apikalne radiolucencije, pozitivan test vitaliteta). Također su usporedili apeksogenezu ovih zuba s onima koji nisu bili traumatizirani te nije bilo statistički značajne razlike u duljini korijena. Svi zubi radiografski su pokazali formaciju kalcificiranog mosta nakon jednog do tri mjeseca. YingTing Yang i sur. 2020. godine istraživali su razliku između iRoot BP (Innovative

Bioceramix, Vancouver, Kanada), što je novi biokeramički cement i pastu kalcijeva hidroksida. Klinički uspjeh u skupini s biokeramičkim cementom je 82,9 % te u skupini s kalcijevim hidroksidom je 90,4 %. Statistički značajna razlika prisutna je u pojavi kalcificiranog mosta te je veća u skupini s kalcijevim hidroksidom. (28, 27)

#### **3.2.4. Rezultati s Biodentinom (Septodont, Saint Maur des Fosses, Francuska)**

Biodentine je istraživana u pet istraživanja od kojih je u tri uspoređivan s MTA-om, što je već spomenuto. Taha i sur 2018. napravili su istraživanje potpune pulpotomije s Biodentinom u zubi s ireverzibilnim pulpitisom. U pet zuba prisutan je simptomatski ireverzibilni pulpitis te u 15 simptomatski apikalni parodontitis. Dva dana nakon pulpotomije svi ispitanici prijavili su izostanak bola. Nakon šest mjeseci svi slučajevi klinički su uspješni, periapikalni indeks se poboljšao te je u dva zuba prisutno potpuno periapikalno izlječenje. Nakon dvanaest mjeseci 95 % zubi klinički je uspješno, a jedan je pokazao unutarnju resorpciju. (31)

#### **4. RASPRAVA**



Mladi trajni zubi imaju široke apekse i kraće korijene tankih dentinskih zidova što nije optimalno za dugotrajni opstanak zuba u usnoj šupljini. Kako bi se apeksogeneza i maturogeneza završila, a time i poboljšala dugoročna prognoza zuba, razvili su se koncepti regenerativne endodoncije i vitalnog liječenja pulpe. U zubi kojima još nije došlo do nekroze pulpe i/ili bolesti periapikalnog tkiva, a postoji duboki karijes ili ekspaniranje pulpe traumom, moguće je održati vitalitet pulpe, što će posljedično dovesti do završetka rasta i razvoja korijena. Vitalno liječenje pulpe koncept je koji se sustavno istražuje još od 1949. godine te je od tada do danas dostupno čak 1484 rada. No, kako su to terapije koje su moguće za održanje vitaliteta i primarne denticije i zrelih trajnih zuba, nakon filtracije nije preostalo mnogo istraživanja provedenim na mladim trajnim zubima – njih 14 od kojih su dvije sistemske analize. (17-32)

Kako bi neki terapijski postupak vitalnog liječenja pulpe označili uspješnim, on mora pokazati održanje vitaliteta pulpe te nastavak i/ili završetak apeksogeneze. Od četiri moguća terapijska postupka, najviše je zastupljena pulpotomija, postupak u kojem se odstranjuje inficirani dio pulpe, a ostavlja ostali, zdravi. Ukupni klinički uspjeh pulpotomije varira od 70 do 100 %. Direktno prekrivanje pulpe u istraživanju Farsija i sur. 2006. imalo je uspjeh 96 %, dok H. J. Tong 2002. u sistenskoj analizi navodi uspjeh od 98 %. Indirektno prekrivanje pulpe spominje samo H. J. Tong 2002. u sistenskoj analizi te navodi uspjeh od 93,6 %. Završetak apeksogeneze u zuba kojima je održan vitalitet varirao je od 40 do 100 %, što se može pripisati tomu da su se nalazili u različitim stadijima rasta i razvoja. Svim zubima koji su na kraju istraživanja bili vitalni apeksogeneza se nastavila. (18, 32)

Iako je kalcijev hidroksid materijal koji se najdulje nalazi na tržištu, najviše istraživanja je provedeno s mineralnim trioksidnim agregatom. MTA je prisutan na tržištu od 1998., a CH još od 1920-ih, no moguće je da je tek popularizacijom vitalnog liječenja pulpe, došlo do shvaćanja koliko je važno održati vitalitet mladih trajnih zuba. Istraživanja VTP-a na mladim trajnim zubima započinju tek 2006. godine te postoji porast u trendu radova posljednje tri godine (devet radova od 2019. do danas u odnosu na pet radova od 2006. do 2019.). MTA je pokazao odlične rezultate održanja vitaliteta, najmanji postotak uspjeha su dobili Abuelniel i sur. 2021. od 83 %, dok u nekim istraživanjima MTA pokazuje 100 % uspješnosti (Ghoddusi i sur. 2012.), no najčešće je oko 90 %. CH pokazuje malo manji uspjeh, od 72 % po Uyaru i Alacamu 2021. do 100 % po Jie Bai i sur. 2011. Biodentine u vitalnom liječenju pulpe mladih trajnih zuba prvi put je istraživan 2018. godine, što je devet godina nakon njegova pojavljivanja na tržištu. Pojavljuje se samo u četiri istraživanja i jednoj sistenskoj analizi. Klinički uspjeh varira od 80 % u istraživanju Abuelniel i sur. 2020. do 100 % u istraživanju Taha i Abdulkhadera 2018.

Istraživanje Taha i Abdulkhadera 2018. razlikuje se od svih drugih istraživanja vitalnog liječenja pulpe – jer je suprotan osnovnom principu – da je stanje pulpe zdravlje ili reverzibilni pulpitis. U ovom radu napravljena je potpuna pulpotomija s Biodentinom u zubi s ireverzibilnim pulpitisom i simptomatskim apikalnim parodontitisom. Nakon dva dana svi su ispitanici prijavili olakšanje bola te je nakon dvanaest mjeseci 96 % zuba bili klinički uspješno. Uzorak od 20 zubi premalen je da bi bio statistički značajan u odnosu na ostala istraživanja VTP-a i regenerativne endodoncije (apeksifikacije) koja se može provoditi u mladim trajnim zuba s nekrotičnom pulpom, no ovo istraživanje može dati poticaje za daljnje promatranje utjecaja materijala na nekrotičnu pulpu. Ostali upotrijebljeni materijali poput fibrina bogatog trombocitima, troantibiotske paste, novog biokeramičkog cementa iRoot BP, kalijeva nitrata u polikarboksilatnom cementu te cementa od cinkova oksida i eugenola pokazali su statistički jednake uspjehe u vitalnom liječenju pulpe. Neki od njih poput cementa od cinkova oksida i eugenola i polikarboksilatnog cementa pokazali su se kao dobra ekonomska zamjena za skuplje materijale kao što su MTA ili Biodentine, no potrebno je još istraživanja kako bi njihova upotreba bila opravdana. U istraživanju Tozara i sur. 2020. godine iskorišten je laser za biostimulaciju pulpe, no nije pokazao statistički značajan uspjeh i nema indikacije za njegovu upotrebu. (29, 30, 21, 22, 31, 17)

Najdulje trajanje istraživanja je dvadeset i četiri mjeseca, no većina ih je trajala dvanaest mjeseci. Abuelniel i sur. su u dva istraživanja, 2020. i 2021. godine primijetili pad kliničkog uspjeha sa 100 % u šest mjeseci na 80 % u osamnaest mjeseci, što ukazuje da je potrebno više istraživanja koje će promatrati dugoročne rezultate vitalnog liječenja pulpe. (22, 29)

## **5. ZAKLJUČAK**

Vitalno liječenje pulpe mladih trajnih zuba skupina je terapijskih postupaka koji, ako su indikacije dobre, imaju visok postotak uspjeha. Uspjeh označuje održanje vitaliteta te nastavak ili završetak rasta i razvoja korijena. Potrebno je još istraživanja dužeg trajanja da bi se vidjeli rezultati liječenja na duge staze, uvidjeli i spriječili problemi koji mogu nastati, poput iregularne kalcifikacije kanala koji bi mogli otežati buduću endodonciju, a time i poboljšala kvaliteta liječenja. Širok je odabir materijala istraživanih u kliničkim uvjetima, no statistički najznačajnije su zastupljeni MTA i kalcijev hidroksid. Biodentine je nov materijal odličnih fizičko-mehaničkih svojstava, no postoji nedostatak dovoljnog broja istraživanja na mladim trajnim zubima. Općenito, velika većina istraživanja vitalnog liječenja pulpe odnosi se na primarnu denticiju ili zrele trajne zube, tako da bi se trebao fokus okrenuti i prema održanju vitaliteta mladih trajnih zuba jer njihovo očuvanje u usnoj šupljini ne samo da će dovesti do pravilnijeg rasta i razvoja cijelog lica nego i bolje kvalitete života djeteta.

## **6. LITERATURA**

1. Simon S, Smith A. Regenerative endodontics. *Br Dent J.* 2014 Mar;216(6)
2. Jurić H. Dječja dentalna medicina. Zagreb: Naklada Slap; 2015.
3. Maeda H. Aging and Senescence of Dental Pulp and Hard Tissues of the Tooth. *Front Cell Dev Biol.* 2020 Nov 30;8.
4. Kostanos N, Darling Al. Influence of post-eruptive age of enamel on its susceptibility to artificial caries. *Caries Res.* 1991;25(4):241-50.
5. Niu LN, Jiao K, Wang TD, Zhang W, Camilleri J, Bergeron BE, Feng HL, Mao J, Chen JH, Pashley DH, Tay FR. A review of the bioactivity of hydraulic calcium silicate cements. *J Dent.* 2014 May;42(5):517-33.
6. Dean J A, Jones J E, Walker Vinson L A, editors. McDonald and Avery's dentistry for the child and adolescent. 10th ed. St. Louis: Elsevier Inc. 2016.
7. Nowicka A, Wilk G, Lipski M, Kołdecki J, Buczkowska-Radlińska J. Tomographic Evaluation of Reparative Dentin Formation after Direct Pulp Capping with Ca(OH)<sub>2</sub>, MTA, Biodentine, and Dentin Bonding System in Human Teeth. *J Endod.* 2015;41(8):1234-40.
8. Hargreaves K M, Berman L H. Cohen's pathways of the pulp. 11th ed. St. Louis: Elsevier Inc.; 2016.
9. Drukteinis S, Camilleri J. Bioceramic materials in clinical endodontics. Cham: Springer Nature Switzerland AG; 2021.
10. Ahuja R, Gupta S, Nikhil V et.al. Bioceramics in vital pulp therapy. *Inter J R R.* 2022; 9(5):141-45
11. Camilleri J. Mineral trioxide aggregate: present and future developments. *Endod Topics.* 2015;31(1):31-46.
12. Youssef AR, Emara R, Taher MM, Al-Allaf FA, Almalki M, Almasri MA, Siddiqui SS. Effects of mineral trioxide aggregate, calcium hydroxide, biodentine and Emdogain on osteogenesis, Odontogenesis, angiogenesis and cell viability of dental pulp stem cells. *BMC Oral Health.* 2019;19(1):133.
13. Vallittu PK, Boccaccini AR, Hupa L, Watts DC. Bioactive dental materials-Do they exist and what does bioactivity mean? *Dent Mater.* 2018;34(5):693-4.
14. Torabinejad M, editor. Mineral Trioxide Aggregate Properties and Clinical Applications. Ames: John Wiley & Sons, Inc. 2014.
15. Chen L, Jiang Y, Du Z. Molecular differences between mature and immature dental pulp cells: Bioinformatics and preliminary results. *Exp Ther Med.* 2018;15(4):3362-8.

16. American Academy of Pediatric Dentistry. Pulp therapy for primary and immature permanent teeth. *The Reference Manual of Pediatric Dentistry*. Chicago III.: Am Ac Paediatr Dent; 2021:399-407.
17. Tozar KN, Erkmen A M. Evaluation of the Efficacy of Erbium, Chromium-doped Yttrium, Scandium, Gallium and Garnet Laser in Partial Pulpotomy in Permanent Immature Molars: A randomized Controlled Trial. *J Endod*. 2020;46(5):575-83.
18. Farsi N, Alamoudi N, Balto K, Al Mushayt A. Clinical assessment of mineral trioxide aggregate (MTA) as direct pulp capping in young permanent teeth. *J Clin Pediatr Dent*. 2006;31(2):72-6.
19. El Meligy O, Avery D. Comparison of mineral trioxide aggregate and calcium hydroxide as pulpotomy agents in young permanent teeth (Apexogenesis). *Pediatr Dent*. 2006;28(5):399-404.
20. Özgür B, Uysal S, Güngör H C. Partial Pulpotomy in Immature Permanent Molars After Carious Exposures Using Different Hemorrhage Control and Capping Materials. *Pediatr Dent*. 2017;39(5):364-70.
21. Uyar DS, Alacam A. Evaluation of partial pulpotomy treatment in cariously exposed immature permanent molars: Randomized controlled trial. *Niger J Clin Pract*. 2021;24(10):1511-19.
22. Abuelniel G M, Duggal MS, Duggal S, Kabel N R. Evaluation of Mineral Trioxide Aggregate and Biodentine as pulpotomy agent in immature first permanent molars with carious pulp exposure: A randomized clinical trial. *Eur J Paediatr Dent*. 2021;22(1):19-25.
23. Keswani D, Pandey RK, Ansar A. Comparative evaluation of platelet-rich fibrin and mineral trioxide aggregate as pulpotomy agent in permanent teeth with incomplete root development: a randomized controlled trial. *J Endodont*. 2014;40:599-605.
24. Eppa H R, Puppala R, Kethineni B. Comparative evaluation of three different materials: mineral trioxide aggregate, triple antibiotic paste and abcess remedy on apical development of vital young permanent teeth. *Contemp Clin Dent*. 2018;9:158-63.
25. Ahmed M I, El Hilyly M E G, Youssef H A. Clinical and Radiographic Assessments of Potassium Nitrate in Polycarboxylate Versus Mineral Trioxide Aggregate as Pulpotomy Biomaterials in Immature Mandibular First Permanent Molars: A randomized clinical trial. *J Endod*. 2021;47(11):1672-82.

26. Chen Y, Chen X, Zhang Y, Zhou F, Deng J, Zou J, Wang J. Materials for pulpotomy in immature permanent teeth: a systematic review and meta-analysis. *BMC Oral Health*. 2019;19(1):227.
27. Yang Y, Xia B, Xu Z, Dou G, Lei Y, Yong W. The effect of partial pulpotomy with iRoot BP Plus in traumatized immature permanent teeth: A randomized prospective controlled trial. *Dent Traumatol*. 2020;36(5):518-25.
28. Bai J, Quin M, Ji AP. [Clinical investigation of pulpotomy with Pulpdent Multi-Cal in young permanent anterior teeth]. *Beijing Da Xue Xue Bao Yi Xue Ban*. 2011;43(6):882-5.
29. Abuelniel GM, Duggal MS, Kabel N. A comparison of MTA and Biodentine as medicaments for pulpotomy in traumatized anterior immature permanent teeth: A randomized clinical trial. *Dent Traumatol*. 2020;36(4):400-10.
30. Ghoddusi J, Shahrami F, Alizadeh M, Kianoush K, Forghani M. Clinical and radiographic evaluation of vital pulp therapy in open apex teeth with MTA and ZOE. *N Y Staet Dent J*. 2012;78(3):34-8.
31. Taha NA, Abdulkhader SZ. Full Pulpotomy with Biodentine in Symptomatic Young Permanent Teeth with Carious Exposure. *J Endod*. 2018;44(6):932-7.
32. Tong HJ, Seremidi K, Stratigaki E, Kloukos D, Duggal M, Gizani S. Deep dentine caries management of immature permanent posterior teeth with vital pulp: A systematic review and meta-analysis. *J Dent*. 2022;124:104214.



## **7. ŽIVOTOPIS**

Ana Lipovac rođena je u Bjelovaru 16. rujna 1995. Odrasla je u Daruvaru gdje je pohađala Osnovnu školu Vladimira Nazora i Opću gimnaziju Daruvar, nakon čega upisuje Stomatološki fakultet Sveučilišta u Zagrebu.

Tijekom studija sudjeluje u radu Sekcije za bazične znanosti, projekta Autizam i oralno zdravlje te volontira na Zavodu za dječju stomatologiju i Zavodu za oralnu kirurgiju.