

Pemfigus i pemfigoid s osvrtnom na oralnu sluznicu

Gilli, Simone

Master's thesis / Diplomski rad

2022

Degree Grantor / Ustanova koja je dodijelila akademski / stručni stupanj: **University of Zagreb, School of Dental Medicine / Sveučilište u Zagrebu, Stomatološki fakultet**

Permanent link / Trajna poveznica: <https://um.nsk.hr/um:nbn:hr:127:415431>

Rights / Prava: [Attribution-NonCommercial 4.0 International/Imenovanje-Nekomercijalno 4.0 međunarodna](#)


Download date / Datum preuzimanja: **2024-07-23**



Repository / Repozitorij:

[University of Zagreb School of Dental Medicine Repository](#)





Sveučilište u Zagrebu

Stomatološki fakultet

Simone Gilli

**PEMFIGUS I PEMFIGOID S OSVRTOM NA
ORALNU SLUZNICU**

DIPLOMSKI RAD

Zagreb, 2022.

Rad je ostvaren u: Stomatološki fakultet Sveučilišta u Zagrebu, Zavod za oralnu medicinu

Mentor rada: doc. dr. sc. Božana Lončar Brzak, Zavod za oralnu medicinu Stomatološkog fakulteta Sveučilišta u Zagrebu

Lektor hrvatskog jezika: Mišo Sučević, prof.

Lektor engleskog jezika: Katarina Justin, stalni sudski tumač za engleski jezik

Sastav Povjerenstva za obranu diplomskog rada:

1. _____
2. _____
3. _____

Datum obrane rada: _____

Rad sadrži: 29 stranica

0 tablica

9 slika

CD

Rad je vlastito autorsko djelo, koje je u potpunosti samostalno napisano uz naznaku izvora drugih autora i dokumenata korištenih u radu. Osim ako nije drukčije navedeno, sve ilustracije (tablice, slike i dr.) u radu su izvorni doprinos autora diplomskog rada. Autor je odgovoran za pribavljanje dopuštenja za korištenje ilustracija koje nisu njegov izvorni doprinos, kao i za sve eventualne posljedice koje mogu nastati zbog nedopuštenog preuzimanja ilustracija odnosno propusta u navođenju njihovog podrijetla.

Zahvala

Srdačno zahvaljujem svojoj mentorici doc. dr. sc. Božani Lončar Brzak na pruženoj pomoći, ljubaznosti i brzim odgovorima na e-mail prilikom pisanja ovog rada.

Zahvaljujem na lijepoj suradnji i nesebičnim savjetima dr. med. dent. Mirjani Čunko kod koje sam obavljao stručnu praksu.

Veliko hvala mojoj obitelji, posebno bratu Adrianu, bez koje ne bih mogao postići svoj cilj.

PEMFIGUS I PEMFIGOID S OSVRTOM NA ORALNU SLUZNICU

Sažetak

Pemfigus i pemfigoid su potencijalno smrtonosne autoimune bulozne bolesti koje mogu zahvatiti sluznice i kožu. Dijagnoza se postavlja na temelju laboratorijskih i histoloških pretraga, kliničkog pregleda te anamneze. Patohistološki je pemfigus obilježen akantolizom tj. pucanjem međustaničnih veza (dezmosoma) koje se nalaze u trnastom sloju epitela zbog stvaranja antitijela usmjerenih prema tim spojevima. Posljedica toga je nastanak intraepitelnog mjehura. Kod pemfigoida su protutijela usmjerena protiv hemidezmosoma, multiproteinskih kompleksa koji se nalaze duž bazalne membrane i spajaju epitel s vezivom, te je prisutan nalaz subepitelnog mjehura. Nakon pucanja mjehura nastaju erozije, lezije koje se mogu inficirati ukoliko nije ordinirana lokalna i/ili sustavna terapija koja smanjuje upalu i imunološku reakciju, ublažava simptome i potiče epitelizaciju sluznice. Zlatni standard za detekciju bolesti je direktna imunofluorescencija koja se provodi uzimanjem uzorka iz nepromijenjenog perilezijskog tkiva. Kako bi se potvrdila dijagnoza ovih autoimunih bolesti tkivo ne smije biti razoreno te mora sadržavati u sebi depozite imunoglobulina G i/ili C3 komponentu komplekta na odgovarajućoj lokalizaciji, ovisno o tome koji je ciljani antigen. Uz patohistološku analizu i direktnu imunofluorescenciju tkiva moguće je koristiti indirektnu imunofluorescenciju za praćenje tijeka bolesti te ELISA-u (engl. enzyme-linked immunosorbent assay), visoko osjetljivi i specifični imunoenzimski test. Pravodobna dijagnostika te odgovarajuća terapija uvelike utječe na prognozu i krajnji ishod bolesti. Primarno liječenje pemfigusa su sistemski kortikosteroidi u kombinaciji s adjuvantnim imunosupresivima ili rituksimab (anti-CD20 monoklono antitijelo) dok se u teškim slučajevima mogu primijeniti i intravenski imunoglobulini i plazmafereza. Liječenje pemfigoida obično uključuje topikalnu primjenu sredstva za ublažavanje bolova s protuupalnim djelovanjem, a za tu svrhu odlični su lokalni kortikosteroidi. Mogu se propisati i pomoćni imunosupresivni lijekovi. Novije metode liječenja i jasnije razumijevanje patogeneze bolesti poboljšali su prognozu pemfigusa/pemfigoida te smanjili mortalitet.

Ključne riječi: pemfigus; pemfigoid; mjehuri; erozije; kortikosteroidi

PEMPHIGUS AND PEMPHIGOID WITH REFERENCE TO THE ORAL MUCOSA

Summary

Pemphigus and pemphigoid are potentially fatal autoimmune diseases with blisters that affect mucocutaneous surfaces and skin. The diagnosis is made on the basis of laboratory and histopathological tests, clinical examination and medical history. Histopathologically, pemphigus is characterized by acantholysis i.e. the breaking of intercellular connections (desmosomes) located in the spinous layer of the epithelium due to the formation of antibodies directed towards these connections. The consequence of these events is the formation of an intraepithelial blister. In pemphigoid the antibodies are directed against hemidesmosomes, multiprotein complexes that are located along the basement membrane and connect the epithelium with the connective tissue. There is a finding of a subepithelial blister. After the bursting of the blisters, erosions occur, lesions that can become infected if supportive antiseptic therapy with agents that stimulate epithelialization of the mucous membrane has not been conducted. The gold standard for the detection of the disease is direct immunofluorescence, which is performed by taking a sample from the unchanged perilesional tissue. In order to confirm the diagnosis of these autoimmune diseases, the tissue must not be necrotic and must contain deposits of immunoglobulin G and/or the C3 component of complement in the appropriate localization, depending on which antigen is affected. In addition to pathohistological analysis and direct immunofluorescence of the tissue, it is possible to use indirect immunofluorescence to monitor the course of the disease and ELISA, enzyme-linked immunosorbent assay, a highly sensitive and specific immunoenzymatic test. Timely diagnosis and appropriate therapy greatly influence the prognosis and the final outcome of the disease. The primary treatment of pemphigus are systemic corticosteroids in combination with adjuvant immunosuppressants or rituximab (anti-CD20 monoclonal antibody), while in severe cases intravenous immunoglobulins and plasmapheresis can also be used. Treatment of pemphigoid usually involves the topical application of a pain reliever with an anti-inflammatory effect, and topical corticosteroids are excellent for this purpose. Auxiliary immunosuppressive drugs may also be prescribed. Newer treatment methods and a clearer understanding of the pathogenesis of the disease have improved the prognosis of pemphigus/pemphigoid and reduced mortality.

Keywords: pemphigus; pemphigoid; blisters; erosions; corticosteroids

SADRŽAJ

1. UVOD	1
2. AUTOIMUNE VEZIKULOBULOZNE DERMATOZE.....	3
2.1. ETIOPATOGENEZA I KLINIČKA SLIKA.....	4
2.1.1. Skupina pemfigusa.....	4
2.1.2. Skupina subepitelnih buloznih dermatoza	10
2.2. DIJAGNOSTIKA.....	14
2.2.1. Potvrda o sumnji na pemfigus ili pemfigoid.....	14
2.3. LIJEČENJE	15
2.3.1. Terapija običnog pemfigusa.....	15
2.3.2. Terapija preostalih vrsta pemfigusa	19
2.3.3. Terapija pemfigoida	20
3. RASPRAVA	21
4. ZAKLJUČAK.....	23
5. LITERATURA	25
6. ŽIVOTOPIS.....	28

Popis skraćenica

BP - bulozni pemfigoid

BPAG 1 (engl. bullous pemphigoid antigen 1) - antigen buloznog pemfigoida 1

BPAG 2 (engl. bullous pemphigoid antigen 2) - antigen buloznog pemfigoida 2

ELISA (engl. enzyme-linked immunosorbent assay) - Enzimski povezani imunosorbentni test

DG - deskvamativni gingivitis

DIF - direktna imunofluorescencija

HLA (engl. human leukocyte antigen) - humani leukocitni antigen

IIF - indirektna imunofluorescencija

Ig - imunoglobulin

iv. - intravenski

PF - pemphigus foliaceus

PHD - patohistološka dijagnoza

PV - pemphigus vulgaris

Autoimune vezikulobulozne dermatoze kao što su pemfigus i pemfigoid ozbiljne su bolesti uz znatan morbiditet i mortalitet ukoliko nisu prepoznate na vrijeme i ako nije provedeno pravilno liječenje (1). Riječ pemfigus izvedena je iz grčke riječi pemphix, što znači mjehur. Najčešći oblik pemfigusa, obični pemfigus, javlja se na oralnoj sluznici u prosjeku četiri mjeseca ranije nego na koži što omogućuje postavljanje dijagnoze u početnoj fazi bolesti (2). Bilo kakve vidljive promjene na oralnoj sluznici mogu predstavljati rani znak neke bolesti pa tako u ovom slučaju iznenadna pojava mjehura i nedugo zatim erozije često obilježavaju prvi znak bolesti (3). Zahvaljujući histološkim i imunofluorescentnim pretragama s dobro uzetom anamnezom i kliničkim pregledom u današnje doba moguće je prepoznati opasnije oblike bolesti koje mogu imati lošiji ishod u odnosu na blaže. Doktor dentalne medicine treba blisko surađivati s pacijentom, ali i drugim liječnicima kako bi se adekvatno sprovela odgovarajuća terapija potrebna za potpunu rehabilitaciju bolesnika. Stomatolog može ukloniti nelagodu prilikom konzumacije hrane te spriječiti razvoj superinfekcija na zahvaćenim mjestima u usnoj šupljini putem različitih medikamenata. Glavno uporište liječenja ovih buloznih dermatozu su sustavni kortikosteroidi u kombinaciji s adjuvantnim imunosupresivima ili, u novije vrijeme, rituksimab te se kao pomoćna terapija mogu propisati lokalni kortikosteroidi, antiseptici i sredstva za epitelizaciju. Od iznimne važnosti je rana dijagnostika bolesti, s obzirom na to da su tada potrebne niže doze kortikosteroida što omogućuje bolju kvalitetu života, niži rizik od razvoja nuspojave te bolju kontrolu bolesti (4,5).

Cilj ovog rada je prikazati različite aspekte utjecaja pemfigusa i pemfigoida na oralnu sluznicu, fokusirajući se na ulogu doktora dentalne medicine o pravovremenom prepoznavanju promjena. Predstavljeni su različiti modaliteti dijagnostike i terapijske mogućnosti za zbrinjavanje ovih bolesti. Prikazane su i nuspojave opisanih lijekova te rehabilitacija bolesnika.

2. AUTOIMUNE VEZIKULOBULOZNE DERMATOZE

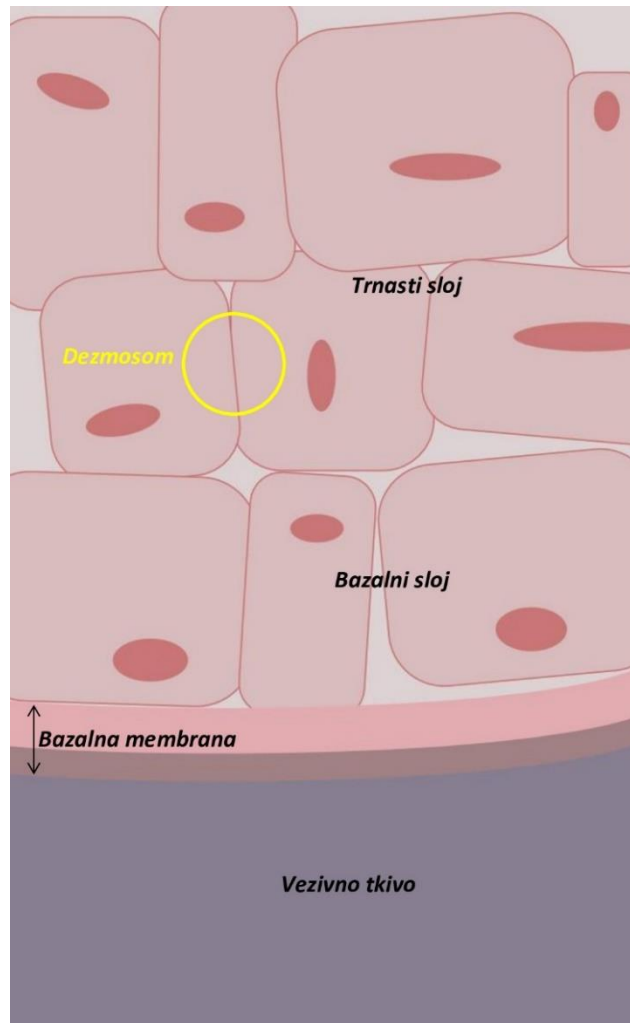
2.1. Etiopatogeneza i klinička slika

2.1.1. Skupina pemfigusa

Pemfigus je kronična autoimuna bolest s intraepitelnim stvaranjem vezikula ili bula koja najčešće počinje u ustima ili na tjemenu i širi se na drugim dijelovima tijela. Vezikula je eflorescencija iznad razine sluznice/kože ispunjena seroznim ili hemoragičnim sadržajem, dok je bula veća vezikula (> 1 cm u promjeru). Pemfigusni mjehuri vrlo brzo puknu u ustima zbog same dinamike usne šupljine te tankog pokrova istih. Pucanjem mjehura nastaje erozija, oštro ograničeni defekt epitela čije dno ne dopire do vezivnog tkiva, nego seže u epitelu. Erozija ima fibrinsku pseudomembranu žućkaste boje koju stomatolog ne smije krivo protumačiti misleći da se radi o gnoju. Nepravilno prepoznavanje promjene rezultat će pogrešnom terapijom. Erozije cijele bez ožiljka (osim kod pojave sekundarne infekcije) procesom epitelizacije počevši od ruba promjene te su klinički najznačajnije zbog same boli koje izazivaju kod pacijenta, zato jer su živčana vlakna na tom mjestu ogoljena (2,3). Pemfigus se može pojaviti u svim dobnim skupinama, ali češći je između 40. i 50. godine života. U podlozi postoji interakcija genetske predispozicije i okidača iz okoline, od kojih je većina nepoznata (6). Klinički tijek bolesti može varirati, a smrtnost iznosi 5-10% (3).

2.1.1.1. Vrste pemfigusa

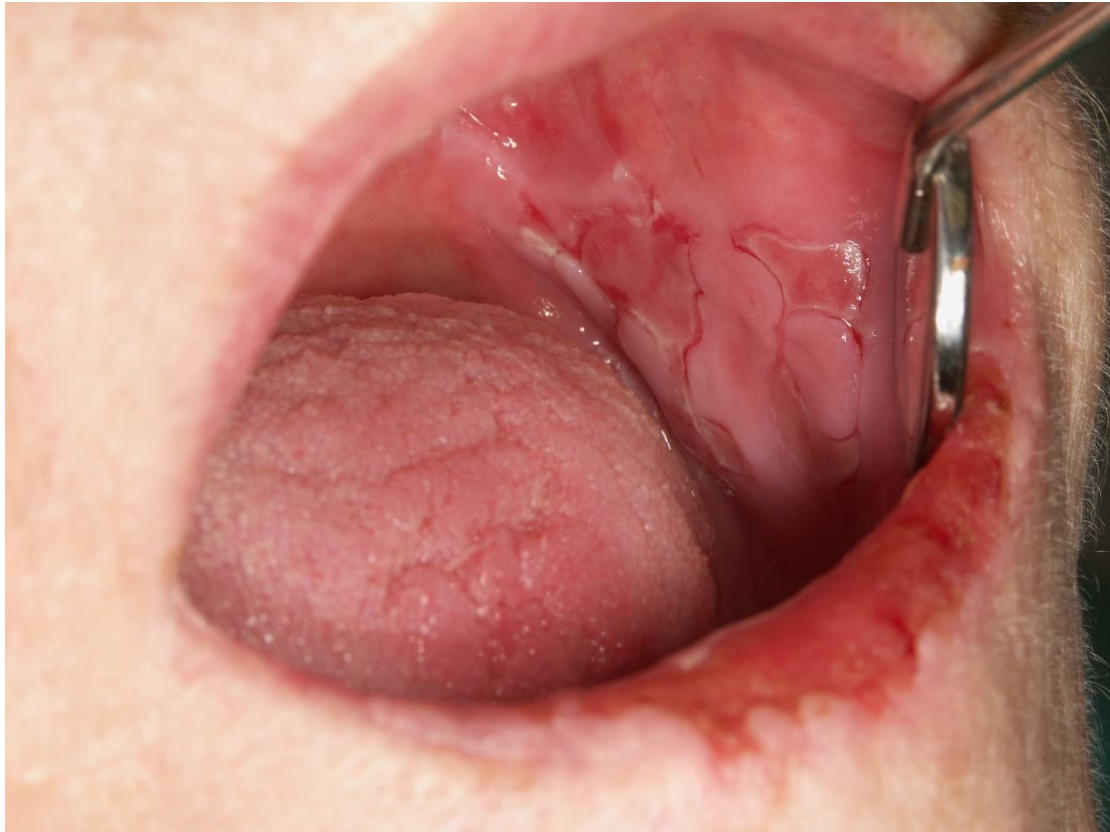Pemphigus vulgaris (PV) ili obični pemfigus je najčešća vrsta bolesti s akantolizom u intraepitelnoj razini. Akantoliza predstavlja pucanje međustaničnih spojeva (dezmosoma) koji povezuju keratinocite u trnastom sloju (lat. stratum spinosum). Autoantitijela imunoglobulina G (IgG) i C3 komponenta komplementa vežu se na adhezijske molekule dezmostoleina, što dovodi do razaranja adhezije između stanica u trnastom sloju.



Slika 1. Dezmosom

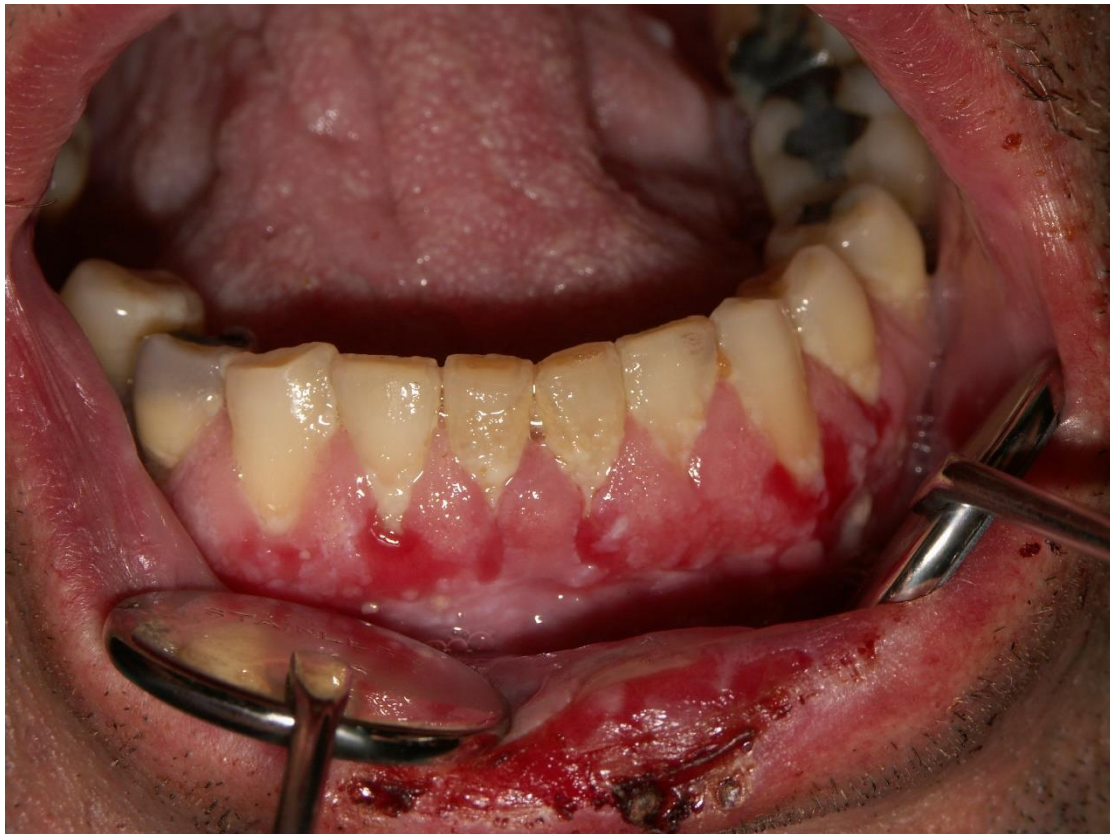Poneki trigeri koji mogu stimulirati razvijanje autoantitijela su određeni lijekovi kao npr. D-penicilamin, izoniazid, etambutol, rifampicin, penicilin i indometacin. Zahvaćeni su dva glikoproteinska antigena, dezmglein 3 koji se nalazi prvenstveno na sluznicama i čini intracelularni i transmembranski dio dezmosoma te dezmglein 1 prisutan u većoj mjeri u epidermisu kože. Takvo oštećenje tkiva dovest će do nakupljanja tekućine s posljedičnim stvaranjem fragilnih mjehura (3,6). Glavna karakteristika ove bolesti je akantoliza, međutim nije apsolutno patognomonični znak jer se katkad može pronaći i kod opekлина, streptokoknih infekcija kože te nekih keratodermija (3). Mjehuri lako pucaju zbog tankog i krhkog gornjeg dijela epitela te će se bolest klinički manifestirati pojavom bolnih erozija (6). Erozijske uglavnom nastaju na mjestima gdje je izražena mehanička iritacija. Ovo je najčešća vrsta bolesti i uključuje 90-95% slučajeva svih pemfigusa. Bolest često započinje iznenadnom pojavom oralnih lezija (> 68% slučajeva) koje prethode početku mjehurića na koži, po nekim autorima čak 4 ili više mjeseca prije kožnih promjena. Najčešće se javlja na bukalnoj sluznici, mekom

nepcu i gingivi, a bolovi mogu biti toliko jaki da se pacijenti često žale na otežano gutanje hrane (1,2,4). Karakteristično je da se u okolini erozije ne vidi upalni rub (3,6).



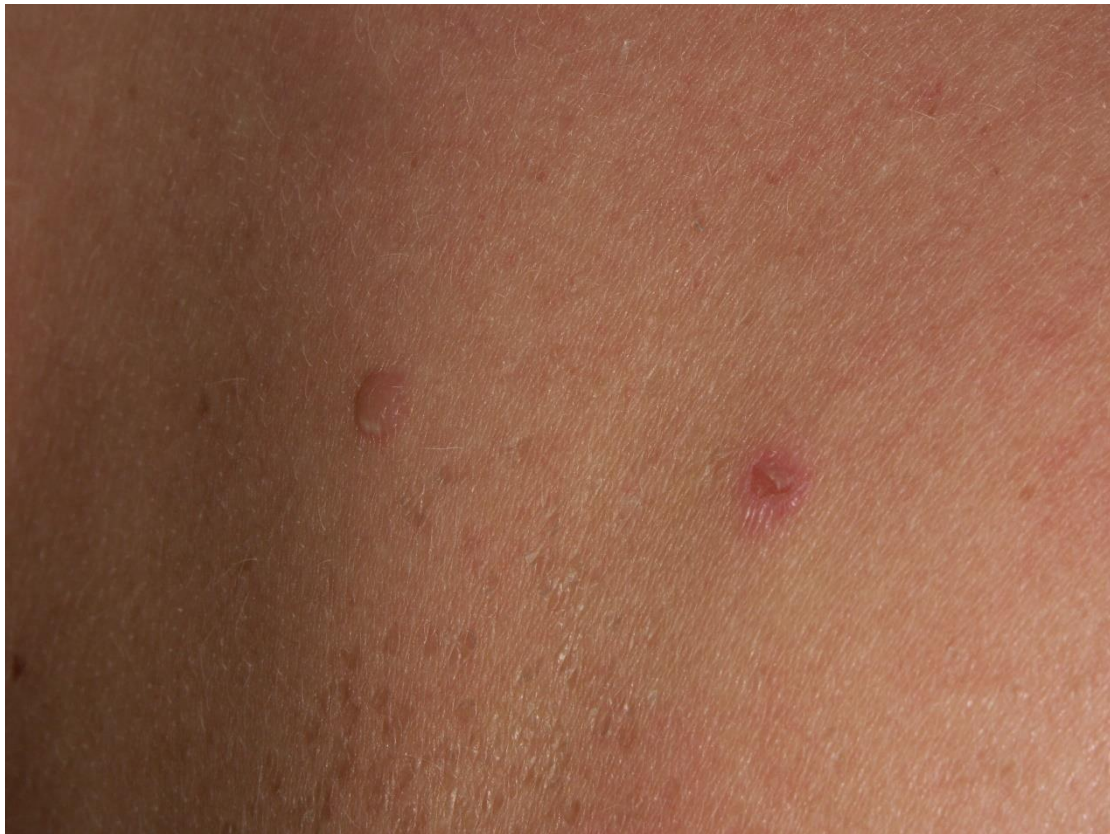Slika 2. Pemphigus vulgaris. Preuzeto s dopuštenjem iz arhiva Zavoda za oralnu medicinu

Na gingivi moguće je primijetiti pojavu deskvamativnog gingivitisa (DG). To je imunološki posredovan gingivitis koji nije karakterističan samo za pemfigus, već se može pojaviti i kod ostalih buloznih dermatoza, oralnog lihena planusa, eritemskog lupusa i drugih bolesti. Češće se javlja kod starijih žena, iako se može pojaviti kod mladih ljudi i djece. DG se klinički očituje crvenkastim i bijelim promjenama na zubnom mesu. Eritematozno područje označava ljuštenje epitela, dok bijelo područje obilježava obnovu epitela (7).



Slika 3. Deskvamativni gingivitis kao klinički znak bolesti. Preuzeto s dopuštenjem iz arhiva
Zavoda za oralnu medicinu

Moguća je zahvaćenost i preostalih sluznica spojnice oka, grkljana, ždrijela, genitalija te završnog crijeva. Najčešće zahvaćena područja kože su vlasište, trup te naročito pupak (1,3). Povezanosti s nekim autoimunim bolestima identificirane su za niz alela glavnog kompleksa histokompatibilnosti (engl. Major Histocompatibility Complex – MHC) pa je tako vjerojatnije da će pojedinci s određenim autoimunim bolestima, kao što to mogu biti pemfigus i pemfigoid, imati određeni sustav humanog leukocitnog antigena (HLA alel). Ti geni mogu odrediti sposobnost pojedinca da podigne imunološki odgovor protiv vlastitih specifičnih antigena. Jedan takav primjer je upravo PV gdje je pronađena povezanost bolesti s HLA-DR4 (6). Diferencijalno dijagnostički je potrebno razlikovati PV od ostalih buloznih dermatosa, herpetičnog gingivostomatitisa, multifornog eritema i buloznog lihena planusa (1).



Slika 4. Kožne promjene – blaži oblik pemfigusa. Preuzeto s dopuštenjem iz arhiva Zavoda za oralnu medicinu

Pemphigus vegetans je rijetka varijanta običnog pemfigusa s bulama te erozijama koje napreduju do hipertrofičnih granuloma (vegetirajući plakovi). Ove izrasline odnosno vegetacije se obično javljaju u naborima tkiva. Najčešće zahvaćene intertriginozne regije gdje je pojačano trljanje kože o kožu su kutovi usana, pazušne jame te ingvinalno područje (1,6). Ukoliko je zahvaćen jezik, on dobije specifičan cerebriformni izgled (3).

Pemphigus foliaceus (PF) je blaži oblik bolesti i uključuje akantolizu na subkornealnoj razini s mjehurićima, erozijama, ljuskanjem, krastama i eritemom, obično na licu i prsima te u vlasištu (6,8). Moguća je kolonizacija patogenih bakterija s posljedičnom infekcijom ukoliko se ne primjenjuju antiseptička sredstva (3). Ako postoje promjene u usnoj šupljini, mada je to vrlo rijetko, onda se radi o malim površinskim erozijama. Bitno je naglasiti da se bolest može manifestirati ljuskavim, eritematoznim mrljama bez očitih vezikula, stoga je važno diferencijalno dijagnostičkim pristupom isključiti druge bolesti koje mogu nalikovati na PF kao što to može biti seboroični dermatitis. Epidermalno ljuštenje oko ruba lezije može biti važan klinički znak bolesti (1,8).

Pemphigus erythematosus je podskup PF-a, klinički obilježen eritematoznim promjenama te se često povezuje sa sistemskim eritemskim lupusom s pozitivnim antinuklearnim protutijelima. Lezije su općenito manje rasprostranjene, a podsjećaju na promjene kod seboroičnog dermatitisa. Sluznica usne šupljine u pravilu nije zahvaćena. Ova se bolest može pojaviti zajedno s tumorom timusa niskog stupnja malignosti, nazvanog timom, te s mijastenijom gravis, autoimunom bolesti koja se očituje slabošću mišića (3,6).

Paraneoplastički pemfigus je najteži oblik pemfigusa povezan s limfoproliferativnim novotvorinama, najčešće s ne-Hodgkinovim limfomom te s kroničnom limfocitnom leukemijom. Smatra se da upravo ti tumori potiču stvaranje autoantitijela. Unutarnji organi kao pluća, štitnjača, bubrezi i glatki mišići također mogu biti uključeni. Tada je riječ o autoimunom paraneoplastičnom multiorganskom sindromu. Za razliku od PV-a gdje se lezije stvaraju iz normalne sluznice/kože, ovdje se promjene razvijaju iz upalnih papula ili makula. Prisutne su bolne erozije u obliku papuloskvamoznih eflorescencija koje se najčešće javljaju u usnoj šupljini, na usnama, dlanovima i tabanima. Diferencijalno dijagnostički treba isključiti multiformni eritem (3,6).

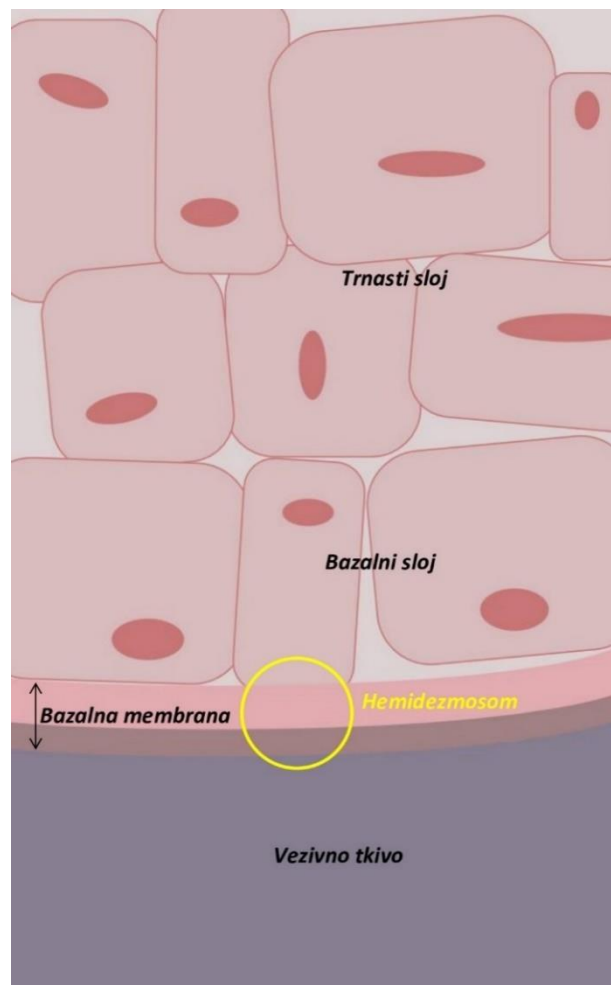
IgA pemphigus je najbenignija vrsta pemfigusa kategoriziran u 2 oblika bolesti: subkornealna pustulozna dermatoza gdje je ciljani antigen dezmozolin 1 i intraepidermalna neutrofilna dermatoza koja uključuje IgA protutijela usmjerena protiv dezmozogleina 1 i 3 (6,9). Ako se radi o prvom obliku bolesti onda postoje IgA depoziti u gornjoj trećini epidermisa (kao kod PF-a), dok se kod drugog oblika IgA antitijela odlažu između keratinocita na isti način kao kod PV-a (3). Akantoliza nije tako naglašena kao kod PV-a, ali još uvijek postoji stvaranje mjehurića (6). Važno je naglasiti da su sluznice u bolesnika s IgA pemfigusom obično pošteđene te nisu prisutni sistemski simptomi kao npr. vrućica ili gubitak težine. Zahvaćenost usne šupljine je ipak zabilježena u malog broja pacijenata (9).

2.1.2. Skupina subepitelnih buloznih dermatoza

U ovu skupinu pripadaju bulozni pemfigoid, ožiljkasti pemfigoid, stečena bulozna epidermoliza, herpetiformni dermatitis, linearna IgA dermatoza, pemfigoidni lihen planus i gestacijski pemfigoid. To su bolesti relativno dobroćudnog tijeka koje karakterizira subepitelno stvaranje mjehura. Najučestalije bolesti ove skupine su bulozni i ožiljkasti pemfigoid (3).

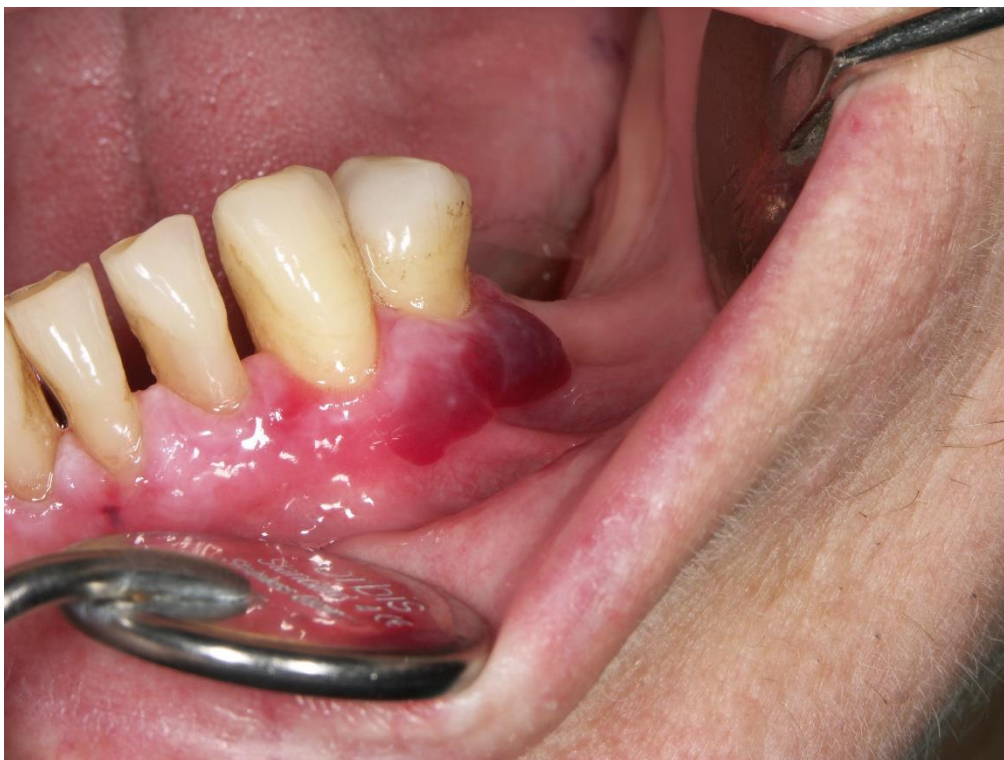2.1.2.1. Vrste pemfigoida

Bulozni pemfigoid (BP) je kronična recidivirajuća bolest s vezikulama u subepidermalnom sloju kože/sluznice koja se češće javlja nakon 60. godine života. Imunohistokemijski pronađena su protutijela IgG klase na hemidezmosomske proteine označene kao antigen buloznog pemfigoida 1 (BPAG 1 ili BP230) i antigen buloznog pemfigoida 2 (BPAG 2 ili BP180). Autoantitijela aktiviraju komplement s upalnom infiltracijom neutrofila i eozinofila koji zajedno s upalnim citokinima uzrokuju gubitak adhezije epitela i vezivnog tkiva (6,10).



Slika 5. Hemidezmosom

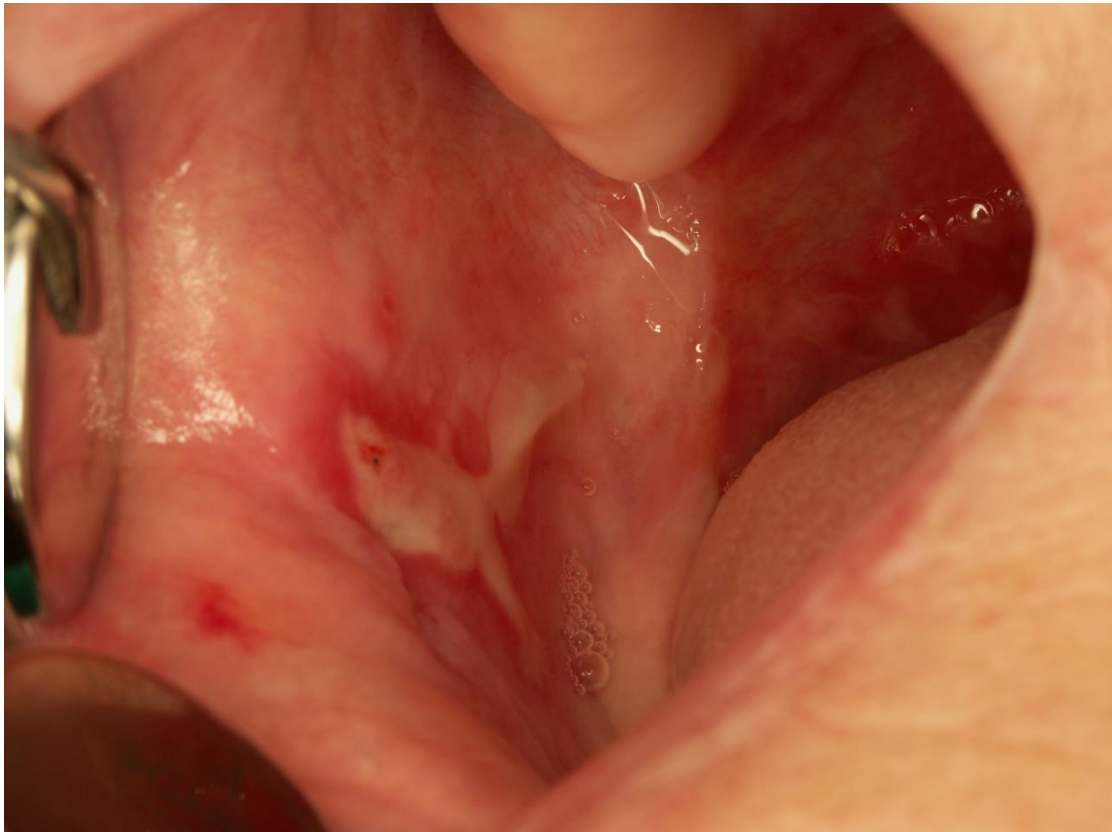Pretpostavlja se da su ova protutijela usmjerena protiv zloćudnih tumorskih tkiva u 15 – 30 % bolesnika te da se na taj način u vidu lančane reakcije ošteti bazalna membrana (11). Bolest je samoograničavajuća tj. smiri se u nekom periodu od par mjeseci do 5 godina, međutim postoji mogućnost recidiva (4). Kožne lezije BP-a počinju lokaliziranim eritemom uglavnom na vratu, aksili, preponama i trbuhu uz subjektivni osjećaj svrbeža, nakon kojih se za par dana pojavljuju napete bule. Oralne promjene se u pravilu javljaju nakon promjena na koži te se u ustima mogu primijetiti kod 20 – 30 % bolesnika (2,3). Bule se češće razvijaju na bukalnoj sluznici, nepcu i jeziku. Takvi mjehuri teže pucaju pa postoji veća šansa da stomatolog uoči bolest u toj fazi, za razliku od pemfigusa gdje bule vrlo brzo puknu nakon izbijanja (1,4). Gingiva je zahvaćena u oko 16 % slučajeva, a klinički se bolest može manifestirati u obliku DG-a kao i kod pemfigusa (1).



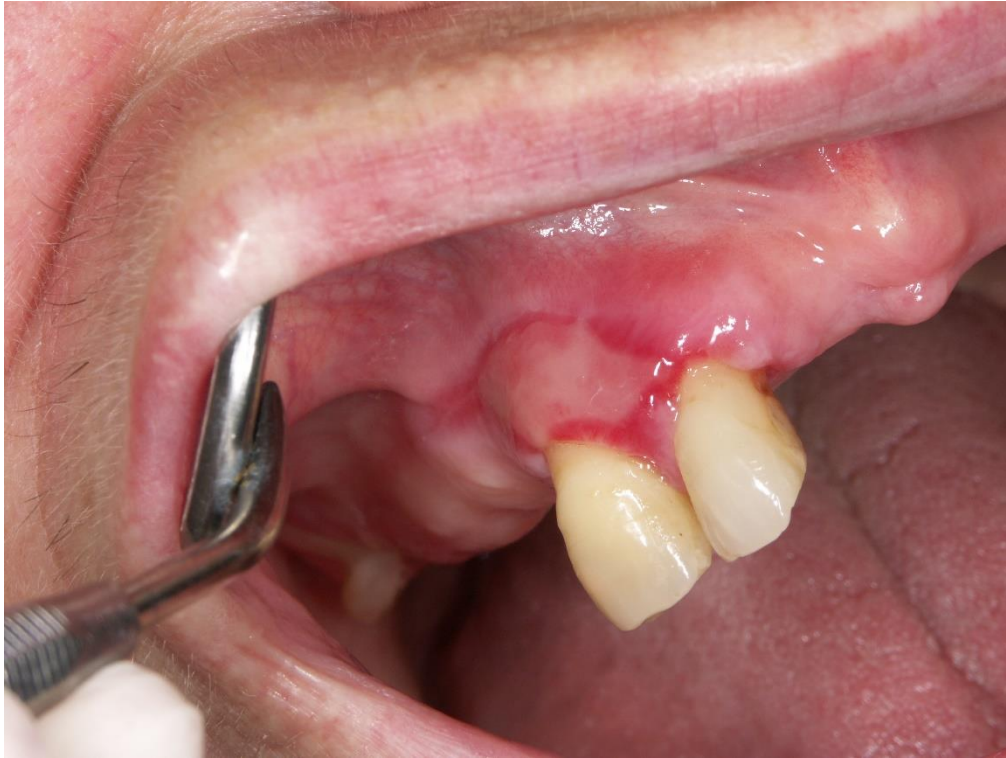Slika 6. Cikatricijalni pemfigoid. Preuzeto s dopuštenjem iz arhiva Zavoda za oralnu medicinu

Cikatricijalni (ožiljkasti) ili benigni sluznični pemfigoid je druga najučestalija subepidermalna bulozna dermatoza. Pojavljuje se gotovo dvostruko češće u žena nakon 50. godine života. Bolest je karakterizirana stvaranjem ožiljaka te najčešće su zahvaćene sluznice usne šupljine i oka, a rjeđe preostale sluznice i koža (3,4). U većini slučajeva su kod bolesnika pronađena dva glavna ciljna antigena: BP180 i laminin 332. Identifikacija anti-laminin 332 važna je za

određivanje prognoze bolesti jer se čini da su pacijenti pozitivni na anti-laminin 332 izloženi povećanom riziku nastanka zloćudnih bolesti (10). Oralna sluznica je skoro uvijek pogođena te je u 95% oboljelih prvo mjesto pojavljivanja bolesti (1,2). Oralne promjene su obično prisutne u području gingive, bukalne sluznice i nepca, a također se mogu pojaviti na usni i jeziku (12). Zahvaćenost usne šupljine kod mnogih pacijenata s ovom vrstom pemfigoida prisutna je isključivo u obliku DG-a (13).



Slika 7. Cikatricijalni pemfigoid – erozija s upalnim rubom na bukalnoj sluznici. Preuzeto s dopuštenjem iz arhiva Zavoda za oralnu medicinu



Slika 8. Cikatricijalni pemfigoid. Preuzeto s dopuštenjem iz arhiva Zavoda za oralnu medicinu

Druga najčešća lokalizacija pojavljivanja bolesti je spojnica oka koja se može upaliti. Pogoršanje takvog stanja može dovesti do stvaranja ožiljka te simblefarona odnosno srastanja vjeđa s očnom jabučicom. U 15 % slučajeva dovodi do sljepoće (4).

Linearna IgA dermatitoza ili IgA pemfigoid je autoimuna mukokutana bolest čije je glavno obilježje linearno odlaganje IgA u zoni bazalne membrane (14). Bolest se javlja u odrasloj, ali i dječjoj dobi. Klinički se promjene mogu primijetiti u perioralnom i anogenitalnom području, uški, vlasištu te u 80% slučajeva na oralnoj sluznici (3).

Trudnički ili gestacijski pemfigoid je rijetka autoimuna bulozna dermatitoza koja obično počinje naglim kožnim promjenama praćene intenzivnim svrbežom tijekom 2. ili 3. tromjesečja trudnoće te se nakon njih lezije mogu pojaviti i u usnoj šupljini. Bule su najčešće lokalizirane na obraznoj sluznici, jeziku i zubnom mesu. Bolest ima dobru prognozu i spontano nestaje nakon poroda (1).

2.2. Dijagnostika

Dijagnoza pemfigusa i pemfigoida može biti izazovna za liječnički tim, ona se svodi na kombinaciju pažljivo uzete anamneze, kliničke slike, patohistološkog nalaza, direktne ili izravne imunofluorescencije te ukoliko je potrebno seroloških testova s kojima se dokazuje prisutnost autoprotutijela u krvi (15).

2.2.1. Potvrda o sumnji na pemfigus ili pemfigoid

Postavljanje dijagnoze pemfigusa, koja se temelji na patohistološkoj analizi (PHD) i direktnoj imunofluorescenciji (DIF) bioptata, uvelike se oslanja na dobro uzetu biopsiju. Elipsaste se biopsije preferiraju u odnosu na okrugle uzorke jer će one olakšati patologu orijentaciju uzorka (8). PHD otkriva akantolizu s intraepidermalnim mjehurima kod PV-a, dok se kod PF-a oni nalaze visoko u epitelu u subkornealnoj razini. Optimalno bi bilo imati svježi i intaktni mjehur. Međutim, pošto kod pemfigusa bule brzo pucaju u ustima, bioptički se uzorci za PHD uzimaju s ruba promjene. Treba voditi računa o mjestu uzimanja uzorka. Biopsija se ne radi iz središta lezije s obzirom na to da se tu nalazi nekroza s granulacijskim tkivom. Uzorak za DIF se uzima perilezijski, s klinički normalne sluznice. Pokazalo se da je osjetljivost DIF-a na nepromijenjenoj obraznoj sluznici gotovo 100% kod bolesnika s PV-om. Ova pretraga otkriva međustanično taloženje IgG/C3 u trnastom sloju epidermisa, a uzorak koji se inkubira sa sekundarnim antitijelima nalikuje na motiv pčelinjeg saća. Ovako stvoreni kompleks s autoantitijelima vezanim za dezmgoleine i sekundarnih antitijela obilježenih fluorescentnim bojama će se moći vidjeti mikroskopom u tamnom polju (4,8). Za paraneoplastički pemfigus postoji nepravilno raspoređeno odlaganje IgG-a te je slabijeg intenziteta. Ako su prisutni samo depoziti IgA onda nam to ukazuje da se radi o IgA pemfigusu (3). Indirektna ili neizravna imunofluorescencija (IIF) je manje osjetljiva pretraga od DIF-a, ali može biti korisna alternativa ako je kod pacijenta otežano uzimanje biopsije, kao što to može biti kod djeteta ili kod odrasle osobe koje ne surađuju (16). Kod bolesnika s PV-om IIF se analizira iz seruma koji se inkubira s komercijalno pripremljenim antigenima supstrata jednjaka majmuna, dok se kod ostalih vrsta pemfigusa mogu koristiti drugi supstrati kao npr. svinjski jednjak i mokraćni mjehur štakora. Ukoliko su prisutna pemfigusna protutijela doći će do vezanja istih na antigene. Nakon toga se dodaju sekundarna protutijela obilježena fluoresceinom te se nalaz interpretira na isti način kao kod DIF-a (4,9). IIF određuje titar cirkulirajućih protutijela koji korelira sa kliničkim stadijem bolesti te služi za praćenje tijeka bolesti i učinka terapije (3,4). ELISA se koristi za određivanje anti-dezmogleina 1 i anti-dezmogleina 3 te je pozitivna u više od 95% slučajeva kod bolesnika

s pemfigusom. Stoga, može razlikovati npr. PV od PF-a (5). Za ovaj imunoenzimski test potrebna su antitijela vezana na alkalnu fosfatazu ili peroksidazu iz hrena jer se tada mogu lakše izmjeriti (17). Za postavljanje dijagnoze pemfigusa idealno je imati kompatibilnu kliničku sliku uz tipični histološki prikaz akantolize na PHD-u te pozitivan nalaz DIF-a. Postojanje akantolize je apsolutno neophodno kako bi se isključio erythema multiforme major. Ako je DIF negativan onda se preporučuje ponoviti još jednom biopsiju. Ukoliko nova biopsija nije dostupna ili je ona još uvijek negativna, poželjno je napraviti IIF ili ELISA-u (5).

Dijagnoza pemfigoida se također postavlja biopsijom za histološku i imunofluorescentnu analizu uz kompatibilnu kliničku sliku. Prisutnost subepidermalnih mjehura s upalnim infiltratom eozinofila razlikuje pemfigoid od pemfigusa (6). Biopsija za DIF se uzima otprilike 1 cm od lezije te se njome može dokazati pojava protutijela u zoni bazalne membrane. Zbog toga je na imunofluorescentnom preparatu prisutan linearni depozit antitijela (16). S obzirom da po kliničkom nalazu, PHD-om i DIF-om nije moguće razlikovati većinu pemfigoida, potrebno je potvrditi serumska antitijela IgG anti-BP180 i/ili anti-BP230 putem visoko osjetljivih i specifičnih seroloških pretraga kao npr. ELISA (10).

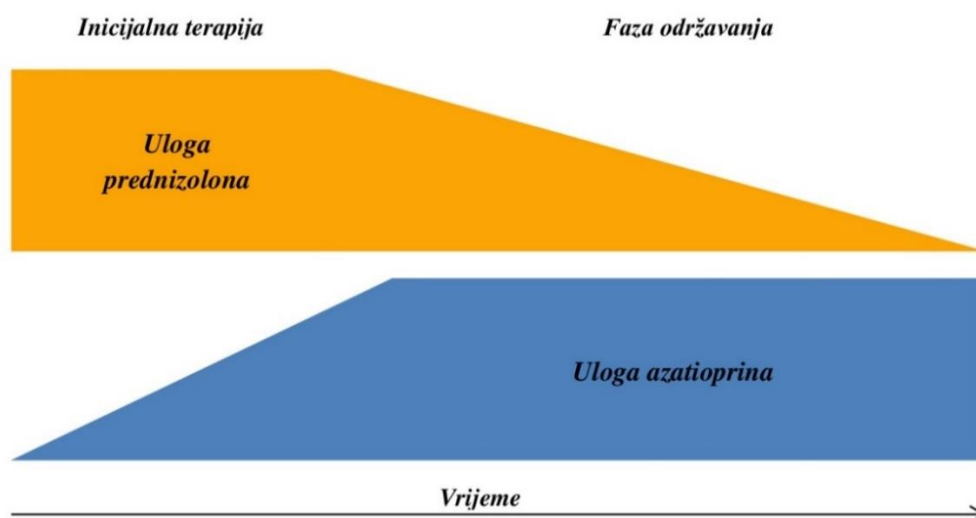
2.3. Liječenje

2.3.1. Terapija običnog pemfigusa

U liječenju PV-a primjenjivala se prvenstveno sustavna terapija kortikosteroidima, dok se lokalna terapija može koristiti kao pomoćna terapija radi sprječavanja superinfekcija, ublažavanja boli i epitelizaciju mekih tkiva na oralnoj sluznici. Doktor dentalne medicine je u situaciji da svakodnevno vrši pregled oralne sluznice za rano otkrivanje ove vrste pemfigusa, jer se onda bolest može kontrolirati s manjim dozama lijeka kroz kraće razdoblje liječenja (4). Postoje razne smjernice doziranja i načina primjene sistemskih kortikosteroida koji su donedavno bili lijek izbora u liječenju PV-a (3, 5). Kod bolesnika u većini slučajeva se koristi sintetski glukokortikoid prednizolon per os u dozi od 0,5-1 mg/kg na dan u jutarnjim satima (5). Ukoliko je pretežno zahvaćena oralna sluznica i vidljiva je teža klinička slika primjenjuje se povišena doza lijeka koja se može čak udvostručiti do 2 mg/kg dnevno (3). Kad se ne pojavi niti jedna nova promjena i prisutni su vidljivi znakovi epitelizacije oralne sluznice doza se postupno snižava do doze održavanja. Doza održavanja je najmanja doza kod koje ne dolazi do pojave novih lezija te je za svakog bolesnika individualna. Nakon prijelaza na dozu održavanja

prihvatljivo je promijeniti vrijeme uzimanja lijeka radi suzbijanja neželjenih nuspojava odnosno tada bolesnik uzima lijek svaki drugi dan. Neophodno je pratiti aktivnost bolesti te izmijeniti terapiju ako je došlo do njene egzacerbacije. Ako je potrebno smanjiti dozu oralnih kortikosteroida te ostvariti bržu kontrolu teških oblika pemfigusa ponekad se lijek daje intravenskim (iv.) putem 500 mg metilprednizolona tri dana zaredom, nakon čega slijedi oralni prednizolon od 1 mg/kg na dan. Takav oblik terapije naziva se pulsno liječenje kortikosteroidima (3,8).

Uz kortikosteroide poželjno je uvesti i azatioprin u dozi od 2,5 mg/kg na dan (5, 8). Azatioprin je imunosupresiv koji djeluje na supresiju razvijanja autoantitijela te se koristi kao adjuvantno terapijsko sredstvo kako bi se smanjila mogućnost nastanka nuspojava dugotrajnim liječenjem sistemskim kortikosteroidima. Zbog odgođenog djelovanja lijeka uvodi se istodobno uz prednizolon ukoliko su prisutne normalne vrijednosti enzima tiopurin-metiltransferaza koji je potreban za inaktivaciju tog lijeka. Potrebno mu je 4 – 6 tjedana kako bi lijek počeo djelovati (3,8). Katkad je moguće koristiti ciklofosamid u dozi od 50 – 200 mg dnevno. Pretpostavlja se da je takav lijek još djelotvorniji od azatioprina, međutim zbog njegove toksičnosti upotrebljava se znatno rjeđe. Glavne popratne pojave su mu hemoragični cistitis, neutropenija, sterilnost te povećan rizik za nastanak zloćudnih tumora (3). Rjeđe primijenjen lijek koji se koristi u Hrvatskoj je i metotreksat u dozi od 15 do 30 mg per os ili iv. jednom tjedno, dok je mikofenolat-mofetil (2 g dnevno) u nekim ustanovama najčešći i najuspješniji primijenjeni potporni lijek s najmanje neželjenih učinaka (3,4).



Slika 9. Uloga sistemskih kortikosteroida i adjuvantnih imunosupresiva

Kod teških oblika bolesti vrijedi pokušati dati iv. IgG u dozi od 250 – 500 mg/kg dnevno, tijekom 2 – 5 dana. Terapiju je moguće ponoviti tri do pet ciklusa. Između određenih ciklusa potrebno je uvesti imunosupresive koji se uzimaju per os, zbog toga što Ig sami po sebi nisu učinkoviti (3). Još jedna terapija koja se također pokazala djelotvornom je plazmafereza, a provodi se triput tjedno izmjenjujući dvije litre plazme na dan. Svrha plazmafereze je ukloniti protutijela iz plazme i radi se kod pacijenata koji nisu dobro reagirali na konvencionalnu terapiju (3,4).

Prema najnovijim smjernicama Europske akademije za dermatologiju i venerologiju iz 2020.g. kao prva linija liječenja blagih, umjerenih i teških oblika pemfigusa preporuča se rituksimab (5). Eksperimentalne studije dokazale su da monoklonalna protutijela rituksimaba imaju sposobnost vezanja za CD20 antigene limfocita B te ih uklanjaju iz krvi. Većina pacijenata koji uzimaju rituksimab doživi limfopeniju koja traje oko 6 mjeseci. Potrebno je naglasiti da obnova imuniteta limfocitima B traje nekoliko mjeseci, što može izazvati ozbiljne komplikacije kod pacijenata koji se zaraze s COVID-19. Potpuni oporavak limfocita B u perifernoj cirkulaciji obično se opaža 9 do 12 mjeseci nakon tretmana. S obzirom na ovu činjenicu, bolesnike s pemfigusom koji se liječe rituksimabom potrebno je pažljivo pratiti. Stoga je preporučljivo u današnje vrijeme pandemije odgoditi propisivanje infuzije rituksimaba ukoliko je to moguće (18). S druge strane, rituksimab se može primijeniti kao monoterapija ili u kombinaciji s lokalnim kortikosteroidima u bolesnika s apsolutnom kontraindikacijom za sistemsku terapiju kortikosteroidima. Propisuju se dvije infuzije rituksimaba od 1 g u razmaku od dva tjedna. Prednost rituksimaba je ta što su pacijenti pošteđeni od raznovrsnih nuspojava dugotrajne primjene sistemskih kortikosteroida (5,8).

Za oralnu sluznicu stomatolog može dodatno preporučiti antiseptike, gelove koji sadrže lokalni anestetik i lokalne kortikosteroide u obliku masti s orabazom. Pravilna njega zubi i sluznice usne šupljine, uz sredstva koja mogu potaknuti epitelizaciju i time ubrzati zacjeljivanje, prevenirat će razvoj sekundarnih infekcija (3,5). Invazivnije stomatološke operacije kao npr. ugradnja dentalnih implantata se ne preporučuju prije zacjeljivanja oralnih lezija (5).

2.3.1.1. Nuspojave dugotrajne sistemske terapije kortikosteroidima

Bitno je obratiti pozornost na različite nuspojave koje se mogu pojaviti nakon dugotrajne primjene sustavnih kortikosteroida: Cushingov sindrom, hipertenzija, steroidni dijabetes, gastrointestinalne tegobe, osteoporoza, hirzutizam, psihičke promjene (blaga euforija – psihoza), adrenalna kriza, aseptična nekroza glave femura i humerusa te pojavljivanje glaukoma, katarakte, tromboembolije i kandidijaze (3,5). Prevencija i rana dijagnostika navedenih neželjenih učinka se mogu postići svakodnevnom kontrolom krvnog tlaka te tjednom kontrolom krvne slike s glukozom i elektrolitima. Uvode se i dijetalne mjere koje će bolesniku značajno poboljšati kvalitetu života. Savjetuje se uzimanje smanjene količine natrija i ugljikohidrata te prehranu bogatu proteinima, zbog toga što gubitak bjelancevina iz mišića može dovesti do teške slabosti organizma te njihova odsutnost u limfnome tkivu slabi imunosti sustav (3,16,19). Posebna karakteristika Cushingovog sindroma je mobilizacija masti iz gornjih i donjih udova te odlaganje istih u području prsnog koša, trbuha i vrata, zbog čega nastaje tzv. buffalo hump ili bivolja grba. Lice poprima edematozan izgled, engl. moon face tj. okruglo lice poput mjeseca (19). Radi provjere mineralne gustoće kostiju potrebno je jednom godišnje napraviti denzitometriju, a osim toga nužan je i oftalmološki pregled radi prevencije eventualnih očnih komplikacija (3, 5). Po potrebi pacijentima može biti ordiniran vitamin D, kalcij ili terapija bisfosfonatima za prevenciju i liječenje osteoporoze (5). Terapija inhibitorima protonske pumpe ili blokatorima H₂-kanala za prevenciju ulkusa želuca ili dvanaesnika ordinira se individualno, s obzirom na nedovoljne dokaze o učinkovitosti (5). Također, potrebno je pratiti psihološko stanje pacijenta te ponuditi psihološku pomoć, s obzirom na moguće nuspojave kortikosteroidne terapije (5). Akutna adrenalna insuficijencija ili adrenalna kriza je po život opasno zdravstveno stanje koje se može pojaviti nakon dugotrajne terapije egzogenim sistemskim kortikosteroidima odnosno više od 14 dana. Ako je kora nadbubrežne žlijezde atrofirala onda više nema lučenja kortizola, a organizmu je potreban kortizol kao ključni hormon u reakciji na stres. Ukoliko se pacijent nalazi u stresnom stanju, a više nema kortizola koji bi mogao iskompenzirati reakciju na stres, bolesnik ulazi u adrenalnu krizu (20). Klinički se manifestira jaka slabost, konfuzija, bol u abdomenu i povraćanje. Pacijentu se primjenjuje kisik protokom 5-6 L/min i 100 mg hidrokortizona iv. te ukoliko bolesnik tog trenutka izgubi svijest potrebno je zatražiti i hitnu pomoć (21).

2.3.2. Terapija preostalih vrsta pemfigusa

Liječenje PF-a odgovara liječenju PV-u. Okosnica liječenja bolesti je sistemska primjena kortikosteroida ili dapsona (diaminodifenilsulfona), koji se često kombinira s topikalnim kortikosteroidima, ili rituksimaba (5). Razlika je u tome što su ovdje potrebne niže doze kortikosteroida kako bi terapija bila efikasna (0,5 mg/kg na dan), s obzirom na benigniju prirodu bolesti. Kao i kod PV-a, bitno je u terapiju uvesti i antiseptička sredstva kako bi se izbjegla superinfekcija (3,5, 8).

Za liječenje pemphigus erythematosus propisuje se 1 mg/kg prednizolona dnevno, što odgovara srednje visokim dozama kortikosteroida. Kod nekih slučajeva primjenjuju se i antimalarici, međutim s posebnim oprezom s obzirom da takav lijek može dovesti do ireverzibilnih promjena mrežnice oka (3).

Pemphigus vegetans može imati rezistentnije lezije koje se sporije povlače pa se tu mogu intralezijski primijeniti kortikosteroidi te ako je potrebno kirurški ukloniti vegetacije (3).

Terapija izbora za IgA pemphigus i pemphigus herpetiformis je dapson u dozi od 100 do 200 mg na dan. S obzirom na to da taj lijek može uzrokovati hemolizu, potrebno provjeriti vrijednosti glukoza-6-fosfat dehidrogenaze prije početka uzimanja lijeka. Osobe koje imaju manjak ovog metaboličkog enzima podložniji su hemolizi zato jer on štiti crvene krvne stanice od oksidativnog stresa te na taj način produžuje im životni vijek. Još jedna posljedična nuspojava povezana s uzimanjem ovog lijeka je methemoglobinemija. Naime, hemoglobin koji se nalazi u eritrocitima bit će progresivno oksidiran u methemoglobin koji ne može vezati kisik. Zbog toga potrebno je redovito kontrolirati hemoglobin te uvesti vitamin E kako bi se smanjio rizik nastanka ove nuspojave. Ukoliko pemfigus progredira onda je potrebno pratiti smjernice liječenja PV-a/PF-a (3,4,5,6).

Liječenje paraneoplastičkog pemfigusa je vrlo komplicirano te u većini slučajeva završava letalno. Osim pemfigusa potrebno je liječiti i zloćudnu bolest, što može predstavljati ozbiljan problem. Lezije u usnoj šupljini kod paraneoplastičkog pemfigusa mogu biti veoma rezistentne pa se tada moraju primijeniti radikalnije mjere liječenja s visokim dozama kortikosteroida te u novije doba iv. primjena rituksimaba (3,4).

2.3.3. Terapija pemfigoida

Kod buloznog i ožiljkastog pemfigoida se u zadnje vrijeme sve češće primjenjuju potentni lokalni kortikosteroidi, a prekidom liječenja bolesti može doći do recidiva (6,15,22). Topikalni kortikosteroidi koji se primjenjuju na koži mogu biti u obliku krema i losiona (za područje lica, tijela i kožnih nabora) te gelova (u području vlasišta), a na sluznicama se koriste kao mast u sastavu orabaze da bi se preparat bolje mogao zalijepiti na sluznicu. S obzirom na to da je površina sluznice vlažna, a mast hidrofobna, lijek bi se teško mogao zadržati na svome mjestu bez adhezivne paste pa se takvom kombinacijom može dobiti produljeno djelovanje lijeka (3). Produljena primjena lokalnih kortikosteroida na oralnoj sluznici obično nema sustavne nuspojave, a eventualni lokalni neželjeni učinak može biti oralna kandidijaza. Kandidijaza u usnoj šupljini može se lako prevenirati primjenom mikonazol gela (13). Ako topikalna kortikosteroidna terapija ne daje očekivane rezultate, onda se propisuju sustavni kortikosteroidi samostalno ili u kombinaciji s imunosupresivima, ili dapson, pazeći na moguće nuspojave tih lijekova (3, 4).

Dapson je najčešće korišteno terapijsko sredstvo kod bolesnika s linearnom IgA dermatozom. U pedijatriji liječenje ove bolesti je konzervativnije sa sistemskim i lokalnim kortikosteroidima. Faktori rizika kao što su to dob, komorbiditeti i težina bolesti igraju veliku ulogu u odabiru terapije (14).

Kašnjenje u postavljanju dijagnoze bolesti se nerijetko događa ako je ona ograničena na oralnu sluznicu, s obzirom na to da se mnogi doktori dentalne medicine usredotoče samo na zube zanemarujući pregled ostatka usne šupljine (16). PV i paraneoplastički pemfigus uvijek zahvaćaju sluznicu, dok PF i IgA pemfigus obično ne. Ove vezikulobulozne autoimune bolesti na kraju kulminiraju bolnim erozijama koje mogu predstaviti ozbiljan problem za bolesnike. Pacijenti s PV-om mogu imati simptome promuklosti i disfagiju te je zbog toga bitno temeljito proučiti kliničke simptome s dobro uzetom anamnezom kako bi se postavila ispravna dijagnoza. Biopsija tkiva za PHD i DIF zajedno s kliničkim nalazima osiguravaju najbolju dijagnostiku ove bolesti (9). Erozija sama po sebi nije bolest, ona predstavlja klinički znak koji je potrebno razotkriti radi li se o leziji koja je nastala uslijed traume, djelovanja nekakvog mikroorganizma, neoplastične promjene ili autoimune bolesti. Kod pemfigoida se također pojavljuju bule koje pucaju ostavljajući erozije, međutim u podlozi postoji drukčija patogeneza bolesti. Za kliničare razlikovanje pemfigusa od pemfigoida može biti izazovni zadatak. Ključ dobre dijagnostike je saznati iz anamneze kada i gdje su se pojavile prve promjene te postoji li još koji popratni simptom. Kod većina pemfigusa i pemfigoida zahvaćenost kože se može pojaviti tek nekoliko mjeseci nakon prve pojave lezija u usnoj šupljini (4). Nakon što se postavila ispravna dijagnoza potrebno je podučiti pacijente i njihove obitelji o kliničkom tijeku bolesti, prognozi, liječenju, znakovima recidiva i mogućim nuspojavama povezanim s liječenjem. Također svakako je preporučljivo upoznati bolesnike s buloznim dermatozama s postojanjem udruga za podršku. Svrha ovih udruga je promicanje znanje o bolesti, pružanje utjehe i razmjena iskustava pacijenata. Takav doprinos može itekako ubrzati cjelokupno liječenje bolesti te pomoći pacijentu, ali i zdravstvenim radnicima (5). Bolesnici su prije umirali od pothranjenosti gubitkom proteina i elektrolita zbog bolnih i učestalih erozija te sepse. Danas se te lezije mogu savladati kortikosteroidnom terapijom te je zbog toga stopa smrtnosti povezana s ovom bolešću znatno pala i trenutno iznosi oko 5 – 10 % (3). Stomatolog ovdje ima važnu ulogu u ranom prepoznavanju i savjetovanju pacijenta o mogućem ishodu pemfigusa/pemfigoida te u liječenju oralnih lezija kako bi se suzbila pacijentova bol i omogućili mu kvalitetniji život za vrijeme i nakon bolesti (5).

Pemfigus i pemfigoid su vezikulobulozne mukokutane autoimune bolesti od kojih su neki oblici opasni po život. Promjene na oralnoj sluznici mogu biti prvi, a ponekad i jedini klinički znak bolesti. Doktor dentalne medicine, koji svojom stručnošću i znanjem na vrijeme može prepoznati promjene na oralnoj sluznici te prevenirati i započeti s terapijom zajedno s timom liječnika, uvelike može utjecati na ishod bolesti kod pacijenta. Terapija se sastoji od sustavnih i/ili lokalnih kortikosteroida kombinirani s adjuvantnim imunosupresivima te u novije vrijeme iv. primjenom rituksimaba. Svaki pacijent s erozijom sluznice može potencijalno imati jednu od tih autoimunih bolesti. Stoga, adekvatno uzeta anamneza može itekako pomoći stomatologu u dijagnostici bolesti čak i ako se ne vide intaktni mjehuri.

1. Laskaris G. Atlas oralnih bolesti. 1. hrvatsko izdanje. Mravak-Stipetić M, ur. Zagreb: Naklada Slap; 2005.
2. Cekić-Arambašin A i suautori. Oralna medicina. Zagreb: Školska knjiga; 2005.
3. Šitum M, i sur. Dermatovenerologija. Zagreb: Medicinska naklada; 2018.
4. Greenberg MS, Glick M. Burketova oralna medicina: dijagnoza i liječenje. 1. hrvatsko izdanje. Mravak-Stipetić M, ur. Zagreb: Medicinska naklada; 2006.
5. Joly P, Horvath B, Patsatsi A, Uzun S, Bech R, Beissert S, et al. Updated S2K guidelines on the management of pemphigus vulgaris and foliaceus initiated by the European academy of dermatology and venereology (EADV). *J Eur Acad Dermatol Venereol.* 2020 Sep;34(9):1900-1913.
6. McCance KL, Huether SE, editors. Pathophysiology: the biologic basis for disease in adults and children. 7th ed. St. Louis: Elsevier; 2014.
7. Garcia-Pola MJ, Rodriguez-López S, Fernánz-Vigil A, Bagán L, Garcia-Martín JM. Oral hygiene instructions and professional control as part of the treatment of desquamative gingivitis. Systematic review. *Med Oral Patol Oral Cir Bucal.* 2019 Mar 1;24(6):e136-e144.
8. Melchionda V, Harman KE. Pemphigus vulgaris and pemphigus foliaceus: an overview of the clinical presentation, investigations and management. *Clin Exp Dermatol.* 2019 Oct;44(5):740-746.
9. Malik AM, Tupchong S, Huang S, Are A, Hsu S, Motaparathi K. An Updated Review of Pemphigus Diseases. *Medicina (Kaunas).* 2021 Oct 9;57(16):1080.
10. Heckler I, Hong M, Amart Sinha A, Venkataraman I. Serological Biomarkers and Their Detection in Autoimmune Bullous Skin Diseases. *Dermatol Pract Concept.* 2022 Apr 1;12(6):e2022116.
11. Brkić H, urednik. Oralne manifestacije sistemskih bolesti [Internet]. Zagreb: Sveučilište u Zagrebu, Stomatološki fakultet; 2015 [cited 2022 Aug 02]. Available from: https://issuu.com/sfzg-unizg/docs/150331_oralne_manifestacije
12. Kamaguchi M, Iwata H. The Diagnosis and Blistering Mechanisms of Mucous Membrane Pemphigoid. *Front Immunol.* 2019 Jan 24;10:34.

13. Panat SR, Upadhyay N, Khan M, Iqbal MA. Corticosteroids used in Dentistry: An Update. *J Dent Sci Oral Rehab.* 2014;5(6):89-92.
14. Shin L, Gardner JT 2nd, Dao H Jr. Updates in the Diagnosis and Management of Linear IgA Disease: A Systematic Review. *Medicina (Kaunas).* 2021 Aug 12;57(8):818.
15. Di Lernia V, Casanova DM, Goldust M, Ricci C. Pemphigus Vulgaris and Bullous Pemphigoid: Update on Diagnosis and Treatment. *Dermatol Pract Concept.* 2020 Jun 29;10(4):e2020050.
16. Hussain MH, Tanweer F, Sakagiannis G, Mair M, Mahmood S, Ashokkumar S. Pemphigus Vulgaris and Bullous Pemphigoid of the Upper Aerodigestive Tract: A Review Article and Novel Approaches to Management. *ORL J Otorhinolaryngol Relat Spec.* 2021;83(6):395-403.
17. Robert K. Murray i sur. Harperova ilustrirana biokemija. 28. izdanje. Lovrić J. i Sertić J, ur. Zagreb: Medicinska naklada; 2011.
18. Beyzaee AM, Rahmatpour Rokni G, Patil A, Goldust M. Rituximab as the treatment of pemphigus vulgaris in the COVID-19 pandemic era: A narrative review. *Dermatol Ther.* 2021 Jan;34(3):e14405.
19. Arthur C. Guyton i John E. Hall. Medicinska fiziologija. 13. izdanje. Zagreb: Medicinska naklada; 2017.
20. Malamed SF, Orr DL. Medical Emergencies in the Dental Office. 7th ed. St. Louis: Mosby; 2014.
21. Little JW, Miller CS, Rhodus NL. Dental Management of the Medically Compromised Patient. 9th ed. St. Louis: Mosby; 2017.
22. Xu HH, Werth VP, Parisi E, Sollecito TP. Mucous membrane pemphigoid. *Dent Clin North Am.* 2013 Oct;57(2):611-30.

6. ŽIVOTOPIS

Simone Gilli rođen je 12. siječnja 1995. godine u Puli. U Rovinju završio je Talijansku osnovnu školu Bernardo Benussi i Osnovnu glazbenu školu Vladimir Nator, nakon kojih upisuje prirodoslovno-matematičku gimnaziju na talijanskom jeziku. Osvojio je 1. mjesto na Međunarodnom natjecanju mladih glazbenika Jadrana 2006. godine Daleki akordi u Splitu na klasičnoj gitari. Studiji dentalne medicine upisuje na Stomatološkom fakultetu Sveučilišta u Zagrebu 2015. godine. Tijekom studija u slobodno vrijeme asistirao u privatnim ordinacijama. Tečno govori talijanski, hrvatski i engleski jezik.