

Dentalni implantati od cirkonij-oksidge keramike

Miličević, Ana Marija

Master's thesis / Diplomski rad

2022

Degree Grantor / Ustanova koja je dodijelila akademski / stručni stupanj: **University of Zagreb, School of Dental Medicine / Sveučilište u Zagrebu, Stomatološki fakultet**

Permanent link / Trajna poveznica: <https://um.nsk.hr/um:nbn:hr:127:630921>

Rights / Prava: [Attribution-NonCommercial 4.0 International](#)/[Imenovanje-Nekomercijalno 4.0 međunarodna](#)

Download date / Datum preuzimanja: **2023-12-09**



Repository / Repozitorij:

[University of Zagreb School of Dental Medicine Repository](#)





Sveučilište u Zagrebu
Stomatološki fakultet

Ana Marija Miličević

DENTALNI IMPLANTATI OD CIRKONIJ-OKSIDNE KERAMIKE

DIPLOMSKI RAD

Zagreb, 2022.

Rad je ostvaren u: Stomatološki fakultet Sveučilišta u Zagrebu, Zavod za oralnu kirurgiju
Mentor rada: Dragana Gabrić, izv. prof. dr. sc., Stomatološki fakultet Sveučilišta u Zagrebu
Lektor hrvatskog jezika: Željko Cvrtila, mag. educ. philol. croat.
Lektor engleskog jezika: Brankica Grgić-Elzner, mag. educ. philol. angl.

Sastav Povjerenstva za obranu diplomskog rada:

1. izv. prof. dr. sc. Dragana Gabrić
2. doc. dr. sc. Marko Granić
3. prof. dr. sc. Božidar Pavelić

Datum obrane rada: 13.07.2022.

Rad sadrži: 41 stranica

0 tablica

3 slike

CD

Rad je vlastito autorsko djelo koje je u potpunosti samostalno napisano, uz naznaku izvora drugih autora i dokumenata korištenih u radu. Osim ako nije drukčije navedeno, sve ilustracije u radu (tablice, slike i dr.) izvorni su doprinos autora diplomskog rada. Autor je odgovoran za pribavljanje dopuštenja za korištenje ilustracija koje nisu njegov izvorni doprinos, kao i za sve eventualne posljedice koje mogu nastati zbog nedopuštenog preuzimanja ilustracija odnosno propusta u navođenju njihova podrijetla.

Zahvale

Zahvaljujem svojoj mentorici izv. prof. dr. sc. Dragani Gabrić na susretljivosti, pristupačnosti i stručnosti te pomoći i savjetima tijekom pisanja ovog rada.

Zahvaljujem kolegama što su učinili moje studentske dane nezaboravnima.

Zahvaljujem svojoj Sekciji za protetiku.

Zahvaljujem nastavnicima koji su obilježili moje studiranje.

Zahvaljujem svojoj obitelji i prijateljima.

Zahvaljujem Verdiju.

Na kraju, zahvaljujem svojim roditeljima i bratu koji su bili bezuvjetno uz mene, u svim usponima i padovima. Zahvaljujem svom dečku uz kojeg je sve postalo lakše.

DENTALNI IMPLANTATI OD CIRKONIJ-OKSIDNE KERAMIKE

Sažetak

Jedan od najvećih izazova u suvremenoj stomatologiji je bezubost. Danas se ona učinkovito sanira implantoprotetskom terapijom te se kao materijal izbora dulji niz godina upotrebljava titan. Međutim, istraživanja su pokazala kako se depoziti titana nakupljaju u limfnim čvorovima, plućima te kostima, a potvrđena je i preosjetljivost na titan kod određenog postotka populacije. Također, titan svojom tamnom bojom može narušiti estetiku kod pacijenata tankog fenotipa gingive, sklonih nastanku recesija. Iz tih razloga započela je potraga za novim materijalom superiornije estetike i biokompatibilnosti te se adekvatnim pokazao cirkonij-oksidi. Istraživanja su pokazala da je količina upalnih infiltrata oko cirkonij-oksidnih implantata manja nego kod titanskih, što upućuje na izvrsnu biokompatibilnost dotičnog materijala. Također, bakterije za površinu cirkonij-oksidnih implantata puno teže adheriraju nego za površinu titanskih implantata, čime je mogućnost nastanka periimplantitisa svedena na minimum.

Cirkonij-oksidni implantati postižu odličnu oseointegraciju, no za to je potrebna mikromehanička obrada površine implantata. Kao zlatni standard obrade površine ovih bezmetalnih implantata uvedeno je pjeskarenje sa selektivnim jetkanjem. Ovom tehnikom stvara se površina koja svojom mikromehaničkom strukturom potiče osteoblaste na diferencijaciju, a mehanička svojstva ostaju zanemarivo promijenjena. Još jedna bitna karakteristika cirkonij-oksidnih implantata je i visoka estetika, što ih čini sigurnima za korištenje čak i kod pacijenata s već navedenim tankim fenotipom gingive kod kojih postoji mogućnost nastanka postoperativnih recesija. Sve ove karakteristike čine cirkonij-oksidne implantate atraktivnima za primjenu u kliničkoj praksi.

Ipak, potrebno je provesti još dugoročnih istraživanja o ishodu terapije cirkonij-oksidnim implantima kako bi postali dio svakodnevne stomatološke prakse.

Ključne riječi: dentalni implantati, titan, cirkonij-oksidi, oseointegracija

ZIRCONIUM-OXIDE DENTAL IMPLANTS

Summary

One of the biggest challenges in modern dentistry is toothlessness. Nowadays, it is effectively managed with implant-prosthetic therapy and titanium has been used as the material of choice for many years. However, research has shown that titanium deposits accumulate in lymph nodes, lungs and bones, and hypersensitivity to titanium has been confirmed in a certain percentage of the population. Also, due to its dark color, titanium can impair aesthetics in patients with a thin gingival phenotype prone to recessions. That is why, a search for a new material with superior aesthetics and biocompatibility has started and zirconium oxide proved to be adequate. Research has shown that the amount of inflammatory infiltrates around zirconium oxide implants is lower than that of titanium implants, which points to the excellent biocompatibility of this material. Also, it is much more difficult for bacteria to adhere to the surface of zirconium-oxide implants than to the surface of titanium implants, which minimizes the possibility of peri-implantitis.

Zirconium oxide implants achieve excellent osseointegration, though micromechanical processing of the implant surface is required. Sandblasting with selective etching was introduced as the gold standard for surface treatment of these metal-free implants. This technique creates a surface whose micromechanical structure encourages osteoblasts to differentiate, while the mechanical properties remain barely altered.

Another important characteristic of zirconium oxide implants is their high aesthetics, which makes them safe to use even in patients with the already mentioned thin gingival phenotype who are at risk of developing postoperative recessions. All these characteristics make zirconia implants attractive for use in clinical practice.

However, more long-term studies on the outcome of zirconium oxide implant therapy are needed in order for these implants to become part of everyday dental practice.

Keywords: dental implants, titanium, zirconium-oxide, osseointegration

SADRŽAJ

1. UVOD.....	1
2. PODJELA DENTALNIH IMPLANTATA	4
2.1. Podjela dentalnih implantata prema mjestu implantacije.....	5
2.1.1. Endoosealni implantati	5
2.1.2. Epoosealni implantati	6
2.1.3. Transoosealni implantati.....	6
2.1.4. Zigomatični i pterigoidni implantati	6
2.2. Podjela dentalnih implantata prema načinu opterećenja	8
2.2.1. Jednofazni dentalni implantati.....	8
2.2.2. Dvofazni dentalni implantati.....	8
2.3. Podjela dentalnih implantata prema vremenu implantacije	9
2.3.1. Imedijatna implantacija.....	9
2.3.2. Odgođena implantacija	9
2.3.3. Kasna implantacija	9
3. MORFOLOGIJA DENTALNIH IMPLANTATA.....	10
3.1. Makrostruktura implantata	11
3.2. Mikrostruktura dentalnih implantata.....	12
4. VRSTA VEZE KOD DENTALNIH IMPLANTATA.....	13
4.1. Vanjska veza.....	14
4.2. Unutarnja veza	14
5. DENTALNI IMPLANTATI OD CIRKONIJ-OKSIDNE KERAMIKE	15
5.1. Svojstva cirkonij-oksidne keramike.....	16
5.2. Oseointegracija implantata od cirkonij-oksidne keramike	18
5.3. Biokompatibilnost i odgovor organizma na cirkonij-oksidne implantate.....	20
5.4. Rubna integracija gingive uz cirkonij-oksidne implantate.....	20
5.5. Periimplantitis i cirkonij-oksidni dentalni implantati	21

6. RASPRAVA	22
7. ZAKLJUČAK	25
8. LITERATURA.....	27
9. ŽIVOTOPIS	33

Jedan od najvećih izazova u stomatologiji već stoljećima je bezubost, bila djelomična ili potpuna. Bezubost se manifestira u unutrašnjoj i vanjskoj arhitekturi čeljusti (1,2). Naime, kada dođe do gubitka zuba, nedostatak stimulacije dovodi do smanjenja trabekularnosti kosti te smanjenja njezine gustoće, širine te, posljedično, visine kosti (3). Zapravo, unutar godine dana od gubitka zuba dolazi do smanjenja širine kosti za 25%, dok se visina smanji za čak 4 mm (4). Kako bi se zadržao volumen kosti nakon gubitka zuba, potrebna je stalna stimulacija iste. Iako je uvriježeno mišljenje da potpune i djelomične proteze, danas veoma raširena sredstva sanacije bezubosti, smanjuju gubitak kosti, one ga, naprotiv, ubrzavaju. Upravo tu leži prednost dentalnih implantata obzirom da oni imaju sposobnost održavanja volumena i gustoće kosti te osiguravanja vertikalne dimenzije donje trećine lica koja se sa bezubosti nepovratno gubi. Implantati, nadalje, osiguravaju zadovoljstvo pacijenta koje se ogleda u okluzalnoj stabilnosti, odličnoj estetici, poboljšanoj fonetici i žvakanju te, nimalo zanemarivo, u psihičkom doživljaju samoga sebe (5).

Još od antike ljudska je vrsta nastojala nadomjestiti izgubljeni zub materijalima poput slonovače, kosti, metala i dragog kamenja (6). Današnja dentalna implantologija začeta je u 19. stoljeću kada su Znamenski i Hillischer koristili keramiku i gutaperku za izradu implantiranih zuba, dok je Greenfield kao implantate koristio šuplje cilindre od iridio-platine (7,8,9). Ipak, za značajan napredak u razvoju dentalne implantologije zaslužan je Per-Ingvar Brånemark koji je predstavio titanske implantate s navojima (10). Također, prvi puta je upotrijebio pojam oseointegracije kao faktora uspješnosti postavljanja implantata u tkivo kosti, što je postao bitan fenomen ne samo u stomatologiji, nego i u ortopediji i rehabilitacijskim granama medicine. Sama oseointegracija predstavlja niz molekularnih i staničnih kaskadnih reakcija koje u konačnici dovode do apozicije nove kosti na površinu implantata (11). Da bi ona bila uspješna, neizostavna je ispravna preparacija mjesta implantacije koja će osigurati vitalnu kost oko implantata. Dentalni implantat se smatra oseointegriran kad između kosti i implantata nema progresivnog relativnog pomaka (12).

Mehanizam oseointegracije usko je povezan s vrstom materijala od kojeg je izrađen dentalni implantat. Materijali za izradu dentalnih implantata u modernoj stomatologiji su metali, polimeri, keramike i biomaterijali, a kao peti se navodi kompozitni materijal koji je još uvijek u eksperimentalnoj fazi (13). Međutim, najvećim napretkom u dentalnoj implantologiji smatra se upotreba keramike, točnije cirkonij-oksidne keramike. Uvođenjem ovog materijala u svijet implantologije omogućeno je postizanje vrhunskog rubnog integriteta, otpornosti na lom te savojne čvrstoće nikad viđene u stomatologiji dosad (5).

Svrha je ovog rada pregledom literature analizirati svojstva, prednosti i nedostatke dentalnih implantata od cirkonij-oksidge keramike.

2. PODJELA DENTALNIH IMPLANTATA

2.1. Podjela dentalnih implantata prema mjestu implantacije

2.1.1. Endoossealni implantati

Danas se najčešće koriste endoossealni implantati. Oni se ugrađuju u alveolarnu kost maksile ili mandibule te se tijelo samog implantata nalazi unutar kosti. Oni se, naime, ponašaju kao samostalne jedinice što kliničaru otvara mogućnost planiranja broja i veličine implantata, odnosno postoji velika fleksibilnost u planiranju liječenja i dizajniranju budućeg protetskog rada. Moderni endoossealni implantati dizajnirani su na način da sadrže makrostrukturu koja poboljšava početnu stabilnost i prijenos žvačnih sila na kost te mikrostrukturu koja osigurava kvalitetnu oseointegraciju (5).

U ovu skupinu implantata svrstavaju se implantati u obliku oštrice, koje je popularizirao stomatolog Leonard Linkow, ali zbog niske stope uspješnosti danas nisu u širokoj upotrebi. Iako se prilično rijetko koriste, pokazali su se učinkovitima kod uskih alveolarnih grebena i horizontalne augmentacije istih. (5,14)

Cilindrični implantati, još jedna podvrsta endoossealnih implantata, bili su rašireni kasnih 1980-ih te ranih 1990-ih godina zbog jednostavnog protokola implantacije. Primarna stabilnost ove vrste implantata zasniva se na ohrapavljenoj površini koja povećava trenje te time smanjuje vjerojatnost pomaka unutar kosti. Ipak, danas se rijetko koriste zbog povećanog rizika od nastanka periimplantitisa te zbog razvoja suvremenijih vrsta implantata i kirurških protokola (5).

Vrsta implantata koja je pronašla svoju široku upotrebu u modernoj stomatologiji je implantat u obliku vijka, koji je osmislio već spomenuti liječnik Brånemark. Njegov implantat je paralelnih stijenki, odnosno tijelo implantata zadržava isti promjer cijelom svojom dužinom. Originalni Brånemarkov implantat danas je modificiran tako da nema paralelne stijenke, već se promjer smanjuje prema njegovu vrhu, odnosno poprima konusni oblik. Prednost ove vrste implantata leži u poboljšanoj stabilnosti i pojednostavljenom kirurškom protokolu koji je omogućio kliničarima jednostavniju implantaciju, a time i veći broj saniranih pacijenata (5).

2.1.2. Eposealni implantati

Eposealni implantati su vrsta dentalnih implantata koji svoju primarnu stabilnost osiguravaju kontaktom s preostalim koštanim grebenom. Oseintegracija se kod ove vrste implantata ne postiže. Sustav eposealnih implantata koji se danas rabi su subperiostalni implantati. Oni su indicirani u slučaju bezube maksile i mandibule, međutim veću uspješnost pokazali su implantacijom u bezubu mandibulu obzirom na veću gustoću kosti, a time i bolju sposobnost prijenosa opterećenja (15). Unatoč tome, danas nisu implantati izbora kod bezube čeljusti obzirom na lošije dugoročne rezultate u odnosu na endosealne implantate (5).

2.1.3. Transosealni implantati

Transosealni implantati su implantati koji u potpunosti prolaze kroz kost. Danas se koriste pretežito za sanaciju ekstremno atrofirane bezube mandibule (5). Bosker i sur. (16) proveli su istraživanje o uspješnosti ove vrste implantata koristeći 1356 transosealnih implantata kroz 13 godina te prateći njihovo preživljenje. Naime, pokazano je da je uspješnost u tom vremenskom periodu visokih 96,8%. Iako su pokazali visoku stopu uspješnosti, dugoročno imaju manju uspješnost od endosealnih implantata te pokazuju veću incidenciju postoperativnih komplikacija.

2.1.4. Zigomatični i pterigoidni implantati

Kod slučajeva ekstremno resorbirane kosti gornje čeljusti, oseintegracija endosealnih implantata predstavlja izazov kliničarima. Zato su osmišljeni zigomatični i pterigoidni implantati koji osiguravaju sidrište izvan maksile i time omogućuju pacijentu potpunu oralnu rehabilitaciju (5).

Zigomatični implantati indicirani su upravo kod jako resorbirane maksile. Tehnika uključuje ugradnju implantata dugog 50 mm koji se proteže od maksile pa sve do zigomatičnog nastavka. Međutim, sam kirurški postupak je izrazito zahtjevan zbog dužine samog implantata i nepreglednosti operativnog polja (17). No, uz poštivanje protokola ovi implantati pokazuju visoku uspješnost. Chrcanovic i sur. (18) u svom su osvrtu na 68 studija opisali 4556 implantata te ustanovili uspješnost od 95,21%.

Pterigoidni implantati još su jedna vrsta implantata koja osigurava izvančeljusno sidrište. Naime, implantat dužine 15-20 mm prolazi kroz *tuberositas maxillaris* i *processus pyramidalis*

te se sidri u sfenoidnoj kosti (5). Prednost ovih implantata je sidrenje u gustoj kortikalnoj kosti te, posljedično, mogućnost imedijatnog opterećenja. Pokazalo se da je uspješnost implantacije pterigoidnih implantata od 71% do 100%. Unatoč tomu, zbog blizine vitalnih anatomskih struktura i nepreglednosti radnog polja, postupak implantacije je otežan (19).

2.2. Podjela dentalnih implantata prema načinu opterećenja

Implantate možemo podijeliti na jednofazne i dvofazne, ovisno o načinu primjene sile.

2.2.1. Jednofazni dentalni implantati

Jednofazni dentalni implantati se odmah izlažu okluzalnom opterećenju. Naime, odmah po implantaciji, sam implantat se opskrbljuje protetskim radom. No, za postizanje optimalne primarne stabilnosti jednofaznog implantata potrebna je zadovoljavajuća kvaliteta i količina koštanog tkiva (20).

2.2.2. Dvofazni dentalni implantati

Kod dvofaznih dentalnih implantata potrebno je izlaganje dodatnom operativnom zahvatu. Ovi se implantati ne opterećuju odmah po implantaciji, već se čeka završetak perioda zarastanja. Za gornju čeljust taj period iznosi 5 do 6 mjeseci, dok za donju čeljust iznosi 3 do 4 mjeseca. Obzirom da se implantat ne opterećuje odmah, vjerojatnost za nastanak postoperativnih komplikacija je svedena na minimum (20).

2.3. Podjela dentalnih implantata prema vremenu implantacije

Dentalni implantati se nakon ekstrakcije zuba mogu implantirati u različitim vremenskim periodima. Naime, ugradnju dentalnih implantata možemo podijeliti na imedijatnu, odgođenu i kasnu.

2.3.1. Imedijatna implantacija

Ako dentalni implantat implantiramo u kost do 7 dana nakon ekstrakcije, radi se o imedijatnoj implantaciji. Prednost takvog načina ugradnje dentalnih implantata ogleda se u potencijalnoj prevenciji atrofije alveolarne kosti jer se implantati ugrađuju transalveolarno. Također, smanjena je potreba za pripremom režnja kao i za kirurškim šivanjem. Međutim, implantat ovom tehnikom neće uvijek biti prekriven sluznicom, što omogućava nastanak infekcije (21).

2.3.2. Odgođena implantacija

Ukoliko dentalni implantat ugrađujemo u kost 6 do 8 tjedana nakon ekstrakcije, govorimo o odgođenoj implantaciji. U ovom vremenskom periodu kost još uvijek nije u potpunosti regenerirana, ali rana je u potpunosti zacijeljena. Time je prodor mikroorganizama i šansa za posljedični nastanak infekcije drastično smanjena (21).

2.3.3. Kasna implantacija

Kasna implantacija odvija se 3 do 4 mjeseca nakon ekstrakcije zuba. Naime, ovom vrstom implantacije dolazi do potpune regeneracije alveolarne kosti, kao i do potpunog cijeljenja postekstrakcijske rane. Zbog toga, kod kasne implantacije nije potrebno pratiti morfologiju rane za ugradnju implantata. S druge strane, manjkavost je potreba za potpunom regeneracijom tkiva koja zahtijeva više vremena, što pak povećava pojavnost atrofije alveolarne kosti (21).

3. MORFOLOGIJA DENTALNIH IMPLANTATA

3.1. Makrostruktura implantata

Svojstvo koje osigurava preciznu implantaciju, primarnu stabilnost implantata i pravilno usmjeravanje sila unutar kosti jest njegova makrostruktura. Ona se odnosi na dio endosealnog implantata koji se nalazi unutar alveolarne kosti i izgleda poput vijka, bio on paralelnih stijenki ili konusnog oblika (5).



Slika 1. Makromorfologija titanskog dentalnog implantata

Preuzeto s dopuštenjem autora: Dragana Gabrić, izv. prof. dr. sc.

Dentalni implantat paralelnih stijenki originalni je Brånemarkov implantat koji je bio zlatni standard dulji niz godina. Za ugradnju ove vrste implantata koristio se poseban instrument koji je stvarao ureze sukladne navojima implantata. Danas su ovi implantati samorezujući, odnosno imaju agresivan završetak, zbog čega je reducirana potreba za korištenjem instrumenta koji tvori ureze (5).

Konusni oblik implantata svojim dizajnom ispravlja dva nedostatka prehodne vrste implantata. Prvo, Schiegnitz i sur. (22) otkrili su poboljšanu primarnu stabilnost ovih implantata zbog kondenzacije kosti na mjestima gdje je kost lošije kvalitete (23). Drugo, bolja je distribucija sila na priležeću kost u odnosu na implantate s paralelnim stijenkama. Također, manja je

vjerojatnost od perforacije bukalne i lingvalne stijenke zbog anatomskeg oblika samog implantata, a samim time povećana je uspješnost implantacije između dva susjedna zuba (24).

3.2. Mikrostruktura dentalnih implantata

Mikrostruktura dentalnih implantata predstavlja strukturu, odnosno hrapavost površine implantata. Upravo je mikrostruktura odgovorna za adheziju i diferencijaciju stanica važnih kod procesa oseintegracije (25). Dvije su osnovne tehnike postizanja mikrostrukture: aditivne i subtraktivne. Subtraktivne tehnike podrazumijevaju „uklanjanje“ materijala, primjerice jetkanje materijala, pjeskarenje silicijem ili hidroksiapatitom. Aditivne tehnike podrazumijevaju „dodavanje“ materijala. To pak uključuje oblaganje hidroksiapatitom, plazmom titana te podebljavanje oksidnog sloja titana anodizacijom.

4. VRSTA VEZE KOD DENTALNIH IMPLANTATA

Kako bi se krunica fiksirala na implantat, potreban je međuspoj koji oponaša bataljak zuba. Upravo taj međuspoj naziva se *abutment*. On osigurava retenciju za fiksni ili mobilni rad te osigurava potporu istom. Smatra se da maksimalno opterećenje koje *abutment* u području prednjih zubi može podnijeti iznosi od 90 do 370N (21).

Nadalje, postoje dvije vrste veze između implantata i *abutmenta*: vanjska i unutarnja.

4.1. Vanjska veza

Vanjsku vezu prvi je opisao Brånemark čiji implantat sadrži vanjski heksagon koji je kompatibilan s unutarnjim heksagonom *abutmenta*. Međutim, danas se rijetko koriste zbog restaurativnih i protetskih prednosti unutarnjeg vijka. Isto tako, zbog jakih bočnih sila koje djeluju na vanjski heksagon, postoji mogućnost slabljenja vijka te posljedično slabljenja veze *implantat-abutment*. Ovaj tip veze zahtijeva *abutment* i implantat istog promjera kako bi se osigurala stabilnost *abutmenta* (*platform matching* implantati) (26-28).

4.2. Unutarnja veza

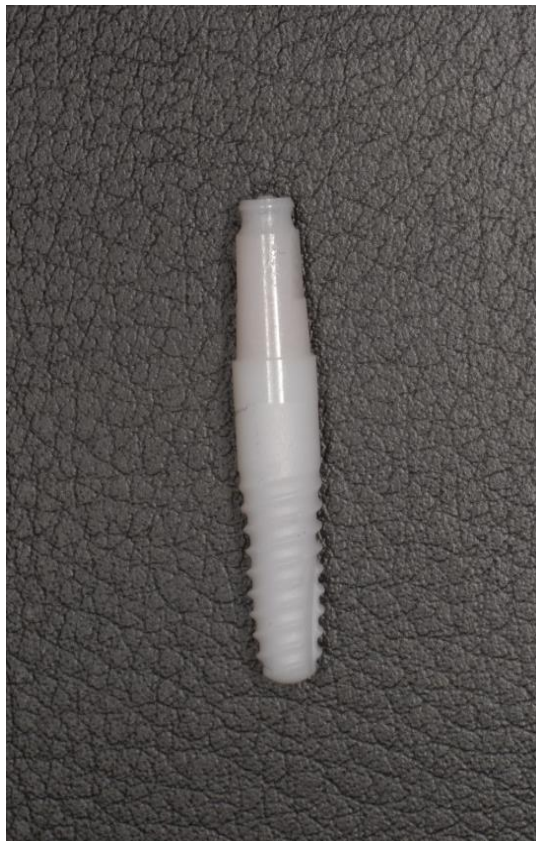Unutarnja veza funkcionira po principu obrnutom od vanjske, odnosno *abutment* sadrži vanjski heksagon koji odgovara unutarnjem heksagonu implantata. Ovaj tip veze predstavlja inovaciju u dentalnoj implantologiji zbog mogućnosti smanjenja promjera *abutmenta* uz održanu stabilnost (*platform switching* implantati). Prednost ovakve vrste veze leži u dokazano smanjenom gubitku kosti te većoj količini mekog tkiva sluznice koje je nužno za postizanje ružičaste estetike (29,30).

5. DENTALNI IMPLANTATI OD CIRKONIJ-OKSIDNE KERAMIKE

5.1. Svojstva cirkonij-oksidge keramike

U modernoj stomatologiji, porastom estetskih zahtjeva pacijenata, cirkonij kao materijal dobiva izuzetnu pažnju. Naime, to je bioinertan metal svijetlosrebrne boje, visoke tvrdoće i sjaja te izrazite savojne čvrstoće i otpornosti na lom (31).

Postoje tri alotropske modifikacije cirkonijevog-oksida: monoklinski, kubični i tetragonski. Pri sobnoj temperaturi cirkonij-oxid nalazi se u monoklinskom obliku koji je stabilan sve do 1170°C. Međutim, pri temperaturi od 1170°C prelazi u tetragonski oblik, prilikom čega mu se volumen smanji za otprilike 5%. Daljnjim povišenjem temperature do 2370°C tetragonski oblik cirkonij-oksida prelazi u kubični. Međutim, tijekom hlađenja, cirkonij-oxid postaje izrazito nestabilan. Razlog tomu jest povećanje volumena 3 do 4% koje uzrokuje nastanak mikrofraktura. Time drastično gubi mehanička svojstva (31).



Slika 2. Dentalni implantat od cirkonij-oksidge keramike

Preuzeto s dopuštenjem autora: Dragana Gabrić, izv. prof. dr. sc.

Nestabilnost monoklinske i tetragonske kristalne rešetke kompenzirala se dodavanjem stabilizirajućih tvari: vapnenca, itrija i magnezija. Posljedica modifikacije u sastavu cirkonij-

-oksida je značajno poboljšana otpornost na frakturu te osigurana dugovječnost materijala (32). Tako stabilizirana cirkonij-oksida keramika sastoji se od kubične kristalne rešetke u kojoj se nalaze precipitati tetragonske i monoklinske kristalne strukture te je, za razliku od nemodificirane, stabilna pri sobnoj temperaturi. Za proizvodnju implantata, koristi se itrijem stabiliziran tetragonalni cirkonski polikristal (33).

Danas se, osim već navedenih stabilizatora, u cirkonij-oksida dodaje aluminijev-oksida u vrlo niskim koncentracijama kako bi se postigla dodatna čvrstoća i izdržljivost (5). Prema istraživanju Andreiotelli i sur. (34), pokazano je kako preživljenje cirkonij-oksida keramike ojačane aluminijevim oksidom iznosi 87 do 100%, za razliku od neojačane kojoj je preživljenje tek 50%.

5.2. Oseointegracija implantata od cirkonij-oksidge keramike

Odlučujući faktor uspješnosti postavljanja implantata u koštano tkivo je već spomenuta oseintegracija. Ovaj fenomen predstavlja direktnu strukturalnu i funkcionalnu vezu između vitalne kosti i površine implantata (35).


Odmah po implantaciji, dentalni implantat fiksiran je u kosti isključivo mehanički. Ta fiksacija se naziva primarna stabilnost implantata. Ona, naime, ovisi o makrostrukturi i mikrostrukturi implantata, kvaliteti kosti te dubini same implantacije. Veći će promjer implantata kao i deblja kompaktna kost značajno pridonijeti postizanju kvalitetnije primarne stabilnosti. Već samim početkom apozicije nove kosti na implantat, započinje biološka faza fiksacije implantata unutar koštanog tkiva, odnosno sekundarna stabilnost implantata (36).

Cirkonij-oksidge implantati, iako vrlo kontroverzna inovacija u dentalnoj medicini, pokazali su izrazito dobru sposobnost postizanja oseintegracije. Prema istraživanju Kohal i sur. (37), dokazano je da implantati od cirkonij-oksidge keramike postižu gotovo jednakovrijednu vezu s kosti kao što to čine titanski implantati, današnji zlatni standard u implantologiji. Naime, implantati od cirkonij-oksidge keramike ostvarili su kontakt s kosti u rasponu od 26 do 71%, dok je ta vrijednost za titanske implantate od 24 do 84%.

Međutim, daljnjim istraživanjima pokazano je kako modifikacija površine cirkonij-oksidge keramike dodatno povećava oseintegraciju implantata. Naime, povećanjem hrapavosti površine implantata dolazi do povećane ekspresije gena osteoblasta te izraženije mineralizacije kosti (38). Drugim riječima, dugovječnost dentalnih implantata ovisi, između ostalog, upravo o mikrostrukturi površine implantata. Istraživanje rađeno na psima potvrdilo je ovu tezu (39). Naime, u svježe postekstrakcijske rane ugrađeni su titanski i cirkonij-oksidge implantati iste makromorfologije, no različite mikromorfologije. Titanski implantati imali su izraženiju hrapavost površine od cirkonij-oksidge implantata, što se odrazilo na uspješnost implantološke terapije. Titanski implantati pokazali su stopu neuspjeha od tek 12%, dok su cirkonij-oksidge implantati pokazali neuspješnost od čak 44%.

Ipak, modifikacija površine cirkonij-oksidge keramike ima i svoje negativne učinke. Postupcima postizanja bogatije mikromorfologije dolazi do gubitka rezistencije na frakturu, koja je važan čimbenik u uspješnosti implantoprotetske terapije (21). Srećom, problem gubitka mehaničkih svojstava riješen je inovativnim načinima obrade površine cirkonij-oksidge.

Selektivno infiltracijsko jetkanje učinkovit je način postizanja zadovoljavajuće mikromorfologije uz stvaranje nanopukotina koje neće značajno utjecati na mehanička svojstva cirkonij-oksidge keramike. Naime, ovom tehnikom utječe se samo na površinski sloj implantata, čime unutarnja struktura ostaje sasvim očuvana (40). Istraživanja su pokazala zapanjujuće rezultate selektivnim jetkanjem cirkonij-oksidge implantata. Aboushelib i sur. (41) usporedili su oseointegritnost 20 titanskih implantata te cirkonij-oksidge, 10 nemodificirane površine i 10 površine ohrapavljene selektivnim jetkanjem. Studija je pokazala impresivan uspjeh oseintegracije cirkonij-oksidge implantata obrađenih selektivnim jetkanjem, čak 75%, dok su titanski pokazali vrijednost oseintegracije od 68%. Očekivano je najlošija oseintegritnost neobrađenih cirkonij-oksidge implantata, oko 62%. Današnji zlatni standard obrade površine keramičkih implantata je postupak pjeskarenja uz jetkanje kiselinom. Na taj način se potiče diferencijacija osteoblasta uz površinu implantata gdje je učinak na mehanička svojstva gotovo zanemariv (42).



Slika 3. Površina cirkonij-oksidge dentalnog implantata; povećanje 1:250

Preuzeto s dopuštenjem autora: Dragana Gabrić, izv. prof. dr.

5.3. Biokompatibilnost i odgovor organizma na cirkonij-oksidge implantate

Jedan od razloga za traženje alternative metalnim implantatima jest preosjetljivost na titan. Studije su pokazale da je incidencija preosjetljivosti na titan oko 0,6% (43,44). No, ipak, nisu samo alergijske reakcije potencijalni problem ugradnje titanskih implantata. Weingart i sur. (45) u svome su istraživanju došli do otkrića da se titan nakon implantacije u maksilofacijalnoj regiji nakuplja u regionalnim limfnim čvorovima, plućima, kostima i ostalim organima. Nadalje, titanski implantati pokazali su sklonost koroziji u prisutnosti medija usne šupljine i fluorida ili neke druge slitine metala (46).

Upravo su u ovom području cirkonij-oksidge implantati pokazali svoju superiornost. Naime, u istraživanju Degidi i sur. (47) ugrađeni su titanski implantati sa titanskim ili cirkonij-oksidge kapicama te je uzet biopat iz gingivnog područja koji je kontaktu s navedenim materijalima. Biopsijom je pokazano da je gingiva u području titanskih implantata bila ulcerirana, a pokazana je i prisutnost vaskularnog endotelnog čimbenika rasta kao induktora angiogeneze. Nasuprot tome, kod keramičke kapice ova pojava nije zabilježena.

U drugom istraživanju (48) utvrđeno je da je prisutnost medijatora upale nekrotizirajućeg tumorskog faktora i interleukina-6 u mekom tkivu oko cirkonij-oksidge implantata značajno manja u odnosu na titanske implantate, današnji zlatni standard. Upravo ove činjenice pokazuju izrazitu vrijednost cirkonij-oksidge kao gradivnog materijala za implantate zbog njegove visoke biokompatibilnosti i puno umjerenijeg upalnog odgovora organizma od zlatnog standarda, titana.

5.4. Rubna integracija gingive uz cirkonij-oksidge implantate

Još jedan pozitivni aspekt implantata od cirkonij-oksidge keramike jest da pružaju odličnu rubnu adaptaciju gingive. Istraživanje (49) je pokazalo da je cirkonij izrazito pogodan materijal za proliferaciju fibroblasta, osnovne gradivne stanice oralnih mekih tkiva. Naime, u prisutnosti cirkonij-oksidge dolazi do povišene sinteze integrina alfa 2 i 5 te kolagena tipa I koji su važni u stvaranju vezivnog tkiva. U literaturi (50) se navodi i smanjena hidrofilitnost površine cirkonij-oksidge kao poželjna karakteristika za formiranje i prijanjanje fibroblasta.

5.5. Periimplantitis i cirkonij-oksidi dentalni implantati

Jedan od čestih uzroka gubitka implantata je periimplantitis, odnosno upala mekog tkiva i gubitak kosti oko površine implantata. Početna faza ove upale je periimplantatni mukozitis koji se manifestira kao upala mekog tkiva oko implantata, ali bez gubitka kosti. Daljnjom progresijom upale dolazi do gubitka kosti, odnosno do periimplantitisa (51). Prema Atieh i sur. (52), čak 50% ugrađenih implantata pokazuje znakove periimplantatnog mukozitisa, a 12-43% implantata znakove periimplantitisa. Osnovni uzrok ovakvih stanja je biofilm, odnosno organizirana zajednica bakterija uloženi u polimerni ekstracelularni matriks (53).

Ako se govori o cirkonij-oksidi implantatima, utvrđena je niža prevalencija periimplantatnih bolesti i stanja sluznice oko istih. Naime, smatra se da bakterije mnogo teže adheriraju za površinu cirkonij-oksida u usporebi s titanom (54). Razlog tome je i smanjena hidrofilnost površine cirkonij-oksida, zbog čega bakterije otežano tvore biofilm. Kada se biofilm stvori, on je manjeg stupnja zrelosti od onog nastalog na titanskim implantatima. Na to upućuje razlika u mikrobiologiji plaka kod ova dva materijala: kod cirkonij-oksida veća je količina koka koji su prisutni u ranijim fazama razvoja biofilma, dok je kod titana više filamentnih bakterija i bacilakoji karakteriziraju zreli plak (55). Drugim riječima, implantati izrađeni od cirkonij-oksidi keramike imaju znatno nižu tendenciju za razvoj periimplantatnih bolesti i stanja, zbog smanjene adhezije bakterija na površinu implantata, ali i zbog već navedenog reduciranog upalnog odgovora (56).

Jedno od najizazovnijih stanja u kliničkoj stomatološkoj praksi predstavlja bezubost. Danas se problem bezubosti najčešće rješava mobilnim protetskim radovima. Nažalost, ova vrsta sanacije bezubosti ne stimulira kost, već potiče atrofiju iste. U modernoj dentalnoj medicini problem bezubosti puno se efikasnije rješava implantoprotetskom terapijom. Dugoročni uspjeh ugradnje implantata u koštano tkivo ovisi o oseointegraciji, odnosno apoziciji nove kosti na površinu implantata (11). Kvaliteta oseointegracije uvelike ovisi o gradivnom materijalu implantata. Materijal koji rapidno zamjenjuje metalne konstrukcije u kliničkoj praksi je cirkonij-oksidna keramika koja je svoju primjenu pronašla i u implantologiji. Iako su titanski implantati zlatni standard u implantologiji dulji niz godina, problem nastaje tijekom rekonstrukcije prednjeg segmenta zubnog luka. Naime, kod pacijenata s tankim fenotipom gingive može doći do nastanka recesija nakon ugradnje titanskog implantata. Posljedično dolazi do prosijavanja tamne boje titana te diskoloracije sluznice, što dramatično narušava estetiku osmijeha pacijenta (57). Bijela boja cirkonij-oksidne keramike eliminira ovaj problem te osigurava visoku estetiku čak i u prisutnosti gingivnih recesija.

Već navedena oseointegracija najvažniji je indikator uspješnosti implantološke terapije. Jedna je studija pokazala da cirkonij-oksidni implantati postižu gotovo jednako kvalitetnu vezu s kosti kao i titanski implantati (37). Međutim, za zadovoljavajuću oseointegraciju iznimno je važna mikromorfologija površine implantata. Montero i sur. (39) potvrdili su ovu teoriju. U svom istraživanju koristili su titanske i cirkonij-oksidne implantate različite mikromorfologije, a iste makromorfologije. Studijom je dokazano da je postotak neuspjeha za titanske implantate bio 12%, dok je kod cirkonij-oksidnih on iznosio čak 44%. To je razlog potrebe za modifikacijom površine cirkonij-oksidnih implantata. Ipak, obrađivanje površine ove vrste implantata vrlo često dovodi do gubitka mehaničkih svojstava, točnije otpornosti na frakturu (21). Ovaj problem kompenzirao se uvođenjem pjeskarenja te posljedičnog selektivnog jetkanja površine cirkonija. Istraživanja (40,41) su pokazala da selektivno jetkana površina ove vrste implantata snažno potiče osteoblaste na diferencijaciju, dok u isto vrijeme održava mehanička svojstva na visokoj razini.

Iako su titanski implantati visoke biokompatibilnosti, istraživanja su pokazala da neki pacijenti mogu razviti preosjetljivost na titan (43, 44, 58). Istraživanje Weingart i sur. (45) ustanovilo je nakupljanje titanskih depozita u regionalnim limfnim čvorovima, kostima, plućima i ostalim organima nakon ugradnje titanskih implantata. Cirkonij-oksid kao gradivni materijal za implantate svojom bioinertnošću i izuzetnom biokompatibilnošću zaobilazi ove probleme. Naime, Nickenig i sur. (48) citološkom su analizom ustvrdili veću količinu upalnih medijatora, nekrotizirajućeg tumorskog faktora i interleukina-6 u području periimplantatne sluznice oko

titanskih implantata u usporedbi sa cirkonij-oksidsima. Ova spoznaja ukazuje da je odgovor organizma na cirkonij-oksidsu puno mirniji u odnosu na puno češće korišten građivni materijal za implantate, titan.

Završno, prednost cirkonij-oksidsnih implantata ogleda se i u vrlo niskoj sklonosti razvoju periimplantitisa. Prema istraživanju Al-Radha i sur. (54), bakterije teže adheriraju na površinu cirkonij-oksida nego na površinu titana. Smatra se da je smanjena hidrofilnost i veća zaglađenost površine cirkonij-oksida povezana s ovim fenomenom. Dakle, cirkonij-oksidsnim implantatima osigurava se manja vjerojatnost nastanka periimplantitisa kao najčešćeg uzroka gubitka implantata.

Moderna dentalna medicina danas iz upotrebe sve više eliminira metale kao gradivne materijale te je u stalnoj potrazi na materijalima visoke biokompatibilnosti, estetike i dugotrajnosti. Upravo takvim se pokazao cirkonij-oksidi kao materijal za proizvodnju implantata. Pokazuje zavidna mehanička svojstva, visoku biokompatibilnost, nisku sklonost nastanku periimplantitisa, odličnu oseintegraciju te estetiku. Međutim, još uvijek ne postoji dovoljan broj dugoročnih studija koje pokazuju ishode implantološke rehabilitacije ovakvim implantatima. Potrebna su daljnja istraživanja kako bi cirkonij-oksidi implantati postali dio svakodnevne prakse u dentalnoj medicini.

1. Wolff J. *The Laws of Bone Remodeling*. Berlin: Springer; 1986 (Translated by Maquet P, Furlong R; originally published in 1892).
2. Murray PDF. *Bones: a Study of the Development and Structure of the Vertebrae Skeleton*. Cambridge: Cambridge University Press; 1936.
3. Roberts WE, Turley PK, Brezniak N, Fielder PJ. Implants: Bone physiology and metabolism. *CDA J*. 1987;15(10):54-61.
4. Tallgren A. The reduction in face height of edentulous and partially edentulous subjects during long-term denture wear. A longitudinal roentgenographic cephalometric study. *Acta Odontol Scand*. 1966;24(2):195-239.
5. Resnik R, Misch C. *Misch's Contemporary Implant Dentistry*, 4E. Elsevier India;2020.
6. Alghamdi HS, Jansen JA. The development and future of dental implants. *Dent Mater J*. 2020;39(2):167-172.
7. Znamenski NN. Implantation künstlicher Zähne. *Dtsch Monatsh Zhk* 1891; 9: 87-107.
8. Hillischer HTh. Implantation künstlicher Zähne nach dr.Znamensky. *Dtsch Monatsh für Zahnhelik*. 1891;9:158- 63.
9. Greenfield EJ. Implantation of artificial crown and bridge abutments. *Dental Cosmos* 1913;55:364-9.
10. Brånemark PI, Adell R, Albrektsson T, Lekholm U, Lundkvist S, Rockler B. Osseointegrated titanium fixtures in the treatment of edentulousness. *Biomaterials*. 1983 Jan;4(1):25-8.
11. Pellegrini G, Francetti L, Barbaro B, Del Fabbro M. Novel surfaces and osseointegration in implant dentistry. *J Investig Clin Dent*. 2018 Nov;9(4):e12349.
12. Brånemark PI. Osseointegration and its experimental background. *J Prosthet Dent*. 1983;50(3):399-410.
13. Guglielmotti MB, Olmedo DG, Cabrini RL. Research on implants and osseointegration. *Periodontol 2000*. 2019;79(1):178-89.
14. Albrektsson T, Zarb G, Worthington P, Eriksson AR. The long-term efficacy of currently used dental implants: a review and proposed criteria of success. *Int J Oral Maxillofac Implants*. 1986;1(1):11–25.
15. Goldberg NI, Gershkoff A. The implant lower denture. *Dent Dig*. 1949;55(11):490–4.
16. Bosker H, Jordan RD, Sindet-Pedersen S, Koole R. The transmandibular implant: a 13-year survey of its use. *J Oral Maxillofac Surg*.1991;49(5):482–92.
17. Vrielinck L, Politis C, Schepers S, Pauwels M, Naert I. Image-based planning and clinical validation of zygoma and pterygoid implant placement in patients with severe

- bone atrophy using customized drill guides. Preliminary results from a prospective clinical follow-up study. *Int J Oral Maxillofac Surg.* 2003;32(1):7-14.
18. Chrcanovic BR, Albrektsson T, Wennerberg A. Survival and complications of zygomatic implants: an updated systematic review. *J Oral Maxillofac Surg.* 2016;74(10):1949–64.
 19. Bidra AS, Huynh-Ba G. Implants in the pterygoid region: a systematic review of the literature. *Int J Oral Maxillofac Surg.* 2011;40(8):773–81.
 20. Reichart P, Hausamen JE, Becker J, Schliephake H, Schmelzeisen R. *Zahnärztliche Chirurgie Band I.* Berlin: Quintessenz Verlag; 2002.
 21. Shen J. *Advanced Ceramics for Dentistry.* Elsevier, Inc;2014.
 22. Schiegnitz E, Al-Nawas B, Tegner A, Sagheb K, Berres M, Kämmerer PW, Wagner W. Clinical and Radiological Long-Term Outcome of a Tapered Implant System with Special Emphasis on the Influence of Augmentation Procedures. *Clin Implant Dent Relat Res.* 2016;18(4):810-20.
 23. Martinez H, Davarpanah M, Missika P, Celletti R, Lazzara R. Optimal implant stabilization in low density bone. *Clin Oral Implants Res.* 2001;12(5):423-32
 24. Garber DA, Salama H, Salama MA. Two-stage versus one-stage—is there really a controversy? *J Periodontol.* 2001;72(3):417–21.
 25. Smeets R, Stadlinger B, Schwarz F, Beck-Broichsitter B, Jung O, Precht C, Kloss F, Gröbe A, Heiland M, Ebker T. Impact of Dental Implant Surface Modifications on Osseointegration. *Biomed Res Int.* 2016;2016:6285620.
 26. Burguete RL, Johns RB, King T, Patterson EA. Tightening characteristics for screwed joints in osseointegrated dental implants. *J Prosthet Dent.* 1994;71(6):592-9.
 27. Haack JE, Sakaguchi RL, Sun T, Coffey JP. Elongation and preload stress in dental implant abutment screws. *Int J Oral Maxillofac Implants.* 1995;10(5):529–36.
 28. Schwarz MS. Mechanical complications of dental implants. *Clin Oral Implants Res.* 2000;11(suppl 1):156–8.
 29. Martini AP, Freitas AC Jr, Rocha EP, de Almeida EO, Anchieta RB, Kina S, Fasolo GB. Straight and angulated abutments in platform switching: influence of loading on bone stress by three-dimensional finite element analysis. *J Craniofac Surg.* 2012 Mar;23(2):415-8.
 30. Rossi F, Zavanelli AC, Zavanelli RA. Photoelastic comparison of single tooth implant-abutment-bone of platform switching vs conventional implant designs. *J Contemp Dent Pr.* 2011;12(2):124–30.

31. Christel P, Meunier A, Heller M, Torre JP, Peille CN. Mechanical properties and short-term in-vivo evaluation of yttrium-oxide-partially-stabilized zirconia. *J Biomed Mater Res.* 1989;23(1):45-61.
32. De Aza AH, Chevalier J, Fantozzi G, Schehl M, Torrecillas R. Crack growth resistance of alumina, zirconia and zirconia toughened alumina ceramics for joint prostheses. *Biomaterials.* 2002;23(3):937-45.
33. Gomes AL, Montero J. Zirconia implant abutments: a review. *Med Oral Patol Oral Cir Bucal.* 2011 Jan 1;16(1):e50-5.
34. Andreiotelli M, Wenz HJ, Kohal RJ. Are ceramic implants a viable alternative to titanium implants? A systematic literature review. *Clin Oral Implants Res.* 2009;20 Suppl 4:32-47
35. Listgarten MA, Lang NP, Schroeder HE, Schroeder A. Periodontal tissues and their counterparts around endosseous implants [corrected and republished with original paging, article originally printed in *Clin Oral Implants Res* 1991 Jan-Mar;2(1):1-19]. *Clin Oral Implants Res.* 1991;2(3):1-19.
36. Bosshardt DD, Salvi GE, Huynh-Ba G, Ivanovski S, Donos N, Lang NP. The role of bone debris in early healing adjacent to hydrophilic and hydrophobic implant surfaces in man. *Clin Oral Implants Res.* 2011;22(4):357-64.
37. Kohal RJ, Weng D, Bächle M, Strub JR. Loaded custom-made zirconia and titanium implants show similar osseointegration: an animal experiment. *J Periodontol.* 2004;75(9):1262-8.
38. Schneider GB, Perinpanayagam H, Clegg M, Zaharias R, Seabold D, Keller J, Stanford C. Implant surface roughness affects osteoblast gene expression. *J Dent Res.* 2003;82(5):372-6.
39. Montero J, Bravo M, Guadilla Y, Portillo M, Blanco L, Rojo R, Rosales-Leal JI, López-Valverde A. Comparison of Clinical and Histologic Outcomes of Zirconia Versus Titanium Implants Placed in Fresh Sockets: A 5-Month Study in Beagles. *Int J Oral Maxillofac Implants.* 2015 Feb 11.
40. Aboushelib MN, Feilzer AJ, Kleverlaan CJ. Bonding to zirconia using a new surface treatment. *J Prosthodont.* 2010;19(5):340-6.
41. Aboushelib MN, Salem NA, Taleb AL, El Moniem NM. Influence of surface nano-roughness on osseointegration of zirconia implants in rabbit femur heads using selective infiltration etching technique. *J Oral Implantol.* 2013;39(5):583-90.

42. Hafezeqoran A, Koodaryan R. Effect of zirconia dental implant surfaces on bone integration: a systematic review and meta-analysis. *Biomed Res Int.* 2017;9246721.
43. Müller K, Valentine-Thon E. Hypersensitivity to titanium: clinical and laboratory evidence. *Neuro Endocrinol Lett.* 2006 Dec;27 Suppl 1:31-5. Erratum in: *Neuro Endocrinol Lett.* 2007 Oct;28(5):iii.
44. Stejskal J, Stejskal VD. The role of metals in autoimmunity and the link to neuroendocrinology. *Neuro Endocrinol Lett.* 1999;20(6):351-64.
45. Weingart D, Steinemann S, Schilli W, Strub JR, Hellerich U, Assenmacher J, Simpson J. Titanium deposition in regional lymph nodes after insertion of titanium screw implants in maxillofacial region. *Int J Oral Maxillofac Surg.* 1994;23(6 Pt 2):450-2.
46. Toumelin-Chemla F, Rouelle F, Burdairon G. Corrosive properties of fluoride-containing odontologic gels against titanium. *J Dent.* 1996;24(1-2):109-15.
47. Degidi M, Artese L, Scarano A, Perrotti V, Gehrke P, Piattelli A. Inflammatory infiltrate, microvessel density, nitric oxide synthase expression, vascular endothelial growth factor expression, and proliferative activity in peri-implant soft tissues around titanium and zirconium oxide healing caps. *J Periodontol.* 2006;77(1):73-80.
48. Nickenig HJ, Schlegel KA, Wichmann M, Eitner S. Expression of interleukin 6 and tumor necrosis factor alpha in soft tissue over ceramic and metal implant materials before uncovering: a clinical pilot study. *Int J Oral Maxillofac Implants.* 2012;27(3):671-6.
49. Yamano S, Ma AK, Shanti RM, Kim SW, Wada K, Sukotjo C. The influence of different implant materials on human gingival fibroblast morphology, proliferation, and gene expression. *Int J Oral Maxillofac Implants.* 2011;26(6):1247-55.
50. Noro A, Kaneko M, Murata I, Yoshinari M. Influence of surface topography and surface physicochemistry on wettability of zirconia (tetragonal zirconia polycrystal). *J Biomed Mater Res B Appl Biomater.* 2013;101(2):355-63.
51. Albrektsson T, Isidor FF. Consensus report of session IV.: Proceedings of the first European workshop on periodontology. In: *Proceedings of the 1st European Workshop on Periodontology.* 1994. p. 365–9.
52. Atieh MA, Alsabeeha NH, Faggion CM Jr, Duncan WJ. The frequency of peri-implant diseases: a systematic review and meta-analysis. *J Periodontol.* 2013;84(11):1586-98.
53. Otto M. Staphylococcal biofilms. In: Fischetti VA, Novick RP, editors. 3rd ed. *Gram-Positive Pathogens.* Hoboken (NJ): John Wiley & Sons, Ltd; 2019. p. 699–711.

54. Al-Radha AS, Dymock D, Younes C, O'Sullivan D. Surface properties of titanium and zirconia dental implant materials and their effect on bacterial adhesion. *J Dent.* 2012;40(2):146-53.
55. Scarano A, Piattelli M, Caputi S, Favero GA, Piattelli A. Bacterial adhesion on commercially pure titanium and zirconium oxide disks: an in vivo human study. *J Periodontol.* 2004;75:292–6.
56. Cionca N, Müller N, Mombelli A. Two-piece zirconia implants supporting all-ceramic crowns: a prospective clinical study. *Clin Oral Implants Res.* 2015 Apr;26(4):413-8.
57. van Brakel R, Noordmans HJ, Frenken J, de Roode R, de Wit GC, Cune MS. The effect of zirconia and titanium implant abutments on light reflection of the supporting soft tissues. *Clin Oral Implants Res.* 2011;22(10):1172-8.
58. Sicilia A, Cuesta S, Coma G, Arregui I, Guisasola C, Ruiz E, Maestro A. Titanium allergy in dental implant patients: a clinical study on 1500 consecutive patients. *Clin Oral Implants Res.* 2008 Aug;19(8):823-35.

Ana Marija Miličević rođena je 7.prosinca 1997.godine u Zagrebu. Nakon završene osnovne škole upisuje II.gimnaziju u Zagrebu.

Stomatološki fakultet upisuje 2016. godine. Na 3.godini studija postaje član studentske sekcije za protetiku te na 5.godini studija postaje njezin voditelj. U sklopu Studentskih sekcija sudjeluje u organizaciji 4. i 5. Simpozija studenata dentalne medicine kao voditelj radionica „Stamp tehnika“ i „Brušenje s lupama i izrada silikonskog ključa“. Za akademsku godinu 2020./2021. osvaja dekanovu nagradu za izvrsnost.

Na 6.godini studija postaje član studentske sekcije za dentalnu traumatologiju u sklopu koje sudjeluje u organizaciji 1.Dana dentalne traumatologije. Tijekom studija volontira na Zavodu za oralnu kirurgiju.