

Spolni dimorfizam u humanoј denticiji

Pejakić, Marija

Master's thesis / Diplomski rad

2014

Degree Grantor / Ustanova koja je dodijelila akademski / stručni stupanj: **University of Zagreb, School of Dental Medicine / Sveučilište u Zagrebu, Stomatološki fakultet**

Permanent link / Trajna poveznica: <https://um.nsk.hr/um:nbn:hr:127:712379>

Rights / Prava: [Attribution-NonCommercial-NoDerivs 3.0 Unported / Imenovanje-Nekomercijalno-Bez prerada 3.0](#)

Download date / Datum preuzimanja: **2025-03-14**



Repository / Repozitorij:

[University of Zagreb School of Dental Medicine Repository](#)



SVEUČILIŠTE U ZAGREBU
STOMATOLOŠKI FAKULTET

Marija Pejakić

**SPOLNI DIMORFIZAM
U HUMANOJ DENTICIJI**

DIPLOMSKI RAD

Zagreb, rujan 2014.

Rad je ostvaren na Zavodu za dentalnu antropologiju Stomatološkog fakulteta Sveučilišta u Zagrebu.

Mentor: **doc. dr. sc. Jelena Dumančić, Stomatološki fakultet**

Lektor hrvatskog jezika: Šimun Čagalj, prof. hrvatskog jezika i književnosti

Podgorska 119, Poljanica Bistranska, 10298 Donja Bistra

098 178 6677

Lektor engleskog jezika: Christina Nancy Prtenjača, prof. engleskog jezika

Trg Mladosti 10, 10290 Zaprešić

091 254 4107

Rad sadrži: 30 stranica

7 slika

1 CD

Zahvaljujem svojoj mentorici doc.dr.sc. Jeleni Dumančić na pomoći, strpljenju i savjetima tijekom studija i izrade diplomskog rada.

Velika hvala mojim roditeljima Josipu i Katici koji su mi omogućili školovanje, podupirali me u svim teškim trenucima i pružali bezuvjetnu ljubav, razumijevanje i potporu. Hvala također mojim sestrama Mateji i Ivani, svome Luki, te svim prijateljima i kolegama koji su mi uljepšavali i olakšavali studentske dane.

SADRŽAJ

1. UVOD	1
2. SVRHA RADA	3
3. SPOLNI DIMORFIZAM U RAZVOJU I NIKANJU TRAJNIH ZUBI	4
4. SPOLNI DIMORFIZAM U EKSPRESIJI PROTEINA AMELOGENINA	6
5. SPOLNI DIMORFIZAM U MORFOLOGIJI ZUBI	8
5.1. Spolni dimorfizam u veličini zuba	9
5.2. Spolni dimorfizam u obliku zuba	12
6. SPOLNI DIMORFIZAM U ANOMALIJAMA BROJA ZUBA	14
6.1. Obostrana hipodoncija trajnih gornjih očnjaka u pacijentice – prikaz slučaja.....	15
7. RASPRAVA	19
8. ZAKLJUČAK	22
9. SAŽETAK	23
10. SUMMARY	24
11. LITERATURA	25
12. ŽIVOTOPIS	30

POPIS SKRAĆENICA

BL bukolingvalni

MD meziodistalni

1. UVOD

Dentalna antropologija je interdisciplinarna znanost koja obuhvaća znanja iz antropologije, stomatologije, forenzike, biologije, paleontologije i paleopatologije. Proučava anatomske, patološke i razvojne varijacije u humanoj denticiji sadašnjih populacija i populacija kroz povijest, uzimajući u obzir uvjete života, načine hranjenja te kulturalne i geografske različitosti. Za antropološka istraživanja zubi imaju sljedeće prednosti u odnosu na druga humana tkiva:

1. zubi ostaju očuvani u ekstremnim uvjetima (visoke temperature, vlažnost, promjene pH) i zbog toga su vrlo često jedino dobro očuvano tkivo na fosilnim ostacima ili žrtvama katastrofa;
2. morfologija zuba je neponovljiva i genetski je jedinstvena za svaki zub;
3. za razliku od kosti, koja se pregrađuje i mijenja kroz cijeli život, morfologija i dimenzije zuba određene su tijekom rasta i razvoja;
4. starosne i zaživotne promjene na zubima pokazatelji su prehrambenih navika, zdravlja, dobi, te kulturnog razvoja pojedinca i/ili populacije (1,2).

Jedno od područja proučavanja dentalne antropologije je i alomorfizam zubi. Pojam alomorfizma odnosi se na varijacije oblika zuba.

Postoje četiri vrste alomorfizma, a to su:

1. polimorfizam, koji se odnosi na varijacije oblika i veličine krune istih zubi u iste osobe;
2. dimorfizam, koji se odnosi na zube koji imaju uobičajena obilježja ljudskih zubi, ali ipak s nekoliko varijacija u obliku;
3. spolni dimorfizam, koji se odnosi na razlike zubi između muškog i ženskog spola iste vrste;
4. amorfizam, koji se odnosi na zube što imaju potpuno različiti oblik i veličinu u odnosu na uobičajena obilježja (3).

Općenito pojam spolnog dimorfizma odnosi se na fenotipske razlike između muškog i ženskog spola iste vrste. Možemo ga uočiti među biljnim i životinjskim svijetom, pa tako i u humanoj populaciji. Prema Gomezu (2) spolni dimorfizam u humanoj denticiji očituje se u:

1. obrascima razvoja i nicanja zubi;
2. ekspresiji proteina amelogenina u caklini zuba;
3. dimenzijama i morfologiji zubi.

Osim navedenog, poznato je da se spolni dimorfizam također očituje u anomalijama broja zuba (4,5).

2. SVRHA RADA

Svrha rada je dati pregled aspekata spolnog dimorfizma u humanoj denticiji, s osvrtom na primjenu u forenzičkoj stomatologiji, paleostomatologiji i kliničkoj praksi. U radu će se prikazati i slučaj bilateralne hipodoncije trajnih očnjaka, te će se razmotriti moguća etiologija u svjetlu spolnog dimorfizma.

3. SPOLNI DIMORFIZAM U RAZVOJU I NIKANJU TRAJNIH ZUBI

Čovjek ima dvije denticije – mliječnu i trajnu. Mliječna denticija ima 20 zubi, koji niču u razdoblju od 6. mjeseca do 30. mjeseca života, te ne pokazuje razlike u kronologiji razvoja i nicanja između dječaka i djevojčica (6, 7). Trajna denticija ima 32 zuba koji niču od 6. godine do 20. godine života. Razdoblje od 6. do 12. godine života djeteta je vrijeme u kojem kod djece nalazimo mješovitu denticiju, kada se mliječni zubi zamjenjuju trajnim. Prema Proffit (7) proces formiranja trajne denticije odvija se kroz tri stadija:

1. u prvom stadiju niču trajni prvi kutnjaci, a mliječni sjekutići zamjenjuju se trajnim nasljednicima;
2. u drugom stadiju slijedi zamjena mliječnih očnjaka i kutnjaka trajnim pretkutnjacima i očnjacima te nicanje drugog trajnog kutnjaka;
3. u trećem stadiju niče treći trajni kutnjak.

Najviše varijacija vezanih za redoslijed nicanja u dječaka i djevojčica događa se tijekom drugog stadija formiranja trajne denticije (8). Na slici 1. prikazano je vrijeme početka kalcifikacije, završetka razvoja krune, nicanja i završetka rasta i razvoja korijena trajnih zubi prema Proffit (7).

Zub	POČETAK KALCIFIKACIJE		ZAVRŠETAK RAZVOJA KRUNE		NICANJE		ZAVRŠETAK RAZVOJA KORIJENA	
	Maks.	Mand.	Maks.	Mand.	Maks.	Mand.	Maks.	Mand.
središnji	3 mj.	3 mj.	4½ god.	3½ god.	7¼ god.	6¼ god.	10½ god.	9½ god.
lateralni	11 mj.	3 mj.	5½ god.	4 god.	8¼ god.	7½ god.	11 god.	10 god.
očnjak	4 mj.	4 mj.	6 god.	5¾ god.	11½ god.	10½ god.	13½ god.	12¾ god.
1. pretkutnjak	20 mj.	22 mj.	7 god.	6¾ god.	10¼ god.	10½ god.	13½ god.	13½ god.
2. pretkutnjak	27 mj.	28 mj.	7¾ god.	7½ god.	11 god.	11¼ god.	14½ god.	15 god.
1. kutnjak	32 tj in utero	32 tj in utero	4¼ god.	3¾ god.	6¼ god.	6 god.	10½ god.	10½ god.
2. kutnjak	27 mj.	27 mj.	7¾ god.	7½ god.	12½ god.	12 god.	15¾ god.	16 god.
3. kutnjak	8 god.	9 god.	14 god.	14 god.	20 god.	20 god.	22 god.	22 god.

Slika 1. Vrijeme početka kalcifikacije, završetka razvoja krune, nicanja i završetka rasta i razvoja korijena trajnih zubi, preuzeto iz (7).

U vremenu nicanja trajnih zubi dječaci gotovo redovito zaostaju u odnosu na djevojčice, dok je redosljed kojim niču zubi gornje i donje čeljusti u oba spola jednak (9-13). U gornjoj čeljusti prvo niče prvi kutnjak i središnji sjekutić, zatim bočni sjekutić, prvi pretkutnjak, drugi pretkutnjak, očnjak i na kraju drugi kutnjak. U donjoj čeljusti redosljed je jednak sve do nicanja bočnog sjekutića, nakon njegovog nicanja redom niču: očnjak, prvi pretkutnjak, drugi pretkutnjak i na kraju drugi kutnjak. Zubi donje čeljusti imaju tendenciju ranijeg nicanja u odnosu na njihove analoge u gornjoj čeljusti i to u oba spola. Minimalno odstupanje uočeno je jedino kod drugog pretkutnjaka u dječaka (11, 12). Brojni su faktori koji utječu na vrijeme razvoja i nicanja zubi. Osim spola, to su rasna i etnička pripadnost te opći tjelesni razvoj djeteta. S obzirom na sve te faktore, standardi u vremenu razvoja i nicanja zubi najtočniji su ako se primijene na populaciju iz koje su dobiveni (7, 9, 10).

4. SPOLNI DIMORFIZAM U EKSPRESIJI PROTEINA AMELOGENINA

Tijekom faze histodiferencijacije i morfodiferencijacije zubnog zametka, dolazi do diferencijacije stanica unutrašnjeg caklinskog epitela u ameloblaste. Ameloblasti u ovoj fazi imaju funkciju sintetiziranja i sekrecije proteina koji čine caklinski matriks. Proteini u novostvorenoj caklini imaju udio od 25% do 30%, a nakon maturacije cakline imaju udio od svega 1%. Riječ je o dvije vrste proteina – amelogenini i enamelini. Amelogenini čine veći dio proteina, sve do faze u kojoj započne maturacija cakline. Protein amelogenin građen je od nekoliko aminokiselina, a to su: prolin, glutamin, leucin i histidin. Amelogenini stvaraju hidrofobno okruženje u kojem je omogućen rast kristala hidroksiapatita. Tijekom maturacije cakline dolazi do metaboliziranja amelogenina, pa u zreloj caklini uglavnom nalazimo enameline i nešto zaostalih raspadnih produkata amelogenina. Građa i funkcija enamelina nisu do kraja poznate (14, 15).

Godine 1989. Lau i suradnici otkrivaju amelogenin gene (AMEL geni) na spolnim kromosomima miševa i čovjeka, zaslužne za kodiranje proteina amelogenina. U mišjem genomu su otkrili samo jedan amelogenin gen, smješten na kromosomu X. Dvije kopije amelogenin gena pronađene su u ljudskom genomu, jedan smješten na distalnom kraju kratkog kraka kromosoma X (AMGX lokus), a drugi blizu centromere kromosoma Y (AMGY lokus) (14). Stoga, žene imaju dva identična alela, a muškarci dva različita alela.

Protein amelogenin u caklini muškaraca i žene ima različitu veličinu i redoslijed aminokiselina (3, 16, 17).

Prema razlici amelogenin gena lociranih na kromosomima X i Y, može se određivati spol nepoznatih ljudskih ostataka. Riječ je o molekularnim testovima koji se baziraju na PCR tehnologiji (eng. *Polymerase Chain Reaction* – lančana reakcija polimeraze) (16, 18). Ovi testovi omogućuju umnožavanje vrlo male količine DNK iz jezgre ili mtDNK iz mitohondrija. Međutim, valja napomenuti da postoje slučajevi u kojima su ovi testovi pokazali lažne rezultate. Posljedica je to vrlo rijetke pojave – delecije lokusa amelogenin gena na kromosomu Y, zbog čega će se uzorak muškarca na testu pokazati lažno ženskim uzorkom. Delecija lokusa amelogenin gena na kromosomu Y češća je među indijskom populacijom nego u europskoj i afričkoj populaciji (19, 20). U literaturi je opisano i nekoliko slučajeva (3 od 7000 pregledanih uzoraka) delecije lokusa amelogenin gena na kromosomu X (19).

5. SPOLNI DIMORFIZAM U MORFOLOGIJI ZUBI

Morfologija zuba obuhvaća kvantitativna i kvalitativna zubna obilježja, to jest veličinu zuba i varijacije oblika. Godine 1963. Schrantz i Bartha (21) naveli su sljedeća morfološka obilježja zuba koja pokazuju spolni dimorfizam:

1. bukolingvalni promjer zuba koji je manji u žena;
2. meziodistalni promjer gornjeg središnjeg sjekutića koji je veći od meziodistalnog promjera gornjeg očnjaka u žena, dok su kod muškaraca ti promjeri približno jednaki;
3. razlika u meziodistalnom promjeru gornjeg središnjeg i bočnog sjekutića koji u muškaraca iznosi 1.8mm, a kod žena 2.1mm;
4. razlika u meziodistalnom promjeru donjeg očnjaka i bočnog sjekutića manja je u žena i iznosi oko 0.7mm, a kod muškaraca iznosi oko 1.8mm;
5. fuzija korjenova drugog kutnjaka, koja je češća u žena (21).

5.1. Spolni dimorfizam u veličini zuba

Odontometrija je grana stomatologije koja se bavi proučavanjem dimenzija zuba. Meziodistalni (MD) i bukolingvalni (BL) promjeri zubne krune trajnih zubi parametri su koji pokazuju spolni dimorfizam, k tome su lako dostupni za mjerenje, stoga su se pokazali kao najčešći izbor u odontometrijskim analizama radi istraživanja spolnog dimorfizma. Muškarci redovito imaju veće dimenzije zubne krune (22-26). Točnost ove metode iznosi čak 80% ako se primijeni na populaciju iz koje su standardi dimenzija zubne krune u muškaraca i žene dobiveni. Kada se u usporedbi koriste podatci dobiveni iz drugih populacija, točnost ove metode opada (26).

Najveći stupanj spolnog dimorfizma u humanoj denticiji pokazuje mandibularni očnjak (21, 26-28). Očnjaci su zubi koji su rjeđe zahvaćeni parodontnim bolestima, „izdržljiviji“ su, te su to zubi koji se, s obzirom na dob, gotovo uvijek posljednji ekstrahiraju. Ova svojstva očnjaka pripisuju se njihovoj funkciji tijekom evolucije. Kod mesoždera i većine primata ovi zubi su izražavali agresiju i prijetnju, a manje su u funkciji žvakanja kao ostali zubi frontalnog segmenta čeljusti (28). U muškaraca očnjaci imaju veće dimenzije, a i širina interkaninog segmenta je veća u odnosu na isti segment u žena (22). Istraživanje Pettenati - Soubayroux (21) pokazalo je da su donji središnji i bočni sjekutići zubi s najmanjim stupnjem spolnog dimorfizma. Podatci o tome koji promjer zuba – MD ili BL – pokazuje veći stupanj spolnog dimorfizma su oprečni, ovise o dobi, te o etničkoj pripadnosti ispitanika. Međutim, s obzirom na to da su aproksimalne plohe zuba podložne trošenju tijekom života, kod

procjene spola na temelju mjerenja ovih odontometrijskih parametara u starijih osoba prednost ima BL promjer zubne krune (21, 29-30).

Dentalni indeksi jednostavne su matematičke formule izvedene iz kombinacije linearnih mjera određene skupine zubi. Govore o razlici u proporciji pojedine skupine zubi te kao i linearne mjere pokazuju spolni dimorfizam. Neki od najpoznatijih dentalnih indeksa su: Indeks sjekutića (eng. *Incisor index*) i Indeks mandibularnih očnjaka (eng. *Mandibular canine index*). Postoje još tri indeksa zubne krune (eng. *Crown area*, *Crown module*, *Crown index*), koji se danas više ne koriste jer se pokazalo da linearne mjere imaju veću korisnost u procjeni spola u odnosu na ova tri indeksa.

MD promjer sjekutića gornje i donje čeljusti može se iskoristiti za izračunavanje Indeksa sjekutića (eng. *The incisor index – Ii*) prema formuli:

$$\text{Indeks sjekutića} = \frac{[\text{najveći MD promjer maksilarnog lateralnog sjekutića}]}{[\text{najveći MD promjer maksilarnog centralnog sjekutića}]} \times 100$$

Indeks sjekutića veći je u muškaraca, što znači da je razlika u veličini središnjeg i bočnog sjekutića manja nego u žena (21-22, 30).

Denticija koja se analizira trebala bi biti kompletna i bez patoloških promjena koje utječu na veličinu zubne krune (mikrodoncija, makrodoncija, fuzija zubnih zametaka itd.). U slučajevima kada su aproksimalne plohe zuba restaurirane, te kod

zbijenosti i rotacija zubnih kruna, mogu se uz linearne metode mjerenja MD i BL promjera zuba, dodatno koristiti dijagonalna mjerenja krune zuba (30). Kako bi se povećala točnost metode (osobito u zubi koji su kroz život bili izloženi trošenju abrazijom i atricijom) u obzir se često uzima i cervikalni promjer zuba koji je također veći u muškaraca nego kod žena (22, 26).

Razlika u dimenzijama zubne krune kod muškaraca i žene pripisuje se utjecaju kromosoma Y, što se očituje većim dimenzijama pulpne komore i dentina u muškaraca, dok je debljina cakline koja je pod utjecajem ekspresije gena na kromosomu X u oba spola približno jednaka (26, 31).

Dimenzije zubnog korijena također pokazuju određeni stupanj spolnog dimorfizma. Muškarci uobičajeno imaju oko 5% dulje zubne korjenove od žena. Za razliku od dimenzija zubne krune, dimenzije zubnog korijena pod većim su utjecajem gena smještenih na kromosomu Y, nego onih na kromosomu X (31).

5.2. Spolni dimorfizam u obliku zuba

Specifična morfološka obilježja zubne krune mogu biti „nemjerljivi“ (eng. *non-metrical*) pokazatelji spolnog dimorfizma, točnije njihova prisutnost ili odsutnost kao i stupanj izraženosti.

Kao obilježje koje pokazuje najveći stupanj spolnog dimorfizma pokazao se prekobrojni distalni greben očnjaka (eng. *canine distal accessory ridge*). Ovo morfološko obilježje može se pronaći na očnjacima obiju čeljusti, a očituje se na oralnoj plohi kao dodatni greben smješten između vrška krune i distolingvalnog marginalnog grebena očnjaka. Kada je ovo obilježje prisutno, može se očitovati u rasponu od vrlo slabo razvijenog, do vrlo naglašenog prekobrojnog distalnog grebena, koji veličinom može nadmašiti distalni greben (slika 2) (32). Kod muškaraca je zabilježena veća učestalost pojavljivanja te jača naglašenost prekobrojnog distalnog grebena očnjaka (27). S obzirom na to da je građen od cakline, trošenjem zubnog tkiva tijekom života se gubi pa se može ispitivati samo u mlađim dobnim skupinama (22, 30, 32).



Slika 2. Pločica prekobrojni distalni greben, preuzeto iz (32)

Istraživanje na populaciji južne Indije pokazalo je da je nedostatak pete, distobukalne kvržice, na mandibularnom prvom molaru češće u žena s učestalošću od 40.6%, dok kod muškaraca učestalost iznosi 16.2%. Pretpostavlja se da je ova pojava odraz evolucijskih promjena, koje se očituju u redukciji tvrdog zubnog tkiva, a kod muškaraca, pretpostavlja se, te se promjene sporije odvijaju (22).

6. SPOLNI DIMORFIZAM U ANOMALIJAMA BROJA ZUBA

Anomalije broja zuba nastaju u ranoj fazi odontogeneze, a manifestiraju se kao hiperdoncija ili hipodoncija.

Hiperdoncija je kongenitalni poremećaj u kojem dolazi do razvoja većeg broja zubi od normalnog. Prekobrojni zub ili zubi mogu niknuti na bilo kojem mjestu u zubnom luku. Incidencija anomalije iznosi i do 3% (5). Može se javiti u obje denticije, ali je u mliječnoj pet puta rjeđa negoli u trajnoj. Najčešći prekobrojni zub je *meziodens*, koji se smješta u medijalnoj liniji između gornjih središnjih sjekutića (5, 33).

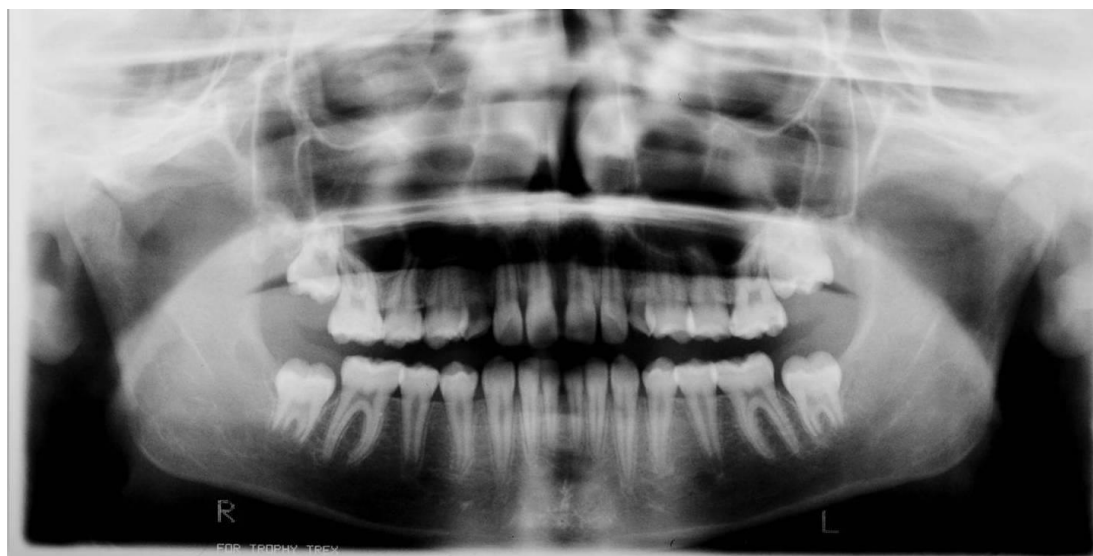Hipodoncija je kongenitalni poremećaj karakteriziran nedostatkom određenog broja zubi. Incidencija anomalije je 2.3 – 9.6% (isključujući hipodonciju trećeg kutnjaka) (34). Rjeđa je pojava ove anomalije u mliječnoj denticiji (0.5%). U trajnoj denticiji najčešći zubi koji nedostaju su gornji drugi pretkutnjaci i bočni sjekutići, te donji središnji sjekutić (35).

Spolni dimorfizam očituje se i u anomalijama broja zuba. Hiperdoncija je dva puta češća u muškaraca, dok je hipodoncija češća u žena i to u omjeru 3:2 (4-5).

6.1. Obostrana hipodoncija trajnih gornjih očnjaka u pacijentice – prikaz slučaja

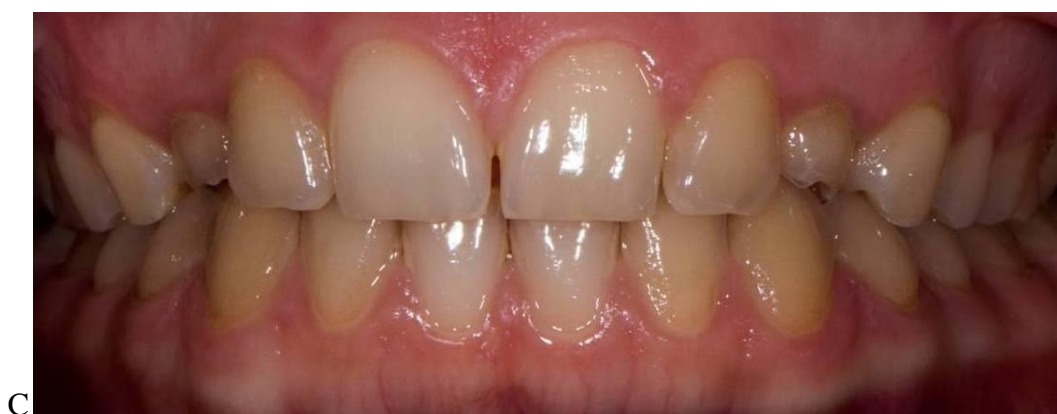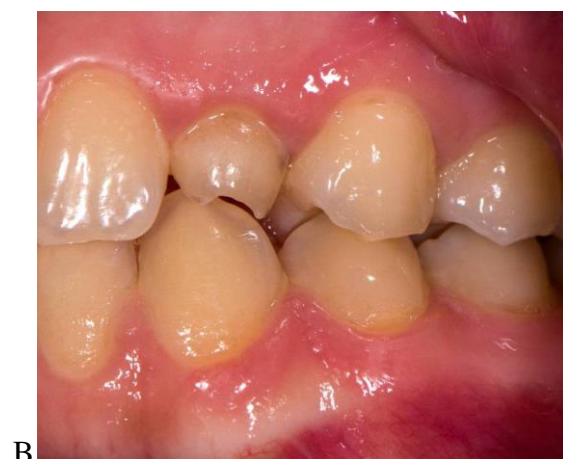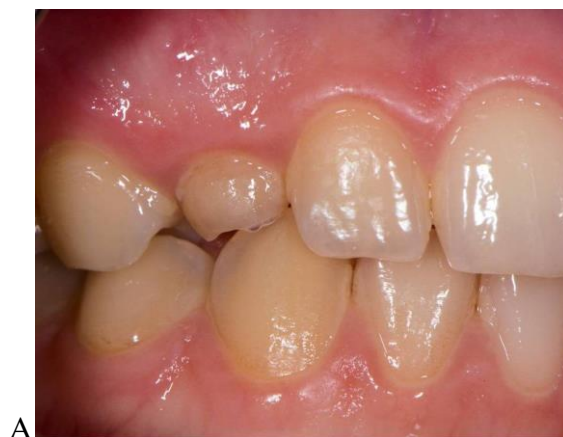Hipodoncija trajnih očnjaka vrlo je rijetka anomalija. Prema podacima iz literature prevalencija ove anomalije iznosi između 0.01% i 0.86%. Češća je u gornjoj čeljusti, te u žena, u kojih je ova anomalija dvostruko češća negoli u muškaraca (34,36).

Slučaj bilateralne hipodoncije gornjih trajnih očnjaka uočen je u jedanaestogodišnje djevojčice, koja je došla na Stomatološki fakultet Sveučilišta u Zagrebu, kako bi obavila stomatološki pregled zbog središnje dijasteme. Uzimanjem medicinske anamneze utvrđeno je da pacijentica nema sistemske bolesti ili nasljedne poremećaje koji bi potencijalno mogli uzrokovati abnormalnosti u razvoju ili nicanju zubi. Intraoralnim pregledom utvrđeno je da pacijentica ima mješovitu denticiju i perzistentni *frenulum tectolabiale*. Analiza ortopantomograma pokazala je agenezu gornjih trajnih očnjaka i trajne druge kutnjake u stadiju alveolarnog nicanja (slika 3). Prvi znakovi formiranja kripte bili su vidljivi samo u području desnog mandibularnog trećeg kutnjaka. Majka pacijentice je navela da u obitelji prethodno nije bilo slučajeva hipodoncije. Pacijentica je podvrgnuta zahvatu frenulektomije kako bi se postiglo zatvaranje dijasteme.

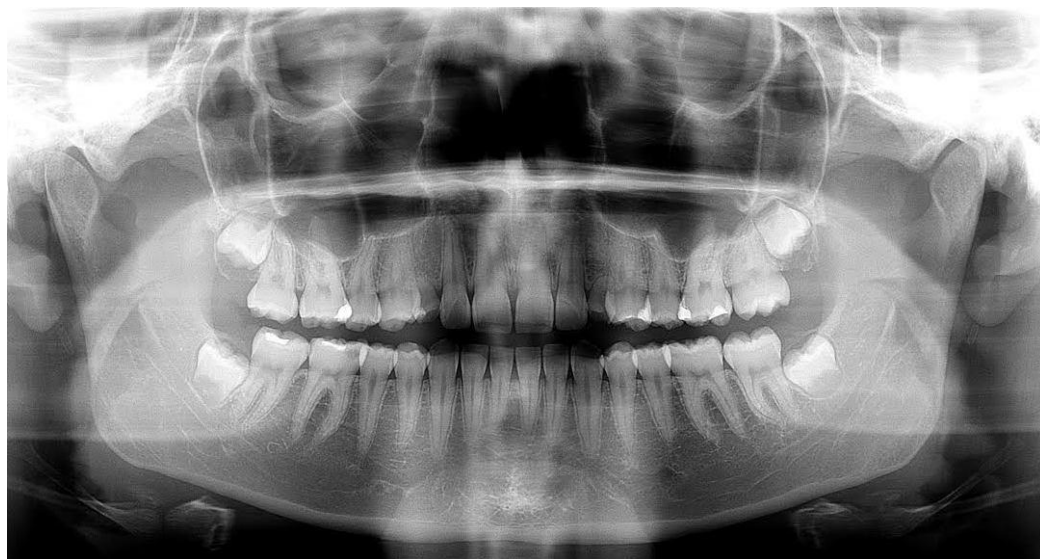


Slika 3. Ortopantomogram, snimljen pri prvom pregledu pacijentice. Vidi se nedostatak zametaka gornjih trajnih očnjaka.

U dobi od 17 godina, pacijentica dolazi na redoviti pregled. Intraoralnim pregledom utvrđeno je da pacijentica i dalje ima gornje mliječne očnjake (slike 4a-c). Središnja dijastema je također bila prisutna, ali reducirana na 0.5mm. Kontrolni ortopantomogram je pokazao prisutnost sva četiri zametka trajnih trećih kutnjaka (slika 5) (37).



Slika 4. a-c Pacijentica u dobi od 17 godina ima perzistentne mliječne očnjake.



Slika 5. Ortopantomogram, snimljen u dobi od 17 godina. Na snimci su vidljivi perzistentni mliječni očajnici te sva 4 zametka trećih kutnjaka.

7. RASPRAVA

Spolni dimorfizam između muškaraca i žena ne očituje se samo u sveukupnom izgledu i građi tijela, već i u manjim detaljima, kao što su zubi. Može se očitovati u vanjskim, morfološkim obilježjima zuba, te vremenu nicanja trajnih zubi, ekspresiji proteina amelogenina i anomalijama broja zuba.

Podatci iz literature govore o razlikama u vremenu nicanja trajnih zubi između dječaka i djevojčica u raznim populacijama. Tako su australske djevojčice naprednije u vremenu nicanja trajnih zubi u odnosu na dječake u prosjeku za 4.5 mjeseca u gornjoj čeljusti i za 5.3 mjeseci u donjoj čeljusti. Najmanja razlika u vremenu nicanja zabilježena je u prvog kutnjaka koji niče samo 1,7 mjeseci ranije u djevojčica, dok je najveća razlika zabilježena u vremenu nicanja donjeg očnjaka, koji je u djevojčica niknuo ranije u prosjeku za 10.9 mjeseci (11). Kasnije nicanje očnjaka u dječaka povezuje se s razlikom u dimenzijama očnjaka, koji su znatno veći u dječaka, duljim vremenom mineralizacije i općenito kasnijim početkom puberteta u dječaka (8,13). Kod američkih dječaka uočeno je kasnije nicanje gornjih očnjaka, dok je nicanje prvog kutnjaka i središnjeg sjekutića ranije u donjoj čeljusti (8). Rojas (10) je 2008. godine objavila studiju o vremenu nicanja trajnih zuba u meksičke djece i usporedbe tih rezultata s obrascem nicanja u pripadnika bijele rase. Rezultati su pokazali da očnjaci, pretkutnjaci i drugi kutnjaci ranije niču u meksičke djece i da postoji spolni dimorfizam u vremenu nicanja zubi, a očituje se ranijim nicanjem zubi u djevojčica, iako se u zaključku navodi da se ta razlika ne smatra statistički značajnom. Studija Khana (12) provedena na pakistanskoj djeci pokazala je da nema

značajnih razlika u vremenu nicanja zubi kod dječaka i djevojčica, što ponovno ukazuje na veliku varijabilnost rezultata među rasnim i etničkim skupinama. Jedina razlika uočena je u vremenu nicanja drugog gornjeg pretkutnjaka i donjeg očnjaka, koji su ranije nicali u djevojčica. Zanimljivo, kod djece iz privatnih škola u 90% slučajeva trajni zubi su ranije počeli nicati u odnosu na djecu iz javnih škola, što ukazuje na to da su i socio-ekonomske prilike također jedan od faktora o kojima ovisi vrijeme nicanja.

Ove razlike u dječaka i djevojčica pripisuju se različitoj aktivnosti gena na spolnim kromosomima. Kromosomi X i Y imaju učinak na reguliranje broja mitotičkih dioba u razdoblju ranog sazrijevanja zuba te na sazrijevanje cakline i dentina (13). Što se tiče hormonalnih utjecaja, na nicanje zubi utječe aktivnost androgenih spolnih hormona i to prvenstveno testosterona (proizvode ga testisi u muškaraca) i dihidrotestosterona (proizvodi ga srž nadbubrežne žlijezde u oba spola). Na to ukazuju istraživanja provedena na majmunima *Macaca mulatta*, koja su radili Zingeser i Phoenix (1978.). Za vrijeme intrauterinog razvoja majmunima su ubrizgavali androgene hormone, što je rezultiralo maskulinizacijom obrasca nicanja zubi CP2 segmenta (očnjak, prvi i drugi pretkutnjak) ženskih majmuna. Pretpostavka je da su geni koji utječu na razvoj CP2 segmenta aktivirani androgenim hormonima u određenom razdoblju intrauterinog razvoja, vjerojatno u razdoblju prije formiranja zametka trajnih zubi (13).

Iako istraživanja navode da su zubi u muškaraca veći nego u žena, Boaz (29) u svom istraživanju na sadrenim modelima 100 pacijenata (50 muškaraca i 50 žena) s područja južne Indije, objavljuje oprečne rezultate u odnosu na prethodno navedene.

Istraživanje je pokazalo da su MD promjeri donjih očnjaka veći u žena nego li u muškaraca, međutim pokazalo se da ta razlika, kao i razlika BL promjera u muškaraca i žene, nije statistički značajna.

Fukuta (24) je u kliničkoj studiji provedenoj na 35,927 pacijenata pronašao ukupno 65 slučajeva (0.18%) hipodoncije trajnih očnjaka. Od toga u 37 slučajeva nedostajao je samo jedan očnjak, a u 28 slučajeva nedostajalo je više očnjaka. Anomalija je češće bila zastupljena u gornjoj čeljusti te dvostruko češća u žena. Rosza (36) je među ortodontskim pacijentima, od njih 4417 ukupno, pronašao 13 slučajeva hipodoncije trajnih očnjaka (0.29%), od čega je u 6 slučajeva pronađena obostrana hipodoncija gornjih očnjaka. Anomalija je također bila češće zastupljena u gornjoj čeljusti, a omjer pojavnosti ove anomalije u muškaraca u odnosu na žene je iznosio 1:2.2.

Postavlja se pitanje kolika je klinička važnost spolnog dimorfizma, to jest kolika je važnost prethodno navedenih razlika između zubi muškaraca i žena u kliničkim postupcima na pacijentu. Iako te razlike zaista postoje i mogu se izmjeriti, istraživanje Radlanskog (37) pokazalo je da se, gledajući samo fotografije prednjih zubi, pacijente muškog spola teško raspoznaje od pacijenata ženskog spola i obratno. Samo polovica ispitanika je točno prepoznala spol osobe na temelju takvih slika. U zaključku se navodi da se doktori stomatologije u svakodnevnoj praksi ne mogu u potpunosti pouzdati u obilježja kojima je određen spolni dimorfizam radi restorativnih ili protetskih zahvata. Umjesto toga, trebalo bi uzeti u obzir sveukupni izgled, boju i veličinu lica i preostalih zubi u ustima (37).

8. ZAKLJUČAK

Zubi su građeni od mineraliziranih tkiva zahvaljujući kojima ostaju intaktni i u ekstremnim uvjetima. Upravo to svojstvo stavlja fokus na zub kao izvor vrijednih podataka u antropološkim istraživanjima.

Poznavanje standarda u vremenu nicanja bitno je za rano dijagnosticiranje i planiranje terapije kod poremećaja u nicanju zubi, za dijagnosticiranje poremećaja općeg razvoja, te u forenzičke svrhe za određivanje dobi djeteta s nepoznatim datumom rođenja. S obzirom na to da MD i BL promjeri zubne krune pokazuju spolni dimorfizam, ova metoda korisna je kao dopuna radi razlučivanja spola posebice u skeletalnih ostataka djece, s obzirom na to da se u njih sekundarna spolna obilježja skeleta još ne razvijaju. Također prednost ovih metoda jest što su jeftine i jednostavne za primjenu te neinvazivne. Važno je napomenuti da su oba prethodno navedena obilježja spolnog dimorfizma populacijski specifična. Ipak, važno je naglasiti da se radi utvrđivanja spola u forenzičkim slučajevima identifikacije ljudskih ostataka potrebno bazirati na metodama s visokom točnošću baziranim na DNK testovima.

Prikaz slučaja pacijentice s bilateralnom hipodoncijom trajnih gornjih očnjaka, uzimajući u obzir i prethodno opisane slučajeve u kojima je pojavnost ove anomalije dvostruko češća u žena, upućuje na to da je hipodoncija trajnih očnjaka još jedno moguće obilježje spolnog dimorfizma u humanoj denticiji.

9. SAŽETAK

Pojam spolnog dimorfizma odnosi se na fenotipske razlike između muškog i ženskog spola iste vrste. Prema Gomezu spolni dimorfizam u humanoj denticiji očituje se u obrascima razvoja i nicanja zubi, ekspresiji proteina amelogenina u caklini zuba, te dimenzijama i morfologiji zubi. Spolni dimorfizam također se očituje u anomalijama broja zuba. U vremenu nicanja trajnih zubi djevojčice su naprednije od dječaka, dok je redoslijed kojim niču zubi gornje i donje čeljusti u oba spola jednak. Protein amelogenin u caklini muškaraca i žene ima različitu veličinu i redoslijed aminokiselina. Muškarci redovito imaju veće dimenzije zubne krune. Kao obilježje koje pokazuje najveći stupanj spolnog dimorfizma pokazao se prekobrojni distalni greben očnjaka (*eng. canine distal accessory ridge*). Kod muškaraca je zabilježena veća učestalost pojavljivanja, te jača naglašenost prekobrojnog distalnog grebena očnjaka. Spolni dimorfizam očituje se i u anomalijama broja zuba. Hiperdoncija je dva puta češća u muškaraca, dok je hipodoncija češća u žena, u omjeru 3:2. Prikaz slučaja pacijentice s bilateralnom hipodoncijom trajnih gornjih očnjaka, uzimajući u obzir obiteljsku anamnezu i prethodno opisane slučajeve u kojima je pojavnost ove anomalije dvostruko češća u žena, upućuje na to da je obostrana hipodoncija trajnih očnjaka još jedno obilježje spolnog dimorfizma u humanoj denticiji.

10. SUMMARY

The term sexual dimorphism refers to the phenotypic differences between males and females of the same species. According to Gomez, sexual dimorphism in human dentition is reflected in the patterns of the development and eruption of teeth, the amelogenin protein in the tooth enamel and in the size and the morphology of teeth. Sexual dimorphism is also evident in teeth number anomalies. Regarding the eruption of permanent teeth, girls are more advanced than boys whereas the tooth emergence sequences within the upper and lower arch are the same for boys and girls. The amelogenin protein in the enamel of males and females is different in size and amino acid sequence. Males have larger dimensions of dental crowns. Canine distal accessory ridge is a non-metrical characteristic that shows the highest degree of sexual dimorphism. A higher incidence and stronger emphasis of canine distal accessory ridge is recorded in men. Hyperdontia is twice as common in males, while hypodontia is more common in females, the ratio being 3:2. The case report of isolated maxillary canine agenesis in a female patient taking into consideration the family medical history along with earlier research that found this anomaly to be twice as common in females, indicates that canine hypodontia may represent a sexually dimorphic characteristic of the human dentition.

11. LITERATURA

1. Scott GR. Dental Anthropology. In: Dulbecco R, editor. Encyclopedia of Human Biology. 2nd ed. San Diego: Elsevier Academic Press; 1997. p.175-90.
2. Moreno-Gómez F. Sexual Dimorphism in Human Teeth from Dental Morphology and Dimensions: A Dental Anthropology Viewpoint. In: Moriyama H, editor. Sexual Dimorphism. ISBN: 978-953-51-1075-0, InTech, DOI: 10.5772/55881. Available from: <http://www.intechopen.com/books/sexual-dimorphism/sexual-dimorphism-in-human-teeth-from-dental-morphology-and-dimensions-a-dental-anthropology-viewpoi>
3. Brkić H. i sur. Forenzična stomatologija. Zagreb: Školska knjiga; 2000.
4. The National Organization for Rare Disorders, Inc. (NORD). NORD Guide to Rare Disorders. Philadelphia: Lippincott Williams & Wilkins; 2003.
5. Casamassimo PS, Fields HW, Nowak A. Pediatric dentistry: infancy through adolescence. 5th ed. St. Louise: Elsevier Saunders; 2013.
6. Berkovitz BKB, Holland GR, Moxham BJ, editors. Oral anatomy, histology and embryology. 3rd ed. Edinburgh: Mosby; 2002. p. 357.
7. Proffit WR, Fields HW, Jr.Sarver DM. Ortodoncija. 4th ed. Jastrebarsko: Naklada Slap; 2009.

8. Smith HB, Garn SM. Polymorphisms in Eruption Sequence of Permanent Teeth in American Children. *Am J Phys Anthropol.* 1987; 74: 289-303.
9. Senn RD, Stimson PG, editors. *Forensic Dentistry.* 2nd ed. Boca Raton: CRC Press Taylor & Francis Group; 2010.
10. Rojas J. Sexual differences and early eruption timing of the permanent dentition in Mexican adolescents - a comparison with the Caucasian standards [Master's thesis]. Los Angeles: The Graduate Faculty; 2008.
11. Diamanti J, Townsend GC. New standards for permanent tooth emergence in Australian children. *Aus Dent J.* 2003; 48(1): 39-42.
12. Khan N. Eruption time of permanent teeth in Pakistani children. *Iranian J Publ Health.* godina;40(4): 63-73.
13. Heikkinen T, Harila V, Tapanainen JS, Alvesalo L. Masculinization of the Eruption Pattern of Permanent Mandibular Canines in Opposite Sex Twin Girls. *Am J Phys Anthropol.* 2013;151: 566-72.
14. Sasaki S, Shimokokawa H. The amelogenine gene. *Int J Dev Biol.* 1995;39: 127-33.
15. Salido EC, Yen PH, Koprivnikar K, Yu L-C, Shapiro LJ. The Human Enamel Protein Gene Amelogenin is Expressed from Both the X and the Y Chromosomes. *Am J Hum Genet.* 1992;50: 303-16.
16. Kumar Bansal A, Shetty Charan D, Bindal R, Pathak A. Amelogenin: A novel protein with diverse applications in genetic and molecular profiling. *J Oral Maxillofac Pathol.* 2012;16(3): 395–9.

17. Presečki Ž, Brkić H, Primorac D, Drmić I. Postupci pripreme zuba za izolaciju deoksiribonukleinske kiseline (DNK). *Acta Stomatol Croat.* 2000;34(1): 15-20.
18. Boljunčić J. Molecular analysis of archeological human remains from Zagajci (Croatia). *Pril Inst Arheol Zagrebu*, 2013;30: 121-32.
19. Butler JM. *Advanced topics in forensic DNA typing: methodology*. San Diego: Elsevier Academic Press; 2012.
20. Kao LG, Tsai LC, Lee J CI, Hsieh HM. Controversial cases of human gender identification by amelogenin test. *Forensic Science Journal*. 2007; 6(2): 69-71.
21. Pettenati-Soubayroux I, Singnoli M, Dutour O. Sexual dimorphism in teeth: discriminatory effectiveness of permanent lower canine size observed in a XVIIIth century osteological series. *Forensic Sci Int.* 2002;126:227-32.
22. Jain N. *Textbook of forensic odontology*. New Delhi: Jaypee Brothers Medical Publishers; 2013.
23. Khangura RK, Sircar K, Singh S, Rastogi V. Sex determination using mesiodistal dimension of permanent maxillary incisors and canines. *J Forensic Dent Sci.* 2011;3:81-5.
24. Viciano J, Lopez-Lazaro S, Aleman I. Sex estimation based on deciduous and permanent dentition in contemporary Spanish population. *Am J Phys Anthropol.* 2013;152:31-43.

25. Teschler-Nicola M, Prossinger H. Sex determination using tooth dimensions. In: Alt KW, Rosing FW, Techler-Nicola M, editors. *Dental Anthropology - Fundamentals, Limits and Prospects*. New York: SpringerWienNewYork; 1998.
26. Irish JD, Nelson GC, editors. *Technique and Application in Forensic Anthropology*. New York: Cambridge University Press; 2008. p. 278-80.
27. Dumančić J, Savić Pavičin I, Brkić H. Sexual dimorphism in canine morphology. *J Forensic Odontostomatol*. 2013;31(1):44.
28. Staka G, Bimbashi V, Disha M, Dragidella F. Sexual Dimorphism in the Permanent Mandibular Canines: A Study in Albanian Population of Kosovo. *Acta Stomatol Croat*. 2013;47(1):39-44.
29. Boaz K, Gupta C. Dimorphism in human maxillary and mandibular canines in establishment of gender. *J Forensic Dent Sci*. 2009;1:42-4.
30. Joseph AP, Harish RK, Rajeesh Mohammed PK, Vinod Kumar RB. How reliable is sex differentiation from teeth measurements. *Oral Max Path J*. 2013;4(1): 289-92.
31. Alvesalo L. Human sex chromosomes in oral and craniofacial growth. In: Scott GR, Irish JD. *Anthropological Perspectives on Tooth Morphology*. New York: Cambridge University Press; 2013. p. 92-107.
32. Dumančić J. Postupak vrednovanja ključnih morfoloških obilježja trajne denticije: Arizona State University dentoantropološki sustav I. dio. *Sonda*. 2014;15(27):66-72.

33. Aguiar CM, Medeiros E, Nascimento N, Valente R. Obostrana prekobrojnost zuba u donjoj čeljusti povezana s geminacijom: prikaz slučaja. *Acta Stomatol Croat.* 2011;45(2):135-40.
34. Fukuta J, Totsuka M, Takeda Y, Yamamoto H. Congenital absence of the permanent canines: a clinico – statistical study. *J Oral Sci.* 2004;46(4):247-52.
35. Cho SY, Lee CK. Congenitally missing maxillary primary canines: report of three cases. *Inter J Ped Dent.* 2006;16:444-7.
36. Rózsa N, Nagy K, Vajó Z, Gábris K, Soós A, Alberth M, Tarján I. Prevalence and distribution of permanent canine agenesis in dental paediatric and orthodontic patients in Hungary. *Eur J Orthod.* 2009;31:374-9.
37. Radlanski RJ, Renz H, Hopfenmuller Q. Sexual dimorphism in teeth? Clinical relevance. *Clin Oral Invest.* 2012;16:395-9.

12. ŽIVOTOPIS

Marija Pejakić rođena je 22. studenog 1989. godine u Zagrebu. Opću gimnaziju Lucijana Vranjanina upisuje 2004. godine. Maturirala je s odličnim uspjehom 2008. godine i iste godine upisuje studij dentalne medicine na Stomatološkom fakultetu Sveučilišta u Zagrebu. Tijekom dvije akademske godine bila je demonstratorica na kolegiju Morfologija zubi s dentalnom antropologijom. Za aktivnosti u Geronto projektu nagrađena je Posebnom Rektorovom nagradom u akademskoj godini 2012./2013. Na 16. međunarodnom simpoziju dentalne morfologije i 1. kongresu Međunarodnog udruženja za paleodontologiju nagrađena je drugim mjestom za najbolju poster prezentaciju nagradom *Christy G. Turner II Award*. Suradnica je u studentskom časopisu *Sonda* u kojem je objavila nekoliko stručnih radova. Također je objavila radove u *Vjesniku dentalne medicine*, te u časopisu *Resarch Journal of Pharmaceutical, Biological and Chemical Sciences*. Aktivno se služi engleskim jezikom i pasivno talijanskim jezikom.