

Upotreba piezo uređaja u oralnoj kirurgiji

Ostojić, Michaela Maria

Master's thesis / Diplomski rad

2022

Degree Grantor / Ustanova koja je dodijelila akademski / stručni stupanj: **University of Zagreb, School of Dental Medicine / Sveučilište u Zagrebu, Stomatološki fakultet**

Permanent link / Trajna poveznica: <https://um.nsk.hr/um:nbn:hr:127:354880>

Rights / Prava: [Attribution 4.0 International](#)/[Imenovanje 4.0 međunarodna](#)

Download date / Datum preuzimanja: **2024-11-23**



Repository / Repozitorij:

[University of Zagreb School of Dental Medicine Repository](#)





Sveučilište u Zagrebu
Stomatološki fakultet

Michaela Maria Ostojić

UPOTREBA PIEZO UREĐAJA U ORALNOJ KIRURGIJI

DIPLOMSKI RAD

Zagreb, 2022.

Rad je ostvaren u: Zavod za Oralnu kirurgiju, Stomatološki fakultet Sveučilišta u Zagrebu

Mentor rada: izv. prof. dr. sc. Mato Sušić, Zavod za oralnu kirurgiju

Lektor hrvatskog jezika: Daniela Radan, mag. educ. philol. croat. et mag. paed.

Lektor engleskog jezika: Maja Zovko, profesor engleskog jezika i engleske književnosti

Sastav Povjerenstva za obranu diplomskog rada:

1. _____

2. _____

3. _____

Datum obrane rada: _____

Rad sadrži:

46 stranica

1 tablica

9 slika

1 CD

Rad je vlastito autorsko djelo, koje je u potpunosti samostalno napisano uz naznaku izvora drugih autora i dokumenata korištenih u radu. Osim ako nije drukčije navedeno, sve ilustracije (tablice, slike i dr.) u radu su izvorni doprinos autora diplomskog rada. Autor je odgovoran za pribavljanje dopuštenja za korištenje ilustracija koje nisu njegov izvorni doprinos, kao i za sve eventualne posljedice koje mogu nastati zbog nedopuštenog preuzimanja ilustracija odnosno propusta u navođenju njihova podrijetla.

Zahvala

Zahvaljujem svom mentoru izv. prof. dr. sc. Mati Sušiću na pomoći i svim korisnim savjetima i materijalima koji su pomogli pri pisanju ovoga rada.

Posebne zahvale želim dati svojim roditeljima koji su me bezuvjetno podržavali i pružali mi sve potrebno tijekom studiranja.

Zahvaljujem svojoj cimerici Gabrielli i svim svojim prijateljima na bezbrojnim satima zajedničkog učenja, ponavljanja i frustriranja. Hvala vam na prijateljstvu, strpljenju, ljubavi i razumijevanju.

UPOTREBA PIEZO UREĐAJA U ORALNOJ KIRURGIJI

Sažetak

Piezoelektrični efekt pojava je koju su prvi put opisali braća Curie 1880. godine kada su zapazili da primjenom sile na određene materijale dolazi do stvaranja električnog naboja. Kasnije će se ova pojava nazvati izravni piezoelektrični efekt. Inverzni piezoelektrični efekt podrazumijeva stvaranje mehaničke energije kada su određeni materijali izloženi djelovanju električnog polja i predstavlja temelj radu piezoelektričnih uređaja koji se koriste u dentalnoj medicini. Pravi razvoj za primjenu u oralnoj kirurgiji dogodio se 1999. godine kada je predstavljen novi piezoelektrični uređaj za koštanu kirurgiju. Primjenom električne struje na kristale koji se nalaze u piezo uređajima dolazi do stvaranja vibracija ultrazvučne frekvencije koje omogućuju pomicanje nastavka piezo uređaja. Frekvencija na kojoj rade piezo uređaji koji se koriste za koštanu kirurgiju je od 25 do 30 kHz, što omogućuje selektivno rezanje koštanog tkiva s očuvanjem okolnih mekih struktura. Dijelovi piezoelektričnih uređaja su: glavna jedinica, ručna jedinica te nožna pedala. Postoji velik broj različitih nastavaka za ove uređaje te se često dijele po materijalu od kojeg su građeni, po boji ili po kliničkoj primjeni. Razna istraživanja pokazala su pozitivne karakteristike piezo kirurgije te je opisan i njihov biološki učinak na koštano tkivo. Kao najveći nedostatak, u usporedbi sa zahvatima obavljenima tradicionalnim rotirajućim instrumentima, navodi se produljeno vrijeme potrebno za kirurški zahvat. U posljednjem desetljeću porastao je broj indikacija za koje se koriste ovi uređaji u području oralne kirurgije i implantologije.

Ključne riječi: piezo, piezoelektrični efekt, ultrazvučne, koštana kirurgija, selektivno

PIEZOELECTRIC SURGERY: APPLICATIONS IN ORAL SURGERY

Summary

The piezoelectric effect is a phenomenon that was first described by the Curie brothers in 1880 when they noticed that the application of force to certain materials generates an electric charge. Later, this phenomenon will be called the direct piezoelectric effect. The indirect piezoelectric effect involves the generation of mechanical energy when certain materials are exposed to an electric field and it represents the basis of operation for piezoelectric devices used in dental medicine. The development of these devices for use in oral surgery happened in 1999 when a new device was presented for bone surgery. Applying an electric current to the crystals contained in piezo devices generates ultrasonic frequency vibrations that allow the piezo tips to move on bone surfaces. The frequency at which piezo devices used in bone surgery work is 25-30 kHz, enabling selective cutting of bone tissue while preserving the surrounding soft structures. The main components of a piezoelectric device include the main unit, the hand unit, and the foot pedal. There are numerous different tips for these devices and they are divided by the material they are made from, by color, or by clinical application. Various studies have shown the positive characteristics of piezo surgery and their biological effect on bone tissue has been described. The biggest disadvantage of piezo devices is the increased surgical time when compared to traditional instruments. The number of indications for which these devices are used in the field of oral surgery and implantology has increased in the last decade.

Key words: piezo, piezoelectric effect, ultrasonic, bone surgery, selective

Sadržaj

1. UVOD	1
2. RAZRADA.....	3
2.1. Piezoelektrični efekt	4
2.2. Piezoelektrični uređaji.....	5
2.2.1. Povijesni razvoj	5
2.2.2. Mehanizam djelovanja	5
2.2.3. Građa piezoelektričnih uređaja	6
2.2.3.1. Glavna jedinica.....	6
2.2.3.2. Ručna jedinica s oscilirajućim nastavcima	6
2.2.4. Kliničke karakteristike piezo uređaja	7
2.2.5. Biološki učinci na koštane strukture	9
2.3. Upotreba piezoelektričnih uređaja.....	11
2.3.1. Upotreba piezo uređaja u oralnoj kirurgiji	11
2.3.1.1. Vađenje zuba	11
2.3.2.2. Enukleacija cista.....	14
2.3.2.3. Resekcija odontogenih tumora	15
2.3.2.4. Kirurgija TMZ-a.....	15
2.3.2. Upotreba piezoelektričnih uređaja u implantologiji	15
2.3.2.1. Preparacija koštanog ležišta za postavu implantata.....	16
2.3.2.2. Lateralizacija donjeg alveolarnog živca	17
2.3.2.3. Eksplantacija oseintegriranih implantata.....	18
2.3.2.4. Sakupljanje autolognog koštanog materijala.....	19
2.3.2.5. Razdvajanje kosti	22
2.3.2.6. Podizanje dna maksilarnog sinusa.....	23
4. RASPRAVA.....	25
5. ZAKLJUČAK	28
6. LITERATURA	30
7. ŽIVOTOPIS	36

Popis skraćenica

BMP-4 (*engl. bone morphogenetic protein-4*) – koštani morfogenetski protein-4

CBCT (*engl. cone beam computed tomography*) – Cone-Beam kompjutorizirana tomografija

EX (*engl. extraction*) – nastavak za vađenje zuba

GBR (*engl. guided bone regeneration*) – vođena regeneracija kosti

IL-10 (*engl. interleukin-10*) – interleukin-10

IL-1 β (*engl. interleukin-1-beta*) – interleukin-1-beta

IM (*engl. implant site preparation*) – nastavak za pripremu ležišta implantata

OP (*engl. osteoplasty*) – nastavak za osteoplastiku

OT (*engl. osteotomy*) – nastavak za osteotomiju

TGF- β 2 (*engl. transforming growth factor-beta-2*) – transformirajući faktor rasta-beta-2

TMZ – temporomandibularni zglob

TNF- α (*engl. tumor necrosis factor-alpha*) – faktor tumorske nekroze-alfa

1. UVOD

Uspjeh oralnokirurških zahvata ovisi o spretnosti operatera, instrumentima i tehnikama koje se koriste za vrijeme kirurškog zahvata. Tijekom posljednjih nekoliko desetljeća dogodio se ubrzani razvoj kirurških tehnika u svrhu postizanja što bezbolnijih zahvata. Koštana kirurgija temeljila se na korištenju tradicionalnih ručnih i rotirajućih instrumenata čiji je glavni nedostatak veliki pritisak na kost tijekom zahvata i porast temperature zbog čega je potrebna obilna vodena irigacija kosti tijekom operacije.

Kako bi se prevladala ograničenja tradicionalnih kirurških instrumenata, kao alternativna tehnika razvijena je upotreba piezoelektričnih uređaja. Ovi se uređaji temelje na piezoelektričnom efektu koji predstavlja sposobnost kristala i nekih keramika da pod utjecajem električne energije osciliraju i stvaraju ultrazvučne vibracije (1).

Piezoelektrični uređaji sve se više koriste u granama dentalne medicine, pogotovo u oralnoj i maksilofacijalnoj kirurgiji, a primjenu pronalaze i u pojedinim granama medicine kao što su neurokirurgija i ortopedija (2).

Svrha je ovoga rada prikazati temelje rada piezoelektričnih uređaja, njihovu građu te prednosti i nedostatke u odnosu na klasične kirurške tehnike u oralnoj kirurgiji i implantologiji.

2.1. Piezoelektrični efekt

Piezoelektricitet ili piezoelektrični efekt prvi su opisali braća Jaques i Pierre Curie 1880. godine kada su utvrdili da primjenom sile na određene dielektrične materijale (izolatore), kao što su kristali, dolazi do stvaranja električnog naboja. Ova pojava naziva se izravni piezoelektrični efekt. Fizičar Gabriel Lippman godinu dana kasnije opisao je da primjenom električnog polja na ove materijale dolazi do asimetričnog pomaka aniona i kationa unutar kristala, što rezultira deformacijom i stvaranjem mehaničke energije u obliku ultrazvučnih vibracija (3). Ovaj efekt naziva se inverzni piezoelektrični efekt i predstavlja temelj rada piezoelektričnih uređaja koji se koriste u oralnoj kirurgiji (3,4).

Piezoelektrični materijali pretvaraju mehaničku energiju u električnu (izravni piezoelektrični efekt) i električnu energiju u mehaničku (inverzni piezoelektrični efekt) (3). Primjena promjenjivog električnog polja na piezoelektrične kristale rezultira ekspanzijom i kontrakcijom materijala i stvaranjem vibracija koje uzrokuju oscilacije različitih frekvencija i amplituda u ovisnosti o električnom polju (5). Materijali koji se najčešće koriste pri izradi piezoelektričnih uređaja za upotrebu u dentalnoj medicini su kvarc, Rochelleova sol i određeni tipovi keramike. (6)

2.2. Piezoelektrični uređaji

2.2.1. Povijesni razvoj

Primjena piezoelektričnog efekta u dentalnoj medicini započela je 1953. kada je Catuna uspješno proveo ablaciju i abraziju tvrdog zubnog tkiva kod preparacije kaviteta. Nekoliko godina poslije Horton i suradnici uspješno su proveli koštanu kirurgiju na životinjama i dokazali poboljšano cijeljenje u usporedbi sa zahvatima provedenim tradicionalnim, rotirajućim instrumentima (5). Dugo je vremena u dentalnoj medicini glavna primjena ultrazvučne tehnologije bila uklanjanje tvrdih zubnih naslaga (7). Pravi razvoj piezoelektričnih uređaja za primjenu u oralnoj kirurgiji pripisuje se talijanskom oralnom kirurgu Tomassu Vercellottiju koji je 1999. godine u suradnji s talijanskom tvrtkom Mectron S.p.A predstavio naziv Piezosurgery® za novu kiruršku tehniku i uređaj koji koristi ultrazvučne vibracije za rezanje kosti (1). Isti je kirurg proveo i prvu kliničku studiju na ljudima u kojima je opisao tehniku piezoelektrične koštane kirurgije za razdvajanje vrlo uskog alveolarnog grebena bezube donje čeljusti koju nije bilo moguće izvesti tradicionalnim instrumentima (8). Kliničke studije iz 2001. i 2002. godine opisuju uporabu piezoelektričnih uređaja za operaciju podizanja dna sinusa i u postupku presađivanja koštanih blokova (9). Danas su piezoelektrični uređaji široko rasprostranjeni u granama dentalne medicine i postoji velik izbor uređaja različitih generacija i proizvođača (10).

2.2.2. Mehanizam djelovanja

Temelj rada piezoelektričnih uređaja jest, već opisani, inverzni piezoelektrični efekt koji omogućuje vibracije ultrazvučne frekvencije kristala pod utjecajem električne energije. Ove se vibracije prenose na vrh ručne jedinice piezoelektričnog uređaja gdje dolazi do longitudinalnog pomicanja nastavaka koje omogućuje rezanje koštanog tkiva. Uređaji koji se koriste u oralnoj kirurgiji rade na frekvenciji od 25 do 30 kHz s amplitudom od 60 do 210 μm što rezultira selektivnim rezanjem koštanog tkiva. Razlog tome je što rezanje mekih tkiva poput krvnih žila i živaca zahtijeva frekvenciju valova iznad 50 kHz (11). Istovremeno kroz oscilirajući vrh prolazi irigacijska tekućina brzinom od 0 do 60 ml/min koja hladi operacijsko polje i uklanja stanični debris, osiguravajući pregledno i čisto radno polje (2). Ultrazvučne oscilacije instrumenta prouzrokuju pojavu kavitacijskog efekta u irigacijskoj tekućini. Kavitacija

označava isparavanje i razdvajanje molekula tekućine u manje mjehuriće koji eksplodiraju pod velikim pritiskom, uzrokujući time eroziju i čišćenje operacijskog polja, što poboljšava vidljivost operateru. Također se pokazalo da kavitacijski efekt uzrokuje fragmentaciju bakterijske stanične stijenke, što pogoduje boljoj uspješnosti zahvata i smanjenoj incidenciji razvoja postoperativne infekcije (11).

2.2.3. Građa piezoelektričnih uređaja

Danas na tržištu postoji veliki izbor uređaja različite građe, međutim svi imaju zajedničke karakteristike. Glavni dijelovi uređaja su:

- glavna jedinica povezana na gradsku mrežu
- ručna jedinica s oscilirajućim nastavcima
- nožna pedala kojom se kontrolira ručni nastavak.

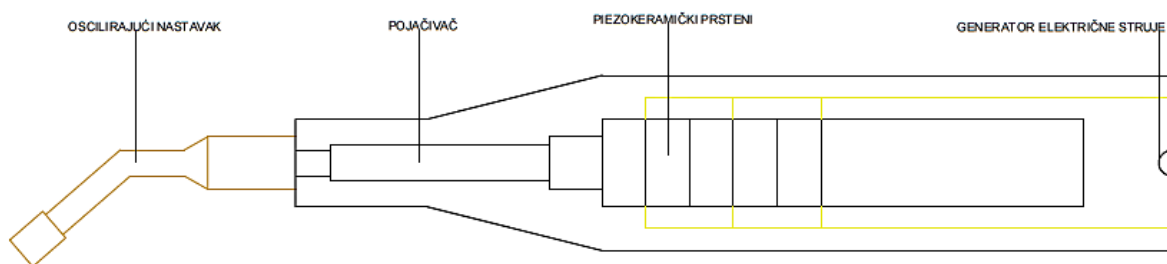
2.2.3.1. Glavna jedinica

Snaga jedinice je 5 W i sastoji se od monitora s tipkovnicom na kojoj se najčešće bira između dva programa, za kost (*engl. Bone*) ili za korijen zuba (*engl. Root*). Tijekom korištenja programa za kost moguće je prilagoditi jačinu na četiri razine s obzirom na kvalitetu kosti, dok se u programu za obradu korijena zuba, jačina prilagođava za parodontološku (Perio) te endodontsku obradu (Endo). Glavna jedinica sadrži i peristaltičku pumpu za irigaciju operacijskog polja čija se brzina također prilagođava na monitoru (2). Klinički, postoje tri programa rada: niski, visoki i pojačani program. Niski program rada koristi se za ortodontsku kirurgiju i endodontsku obradu kanala, visoki program rada za zaglađivanje koštanih i korijenskih površina, dok se pojačani program rada koristi za rezanje i preoblikovanje kosti (11).

2.2.3.2. Ručna jedinica s oscilirajućim nastavcima

Ručna jedinica kabelom je povezana s glavnom jedinicom te ju je moguće sterilizirati. Frekvencija rada piezo uređaja stvara se prolaskom električne struje preko piezokeramičkih prstena koji se nalaze u ručnom nastavku uzrokujući njihovu deformaciju. Deformacija uzrokuje vibriranje koje se prenosi na pojačivač kako bi se stvorile vibracije ultrazvučne

frekvencije. Rezultat toga jest osciliranje nastavaka koji omogućuju rezanje koštanog tkiva (12). Shematski prikaz građe ručne jedinice prikazan je na *Slici 1*. Nastavci se postavljaju na vrh ručne jedinice i razlikuju se veličinom, dizajnom i materijalom od kojeg su napravljeni te se biraju s obzirom na planirani zahvat. Neki nastavci imaju dijamantni ili titan nitratni premaz kako bi im se povećala efikasnost kod obrade kosti, smanjila korozija i produžio radni vijek (13,14). Najčešće se dijele na oštre, glatke i tupe nastavke. S obzirom na boju, dijele se na zlatne koji imaju titan nitratni premaz i služe za obradu kosti te sive koji su građeni od čelika i služe za obradu korijenskih površina zuba (1). Mogu se podijeliti i s obzirom na kliničku primjenu – na nastavke za osteotomiju (*engl. osteotomy, OT*), osteoplastiku (*engl. osteoplasty, OP*), preparaciju ležišta implantata (*engl. implant site preparation, IM*) i nastavke za vađenje zuba (*engl. extraction, EX*) (15).



Slika 1. Dijelovi ručnog nastavka piezoelektričnog uređaja.

Ručni nastavak čvrsto se pomiče po koštanoj podlozi, ali bez pretjerane sile (16). Razlog tome je što, za razliku od tradicionalnih instrumenata kod kojih kirurg mora primijeniti određeni pritisak, piezoelektrični nastavak zahtjeva samo minimalni pritisak koji omogućuje precizan rez. Prejak pritisak kod piezoelektričnih uređaja ima kontraproduktivan efekt jer sprječava oscilaciju nastavaka i povećava stvaranje topline zbog čega bi moglo doći do oštećenja kosti (17).

2.2.4. Kliničke karakteristike piezo uređaja

Piezoelektrične tehnike razvijene su kao odgovor na povećanu potrebu za preciznijom i sigurnijom koštanoj kirurgijom nego što je bila dostupna korištenjem ručnih, rotirajućih instrumenata. Piezo uređaji posebno su korisni kod kirurških zahvata kod kojih postoji blizina

delikatnih mekih struktura. Predstavljaju elegantnu alternativnu opciju s brzo rastućim brojem indikacija u različitim kirurškim područjima (17).

Prednosti piezo uređaja uključuju:

- precizno rezanje
- selektivno rezanje
- bolju intraoperativnu kiruršku kontrolu
- suho radno polje
- reduciran emotivni odgovor pacijenta.

Precizno rezanje posljedica je mehaničkih mikrovibracija koje stvara oscilirajući nastavak na vrhu ručnog instrumenta što rezultira vrlo malim pokretima instrumenta. Niska frekvencija, na kojoj rade piezoelektrični uređaji, omogućuje selektivno rezanje koštanog tkiva. Ovo ga svojstvo čini sigurnim za korištenje u blizini delikatnih struktura kao što su donji alveolarni živac i membrana maksilarnog sinusa. Čak i nakon izravnog dodira piezo uređaja s mekotkivnim strukturama, ne dolazi do njihova trajnog oštećenja. Sila koja je potrebna tijekom upotrebe klasičnih kirurških instrumenata je oko 2-3 kg, dok je za piezo uređaje ta sila oko 500 g. Budući da je za korištenje ovih uređaja potrebna jako mala sila, u usporedbi s tradicionalnim instrumentima, operater ima puno bolju intraoperativnu kontrolu nad nastavkom čime se reduciraju slučajne ozljede (15). Za razliku od klasičnih instrumenata operacijsko polje pri upotrebi piezo uređaja ostaje suho i bez prisustva krvi. Razlog ovome jest obilna količina irigacijske tekućine koja u dodiru s oscilirajućim nastavkom tvori kavitacijski efekt. Zahvaljujući njemu, zaustavlja se krvarenje iz okolnih mekih tkiva, čisti se operacijsko polje i poboljšava vidljivost. U trenutku kad se oscilirajući nastavak makne iz operacijskog polja, krvarenje se u manjoj mjeri nastavlja. Psihološki stres i anksioznost pacijenta smanjena je jer piezo uređaji stvaraju manje vibracija i zvukova u usporedbi s tradicionalnim rotirajućim instrumentima te je smanjena incidencija postoperativnih komplikacija (17).

Kao glavni nedostatak upotrebe piezoelektričnih uređaja navodi se usporeno rezanje oscilirajućih nastavaka što rezultira produljenim trajanjem kirurškog zahvata i posljedično smanjenom efikasnošću (18). Primjerice, za zahvat *Le Fort I osteotomije* potrebno je tri puta više vremena za rezanje koštanog tkiva u usporedbi s rotirajućim instrumentima (19). Vremenska razlika posebno je očita kod zahvata kod kojih je potrebno rezati kroz tvrdu

kortikalnu kost. Dodatno vrijeme potrebno za zahvate ovim uređajima, koje se najvećim dijelom pripisuje potrebi za stankama koje omogućuju hlađenje nastavaka, može se smanjiti usporedno s rastom iskustva operatera (18). Zbog otežanog rezanja kortikalne kosti često dolazi do trošenja i pucanja nastavaka zbog čega je potrebna njihova češća zamjena (20). Kad se uzme u obzir ubrzano trošenje instrumenata i visoka cijena aparature za piezoelektričnu kirurgiju, kao nedostatak se može navesti povećan financijski teret u usporedbi s klasičnim kirurškim tehnikama. Kao jedina relativna kontraindikacija upotrebe piezo uređaja, spominje se prisutnost pacemakera u organizmu pacijenta ili operatera (21). Kratak pregled prednosti i nedostataka piezo uređaja prikazan je u *Tablici 1*.

Tablica 1. Prednosti i nedostaci piezoelektričnih uređaja.

<i>PREDNOSTI</i>	<i>NEDOSTACI</i>
Precizno i selektivno rezanje	Produljeno vrijeme zahvata
Suho radno polje i odsutnost krvarenja	Povišena cijena
Bolja kontrola nad instrumentom	Potencijalna nemogućnost upotrebe u prisutnosti pacemakera
Reduciran stres kod pacijenta	

2.2.5. Biološki učinci na koštane strukture

Učinak mehaničkih instrumenata na strukturu i vitalnost koštanih stanica jedan je od najvažnijih faktora za regenerativnu koštanu kirurgiju. Relativno visoke temperature, koje određeno vrijeme djeluju na kost, opasne su za stanice i mogu ugroziti njihovu vitalnost te uzrokovati nekrozu (22). Osjetljivost kosti na termalne ozljede jako je dobro dokumentirana i dokazano je da kost ostaje vitalna na temperaturama do 47°C i izloženosti kraćoj od jedne minute (23). Osim tehničke preciznosti piezo kirurgije, od iznimne su važnosti biološki ishodi koji uključuju prevenciju nekroze kosti i mehaničkih ozljeda susjednih mekih tkiva. (5). Prilikom rada piezo uređaji stvaraju veliku količinu topline što je rezultiralo brojnim studijama koje istražuju vitalitet kosti nakon zahvata provedenih ovom tehnikom. Bez obzira na to što generiraju visoke temperature tijekom korištenja, pokazalo se da, zahvaljujući dobro razvijenom irigacijskom sustavu i odličnom mehanizmu hlađenja kosti, vitalitet koštanih stanica ostaje sačuvan (2). Berengo i suradnici koristili su mikrofotografiju i histomorfometriju kako bi istražili veličinu

čestica, postotak nekrotične i vitalne kosti te broj osteocita na jedinici površine kod koštanih strugotina dobivenih različitim metodama. Rezultati su pokazali da je jedna od najuspješnijih metoda za skupljanje koštanih strugotina upravo piezo kirurgija te da, za razliku od tradicionalnih rotirajućih instrumenata, postoje vitalni osteociti (24). Vercellotti i suradnici usporedili su odgovor koštanog tkiva nakon osteotomije i osteoplastike provedenih karbidnim svrdlima, dijamantnim svrdlima te piezo nastavcima nakon 14, 28 i 56 dana. Ova studija pokazala je da kost posjeduje najbolju regenerativnu sposobnost nakon obrade piezoelektričnim uređajima (25). Istraživanje provedeno na mini svinjama proučavalo je neosteogenezu i upalne reakcije nakon pripreme ležišta za implantat piezo uređajima u usporedbi s tradicionalnim rotirajućim instrumentima. Autori su proučavali razinu koštanog morfogenetskog proteina-4 (*engl. bone morphogenetic protein-4, BMP-4*), faktora tumorske nekroze-alfa (*engl. tumor necrosis factor-alpha, TNF- α*), transformirajućeg faktora rasta-beta-2 (*engl. transforming growth factor-beta-2, TGF- β 2*) te interleukina-1-beta (*engl. interleukin-1-beta, IL-1 β*) i IL-10. U razdoblju od 7 do 14 dana nakon zahvata, ležišta pripremljena piezo uređajima pokazala su povišene razine BMP-4, TGF- β 2 te IL-10 s većom količinom novonastale kosti i većim brojem osteoblasta. Količina proupalnih citokina TNF- α i IL-1 β bila je veća kod ležišta pripremljenih tradicionalnim instrumentima. Kao rezultat toga pokazalo se da je početna periimplantna osteogeneza učinkovitija kod ležišta pripremljenih piezo uređajima (26).

2.3. Upotreba piezoelektričnih uređaja

Bez obzira na to što su brojne eksperimentalne i kliničke studije dokazale pozitivno ponašanje kosti i mekih tkiva nakon upotrebe piezoelektričnih uređaja, individualizirana medicinska skrb pacijenta i vještine oralnog kirurga najviše doprinose uspješnosti zahvata (5).

Za upotrebu piezoelektričnih uređaja postoje indikacije u svim granama dentalne medicine. Primjenu su pronašli i u maksilofacijalnoj kirurgiji kod liječenja maksilofacijalnih deformiteta, estetskih zahvata i zahvata distrakcijske osteogeneze (21). Ueki i suradnici opisali su zahvat *Le Fort I osteotomije* s frakturom pterigoidnih nastavaka bez oštećenja mekih tkiva koji se nalaze u blizini (27). Neki autori navode i mogućnost upotrebe uređaja za zahvate rinoplastike, distrakcijske osteogeneze atrofične maksile i za rezanje kosti kod višekomadne maksilarne kirurgije (28–30).

2.3.1. Upotreba piezo uređaja u oralnoj kirurgiji

Indikacije za primjenu uključuju vađenje zuba, endodontsku kirurgiju, enukleaciju cista, resekciju odontogenih tumora i kirurgiju temporomandibularnog zgloba (TMZ).

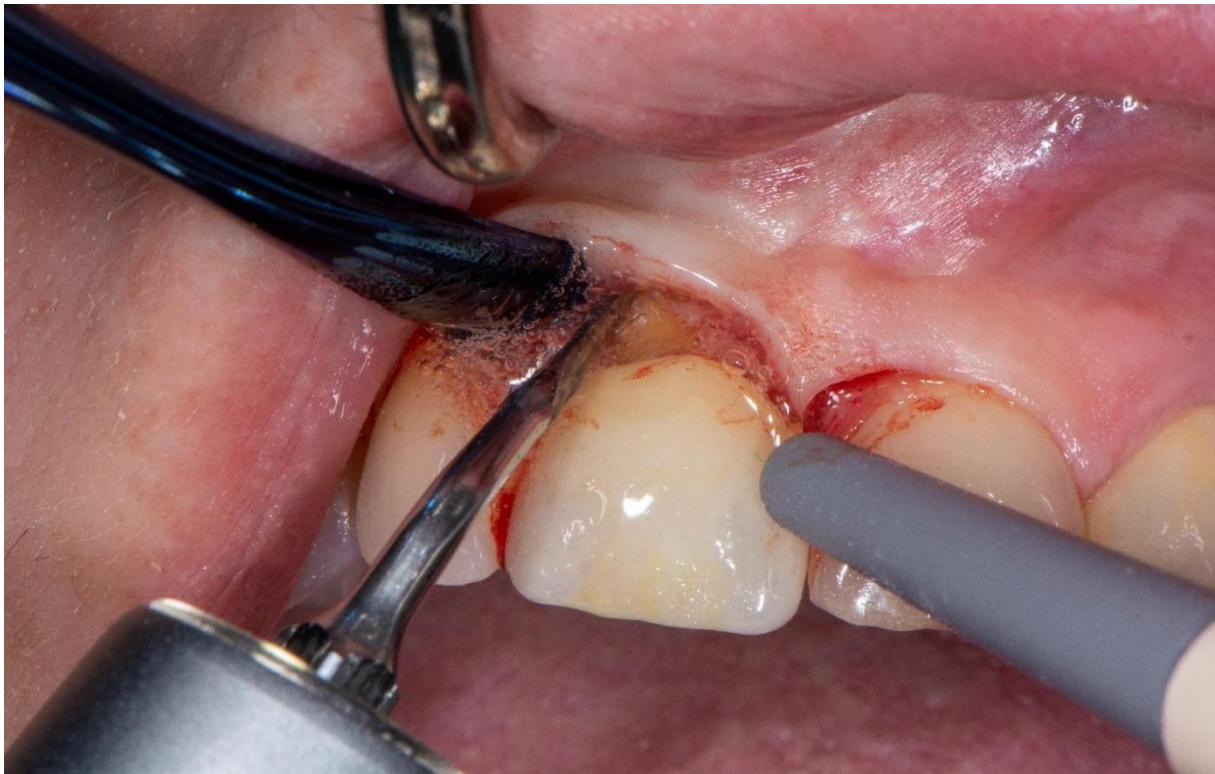
2.3.1.1. Vađenje zuba

Vađenje zuba jedan je od najčešćih zahvata u dentalnoj medicini i tehnike koje se koriste nisu se značajnije mijenjale. Glavni nedostaci klasičnih tehnika su ozljeda mekih tkiva i zubne alveole, čije zarastanje nakon traumatskog vađenja može rezultirati koštanim deformitetima. Kako bi se postiglo „atraumatsko“ vađenje, počinju se koristiti alternativne tehnike kojima je cilj sačuvati koštanu i gingivalnu arhitekturu. Jedna od ovih tehnika jest i vađenje zuba potpomognuto piezoelektričnim uređajima koji selektivno uklanjaju dovoljno kosti kako bi se vađenje moglo izvršiti što nježnije ručnim instrumentima (*Slike 2,3*) (31). Postoje određene kliničke situacije kod kojih piezoelektrična kirurgija pokazuje prednosti u usporedbi s tradicionalnim tehnikama ekstrakcije. Kod vađenja ankiloziranih korijena upotreba tradicionalnih tehnika osteotomije može rezultirati gubitkom bukalne koštane stijenke koju je moguće sačuvati korištenjem piezoelektričnih uređaja. Piezo uređajem odstranjuje se kost u području u kojem je došlo do ankiloze te se korijen tada odstranjuje ručnim instrumentima.

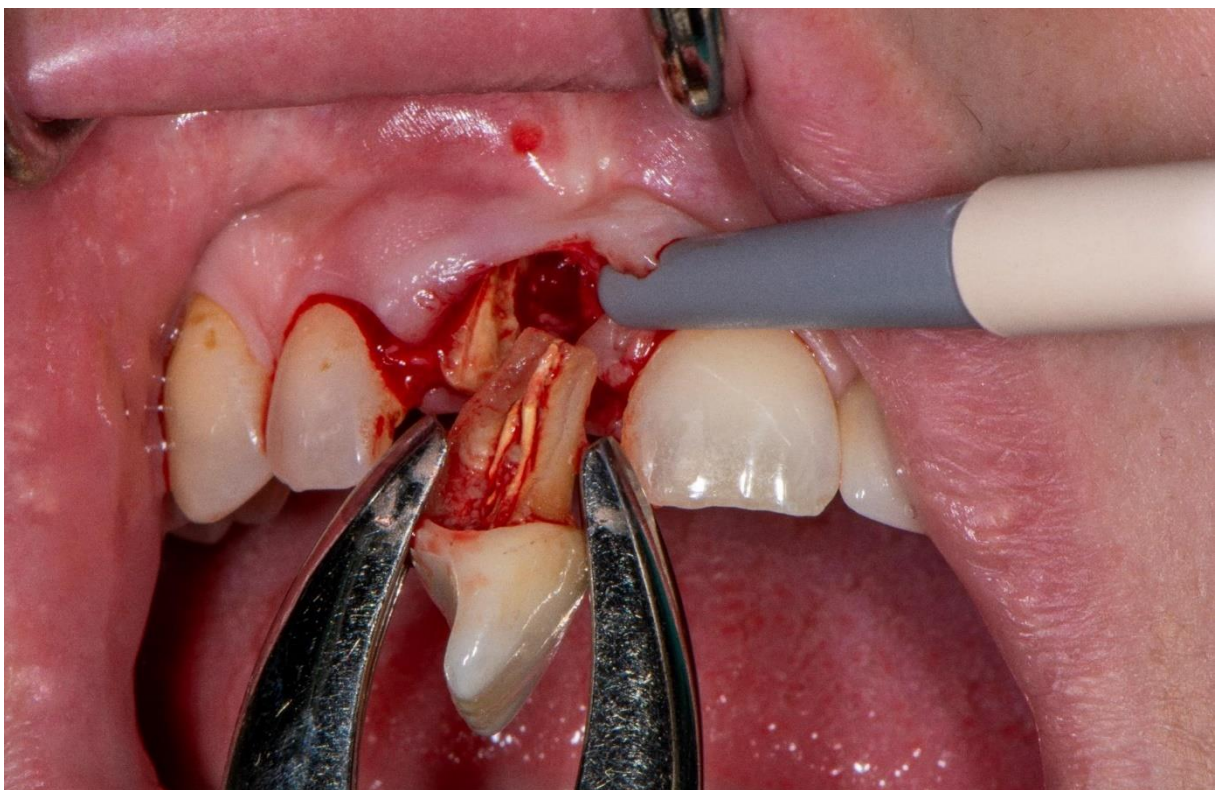Očuvanje stijenki alveole tijekom vađenja višekorijenskih zuba također je poboljšano kod upotrebe piezo tehnika zbog smanjene veličine nastavaka kojima je lakše razdvojiti korijene prije vađenja (15).

Alveotomija impaktiranih donjih trećih kutnjaka (*Slika 4*) jedan je od najčešćih zahvata u oralnoj kirurgiji i uvođenje piezo uređaja za ovaj zahvat imalo je za cilj smanjiti incidenciju oštećenja donjeg alveolarnog živca i mekih struktura. Istraživanja su pokazala da su glavne prednosti upotrebe piezo uređaja kod vađenja impaktiranih trećih umnjaka precizno rezanje, bolja kontrola nad instrumentima i bolja vidljivost operacijskog polja kao posljedica kavitacijskog efekta (32). Rezultati meta-analiza pokazali su i smanjenje postoperativnih komplikacija koje uključuju edem, bol i trizmus nakon zahvata piezo uređajima. Zadovoljstvo pacijenata poboljšano je kao rezultat veće udobnosti te smanjenja vibracija i zvukova koji bi mogli izazvati neugodu i anksioznost (33).

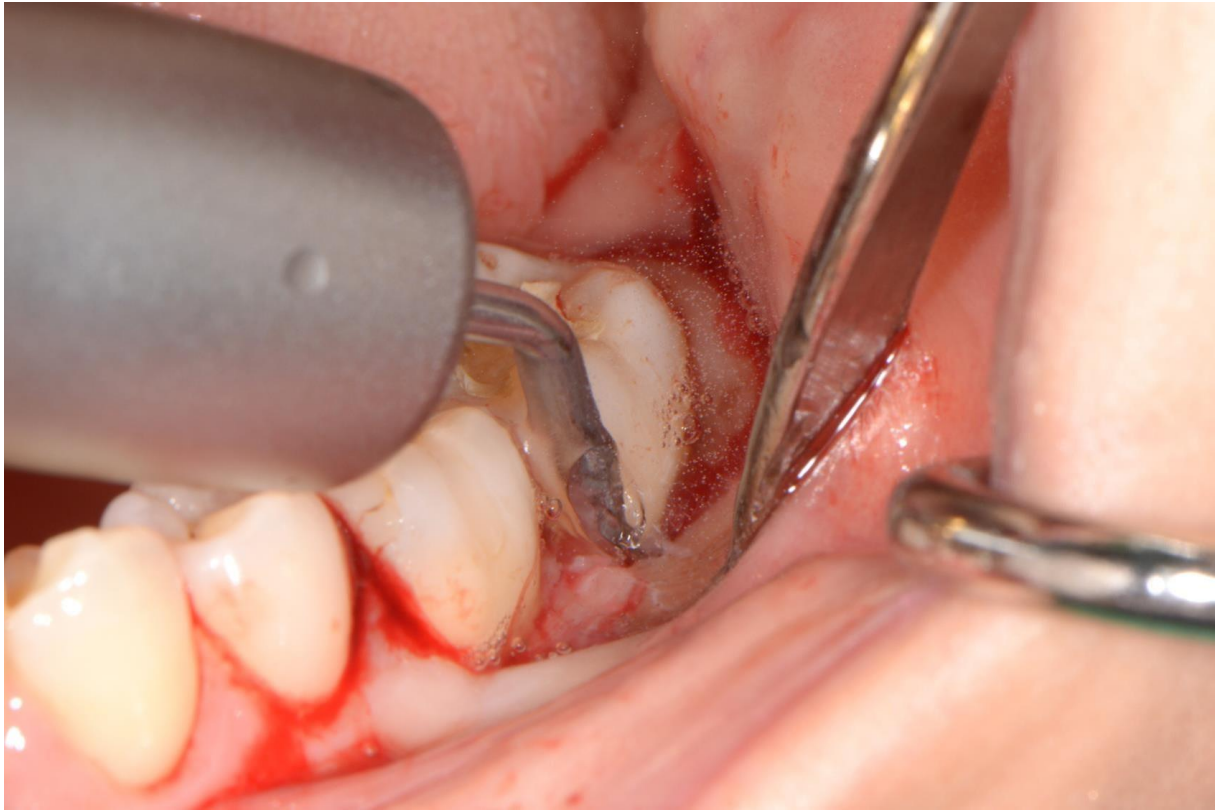
Iste prednosti opisali su i autori koji su koristili ove uređaje pri vađenju prekobrojnih zuba u prednjem dijelu maksile (34). Kod zahvata kortikotomije impaktiranih očnjaka, glavna prednost upotrebe ovih uređaja jest suho radno polje što olakšava lijepljenje ortodontskih bravica (35).



Slika 2. Uklanjanje kosti piezo uređajem tijekom vađenja zuba. Preuzeto s dopuštenjem autora: izv. prof. dr.sc. Mato Sušić



Slika 3. Završetak vađenja ručnim instrumentima. Preuzeto s dopuštenjem autora: izv. prof. dr.sc. Mato Sušić



Slika 4. Alveotomija impaktiranog trećeg kutnjaka piezo uređajem. Preuzeto s dopuštenjem autora: izv. prof. dr.sc. Mato Sušić

2.3.2.2. Enukleacija cista

Kirurška enukleacija cista ima za cilj detekciju i odstranjenje ciste i njezine epitelne ovojnice u cijelosti kako bi se smanjila pojava recidiva. Posljednjih se godina spominje upotreba piezoelektričnih uređaja za ovaj zahvat i tehnika je pokazala neke prednosti u odnosu na tradicionalne instrumente. Kavitacijski efekt smanjuje intraoperativno krvarenje što omogućuje poboljšanu vidljivost operacijskog polja i zahvaljujući selektivnom rezanju koštanog tkiva cistični epitel ostaje netaknut. Također se smanjuje i mogućnost ozljede delikatnih struktura kao što je mentalni živac u slučaju njegove blizine (36). Pappalardo i suradnici u kliničkoj studiji pokazali su da upotrebom piezoelektričnih uređaja za enukleaciju cista u području donje čeljusti nije došlo do lezija donjeg alveolarnog živca dok je uporabom tradicionalnih rotirajućih instrumenata primijećena hipoestezija u oko 8 % pacijenata. U usporedbi s tradicionalnim instrumentima, piezoelektrični nastavci omogućuju puno precizniji rez kao posljedica malog

pritisaka potrebnog za rezanje kosti (37).

2.3.2.3. Resekcija odontogenih tumora

Primjena piezo kirurgije za resekciju odontogenih tumora predstavlja suvremeni pristup i tema je malog broja radova objavljenih u literaturi. Kao glavne prednosti upotrebe navode se smanjenje vremena oporavka, smanjena postoperativna bol i oticanje, povećana preciznost i smanjena incidencija ozljede mekih tkiva. Autori su opisali primjenu piezoelektričnih uređaja za resekciju maksilarnog odontoma, benignog fibroznog histiocitoma, cementoosificirajućeg fibroma i za korekciju mandibularne hiperplazije (38–41).

2.3.2.4. Kirurgija TMZ-a

Tijekom proteklog desetljeća broj kirurških zahvata na TMZ-u značajno se povećao. Kao glavna prednost upotrebe piezo uređaja kod ovih zahvata spominje se smanjena incidencija oštećenja krvnih žila te živčanih ogranaka petog i sedmog kranijalnog živca (42). Iako je uspješnost piezo kirurgije dokazana mnogim studijama, i dalje postoji mali broj radova o njezinoj upotrebi za liječenje poremećaja TMZ-a. Jose i suradnici opisali su upotrebu piezoelektričnih uređaja za liječenje ankiloze TMZ-a i potvrdili već opisane pozitivne karakteristike (43). Kao manje invazivan i siguran zahvat, opisana je visoka kondilektomija za liječenje unilateralne kondilarne hiperplazije (44).

2.3.2. Upotreba piezoelektričnih uređaja u implantologiji

Implantologija je grana dentalne medicine koja se bavi ugradnjom dentalnih implantata s ciljem nadoknade izgubljenih zuba u gornjoj i donjoj čeljusti. Razvoj ove grane posljednjih desetljeća jako je ubrzan i jedna od suvremenih tehnika koja se uvela u implantologiju jest i piezoelektrična koštana kirurgija. Budući da su dentalni implantati danas jedan od najčešćih protetskih rješenja, istražuju se metode koje bi maksimalno umanjile traumu tijekom ugradnje implantata, ali i omogućile brže i uspješnije postoperativne ishode.

Piezoelektrični uređaji u implantologiji primjenu su pronašli za preparaciju koštanog ležišta za postavu implantata, lateralizaciju donjeg alveolarnog živca, eksplantaciju implantata te kod

zahvata za povećanje koštanog volumena. Zahvati kojima se u implantologiji povećava koštani volumen uključuju sakupljanje autolognog koštanog materijala u obliku bloka ili strugotina, razdvajanje alveolarnog grebena i podizanje dna maksilarnog sinusa (10).

2.3.2.1. Preparacija koštanog ležišta za postavu implantata

Zahvaljujući svojim pozitivnim karakteristikama, piezo uređaji već duže vrijeme koriste se za preparaciju ležišta implantata. Pokazali su se korisnima za jednostavne zahvate izrade ležišta implantata, ali i za one kod kojih je potreban i dodatni zahvat, kao što su razdvajanje grebena ili podizanje dna maksilarnog sinusa prije implantacije (45).

Za preparaciju ležišta za implantat koriste se posebno dizajnirani piezoelektrični nastavci koji imaju točno definiran protokol za upotrebu (21). U slučaju Mectron-Piezosurgery® sustava, protokol je sljedeći:

- IM1 nastavak – dijamantom premazani nastavak visoke učinkovitosti kojim se radi početna perforacija kortikalne i spužvaste kosti.
- Provjera smjera preparacije pinom za paralelizaciju.
- IM2 nastavak – cilindrični nastavak promjera 2 mm za preparaciju ležišta do radne dužine.
- Provjera smjera preparacije pinom za paralelizaciju.
- OT4-dijamantom premazan nastavak koji omogućuje ispravak smjera preparacije.
- IM3 nastavak – cilindrični nastavak promjera 3 mm za završno širenje ležišta implantata (15).

Korištenjem ovih uređaja postiže se najtočnije pozicioniranje implantata s predvidivom osteointegracijom i očuvanjem vitalnosti koštanog tkiva (45). Razna *in vitro* i *in vivo* istraživanja dokazala su da piezo nastavci minimiziraju traumu nastalu tijekom reza koštanog tkiva što rezultira bržim cijeljenjem (46,47).

Kliničke prednosti korištenja piezo uređaja uključuju:

- stabilnije pozicioniranje svrdla za početnu preparaciju kortikalne kosti
- preciznije definiranje smjera preparacije

- mogućnost ispravljanja smjera preparacije posebnim nastavcima
- manje traumatičan postupak i smanjenje stresa kod pacijenta.

Osteointegracija opisuje proces u kojem dolazi do izravne funkcijske i strukturalne veze između koštanog tkiva i površine dentalnog implantata. Ovaj se proces smatra uspješnim kada između te dvije cjeline nema pomaka. (48). Također predstavlja i mjeru za iskazivanje stabilnosti implantata koja se opisuje u dvije faze: primarna i sekundarna stabilnost. Primarna stabilnost implantata ostvaruje se mehaničkim uklještenjem implantata u kost tijekom ugradnje i ovisi o kvaliteti i kvantiteti kosti, kirurškoj tehnici i parametrima samog implantata. Sekundarna stabilnost implantata rezultat je koštane regeneracije i remodelacije na granici s implantatom i uvelike ovisi o primarnoj stabilnosti. O mjerama stabilnosti ovisi vrijeme funkcionalnog opterećenja implantata protetskim nadomjeskom (49).

Kada se usporede stope preživljavanja i primarna stabilnost implantata čije je ležište pripremljeno tradicionalnim tehnikama i onih čije je ležište pripremljeno piezoelektričnim tehnikama, ne postoji značajna razlika (50). Međutim, sekundarna stabilnost mjerena nakon dva do tri mjeseca bila je statistički veća kod implantata čije je ležište pripremljeno piezoelektričnim uređajima. Ovo bi moglo omogućiti ranije opterećenje implantata protetskim nadomjeskom i tako dovesti do poboljšanja kvalitete života pacijenata. (51).

2.3.2.2. Lateralizacija donjeg alveolarnog živca

Vertikalna i horizontalna koštana resorpcija donje čeljusti posljedica je dugotrajne bezubosti koja dovodi do funkcionalnih i estetskih problema kod pacijenata. Ovo predstavlja i izazov ugradnji implantata u donju čeljust jer se smanjuje visina koštanog grebena i ugradnja implantata odgovarajuće visine može ugroziti donji alveolarni živac u mandibularnom kanalu. Budući da su odgovarajuća visina i širina koštanog grebena najvažniji faktor za uspješnu ugradnju implantata u stražnji dio donje čeljusti, postoje različite metode kojima se pokušava povećati koštani volumen. Rješenja uključuju korištenje kratkih implantata, vertikalnu augmentaciju grebena koštanim transplantatima, distrakcijsku osteogenezu i detaljnu analizu CBCT (*engl. Cone Beam Computer Tomography*) snimki kako bi se implantat ugradio uz, a ne u mandibularni kanal. (52). Budući da je uporaba kratkih implantata u stražnjem dijelu donje čeljusti zbog biomehaničkih faktora pokazala visok postotak neuspješnosti, kao alternativni zahvat u slučajevima kada je visina od vrha alveolarnog grebena do gornjeg dijela

mandibularnog kanala manja od 8 mm, preporučuje se lateralizacija donjeg alveolarnog živca (53).

Lateralizacija donjeg alveolarnog živca kirurški je postupak kojim se preusmjerava smjer donjeg alveolarnog živca u svrhu postavljanja implantata adekvatne dužine u stražnji dio opsežno resorbirane donje čeljusti. Zahvat obuhvaća prikazivanje živca pristupom kroz bukalnu koštanu stijenku nakon čega se živac pomiče lateralno dok se implantati ugrađuju u kanal. Nakon ugradnje živac se pomiče natrag u kanal i od implantata se odjeljuje resorptivnom membranom (54). Bez obzira na to što je stopa preživljavanja implantata postavljenih nakon lateralizacije živca jako visoka, glavne nuspojave ovog zahvata su senzorni ispadi donjeg alveolarnog živca koji su posljedica manipulacije živcem i njegove moguće ozljede. Neurosenzorni ispadi uključuju privremenu ili trajnu anesteziju, paresteziju, dizesteziju i hiperesteziju donjeg alveolarnog živca.

Kako bi se spriječila i umanjila ozljeda živca kod tehnike lateralizacije, uvela se primjena piezoelektričnih uređaja. Talijanski oralni kirurg prvi je upotrijebio ovu tehniku 2005. godine za uspješnu mobilizaciju živca (55). Primjena ultrazvučne tehnologije omogućuje sigurnu osteotomiju i olakšano prikazivanje živca bez uzrokovanja njegove ozljede zahvaljujući svojstvu selektivnog rezanja koštanog tkiva (56). Upravo zbog smanjene incidencije ozljede donjeg alveolarnog živca, upotreba piezoelektričnog uređaja za ovaj zahvat navodi se kao jedna od njegovih glavnih primjena (18).

2.3.2.3. Eksplantacija oseointegriranih implantata

Protetske rekonstrukcije nošene implantatima smatraju se pouzdanom opcijom liječenja sa stopom preživljenja od prosječno 97 % u prvih 5 godina. Međutim, 34 % svih neuspjeha događa se u tom razdoblju, pri čemu većina nakon protetskog opterećenja implantata. Najčešća komplikacija zbog koje je potrebna eksplantacija implantata je periimplantitis, destruktivni upalni proces mekih i tvrdih tkiva koji dovodi do stvaranja džepova i resorpcije kosti oko oseointegriranih implantata. Neispravan položaj implantata koji utječe na estetiku i sprječava protetsku rehabilitaciju te fraktura implantata također mogu biti razlozi zbog kojih je potrebno njegovo uklanjanje. Bez obzira na razlog potrebne eksplantacija implantata, prioritet mora biti sigurnost zahvata te maksimalno očuvanje kosti kako bi se povećala mogućnost ponovne

opskrbe implantatom (57). Upotreba piezo uređaja za ovaj zahvat omogućuje dobru vidljivost, adekvatan pristup operacijskom polju, precizno rezanje kosti oko implantata s minimalnim gubitkom koštane mase te izostanak ozljede mekih tkiva. U usporedbi s drugim tehnikama, piezo kirurgija smatra se manje traumatičnom za tvrda i meka tkiva (58).

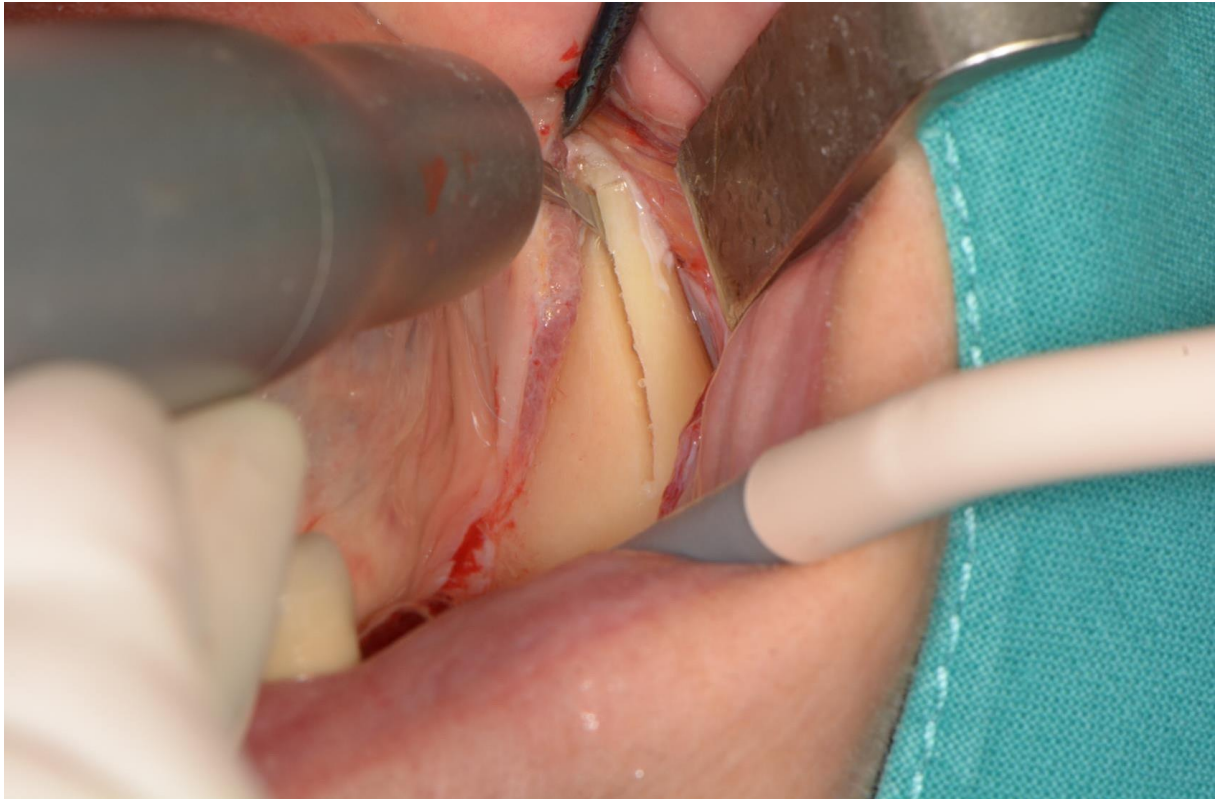
2.3.2.4. Sakupljanje autolognog koštanog materijala

Rekonstrukcije kosti različitim tehnikama najčešći su zahvati u dentalnoj implantologiji i stalno se poboljšavaju kako bi optimizirali estetske i funkcionalne ishode implantološke terapije. Od svih materijala koji se koriste u tehnikama augmentacije, autologni koštani materijal jedini pokazuje osteogenetsko, osteoinduktivno i osteokonduktivno svojstvo, zbog čega predstavlja zlatni standard augmentacijskih materijala. Još jedno iznimno važno svojstvo je odsutnost imunološke reakcije na autologni koštani materijal zbog čega su zahvati uspješni u preko 95 % slučajeva (59). Donorska mjesta koja se najčešće koriste za zahvate sakupljanja autologne kosti su mentalna regija i retromolarno područje (*lat. linea obliqua*) kada je potrebna manja količina koštanog materijala i bedreni greben (*lat. crista iliaca*) rebro, goljenična kost (*lat. tibia*) i kalvarija lubanje kada je potrebna veća količina koštanog materijala (10,60).

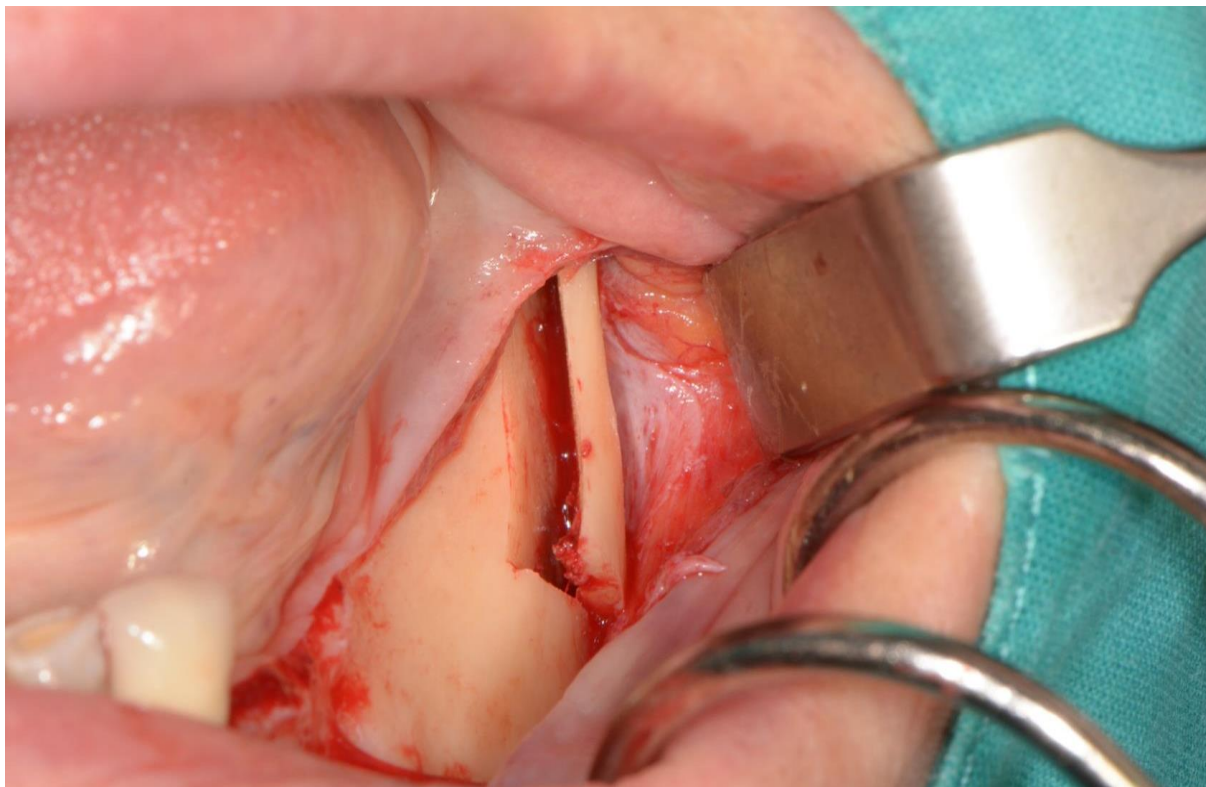
Tehnike sakupljanja autolognog koštanog materijala uključuju sakupljanje koštanih strugotina i koštanih blokova. Koštane strugotine imaju ulogu čuvanja prostora i djeluju kao vodiči koštane regeneracije kroz proces osteokondukcije te ubrzavaju cijeljenje kosti. Budući da osteociti ne preživljavaju proces sakupljanja, koštane strugotine se procesom remodelacije zamjenjuju koštanim tkivom. Strugotine je jednostavno dobiti s nastavaka tradicionalnih rotirajućih instrumenata, međutim čestice su premale i jako se brzo resorbiraju. Klinički najbolje rezultate daju čestice veličine oko 500 µm koje se mogu dobiti koštanim mlinom koji ima veliku cijenu, a i dolazi do gubitka koštanog materijala (61). Upravo piezoelektrični uređaji omogućuju sakupljanje čestica zadovoljavajuće veličine (59).

Kada je potrebna vertikalna ili horizontalna augmentacija kosti, koštani blokovi pokazuju bolje rezultate nego strugotine. Kod upotrebe piezoelektričnih uređaja za dobivanje koštanih blokova (*Slike 5, 6,7*), zahvat je mnogo pošteniji u usporedbi s tradicionalnim instrumentima (61). Piezoelektrična koštana kirurgija puno je preciznija i nježnija zbog čega je lakše dobiti točan oblik koštanog bloka koji je jednostavnije prilagoditi na koštani defekt primateljskog mjesta.

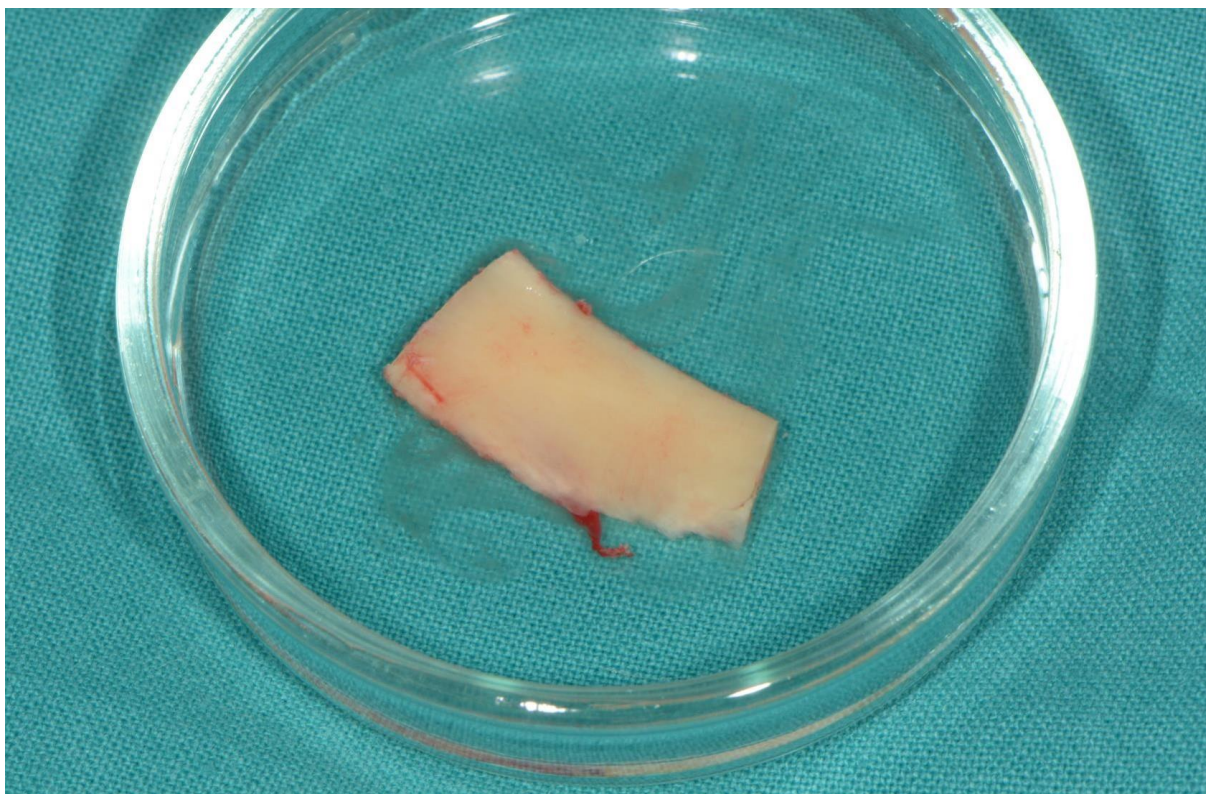
Zbog preciznosti i sigurnosti piezo uređaja moguće je oblikovati graft s područja kojima je teže pristupiti kao što je zigomatičnomaksilarna regija lateralne površine maksilarnog sinusa, koja je bogata kortikalnom kosti (62). Ishod piezo kirurgije je predvidljiviji jer je spriječena fragmentacija i destabilizacija koštanog bloka tijekom kirurškog zahvata (63).



Slika 5. Oblikovanje autolognog koštanog bloka piezo uređajem. Preuzeto s dopuštenjem autora: izv. prof. dr.sc. Mato Sušić



Slika 6. Preparirani autologni koštani blok. Preuzeto s dopuštenjem autora: izv. prof. dr.sc. Mato Sušić



Slika 7. Autologni koštani blok. Preuzeto s dopuštenjem autora: izv. prof. dr.sc. Mato Sušić

2.3.2.5. Razdvajanje kosti

Širina alveolarnog grebena značajno se smanjuje u prvoj godini nakon gubitka zuba i primijećeno je da se obrazac pregradnje kosti događa na štetu bukalne koštane ploče. Uspješna implantološka terapija zahtjeva dovoljnu debljinu kosti koja okružuje implantat. Kako bi se postigli pouzdani dugoročni rezultati, ta debljina mora biti minimalno 1 mm. To se osobito odnosi na estetsku zonu gornje čeljusti kako bi se očuvala bukalna koštana ploča i održala gingivalna arhitektura (64). Za povećanje širine alveolarnog grebena koriste se vođena koštana regeneracija (*engl. guided bone regeneration, GBR*), koštani blokovi i razdvajanje grebena. Upotreba koštanih blokova za augmentaciju i GBR, tehnike su kod kojih se implantati ne mogu u istom kirurškom zahvatu ugraditi u novonastalu koštanu masu i zato ugradnja implantata zahtijeva odgođeni zahvat. Zbog predvidivosti i brzine postupka te uklanjanja potrebe za drugim kirurškim zahvatom, prvi izbor za proširenje grebena jest razdvajanje kosti (65).

Razdvajanje kosti (*engl. bone splitting*) zahvat je koji se provodi kada postoji dovoljna vertikalna dimenzija alveolarnog grebena, dok horizontalna dimenzija nije zadovoljavajuća (61). Ovaj se zahvat pokazao posebno uspješnim kod razdvajanja kosti gornje čeljusti koja zbog svoje trabekularne građe pokazuje veći elasticitet i fleksibilnost. Razdvajanje grebena donje čeljusti predstavlja veći izazov zbog povećane količine kortikalne kosti koja ima smanjen elasticitet te češće dolazi do frakture, a i do ozljede donjeg alveolarnog živca. Kako bi se alveolarni greben horizontalno proširio, potrebno je razdvojiti greben na dvije alveolarne ploče i u novonastali prošireni prostor postaviti implantat (5). Prostor se može dodatno napuniti koštanim strugotinama te tada ima idealna regenerativna i implanto-integrirajuća svojstva (2). Tijekom primjene klasične tehnike razdvajanja kosti koriste se vrlo oštra dlijeta za kost i rotirajući diskovi zbog čega je potrebna iznimna tehnička vještina i preciznost operatera jer i najmanja neopreznost može rezultirati ozljedom okolnog mekog tkiva. Iako su rezultati ove tehnike dobiveni tradicionalnim rotirajućim instrumentima vrlo uspješni, upotreba piezo uređaja ima dodatne prednosti. Potrebna je manja sila tijekom okomitog reza zbog čega je razdvajanje olakšano što ujedno i smanjuje šansu za prijelom kosti i nastanak ozljeda mekog tkiva (22). Prijelomi kosti rjeđa su komplikacija kod zahvata provedenih piezo uređajima (66). Kavitacijski efekt održava suho i pregledno radno polje, a stopa preživljenja implantata postavljenih nakon upotrebe piezo uređaja usporediva je s klasičnim tehnikama (22).

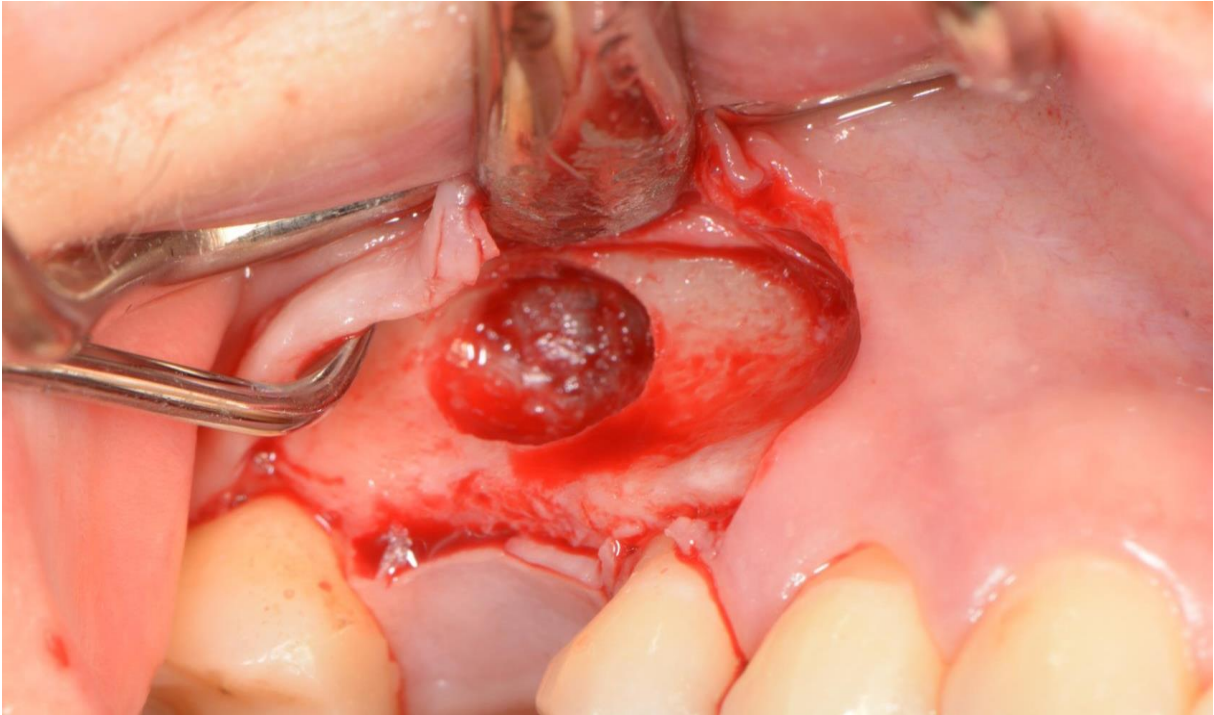
2.3.2.6. Podizanje dna maksilarnog sinusa

Maksilarni sinus najveći je od paranazalnih sinusa i kod odraslih osoba sadrži oko 12-15 mL zraka. Ima piramidalan oblik s bazom okrenutom prema nosnoj šupljini, superiorni dio tvori dno orbite, a apeks završava prema zigomatičnoj kosti. Dno sinusa proteže se anteriorno do pretkutnjaka ili ocnjaka, a posteriorno do maksilarnog tubera s najnižim dijelom u području prvog kutnjaka (67). Maksilarni sinus sastoji se od nekoliko recesusa, inferiorno se nalazi alveolarni recesus, lateralno zigomatični, superiorno infraorbitalni, a između dna nosne i krova oralne šupljine nalazi se palatinalni recesus (68). Gubitak zubi u lateralnom segmentu gornje čeljusti dovodi do resorpcije alveolarne kosti i istovremeno potiče pneumatizaciju maksilarnog sinusa. To dovodi do migracije dna sinusa inferiorno što s resorpcijom kosti dovodi do gubitka visine alveolarnog grebena potrebne za postavljanje implantata (69).

Podizanje dna maksilarnog sinusa zahvat je koji se rutinski obavlja kada ne postoji odgovarajuća visina alveolarnog grebena u području pretkutnjaka i kutnjaka. Najčešće korištena tehnika za podizanje je lateralni pristup kod kojeg se otvara koštani prozor na lateralnom dijelu maksilarnog zida te se Schneiderova membrana oprezno odiže kako bi se stvorio prostor za koštani materijal. Kada postoji visina grebena od minimalno 5 mm, u istom se zahvatu mogu ugraditi implantati i novonastali prostor ispuniti augmentacijskim materijalom. Kada je visina kosti manja od 5 mm, preporučuje se novonastali prostor ispuniti materijalom i implantate ugraditi nakon nekoliko mjeseci. Najčešća komplikacija zahvata podizanja dna maksilarnog sinusa jest perforacija Schneiderove membrane prilikom osteotomije svrdlima i elevacije membrane ručnim elevatorima te se događa u oko 30 % zahvata kod kojih se koriste tradicionalni instrumenti (70). Tehnike augmentacije u prisutnosti perforacije membrane često kao posljedicu imaju upale procese što može zahtijevati ponovnu intervenciju. Budući da je intaktna membrana bitna za stabilizaciju koštanog grafta i prevenciju sinusne upale, cilj je svesti perforacije na minimum (71).

Kako bi smanjio rizik za perforaciju membrane, Vercellotti je 2001. godine istražio novi kirurški protokol koji upotrebljava piezoelektrične uređaje za zahvat elevacije maksilarnog sinusa (*Slika 8*). Tijekom ovog postupka koriste se posebno dizajnirani nastavci (*Slika*) (5). Rezultati su pokazali očito smanjenje pojave perforacije membrane tijekom kirurške intervencije koja je zabilježena u samo 5 % slučajeva (9). Razlog tome je selektivno rezanje koštanog tkiva piezo uređajima koji ne uzrokuju ozljedu membrane čak ni kada dođe s njom u

izravni kontakt. Također se kao prednost spominje i mogućnost repozicioniranja koštanog prozora precizno izrezanog piezo nastavcima na novonastali defekt (5).



Slika 8. Koštani prozor prepariran piezo uređajem i netaknuta Schneiderova membrana. Preuzeto s dopuštenjem autora: izv. prof. dr. sc. Mato Sušić



Slika 9. Piezo nastavci za podizanje dna maksilarnog sinusa. Preuzeto s dopuštenjem autora: izv. prof. dr.sc. Mato Sušić

Piezoelektrični efekt pojava je otkrivena 1880. godine kada je utvrđeno da djelovanjem sile na određene materijale dolazi do stvaranja električnog naboja. Dijeli se na izravni piezoelektrični efekt i inverzni piezoelektrični efekt koji ujedno predstavlja i temelj radu uređaja koji se koriste za koštanu kirurgiju (3).

Kod inverznog piezoelektričnog efekta, djelovanjem električne struje na kristale i keramiku koji se nalaze u ručnom nastavku piezo uređaja dolazi do njihove deformacije i posljedično do stvaranja mehaničkih vibracija. Te vibracije prolaze kroz pojačivač gdje dolazi do vibriranja ultrazvučne frekvencije koje se prenose na nastavak i omogućuju njegovo osciliranje. Frekvencija koja omogućuje rad ovih uređaja u koštanoj kirurgiji je 25-30 kHz omogućujući selektivno rezanje kosti s očuvanjem mekih tkiva što je jedna od najpoželjnijih karakteristika piezo kirurgije (12).

Velika preciznost uređaja, koja je rezultat malog pritiska potrebnog za obradu, te selektivno rezanje kosti razlozi su zašto je piezo kirurgija našla upotrebu za mnoge zahvate u oralnoj kirurgiji i implantologiji kod kojih je potrebno očuvati meke strukture. Pappalardo i suradnici primijetili su da enukleacijom cisti donje čeljusti klasičnim rotirajućim tehnikama dolazi do oštećenja donjeg alveolarnog živca u oko 8 % slučajeva dok upotrebom piezo uređaja nisu primijećene lezije živca (37). Kod podizanja dna maksilarnog sinusa, Vercellotti i suradnici primijetili su smanjenje postotka perforacija Schneiderove membrane s 30 %, koristeći tradicionalne rotirajuće instrumente, na 5 % kada se koriste piezo uređaji (9).

Dokumentirana je njihova uspješna primjena za vađenje zuba, enukleaciju cista, resekciju odontogenih tumora. Na polju implantologije uređaji se mogu koristiti za preparaciju ležišta za implantate, lateralizaciju donjeg alveolarnog živca, eksplantaciju oseointegriranih implantata, skupljanje autolognog koštanog materijala, razdvajanje alveolarnog grebena i podizanje dna maksilarnog sinusa.

Dodatna pozitivna karakteristika piezo uređaja jest nedostatak krvi i suho radno polje koje je rezultat kavitacijskog efekta. Kavitacijski efekt pojava je uzrokovana ultrazvučnom oscilacijom mjehurića irigacijske tekućine koji se razdvajaju i isparavaju te u dodiru s tkivom eksplodiraju uzrokujući eroziju i čišćenje operacijskog polja. Pokazalo se da kavitacijski efekt ima i antibakterijsko djelovanje (11).

Istraživanje koje su proveli Vercellotti i suradnici usporedilo je regenerativnu sposobnost kosti obrađene karbidnim i dijamantnim svrdlima te piezo nastavcima. Pokazali su da kost najbrže zacjeljuje nakon obrade piezo uređajima (25). Sličnu pojavu primijetili su i Preti i suradnici kada su usporedili osteogenezu oko implantata čija su ležišta bila pripremljena piezo nastavcima i tradicionalnim rotirajućim instrumentima (26). Također se pokazalo da, za razliku od skupljanja koštanih strugotina rotirajućim instrumentima, nakon skupljanja piezo nastavcima, postoje vitalni osteociti (24). Zbog svih ovih pozitivnih učinaka za kost, piezo kirurgija predstavlja dostojnu i sigurnu zamjenu klasičnim tehnikama.

Kao glavni nedostatak piezo kirurgije navodi se produljeno vrijeme potrebno za izvođenje zahvata u usporedbi s vremenom potrebnim kad se isti zahvat provodi tradicionalnim rotirajućim instrumentima (18). Dodatno treba i spomenuti visoku cijenu uređaja i oscilirajućih nastavaka koje je zbog zamora potrebno češće mijenjati. Ubrzani zamor nastavaka rezultat je smanjene efikasnosti piezo uređaja u rezanju tvrde kortikalne kosti čije rezanje ubrzava njihovo trošenje (20).

Piezoelektrični uređaji predstavljaju inovativnu i minimalno invazivnu tehniku temeljenu na ultrazvučnim oscilacijama koje omogućuju pokretanje i rezanje koštanog tkiva. Omogućuju sigurnu i učinkovitu osteotomiju i osteoplastiku bez ozljede mekih tkiva, što ujedno i predstavlja njihovu glavnu prednost u odnosu na tradicionalne rotirajuće instrumente. Jednostavnost i preciznost upotrebe te suho radno polje koje omogućuje preglednost operacijskog polja, čini ih idealnim za korištenje u složenim anatomskim područjima gdje postoji blizina mekih struktura. Takve situacije mogu uključivati blizinu mentalnog i donjeg alveolarnog živca te prisutnost Schneiderove membrane kod elevacije dna maksilarnog sinusa. Čini se i da je piezo kirurgija učinkovitija u prvim fazama koštanog cijeljenja jer inducira raniji porast BMP-a, bolje kontrolira upalni proces i stimulira raniju remodelaciju kosti. Zadovoljstvo pacijenata također je veće nakon zahvata piezo uređajima jer se primijetila manja incidencija postoperativnih komplikacija koje uključuju trizmus, bol i oticanje.

Mnogi autori navode dodatno vrijeme potrebno za zahvat korištenjem ovih uređaja kao glavni nedostatak. To vrijeme rezultat je stanki koje su potrebne da bi se omogućilo hlađenje nastavaka i spriječilo pregrijavanje kosti. Neiskusnost operatera jedan je od faktora na koji se može utjecati kako bi se skratilo vrijeme potrebno za zahvat.

Prednosti piezo uređaja koje uključuju selektivno i precizno rezanje, suho radno polje, bolju kontrolu nad instrumentom i reduciran stres kod pacijenta, omogućuju njegovu primjenu u velikom broju kirurških protokola u oralnoj i maksilofacijalnoj kirurgiji. Njihova upotreba poboljšala je rukovanje mekim strukturama i upravo zbog toga im se može dati prednost kod zahvata gdje postoji mogućnost njihove ozljede i kod zahvata gdje je potrebno rukovanje tankim i krhkim koštanim strukturama.

Kod zahvata gdje nema opasnosti ozljede mekih tkiva, prednost se može dati tradicionalnim kirurškim tehnikama.

1. Agarwal E, Masamatti SS, Kumar A. Escalating Role of Piezosurgery in Dental Therapeutics. *J Clin Diagn Res JCDR*. 2014 Oct;8(10):ZE08-ZE11.
2. Pandurić Gabrić D, Alfirević T, Balać D, Sušić M. Upotreba piezoelektričnog uređaja u oralnoj kirurgiji. *Medix*. 2010;4.
3. Vijaya, M. *Piezoelectric Materials and Devices*. CRC Press. 2013. 6-8, 15.
4. Crovace A, Luzzi S, Lacitignola L, Fatone G, Giotta Lucifero A, Vercellotti T, et al. Minimal Invasive Piezoelectric Osteotomy in Neurosurgery: Technic, Applications, and Clinical Outcomes of a Retrospective Case Series. *Vet Sci*. 2020 May 22;7(2):68.
5. Lang, N. and Lindhe, J. 2015. *Clinical Periodontology and Implant Dentistry*, 2 Volume Set. 6th ed. Wiley-Blackwell.1063-1071.
6. Rahnama M, Czupkało Ł, Czajkowski L, Graszka J, Wallner J. The use of piezosurgery as an alternative method of minimally invasive surgery in the authors' experience. *Videosurgery Miniinvasive Tech*. 2013;4:321–6.
7. Bejarano F, Lucas M, Wallace R, Spadaccino AM, Simpson H. Ultrasonic Cutting Device for Bone Surgery Based on a Cymbal Transducer. *Phys Procedia*. 2015;63:120–6.
8. Vercellotti T. Piezoelectric surgery in implantology: a case report--a new piezoelectric ridge expansion technique. *Int J Periodontics Restorative Dent*. 2000 Aug;20(4):358–65.
9. Vercellotti T, Paoli SD, Nevins M. The Piezoelectric Bony Window Osteotomy and Sinus Membrane Elevation: Introduction of a New Technique for Simplification of the Sinus Augmentation Procedure. *Restorative Dent*. 2002;21(6):8.
10. Stübinger S, Stricker A, Berg BI. Piezosurgery in implant dentistry. *Clin Cosmet Investig Dent*. 2015 Nov;115.
11. Aishwarya B, Sree SL, Balasubramanian R. Piezosurgery – A novel tool in modern dentistry. *J Acad Dent Educ*. 2021 Dec 8;7(2):31–5.
12. Vercellotti T. Technological characteristics and clinical indications of piezoelectric bone surgery. *Minerva Stomatol*. 2004 May;53(5):207–14.
13. Thomas M, Akula U, Ealla KKR, Gajjada N. Piezosurgery: A boon for modern periodontics. *J Int Soc Prev Community Dent*. 2017 Jan 1;7(1):1.
14. Leclercq P, Zenati C, Amr S, Dohan DM. Ultrasonic Bone Cut Part 1: State-of-the-Art Technologies and Common Applications. *J Oral Maxillofac Surg*. 2008 Jan;66(1):177–82.
15. Vercellotti T. *Essentials in piezosurgery: clinical advantages in dentistry*. Milan: Quintessenza Ed.; 2009.
16. Eggers G, Klein J, Blank J, Hassfeld S. Piezosurgery®: an ultrasound device for cutting bone and its use and limitations in maxillofacial surgery. *Br J Oral Maxillofac Surg*. 2004 Oct;42(5):451–3.

17. Pavlíková G, Foltán R, Horká M, Hanzelka T, Borunská H, Šedý J. Piezosurgery in oral and maxillofacial surgery. *Int J Oral Maxillofac Surg*. 2011 May;40(5):451–7.
18. González-García A, Diniz-Freitas M, Somoza-Martín M, García-García A. Ultrasonic osteotomy in oral surgery and implantology. *Oral Surg Oral Med Oral Pathol Oral Radiol Endodontology*. 2009 Sep;108(3):360–7.
19. Beziat JL, Bera JC, Lavandier B, Gleizal A. Ultrasonic osteotomy as a new technique in craniomaxillofacial surgery. *Int J Oral Maxillofac Surg*. 2007 Jun;36(6):493–500.
20. Pereira CCS, Gealh WC, Meorin-Nogueira L, Garcia-Júnior IR, Okamoto R. Piezosurgery Applied to Implant Dentistry: Clinical and Biological Aspects. *J Oral Implantol*. 2014 Jul 1;40(S1):401–8.
21. Aly LAA. Piezoelectric surgery: Applications in oral & maxillofacial surgery. *Future Dent J*. 2018 Dec;4(2):105–11.
22. Labanca M, Azzola F, Vinci R, Rodella LF. Piezoelectric surgery: Twenty years of use. *Br J Oral Maxillofac Surg*. 2008 Jun 1;46(4):265–9.
23. Eriksson AR, Albrektsson T, Albrektsson B. Heat caused by drilling cortical bone. Temperature measured in vivo in patients and animals. *Acta Orthop Scand*. 1984 Dec;55(6):629–31.
24. Berengo M, Bacci C, Sartori M, Perini A, Della Barbera M, Valente M. Histomorphometric evaluation of bone grafts harvested by different methods. *Minerva Stomatol*. 2006 Apr;55(4):189–98.
25. Vercellotti T, Nevins ML, Kim DM, Nevins M, Wada K, Schenk RK, et al. Osseous response following resective therapy with piezosurgery. *Int J Periodontics Restorative Dent*. 2005 Dec;25(6):543–9.
26. Preti G, Martinasso G, Peirone B, Navone R, Manzella C, Muzio G, et al. Cytokines and Growth Factors Involved in the Osseointegration of Oral Titanium Implants Positioned Using Piezoelectric Bone Surgery Versus a Drill Technique: A Pilot Study in Minipigs. *J Periodontol*. 2007 Apr;78(4):716–22.
27. Ueki K, Nakagawa K, Marukawa K, Yamamoto E. Le Fort I osteotomy using an ultrasonic bone curette to fracture the pterygoid plates. *J Cranio-Maxillo-fac Surg Off Publ Eur Assoc Cranio-Maxillo-fac Surg*. 2004 Dec;32(6):381–6.
28. Robiony M, Polini F, Costa F, Toro C, Politi M. Ultrasound piezoelectric vibrations to perform osteotomies in rhinoplasty. *J Oral Maxillofac Surg Off J Am Assoc Oral Maxillofac Surg*. 2007 May;65(5):1035–8.
29. Robiony M, Polini F, Costa F, Vercellotti T, Politi M. Piezoelectric bone cutting in multipiece maxillary osteotomies. *J Oral Maxillofac Surg Off J Am Assoc Oral Maxillofac Surg*. 2004 Jun;62(6):759–61.
30. Lee HJ, Ahn MR, Sohn DS. Piezoelectric distraction osteogenesis in the atrophic maxillary anterior area: a case report. *Implant Dent*. 2007 Sep;16(3):227–34.

31. Mozzati M, Gallesio G, Ullio L, Staiti G, Lucchina AG, Mortellaro C. Patient-based assessment of tooth extraction with ultrasonic dental surgery. *J Craniofac Surg*. 2014 Nov;25(6):2081–3.
32. Cicciù M, Stacchi C, Fiorillo L, Cervino G, Troiano G, Vercellotti T, et al. Piezoelectric bone surgery for impacted lower third molar extraction compared with conventional rotary instruments: a systematic review, meta-analysis, and trial sequential analysis. *Int J Oral Maxillofac Surg*. 2021 Jan;50(1):121–31.
33. Al-Moraissi EA, Elmansi YA, Al-Sharaee YA, Alrmali AE, Alkhotari AS. Does the piezoelectric surgical technique produce fewer postoperative sequelae after lower third molar surgery than conventional rotary instruments? A systematic review and meta analysis. *Int J Oral Maxillofac Surg*. 2016 Mar;45(3):383–91.
34. Gao Y, Lin Z, Rodella LF, Buffoli B, Wu X, Zhou Y. Piezoelectric ultrasonic bone surgery system in the extraction surgery of supernumerary teeth. *J Cranio-Maxillofac Surg*. 2014 Dec;42(8):1577–82.
35. Meenakshi SS, Malaiappan S. Piezosurgical corticotomy for rapid orthodontic tooth movement – A case series. *J Indian Soc Periodontol*. 2021;25(4):360–4.
36. Kocyigit ID, Atil F, Alp YE, Tekin U, Tuz HH. Piezosurgery Versus Conventional Surgery in Radicular Cyst Enucleation: *J Craniofac Surg*. 2012 Nov;23(6):1805–8.
37. Pappalardo S, Guarnieri R. Randomized clinical study comparing piezosurgery and conventional rotatory surgery in mandibular cyst enucleation. *J Cranio-Maxillofac Surg*. 2014 Jul;42(5):e80–5.
38. Yaman Z, Suer BT, Cebe P, Keles M. Piezosurgical excision of a large maxillary odontoma. InXVII Congresso Nazionale della Societa Italiana Chirurgica, P. Ronchi, Ed., MEDIMOND International Proceedings 2011.
39. Eltayeb AS, Ahmad AG. Piezosurgery: A safe technique for inferior alveolar nerve mobilization in surgical correction of hemimandibular hyperplasia—Review of the literature and case report. *Int J Surg Case Rep*. 2016 Dec 30;31:51–3.
40. Bouguezzi A, Hentati H, Chokri A, Sioud S, Selmi J. Piezoelectric-Assisted Removal of a Mandibular Cementoossifying Fibroma: An Innovative Technique. *Case Rep Dent*. 2020 Sep 8;2020:8821090.
41. Wagner ME, Rana M, Traenkenschuh W, Kokemueller H, Eckardt AM, Gellrich NC. Piezoelectric-assisted removal of a benign fibrous histiocytoma of the mandible: An innovative technique for prevention of dentoalveolar nerve injury. *Head Face Med*. 2011 Oct 31;7(1):20.
42. Costa DL, Thomé de Azevedo E, Przysieszny PE, Kluppel LE. Use of Lasers and Piezoelectric in Intraoral Surgery. *Oral Maxillofac Surg Clin N Am*. 2021 May;33(2):275–85.
43. Jose A, Nagori SA, Virkhare A, Bhatt K, Bhutia O, Roychoudhury A. Piezoelectric osteoarthrectomy for management of ankylosis of the temporomandibular joint. *Br J Oral Maxillofac Surg*. 2014 Sep;52(7):624–8.

44. Chiarini L, Albanese M, Anesi A, Galzignato PF, Mortellaro C, Nocini P, et al. Surgical treatment of unilateral condylar hyperplasia with piezosurgery. *J Craniofac Surg*. 2014 May;25(3):808–10.
45. Maglione M, Bevilacqua L, Dotto F, Costantinides F, Lorusso F, Scarano A. Observational Study on the Preparation of the Implant Site with Piezosurgery vs. Drill: Comparison between the Two Methods in terms of Postoperative Pain, Surgical Times, and Operational Advantages. *BioMed Res Int*. 2019 Sep 29;2019:1–6.
46. Maurer P, Kriwalsky MS, Block Veras R, Vogel J, Syrowatka F, Heiss C. Micromorphometrical analysis of conventional osteotomy techniques and ultrasonic osteotomy at the rabbit skull. *Clin Oral Implants Res*. 2008 Jun;19(6):570–5.
47. Scarano A, Iezzi G, Perrotti V, Tetè S, Staiti G, Mortellaro C, et al. Ultrasonic versus drills implant site preparation: a histologic analysis in bovine ribs. *J Craniofac Surg*. 2014 May;25(3):814–7.
48. Albrektsson T, Zarb G, Worthington P, Eriksson AR. The long-term efficacy of currently used dental implants: a review and proposed criteria of success. *Int J Oral Maxillofac Implants*. 1986;1(1):11–25.
49. Swami V, Vijayaraghavan V, Swami V. Current trends to measure implant stability. *J Indian Prosthodont Soc*. 2016;16(2):124–30.
50. Li X, Lin X, Guo J, Wang Y. The Stability and Survival Rate of Dental Implants After Preparation of the Site by Piezosurgery vs Conventional Drilling: A Systematic Review and Meta-Analysis. *Int J Oral Maxillofac Implants*. 2020 May;35(3):e51–6.
51. García-Moreno S, González-Serrano J, López-Pintor RM, Pardal-Peláez B, Hernández G, Martínez-González JM. Implant stability using piezoelectric bone surgery compared with conventional drilling: a systematic review and meta-analysis. *Int J Oral Maxillofac Surg*. 2018 Nov;47(11):1453–64.
52. Rathod M, Kshirsagar RA, Joshi S, Pawar S, Tapadiya V, Gupta S, et al. Evaluation of Neurosensory Function Following Inferior Alveolar Nerve Lateralization for Implant Placement. *J Maxillofac Oral Surg*. 2019 Jun;18(2):273–9.
53. Pimentel AC, Sanches MA, Ramalho GC, Roman-Torres CV, Manzi MR, Sendyk WR. Lateralization Technique and Inferior Alveolar Nerve Transposition. *Case Rep Dent*. 2016;2016:4802637.
54. Fernández Díaz JÓ, Naval Gías L. Rehabilitation of edentulous posterior atrophic mandible: inferior alveolar nerve lateralization by piezotome and immediate implant placement. *Int J Oral Maxillofac Surg*. 2013 Apr;42(4):521–6.
55. Bovi M. Mobilization of the inferior alveolar nerve with simultaneous implant insertion: a new technique. Case report. *Int J Periodontics Restorative Dent*. 2005 Aug;25(4):375–83.
56. Naves Freire AE, Iunes Carrera TM, Rodriguez LS, Lara de Carli M, Filho AP, Costa Hanemann JA, et al. Piezoelectric Surgery in the Inferior Alveolar Nerve Lateralization With Simultaneous Implant Placement: A Case Report. *Implant Dent*. 2019 Feb;28(1):86–90.

57. Roy M, Loutan L, Garavaglia G, Hashim D. Removal of osseointegrated dental implants: a systematic review of explantation techniques. *Clin Oral Investig*. 2020 Jan;24(1):47–60.
58. Messina AM, Marini L, Marini E. A Step-By-Step Technique for the Piezosurgical Removal of Fractured Implants. *J Craniofac Surg*. 2018 Nov;29(8):2116–8.
59. Chiriac G, Herten M, Schwarz F, Rothamel D, Becker J. Autogenous bone chips: influence of a new piezoelectric device (PiezosurgeryR) on chip morphology, cell viability and differentiation. *J Clin Periodontol*. 2005 Sep;32(9):994–9.
60. Bastos AS, Spin-Neto R, Conte-Neto N, Galina K, Boeck-Neto RJ, Marcantonio C, et al. Calvarial autogenous bone graft for maxillary ridge and sinus reconstruction for rehabilitation with dental implants. *J Oral Implantol*. 2014 Aug;40(4):469–78.
61. Schlee M, Steigmann M, Bratu E, Garg AK. Piezosurgery: Basics and Possibilities: *Implant Dent*. 2006;15(4):334–40.
62. Stübinger S, Robertson A, Zimmerer KS, Leiggener C, Sader R, Kunz C. Piezoelectric harvesting of an autogenous bone graft from the zygomaticomaxillary region: case report. *Int J Periodontics Restorative Dent*. 2006 Oct;26(5):453–7.
63. Majewski P. Piezoelectric surgery in autogenous bone block grafts. *Int J Periodontics Restorative Dent*. 2014 Jun;34(3):355–63.
64. Nguyen V, von Krockow N, Weigl P, Depprich R. Lateral Alveolar Ridge Expansion in the Anterior Maxilla Using Piezoelectric Surgery for Immediate Implant Placement. *Int J Oral Maxillofac Implants*. 2016 May;687–99.
65. Shahakbari R, Eshghpour M, Mianbandi V, Pourgonabadi S, Tohidi E, Seyedi SJ, et al. The Comparison of Utilizing Piezotome and Surgical Disc in Ridge Splitting of Atrophic Edentulous Maxillary Ridge. *J Maxillofac Oral Surg*. 2020 Sep;19(3):374–9.
66. Leonardo Magrin G, Alberto Sigua-Rodriguez E, Rangel Goulart D, Asprino L. Piezosurgery in Bone Augmentation Procedures Previous to Dental Implant Surgery: A Review of the Literature. *Open Dent J*. 2015 Dec 23;9(1):426–30.
67. Danesh-Sani SA, Loomer PM, Wallace SS. A comprehensive clinical review of maxillary sinus floor elevation: anatomy, techniques, biomaterials and complications. *Br J Oral Maxillofac Surg*. 2016 Sep;54(7):724–30.
68. Whyte A, Boeddinghaus R. The maxillary sinus: physiology, development and imaging anatomy. *Dentomaxillofacial Radiol*. 2019 Dec;48(8):20190205.
69. Lundgren S, Cricchio G, Hallman M, Jungner M, Rasmusson L, Sennerby L. Sinus floor elevation procedures to enable implant placement and integration: techniques, biological aspects and clinical outcomes. *Periodontol 2000*. 2017 Feb;73(1):103–20.
70. Baldi D, Menini M, Pera F, Ravera G, Pera P. Sinus floor elevation using osteotomes or piezoelectric surgery. *Int J Oral Maxillofac Surg*. 2011 May;40(5):497–503.
71. Delilbasi C, Gurler G. Comparison of Piezosurgery and Conventional Rotative Instruments in Direct Sinus Lifting. *Implant Dent*. 2013 Dec;22(6):662–5.

Michaela Maria Ostojić rođena je 23. 7. 1997. godine u Mostaru. Po završetku osnovne škole, prva dva razreda gimnazije pohađa u Srednjoj školi fra Slavka Barbarića u Čitluku, nakon čega srednjoškolsko obrazovanje dovršava u Sedmoj gimnaziji u Zagrebu. Integrirani preddiplomski i diplomski studij Dentalne medicine Sveučilišta u Zagrebu započinje 2016. godine. Tijekom studiranja bila je član studentskog zbora Stomatološkog fakulteta i asistirala je u privatnoj ordinaciji dentalne medicine.