

Ortodontski pristup terapiji rascjepa nepca

Pavlović, Irena

Master's thesis / Diplomski rad

2022

Degree Grantor / Ustanova koja je dodijelila akademski / stručni stupanj: **University of Zagreb, School of Dental Medicine / Sveučilište u Zagrebu, Stomatološki fakultet**

Permanent link / Trajna poveznica: <https://um.nsk.hr/um:nbn:hr:127:413341>

Rights / Prava: [Attribution 4.0 International](#)/[Imenovanje 4.0 međunarodna](#)

Download date / Datum preuzimanja: **2025-01-28**



Repository / Repozitorij:

[University of Zagreb School of Dental Medicine
Repository](#)





Sveučilište u Zagrebu
Stomatološki fakultet

Irena Pavlović

ORTODONTSKI PRISTUP TERAPIJI RASCJEP A NEPCA

DIPLOMSKI RAD

Zagreb, 2022.

Rad je ostvaren u: Sveučilište u Zagrebu, Stomatološki fakultet, Zavod za ortodonciju

Mentor rada: prof. dr. sc. Marina Lapter Varga

Lektor hrvatskog jezika: Ninoslav Radaković, mag. educ. philol. croat.

Lektor engleskog jezika: Jelena Magoš Kuten, prof.

Sastav Povjerenstva za obranu diplomskog rada:

1. _____

2. _____

3. _____

Datum obrane rada: _____

Rad sadrži: 27 stranica

3 slike

CD

Rad je vlastito autorsko djelo, koje je u potpunosti samostalno napisano uz naznaku izvora drugih autora i dokumenata korištenih u radu. Osim ako nije drukčije navedeno, sve ilustracije (tablice, slike i dr.) u radu izvorni su doprinos autora diplomskog rada. Autor je odgovoran za pribavljanje dopuštenja za korištenje ilustracija koje nisu njegov izvorni doprinos, kao i za sve eventualne posljedice koje mogu nastati zbog nedopuštenog preuzimanja ilustracija odnosno propusta u navođenju njihova podrijetla.

Zahvala

Hvala mojim prijateljima koji su mi uljepšali dane u stresnim razdobljima. Hvala Josipu na pruženom strpljenju, ljubavi i utjesi. Najveća hvala mojoj obitelji koja je bila uz mene u svakom koraku mog školovanja, osobito mami koja je uvijek pružila neizmjernu podršku i pomoć, i bez koje sve ovo ne bih mogla ostvariti.

Veliku zahvalnost dugujem i svojoj mentorici prof. dr. sc. Marini Lapter Vargi na srdačnosti i stručnoj pomoći u izradi ovog rada.

ORTODONTSKI PRISTUP TERAPIJI RASCJEP A NEPCA

Sažetak

Orofacijalni rascjepi su najčešće malformacije na području glave i lica, prisutni kod svih populacija i etničkih skupina. Riječ je o poremećaju nastalom tijekom embriogeneze, te se stoga klinička slika neprestano mijenja sve do završetka rasta i razvoja.

Rascjepe nepca možemo klasificirati na razne načine. S obzirom na stranu dijele se na jednostrane i obostrane, prema zahvaćenosti na potpune i djelomične, a prema razvojno-morfološkoj klasifikaciji rascjepe dijelimo prema regijama na rascjepe primarnog nepca, sekundarnog nepca te kombinaciju primarnog i sekundarnog nepca.

Pacijenti s jednostranim ili bilateralnim rascjepom usne i nepca često imaju dentalne i estetske nedostatke srednjeg dijela lica, križni zagriz, različite dentalne anomalije, asimetrije mekih tkiva lica, kao i ekstraoralne i intraoralne ožiljke mekih tkiva. Često su prisutne i poteškoće s hranjenjem i govorom, koje su u određenim slučajevima praćene i nekim drugim kongenitalnim malformacijama.

Takvi pacijenti od samog rođenja zahtijevaju opsežan interdisciplinarni pristup kako bi se postigla optimalna funkcionalna i estetska rehabilitacija. Liječenje djece s rascjepom traje od rođenja do završetka rasta i bitno je da je dijete u određenom razvojnom stadiju pod nadzorom odgovarajućeg specijalista. Potrebna je timska suradnja s raznim specijalistima, uključujući maksilofacijalne kirurge, neonatologe, otorinolaringologe, pedijatre, logopede, doktore dentalne medicine i druge. Uloga ortodonta smatra se središnjom u cjelokupnom liječenju.

Svrha ovog rada je dati pregled mogućnosti ortodontskog liječenja rascjepa usne i nepca kao dio multidisciplinarnе terapije.

Ključne riječi: orofacijalni rascjepi, rascjep usne, rascjep nepca, multidisciplinarno liječenje

ORTHODONTIC MANAGEMENT OF CHEILOGNATHOPALATOSCHISIS

Summary

Orofacial clefts are the most common malformations in the head and face, present in all populations and ethnic groups. It is a disorder that occurs during embryogenesis and therefore the clinical picture is constantly changing until the end of growth and development.

Palate clefts can be classified in a variety of ways. According to the side, they are divided into unilateral and bilateral, according to the involvement into complete and partial, and according to the newer developmental-morphological classification, the clefts are divided according to regions into clefts of the primary palate, secondary palate, and a combination of primary and secondary palate.

Patients with unilateral or bilateral cleft lip and palate (UCLP and BCLP) often have dental and aesthetic impairments of the midface, dental crossbites, a variety of dental anomalies, asymmetries of the soft tissues, and extraoral and intraoral soft-tissue scarring. Difficulties in eating and speaking are often present, and in some cases, they are accompanied by some other congenital malformations.

The treatment of such patients requires a comprehensive interdisciplinary approach from birth in order for them to achieve optimal functional and aesthetic rehabilitation. The treatment of children with cleft lasts from birth to the end of growth. A child at a certain stage of development should be under the supervision of an appropriate specialist. The team collaboration of different specialists is needed, including maxillofacial surgeons, neonatologists, otorhinolaryngologists, pediatricians, speech therapists, dentists, and others. The role of the orthodontist is central to the overall management of treatment.

The purpose of this paper is to provide an overview of the possibilities of orthodontic treatment of cleft lip and palate as part of multidisciplinary therapy.

Keywords: orofacial clefts, cleft lip, cleft palate, multidisciplinary treatment

SADRŽAJ

1. UVOD	1
1.1. Definicija i podjela rascjepa	3
1.2. Epidemiologija.....	5
1.3. Etiologija	6
1.4. Klinička slika.....	7
2. ULOGA ORTODONTA U LIJEČENJU RASCJEPa	9
2.1. Razdoblja ortodontske intervencije	10
2.1.1. Prenatalni period	10
2.1.2. Neonatalni period	11
2.1.3. Period mliječne denticije	12
2.1.4. Period mješovite denticije.....	12
2.1.5. Period trajne denticije	13
2.2. Pretkirurško ortodontsko liječenje	14
2.2.1. Pretkirurška ortodoncija kod osteoplastike alveolarnog grebena	15
2.3. Postkirurška ortodontska terapija	16
2.3.1. Klasa III po Angleu	17
2.3.2. Mjesto koštanoga grafta.....	17
2.3.3. Retencija	17
3. RASPRAVA	19
4. ZAKLJUČAK	22
5. LITERATURA.....	24
6. ŽIVOTOPIS	26

Popis skraćenica

CL – *cleft lip*, rascjep nepca

CP – *cleft palate*, rascjep nepca

CLP – *cleft lip and palate*, rascjep usne i nepca

UCLP – *unilateral cleft lip and palate*, unilateralni rascjep usne i nepca

BCLP – *bilateral cleft lip and palate*, bilateralni rascjep usne i nepca

NAM – *nasoalveolar molding*, nazoalveolarno oblikovanje

BAMP – *bone-anchored maxillary protraction*, maksilarna protrakcija koštanim sidrištem

CBCT – *Cone Beam Computed Tomography*

Orofacijalni rascjepi su najčešće malformacije na području glave i lica, prisutni kod svih populacija i etničkih skupina. Bolesnici s jednostranim ili bilateralnim rascjepom usne i nepca često imaju estetski problem srednjeg dijela lica, križni zagriz, različite dentalne anomalije, asimetrije mekih tkiva, ekstraoralne i intraoralne ožiljke na mekim tkivima, kao i poteškoće s hranjenjem i govorom. Često mogu biti, ali i ne moraju, praćeni drugim kongenitalnim malformacijama.

Takvi pacijenti od samog rođenja zahtijevaju opsežan interdisciplinarni pristup kako bi se postigla optimalna funkcionalna i estetska rehabilitacija. Liječenje djece s rascjepom traje od rođenja do završetka rasta i bitno je da je dijete u određenom razvojnom stadiju pod nadzorom odgovarajućeg specijalista. Potrebna je timska suradnja s raznim specijalistima, uključujući maksilofacijalne kirurge, neonatologe, otorinolaringologe, pedijatre, logopede, doktore dentalne medicine i druge. Uloga ortodonta je središnja u cjelokupnom vođenju liječenja.

Ortodontsko-kirurško liječenje ima za cilj poboljšanje rasta srednjeg dijela lica i ispravljanje križnog zagriz. Modaliteti liječenja mogu varirati ovisno o fazi razvoja, ozbiljnosti rascjepa i prisutnosti drugih dentofacijalnih abnormalnosti. Ključni su slijed i vrijeme pojedinačnih terapijskih postupaka koji se razlikuju u dojenačkoj dobi, ranoj mješovitoj denticiji, ranoj trajnoj denticiji te nakon završetka rasta lica.

Odmah nakon rođenja potrebno je roditeljima pružiti informacije o toj malformaciji kako bi znali pružiti djetetu ispravnu i pravodobnu skrb. U posljednje vrijeme pomoću napredne ultrazvučne dijagnostike, pogotovo ako se koristi trodimenzionalni ultrazvuk, moguće je anomaliju opaziti još tijekom trudnoće, najranije od 15. tjedna gestacije. Time roditelji već unaprijed znaju o malformaciji koju njihovo dijete ima, čime se osigurava dovoljno vremena da steknu osnovno znanje o problemu (1).

Svrha ovog rada je dati pregled mogućnosti ortodontskog liječenja rascjepa usne i nepca kao dio multidisciplinarnе terapije.

1.1. Definicija i podjela rascjepa

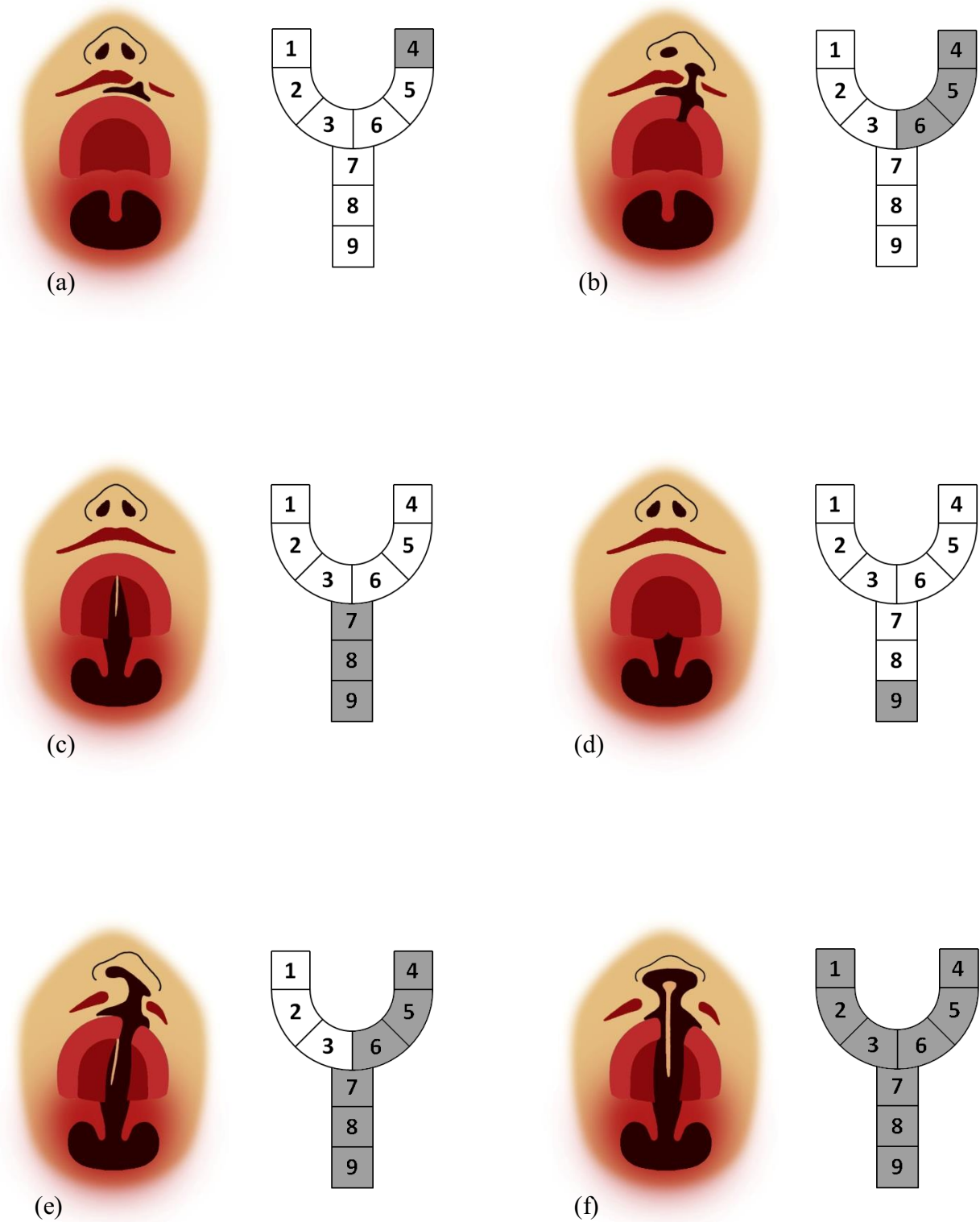
Rascjepi usne i nepca su najčešće prirodene malformacije maksilofacijalne regije povezane s funkcijskim smetnjama i posljedicama na žvakanje, prehranu, smetnje govora i sluha. Osim navedenog, rascjepi također imaju i velik utjecaj na psihološki razvoj pacijenata, ali i njihovih obitelji.

Ni jedna definicija ne može sveobuhvatno i detaljno definirati karakteristike ove kompleksne anomalije. Riječ je o poremećaju nastalom tijekom embriogeneze, te se stoga klinička slika neprestano mijenja sve do završetka rasta i razvoja (2).

Rascjepe nepca možemo klasificirati na razne načine jer različiti autori dijele rascjepe temeljeno na svojim osobnim kliničkim iskustvima. Prema strani se dijele na jednostrane i obostrane, prema zahvaćenosti na potpune i djelomične, a prema razvojno-morfološkoj klasifikaciji Desmonda A. Kernahana, rascjepe dijelimo prema regijama na rascjepe primarnog nepca, sekundarnog nepca te kombinaciju primarnog i sekundarnog nepca.

Rascjep primarnog nepca uključuje rascjep usne, alveolarnog nastavaka i dio tvrdog nepca do incizalnog foramena, naziva se rascjep usne ili *cheiloschisis*. Rascjep sekundarnog nepca je rascjep nepca ili *palatoschisis* te uključuje meko i tvrdo nepce do *foramen incisivum*. Kod rascjepa primarnog i sekundarnog nepca dolazi do rascjepa i usne i nepca, a naziva se *cheilognatopalatoschisis*. Ovoj se klasifikaciji, zbog detaljnijeg opisa, dodaju atributi poput potpun/nepotpun i jednostran/obostran.

Kernahan je 1971. napravio simboličku prezentaciju rascjepa u obliku slova Y, tzv. „isprugani ipsilon”, kojom je prikazao anatomske klasifikacije rascjepa. Ovaj je prikaz postao općeprihvaćen te takvom klasifikacijom pojedine „pruge” na slovu Y označavaju usnu, nepce i alveolarni greben. Prednji krakovi slova Y podijeljeni na tri dijela i oni predstavljaju usnu, gornji alveolarni nastavak te tvrdo nepce do icizivnog otvora. Osnova slova Y također se dijeli u trećine predstavljajući dijelove tvrdog i mekog nepca (slika 1. a, b, c, d, e i f).



Slika 1. (a) Djelomični jednostrani rascjep gornje usne; (b) potpuni jednostrani rascjep gornje usne i alveolarnog nastavka gornje čeljusti; (c) rascjep tvrdog i mekog nepca; (d) rascjep mekog nepca; (e) potpuni jednostrani rascjep usne i nepca; (f) potpuni obostrani rascjep usne i nepca

Fogh-Andersonova anatomska klasifikacija dijeli rascjepu u tri skupine: rascjepi usne, rascjepi usne i nepca, izolirani rascjepi nepca, a pridružena im je i četvrta skupina rijetkih atipičnih rascjepa.

U Rimu 1967. na Svjetskoj konferenciji za plastičnu kirurgiju predložena je klasifikacija koja je nastala ujedinjavanjem Fogh-Andersonove anatomske podjele i Kernahan-Starkovog korištenja načela embriološkog razvoja (2).

1. Rascjepi prednjeg (primarnog) nepca:

- a) Usne: desno, lijevo ili obostrano
- b) Alveolarni nastavak: desno, lijevo ili obostrano.

2. Rascjepi prednjeg i stražnjeg (primarnog i sekundarnog) nepca:

- a) Usne: desno, lijevo ili obostrano
- b) Alveolarni nastavak: desno, lijevo ili obostrano
- c) Tvrdo nepce: desno, lijevo ili obostrano
- d) Meko nepce: medijalno.

3. Rascjepi stražnjeg (sekundarnog) nepca:

- a) Tvrdo nepce: desno, lijevo ili obostrano
- b) Meko nepce: medijalno.

4. Rijetki rascjepi lica (2, 3).

1.2. Epidemiologija

Teško je pouzdano odrediti incidenciju maksilofacijlnih rascjepa jer u velikom broju država nisu zabilježeni svi porođaji i relevantni podaci.

U razvijenim dijelovima svijeta rascjepi čine 2 – 3 % od ukupnih malformacija. Incidencija se razlikuje među rasama: bijela rasa 1 – 2,08 : 1000 živorođenih, žuta rasa 2 – 2,5 : 1000

živorodenih, crna rasa 0,5 : 1000 živorodenih (2). Prevalencija orofacijalnih rascjepa u svijetu, prema posljednjim podacima, iznosi oko 1 na 700 rođene djece. U Europi iznosi 1 – 2,21 : 1000 živorodene djece (1).

Nadalje, razlikujemo incidencije CL, CP i CLP. Razlog tome je to što ovi klinički entiteti nastaju različitim mehanizmima tijekom embriogeneze. Najčešći oblik rascjepa je CLP, zatim CP, a najrjeđe nastaje CL.

U većini ispitivanja omjer prevalencije u žena i muškaraca iznosi 3 : 2, a također je uočeno da se teži oblici javljaju u ženske djece. Pretpostavlja se da je razlog tomu to što kod žena dolazi do kasnijeg podizanja palatinalnih nastavaka iz vertikalnog u horizontalni položaj, a time je i potencijalno duže izlaganje teratogenim faktorima.

U Hrvatskoj je omjer incidencije rascjepa kod muškaraca prema ženama 1,29 : 1 te je kod muškog spola češći rascjep usne i nepca, dok se kod ženskog spola češće javlja izolirani rascjep nepca.

U čak 24,36 % radi se o sindromskim rascjepima ili su pak praćeni nekim drugim anomalijama kao što su mentalna retardacija, srčana oboljenja, skeletni deformiteti i dr. (4)

U Hrvatskoj je za razdoblje od 1988. do 1998. godine zabilježena incidencija orofacijalnih rascjepa od 1,71 na 1000 živorodenih ili jedan rascjep na 585 porođaja. Najviše djece s rascjepom nalazi se u Gradu Zagrebu i Zagrebačkoj županiji (29,2 %), zatim u Splitsko-dalmatinskoj županiji (10 %) te Osječko-baranjskoj županiji (8,1 %). Češće se javlja na područjima uz velike gradove, dok se najrjeđe nalaze u industrijski i poljoprivredno nerazvijenim krajevima (Ličko-senjska županija). Također, povećana je incidencija tijekom rata (od 1991. do 1995.) u odnosu na predratno i poslijeratno razdoblje (1).

1.3. Etiologija

Istraživanja etiologije orofacijalnih rascjepa nisu u potpunosti završena. Međutim, smatra se da je uzrok svih noksi smanjena količina mezenhimnog tkiva u dijelovima koji sudjeluju u formiranju primarnog nepca (nazofrontalni i lateralni maksilarni nastavci). Time je onemogućen proces njihova stapanja i formiranja skladnog lica.

Neki etiološki čimbenici mogu biti mutacije gena, kromosomske aberacije, vanjski teratogeni čimbenici (ekološki i kemijski čimbenici), te višečimbenične etiologije. Rascjepi usne i nepca se najčešće svrstavaju u skupine izazvane kromosomskim aberacijama ili višečimbeničnom etiologijom.

Do danas je poznato 49 sindroma kojima su pridruženi rascjepi usne i nepca i kojima je uzrok kromosomska aberacija.

Za nesindromske rascjepe se smatra da oko 70% nastaje kao posljedica međudjelovanja nasljednih i izvanjskih faktora. Tu dolazi do interakcije genskih predispozicija embrija te teratogena iz okoline koji utječu na razvoj. Poligena predispozicija je nasljedna i ako aditivni učinak teratogena prijeđe određeni prag, tada nastaje malformacija. Ukoliko je nasljeđe normalno, navedeni prag je viši i potrebni su veći teratogeni učinci da bi došlo do poremećaja.

Kod izoliranog rascjepa nepca nije potvrđen ovaj način nasljeđivanja. Ovdje zbog složenosti zatvaranja sekundarnog nepca i mnogi faktori mogu prouzročiti nedostatak ili promjenu u razvoju. S obzirom na to da je uz izolirani rascjep nepca prisutna i visoka incidencija pridruženih malformacija, te također uzimajući u obzir da se on može lako inducirati eksperimentalno, možemo zaključiti da je utjecaj vanjskih čimbenika od velike važnosti.

1.4. Klinička slika

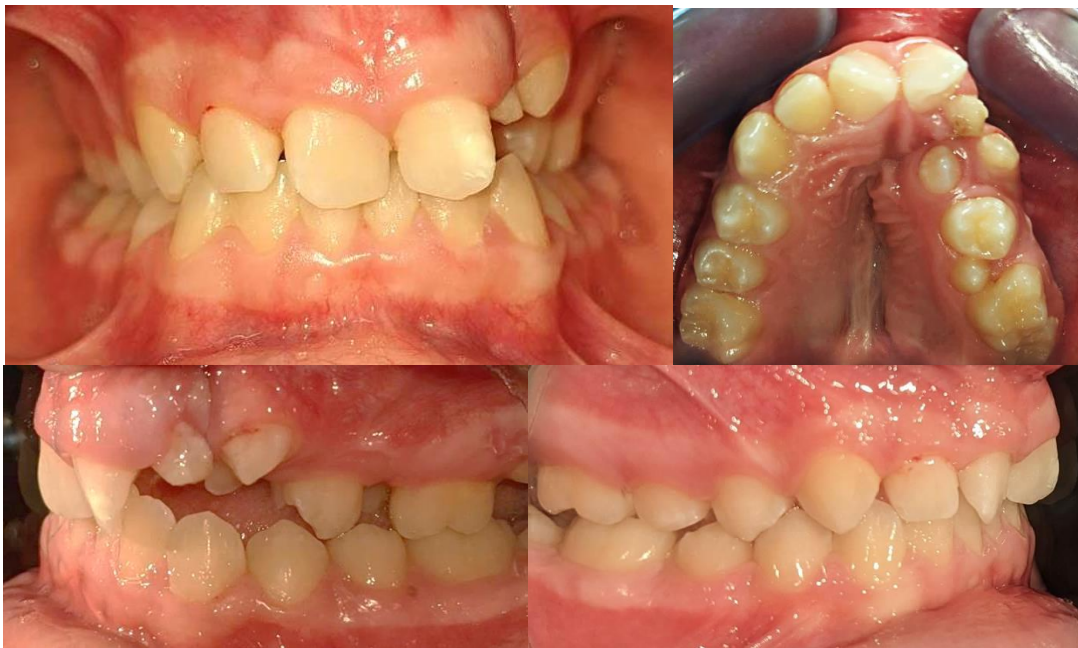Rascjepi su strukturne anomalije koje, između ostalog, mogu ostaviti posljedice na funkcije prehrane i govora. Kliničke slike rascjepa usne i nepca su veoma raznolike. Mogu biti zahvaćene usne, alveolarni nastavak maksile, tvrdo i meko nepce. U 75 % slučajeva rascjepi su jednostrani, od toga su češće prisutni na lijevoj strani (slika 2.).

Rascjep usne može biti jednostran ili obostran, potpun ili djelomičan, a može se nastaviti i na alveolarni nastavak. Često je kod rascjepa usne anatomski promijenjen i nos.

Opseg rascjepa nepca može biti takav da zahvaća samo dio mekog nepca, cijelo meko nepce, meko i dio tvrdog nepca ili meko i tvrdo nepce u potpunosti.

Postoje i pojedine morfološke karakteristike i atipije koje se potencijalno ubrajaju u mikroforme rascjepa. To su asimetrija jedne nosnice, kongenitalni ožiljak na usni, promjene u gornjoj čeljusti poput usjeka na alveolarnom nastavku na području lateralnih sjekutića, uvula bifida, kongenitalno kratko nepce i dr.

Uvula bifida često je znak postojanja submukoznog rascjepa nepca u kojemu je nazalni i oralni sloj sluznice normalan, međutim, postoji prekid kontinuiteta mišićnog sloja. Stoga, ukoliko dijete ima nazalan govor, a nema klinički vidljivog rascjepa, treba posumnjati na submukozni rascjep (2).



Slika 2. Intraoralne fotografije jednostranog rascjepa alveolarnog grebena na lijevoj strani (preuzeto uz dopuštenje autorice prof. dr. sc. Marine Lapter Varge)

2. ULOGA ORTODONTA U LIJEČENJU RASCJEPa

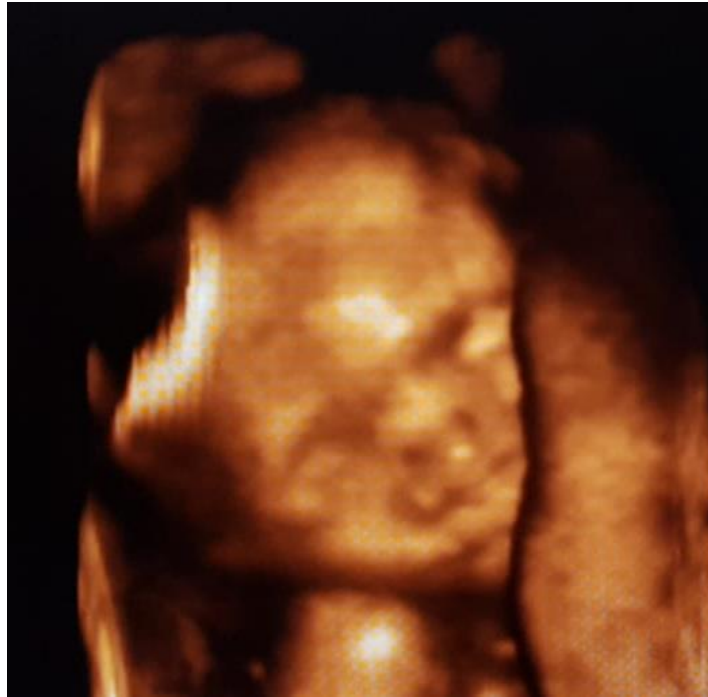Izvorni timovi za liječenje rascjepa nepca iz 1950-ih godina predstavljali su tri glavne discipline: kirurgiju, govornu patologiju i ortodontiju. Do 21. stoljeća tim je prihvatio više specijalnosti, a većina centara usvojila je princip korištenja definiranog vremena za intervencije liječenja u kontekstu timskog pristupa. Oni se prikladno svrstavaju u faze sa specifičnim ciljevima definiranim razdobljima aktivne ortodonske intervencije nakon kojih slijede promatranje i razdoblja odmora.

2.1. Razdoblja ortodonske intervencije

2.1.1. Prenatalni period

U ovom periodu ključna je mogućnost rane dijagnostike anomalije. Dijagnoza orofacijalnih rascjepa ultrazvukom postala je sve češća jer se tehničkim usavršavanjima dobivaju slike pomoću kojih se jasnije otkrivaju kongenitalne i razvojne anomalije (slika 3.). Mogućnost postavljanja dijagnoze *in utero* omogućuje roditeljima da budu spremni za rođenje svog djeteta s malformacijom. Uz prenatalnu dijagnozu kraniofacijalne anomalije, roditelji imaju dovoljno vremena da se educiraju o samoj malformaciji te načinu brige o svome djetetu tijekom liječenja.

Nakon što se postavi prenatalna dijagnoza kraniofacijalne anomalije, savjetovanje roditeljima prije poroda pružaju članovi tima za liječenje rascjepa nepca. Pedijatrijski stomatolog ili ortodont tima može razgovarati s roditeljima o dentoskeletnim manifestacijama povezanim s rascjepima i ponuditi pregled dentalne skrbi potrebne u odgovarajućoj razvojnoj fazi. Plastični kirurg može s roditeljima razgovarati o prilagođenom planu liječenja djetetova rascjepa na temelju težine deformiteta.



Slika 3. Fotografija 4D ultrazvuka zdravog djeteta na kojoj se vidi da nema rascjepa
(preuzeto uz dopuštenje autorice prof. dr. sc. Marine Lapter Varge)

2.1.2. Neonatalni period

Cilj neonatalne maksilarne ortodontije bio je eliminirati potrebu za ortodontskim liječenjem nakon izbijanja denticije i nije uključivao primarno koštano presađivanje. Temeljio se na aktivnom i pasivnom poravnanju segmenata rascjepa u jednostranim i bilateralnim rascjepima usne i nepca kako bi se postiglo normalno nicanje zubi. Međutim, rano poravnanje segmenata akrilnim aparatima nije eliminiralo ortodontsko liječenje nakon izbijanja mliječnih i trajnih zubi. Do 1990-ih sve se više koristilo nazoalveolarno oblikovanje (NAM).

Uz korištenje aparata za intraoralno oblikovanje i ekstraoralnog lijepljenja trakom, alveolarni grebeni se mogu približiti unutar 1 do 2 mm jedan od drugog. Dodatkom nosnih stentova postiže se produljenje kolumele u obostranim rascjepa. U konačnici NAM priprema dojenče za prvu fazu primarnog popravka usne i nosa između 3 i 5 mjeseci starosti u kombinaciji s gingivoperiosteoplastikom kako bi se zatvorio alveolarni defekt.

2.1.3. Period mliječne denticije

Iako je liječenje u mliječnoj denticiji bilo popularno 1930-ih i 1940-ih godina, s rastom će vjerojatno odstupanje recidivirati. Stoga je rano liječenje kontraindicirano jer je često potrebno ponovno liječenje te je postalo razumno odgoditi većinu ortodontskih intervencija poput ekspanzije i poravnanja sjekutića do mješovite denticije.

S razvojem fonetske komponente govora i jezika artikulacija u malog djeteta otežana je strukturnim oštećenjem. Nedostatak velofaringealne kompetencije i nepčane pokretljivosti saniranog rascjepa nepca može rezultirati prilagodbama djeteta kako bi se smanjila hipernazalnost govora i razvoj glotalnih zastoja. Kako bi se smanjio izlaz zraka iz nosa, može se predložiti kirurški faringealni režanj u kojem je meko nepce trajno povezano s gornjom prednjom stijenkom ždrijela. Povremeno se djeci prije polaska u osnovnu školu preporučuju operacije za reviziju usana ili nosa. (5)

2.1.4. Period mješovite denticije

Razlikujemo intervencije u ranom i kasnom stadiju mješovite denticije.

Liječenje tijekom ranog stadija mješovite denticije ima za cilj poboljšanje transverzalnog i sagitalnog skeletnog odstupanja kroz modifikaciju rasta. Učinkovitost ove intervencije uvelike ovisi o statusu sazrijevanja pacijenta, a optimalni rezultati se postižu prije nego što pacijent uđe u adolescenciju. Tijekom tog vremena ortopedski odgovor je povoljniji jer su cirkummaksilarni šavovi glatki s minimalnom interdigitacijom.

Ciljevi liječenja tijekom kasne faze mješovite denticije su poboljšanje potpore kosti i parodonta oko mjesta rascjepa kroz presađivanje alveolarne kosti u pripremi za buduće ortodontsko pomicanje zuba i/ili protetsku rehabilitaciju. Nakon što se postigne uspješno koštano presađivanje, tijekom ove faze može se izvesti maksilarna protrakcija kako bi se popravio maksilarni retrognatizam. Distrakcija nedovoljno razvijene maksile može se koristiti za ispravljanje teških skeletnih nepravilnosti (6).

Jedan od glavnih uspjeha terapije u fazi mješovite denticije je uspješan transplantat alveolarne kosti na mjestu rascjepa u koji izbija trajni očnjak i donosi dodatnu alveolarnu kost. To zahtijeva blisku suradnju kirurga i ortodonta. Tipično je indicirana pretkirurška ekspanzija maksile. Nakon alveolarnog koštanog transplantata, zubi uz rascjep mogu se

ponovno postaviti i premjestiti na mjesta bez ugrožavanja njihova parodontalnog zdravlja. Danas je zlatni standard autologno sekundarno presađivanje kosti korištenjem spužvaste kosti iz grebena ilijačne kosti.

Kako trajni zubi izbijaju, povezanost između tipa rascjepa i dentalnih abnormalnosti veličine, oblika i broja zubi postaje očita, pri čemu su najčešće pogođeni gornji lateralni sjekutići. Djeca s jednostranim CLP-om obično imaju nerazvijen srednji dio lica. Ovaj nedostatak se ispravlja primjenom Delearove maske. U novije vrijeme uvođenje sidrišta na kosti s mini pločama i mini-implantatima pruža ortopedsku silu koja se može primijeniti direktno na maksilu (BAMP) (5).

2.1.5. Period trajne denticije

Nakon prestanka rasta i nicanja trajne denticije potrebna je temeljita procjena rasta i razvoja lica pacijenta. Liječenje tijekom ove faze ima za cilj ispravljanje svih preostalih maksilomandibularnih odstupanja (ako postoje) i postizanje idealnog dentalnog poravnjanja i okluzije. Ako je korekcija maksilarnog retrognatizma postignuta ortopedskom vučom u ranoj i mješovitoj denticiji, pacijentu može biti potrebno samo ortodontsko liječenje kako bi se ispravila blaga ili umjerena odstupanja. Zamjena zuba koji nedostaje također se može riješiti tijekom ove faze uz prethodno opisane opcije rehabilitacije. Međutim, pacijenti s teškim deformitetima skeleta ili oni s relapsom nedostatno razvijene maksile nakon rane korekcije mogu zahtijevati kombinaciju ortodontskog liječenja i ortognatskog zahvata (6).

Kako se rast stabilizira i diskrepancija skeleta više nije moguća, planiraju se kirurške korekcije skeleta i nazolabijalnog mekog tkiva. Adolescencija je teško razdoblje za sve mlade odrasle osobe, ali posebno ako imaju orofacijalne rascjepa. Ova posebna skupina pacijenata već je doživjela više kirurških zahvata i revizija nosa i usnica. Govor se mogao pogoršati s velofaringealnom nesposobnošću i utjecati na kvalitetu života i društvene interakcije. Prilagodbu djece na deformitet lica i ožiljke otežavaju kompromitirani govorni i slušni poremećaji.

Nakon definitivne operacije čeljusti i stabilizacije rasta dentalni implantati su opcija za nadoknadu nedostajućih maksilarnih sjekutića na mjestu rascjepa. Mezijalizacija maksilarnog očnjaka u prostor lateralnog sjekutića (supstitucija očnjaka) uobičajena je alternativa implantatima, koja daje slične estetske rezultate (5).

2.2. Pretkirurško ortodontsko liječenje

Učinkovito pretkirurško planiranje od strane kirurga i ortodonta ključno je za postizanje uspješnih kirurških ishoda. Potrebna je predoperativna radiografska i klinička procjena skeletnih i dentalnih odnosa pacijenta. Ekstraoralne fotografije pomažu u određivanju odstupanja u proporcijama i simetriji lica. Latero-lateralni kefalogram pomaže u procjeni ozbiljnosti nepodudarnosti maksile i mandibule, kao i odnosa zubi i okolnih tkiva. Konačno, dentalna analiza koristi se za određivanje količine i vrste pomaka potrebnih za postizanje dentofacijalnog sklada.

Iako se takve dvodimenzionalne metode za kirurško planiranje i danas koriste, trodimenzionalne simulacije korištenjem CBCT skeniranja mogu poslužiti kao pouzdaniji i predvidljiviji alat za rješavanje značajnih asimetrija i izobličenja lica često uočenih u UCLP i BCLP pacijenata.

Ortognatska kirurgija u bolesnika s rascjepom često zahtijeva pretkiruršku ortodontciju kako bi se postiglo idealno poravnanje i eliminirala velika dentalna neslaganja (6).

Pretkirurška ortodontcija povijesno je imala faze popularnosti u pokušaju poboljšanja apozicije segmenata koštanog i mekog tkiva, čime je pomogla kirurgu u vrijeme primarne operacije. Postoje razne tehnike sa ili bez vezivanja usana. Korištene ploče koje se mogu ukloniti mogu se općenito klasificirati kao aktivne ili pasivne, ovisno o tome primjenjuje li se na segmente aktivna sila ili ploča samo pasivno leži, sprječavajući jezik da sjedne između njih.

Pokazalo se da ove ortodontske naprave značajno povećavaju teret skrbi za pacijenta i uglavnom se više ne koriste, osim u izoliranih kliničkim slučajevima; obično kod pacijenata s obostranim rascjepom usne i nepca kod kojih je premaksilarni segment položen prema naprijed.

U pokušaju poboljšanja oblika nosa nakon primarne kirurgije predložena je modifikacija pretkirurške ortodontcije, nazoalveolarno oblikovanje. Nazalni stentovi pričvršćeni na ploču pokušavaju podići nazalni rub, povećavajući njegovu konveksnost i poboljšavajući njegov oblik nakon operacije.

Značajno pomicanje zuba u pretkirurškoj ortodonciji, osobito prednjih zuba, općenito se izbjegava na zubima koji su u blizini mjesta rascjepa. Pacijenti s obostranim rascjepom usne i nepca zahtijevaju ortodontsku terapiju kako bi se stabilizirao premaksilarni segment, koji je često mobilan, i obično se postiže fiksnim ortodontskim aparatima i krutim lukom od prednjih zuba do prvih kutnjaka. (7)

Kod pacijenata može doći do određenog stupnja maksilarnog recidiva nakon kirurškog postupka. Kako bi se prikrio ovaj recidiv i osigurao adekvatan okluzalni ishod, mogu se postaviti minipločice u vanjski kosi greben mandibule za distalizaciju donjeg luka. (6)

2.2.1. Pretkirurška ortodoncija kod osteoplastike alveolarnog grebena

Rascjep usne često je povezan s rascjepom alveolarnog grebena. U tom slučaju, da bi se popravio defekt te osiguralo dovoljno alveolarne kosti za ortodontski pomak i smještaj zuba, potrebno je napraviti osteoplastiku alveolarnog grebena.

Ključna intervencija prije sekundarnog postupka presađivanja alveolarne kosti je maksilarna ekspanzija. Primarni ciljevi maksilarne ekspanzije su ispravljanje transverzalne nerazvijenosti (križni zagriz), uspostavljanje oblika maksilarnog luka, stvaranje prostora za postavljanje alveolarnog koštanog transplantata povećanjem širine alveolarnog rascjepa i poboljšanje pristupa alveolarnoj kosti. Ovisno o obliku luka i iznosu transverzalne nerazvijenosti prednjih i stražnjih dijelova maksilarnog luka mogu se koristiti ili asimetrični vijak (kada je potrebno više prednjeg proširenja za razliku od stražnjeg proširenja) ili simetrični (kada je potrebna jednaka količina prednjeg i stražnjeg proširenja). Na primjer, maksilarni luk koji je kolabiran u području očnjaka, ali bez ikakva križnog zagriža u području kutnjaka, imao bi koristi od asimetričnog širenja.

Postoje različite naprave za forsirano širenje nepca. Najčešće se koriste naprave tipa Hyrax i Haas s modifikacijama. Quad helix naprava W-luk i njihove varijante također su naširoko korištene za maksilarnu ekspanziju. Autori preporučuju da se forsirano širenje nepca započne najmanje šest mjeseci prije planirane operacije transplantata alveolarne kosti (8).

Širenje nepca može biti izazov za tako malu djecu. Naprave koje pokrivaju nepce morat će se ukloniti i zamijeniti tijekom operacije ili zamijeniti nečim prije operacije. To olakšava kirurzima pristup mjestu rascjepa i povećava vjerojatnost stvaranja dobrog brtvljenja oko

presađene kosti. Aparati se općenito drže na mjestu četiri do šest mjeseci nakon postavljanja grafta, nakon čega se radi radiološka procjena uspjeha i ortodonska naprava se uklanja. Pacijentu se dalje prati razvoj preostalih trajnih zuba, posebno na mjestu rascjepa gdje očnjak ima povećanu sklonost impakciji (6).

Kada se počinje s pretkirurškom ortodoncijom, prvo se radi procjena dentalnih modela kako bi se odredila relativna količina prednje u odnosu na stražnju ekspanziju. Ako su mandibularni kutnjaci nagnuti lingvalno (kompenzacija zbog stražnjeg križnog zagriža), potrebno je uzeti u obzir količinu naginjanja prilikom izračunavanja potrebne ekspanzije maksilarnog dijela u stražnjem segmentu.

U idealnom slučaju za smještaj naprava prvi trajni kutnjaci sa svake strane koriste se kao stražnje sidrište, a mliječni očnjaci sa svake strane koriste se kao prednje sidrište. Ako prvi maksilarni trajni kutnjaci nisu dovoljno niknuli, onda se kao stražnje sidrište mogu upotrijebiti drugi mliječni kutnjaci. Povremeno će biti iznimno teško postaviti prstenove na prednje sidrišne zube zbog izrazito uskog prednjeg segmenta maksile ili nepravilno oblikovanih zuba.

Naprava se cementira na zube cementom, a aktivira se za jedan okret svaki dan dok se gornji zubni luk lagano ne proširi. Prekomjerno proširenje se provodi kako bi se uračunao mogući recidiv. Nakon toga se vijak zatvori akrilatnom ili cementom kako bi se spriječilo njegovo nepoželjno okretanje.

Određivanje točnog iznosa ekspanzije zahtijeva tim da predvidi ishod i posveti se završnoj fazi odnosa između maksilarnog i mandibularnog luka. To ne zahtijeva odlučivanje o tome kako će se taj odnos postići, već hoće li kroz funkcionalnu terapiju napravama ili ortognatskom kirurgijom biti omogućena točna ekspanzija i postignuta pravilna okluzija kako bi se smanjila potreba za ortodoncijom tijekom kasnijeg razdoblja liječenja (8).

2.3. Postkirurška ortodonska terapija

Ortodoncija za pacijente s rascjepom usne i nepca uključuje niz dodatnih izazova u usporedbi s konvencionalnim ortodontskim liječenjem za populaciju bez rascjepa. S rascjepom su često vezane dentalne anomalije, hipo ili hiperdoncija, Klasa III po Angleu, impaktirani zubi,

ektopično nicanje itd. Te su anomalije posebno zastupljene u blizini ili unutar mjesta rascjepa ako je zahvaćen alveolarni greben.

2.3.1. Klasa III po Angleu

Općenito rast djece s rascjepom usne i nepca pokazuje tendenciju Klase III. To je posebno izraženo kod muškaraca. Kefalometrijska analiza pokazuje kratku, retrognato postavljenu maksilu i povećanu donju visinu lica. Etiologija ovog obrasca rasta je složena i predstavlja kombinaciju intrinzičnog obrasca rasta i jatrogenog učinka operacije.

Nakon što izniknu trajni zubi, treba donijeti odluku o tome hoće li se zubi poredati prihvaćajući položaj sjekutića u klasi III ili će se pokušati ispraviti zagriz kamuflažnom ortodontskom terapijom. Međutim, prije bilo kakva pokušaja kompenzacija i retruzije donjih sjekutića potrebno je razgovarati s roditeljima i timom za liječenje kako se razmotrilo hoće li se u budućnosti raditi ortognatska kirurgija.

Ukoliko se donese odluka da će se u budućnosti razmotriti ortognatska kirurgija, tada se radi jednostavno poravnavanje gornjeg i donjeg zubnog luka.

Tamo gdje je estetika lica zadovoljavajuća i skeletni odnosi to dopuštaju, može se s oprezom razmotriti ortodonska kamuflažna terapija.

2.3.2. Mjesto koštanoga grafta

Presadivanje alveolarne kosti promijenilo je ortodonske mogućnosti kod pacijenata s rascjepima koji zahvaćaju alveolarni greben. Stope uspješnosti koštanog presatka su visoke, iako je za nastavak uspjeha bitna erupcija zuba na mjestu presatka. Ako zub izbije malo distalno od tog mjesta, gubitak kosti na mezijalnoj strani zuba može spriječiti zatvaranje prostora bez ugrožavanja vitalnosti zuba.

2.3.3. Retencija

Nakon ortodonske terapije u pacijenata s rascjepom usne i nepca recidivi mogu biti značajni. Zubi povezani s rascjepom vjerojatno će biti rotirani i značajno pomaknuti. To rezultira izazovima za dugotrajnu retenciju (7).

Protokol ortodontske retencije često uključuje tradicionalne aparate kao što su *retaineri* Hawley za maksilarni i mandibularni luk. Alternativno se može koristiti mobilni *retainer* ili trajna lingualna retencija od očnjaka do očnjaka u mandibularnom luku. Kako bi se minimizirao skeletni recidiv, pacijenti koji su prethodno liječeni BAMP-om mogu zadržati svoju ploču do potpunog završetka rasta za kontinuiranu ortopedsku vuču korištenjem gumica klase III tijekom razdoblja preostalog rasta (6).

Za liječenje rascjepa nepca potrebni su razni specijalisti poput maksilofacijalnog kirurga, neonatologa, pedijatra, otorinolaringologa, logopeda te ortodonta, koji ima središnju ulogu u vođenju terapije. Tri glavne discipline u timu su kirurgija, govorna patologija i ortodontija. Liječenje započinje odmah po rođenju djeteta i traje do završetka rasta i razvoja te se danas najčešće provodi u centrima za rascjepe.

Za postizanje uspješnih rezultata ključno je pretkirurško planiranje koje zajedno provode kirurg i ortodont. Ortodontija prije zahvata pomaže dobivanju boljih rezultata jer se njome smanjuju dentalne anomalije, a time olakšava i sam kirurški postupak jer se lakše postižu potrebna poravnanja.

Pacijenti s obostranim rascjepom usne i nepca zahtijevaju ortodontiju kako bi se stabilizirao premaksilarni segment, koji je često mobilan. Obično se pomaci postižu fiksnim ortodontskim aparatima, međutim, treba izbjegavati značajno pomicanje zuba, posebno prednjih zuba koji su u blizini mjesta rascjepa.

Možemo reći da ortodontija općenito pomaže u popravljanju skeletnih i dentalnih odstupanja koja može postići i kroz modifikaciju rasta, čime se olakšavaju određene faze liječenja, a nakon završenog rasta i razvoja ima za cilj ispravljanje svih preostalih maksilomandibularnih odstupanja (ako postoje) te postizanje idealnog dentalnog poravnanja i okluzije.

Rascjep usne često je povezan s rascjepom alveolarnog grebena. U tom je slučaju potrebno napraviti osteoplastiku alveolarnog grebena kako bi se osiguralo dovoljno alveolarne kosti za ortodontski pomak i smještaj zuba. Planiranje transplantacije alveolarne kosti ponovno zahtijeva blisku suradnju kirurga i ortodonta. Ovaj se postupak najčešće provodi u periodu mješovite denticije te je prethodno potrebna ekspanzija maksile. Nakon zacjeljivanja na to se mjesto mogu ortodontski pomaknuti zubi bez da je zdravlje parodonta ugroženo. Danas je u ovom postupku zlatni standard autologno sekundarno presađivanje kosti korištenjem spužvaste kosti iz grebena ilijačne kosti.

U pacijenata s rascjepom usne i nepca nakon ravnanja denticije recidivi mogu biti značajni. Retencija često uključuje tradicionalne aparate kao što su retaineri Hawley, a mogu se koristiti i mobilni retainer ili trajna jezična retencija.

Nakon definitivne operacije čeljusti, stabilizacije rasta i završene ortodontske terapije potrebno je ispraviti preostale anomalije. Ovdje postoji problem što kod ovakvih pacijentata postoji niz dodatnih izazova u usporedbi s konvencionalnim ortodontskim liječenjem za populaciju bez rascjepa. S rascjepom su često vezane dentalne anomalije, hipo ili hiperdoncije, Angle klasa III, impaktirani zubi, ektopično nicanje itd. Stoga, ukoliko nedostaju zubi, u obzir dolazi ugradnja implantata. Alternativno kod nedostajućih bočnih sjekutića može se napraviti mezijalizacija maksilarnog očnjaka u bočni prostor sjekutića (supstitucija očnjaka), koja daje slične estetske rezultate. Ukoliko zaostaju neke skeletne anomalije, katkada je potrebno dodatno napraviti ortognatsku kirurgiju.

Ortodontsko liječenje pacijenata s UCLP-om i BCLP-om može biti izazovno. Liječenje često zahtijeva i skeletnu i dentalnu korekciju orofacijalnih defekata započetu u različitim fazama dentalnog razvoja pacijenta. Rane metode liječenja usmjerene su na modifikaciju rasta radi korekcije skeletnih odstupanja, dok je kasnije liječenje usmjereno na dentalnu rehabilitaciju. Uspješno zbrinjavanje pacijenta s rascjepom u konačnici zahtijeva opsežnu komunikaciju između ortodonta i ostalih članova tima s rascjepom s ciljem postizanja optimalne dentofacijalne estetike i ispunjavanja pacijentovih očekivanja (6).

Uloga ortodonta u timu za rascjep značajna je u smislu revizije i intervencije ortodontskog liječenja. Vještine ortodonta koriste se kako bi pridonijele krajnjem rezultatu u smislu primarne kirurgije, presađivanja alveolarne kosti i ortognatske kirurgije. Konvencionalna ortodoncija za pacijente s rascjepom usne i nepca izazovna je i komplicirana zbog povezanih dentalnih anomalija, nepovoljnog rasta, zahtjeva za presađivanje kosti i nepovoljnog položaja zuba, što rezultira problemima retencije. (7)

1. Magdalenić-Meštrović M, Bagatin M, Poje Z. Incidencija orofacijalnih rascjepa u Hrvatskoj od godine 1988. do 1998. *Acta Stomatol Croat.* 2005;39:53–60.
2. Lukšić I i sur. *Maksilofacijalna kirurgija.* Zagreb: Naklada Ljevak; 2019.
3. Bagatin M, Virag M. *Maksilofacijalna kirurgija.* Zagreb: Školska knjiga; 1991.
4. Karlović P. *Multidisciplinarni pristup liječenju orofacijalnih rascjepa. Poslijediplomski specijalistički rad.* Stomatološki fakultet Zagreb. Zagreb; 2022.
5. Vig KW, Mercado AM. Overview of orthodontic care for children with cleft lip and palate, 1915–2015. *Am J Orthod Dentofacial Orthop.* 2015;148:543–556.
6. Parsaei Y, Uribe F, Steinbacher D. Orthodontics for Unilateral and Bilateral Cleft Deformities. *Oral Maxillofacial Surg Clin N Am.* 2020;32:297–307.
7. Gillgrass T. Orthodontic Input for Children with Cleft Lip and Palate: CLP Series Part 8. *Ortho Update.* 2013;6:102–108.
8. Allareddy V, Bruun R, MacLaine J, Markiewicz MR, Ruiz R, Miller MA. Orthodontic Preparation for Secondary Alveolar Bone Grafting in Patients with Complete Cleft Lip and Palate. *Oral Maxillofacial Surg Clin N Am.* 2020;32:205-217.
9. Anić Milošević S. *Rascjepi usne i nepca [pptx].* Stomatološki fakultet Zagreb.
10. Maarse W, Berge SJ, Pistorius L, et al. Diagnostic accuracy of transabdominal ultrasound in detecting prenatal cleft lip and palate: a systematic review. *Ultrasound Obstet Gynecol.* 2010;35:495–502.
11. Wiechers C, Thjen T, Koos B, Reinert S, Poets CF. Treatment of infants with craniofacial malformations. *Arch Dis Child Fetal Neonatal Ed.* 2021;106:104-109.
12. Zorić A, Knežević P, Aras I. *Rascjepi usne i nepca – multidisciplinarni pristup.* Zagreb: Medicinska naklada; 2014.

Irena Pavlović rođena je 1. veljače 1998. u Rosenheimu. Završila je II. OŠ Vrbovec nakon čega je upisala Zdravstveno učilište Zagreb, smjer dentalni tehničar. U slobodno vrijeme bavi se sportom, trči polumaratone, planinari, vodi online freelance posao, svira gitaru i saksofon te je od 2008. godine aktivna članica društva Limena glazba i mažoretkinje Vrbovec.

Upisala je Stomatološki fakultet Sveučilišta u Zagrebu 2016. godine. U akademskoj godini 2018./2019. osvojila je rektorovu nagradu za društveno koristan rad u akademskoj i široj zajednici kao voditeljica Studentske sekcije za ortodonciju.