

Prikaz slučaja komplicirane dentalne traume gornjeg inciziva

Supina, Nika

Master's thesis / Diplomski rad

2022

Degree Grantor / Ustanova koja je dodijelila akademski / stručni stupanj: **University of Zagreb, School of Dental Medicine / Sveučilište u Zagrebu, Stomatološki fakultet**

Permanent link / Trajna poveznica: <https://um.nsk.hr/um:nbn:hr:127:465089>

Rights / Prava: [Attribution 4.0 International](#)/[Imenovanje 4.0 međunarodna](#)

Download date / Datum preuzimanja: **2025-03-14**



Repository / Repozitorij:

[University of Zagreb School of Dental Medicine Repository](#)





Sveučilište u Zagrebu

Stomatološki fakultet

Nika Supina

**PRIKAZ SLUČAJA KOMPLICIRANE
DENTALNE TRAUME GORNJEG INCIZIVA**

DIPLOMSKI RAD

Zagreb, 2022.

Rad je ostvaren u: Zavodu za dječju i preventivnu stomatologiju Stomatološkog fakulteta Sveučilišta u Zagrebu

Mentor rada: izv. prof. dr. sc. Dubravka Negovetić-Vranić, Zavod za dječju i preventivnu stomatologiju, Stomatološki fakultet Sveučilišta u Zagrebu

Lektor hrvatskog jezika: Sanda Jelenski, mag. ling.

Lektor engleskog jezika: Ana Težački, mag. philol. angl.

Sastav Povjerenstva za obranu diplomskog rada:

1. _____

2. _____

3. _____

Datum obrane rada: _____

Rad sadrži: 32 stranice

15 slika

CD

Rad je vlastito autorsko djelo koje je u potpunosti samostalno napisano uz naznaku izvora drugih autora i dokumenata korištenih u radu. Osim ako nije drukčije navedeno, sve ilustracije (tablice, slike i dr.) u radu izvorni su doprinos autora diplomskog rada. Autor je odgovoran za pribavljanje dopuštenja za korištenje ilustracija koje nisu njegov izvorni doprinos, kao i za sve eventualne posljedice koje mogu nastati zbog nedopuštenog preuzimanja ilustracija odnosno propusta u navođenju njihovog podrijetla.

Zahvala

Zahvaljujem mentorici izv. prof. dr. sc. Dubravki Negovetić-Vranić na pomoći, savjetima i suradnji pri izradi ovog rada.

Također, veliko hvala mami, baki, Ivani, Katji i svim mojim bližnjima na podršci i ljubavi tijekom studija. Ovaj rad posvećujem didi koji me gleda s nekog ljepšeg mjesta.

Sažetak

PRIKAZ SLUČAJA KOMPLICIRANE DENTALNE TRAUME GORNJEG INCIZIVA

Dentalne su traume ozljede izazvane kratkotrajnom fizičkom silom. Zastupljene su kod djece i mladih odraslih ljudi. Ozljeda mliječne denticije mogla bi ugroziti razvoj trajnih zubi, a ako estetska, žvačna i fonetska funkcija mladih trajnih zubi bude narušena može ostaviti trajne posljedice (fizičke i psihičke) na mladim pacijentima.

Najčešće su ozljede mliječne denticije luksacijske, a događaju se između 2. i 3. godine života jer djeca nisu motorički razvijena. Najčešće traume u mladoj trajnoj denticiji nastaju između 9. i 10. godine života te su češće kod dječaka nego kod djevojčica. Najviše su zastupljene ozljede u tom razdoblju nekomplikirane frakture krune. Prema Andreasenovoj klasifikaciji, dentalne traume možemo podijeliti na: ozljede tvrdih zubnih tkiva i pulpe, ozljede tvrdih zubnih tkiva, pulpe i alveolarnog nastavka, ozljede parodontnih tkiva i ozljede gingive ili oralne sluznice.

Svakoj traumi treba pristupiti pravovremeno i s odgovarajućim pristupom liječenja. Odabir terapije ovisi o vrsti traume. U terapijske svrhe izvode se brojni restaurativni, endodontski i kirurški postupci. U ovom je radu prikazan slučaj komplicirane frakture krune gornjeg središnjeg sjekutića kod dvanaestogodišnje pacijentice. Terapijski je postupak uključivao primjenu djelomične pulpotomije po Cveku te postavu kompozitne restauracije na traumom zahvaćen zub. S obzirom da se radi o mladom trajnom zubu od iznimne je važnosti očuvati ga u usnoj šupljini kako ne bi došlo do narušavanja estetskog, funkcijskog i fonetskog aspekta djeteta.

Ključne riječi: dentalne traume, ozljeda, terapija, djelomična pulpotomija

Summary

CASE REPORT OF COMPLICATED DENTAL TRAUMA OF UPPER INCISOR

Dental trauma injuries are caused by short-term physical force. Injury of deciduous dentition could compromise the development of permanent teeth, and if the aesthetic, masticatory, and phonetic function of young permanent teeth is impaired, it can leave lasting consequences (physical and mental) on young patients.

The most common injuries of deciduous dentition are luxations, and they occur between 2nd and 3rd year of child's life because children are not motorically developed. The most common traumas in young permanent dentition occur between the ages of 9 and 10 and are more common among boys than girls. The most common injuries in this period are uncomplicated crown fractures. According to Andreasen's classification, dental traumas can be divided into: injuries of hard dental tissues and pulp, injuries of hard dental tissues, pulp and alveolar processus, injuries of periodontal tissues and injuries of gingiva or oral mucosa.

Any trauma should be approached in a timely manner and with an appropriate approach to treatment. Numerous restorative, endodontic and surgical procedures are performed for therapeutic purposes. This paper presents a case of complicated fracture of the crown of the upper central incisor in twelve-year-old female patient. The therapeutic procedure included the application of a partial pulpotomy according to Cvek and the placement of a composite restoration on the trauma-affected tooth. Since it is a young permanent tooth, it is extremely important to preserve it in the oral cavity so it does not disturb the aesthetic, functional and phonetic aspects of the child.

Keywords: dental trauma, injury, treatment, partial pulpotomy

Sadržaj

1. UVOD	1
1.1. Klasifikacija dentalnih trauma	2
1.2. Ozljede tvrdih zubnih tkiva i pulpe	4
1.3. Ozljede tvrdih zubnih tkiva, pulpe i alveolarnog nastavka	5
1.4. Ozljede parodontnih tkiva	6
2. KOMPLICIRANA FRAKTURA KRUNE – PRISTUP LIJEČENJU	10
2.1. Materijali	11
2.2. Metode liječenja komplicirane frakture krune mladih trajnih zubi	12
3. PRIKAZ SLUČAJA	14
4. RASPRAVA	24
5. ZAKLJUČAK	26
6. LITERATURA	28
7. ŽIVOTOPIS	31

Popis skraćenica

DPP – direktno prekrivanje pulpe

mm - milimetar

MTA – mineral trioksid agregat

npr. – na primjer

h - sati

Dentalna je trauma ozljeda nastala silom (direktnom/indirektnom) koja je djelovala u kratkom vremenskom razdoblju. Traumatske ozljede zuba učestale su kod djece te mlađih odraslih ljudi. Također zahvaćaju i stariju populaciju, ali u manjem opsegu nego u dječjoj i ranoj odrasloj dobi. U ranoj dječjoj dobi (18-30 mjeseci) djeca počinju razvijati motoričku koordinaciju, kreću se bez pomoći roditelja te češće padaju (1). Najčešće prisutna trauma u mliječnoj denticiji je intruzija zuba. Traumatske ozljede mladih trajnih zuba češće su u dobi između devete i desete godine života te su češće prisutne kod dječaka nego djevojčica. Dječaci su aktivniji, češće se bave sportovima kao što su kontaktni sportovi, grublji su u igri, stoga su više skloni doživjeti traumu. Nekomplicirana fraktura krune zuba najčešća je ozljeda trajne denticije u toj dobi. Najveći postotak trauma u trajnoj, ali i mliječnoj denticiji zahvaća gornje središnje sjekutiće (2-4), posebice kod djece koja imaju ortodontske anomalije kao što su inkompetentne usnice, klasa po Angleu II i protruzija gornjih sjekutića. Brojne karijesne lezije također su predisponirajući faktor, kao i strukturalne anomalije zuba (npr. amelogenesis imperfecta, dentinogenesis imperfecta) koje utječu na promjenu strukture i tvrdoće zubnih tkiva (2).

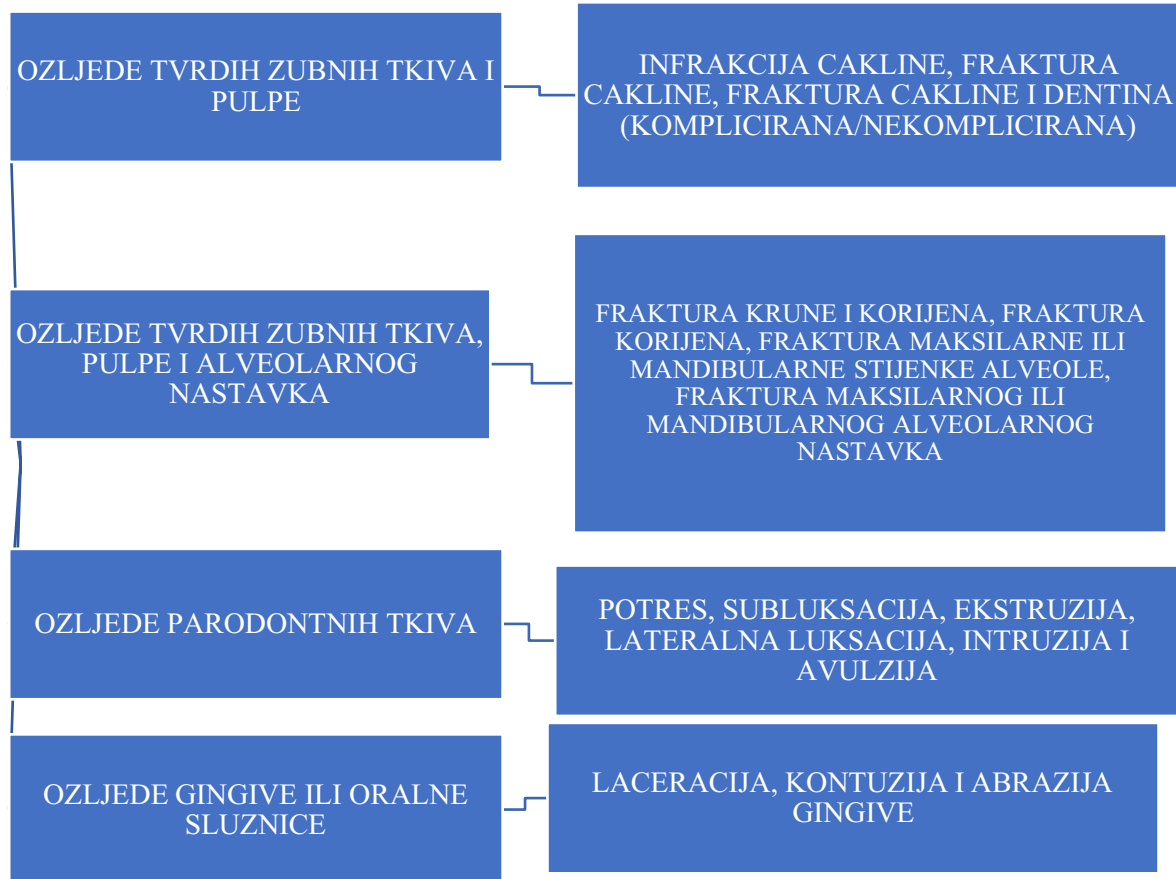Svrha ovog rada je prikazati slučaj komplicirane frakture krune mladog trajnog zuba te pristup liječenju iste. Mladi trajni zubi nemaju završen rast i razvoj korijena stoga doktor dentalne medicine mora poznavati tehnike kojima bi omogućio pravilan razvitak i očuvanje traumatiziranog zuba u usnoj šupljini.

1.1. Klasifikacija dentalnih trauma

Prema Andreasenovoj modifikaciji koja je prihvaćena od strane Svjetske zdravstvene organizacije, dentalne traume možemo klasificirati prema:

1. ozljedama tvrdih zubnih tkiva i pulpe
2. ozljedama tvrdih zubnih tkiva, pulpe i alveolarnog nastavka
3. ozljedama parodontnih tkiva
4. ozljedama gingive ili oralne sluznice

Svaka od tih podjela može se primijeniti na mliječnu i trajnu denticiju (1).



Slika 1. Andreasenova klasifikacija dentalnih trauma (1).

1.2. Ozljede tvrdih zubnih tkiva i pulpe

Infrakcija cakline

Infrakcija je ozljeda u području cakline. Ne dolazi do gubitka zubnog tkiva, ali se lom proteže kroz čitavu debljinu cakline (do caklinsko-dentinskog spojišta). Infrakcijske su linije vidljive ako se svjetlost usmjeri usporedno s aksijalnom osi zuba. Zub bi trebalo topikalno fluoridirati, a ako infrakcija uzrokuje estetske smetnje zub se sanira tekućim kompozitom (1,2).

Fraktura cakline

Fraktura cakline je prijelom koji je ograničen na caklinu. Uglavnom je to ozljeda koja pacijentu ne izaziva simptome. Testovi senzibiliteta gotovo su uvijek pozitivni, ali ako zub ne reagira na podražaje trebamo posumnjati na oštećenje pulpe te postoji rizik od nekroze u budućnosti (11). Ukoliko frakturirani segment koji se nalazi u koronarnom dijelu bude pronađen te nema značajnog gubitka zubnog tkiva, može se ponovno fiksirati na zub. Fiksira se pomoću dentinskih adheziva i kompozitnih smola. U slučaju da se frakturirani dio zuba ne može pronaći ili se ne može ponovno fiksirati na zub, dio cakline koji nedostaje nadograđuje se kompozitnim ispunima (1,2).

Nekomplicirana fraktura krune

Nekomplicirana fraktura krune ozljeda je koja zahvaća područje cakline i dentina bez ekspozicije pulpe. Najčešća je od svih fraktura. Zub je fiziološki pomičan, a ne bi trebao biti osjetljiv na palpaciju ili perkusiju (11). Dentin je građen od dentinskih tubulusa koji su izloženi i otvoreni kod ovakve vrste traume te su podložniji prodoru bakterija i bakterijskih toksina koji bi mogli izazvati upalu pulpe. Pulpu treba zaštititi od vanjskih utjecaja. Ukoliko nekomplicirana fraktura nije udružena traumom parodonta, kruna se restaurira koristeći staklenoionomerni cement te se završno izradi ispun koristeći dentinske adhezive i kompozitne materijale. Neki autori smatraju da direktno stavljanje dentinskih adheziva na izloženi dentin može dovesti do odgođenog cijeljenja i pulpitisa (12). U slučaju luksacijske ozljede nadogradnju trebamo odgoditi, stoga se pruži prva pomoć koja se sastoji od prekrivanja ozlijeđene površine materijalom na bazi kalcijeva hidroksida te postavljanja kompozitnog zavoja (1,2).

Komplicirana fraktura krune

Komplicirana fraktura krune je termin koji podrazumijeva traumu cakline, dentina te ekspoziciju pulpe. Očekivano je da zub bude blago osjetljiv na testove senzibiliteta, a ako nije, postoji rizik od razvoja nekroze pulpe (11). Liječenjem se nastoji neinficirani dio pulpe očuvati vitalnim. U terapiji se zub mora endodontski i estetski sanirati. Endodontski postupci kojima se zub može liječiti su: direktno prekrivanje pulpe, djelomična pulpotomija po Cveku, cervikalna pulpotomija i pulpektomija. DPP može se učiniti na zubima koji nemaju završeni rast i razvoj korijena, mali otvor pulpe (oko 1 mm) te ako je od ozljede prošlo maksimalno 12 sati. Djelomična pulpotomija po Cveku radi se ukoliko je rast korijena nezavršen, a prošlo je do 24 sata nakon ozljede. U slučaju da je prošlo više od 24 sata, učini se cervikalna pulpotomija. Pulpektomija je indicirana samo u slučaju komplicirane frakture zuba kojemu je rast i razvoj korijena završen (2,5).

1.3. Ozljede tvrdih zubnih tkiva, pulpe i alveolarnog nastavka

Fraktura krune i korijena

Fraktura krune i korijena uključuje caklinu, dentin i cement. Može biti komplicirana ili nekomplicirana ovisno o tome je li došlo do ekspozicije pulpe. Najčešće izgleda kao kosa linija koja je smještena ispod caklinsko cementnog spojišta, sve do par milimetara incizalno od gingivnog ruba. O ekspoziciji pulpe ovisi liječenje. Ako se radi o nekompliciranoj traumi postoje dvije mogućnosti liječenja. Prva je da se ukloni koronarni fragment te omogući ponovno stvaranje gingivnog pričvrstka na eksponiranom dentinu. Druga je mogućnost uklanjanje koronarnog fragmenta te kirurško prikazivanje subgingivne frakture (gingivektomijom i/ili osteotomijom) (1, 5).

Ako je došlo do ekspozicije pulpe, odnosno do komplicirane traume, mogućnosti liječenja su: DPP, pulpotomija te endodontsko liječenje (6).

Fraktura korijena

Fraktura korijena zuba ozljeda je cementa, dentina i radikularne pulpe. Najčešće nastaje na gornjim središnjim sjekutićima sa završenim rastom korijena prilikom djelovanja tupe i jake sile. Apikalni fragment uvijek ostaje nepomičan, a koronarni fragment često je pomaknut. Na prognozu utječe stupanj dislokacije. Što je veća dislokacija, nepovoljnija je prognoza. Najbolja mogućnost za zacjeljivanje pulpe postoji kada nema dislokacije fragmenta. To omogućuje odontoblastnim progenitornim stanicama da formiraju dentinski most koji povezuje dva fragmenta (13). Most stabilizira fragmente, a zatim se cement formira duž linije loma. Već nakon tri mjeseca može biti vidljivo zacjeljivanje, ali potrebno je nekoliko godina da ozljeda u potpunosti zacijeli (14).

U terapiji je potrebno učiniti repoziciju i imobilizaciju splintom. Ukoliko se fraktura nalazi u apikalnoj ili srednjoj trećini, splint ostaje četiri tjedna. Kod fraktura u cervikalnoj trećini splint može ostati i do četiri mjeseca. Poslije tri mjeseca na kontrolnom pregledu radi se test vitaliteta. Ako pulpa nije vitalna započinje se endodontski tretman. Najčešće obuhvaća koronarni fragment jer je pulpa najčešće u apikalnom dijelu vitalna (1, 2, 7).

Fraktura alveolarnog nastavka

Fraktura alveolarnog nastavka rijetka je ozljeda. Alveola može, ali i ne mora biti uključena. Klinički često vidimo poremećaj okluzije. Reponira se fragment u lokalnoj anesteziji, postavlja se fleksibilni splint te pacijent dobiva upute o prehrani i oralnoj higijeni. Splint se uklanja nakon četiri tjedna (1, 2).

1.4. Ozljede parodontnih tkiva

Potres

Potres (kontuzija) ozljeda je potpornih struktura zuba. Kliničkim pregledom se utvrdi da je zub bez abnormalne pomičnosti. Test senzibiliteta je pozitivan. Povećana je osjetljivost na perkusiju.

Pacijentu se daju upute o prehrani (mekša, kašasta hrana) i održavanju oralne higijene (mekka četkica). Rijetko dolazi do komplikacija liječenja (1, 2).

Subluksacija

Subluksacija je luksacijska ozljeda u kojoj dolazi do traume potpornih struktura zuba. Zub je abnormalno pomičan, ali bez pomaka unutar alveole. Klinički je vidljiva oteklina i krvarenje. Pacijentu se daju savjeti o prehrani i oralnoj higijeni (1, 2).

Ekstruzijska luksacija

Ekstruzija zuba je ozljeda u kojoj dolazi do djelomičnog pomaka zuba izvan alveole (u aksijalnom smjeru). Parodontno tkivo je oštećeno, a alveolarna kost nije ozlijeđena. Zub je patološki pomičan, bolan na horizontalnu i vertikalnu perkusiju. Test vitaliteta je negativan. Zub se repozicionira i imobilizira fleksibilnim splintom (dva tjedna). Ako se radi o zubu s nezavršenim rastom i razvojem korijena, očekuje se uspješni oporavak. Zubima sa završenim rastom korijena uspostava vitaliteta vrlo je rijetka (1, 2).

Lateralna luksacija

Lateralna luksacija karakterizirana je pomakom zuba u bukalnom ili oralnom smjeru. Uvijek je prisutna fraktura alveolarne kosti. Zub je nepomičan i uklješten u alveoli. Test perkusijom daje metalni ton, a test vitaliteta je negativan. Zub treba reponirati u lokalnoj anesteziji i imobilizirati fleksibilnim splintom (na četiri tjedna). Može se reponirati kliještima ili prstima. Prvo se lagano ekstrudira kako bi oslobodili apeks i onda se repozicionira u apikalnom smjeru (1, 2, 8). Nakon što se zub repozicionira, postavlja se fleksibilni splint na četiri tjedna. Sve ozljede mekog tkiva šivaju se nakon repozicioniranja i imobilizacije.

Intruzijska luksacija

Intruzijska luksacija ozbiljna je ozljeda u kojoj je zub potisnut u alveolu u aksijalnom smjeru. Dolazi do kidanja niti parodontnog ligamenta i prekida se živčana i vaskularna opskrba pulpe. Ukoliko dođe do ovog tipa ozljede, trajni zametak može biti kompromitiran ako se mliječni zub potisne u aksijalnom smjeru. Kliničkim pregledom često uočavamo oteklinu gornje usne. Također je vidljivo blago gingivno krvarenje. Korijen zuba utisnut je i zaglavljen u koštanoj alveoli. Testom perkusije čuje se visoki ton, a test vitaliteta je negativan. Oštećeni segment parodontnog tkiva najčešće biva zamijenjen koštanim, a kao komplikacija nastaje ankiloza. Stoga terapija treba biti usmjerena na zaustavljanje nastanka ankiloze. Zub treba pratiti sve do spontane reerupcije (u slučaju da rast i razvoj korijena nisu završeni). Također se može ortodontski ekstrudirati i kirurški repositionirati (1,2,5).

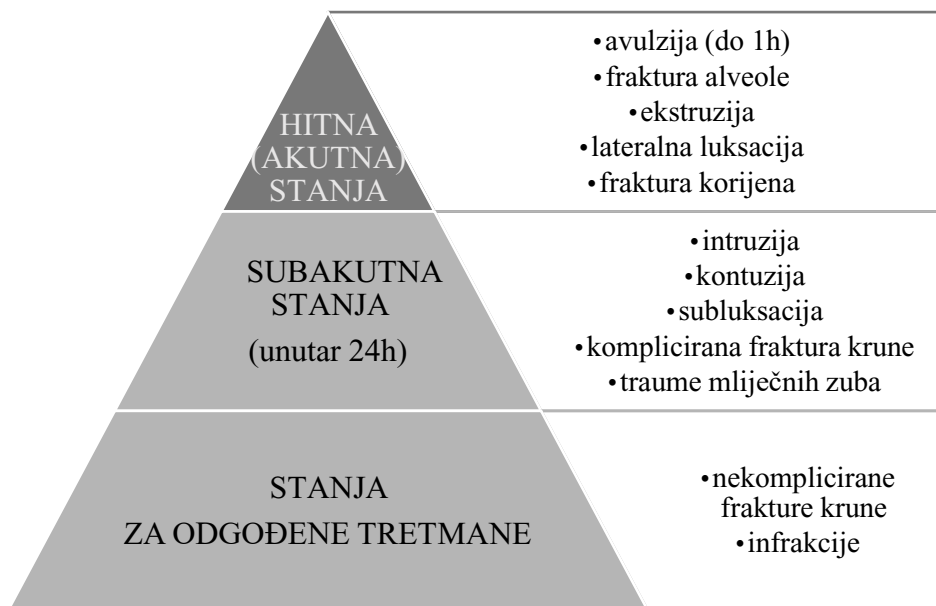
Izbijanje (avulzija)

Avulzija je ozljeda u kojoj zub biva u potpunosti izbijen iz alveole. Obzirom da potpuna intruzija zuba može nalikovati na ekstruziju, potrebno je radiološki i klinički potvrditi dijagnozu. Najčešće ozljeda zahvaća gornji središnji sjekutić zbog njegovog protrudiranog položaja u zubnom luku. Klinički je vidljiva zubna alveola koja može biti ispunjena krvnim ugruškom ili prazna. Prilikom izbijanja zuba uvijek dođe do traume parodontnog ligamenta. Kako bi replantacija zuba bila uspješna, najbitnije je očuvati vitalne stanice parodontnog ligamenta (1, 2, 9, 10).

Cilj je terapije vratiti zub u alveolu i omogućiti mu cijeljenje. Idealna bi situacija bila na mjestu nesreće replantirati zub, ali to često nije moguće. Ishod liječenja ovisi o vremenu koje je zub proveo ekstraoralno te u kojem je mediju zub pohranjen do dolaska u ordinaciju dentalne medicine. Mediji su ključni za preživljavanje stanica parodontnog ligamenta na površini korijena. Zub se može pohraniti u trajnom mlijeku, fiziološkoj otopini ili slini (u ustima). Postoje i specijalizirane otopine koje se mogu kupiti kao što su Save a Tooth ili DentoSafe (9). Kada pacijent dođe u ordinaciju, zub treba očistiti. Nikada ne bismo smjeli držati zub za korijen, već za krunu kako ne bismo ozlijedili stanice na površini korijena. Alveola se ispiri fiziološkom otopinom i zub se replantira u alveolu. Imobilizira se žičano-kompozitnim splintom na 10-14 dana (9).

Ako je pacijent došao u ordinaciju u periodu kraćem od jednog sata, moguće je da će doći do potpune ili djelomične reparacije parodontnog ligamenta (1, 10).

Također postoji klasifikacija prema Andreasenu i suradnicima (1) kojom se traume mogu podijeliti prema prioritetima u liječenju.



Slika 2. Klasifikacija trauma prema prioritetima u liječenju (1).

2.KOMPLICIRANA FRAKTURA KRUNE – PRISTUP LIJEČENJU

2.1. Materijali

Kalcijev hidroksid (CaOH₂)

Kalcijev hidroksid lužnati je materijal koji se koristi u svakodnevnoj stomatološkoj praksi. Antiseptičkim, antiinflamatornim i dentinogenim učinkom djeluje na pulpu. Antiseptički učinak ovisi o količini oslobođenog hidroksilnog iona (15,16). Prilikom ostvarivanja kontakta s vitalnim pulpnim tkivom djeluje iritabilno, uzrokuje površinsku nekrozu i započinje upalnu reakciju pulpe. Dolazi do diferencijacije odontoblasta te formiranja dentinskih mostića na mjestu eksponirane pulpe (2). Preparati kalcijeva hidroksida mogu se pronaći na tržištu u obliku jednokomponentnih pasti (Calcipast, Calasept) i dvokomponentnih cemenata (Dycal). Jednokomponentne paste koriste se kao međuposjetni medikamentozni ulošci. Zbog toga što se ne stvrđavaju u korijenskom kanalu, svoju primjenu pronašli su i kao privremena punila korijenskih kanala. Dvokomponentni cementi koriste se za indirektno i direktno prekrivanje pulpe, nakon primjene se stvrđavaju (2). Kalcijev hidroksid topljiv je u vodi. U slučaju nedovoljnog koronarnog brtvljenja, odnosno propuštanja ispuna, dolazi do otapanja i ispiranja kalcijeva hidroksida, što ostavlja prazan prostor u kojemu bi se bakterije mogle naseliti i izazvati infekciju (22).

Mineral trioksid agregat (MTA)

Mineral trioksid agregat bioaktivni je materijal. Sastoji se od dikalcijeva silikata, trikalcijeva silikata, trikalcijeva aluminata, tetrakalcijeva aluminoferita i brojnih drugih mineralnih oksida (17,18). Ovaj materijal ima alkalični pH= 12,5 jer reakcijom mineral trioksid agregata i vode nastaje kalcijev hidroksid (19). Pasta MTA-a zamiješa se s destiliranom vodom u omjeru 3:1. Svezuje se reakcijom hidratacije stoga u materijalu i u njegovoj blizini mora biti dovoljno količine vode. Terapeutu je manipulacija ovim materijalom u ustima olakšana jer ne mora nužno imati osigurano suho radno polje. Prednosti MTA-a su biokompatibilnost, antimikrobno djelovanje (zbog visokog pH) te stimulacija cementogeneze, regeneracije kosti i proliferacije stanica. Upravo iz tih razloga smatra se poželjnim materijalom za kliničku uporabu (20). Nedostaci su prisutnost željezovih i manganovih iona koji mogu dovesti do diskoloracije zuba i visoka cijena materijala.

2.2. Metode liječenja komplicirane frakture krune mladih trajnih zubi

Direktno prekrivanje pulpe

Direktno prekrivanje pulpe postupak je indiciran kod mladih trajnih zuba u kojih postoji mali ekspozijski otvor pulpe koji je nastao tijekom preparacije kaviteta zuba zahvaćenim karijesom, s reverzibilnim pulpitisom ili dentalnom traumom (21). Cilj je terapijskog postupka očuvati vitalitet pulpe na način da se potakne stvaranje reparatornog dentina. Zub treba izolirati koferdamom ili svitcima staničevine. Kavitet se ispiri otopinom natrijeva hipoklorita. Natrijev hipoklorit dezinficira kavitet te otplavljuje krvne ugruške. Zaostali krvni ugrušci u kavitetu mogu biti uzrok interne resorpcije, ometati stvaranje dentinskih mostića i služiti kao supstrat bakterijama kod neadekvatno postavljenih ispuna (23). Ukoliko nakon 10 minuta krvarenje ne prestaje, upala je progredirala u dublje područje pulpe, stoga je indicirana pulpotomija. Ako je krvarenje zaustavljeno, eksponirani otvor pulpe prekriva se preparatima kalcijeva hidroksida ili MTA-a. Nakon toga se postavlja staklenoionomerna podloga i završno kompozitni ispun koji mora osigurati dobro koronarno brtvljenje kako bi prevenirali infekcije.

Pulpotomija

Pulpotomija je postupak u kojemu se uklanja inficirano pulpno tkivo mladog trajnog zuba, a preostalo zdravo ostavlja se netaknutim. Za razliku od DPP-a, kod pulpotomije se dodatno uklanja inficirano tkivo, a DPP-u se pristupa na malom ekspozijskom otvoru. Ukoliko se uklanja 1.5-2 milimetra koronarne pulpe, taj se postupak naziva djelomična pulpotomija. Uklanjanje kompletne koronarne pulpe naziva se cervikalna pulpotomija.

Djelomična pulpotomija po Cveku

Cvek i suradnici (24) prvi su predstavili djelomičnu pulpotomiju kao modalitet liječenja komplicirane frakture krune. Dokazali su da se kod netretirane traumatske ekspozijske pulpe upala širi proliferativno te ne prodire dublje od 2 milimetra nakon 7 dana. Zaključili su da nije potrebno uklanjati više od 2 milimetra pulpe ispod ekspozijske.

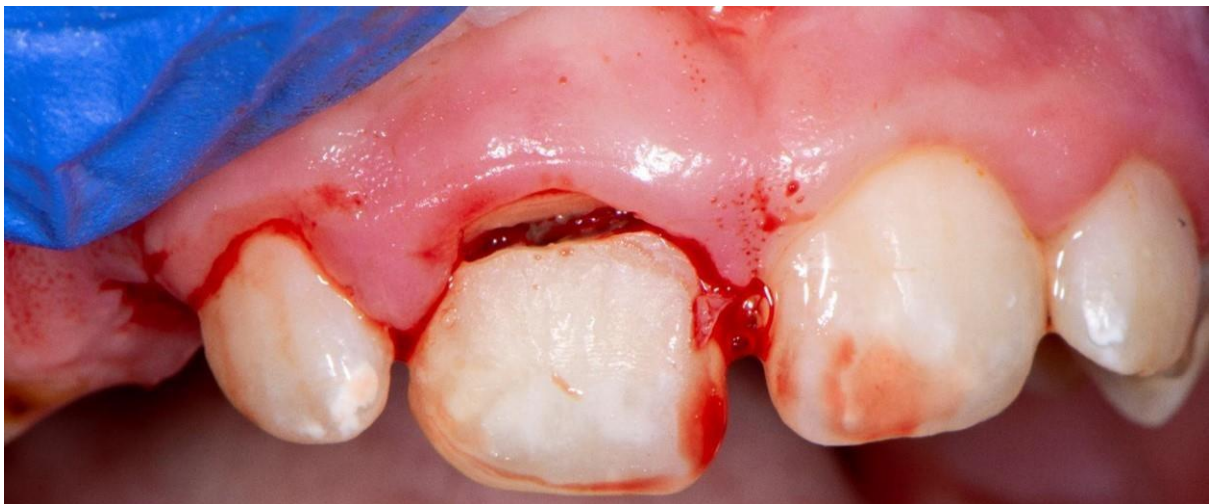Zub se izolira koferdamom i dezinficira natrijevim hipokloritom. Kod traumatske ozljede, terapeut procjenjuje dubinu inficiranog pulpnog tkiva te se taj dio ukloni (maksimalno 2 milimetra). Važno je ukloniti sav inficirani sadržaj kako ne bi došlo do kontinuiranog krvarenja, kontaminacije mikroorganizmima i diskoloracije zuba. Tkivo se uklanja dijamantnim svrdlom na turbini uz vodeno hlađenje. Ispreparirano područje ispire se natrijevim hipokloritom (dezinfekcija i hemostaza). Ako se krvarenje nije zaustavilo, amputaciju bi trebalo nastaviti apikalnije, sve do zdravog tkiva. Nakon postignute hemostaze, na mjesto amputacije postavlja se kalcijev hidroksid ili MTA. Nakon toga se postavlja staklenoionomerna podloga te završna kompozitna restauracija. Kod uspješne pulpotomije dolazi do stvaranja dentinskih mostića.

Cervikalna pulpotomija

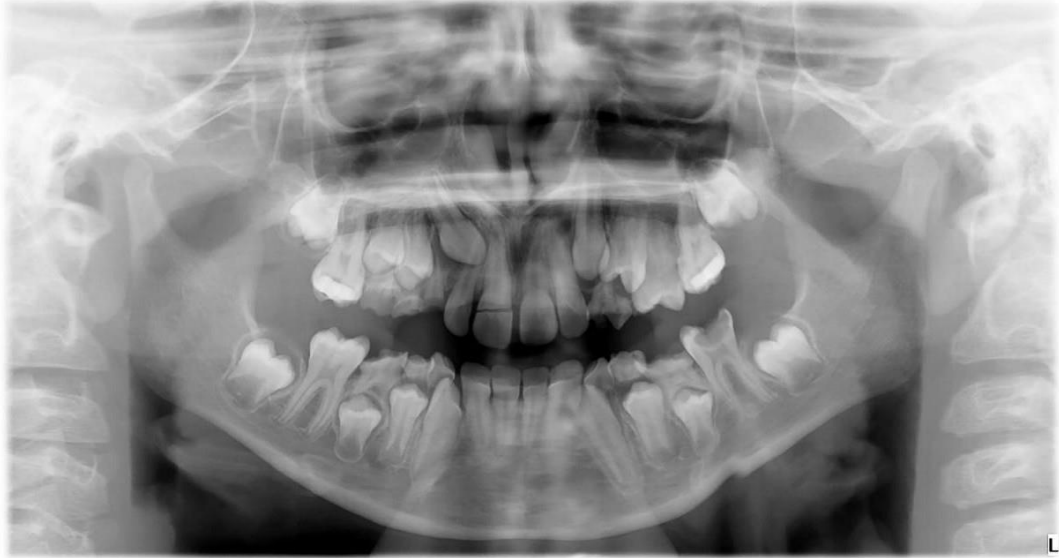Cervikalna pulpotomija indicirana je kod pacijenata s ireverzibilnim pulpitisom. Ovaj postupak omogućuje mladim trajnim zubima završetak rasta i razvoja korijena. Razlikuje se od djelomične pulpotomije prema dubini amputacije. Uklanja se koronarni dio pulpe sve do ulaska u korijenske kanale u kojima se nalazi zdrava radikularna pulpa. Kalcijev hidroksid i MTA materijali su odabira koji se postavljaju na radikularnu pulpu. Važno je završiti postupak postavljanjem trajnog ispuna koji će osigurati dobro koronarno brtvljenje te spriječiti nastanak bakterijske infekcije. Od velike je važnosti klinički i radiološki pratiti zub jer postoji rizik od nastanka nekroze pulpe, obliteracije kanala i interne/eksterne resorpcije korijena.

3. PRIKAZ SLUČAJA

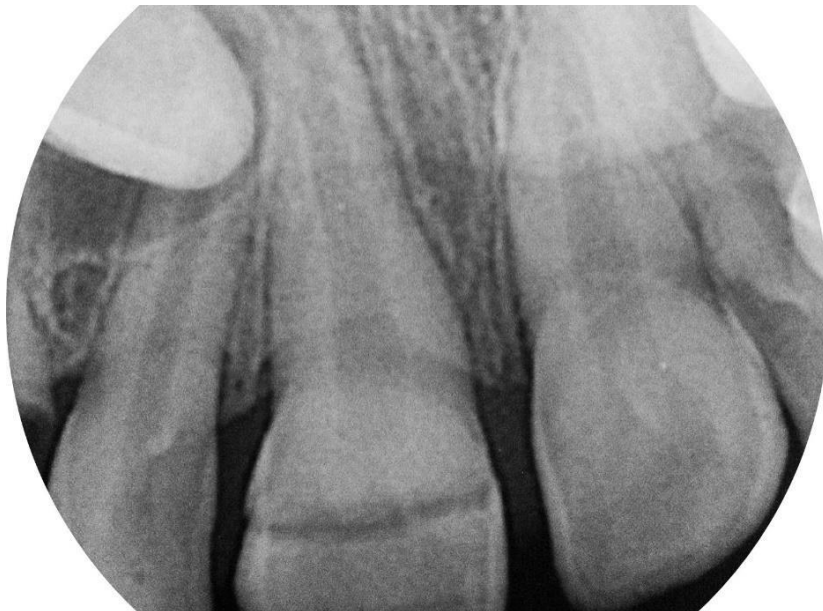Na Zavod za dječju i preventivnu dentalnu medicinu Stomatološkog fakulteta Sveučilišta u Zagrebu dolazi dvanaestogodišnja pacijentica u pratnji majke jer je prilikom sata plesa pala i doživjela dentalnu traumu. Anamneza je bila bez osobitosti. Kliničkim pregledom uočena je komplicirana fraktura krune gornjeg središnjeg desnog sjekutića (Slika 3.). Napravljena je ekstraoralna panoramska RTG snimka (ortopantomogram) koja potvrđuje postavljenu kliničku dijagnozu (Slika 4. i Slika 5.). Također, testovi vitaliteta ukazali su na vitalnost pulpe. Iz tog razloga, izbor terapije koja će u daljnjem postupku biti opisana je djelomična pulpotomija po Cveku.



Slika 3. Komplicirana trauma gornjeg središnjeg desnog sjekutića uočena kliničkim pregledom.
Preuzeto s dopuštenjem autora izv. prof. dr. sc. Dubravke Negovetić-Vranić.

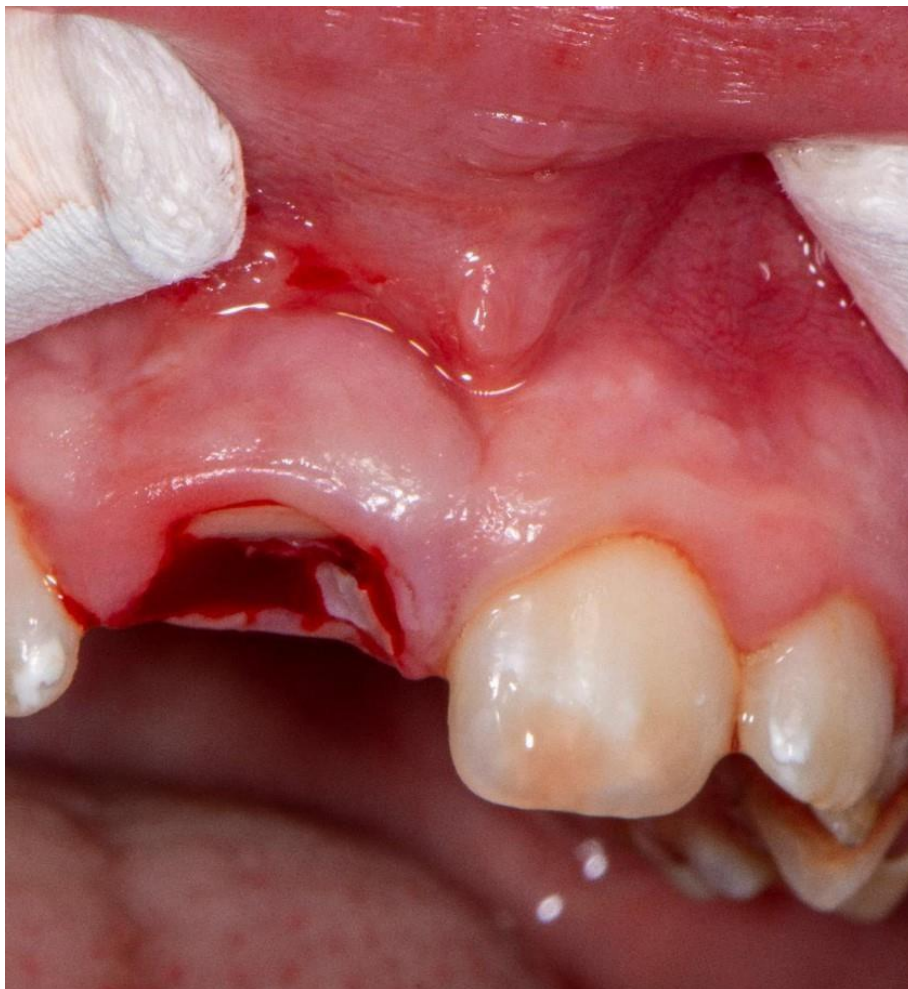

Slika 4. Ortopantomogram kojim je potvrđena klinička sumnja na komplikovanu frakturu krunice gornjeg središnjeg desnog sjekutića. Preuzeto s dopuštenjem autora izv. prof. dr. sc. Dubravke Negovetić-Vranić.

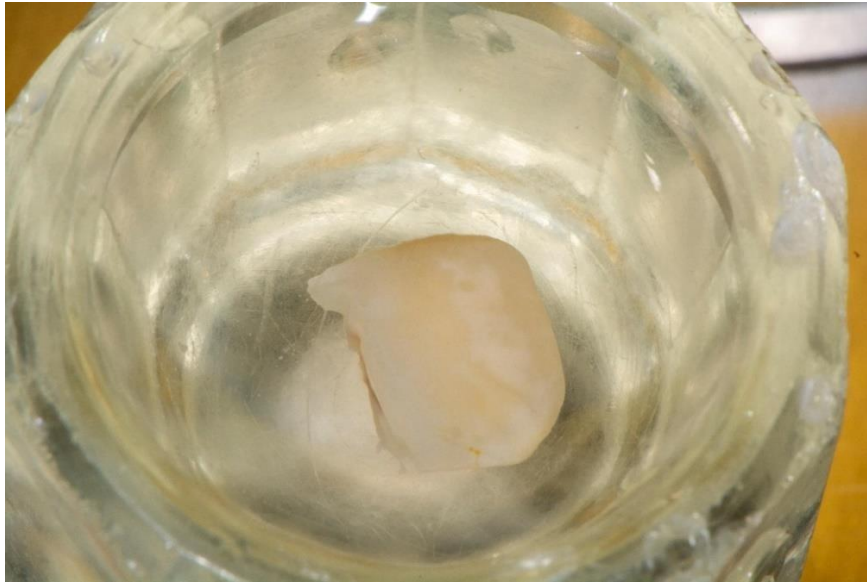

Slika 5. Prikaz ortopantomogramske snimke na mjestu frakturane linije komplikovane frakture gornjeg središnjeg desnog sjekutića. Preuzeto s dopuštenjem autora izv. prof. dr. sc. Dubravke Negovetić-Vranić.

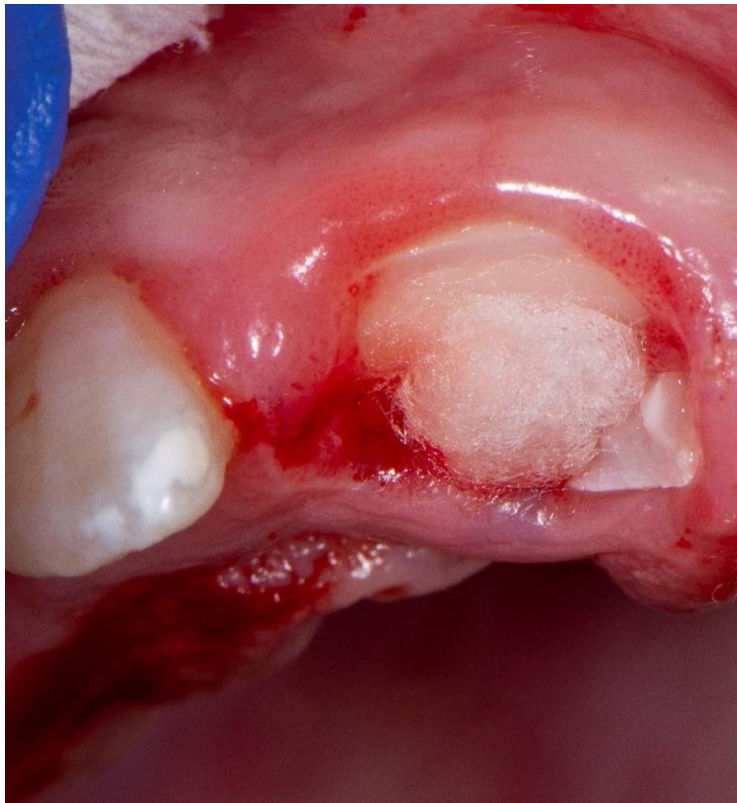
Radi očuvanja suhog radnog polja tijekom terapijskog postupka i preglednosti područja zahvaćenog traumom, u gornji vestibulum unose se dva svitka staničevine (vaterolice) s obje strane frenuluma gornje usnice. Potom se uklonio odlomljeni fragment krune zuba (Slika 6.) te je postavljen u fiziološku otopinu do završne restauracije (Slika 7.). Nakon pet minuta, hemostaza je postignuta postavljanjem sterilne vaticе natopljene otopinom natrijeva hipoklorita (Slika 8.).



Slika 6. Stanje u usnoj šupljini nakon uklanjanja odlomljenog fragmenta krune. Preuzeto s dopuštenjem autora izv. prof. dr. sc. Dubravke Negovetić-Vranić.

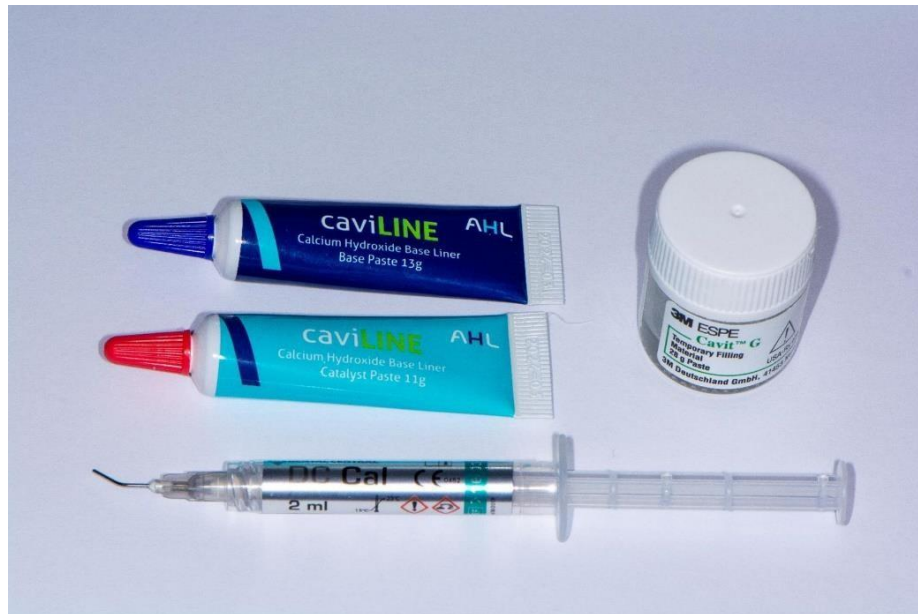

Slika 7. Odlomljeni fragment krune gornjeg središnjeg desnog sjekutića postavljen u fiziološku otopinu. Preuzeto s dopuštenjem autora izv. prof. dr. sc. Dubravke Negovetić-Vranić.

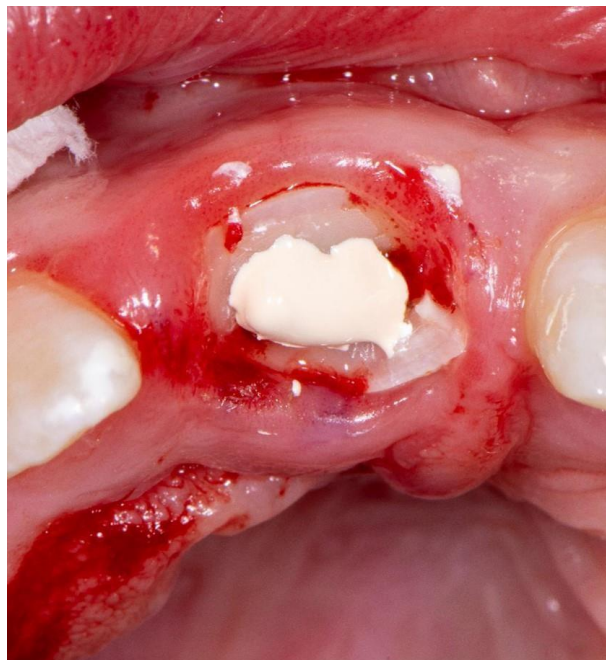

Slika 8. Vatica natopljena natrijevim hipokloritom postavljena na mjesto ekspozicije pulpe. Preuzeto s dopuštenjem autora izv. prof. dr. sc. Dubravke Negovetić-Vranić.

Na eksponirano područje pulpe postavljena je pasta kalcijeva hidroksida DC Cal® (DC Dental Central, Hamburg, Njemačka), a na pastu liner također na bazi kalcijeva hidroksida caviLINE® (AHL, Tonbridge, Ujedinjeno Kraljevstvo) (Slika 9.). Potom je postavljena staklenoionomerna podloga (Slika 10.).

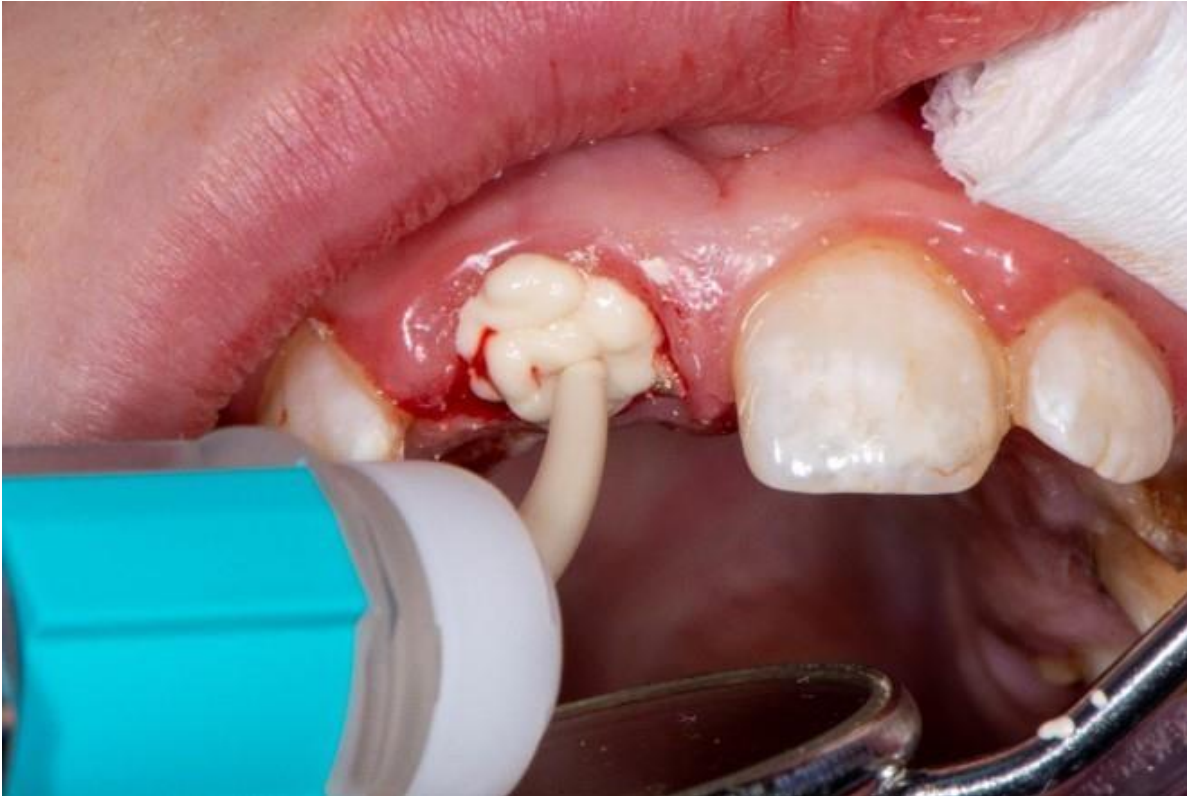

Slika 9. Materijali na bazi kalcijeva hidroksida korišteni za prekrivanje eksponirane pulpe.
Preuzeto s dopuštenjem autora izv. prof. dr. sc. Dubravke Negovetić-Vranić.

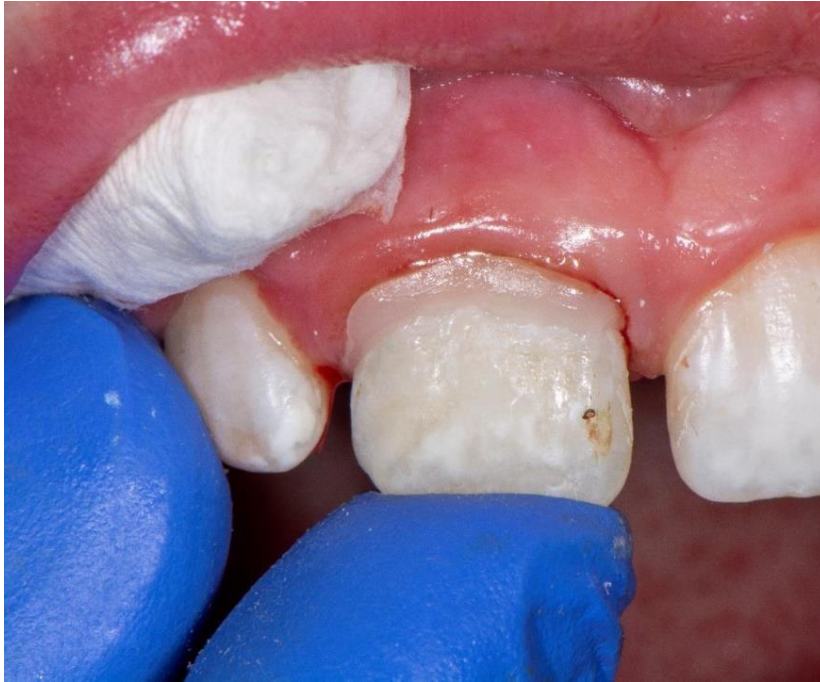

Slika 10. Postavljena staklenoionomerna podloga. Preuzeto s dopuštenjem autora izv. prof. dr. sc. Dubravke Negovetić-Vranić.

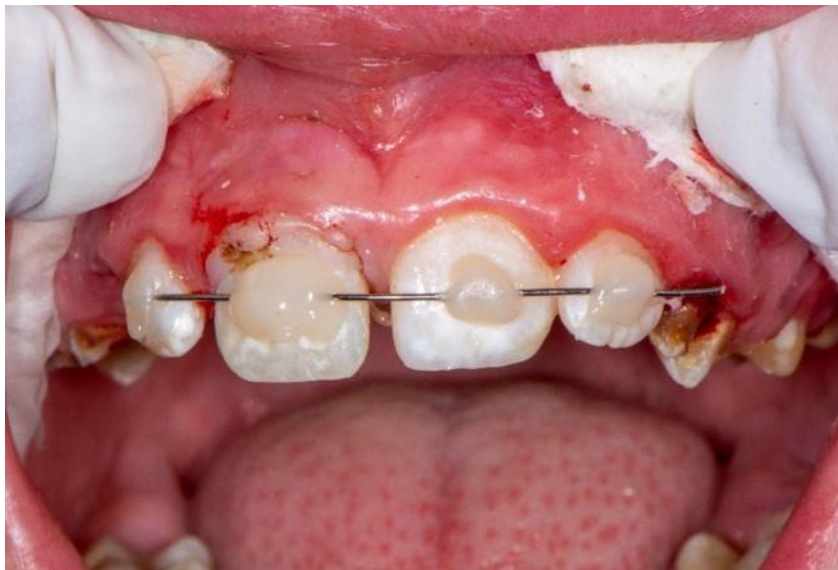Odlomljeni fragment zalijepio se staklenoionomernim materijalom te se završno restauriralo kompozitom (Slika 11. i Slika 12.). Postavljen je fleksibilni žičano-kompozitni splint debljine 0,4 mm, koji osigurava fiksaciju fragmenta, ali i omogućava zubu minimalne fiziološke kretnje kako bi se rizik od ankiloze sveo na minimum (Slika 13.). Nakon dva tjedna uklanja se postavljeni žičano-kompozitni splint.



Slika 11. Izrada konačne restauracije staklenoionomernim ispunom. Preuzeto s dopuštenjem autora izv. prof. dr. sc. Dubravke Negovetić-Vranić.

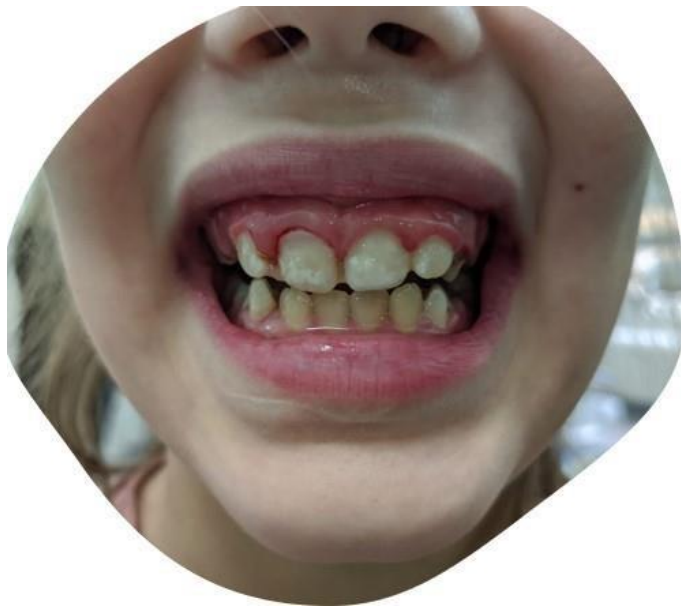

Slika 12. Izgled završne restauracije nakon lijepljenja odlomljenog fragmenta zuba. Preuzeto s dopuštenjem autora izv. prof. dr. sc. Dubravke Negovetić-Vranić.

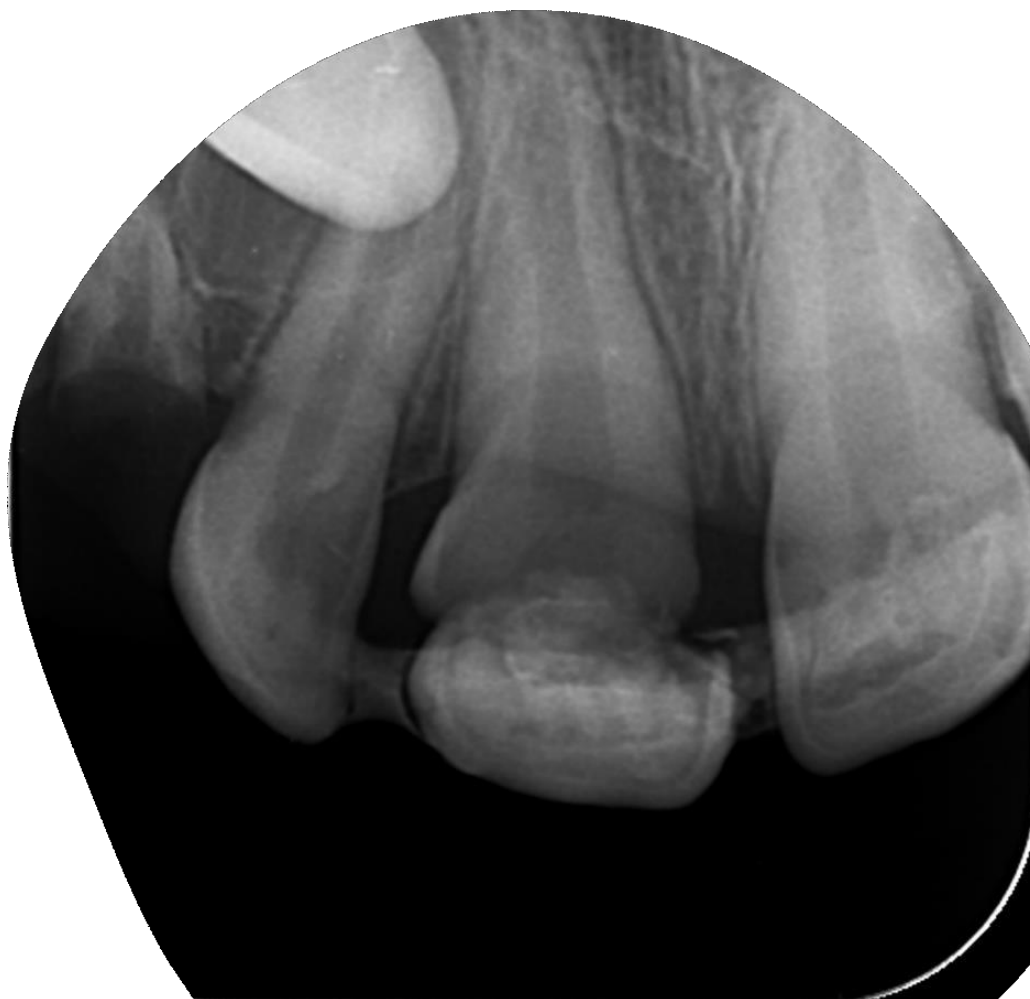


Slika 13. Postavljeni žičano-kompozitni splint. Preuzeto s dopuštenjem autora: izv. prof. dr. sc. Dubravke Negovetić-Vranić.

Nakon šest mjeseci, pacijentica dolazi na kontrolni pregled. Učinjena je RTG snimka kojom nisu registrirane periapikalne promjene, klinički pregled te testovi vitaliteta koji su dali pozitivne rezultate (Slika 14. i Slika 15.). Uspješna terapija prikazana ovim kliničkim slučajem omogućuje mladoj pacijentici daljnji fizički, ali i psihološki razvoj te ne narušava njeno samopouzdanje u adolescenciji.



Slika 14. Klinički pregled šest mjeseci nakon traume. Preuzeto s dopuštenjem autora izv. prof. dr. sc. Dubravke Negovetić-Vranić.



Slika 15. Kontrolna radiološka snimka nakon šest mjeseci. Preuzeto s dopuštanjem autora izv. prof. dr. sc. Dubravke Negovetić-Vranić.

4.RASPRAVA

Liječenje dentalnih trauma složen je i dugotrajan postupak. Od iznimne je važnosti adekvatno pristupiti liječenju kako bi osigurali rast i razvoj korijena mladih trajnih zubi koji bi doživotno trebali perzistirati u usnoj šupljini.

Djelomična pulpotomija po Cveku terapijski je postupak u kojemu se ukloni 1-2 milimetra upaljenog pulpnog tkiva te se na eksponiranu površinu postavlja kalcijev hidroksid. Kalcijev hidroksid lužnati je materijal koji zbog visokog pH uzrokuje površinsku nekrozu. Lokalnim povišenjem pH dolazi do inaktivacije osteoklasta i aktiviranja molekula koje sudjeluju u reparaciji (npr. alkalna fosfataza). Stanice proliferiraju u odontoblaste i nastaju dentinski mostići. Ukoliko se upala nalazi ispod materijala na bazi kalcijeva hidroksida, ni jedan od navedenih procesa neće biti moguć (25), stoga je vrlo važno osigurati dobro koronarno brtvljenje završnim ispunom. Cvekova (15,21,26) istraživanja bila su ključna u promjeni stavova vezanih uz traumatsku ekspoziciju pulpe. Zaključeno je da veličina ekspozicijskog otvora i vrijeme proteklo od trenutka traume do početka liječenja nisu ključni faktori o kojima ovisi ishod terapije. Također je otkriveno da bi pulpa mogla cijeliti ukoliko se ukloni upaljeni dio. Prema tome pulpektomija i endodontsko liječenje zuba s kompliciranom frakturom nisu uvijek potrebni. U istraživanju, Cvek i Lundberg (27) prikazali su dvadeset i jedan slučaj komplicirane frakture krune koja je uspješno bila liječena parcijalnom pulpotomijom. Stoga je zaključeno da su glavni pokazatelji uspješne terapije: odsutnost simptoma i periapikalnih lezija, radiološki vidljiva barijera tvrdog tkiva između pulpe i dentina te rast i razvoj korijena mladih trajnih zubi. Lim i Kirk (28) smatraju da ishod terapije više ovisi o trenutnom stanju pulpe (u trenutku traume) i imunološkom sustavu pacijenta, nego o vremenu koje je prošlo od ekspozicije. Unatoč tome, svakako bi bilo bolje tretman započeti nedugo nakon traume jer je veća vjerojatnost da će pulpa cijeliti (29). Upaljeni se površinski dio pulpe ukloni i terapija se provede bez dodatnog stresa koji bi mogao kompromitirati pulpu u dubljim slojevima. U studiji Ozelika i suradnika (29) dokazana je neovisnost vremena koje je prošlo od ekspozicije sve do početka liječenja. Istraživane su patohistološke promjene pulpnog tkiva u različitim vremenskim razmacima koji su prošli od komplicirane frakture krune. Primijećeno je da je rani odgovor tkiva na traumu bio vaskularni (nakon 1,5h). Edem i povećana vaskularna permeabilnost bili su vidljivi i nakon 17 sati. Nakon 4 dana također su bili prisutni.

Zaključeno je kako je odgovor pulpnog tkiva na traumu individualan te da ne prati klasične faze upale. Druga istraživanja na mladim pacijentima s kompliciranom frakturom krune pokazala su da razdoblje ekspozicije pulpe od 30 dana nije značajno utjecala na ishod terapije (26).

5.ZAKLJUČAK

Djelomična pulpotomija po Cveku terapijska je tehnika kojom se omogućuje zacjeljivanje pulpe te završetak rasta i razvoja korijena mladog trajnog zuba. Prethodno navedenim istraživanjima dokazano je da veličina ekspozicijskog otvora i vrijeme proteklo od trenutka nezgode do početka liječenja nisu čimbenici koji određuju uspješnost terapije. Pokazatelji uspjeha terapije su: odsutnost boli, vitalitet pulpnog tkiva i završetak rasta i razvoja korijena. Iznimno je važno da doktor dentalne medicine pristupi liječenju mladog trajnog zuba pravovremeno i s odgovarajućim terapijskim postupkom. Nužno je osigurati završetak rasta i razvoja korijena mladog trajnog zuba jer bi gubitak istog značio dugotrajne psihičke i fizičke posljedice za mlade pacijente.

6.LITERATURA

1. Andreasen FM, Andreasen JO, Bakland LK, Flores MT. Traumatske ozljede zubi. Jastrebarsko: Naklada Slap; 2008.
2. Jurić H. Dječja dentalna medicina. Jastrebarsko: Naklada Slap; 2015.
3. Welbury R, Duggal MS, Hosey MT. Paediatric dentistry. Oxford: Oxford University press; 2012.
4. Škrinjarić I. Traume zuba u djece. Zagreb: Globus; 1988.
5. Koch G, Poulsen S. Pedodoncija. Klinički pristup. Jastrebarsko: Naklada Slap; 2005.
6. Guideline on Management of Acute Dental Trauma. American Academy of Pediatric Dentistry. *Pediatr Dent.* 2008-2009;30(Suppl 7):175-83.
7. International Association of Dental Traumatology, Dental Trauma Guidelines July 2011 [Internet]. [citirano 20.11.2016.]. Dostupno na <http://www.iadt-dentaltrauma.org/>
8. Andreasen JO, Andreasen FM, Andreasen L. Textbook and color atlas of traumatic injuries to the teeth. Copenhagen: Wiley-Blackwell; 2007.
9. Škrinjarić I, Škrinjarić T, Goršeta K, Čuković-Bagić I, Verzak Ž. Hitni i preventivni postupci kod trauma zube u djece. *Paediatr Croat.* 2010;54(Supl 1):154-62.
10. Yadav S, Sisodia N, Jha V, Yadav M. Dental exarticulation. *Niger J Clin Pract.* 2015;18:426-8.
11. Andreasen JO, editor. The dental trauma guide. San Diego: International Association of Dental Traumatology; 2012.
12. McTigue DJ. Managing traumatic injuries in the young permanent dentition. In: Nowak AJ, Christensen JR, Mabry TR, Townsend JA, Wells MH, editors. *Pediatric dentistry infancy through adolescence.* Philadelphia: Elsevier; 2019. p. 497–511.
13. Andreasen FM, Andreasen JO, Tsilingaridis G. Root fractures. In: Andreasen JO, Andreasen FM, Andersson L, editors. *Textbook and color atlas of traumatic injuries to the teeth.* 5th ed. Hoboken: Wiley-Blackwell; 2019. p. 377–412.
14. Andreasen FM. Pulpal healing after luxation injuries and root fracture in the permanent dentition. *Endod Dent Traumatol.* 1989;5:111–31.
15. Cvek M. Treatment of non-vital permanent incisors with calcium hydroxide. *Odont Revy* 1974;25:239.
16. Bystrom A, Claesson R, Sundqvist G. The antimicrobial effect of camphorated paramonochlorophenol, camphorated phenol and calcium hydroxide in treatment of infected root canals. *Endod Dent Traumatol* 1985;1:170–5.

17. Torabinejad M, Hong CU, McDonald F, Pitt Ford TR. Physical and chemical properties of a new root-end filling material. *J Endod.* 1995;21:349–53.
18. Sarkar NK, Caidedo R, Tirwik P, Moiseyeva R, Kawashima I. Physicochemical basis of the biologic properties of mineral trioxide aggregate. *J Endod.* 2005;31:97–100.
19. Torabinejad M, Hong CU, Pitt Ford TR, Kettering JD. Antibacterial effects of some root-end filling materials. *J Endod.* 1995;21:403–6.
20. Parirokh M, Torabinejad M. Mineral trioxide aggregate: a comprehensive literature review-part III: clinical applications, drawbacks, and mechanism of action. *Endod.* 2011;36:400–13.
21. Cvek M. Endodontic management and the use of calcium hydroxide in traumatized permanent teeth. In: Andreasen JO, Andreasen FM, Andersson L, editors. *Textbook and color atlas of traumatic injuries to the teeth.* 4th ed. Oxford/Ames: Blackwell; 2007.
22. Fuks AB, Heling I, Nuni E. Pulp therapy for the young permanent dentition. In: Casamassimo PS, Fields HW, McTigue DJ, Nowak AJ, editors. *Pediatric dentistry: infancy through adolescence.* 5th ed. St. Louis: Saunders; 2013.
23. Schröder U. Effect of an extra-pulpal blood clot on healing following experimental pulpotomy and capping with calcium hydroxide. *Odontol Revy.* 1973;24(3):257–68.
24. Cvek M, Cleaton-Jones PE, Austin JC, Andreasen JO. Pulp reaction to exposure after experimental crown fractures or grinding in adult monkeys. *J Endod.* 1982;8(9):391–7.
25. Souza CA, Lopes do Nascimento AB, Teixeira HM, Fontana UF. Response of human pulps capped with a self-etching adhesive system. *Dent Mater* 2001;17:230-40.
26. Cvek M. A clinical report on partial pulpotomy and capping with calcium hydroxide in permanent incisors with complicated crown fracture. *J Endod* 1978;4:232-7.
27. Cvek M, Lundberg M. Histological appearance of pulps after exposure by a crown fracture, partial pulpotomy and clinical diagnosis of healing. *J Endod* 1983;9:8-11.
28. Lim KC, Kirk EE. Direct pulp capping: A review. *Endod Dent Traumatol* 1987;3:213-19.
29. Özcelik B, Kurarier T, Kendir B, Asan E. Histopathological evaluation of the dental pulps in crown-fractured teeth. *J Endod* 2000;26:271-3.

7.ŽIVOTOPIS

Nika Supina rođena je 15. srpnja 1995. godine u Zagrebu gdje završava Osnovnu školu Augusta Šenoje i upisuje Zdravstveno učilište. Stomatološki fakultet Sveučilišta u Zagrebu upisuje 2016. godine. Za vrijeme studija sudjelovala je u studentskom projektu Virtualni kongres te za isti dobiva Rektorovu nagradu za društveno koristan rad u akademskoj i široj zajednici. Od 2018. godine radi studentski posao biljetera u Kazalištu Kerempuh.