

Nadoknada marginalnog grebena kod opsežnog gubitka tvrdih zubnih tkiva

Leović, Eva

Master's thesis / Diplomski rad

2022

Degree Grantor / Ustanova koja je dodijelila akademski / stručni stupanj: **University of Zagreb, School of Dental Medicine / Sveučilište u Zagrebu, Stomatološki fakultet**

Permanent link / Trajna poveznica: <https://um.nsk.hr/um:nbn:hr:127:814881>

Rights / Prava: [Attribution-NonCommercial 4.0 International/Imenovanje-Nekomercijalno 4.0 međunarodna](#)

Download date / Datum preuzimanja: **2024-07-11**



Repository / Repozitorij:

[University of Zagreb School of Dental Medicine Repository](#)





Sveučilište u Zagrebu

Stomatološki fakultet

Eva Leović

**NADOKNADA MARGINALNOG GREBENA
KOD OPSEŽNOG GUBITKA TVRDIH
ZUBNIH TKIVA**

DIPLOMSKI RAD

Zagreb, 2022.

Rad je ostvaren na Zavodu za endodonciju i restaurativnu dentalnu medicinu Stomatološkog fakulteta Sveučilišta u Zagrebu.

Mentor rada: prof. dr. sc. Silvana Jukić Krmek, Zavod za endodonciju i restaurativnu dentalnu medicinu Stomatološkog fakulteta Sveučilišta u Zagrebu

Lektor hrvatskog jezika: mag. educ. philol. croat. Mia Filajdić

Lektor engleskog jezika: mag. educ. philol. angl. et mag. educ. philol. ital. Marta Glavan

Rad sadrži: 32 stranice

0 tablica

18 slika

1 CD

Sastav povjerenstva za obranu rada:

1. _____
2. _____
3. _____

Datum obrane rada: _____

Rad je vlastito autorsko djelo, koje je u potpunosti samostalno napisano uz naznaku izvora drugih autora i dokumenata korištenih u radu. Osim ako nije drukčije navedeno, sve ilustracije (tablice, slike i dr.) u radu su izvorni doprinos autora poslijediplomskog specijalističkog rada. Autor je odgovoran za pribavljanje dopuštenja za korištenje ilustracija koje nisu njegov izvorni doprinos, kao i za sve eventualne posljedice koje mogu nastati zbog nedopuštenog preuzimanja ilustracija odnosno propusta u navođenju njihovog podrijetla.

Zahvala

Veliko hvala mentorici i višegodišnjoj voditeljici vježbi prof. dr. sc. Silvani Jukić Krmek na pomoći, stručnosti i strpljenju prilikom izrade ovog rada te na nesebičnom dijeljenju savjeta tijekom studiranja.

Hvala prijateljima na riječima ohrabrenja, zagrljajima utjehe i veselju za svaki položen ispit.

Hvala mojoj grupi na najljepšim studentskim danima.

Najviše hvala mojim roditeljima, sestri i baki na bezuvjetnoj podršci svih ovih godina. Ovaj rad posvećujem vama.

NADOKNADA MARGINALNOG GREBENA KOD OPSEŽNOG GUBITKA TVRDIH ZUBNIH TKIVA

Sažetak

Duboke aproksimalne karijesne lezije vrlo su učestale u svakodnevnom kliničkom radu. U modernoj stomatologiji cilj je osigurati trajnost direktne ili indirektna restauracije kod opsežno izgubljenih zubnih tkiva uz naglasak na estetiku nadomjestka. Uklanjanjem dubokih karijesnih lezija nastaje subgingivna preparacija koja seže ispod caklinsko-cementnog spojišta. Takav defekt teško je nadoknaditi jer je otežana vidljivost, održavanje suhog radnog polja, time i izrada odgovarajućeg direktnog ispuna, a kod indirektnih nadomjestaka otiskivanje preparacije i njihovo cementiranje. Kirurško produljenje kliničke krune zuba može biti jedno od rješenja kada se razina gingive kirurški spušta kako bi se omogućio pristup granici preparacije. Takav pristup ima i svoje nedostatke kao što su narušavanje biološke širine, gubitak pričvrstka, dentinska preosjetljivost i moguće ekspanziranje furkacije korijena. Restaurativni postupak kojim bi se minimalno invazivno osiguralo podizanje ruba preparacije u jednoj posjeti uz pomoć kompozitnih smola naziva se nadoknada marginalnog grebena ili engl. *deep margin elevation*. Tehniku su prvi put opisali 1998. godine Dietschi i Spreafico. Uz pomoć posebno oblikovanih matrica osigurava se suho radno polje i inkrementima kompozita podiže granica preparacije 2 milimetra supragingivno. Uz primarnu prednost očuvanja zuba koji su često bili osuđeni na ekstrakciju zbog nemogućnosti restauracije, tehnika ima nekoliko dodatnih prednosti kao što su smanjen broj komplikacija, mogućnost otiskivanja u istoj posjeti i minimalna invazivnost. U slučaju indirektna restauracije, nakon izrade marginalnog grebena kompozitom napravi se *bite-wing* snimka za procjenu rubnog zatvaranja te ako se procijeni da je rezultat zadovoljavajuć, slijedi otiskivanje, izrada nadomjestka i njegovo cementiranje.

Ključne riječi: karijes; nadoknada marginalnog grebena; opsežan gubitak tvrdih zubnih tkiva

DEEP MARGIN ELEVATION FOR EXTENSIVE LOSS OF HARD DENTAL TISSUES

Summary

Deep carious lesions are very common in everyday clinical work. In modern dentistry, the goal is to ensure the permanence of direct or indirect restoration in extensively lost dental tissues, with the emphasis on the aesthetics of the restoration. Removal of the deep carious lesions results in subgingival preparation located below the enamel-cement joint. Such a defect is difficult to make up for because of the reduced visibility as well as the maintenance of a dry working field and thus complicating the making of the appropriate direct filling. Moreover, in the case of indirect replacements, it affects imprinting of the preparation and its cementation. Surgical lengthening of the clinical crown of the tooth may be one of the solutions when the level of the gingiva is surgically lowered to allow access to the border of the preparation. Such an approach also has its drawbacks such as disruption of biological width, loss of attachment, dentinal hypersensitivity, and possible exposure of root furcation. A minimally invasive restorative procedure that would ensure the raising of the preparation edge in one visit with the use of composite resins is called deep margin elevation. The technique was first described in 1998 by Dietschi and Spreafico. With the help of specially designed matrices, a dry working field is ensured and with the use of the composite increments the preparation limit is elevated by 2 millimeters supragingivally. In addition to the primary advantage of preserving teeth that are often doomed to extraction, the technique has several additional advantages such as reduced number of complications, the ability to make a dental impression in the same visit and minimal invasiveness. In the case of indirect restoration, after making a marginal ridge with the use of composite, a bite-wing image is made to assess the marginal closure. If the result is judged to be satisfactory, it is followed by making an impression, indirect restoration and cementation.

Key words: caries; deep margin elevation; extensive loss of hard dental tissues

SADRŽAJ

1. UVOD.....	8
2. PODIZANJE MARGINALNOG GREBENA KOD OPSEŽNOG GUBITKA TVRDIH ZUBNIH TKIVA.....	4
2.1. Povijest tehnike.....	5
2.2. Indikacije za DME.....	6
2.3 Tehnika DME.....	7
2.4. Matrice za DME.....	11
2.5 Biološke perspektive DME.....	14
2.6. Prikaz slučaja.....	15
3. RASPRAVA.....	23
4. ZAKLJUČAK.....	26
5. LITERATURA.....	28
6. ŽIVOTOPIS.....	31

Popis skraćenica

CAD/CAM – Computer Aided Design / Computer Aided Manufacturing

CCS – caklinsko-cementno spojište

DME – engl. *deep margin elevation*

ICDAS – International Caries Detection and Assessment System

Zubni karijes kemijsko je otapanje tvrdih zubnih tkiva u kombinaciji s proteolitičkom razgradnjom organskog matriksa, uzrokovano djelovanjem kiselih metaboličkih produkata bakterija iz zubnog plaka, odnosno biofilma. Biofilm je organizirana i strukturirana zajednica mikroorganizama pričvršćenih za podlogu i međusobno povezanih izvanstaničnim polisaharidima koji se, za razliku od onih na koži i sluznicama, na tvrdim zubnim tkivima mogu ukloniti samo mehanički četkanjem. Postoji više podjela karijesnih lezija, a u kliničkom radu najčešće se koriste podjela prema aktivnosti karijesne lezije, prema lokaciji, prema kliničkom nalazu, prema kronologiji, podjela po Blacku, podjela prema Mountu, ICDAS klasifikacija.

Osnovna metoda dijagnoze karijesa jest klinički pregled korištenjem vizualno-taktilne metode. Dok je za okluzalne, bukalne, platinalne odnosno lingvalne plohe ta metoda učinkovita, pri vizualnoj detekciji karijesa najveći problem predstavlja uočavanje karijesnih lezija aproksimalnih zubnih ploha. To su mjesta najvećeg zadržavanja plaka gdje se nerijetko skrivaju početne karijesne lezije koje napreduju do uznapredovalih stadija, nerijetko ugrožavajući zubnu pulpu, a da nisu uočeni usprkos činjenici da pacijent redovito dolazi doktoru dentalne medicine na kontrolne preglede.

Prema tradicionalnoj podjeli koju je 1896. godine opisao G. V. Black gdje je karijesne lezije podijelio prema lokalizaciji, klasa II karijes je na aproksimalnim plohamo pretkutnjaka i kutnjaka.

Karijesne lezije klase II lezije mogu uzrokovati opsežne gubitke tvrdih zubnih tkiva jer ih se rijetko dijagnosticira u početnim stadijima, a najbolje su vidljive na *bite-wing* rendgenskim snimkama (1).

Kod aproksimalnih karijesa klase II lezija se širi kroz caklinu i dentin prema pulpi, ali i apikalno prema caklinsko-cementnom spojištu (CCS) pa takvi duboki, subgingivni kaviteti uvijek predstavljaju izazov kliničaru jer su otežani pristup i vidljivost, prilagodba koferdama i posljedično izolacija suhog radnog polja zbog prisutnosti sline, sulkusne tekućine i krvi.

Konvencionalni pristup uključuje ortodontsko izvlačenje zuba, kirurško produljenje kliničke krune zuba ili kombinaciju obje tehnike što dovodi do apikalnog pomicanja mekih tkiva kako bi se omogućio pristup rubu preparacije i osigurao odgovarajući prostor za uspostavljanje biološke širine (2).

Nepovoljan odnos rubova kaviteta prema potpornom aparatu zuba može se ispraviti kirurškim produljenjem krune i/ili ortodontskim izvlačenjem korijena. Kirurško produljenje krune može uključivati samo gingivektomiju, odnosno eksciziju samo mekog tkiva ili gingivektomiju s ostektomijom gdje se uz eksciziju mekog tkiva uklanja i potporna kost. Ortodontskim pomicanjem zuba primjenjuju se eruptivne sile i cijeli pričvrtni aparat pomaknut će se usklađeno sa zubom, a sama terapija traje nekoliko mjeseci. Ako se radi kombinacija obiju tehnika, zub se mora ortodontski izvući na razinu koja je jednaka ili malo duža od dijela zdrave strukture zuba koja će biti otkrivena u kirurškom liječenju (3).

Osim što su vremenski zahtjevne, kod tih tehnika često dolazi do gubitka pričvrstka i izlaganja korijena i furkacija usnoj šupljini, dentinskoj preosjetljivosti i nepovoljnom omjeru krune i korijena te je estetika na kraju terapije upitna.

Zbog tih nedostataka i složenosti terapije zuba s opsežnim gubitkom aproksimalnih stijenki, najčešći ishod bila je ekstrakcija zuba (2).

Kako bi se izbjegao kirurški zahvat ili vađenje te omogućila u jednoj posjeti izrada estetske restauracije u boji zuba, indicirano je podizanje granice preparacije sa subgingivne na supragingivnu razinu uz pomoć kompozitnog ispuna (4).

Podizanje marginalnog grebena (engl. *deep margin elevation*) restaurativna je metoda čiji je cilj očuvanje zubnih struktura i parodontnih tkiva, posebice alveolarne kosti (5).

Ova atraumatska tehnika slojevanjem kompozita omogućuje kasnije pravilno postavljanje koferdama, održavanje oralne higijene i maksimalno konzervativan pristup očuvanja mekih tkiva (6).

Svrha ovog rada je opisati indikacije i tehniku podizanja marginalnog grebena kao jedno od minimalno invazivnih rješenja kod opsežno izgubljenih tvrdih zubnih tkiva.

**2. PODIZANJE MARGINALNOG GREBENA KOD OPSEŽNOG GUBITKA
TVRDIH ZUBNIH TKIVA**

2.1. Povijest tehnike

Napretkom stomatologije u digitalnom smjeru praćenim sve većim očekivanjima pacijenata dolazi do velikih promjena u modernoj dentalnoj medicini. Tradicionalno su se velike, duboke karijesne lezije nadomještale sivim neestetskim amalgamskim ispunima, neizravnim zlatnim restauracijama, a najčešće su takvi defekti bili indikacija za vađenje zuba. Uporaba amalgama sve se više napušta, a zamijenili su ga kompoziti i dentalne keramike (7).

Podizanje marginalnog grebena ili *deep margin elevation* (DME) tehniku prvi su predstavili Dietschi i Spreafico 1998. godine.

Opisali su problematiku nadoknade tvrdih zubnih tkiva kod opsežnih gubitaka novim, estetskim materijalima. Autori smatraju da direktna nadoknada dubokih lezija kompozitom nije indicirana zbog polimerizacijskog stresa koji dovodi do odvajanja ispuna od stijenki kaviteta, stvaranja rubne pukotine, propuštanja, sekundarnog karijesa, kohezijskih fraktura i moguće iritacije pulpe (1,8). Također, poteškoće vezane uz modelaciju morfologije zuba i usklađivanje okluzije ograničavajući su čimbenici za postizanje idealne restauracije. Zbog tih nedostataka često su za nadoknadu takvih opsežnih, dubokih defekata indicirani indirektni nadomjestci.

Kod indirektnih nadomjestaka problem su predstavljali adhezivno cementiranje, postoperativna preosjetljivost i potencijalno rubno propuštanje ispod provizornog nadomjestka. Podizanjem marginalnog grebena slojem kompozita olakšano je odgovarajuće cementiranje i uklanjanje viška cementa, a nanošenjem adheziva na dentin neposredno nakon uklanjanja karijesne lezije te prije otiskivanja smanjena je dentinska preosjetljivost (8).

Tehnika zahtijeva uporabu koferdama i posebnih matrica za izolaciju i osiguravanje suhog radnog polja. Kasnije su metodu preuzeli i proširili njenu primjenu na direktne kompozitne restauracije Magne i Spreafico 2012. godine (9).

Povećana potražnja za restauracijama u boji zuba i karakteristikama kao što su biokompatibilnost i estetika razlog su zašto su dentalne keramike postale materijalom izbora za neizravne restauracije. Kod dubokih mezio-okluzalno-distalnih (MOD) kaviteta s gubitkom kontaktne točke indicirani su keramički *inlayi* kako bi restaurirali i ojačali zub (4).

Pretečom ove tehnike smatra se otvorena sendvič tehnika (engl. *open sandwich technique*) koja se koristi kod dubokih kaviteta II. razreda. Tom se tehnikom također postiže podizanje granice preparacije supragingivalno, ali se koriste staklenoionomerni cementi (SIC) ili smolom modificirani staklenoionomerni cementi koji služe kao podloga kompozitnom ispunu. Iako su tehnike slične, razlika je u restaurativnim materijalima (2).

2.2. Indikacije za DME

Odstranjivanjem dubokih karijesnih lezija nastaje veliki kavitet koji seže subgingivno, ispod caklinsko-cementnog spojišta, što predstavlja problem kliničaru zbog otežanog osiguravanja suhog radnog polja (6).

Suho radno polje, posebice u restaurativnoj dentalnoj medicini, preduvjet je ako želimo postići dugotrajan i estetski prihvatljiv ispun. Uz prisutnost sline i krvi dolazi do kontaminacije kaviteta, što znatno utječe na kvalitetu vezivanja kompozitnog ispuna na tvrda zubna tkiva. (1)

DME tehnikom omogućeno je jednoposjetno podizanje marginalnog grebena nasupragingivnu razinu izradom kompozitnog ispuna, čime je osigurana adekvatna daljnja izrada kompozitnog ispuna s optimalnim rubnim dosjedom i očuvanjem biološke širine, a u slučaju indirektna restauracije osigurano je i optimalno otiskivanje preparacije (4).

Uzevši u obzir da subgingivni karijes koji je dosegao caklinsko-cementno spojište uzrokuje značajan defekt tvrdog zubnog tkiva i često je popraćen većim gubitkom krune zuba, direktne restauracije ponekad mogu biti kontraindicirane, no upravo DME tehnika omogućuje premošćivanje tih ograničanja.

Uklanjanjem dubokih karijesnih lezija dolazi do gubitka velikih količina tvrdog zubnog tkiva, što uzrokuje slabljenje ostatka zubne strukture i smanjenje otpora na lom. Zubi s mezio-okluzalno-distalnim (MOD) preparacijama pokazuju znatno veću krhkost i slab otpor na žvačne sile. Uz uporabu CAD/CAM (CAD – računalom potpomognuto oblikovanje, CAM – računalom potpomognuta izrada) sustava i novih dentalnih keramika smanjuje se štetan utjecaj žvačnih sila na zub (6).

Osim olakšanog kvalitetnog uzimanja otiska preparacije, bilo konvencionalnog analognog ili digitalnog optičkog, jedna od brojnih prednosti DME tehnike bitna je i kod cementiranja indirektnih restauracija, olakšana je izolacija koferdamom, a time i uklanjanje viška cementa nakon postavljanja krutog ispuna. Također, podizanjem marginalnog grebena inkrementom kompozita smanjuje se veličina indirektna restauracije što omogućuje efikasniju svjetlosnu polimerizaciju adhezivnog cementa (4).

2.3 Tehnika DME

Početni korak nadoknade marginalnog grebena kod opsežno izgubljenih tvrdih zubnih tkiva jesu procjene obujma karijesne lezije ili frakture, neposredne blizine pulpe i udaljenosti razine buduće preparacije od koštanog grebena. U tu svrhu potrebno je preoperativno napraviti mjerenje dubine sondiranja i analizirati rendgenske snimke.

Za DME tehniku moraju biti zadovoljeni sljedeći kriteriji: u potpunosti izolirano suho radno polje, adekvatna adaptacija matrice te očuvanje biološke širine (2).

Ako se radi o preparaciji obiju aproksimalnih stijenki, nije potrebno spajati kavitete i preventivno otvarati okluzalnu površinu. Kaviteti se spajaju ako je otprije postojala takva preparacija, a razlog zamjene ispuna j sekundarni karijes. To je najčešći razlog neuspjeha kompozitnog ispuna u aproksimalnom segmentu zuba. Pri mijenjanju amalgamskog ispuna oblik prepariranog kaviteta već je unaprijed definiran, nije ga potrebno dodatno širiti. Ako je razlog mijenjanja ispuna sekundarni karijes, uklanja se do zdravog tvrdog zubnog tkiva (1).

Nakon uklanjanja karijesa ili starog ispuna postavlja se koferdam plahtica, a zatim interdentalna matrica. Koriste se zaobljene matrice jer osiguravaju morfološki bolji izlazni profil zuba od klasičnih ravnih matrica.

Preduvjet su za stabilnost matrice zadržane bukalna i lingvalna stijenka zuba jer u suprotnom matrica ne stoji čvrsto oko zuba, što je uzrok neuspjeha terapije.

Kod odabira veličine matrice visina treba biti veća od određene buduće visine restauracije, ali dovoljno uska kako bi mogla lako skliznuti u subgingivno područje (Slika 1).



Slika 1. Matrica za DME, skraćena visina matrica kako bi se omogućilo čvrsto obuhvaćanje ruba preparacije u području vrata zuba.

U slučajevima izrazito dubokih lezija, tehnika „matrica u matrici“ može poslužiti kao efikasno rješenje. Oko zuba se pomoću stezača postavi MOD Tofflemire matrica, ali se ne stegne do kraja. U nju se vertikalno postavi pojedinačna sekcijska matrica koja se adaptira duboko subgingivno, a zatim se Tofflemire matrica stegne i fiksira oko zuba.

Nakon namještanja matrice, postavi se interdentalni kolčić koji se u slučaju neodgovarajućeg morfološkog izlaznog profila zuba može prilagoditi teflonskom trakom.

Rub preparacije pažljivo se zakosi oscilirajućim dijamantnim nastavcima ili dijamantnim fisurnim svrdlima (2).

DME tehnika bez matrice (tzv. *matrixless, non-anatomical*) ne zahtijeva uporabu matrice, a višak restaurativnog materijala uklanja se svrdlima za poliranje. Za bolju adaptaciju oko zuba mogu se koristiti bakreni prsteni i teflonska traka. Ova metoda ne iziskuje toliku vještinu i stručnost kao tehnika s matricom, a može biti metoda izbora u slučajevima kada je upitno krvarenje iz gingive nakon postavljanja matrice (5).

Ovisno o vrsti adhezijskog sustava, slijedi priprema površine. Kod aplikacije dvokomponentnih jetkajuće-ispirućih sustava, caklina se jetka 35 – 37% fosfornom kiselinom 15 – 30 sekundi, a dentin 15 sekundi, nakon čega se kiselina ispire 15 sekundi, a zatim se površina suši. Nanosi se i utrljava adheziv tijekom 30 sekundi, ispuhuje se i polimerizira tijekom 15 sekundi, ovisno o napatku proizvođača. Ako se radi o jednokomponentnim samojetkajućim adhezivima, preporučuje se dodatno jetkanje cakline maksimalno 15 sekundi, ispiranje i nježno sušenje. Adheziv se aplicira na caklinu i dentin aktivno kroz 20 sekundi, posuši se i polimerizira po napatku proizvođača (1).

Nakon polimerizacije adheziva podiže se marginalni greben kompozitom koji može biti visokoviskozni, tekući ili kombinacija obaju. Ako je riječ o mikrohibridnim ili nanohibridnim kompozitima, preporučeno je predgrijavanje kompozita kako bi se uklonili zračni jastučići između slojeva te olakšalo nanošenje i oblikovanje slojeva. Količina kompozita koju je potrebno koristiti najmanja je moguća kojom će biti osigurano podizanje marginalnog grebena 2 milimetra iznad CCS-a. Kompozit također može služiti za ispravljanje nepravilnosti i podminiranih područja. Prije završne polimerizacije nanosi se sloj glicerina za sprječavanje oksidacije površinskog sloja i zatim se ispun osvijetli polimerizacijskom lampom.

Opisana je i *snow-plow* tehnika postavljanja kompozita. Najprije se unosi mala količina tekućeg, niskoviskoznog kompozita koji se ne polimerizira, nego se na njega aplicira kruti kompozit i zajedno se polimeriziraju.

Preparacija se zatim ispere, ukloni se višak kompozita te ispolira dijamantnim polirerima i gumicama (2).

Oblikovanje i poliranje otežano je zbog nepreglednosti područja, ali je stvaranje glatkih, ispoliranih površina u kombinaciji s adekvatnom oralnom higijenom presudno za sprječavanje nastanka parodontnih bolesti (4).

Ako je riječ o zubu kojemu je potrebno endodontsko liječenje, prvo je indicirano napraviti podizanje marginalnog grebena za izolaciju pristupnog kaviteta (9). Također, preporučeno je opskrbiti zub endokrunom pomoću CAD/CAM tehnologije (10).

Postoperativna *bite-wing* snimka neophodna je za procjenu uspješnosti zahvata. Na njoj možemo procijeniti rubno zatvaranje, postoje li praznine između slojeva ili prevjesi ispuna. Procjeni li se da je podizanje grebena uspješno, sljedeći je korak otiskivanje preparacije i izrada

neizravne restauracije u dentalnom laboratoriju (2) ili, u slučaju direktne restauracije, izrada kompozitnog ispuna.

Otisak se u današnje vrijeme radi ili klasično (analogno) otisnim materijalom ili digitalno intraoralnim skenerima. Analogni otisak negativ je tvrdih zubnih i mekih tkiva u ustima iz kojeg se izrađuje pozitiv u obliku anatomskog ili radnog modela. Otiskuje se otisnim materijalima, silikonima ili polieterima različite viskoznosti koji precizno ocrtavaju detalje denticije i okolne strukture mekih tkiva usne šupljine. Digitalni je otisak pozitiv tvrdih i mekih tkiva usne šupljine koji se obrađuje digitalno u programu, a protetski rad se može izraditi u dentalnom laboratoriju ili u ordinaciji. U doba moderne stomatologije sve su više zastupljeniji digitalni skeneri i uporaba CAD/CAM sustava. Digitalnom tehnologijom skraćuje se vrijeme izrade protetičkog rada, smanjuje se mogućnost pogrešaka i omogućuju protetičke sanacije tijekom manjeg broja posjeta (11).

Nakon uzimanja otiska tehničar modelira nadomjestak digitalno ili konvencionalno slojevanjem keramike.

Primjena neizravnih restauracija sve je učestalija zbog pogodnosti CAD/CAM tehnologije i njihovih dobrih svojstava. Mogu biti izrađene od dentalne keramike, kompozita ili legure koje su danas najmanje u uporabi zbog razvoja adheziva i adhezivnih tehnika cementiranja (1).

Idealan položaj za cementiranje protetskih nadomjestaka je s rubom preparacije u caklini. Kako karijesne lezije i preparacije postaju sve dublje, smanjuje se debljina cakline te potpuno nestaje u caklinsko-cementnom spojištu. To znači da će se adhezivno vezati na dentin i cement korijena (7).

Treba naglasiti razliku između vezanja adheziva na caklinu i na dentin. Caklina izvrsno reagira na jetkanje ortofosfornom kiselinom pri čemu dolazi do razaranja kristala hidroksiapatita, uklanjanja kemijski zasićene površine cakline, glikoproteinske ovojnice i zaostatnog sloja. Tako dolazi do povećanja površine i mikromehaničkog uklještenja na periferiji prizme gdje nastaju makrozupci, a unutar pora u samoj prizmi nastaju mikrozapci. Za razliku od cakline, u dentinu je uz mikromehaničko vezanje ostvarivo i kemijsko. Ono nastaje difuzijom smole u otvorene kanaliće demineraliziranih stijenki i infiltracijom eksponirane kolagene mreže. Jetkanje dentina može trajati najduže petnaest sekundi kako ne bi došlo do narušavanja arhitektonike dentina. Jedna od negativnih svojstava adheziva jest slabljenje veze između adheziva i dentina, što se najčešće događa kao posljedica hidrolitičke degradacije polimera unutar hibridnog sloja ili pucanja kolagenih fibrila. Kao rezultat nastaju rubne pukotine s

posljedičnim mikropropuštanjem (1). Mikropropuštanja vode nastanku sekundarnog karijesa i konačno do neuspjeha protetskog nadomjestka (7).

Prije cementiranja potrebno je pripremiti površinu zuba i nadomjestka po uputi proizvođača.

Ako je riječ o keramičkim nadomjescima, na njega se nanosi 10%-tna fluorovodična kiselina tijekom 60 sekundi na unutrašnju površinu, pri čemu dolazi do otapanja staklenog matriksa i stvaraju se retencijski prostori i tuneli između kristala otpornih na kiselinu. Nakon ispiranja kiseline nadomjestak se uranja u 95%-tni alkohol ili destiliranu vodu, nakon čega se nanosi silan koji omogućuje kemijsko svezivanje keramike i kompozita. Nadomjestak se ispuše pod zrakom zbog isparavanja otapala. Završni je korak pripreme nadomjestka nanošenje jednog sloja adhezijske smole koji se zatim ispuše kako bi bio što tanji te se nanosi sloj kompozitnog cementa.

Površina zuba priprema se tako što se najprije očisti plavućem i gumicom. Zub se jetka 37%-tnom ortofosfornom kiselinom tijekom 30 sekundi, ispere se i posuši. Premaže se adhezivom i lagano ispuše. Adheziv se ne polimerizira sve do unosa cementa i nadomjestka u kavitet.

Nadomjestak se polako postavlja blagim pritiskom duž osi umetanja. Čistim kistom ukloni se višak kompozitnog cementa jer je nakon polimerizacije višak moguće ukloniti samo oštrim instrumentima, što može dovesti do oštećenja restauracije i okolnih mekih tkiva.

Nanositi se sloj glicerinskog gela radi sprječavanja inhibicije kisikom za vrijeme polimerizacije i restauracija se posvijetli s bukalne, okluzalne, palatinalne/lingvalne strane.

Prednosti su takvog cementiranja dobra rubna adaptacija, mikromehanička retencija između zuba, cementa i keramičkog nadomjestka (12).

2.4. Matrice za DME

DME tehnika zahtijeva zaobljene, anatomske matrice koje se mogu dobro prilagoditi morfologiji vrata zuba za postizanje željenog izlaznog profila. Postoje brojni sustavi matrica i stezača, a za ovu tehniku prednost imaju pojedinačne matrice ispred klasičnih cirkularnih (npr. MOD Tofflemire matrice) jer se njima lako može ozlijediti gingiva i uzrokovati kapilarno krvarenje nakon čega je osiguravanje suhog radnog polja izuzetno teško.

Neki od sustava matrica, kolčića i stezača koji su indicirani za DME tehniku:

- *Saddle Matrices (TOR VM)* debljine 50 mikrona što ih čini vrlo čvrstima, a ujedno se njima lako rukuje; u cervikalnom dijelu izrazito su konveksne pa dosežu do dubokih cervikalnih preparacija (Slika 2, 3 i 4)
- *Bioclear Matrices (Bioclear)* različitih izlaznih profila i zakrivljenosti
- *Bioclear Anatomical Wedges, Sabre and Diamond (Bioclear)* kolčići (5).



Slika 2. Set matrica za podizanje marginalnog grebana (Saddle)



Slika 3. Matrice s ekstenzijom prema gingivnom dijelu zuba koje omogućuju doseg matrice u dublje dijelove kaviteta



Slika 4. Nosač matrice s montiranom matricom

2.5 Biološke perspektive DME

Biološka širina naziv je za spojni epitel i vezivnotkivni pričvrstak parodonta zuba, a dento-gingivni kompleks čine biološka širina i sulkus zuba. Neki stručnjaci navode kako su biološka širina i zdravlje parodonta narušeni kod DME tehnike. Svakodnevno se u kliničkom radu može uočiti da duboke karijesne lezije nikada ne sežu do ruba alveolarne kosti. Kako se lezija širi apikalno, sukladno tome će se pomicati i vezivnotkivni pričvrstak apikalno. Tako će se svaki put pri uklanjanju karijesa konačni rub kaviteta nalaziti koronarnije od kosti i najčešće koronarnije i od vezivnotkivnog pričvrstka. To se događa jer jedino tkivo koje ima biološki odgovor na „invaziju“ jest vezivnotkivni pričvrstak koji treba s jedne strane cement zuba, a s druge kost. Kako karijes razara dentin i cement, pričvrstak se povlači zadržavajući uvijek istu širinu. Spoji epitel pak nije selektivan prema površinama i veže se hemidezmosomima na površinu sve dok je površina čvrsta, glatka i čista. To mogu biti caklina, cement, dentin, kompozit, cirkon ili titanij.

Tretiranjem karijesne lezije zamjenjuje se hrapavi, mekani, onečišćeni supstrat (istrunulo tkivo, hrana, bakterije) čistim, glatkim, čvrstim materijalom (kompozit, cirkon, metali itd.).

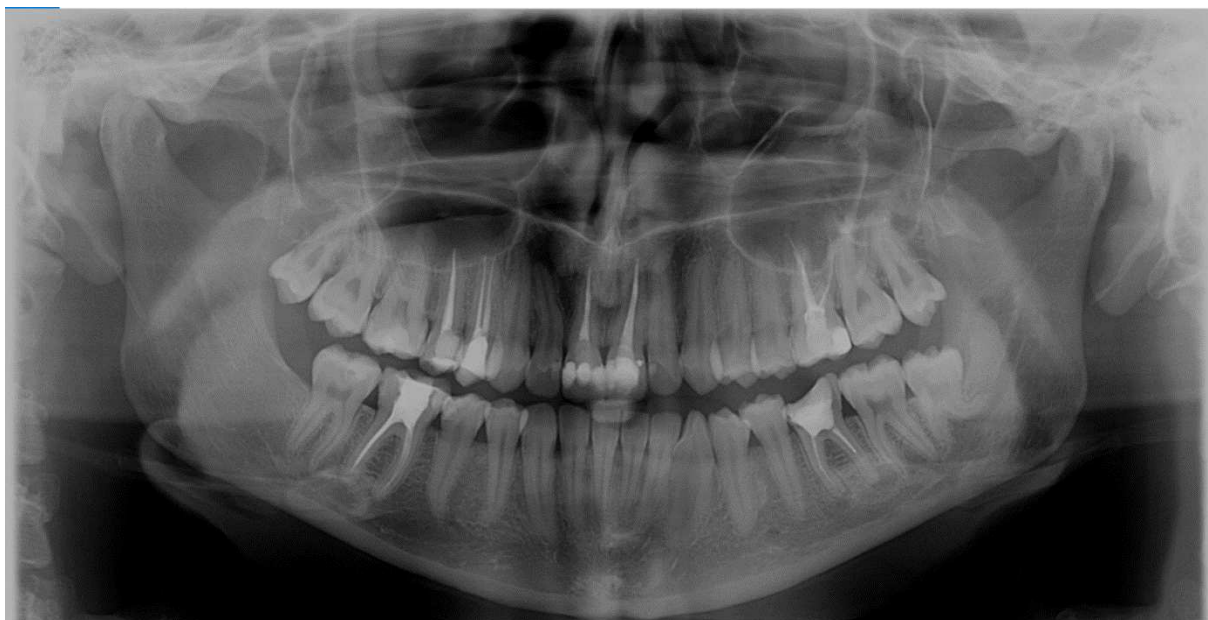Shodno tomu, nakon DME-a možemo očekivati zadržavanje preoperativne razine kosti. Nova restauracija omogućuje stvaranje zdrave biološke širine.

U modernoj restaurativnoj i protetskoj stomatologiji, razvojem opreme (npr. mikroskopi) i materijala (npr. teflon), kirurški zahvat produljenja kliničke krune zuba u slučajevima kada je indiciran DME treba biti druga opcija zbog nekoliko razloga:

- velikog rizika za otvaranje furkacije
- povećanja omjera kruna/korijen
- izlaganja površine korijena oralnoj šupljini što utječe i na susjedne zube; posebno štetno kod pacijenata s visokim rizikom za nastanak karijesa
- navodne prednosti kliničkog produljenja krune na *ferrule* efekt koja može djelovati u potpunosti suprotno, može ponukati kliničara na dublju preparaciju što bitno ugrožava biomehaniku zuba (5).

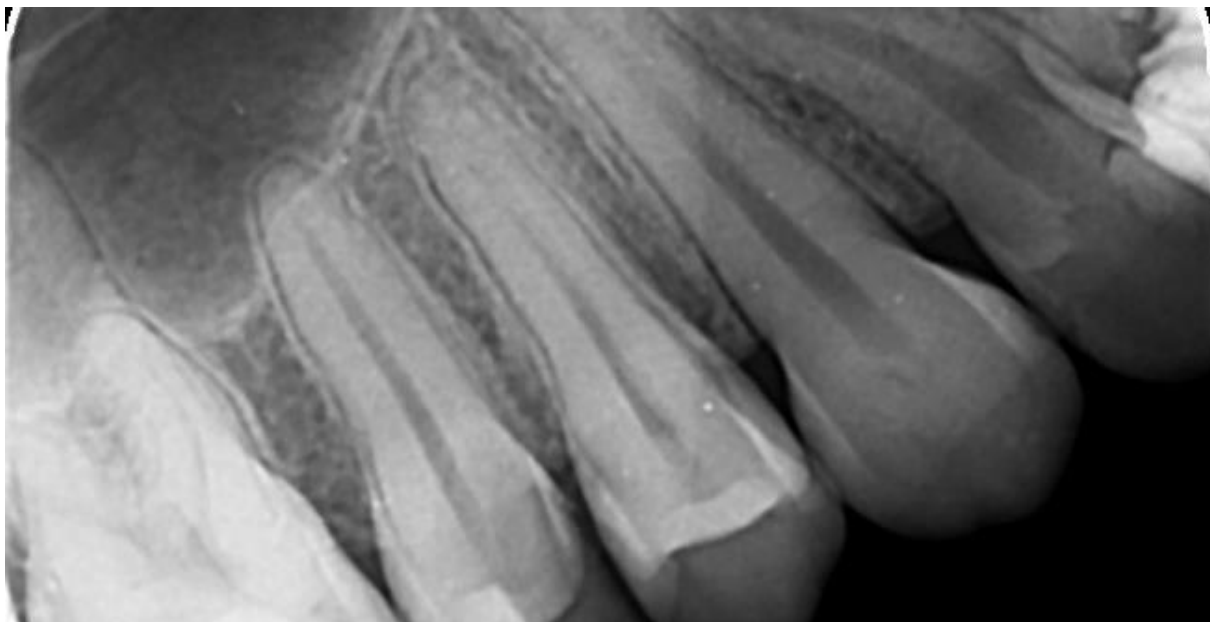
2.6. Prikaz slučaja

U prosincu 2020. pacijentica (23 godine) dolazi na Zavod za endodonciju i restaurativnu stomatologiju (ZERS) zbog bolova između zubi 14 i 15. Inzistira na vađenju zuba 15 zbog snažnog intenziteta boli. Punjenje zuba 15 napravljeno je na ZERS-u 2018. godine. U studenom 2020. liječnik na Zavodu trepanirao je peticu i zaključio da je punjenje u redu te je postavio privremeni ispun. Analiza RTG-a upućuje na adekvatno liječenje i uredan periapikalni nalaz u području 15 i 14. Uočena je sumnjiva sjena iznad 12, no pacijentica negira bol u gornjoj desnoj dvojci (Slika 5).

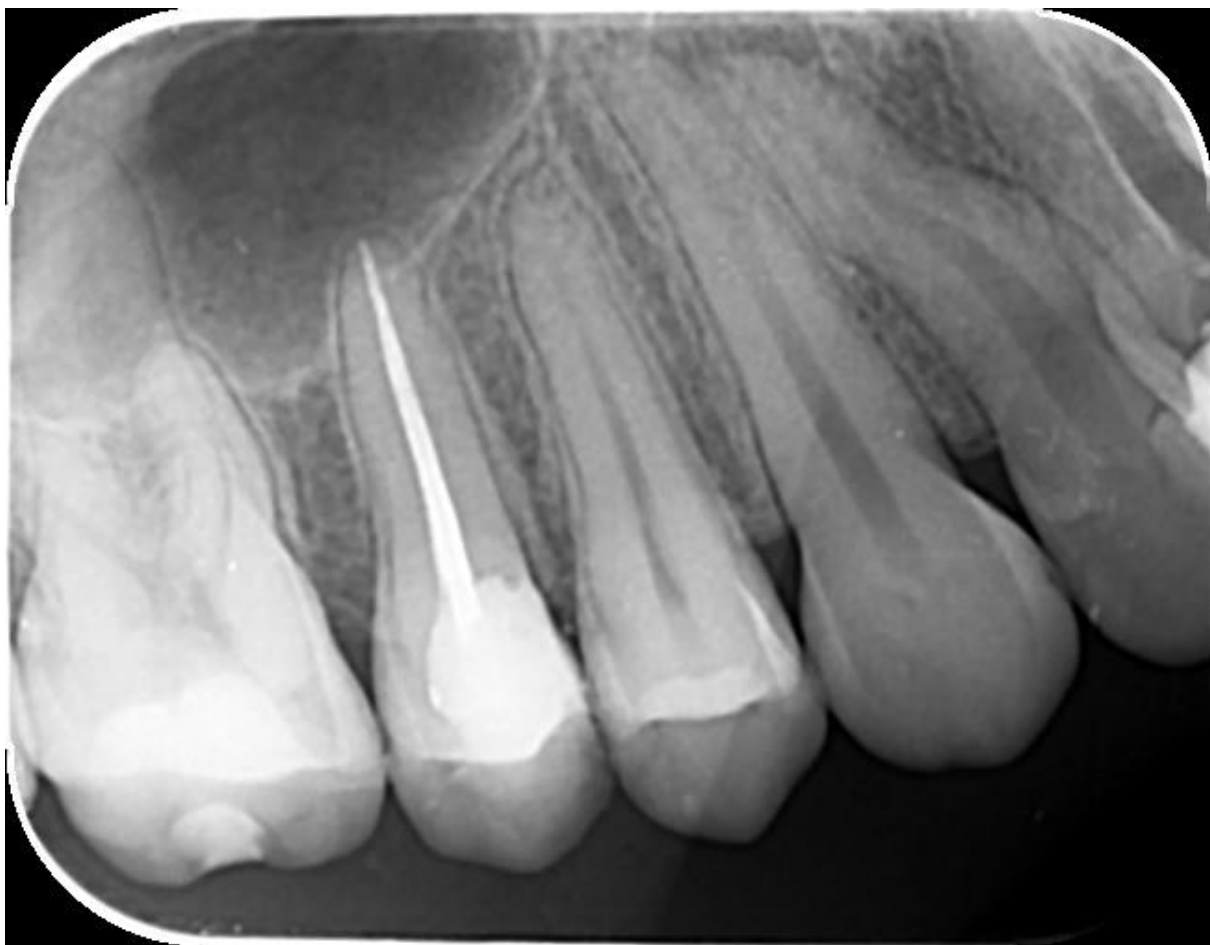

Slika 5. Ortopantomogram ukazuje na uredan endodontski nalaz u području zubi 15 i 14.

Analiza postojećih snimki iz digitalne baze Klinike za stomatologiju KBC Zagreb pokazuje slijed terapijskih zahvata koje olakšavaju put k postavljanju dijagnoze (Slika 6 i 7).

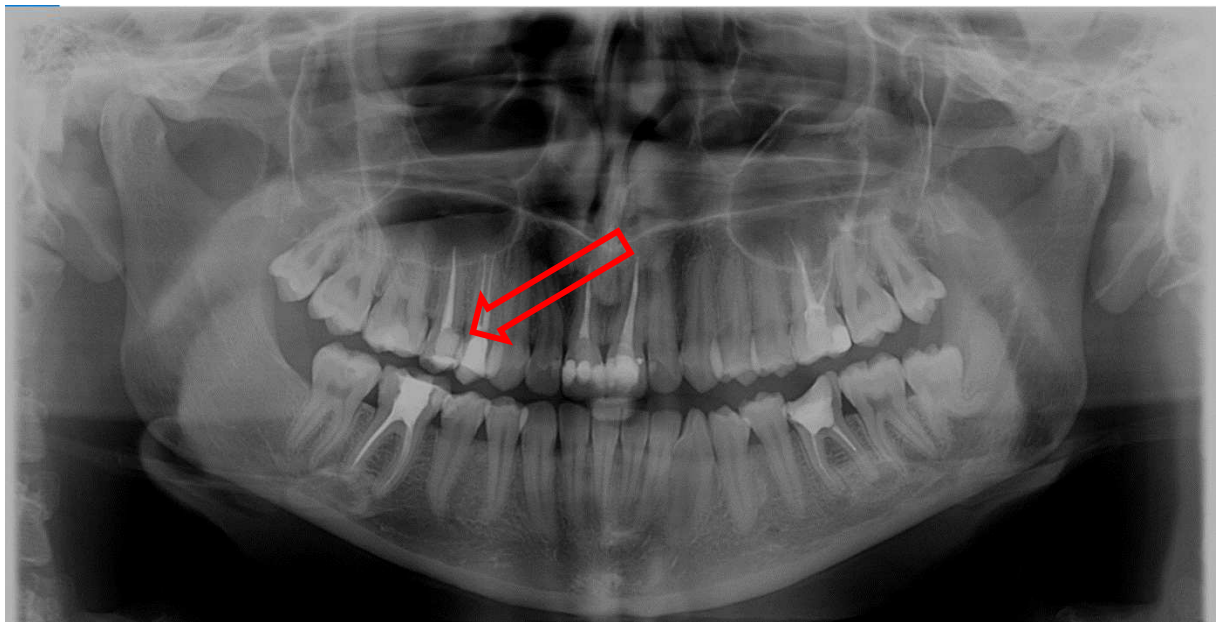


Slika 6. Periapikalna RTG snimka desnih gornjih pretkutnjaka neposredno prije liječenja zuba 15

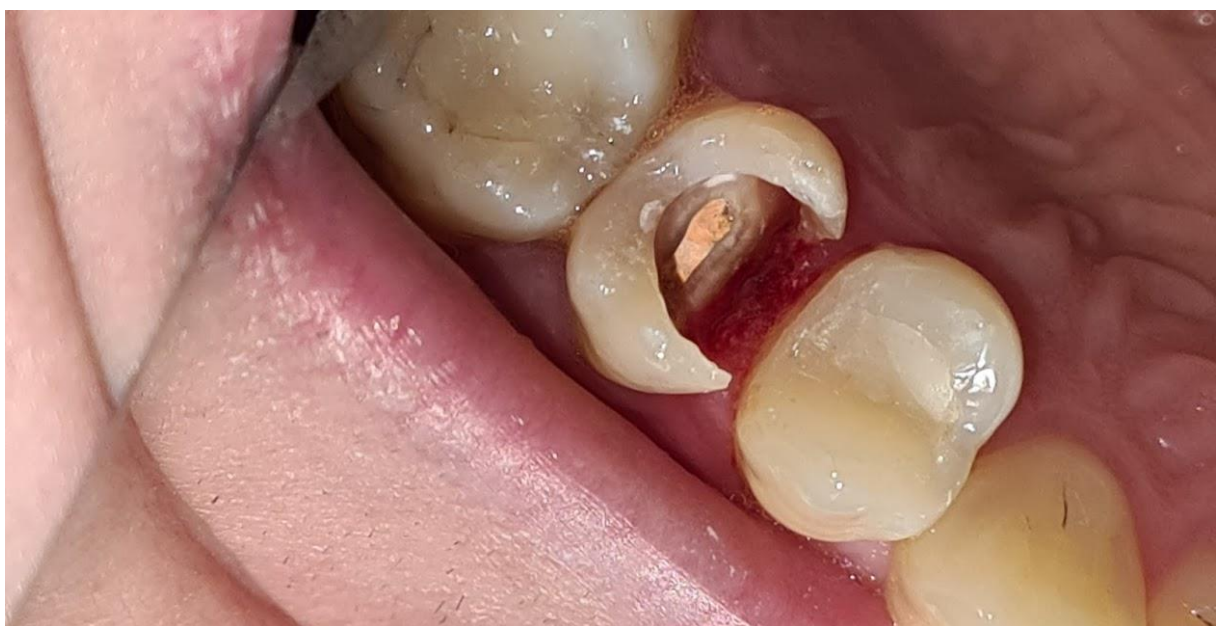

Slika 7. RTG kontrola punjenja

Pažljivom analizom ortopantomograma uočava se sekundarni karijes mezijalno na zubu 15 (Slika 8) te je odlučeno da se ukloni preostali kompozitni ispun i prikaže karijes na mezijalnom gingivnom rubu kaviteta (Slika 9).




Slika 8. Sekundarni karijes na mezijalnom rubu kaviteta u području gingive

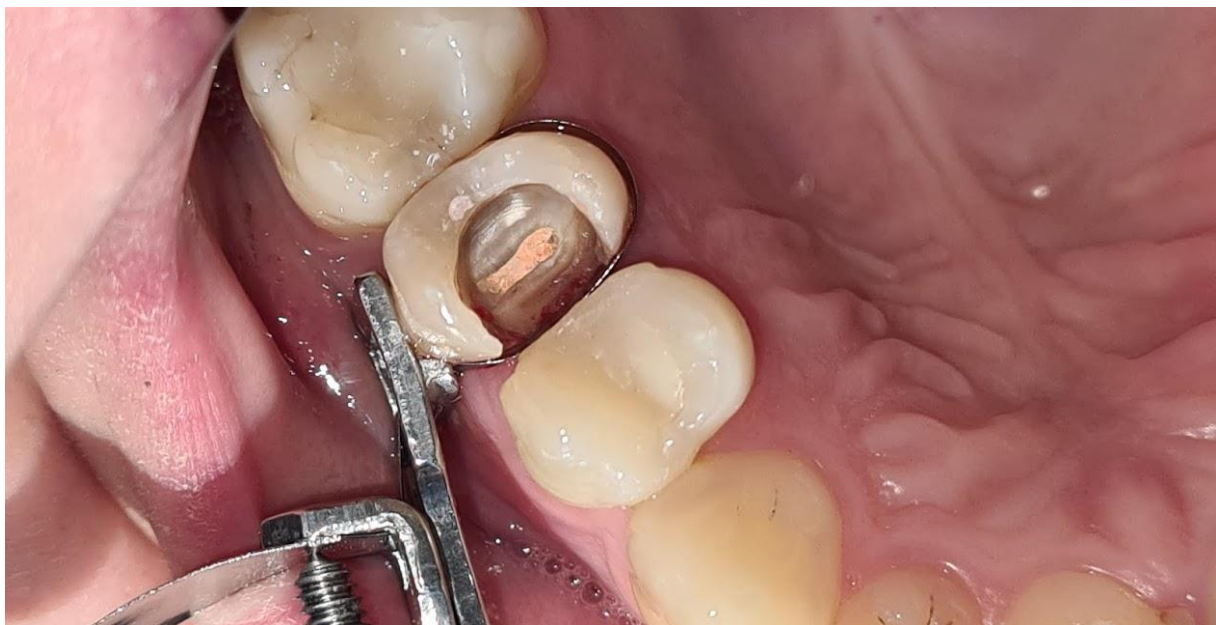


Slika 9. Uklonjen kompozitni ispun i prikazana karijesna lezija koja seže ispod gingivnog ruba

Uklonjena je karijesna lezija i odlučeno je podizanje razine marginalnog ruba ispunom tehnikom DME koristeći matrice dizajnirane za tu tehniku (Slika 10 i 11). S obzirom na lokalizaciju boli na koju ukazuje pacijentica i sumnju na parodontnu bol uzrokovnu iritacijom gingive karijesom, očekuje se jasnija slika porijekla boli nakon uklanjanja tog iritansa.

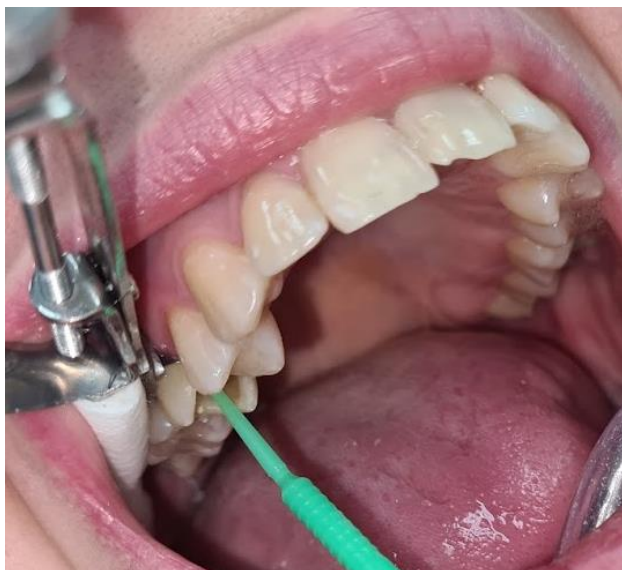

Slika 10. Lijevo je matrica za tehniku DME, a desno DME matrica postavljena u stezač



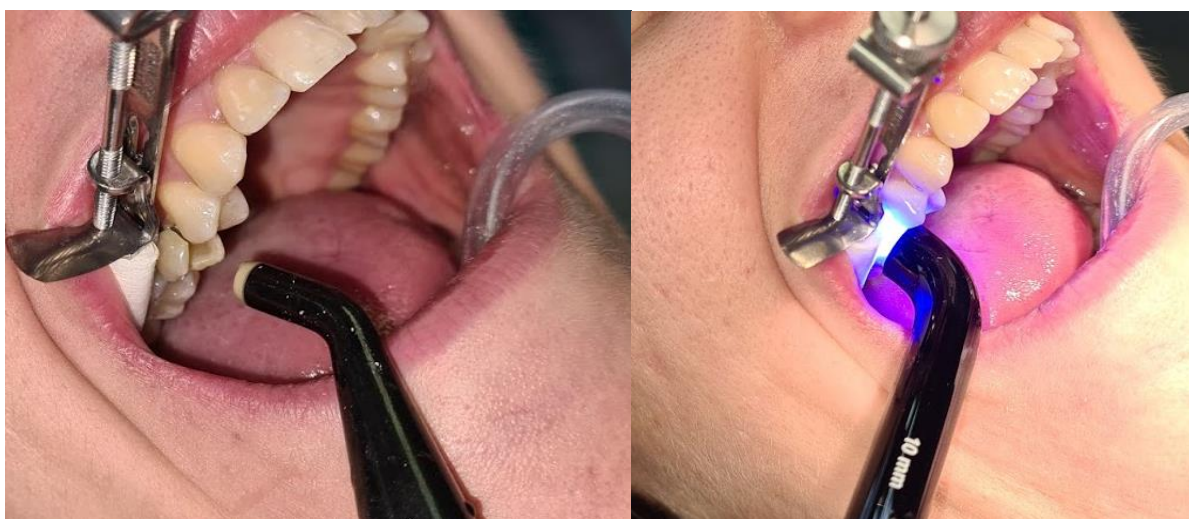Slika 11. Matrica oko zuba 15.

Gingivni rub matrice obuhvaća čvrsto cervikalni dio zuba i osigurava suho radno polje

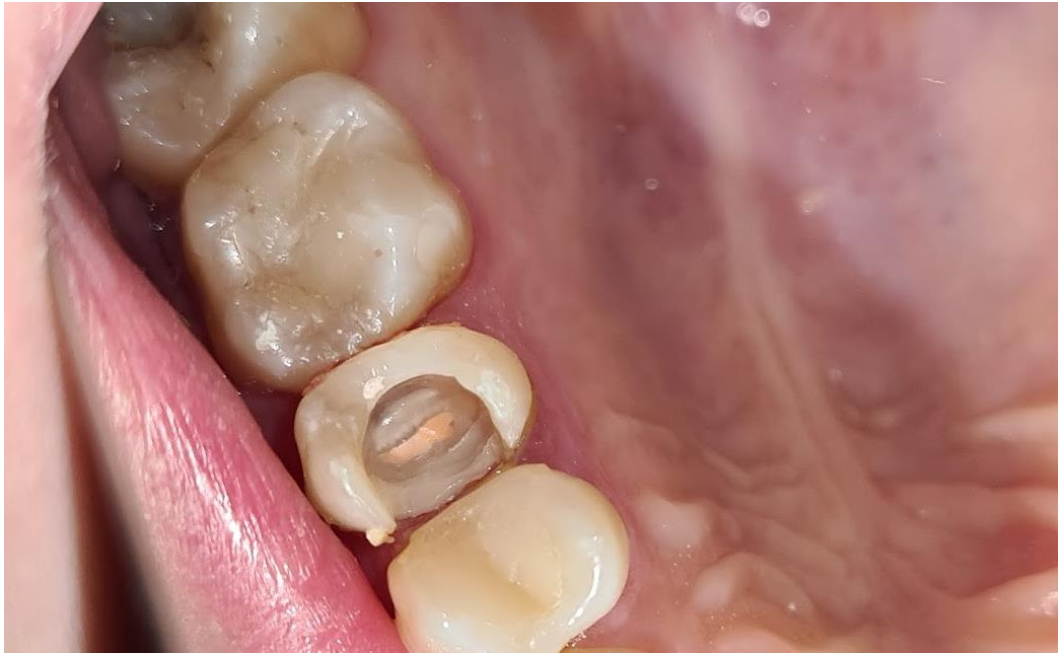

Slika 12 . Nanošenje adheziva

Nakon postavljanja samojetkajućeg adheziva (G-Bond, 3M) utrljavanjem 20 sekundi (Slika 12) i njegove polimerizacije (Slika 13), postavljen je tanki sloj tekućeg kompozita i sloj regularnog kompozita debljine 2 mm do ruba DME matrice (Slika 14). Središnji dio zuba nije ispunjen kako bi punjenje kanala bilo dostupno u slučaju da bol ne prestane uklanjanjem iritacije rubnog parodonta. Neposredno nakon postavljanja ispuna u gingivnom području, pacijentica izjavljuje da bol potječe iz gornje desne dvojke koja je prvotno bila sumnjiva.

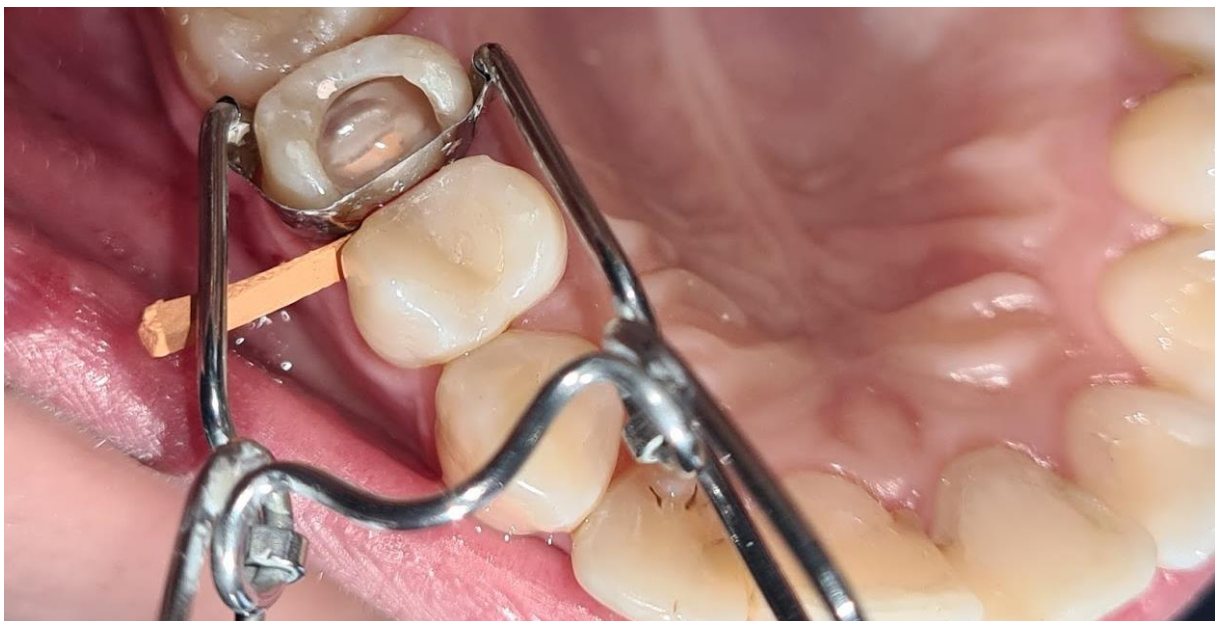

Slika 13. Ispuhivanje i polimerizacija adheziva

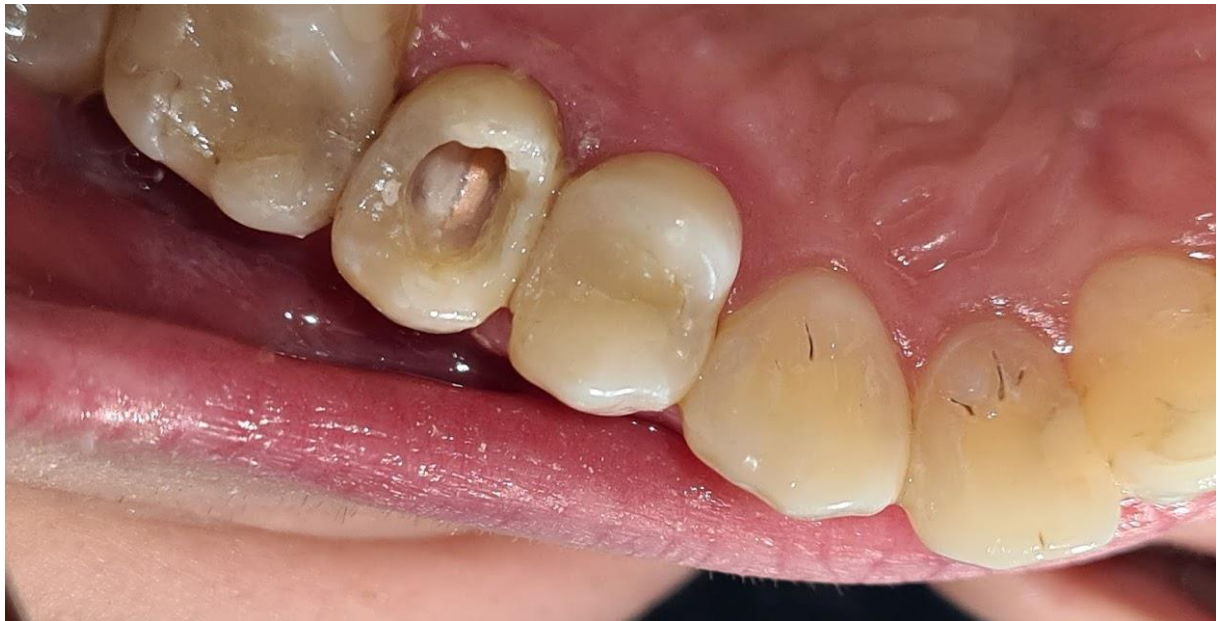

Slika 14. Podignuti marginalni greben

Mezijalna ploha kompozitnog ispuna nadograđena je pomoću *Saddle* matrice i njenog držača (Slika 15 i 16).

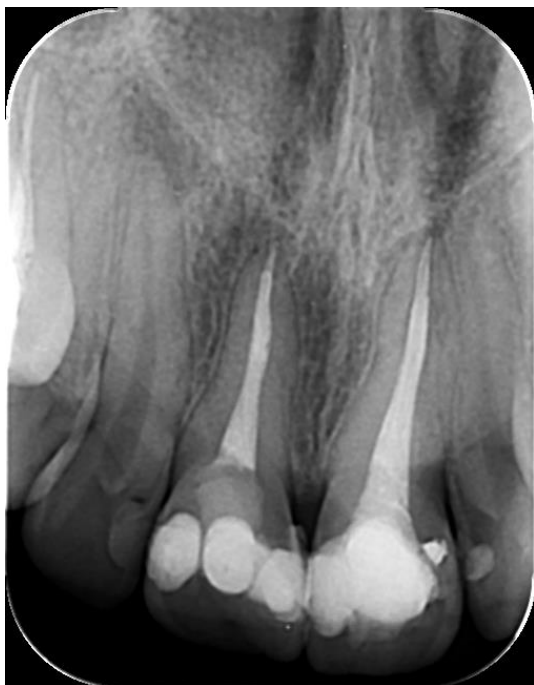

Slika 15. Saddle matrica i nosač postavljen oko zuba 15



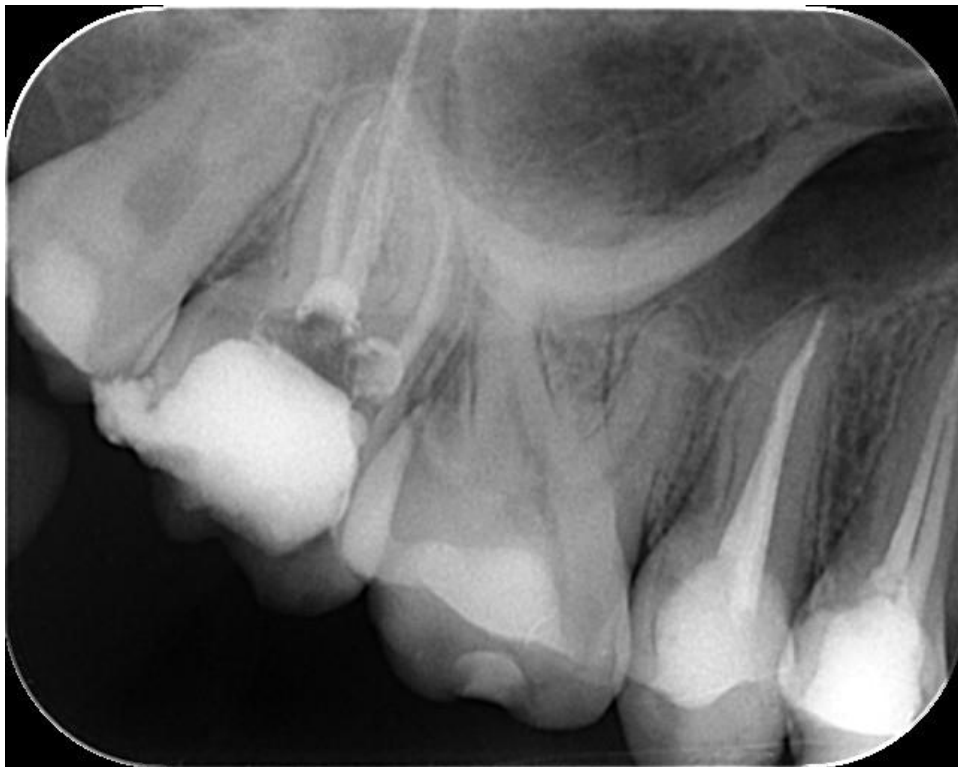Slika 16. Završena mezijalna ploha zuba 15

Nakon završetka mezijalne stijenke, u središnji dio zuba postavljena je vatica i privremeni ispun (Cavit, 3M ESPE). Zub 12 pokazao je negativni test vitaliteta te je pacijentica upućena na periapikalnu snimku tog zuba koja je potvrdila postojanje periapikalnog procesa (Slika 17).



Slika 17. Periapikalna snimka zuba 12 pokazuje leziju oko vrha korijena koja objašnjava bolne senzacije pacijentice.

Kontrolna snimka u prosincu 2021. pokazuje uredan nalaz rubnog i periapikalnog parodontnog ligamenta, a pacijentica je bez simptoma (Slika 18).



Slika 18. Kontrolni snimak nakon godine dana

Jedan je od glavnih ciljeva restaurativne dentalne medicine očuvanje zdravih zubnih tkiva zbog čega su koncepti minimalno invazivne preparacije metoda izbora (13).

Tehnika podizanja marginalnog grebena temelji se na koronarnom podizanju granice preparacije umjesto spuštanja razine parodontnog tkiva prema granicama kaviteta.

Jedinstvena struktura dentina u usporedbi s caklinom čini dentin zahtjevnim supstratom za optimalno provedenu adhezivnu tehniku (14). Prisutnost cementa također dovodi u pitanje kvalitetu adhezije (15).

Za vrijeme polimerizacije kompozitnih smola dolazi do polimerizacijskog stresa i polimerizacijskog skupljanja, što vodi do mikropukotina i posljedičnih rubnih pukotina između zidova kaviteta i restaurativnog materijala. Te pukotine stvaraju put bakterijama, tekućinama, ionima i molekulama (16,17) Restauracije čiji se rubovi nalaze u dentinu ili cementu sklonije su mikropukotinama, a time i postoperativnoj preosjetljivosti, marginalnim pigmentacijama i sekundarnom karijesu (18).

Sekundarni karijes najčešći je razlog zamjene ispuna zuba (19). Stoga subgingivne karijesne lezije koje sežu ispod caklinsko-cementnog spojišta zahtijevaju pažljivu procjenu i obradu; suho radno polje i precizne adhezivne postupke koji su preduvjet za zadovoljavajući klinički ishod (20).

Najosjetljiviji dio ovih postupaka stvaranje je odgovarajuće adhezije na dentin zbog čega je preporučeno nanijeti adheziv na dentin neposredno poslije preparacije. Tako se smanjuje dentinska preosjetljivost, naseljavanje bakterija, a povećava se snaga vezanja na dentin (13).

Pri tome se mogu koristiti jetkajuće-ispirujući ili samojetkajući sustavi, uz oprez kod jetkajuće-ispirućih sustava jer je u dubokim subgingivnim područjima velika opasnost od pretjeranog jetkanja dentina (17). Aplikacija tankog sloj tekućeg kompotiza na sve stijenke kaviteta ima nekoliko prednosti kao što su sprječavanje izlaganja dentina nakon jetkanja, smanjuje permeabilnost adheziva i poboljšava vezanje s adhezivnim cementima (13).

DME tehnika temelji se na vezanju kompozita apliciranog u prvoj posjeti i adhezivnog cementa pri cementiranju indirektnog nadomjestka u drugoj posjeti. Osnova te veze je mikromehanička; snaga veze uvjetovana je dubinom prodiranja monomera iz cementa u postojeći kompozitni ispun (21).

U istraživanju su Gresnigt i suradnici (22) dokazali da cementiranje keramičke ljuskice na postojeći stari kompozitni ispun ne utječe na uspješnost rada uz uvjet da je ispun tretiran silikatnim premazom i silaniziran prije cementiranja. Zbog toga možemo zaključiti da kompozitni ispun apliciran u svrhu podizanja marginalnog grebena ne utječe na uspješnost cementiranja bilo koje indirektna restauracije.

Kod dubokih subgingivalnih lezija kliničar ne može sa sigurnošću znati radi li se o rubu preparacije čija je razina u epitelnom pričvrstku ili vezivno-tkivnom (23). Ghezzi i suradnici su predložili novu klasifikaciju dubokih aproksimalnih kaviteta ovisno o mogućnosti izolacije koferdamom, bez obzira na opsežnost karijesne lezije. Kada se koferdam može aplicirati, smatra se da je rub preparacije u epitelnom pričvrstku i kirurška terapija nije indicirana. U slučaju kada se radi o vezivno-tkivnom pričvrstku, ne može se osigurati suho radno polje i tada je indicirana kirurška terapija (24).

Iz priložene literature može se zaključiti da je DME metoda kojom se uspješno koronarno podiže razina preparacije i tako olakšava izolacija suhog radnog polja, otiskivanje preparacije i cementiranje nadomjestaka. Može se primijeniti kod direktnih i indirektnih restauracija. U literaturi se većinom mogu naći *in vitro* istraživanja, stoga su nasumična klinička istraživanja s postoperativnim praćenjima nužna kako bi se razjasnili svi aspekti tehnike i utvrdila uspješnost u kliničkoj praksi. Podizanje marginalnog grebena obećavajuća je metoda uz pridržavanje glavnih triju kriterija: mogućnosti održavanja suhog radnog polja, osiguravanja optimalnog rubnog zatvaranja uz pomoć matrice i očuvanja biološke širine zuba.

1. Tarle Z, Prskalo K, Pandurić V, Janković B, Jakovac M, Marović D, Klarić Sever E, Knežević Čizmić A. *Restaurativna dentalna medicina*. 1. izdanje. Zagreb: Medicinska naklada; 2019. 380 p.
2. Samartzi TK, Papalexopoulos D, Ntovas P, Rahiotis C, Blatz MB. Deep Margin Elevation: A Literature Review. *Dent J*. 2022;10(3):48.
3. Lindhe J, Karring T, Lang NP. *Klinička parodontologija i dentalna implantologija*. 4. izdanje. 2004. 1072 p.
4. Müller V, Friedl KH, Friedl K, Hahnel S, Handel G, Lang R. Influence of proximal box elevation technique on marginal integrity of adhesively luted Cerec inlays. *Clin Oral Investig*. 2017;21(2):607–12.
5. Venuti P, Eclano M. Rethinking Deep Marginal Extension (DME). *Int J Cosmet Dent*. 2018;7(1):26–32.
6. Mohamed M, Mohsen C, Amgad S. Assessment of fracture force of CAD-CAM-fabricated overlay restorations using deep marginal elevation technique. *J Mod Res*. 2020;2(1):31–4.
7. Vertolli T, Martinsen B, Hanson C, Howard R, Kooistra S, Ye L. Effect of Deep Margin Elevation on CAD/CAM-Fabricated Ceramic Inlays. *Oper Dent*. 2020;45(6):608–17.
8. Dietschi D, Spreafico R. Current clinical concepts for adhesive cementation of tooth-colored posterior restorations. *Pr Periodontics Aesthet Dent*. 1998;10(1):47–54.
9. Magne P, Spreafico RC. Deep Margin Elevation: A Paradigm Shift. *Am J Esthet Dent*. 2012;2(2):86–96.
10. Ali S, Moukarab D. Effect of deep marginal elevation on marginal adaptation and fracture resistance in endodontically treated teeth restored with endocrowns constructed by two different CAD/CAM ceramics: an in-vitro study. *Egypt Dent J*. 2020;66(1):541–56.
11. Jakovac M, Kranjčić J, Bergman L, Carek A, Milardović S, Viskić J, Vojvodić D. *Pretklinička i laboratorijska fiksna protetika*. 1. izdanje. Zagreb: STEGA TISAK; 2020. 240 p.
12. Čatović A, Komar D, Čatić A, Jakovac M, Kovačić I, Mehulić K, Uhač I, Vojvodić D. *Klinička fiksna protetika - krunice*. 1. izdanje. Zagreb: Medicinska naklada; 2015. 200 p.
13. Samartzi TK, Papalexopoulos D, Sarafianou A, Kourtis S. Immediate Dentin Sealing: A Literature Review. *Clin Cosmet Investig Dent*. 2021;13:233–56.

14. Cardoso M, de Almeida Neves A, Mine A, Coutinho E, Van Landuyt K, De Munck J, et al. Current aspects on bonding effectiveness and stability in adhesive dentistry. *Aust Dent J*. 2011;56(1):31–44.
15. Ferrari M, Cagidiaco MC, Davidson CL. Resistance of cementum in class II and V cavities to penetration by an adhesive system. *Dent Mater*. 1997;13(3):157–62.
16. Zavattini A, Mancini M, Higginson J, Foschi F, Pasquantonio G, Mangani F. Micro-computed tomography evaluation of microleakage of Class II composite restorations: An in vitro study. *Eur J Dent*. 2018;12(03):369–74.
17. Juloski J, Koken S, Ferrari M. No correlation between two methodological approaches applied to evaluate cervical margin relocation. *Dent Mater J*. 2020;39(4):624–32.
18. Maske TT, Hollanders ACC, Kuper NK, Bronkhorst EM, Cenci MS, Huysmans MCDNJM. A threshold gap size for in situ secondary caries lesion development. *J Dent*. 2019;80:36–40.
19. Qvist V, Qvist J, Mjör IA. Placement and longevity of tooth-colored restorations in Denmark. *Acta Odontol Scand*. 1990;48(5):305–11.
20. Dias AGA, Magno MB, Delbem ACB, Cunha RF, Maia LC, Pessan JP. Clinical performance of glass ionomer cement and composite resin in Class II restorations in primary teeth: A systematic review and meta-analysis. *J Dent*. 2018;73:1–13.
21. Papacchini F, Dall’Oca S, Chieffi N, Goracci C, Sadek FT, Suh BI, et al. Composite-to-composite microtensile bond strength in the repair of a microfilled hybrid resin: effect of surface treatment and oxygen inhibition. *J Adhes Dent*. 2007;9(1):25–31.
22. Gresnigt MMM, Kalk W, Özcan M. Clinical longevity of ceramic laminate veneers bonded to teeth with and without existing composite restorations up to 40 months. *Clin Oral Investig*. 2013;17(3):823–32.
23. Martins TM, Bosco AF, Nóbrega FJO, Nagata MJH, Garcia VG, Fucini SE. Periodontal tissue response to coverage of root cavities restored with resin materials: a histomorphometric study in dogs. *J Periodontol*. 2007;78(6):1075–82.
24. Ghezzi C, Brambilla G, Conti A, Dosoli R, Ceroni F, Ferrantino L. Cervical margin relocation: case series and new classification system. *Int J Esthet Dent*. 2019;14(3):272–84.

Eva Leović rođena je 25. srpnja 1997. u Slavonskom Brodu gdje je završila Osnovnu školu Vladimira Nazora i Klasičnu gimnaziju fra Marijana Lanosovića. Akademske godine 2016./2017. upisala je prvu godinu Stomatološkog fakulteta Sveučilišta u Zagrebu. Za vrijeme studija sudjeluje na Simpozijima studenata dentalne medicine. Sa ženskom odbojkaškom ekipom Stomatološkog fakulteta osvaja srebrnu medalju na sportskom događaju Humanijada 2019. godine. Tijekom studija asistirala je u nekoliko privatnih stomatoloških ordinacija.