

Osteonekroze čeljusti

Kordić, Iva

Master's thesis / Diplomski rad

2022

Degree Grantor / Ustanova koja je dodijelila akademski / stručni stupanj: **University of Zagreb, School of Dental Medicine / Sveučilište u Zagrebu, Stomatološki fakultet**

Permanent link / Trajna poveznica: <https://um.nsk.hr/um:nbn:hr:127:959454>

Rights / Prava: [Attribution-NonCommercial 4.0 International/Imenovanje-Nekomercijalno 4.0 međunarodna](#)

Download date / Datum preuzimanja: **2025-01-03**



Repository / Repozitorij:

[University of Zagreb School of Dental Medicine Repository](#)





SVEUČILIŠTE U ZAGREBU
STOMATOLOŠKI FAKULTET

Iva Kordić

OSTEONEKROZE ČELJUSTI

DIPLOMSKI RAD

Zagreb, 2022.

Rad je ostvaren u: Stomatološki fakultet, Zavod za oralnu medicinu

Mentor rada: doc. dr. sc. Božana Lončar Brzak

Lektor hrvatskog jezika: Juraj Holec, mag. educ. philol. angl. et croat.

Lektor engleskog jezika: Juraj Holec, mag. educ. philol. angl. et croat.

Sastav Povjerenstva za obranu diplomskog rada:

1. _____
2. _____
3. _____

Datum obrane rada: _____

Rad sadrži: 44 stranice

1 tablicu

6 slika

1 CD

Rad je vlastito autorsko djelo, koje je u potpunosti samostalno napisano uz naznaku izvora drugih autora i dokumenata korištenih u radu. Osim ako nije drukčije navedeno, sve ilustracije (tablice, slike i dr.) u radu su izvorni doprinos autora diplomskog rada. Autor je odgovoran za pribavljanje dopuštenja za korištenje ilustracija koje nisu njegov izvorni doprinos, kao i za sve eventualne posljedice koje mogu nastati zbog nedopuštenog preuzimanja ilustracija odnosno propusta u navođenju njihovog podrijetla.

Zahvala

Zahvaljujem svojoj mentorici doc. dr. sc. Božani Lončar Brzak na stručnim savjetima, ljubaznosti i pomoći tijekom pisanja diplomskog rada. Također zahvaljujem doc. dr. sc. Marku Graniću na ustupljenim fotografijama.

Zahvaljujem se mojoj obitelji što su mi omogućili da studiram ono što volim i što su mi bili bezuvjetna potpora tijekom cijelog studija. Držali su fige za svaki ispit i vjerovali u mene kad ni sama nisam.

Hvala svim kolegicama i kolegama koji su mi za ovih šest godina postali prijatelji, na svim podijeljenim skriptama i materijalima, savjetima za učenje i mnogobrojnim druženjima i putovanjima koje ću pamtili cijeli život. Svaki vaš uspjeh bio je i moj, a svaki moj imao je dio vas!

Hvala mojim curama na podršci, ljubavi i što nas ni udaljenost ni nove životne situacije nisu udaljile sve ove godine. Hvala što ste sa mnom proživjele ovo studentsko razdoblje po nama dobro znanom principu „Malo učenja i puno zabave!“.

Posebno hvala mojoj sestri i Ani koje su bile najveća pomoć oko tehničkih stvari koje su me mučile tijekom pisanja ovog rada.

OSTEONEKROZE ČELJUSTI

Sažetak

Osteonekroza čeljusti odnosi se na odumiranje koštanog dijela čeljusti, a uzrokovana je raznim stanjima. Možemo ju podijeliti na medikamentoznu osteonekrozu čeljusti, osteoradionekrozu, traumatsku, netraumatsku i spontanu osteonekrozu. Medikamentozna osteonekroza uzrokovana je antiresorptivnim ili antiangiogenim lijekovima. Nastanak ovakvog stanja posljedica je uzajamnog djelovanja lijekova, mikrobiološke kontaminacije i lokalne traume. Glavni je klinički pokazatelj kost koja je eksponirana dulje od osam tjedana, ali može doći i do otekline mekih tkiva, ograničene gnojne upale ili fistule. Terapija osteonekroze dijeli se na konzervativnu koja je usmjerena na podizanje kvalitete pacijentova života te na kiruršku kojom se odstranjuje dio nekrotične kosti. Osteoradionekroza teška je komplikacija zračenja koja se javlja kod pacijenata oboljelih od raka glave i vrata. Definira se kao područje eksponirane kosti koje ne cijeli dulje od tri mjeseca nakon zračenja, a nema znakova primarnog tumora, recidiva ili metastaza. Klinički uz eksponiranu kost mogu se javiti i ulceracije te nekroza kože ili mukoze. Čimbenici rizika za razvoj osteonekroze su: trauma (vađenje zuba), lokalizacija tumora, ukupna doza zračenja, površina ozračene kosti, oralna higijena i drugi. Konzervativno liječenje uključuje oralnu njegu samu ili u kombinaciji s ultrazvukom ili hiperbaričnom oksigenacijom. Kirurško zbrinjavanje uključuje resekciju nekrotične kosti i mekog tkiva s raznim vrstama rekonstrukcije. U manjem broju slučajeva osteonekroza se javlja i zbog drugih stanja, a uzroke možemo podijeliti na traumatske i netraumatske. U traumatske ubrajamo osteonekrozu nastalu uslijed termičkog, mehaničkog ili kemijskog oštećenja, dok u netraumatsku ubrajamo osteonekrozu nastalu uslijed infekcije (bakterijska, virusna, gljivična, infektivni osteomijelitis), stečene i kongenitalne bolesti te djelovanja raznih supstanci. Uloga stomatologa u prevenciji razvoja osteonekroze izuzetno je bitna. Pravovremenom sanacijom pacijenata koji su upućeni na zračenje ili prije početka uzimanja antiresorptivne ili antiangiogene terapije moguće je spriječiti razvoj osteonekroze i time značajno poboljšati kvalitetu života ovakvim pacijentima.

Ključne riječi: osteonekroza, radioterapija, osteoradionekroza, medikamentozna osteonekroza čeljusti

OSTEONECROSIS OF THE JAWS

Summary

Osteonecrosis of the jaw refers to the disruption of the bone tissue of the mandible and it is caused by various conditions. We can categorize it as medication- related osteonecrosis of the jaw, osteoradionecrosis, trauma- induced, nontraumatic and spontaneous osteonecrosis. Medication- related osteonecrosis is caused by antiresorptive or antiangiogenic medication. The simultaneous impact of said medication, microbiological contamination and local trauma can cause the onset of this condition. The main clinical indicator is an exposed bone, which is present for more than 8 weeks, but soft tissue swelling, limited purulent inflammation and fistulae may also occur. Osteonecrosis treatment can be conservative, which is directed at raising the quality of the patient's life or surgical, which refers to the removal of the part of necrotic bone. Osteoradionecrosis is a severe complication of radiation which occurs in patients suffering from head and neck cancer. It is defined as the area of exposed bone which does not heal for more than three months after the radiation treatment and has no signs of primary tumor, relapses or metastasis. Clinically, other than exposed bone, ulcerations and skin necrosis or mucosae may also occur. Developmental risk factors for osteonecrosis are: trauma (tooth extraction), tumor localization, total radiation dose, irradiated bone surface, oral hygiene and others. Conservative treatment includes oral care alone or combined with ultrasound or hyperbaric oxygenation. Surgical treatment includes resection of the necrotic bone and soft tissue with various types of reconstruction. In the minority of cases, osteonecrosis may be caused by other conditions and those cases can be trauma induced or nontraumatic. Trauma induced includes osteonecrosis resulting from thermal, mechanical or chemical damage, while nontraumatic cases include osteonecrosis caused by infections (bacterial, viral, fungal, infectious osteomyelitis), acquired and congenital diseases and the impact of various substances. The dentists' role in osteonecrosis prevention is extremely important. With timely remediation of patients referred for radiation or before exposure to antiresorptive/ antiangiogenic treatment, it's possible to prevent the development of osteonecrosis and thereby significantly improve the quality of life for such patients.

Keywords: osteonecrosis, radiotherapy, osteoradionecrosis, medication related osteonecrosis of the jaw

SADRŽAJ

1. UVOD.....	1
2. PODJELA OSTEONEKROZA	3
2.1. MEDIKAMENTOZNA OSTEONEKROZA ČELJUSTI.....	4
2.1.1. PATOFIZIOLOGIJA	4
2.1.2. KLINIČKA SLIKA.....	6
2.1.3. KLASIFIKACIJA	6
2.1.4. PREVENCIJA.....	10
2.1.5. LIJEKOVI KOJI MOGU UZROKOVATI MRONJ	12
2.1.6. PROCJENA RIZIKA	13
2.1.7. TERAPIJA MRONJ-a.....	15
2.2. OSTEORADIONEKROZA.....	16
2.2.1. PATOFIZIOLOGIJA	16
2.2.2. KLINIČKA SLIKA.....	17
2.2.3. KLASIFIKACIJA	18
2.2.4. PREVENCIJA.....	20
2.2.5. PROCJENA RIZIKA	22
2.2.6. TERAPIJA	23
2.3. OSTALI UZROCI OSTEONEKROZE.....	25
2.3.1. TRAUMA.....	25
2.3.2. OSTEOMIJELITIS	26
2.3.3. BAKTERIJSKA INFEKCIJA.....	26
2.3.4. VIRUSNA INFEKCIJA	27
2.3.5. GLJIVIČNA INFEKCIJA.....	28
2.3.6. NARKOTICI.....	28
2.3.7. STEČENI I UROĐENI POREMEĆAJI	29
2.3.8. SPONTANA OSTEONEKROZA.....	30
3. RASPRAVA	31
4. ZAKLJUČAK	33
5. LITERATURA	35
6. ŽIVOTOPIS.....	43

Popis skraćenica

MRONJ- medication related osteonecrosis of the jaw

ORN- osteoradionekroza

HIV- virus humane imunodeficijencije

CT- computed tomography

CBCT- cone- beam computed tomography

VEGF- vascular endothelial growth factor

BMP- bone morphogenetic protein

TNF- tumor necrosis factor

MR- magnetska rezonanca

HBO- hiperbarična oksigenacija

IMRT- intensity-modulated radiation therapy

DIC- disseminated intravascular coagulation

NICO- kavitacijska osteonekroza koja izaziva neuralgiju

1. UVOD

Osteonekroza je pojam koji ne označava određenu bolest, već se odnosi na više stanja koja dovode do oštećenja kosti i njezinog odumiranja. Uzroci osteonekroze mogu biti različiti te se javljaju u različitim kostima u tijelu. Avaskularna osteonekroza povezana je s djelomičnim ili potpunim gubitkom krvne opskrbe i najčešće se javlja u bedrenoj kosti (1). Osteoradionekroza je pojam koji se odnosi na nekrozu kosti uzrokovanu zračenjem. Zračenje dovodi do upale i obliteracije krvnih žila koje opskrbljuju kost što uzrokuje avaskularnu nekrozu s hipoksičnim, hipovaskularnim i hipocelularnim lezijama (2). Novi tip osteonekroze opisan je 2003. godine, a odnosi se na nekrozu čeljusne kosti povezanu s primjenom bisfosfonatnih lijekova. Danas takvu osteonekrozu nazivamo medikamentozna osteonekroza čeljusti (MRONJ, engl. *Medication related osteonecrosis of the jaw*) jer su opisane i druge vrste lijekova osim bisfosfonata koji uzrokuju osteonekrozu (3). Netraumatsku osteonekrozu povezujemo s terapijom kortikosteroidima, alkoholom, infekcijama, neoplazmama, malnutricijom, vaskularnim uzrocima kao što su ishemija, okluzija, koagulopatija i hemoglobinopatija te nekim autoimunim bolestima. Traumatska osteonekroza uzrokovana je fizikalnom, kemijskom ili termičkom traumom kosti. Međutim, opisan je i veliki broj slučajeva idiopatske osteonekroze koja se razvila bez očitog etiološkog uzroka (4).

Svrha ovog rada je prikazati različite vrste osteonekroza čeljusti, faktore rizika za njihov nastanak te liječenje i prevenciju.

2. PODJELA OSTEONEKROZA

Osteonekroze koje se javljaju u čeljusti možemo podijeliti na medikamentoznu osteonekrozu čeljusti (MRONJ), osteoradionekrozu (ORN), traumatsku osteonekrozu, netraumatsku osteonekrozu i spontanu osteonekrozu. Nadalje će svaka od njih biti detaljno opisana.

2.1. MEDIKAMENTOZNA OSTEONEKROZA ČELJUSTI

Medikamentozna osteonekroza čeljusti značajno utječe na kvalitetu života pacijenta i dovodi do značajnog postotka mortaliteta. Ovakvo stanje povezano je s problemima u gutanju, hranjenju, žvakanju i govoru te pojavom otečene i bolne sluznice, kronične upale sinusa i dr. (5)

Glavni kriterij za dijagnozu ovakve vrste osteonekroze su:

- trenutna ili prijašnja terapija antiresorptivnim ili antiangiogenim lijekovima
- ekspanirana ili nekrotična kost u području maksilofacijalne regije koja perzistira dulje od osam tjedana
- pacijent nije zračen u području čeljusti

Dijagnostički su kriteriji važni budući da se osteonekroza može diferencijalno dijagnostički zamijeniti s drugim stanjima kao što su alveolarni osteitis, sinusitis, gingivitis/parodontitis, periapikalne lezije i poremećajima temporomandibularnog zgloba (6).

2.1.1. PATOFIZIOLOGIJA

Točni mehanizam nastanka još uvijek nije poznat. Smatra se da je nastanak MRONJ- a spoj uzajamnog djelovanja lijekova uz prisutnost mikrobiološke kontaminacije određenog područja, kao i lokalne traume (7).

Antiresorptivni i antiangiogeni lijekovi danas se najviše propisuju za stabilizaciju gubitka koštane mase uzrokovane osteoporozom kod žena. Mehanizam liječenja osteoporoze je inhibicija resorpcije trabekularne kosti osteoklastima. Za liječenje osteoporoze terapija je oralna, dok se intravenska terapija prima uslijed stabilizacije metastatskog karcinoma (prvenstveno dojke i prostate) u kostima, ali i za liječenje resorpcije kosti uslijed multiplog mijeloma i liječenje teške hiperkalcijemije (8).

Antiresorptivni lijekovi inhibiraju diferencijaciju i funkciju osteoklasta što dovodi do njihove apoptoze i uvjetuje smanjenje koštane resorpcije i pregradnje. Osim djelovanja na osteoklaste, bisfosfonati negativno utječu na biološku aktivnost osteoblasta, fibroblasta i keratinocita. Odumiranje fibroblasta posebno je vidljivo kod stanica oralnog epitela pri čemu dolazi do ekspozicije kosti, otežanog cijeljenja i ima glavnu ulogu u nastanku osteonekroze (9). Budući da su maksila i mandibula najviše podložne remodelaciji te su prekrivene tankom sluznicom, osteonekroza se specifično javlja u tim područjima (10). Osim inhibicije resorpcije i remodelacije kosti ključnu ulogu u patogenezi ima i upala na mjestu nastanka koja nastaje bakterijskom kontaminacijom. Oralni medij stanište je različitih vrsta bakterija koje tvore rezistentni biofilm, ali i različitih gljivica, virusa i parazita. Bisfosfonati pojačavaju adheziju bakterija na hidroksilapatit u kosti, koja postaje nekrotična i avaskularna zbog čega je najčešći uzrok za nastanak osteonekroze ekstrakcija zuba ili uznapredovala parodontna bolest (11). Svi lijekovi koji uzrokuju osteonekrozu dovode i do smanjene angiogeneze što dovodi do ishemije, odnosno nedostatka krvne opskrbe. Nastanku MRONJ-a dodatno pogoduje i kombinacija antiresorptivnih lijekova s imunosupresivnim lijekovima kao što su kortikosteroidi ili kemoterapija (12). Jedan od važnijih faktora za nastanak MRONJ-a je i vrijednost pH. Bisfosfonati se pod neutralnim pH vežu za hidroksilapatit, ali ako se pH smanji, bisfosfonati se otpuštaju iz kosti i aktiviraju tako da se vežu se za osteoklaste i inhibiraju njihovo djelovanje. Ako pH ostane na niskim vrijednostima, bisfosfonati će negativno djelovati i na druge stanice kao što su osteoblasti, fibroblasti, makrofazi i limfociti te dovesti do razvoja osteonekroze (12).

Faktore rizika koji dovode do MRONJ-a možemo podijeliti na lokalne i sistemske. Lokalni uključuju invazivne oralne zahvate (oralna kirurgija, ekstrakcija zuba, periapikalni i parodontološki zahvati), intraoralna trauma pri kojoj su kosti čeljusti izložene oralnoj mikroflori, loša oralna higijena, lokalna ishemija kosti, virusna infekcija HIV-om ili Herpes zosterom, mobilne proteze koje dovode do traume i infekcije. Sistemske faktori uključuju osobe starije od 70 godina uz šećernu bolest, visoke doze antiresorptivnih ili antiangiogenih lijekova i imunokompromitirani pacijenti (7).

2.1.2. KLINIČKA SLIKA

Glavni klinički pokazatelj MRONJ-a eksponirana je kost koja se pojavljuje u 94% pacijenata (13). Zahvaćenost može varirati od malih eksponiranih rubova oko prazne alveole do cijele čeljusti ili obje čeljusti (14). Uz eksponiranu leziju često se javljaju i znakovi upale kao što su oteklina mekih tkiva (s ili bez supuracije), formirana ograničena gnojna upala ili fistula. Najčešće je zahvaćena mandibula zbog slabije prokrvljenosti i tanke mukoze u odnosu na gornju čeljust (15). Simptomi osteonekroze ovise o tijeku bolesti i širenju u okolne strukture, pa se tako bol javlja u stadiju akutne upale, a kada nastupi nekroza kosti, lezije su najčešće asimptomatske. MRONJ se može proširiti u područje mandibularnog kanala i maksilarnog sinusa te se tada javljaju simptomi utrnutosti i/ili infekcija sinusa uz mogućnost stvaranja oroantralne komunikacije. Daljnjim širenjem osteonekroze može doći do patološke frakture čeljusti, što predstavlja ozbiljnu komplikaciju koja se javlja u 3% slučajeva (5).

Radiološkom analizom pratimo tijek bolesti, procjenjujemo zahvaćenost regije i dijagnosticiramo komplikacije osteonekroze. Najčešće korištena radiološka pretraga je ortopantomogram. Promjena koja se najčešće uočava kod takvih pacijenata je sklerozacija lamine dure alveolarne kosti. Može se javiti sklerozacija rubnih dijelova čeljusti, izostanak cijeljenja postekstrakcijske rane, sužavanje mandibularnog kanala te sekvestri nekrotične kosti (16,17). Za detaljniji prikaz lezije preporučuje se trodimenzionalni prikaz CT-om ili CBCT-om koji nam pruža preciznije podatke o lokalizaciji i progresiji lezije (16).

2.1.3. KLASIFIKACIJA

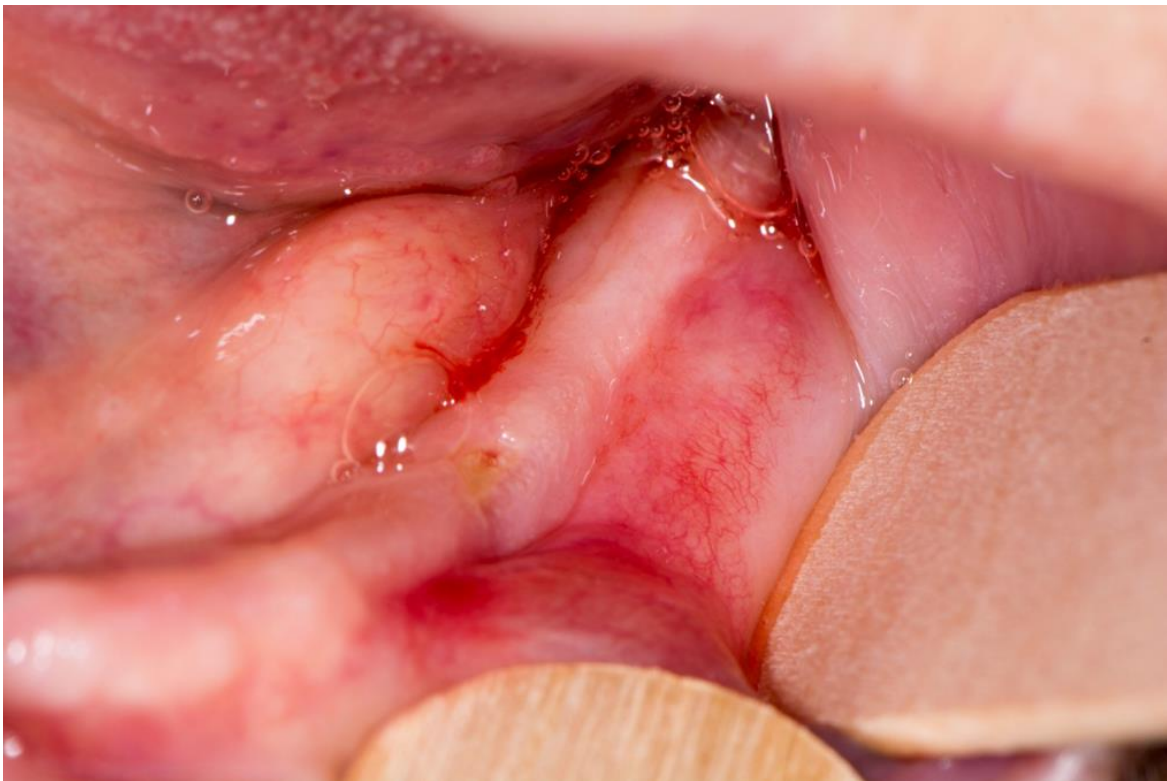
Stadij 0

Obuhvaća pacijente koji klinički nisu razvili osteonekrozu, ali imaju simptome ili radiološke znakove koji mogu biti povezani s terapijom. Simptomi koji se javljaju su: neobjašnjiva odontalgija, tupa bol donje čeljusti koja se širi prema temporomandibularnom zglobu i bol sinusa (5). Klinički se javljaju: neobjašnjivi gubitak zuba, fistula koja nije povezana s nekrozom pulpe ili karijesom te otok gingive. Radiološki su znakovi gubitak alveolarne kosti ili resorpcija koja nije povezana s kroničnim parodontitisom, promjene u sastavu trabekula, otežano cijeljenje rane, sklerozacija alveolarnog ili okolnog dijela kosti (18,19,20). Terapija ovog stadija konzervativna je i simptomatska, usmjerena na sanaciju predisponirajućih stanja kao što

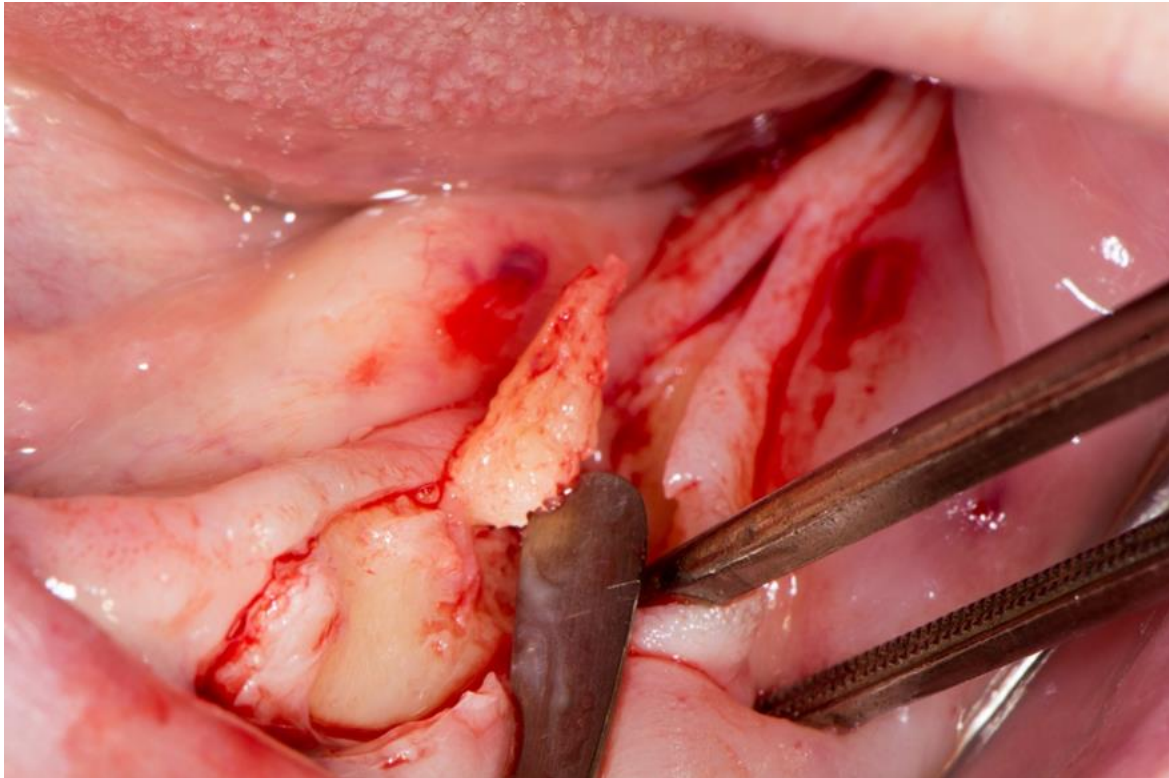
su karijes, parodontna bolest i ostala patološka stanja koja bi mogla uzrokovati osteonekrozu. Važno je educirati pacijente o riziku stvaranja osteonekroze te ih tako motivirati na adekvatno održavanje oralne higijene i učestale kontrole (5).

Stadij 1

U ovom stadiju dolazi do klinički eksponirane nekrotične kosti ili fistule koja se stvara iz kosti, ali pacijenti nemaju simptoma ili akutnih znakova infekcije. Terapija je usmjerena na praćenje lezije, a ako se pojave sekvestri nekrotične kosti ili oštri rubovi, potrebno ih je ukloniti. Pacijentovo stanje potrebno je pratiti, kao i educirati ga o važnosti učestalih kontrola (5).



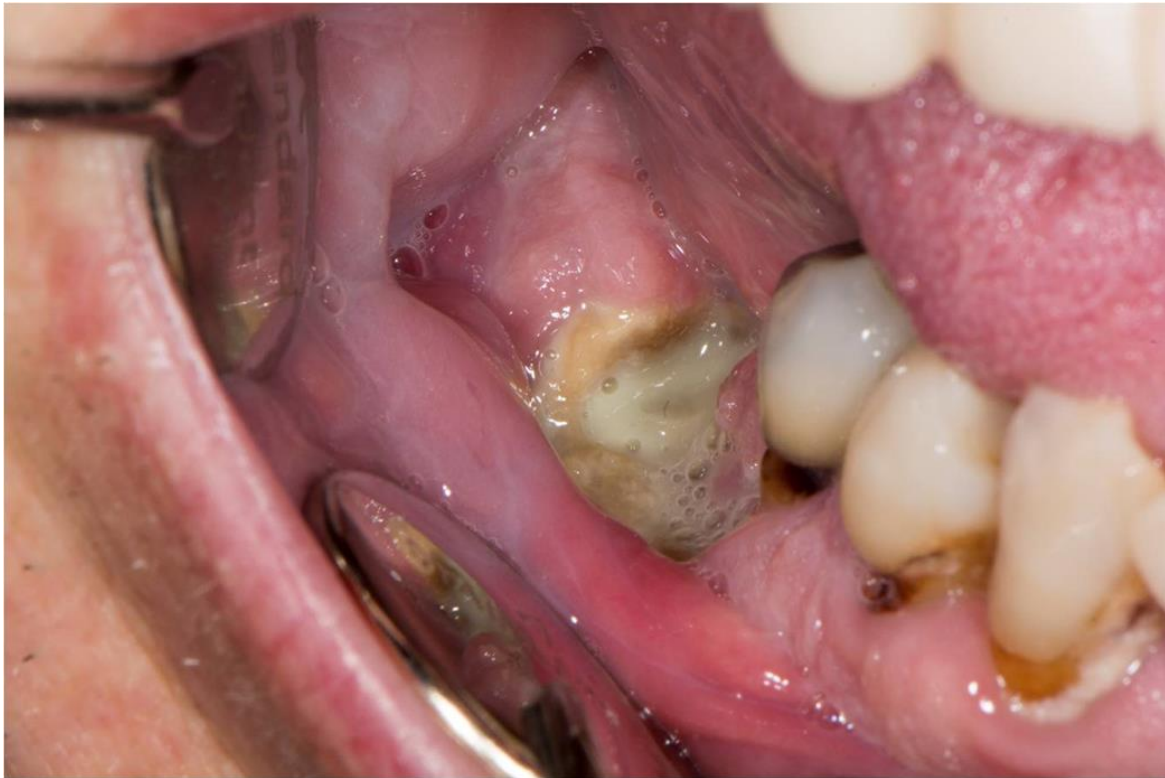Slika 1. MRONJ stadij 1. Slika dobivena ljubaznošću doc. dr.sc.Marka Granića



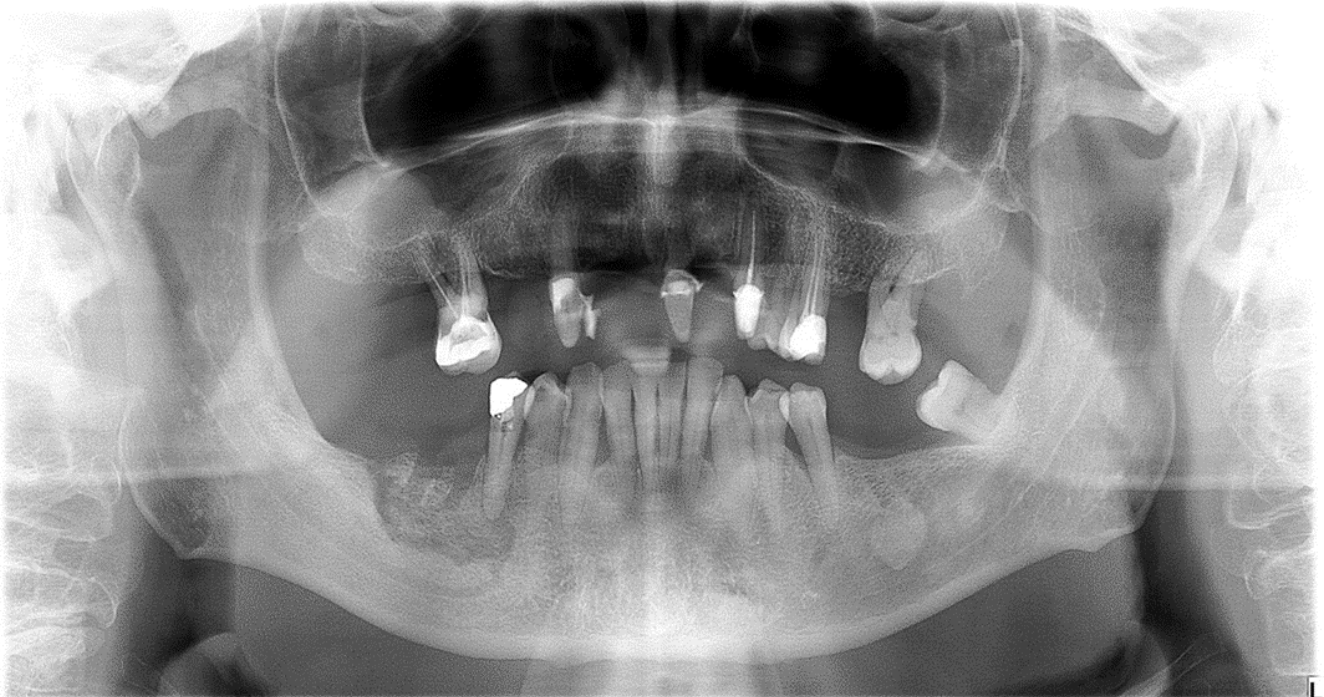
Slika 2. MRONJ stadij 1, kirurško uklanjanje nekrotične kosti. Slika dobivena ljubaznošću doc. dr.sc.Marka Granića

Stadij 2

Stadij 2 opisuje klinički eksponiranu nekrotičnu kost ili pojavu fistule sa znakovima akutne infekcije praćenu bolovima. Terapija ovog stadija usmjerena je na saniranje upale gdje se često prepisuje antibiotska terapija u kombinaciji s ispiranjem klorheksidinom. Nakon što se upala smiri potrebno je ukloniti nekrotični dio kosti i promijenjenu sluznicu (5).



Slika 3. MRONJ stadij 2. Slika dobivena ljubaznošću doc.dr.sc.Marka Granića



Slika 4. MRONJ stadij 2. Slika dobivena ljubaznošću doc.dr.sc.Marka Granića

Stadij 3

Stadij 3 obuhvaća klinički eksponiranu i nekrotičnu kost ili pojavu fistule koja se stvara iz kosti sa znakovima akutne infekcije praćenu bolovima i jednim od sljedećih znakova: širenje nekroze izvan zubne alveole (donji rub i uzlazni krak donje čeljusti, maksilarni sinus), ekstraoralna fistula, osteoliza donje granice donje čeljusti i dna maksilarnog sinusa s pojavom oroantralne komunikacije i pojava patoloških fraktura (5). Terapija u ovom stadiju odnosi se na paliјativnu terapiju koja uključuje resekciju lezije u kombinaciji s antibiotskom terapijom s ciljem uklanjanja akutne infekcije i bolova. Ako se rade veće resekcije, rekonstrukcija se radi različitim metodama kao što su fibula flap s ili bez opturatora.

2.1.4. PREVENCIJA

Za prevenciju nastanka medikamentozne osteonekroze važan je multidisciplinarni pristup liječenju pacijenata, što znači da bi se svaki pacijent prije početka uzimanja terapije trebao konzultirati s odabranim doktorom dentalne medicine. Provođenje stomatološkog pregleda i potrebnih stomatoloških zahvata prije početka terapije značajno smanjuje rizik od nastanka medikamentozne osteonekroze čeljusti. Planiranje liječenja trebalo bi uključivati temeljiti pregled usne šupljine i radiografsku analizu. Pregled uključuje i motivaciju pacijenta, edukaciju pacijenata o njezi zuba, primjeni fluora i ispiranja klorheksidinom. Važno je identificirati akutnu infekciju, kao i mjesta potencijalne infekcije te ih na vrijeme sanirati. Sanacija uključuje ekstrakciju svih neizlječivih zubi, kao i zuba s lošom prognozom, uklanjanje cista, tumora i ostalih patoloških promjena. Nakon ekstrakcije zubi, potrebno je pričekati minimalno tri tjedna da se postigne adekvatno mekotkivno cijeljenje ili, ako je moguće, četiri do šest tjedana koliko je potrebno za koštano cijeljenje prije početka terapije. Važno je educirati pacijente o riziku nastanka osteonekroze te ih motivirati na održavanje oralne higijene i kontrole svaka tri mjeseca kako bismo uklonili mogućnost nastanka osteonekroze (5).

Ako je pacijent na antiresorptivnoj ili antiangiogenoj terapiji, a ipak su potrebni određeni invazivni kirurški zahvat unutar usne šupljine, u obzir moramo uzeti trajanje terapije i način uzimanja lijekova. Ovisno o vrsti invazivnog kirurškog zahvata i o vrsti terapije, ponekad je potrebno u dogovoru s nadležnim liječnikom ukloniti terapiju na određeno vrijeme kako bi se

postiglo adekvatno koštano cijeljenje (5). Ako je potrebno napraviti invazivni kirurški zahvat preporučljivo je koristiti smjernice navedene u Tablici 1.

Endodontsko liječenje predstavlja minimalni rizik za nastanak osteonekroze. Kod visokorizičnih pacijenata, prije završnog punjenja kanala, preporučuje se antibiotska profilaksa kako bi spriječili komplikacije kao što su oteklina i upala (13). Ako pacijent nosi protezu, potrebno ju je prije terapije temeljito pregledati i izvršiti korekciju ili podlaganje ako je to potrebno, kako ne bi negativno djelovala na sluznicu u tijeku terapije. Rizik za nastanak osteonekroze kod ugradnje dentalnih implantata je isti kao kod ekstrakcije zuba. Ortodontska terapija kod ovih pacijenata nije kontraindicirana, ali treba znati da je pomak zuba otežan, zatvaranje prostora nepotpuno, loša je paralelizacija korjenova te pojačano sidrište uslijed sklerozacije lamine dure (21).

Tablica 1. Preporučene smjernice kod invazivnih kirurških zahvata (6)

PERORALNI BISFOSFONATI	
Th. < 4 godine, nije na dodatnoj th. (kortikosteroidi ili antiangiogenetski lijekovi)	Nije potrebno ukidanje terapije
Th. < 4 godine, dodatna th.(kortikosteroidi ili antiangiogenetski lijekovi)	Konzultacija s nadležnim liječnikom i najčešće prekidanje dva mjeseca prije zahvata i nastavak terapije kad se dobije adekvatno koštano cijeljenje (najčešće tri mjeseca nakon zahvata)
Th. > 4 godine, s ili bez dodatne th.	Konzultacija s nadležnim liječnikom i najčešće prekidanje dva mjeseca prije zahvata i nastavak terapije kad se dobije adekvatno koštano cijeljenje (najčešće tri mjeseca nakon zahvata)
DENOSUMABI	
Aplikacija supkutano svakih 6 mjeseci	Zahvat se obavlja tri tjedna prije iduće aplikacije
PARENTERALNI BISFOSFONATI	
	Uputiti u specijalističku ustanovu, kako bi spriječili moguće komplikacije

2.1.5. LIJEKOVI KOJI MOGU UZROKOVATI MRONJ

Prije se smatralo da su bisfosfonati jedini lijekovi koji dovode do osteonekroze čeljusti. Danas znamo da lijekove koji uzrokuju medikamentoznu osteonekrozu čeljusti možemo podijeliti na antiresorptivne lijekove, gdje ubrajamo bisfosfonate i denosumabe, čiji je mehanizam djelovanja suprimiranje osteoklasta i antiangiogene lijekove koji suprimiraju angiogenezu.

Bisfosfonati

Bisfosfonati su analozi pirofosfata, prirodnog inhibitora koštanog metabolizma. Njihov mehanizam djelovanja je inhibicija osteoklasta, što dovodi do njihove apoptoze i suprimira koštanu pregradnju. Bisfosfonati pokazuju veliki afinitet za hidroksiapatitni matriks kosti u koji se ugrađuju mijenjajući koštanu mikrostrukturu, što usporava rast i otapanje minerala u kosti. Osteoblastična aktivnost ostaje sačuvana što rezultira povećanjem koštane mase (22). Glavna nuspojava bisfosfonata je osteonekroza čeljusti, ali mogu se javiti i ostale nuspojave kao što su gastrointestinalne smetnje (mučnina i povraćanje), atipične frakture bedrene kosti, upala jednjaka s erozijama sluznice, sekundarni hiperparatireoizam, fibrilacija atrijske, očni ispadi, bolovi u mišićima i drugi (23).

Bisfosfonati se brzo odlažu u kostima s dugom retencijom, a akumuliraju se na mjestima aktivne remodelacije kosti (prvenstveno čeljusti) i izlučuju bubrezima (24). Bisfosfonati se primjenjuju peroralno ili parenteralno.

Peroralna primjena indicirana je kod osteoporoze, osteopenije, Pagetove bolesti, osteogenesis imperfecta, fibrozne displazije, kroničnog rekurentnog multifokalnog osteomijelitisa i kao prevencija kod heterotopičnih okoštavanja (14, 25). Indicirani su i u liječenju kronične bolesti bubrega, transplantacije bubrega, kod reumatoidnih bolesti koje su povezane sa sistemskim gubitkom kosti te kod neupalnih reumatoidnih bolesti (26). Slabije su potentni za nastanak osteonekroze u odnosu na parenteralnu primjenu.

Parenteralni (intravenozni) bisfosfonati koriste se u liječenju različitih stanja povezanih s malignim bolestima kao što su: hiperkalcijemija uzrokovana karcinomima, multipli mijelom i u liječenju koštanih metastaza. Parenteralno primjenjeni bisfosfonati stimuliraju prirodne antitumorske imunološke mehanizme te tako inhibiraju rast i stvaranje koštanih metastaza, najčešće kod karcinoma dojke i prostate. Kako bi se spriječila rana masivna koštana resorpcija,

u terapiju se uključuju visokopotentni bisfosfonati. Intravenozni bisfosfonati znatno poboljšavaju kvalitetu pacijentova života, ali oni su najpotentniji za stvaranje MRONJ-a (27).

Denosumabi

Denosumabi su humanizirana monoklonska antitijela usmjerena na regulator modulacije (RANK ligand) koji inhibira osteoklaste i smanjuje koštanu resorpciju (28). Koriste se u liječenju osteoporoze i koštanih lezija kod malignih bolesti. Sigurnija je opcija u terapiji kod disfunkcije bubrega. Primjenjuju se supkutano i za razliku od bisfosfonata, ne akumuliraju se u kosti te je njihov utjecaj na remodelaciju reverzibilan i traje približno šest mjeseci (29).

Antiangiogeni lijekovi

Antiangiogeni lijekovi sprječavaju stvaranje novih krvnih žila vežući se za različite signalne molekule koji koče angiogenezu. U njih ubrajamo bevacizumab (Avastin) i sunitibin (Sutent). Bevacizumab je humanizirano monoklonsko antitijelo koje se selektivno veže na humani krvožilni endotelni čimbenik rasta (VEGF, engl. vascular endothelial growth factor), a nalazi se na ovojnici krvnih i limfnih žila u tijelu. Bevacizumab se koristi u liječenju malignih bolesti bubrega, gastrointestinalnog trakta, pluća i glioblastoma (30,31). Sunitibin je inhibitor tiroksin kinaze i koristi se u liječenju gastrointestinalnih tumora, metastatskih karcinoma bubrežnih stanica i neuroendokrinih tumora gušterače (32). U kombinaciji s kemoterapijom ili s bisfosfonatima imaju visoku potentnost izazivanja osteonekroze (31).

Osim navedenih lijekova potrebno je spomenuti lijekove koji mogu potencirati razvoj osteonekroze, ali u literaturi nije još naveden slučaj osteonekroze potenciran upravo njima. U tu skupinu spadaju sorafenib (Nexavar), everolimus (Afinitor), sirolimus (Rapamune) i adalimumab (Humira).

2.1.6. PROCJENA RIZIKA

Rizik za nastanak medikamentozne osteonekroze ovisi o načinu primjene, potentnosti, doziranju i trajanju terapiju, ali i o raznim lokalnim, sistemskim i anatomskim faktorima. Većina antiresorptivnih i antiangiogenih lijekova pokazuje određenu potentnost u izazivanju osteonekroze, međutim način primjene lijeka glavni je faktor kojim procjenjujemo rizik. Peroralno primijenjeni lijekovi pokazuju manji rizik za nastanak osteonekroze u odnosu na intravenozne ili subkutane (1, 33). Prevalencija MRONJ- a kod peroralne terapije iznosi od

0,1% do 0,05% i povećava se nakon invazivnog kirurškog zahvata i kod dužeg trajanja terapije. (34). Prevalencija MRONJ-a kod intravenozne terapije kreće se od 2% do 20% (24, 29). Denosumabi i bisfosfonati imaju sličnu potentnost izazivanja osteonekroze, ali se razlikuju po akumulaciji u tijelu. Denosumabi se ne vežu za kost i eliminiraju se iz tijela za šest mjeseci, za razliku od bisfosfonata. Kod razvoja MRONJ-a bitno je i trajanje i doza terapije. Rizik za razvoj osteonekroze povećava se s povećanjem doze primjenjenog lijeka (36).

U lokalne faktore koji utječu na procjenu rizika za nastanak osteonekroze ubrajamo invazivne dentalne zahvate kao što su ekstrakcije zuba, alveotomija, ugradnja implantata, endodontska i parodontna kirurgija. Rizik za nastanak osteonekroze uslijed invazivnih zahvata povećan je pet do sedam puta (1). Osteonekroza najčešće (60-65%) nastaje upravo kao posljedica invazivnih dentalnih zahvata u sklopu dentoalveolarne kirurgije (8). Od ostalih stomatoloških zahvata spominju se: protetski razlozi (7,4%), endodonski zahvati (7,2%), parodontološki zahvati (5%), ugradnja dentalnih implantata (3,9%), a u 14,8% slučajeva osteonekroza nastaje spontano. Kao dodatni rizični čimbenici koji pogoduju nastanku osteonekroze smatraju se i loša oralna higijena, prethodni parodontitisi, periapikalni procesi te ostala upalna stanja čeljusti (36).

Nekroze se najčešće razvijaju na lingvalnoj strani mandibule, u području raznih egzostoza i torusa čeljusti gdje je sluznica najtanja. MRONJ se javlja u mandibuli u 73% slučajeva, dok se u maksili javlja u 22,5% slučajeva. Zabilježeni su i slučajevi u kojima se osteonekroza javlja u obje čeljusti istodobno (1). Pacijenti koji nose proteze imaju dvostruko veći rizik za nastanak osteonekroze (1,36).

U sistemske faktore za razvoj osteonekroze možemo ubrojiti dob, spol, druge sistemske bolesti, kao i lijekove. Osteonekroza se javlja u srednjoj i starijoj životnoj dobi, a prosječna dob pacijenata kod kojih nastaje je 68 godina. Veći broj pacijenata čine žene zbog karcinoma dojke ili osteoporoze (68%) (37). Prisutnost sistemskih bolesti zbog kojih je pacijent na terapiji kortikosteroidima ili na kemoterapiji povećava rizik nastanka osteonekroze. Stanja koja još dodatno predstavljaju rizik su: reumatoidni artritis, sistemski lupus, hipertiroidizam, insuficijencija bubrega i pušenje (38).

2.1.7. TERAPIJA MRONJ-a

Sama terapija ove vrste osteonekroze ovisi o stupnju razvoja bolesti, a postoje dva različita pristupa liječenju MRONJ-a.

Prvi pristup podrazumijeva konzervativnu prije kirurške terapije (1). U konzervativnu terapiju ubrajamo antibiotsku terapiju u kombinaciji s antimikrobnom terapijom (ispiranje klorheksidinom). Konzervativna terapija postiže kontrolu same bolesti, dok kirurški zahvati mogu dovesti do daljnje progresije bolesti. Kirurški zahvat planira se učiniti tek ako bolest progredira nakon neuspjele konzervativne terapije u smislu uklanjanja nekrotične lezije. Drugi pristup prednost daje kirurškoj terapiji jer se smatra da je u svakom trenutku potrebno ukloniti nekrotični dio kosti, budući da se takva kost ne može revitalizirati i kao takva stvara hranjivu podlogu za kolonizaciju mikroorganizama i daljnju progresiju bolesti (39). Nekrotičnu kost koja je uklonjena tijekom kirurškog zahvata preporučuje se poslati na patohistološku obradu (40). U kirurške tehnike ubrajamo sekvestrektomiju, modelaciju grebena te resekciju čeljusti s različitim rekonstruktivnim metodama. Dokazano je da bolju uspješnost u kontroli same bolesti imaju kirurški zahvati u usporedbi s konzervativnim pristupom (41). Liječenje MRONJ-a ovisi o sanaciji koštanog i mekog tkiva, a terapija je uspješna ako smo uklonili nekrotični dio kosti i uspostavili mukoznu cjelovitost tkiva. Nakon uklanjanja nekrotičnog dijela, okolnu kost potrebno je modelirati jer meko tkivo otežano cijeli preko oštih rubova, ali može i dodatno potaknuti razvoj nekroze. Optimalno rubno zatvaranje rane postiže se primarnim šivanjem rane bez tenzija, iako neki kirurzi preporučuju dvostruko prekrivanje ekspaniranog dijela kosti s mišićnim režnjem ili bukalnim režnjem masnog tkiva (42,43).

Postoje i dodatne terapijske mogućnosti u terapiji MRONJ-a kao što su hiperbarična oksigenacija, terapija ozonom, terapija laserima, te primjena faktora rasta u kombinaciji s antibioticima za smanjenje lezije i ublažavanje simptoma (44,45). Hiperbarična oksigenacija terapijska je metoda kojom se pojačava protok krvi u kosti i mekim tkivima, djeluje antibakterijski, potiče diferencijaciju osteoklasta i ubrzava cijeljenje rane, a kontraindicirana je kod onkoloških pacijenata (46). Ozon je preporučljivo koristiti kod pacijenata na terapiji nakon ekstrakcije zuba jer djeluje antibakterijski, analgetički i povećava koncentraciju eritrocita i hemoglobina. Terapija se primjenjuje pet minuta, dva puta tjedno kroz 20 dana (47). Laser svojim djelovanjem stimulira djelovanje limfocita, stvaranje kolagena, angiogenezu i ubrzava mitotičku aktivnost osteoblasta što pojačava regenerativni proces (48). Jedna od najčešće

primjenjivanih dodatnih metoda je terapija faktorima rasta. Uzimanjem venske krvi i centrifugiranjem dobije se koncentrat plazme bogat faktorima rasta (BMP, TNF) koji se postavlja na mjesto lezije i potiče okolno tkivo na bržu regeneraciju (49,50).

2.2. OSTEORADIONEKROZA

Osteoradionekroza čeljusti dosta je rijetka, ali iznimno teška komplikacija zračenja koja se javlja kod pacijenata oboljelih od raka glave i vrata (51). Teško ju je liječiti te često dovodi do lošeg ishoda i deformiteta. Osteoradionekroza je definirana kao područje eksponirane, ozračene kosti koja ne cijeli duže od 3 mjeseca, a nema znakova primarnog tumora, recidiva ili metastaza (52).

2.2.1. PATOFIZIOLOGIJA

Nastanak osteoradionekroze prati slijed zračenja kod kojeg nastaje hipoksično, hipovaskularno i hipocelularno tkivo, dolazi do smrti stanica i kolagenolize koji su brži od sinteze i obnove stanica, a sve to dovodi do nastanka kronične rane koja ne cijeli (53). Histološkim istraživanjima kosti zahvaćene osteoradionekrozom utvrđeno je propadanje endotela, hijalinizacija i tromboza krvnih žila s fibrozom periosta te smanjeni broj osteoblasta i osteocita s fibrozom koštane srži. Mikroorganizmi ovdje igraju manju ulogu, budući da su nađeni samo na površini defekta, a ne i u dubljim slojevima nekrotične kosti (54). Novija istraživanja pokazuju kako osteoradionekroza ima isti mehanizam kao i medikamentozna osteonekroza čeljusti, koja u podlozi ima smanjenu aktivnost osteoklasta. Bez osteoklastičke aktivnosti ne može doći do razgradnje avitalne, ozračene kosti, a tako ni do cijeljenja. Ovu teoriju podupiru i nalazi veće količine kosti subperiostalno u pacijenata s osteoradionekrozom i zadebljanje čeljusti u područjima ozračene kosti (55).

Nedavni napredak u staničnoj i mikrobiologiji omogućili su razvoj nove teorije u patofiziologiji osteoradionekroze, zračenjem inducirana fibroatrofična teorija. Zračenjem inducirana fibroatrofična teorija navodi da je ključni događaj u napredovanju osteoradionekroze aktivacija i deregulacija fibroblastične aktivnosti koja dovodi do atrofije tkiva unutar prethodno ozračenog područja. Hipoteza se usredotočuje na defektnu ozračenu kost te neravnotežu između sinteze

tkiva te ga raspoređuje u 3 različite faze: prefibrotska faza, kontinuirana organizirana faza i kasna fibroatrofična faza. U početnoj prefibrotskoj fazi, ozljeda endotela uzrokovana zračenjem stanica javlja se s akutnim upalnim odgovorom. Ozljeda endotelne stanice nastaje od izravne štete zračenja i proizvodnjom slobodnih radikala. Ozljeda endotelne stanice rezultira otpuštanjem citokina koji izazivaju akutni upalni odgovor i rezultiraju daljnjim oslobađanjem reaktivnog kisika. U kontinuiranoj organiziranoj fazi reaktivni kisik oslobađa citokine kao što su TNF, faktor rasta fibroblasta b, IL-1, IL-4 i IL-6, što rezultira abnormalnom fibroblastičnom aktivnošću, uzrokujući dezorganizaciju ekstracelularnog matriksa. Tijekom kasne faze fibroatrofičnog cjeljenja dolazi do pokušaja remodeliranja tkiva sa stvaranjem manje vrijednog tkiva koja su osjetljiva na reaktiviranu upalu u slučaju lokalne ozljede. Rezultat je hipocelularna kost i smanjeno stvaranje koštanog matriksa kompenzirano fibrozom (56).

2.2.2. KLINIČKA SLIKA

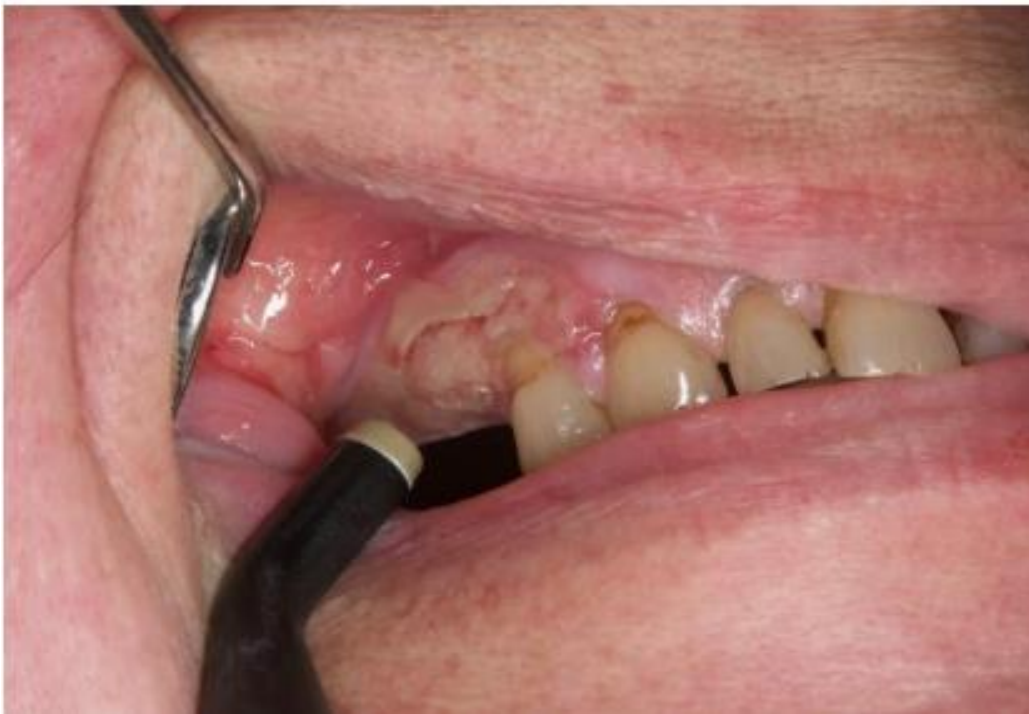Dijagnoza osteoradionekroze postavlja se kliničkim pregledom. U usnoj šupljini bolesnika koji su zračili područje glave i vrata vidljiva su područja izložene kosti najmanje tri mjeseca. Osim same nekrotične kosti, često su vidljiva i područja ulceracija te nekroze kože ili mukoze (56). Osteoradionekroza je češća u mandibuli koja ima deblji kortikalni sloj i manju cirkulaciju od maksile. Bolesnici se mogu žaliti na bol, loš zadah, disgeuziju, trizmus, poteškoće pri žvakanju, gutanju i govoru. Napredovanje osteoradionekroze dovodi često do patoloških fraktura, ekstraoralnih ili intraoralnih fistula i lokalne ili sistematske infekcije (57). Simptomi ne moraju biti prisutni kako bi se dijagnosticirala osteoradionekroza, osobito u ranoj fazi bolesti (56). Histološki, ovakvo tkivo je deficitarno tkivo sa smanjenim brojem osteoblasta, osteoklasta, osteocita i drugih stanica u ovom području. Površina rane može biti inficirana mikroorganizmima u ustima, ali dublji slojevi rane nisu inficirani (54).

Za razlikovanje osteoradionekroze od recidiva ili novog tumora pomažu nam panoramske snimke, CT i MR (56).

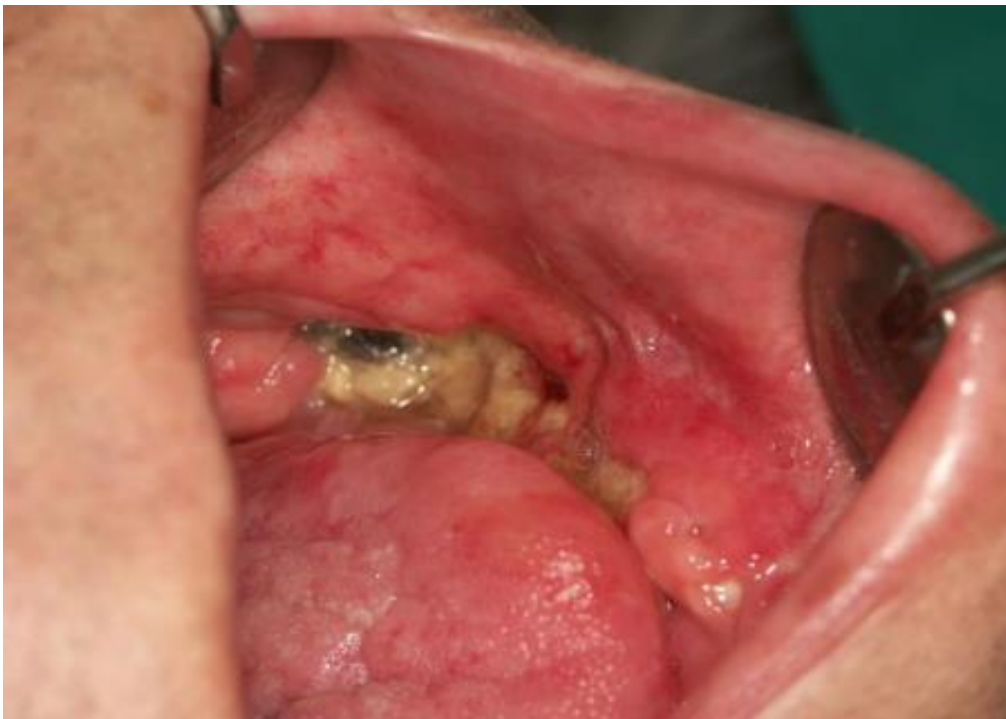2.2.3. KLASIFIKACIJA

Mnogi su autori pokušali klasificirati različite oblike osteoradionekroze prema kliničkom tijeku bolesti ili odgovoru na terapiju, ali još ne postoji dogovor koju klasifikaciju je najpravičnije upotrebljavati (58). Godine 1986. Morton i Simpson klasificiraju ovu vrstu osteonekroze u tri skupine. U prvom ili blagom obliku bolesti manifestira se kao ulceracija i otkrivena kost, a rana se spontano povlači unutar nekoliko mjeseci. Druga skupina, također poznata kao umjereni tip, imala je izloženost kostiju i izolaciju kosti te se poboljšala nakon konzervativnog liječenja od šest mjeseci do godinu dana. Treću skupinu, odnosno prevladavajući oblik, karakterizira opsežna izloženost kostiju, stvaranje većih mogućih barijera prijeloma i stvaranje fistula. Ovaj oblik obično brzo napreduje, traje više od godinu dana i zahtijeva kirurško liječenje (59).

Kagan i Schwartz su 2002. godine opisali sistem od tri stadija koji se temelji na kliničkoj procjeni i fizikalnom pregledu. Prvi stadij odnosi se na površinski zahvaćenu kost gdje je nekrotična samo kortikalna kost, a ulceracije mekih tkiva su minimalne. Terapija ovog stadija je uglavnom konzervativna. Drugi stadij odnosi se na eksponiranu kortikalnu kost kao i manji dijelovi medularne kosti. Ovaj stadij dijeli se i na grupu „a“ koja uključuje minimalne ulceracije mekog tkiva i grupu „b“ koja se odnosi na nekrozu mekih tkiva i orokutanu fistulu. Terapija ovog stadija većinom je konzervativna ili manja kirurška intervencija. Treći stadij klinički obuhvaća cijelu debljinu kosti, a mogući su i patološki prijelomi, fistule ili nekroza okolne kože. Ovaj stadij također je podijeljen na grupu „a“ i grupu „b“ koji se odnose na iste karakteristike kao u drugom stadiju. Ovaj stadij zahtijeva kiruršku intervenciju (56).



Slika 5. Stadij I osteoradionekroze – eksponirana kortikalna kost. Preuzeto iz arhiva Zavoda za oralnu medicinu Stomatološkog fakulteta



Slika 6. Stadij II osteoradionekroze – eksponirana kortikalna i medularna kost. Preuzeto iz arhiva Zavoda za oralnu medicinu Stomatološkog fakulteta

2.2.4. PREVENCIJA

Prevenција osteoradionekroze mora se započeti prije terapije zračenjem. Prvi korak u prevenciji je klinički pregled bolesnika prije zračenja. Svrha ovog pregleda je identificirati zube koje je potrebno izvaditi, zatim obavijestiti pacijente o komplikacijama tijekom radioterapije i kako ih ublažiti, te informirati pacijente o važnosti očuvanja zdravlja usne šupljine i zuba nakon zračenja (60). Ekstrakciju treba izvesti prije zračenja kako bi se smanjila potreba za ekstrakcijom ako dođe do promjena kostiju nakon zračenja ili unutar tzv. "perioda prozora" tj. četiri do šest mjeseci nakon prestanka zračenja, dok ne nastupe ireverzibilne promjene u kosti.

Ekstrahiraju se svi zubi upitne prognoze, uključujući:

- uznapredovali karijes sa sumnjivim statusom pulpe ili već zahvaćenom pulpom, opsežna periapikalna bolest
- umjerena do uznapredovala parodontna bolest (dubina džepa veća od 5 mm), osobito ako dođe do opsežnog razaranja kosti, zahvaćeno je pomicanje zuba ili bifurkacije
- zaostali korijen
- impaktirani, retinirani ili nepotpuno iznikli zubi, posebno treći kutnjaci, zubi koji nisu kompletno prekriveni alveolarnom kosti ili su u kontaktu s oralnim miljeom
- zubi u neposrednoj blizini tumora.

Što je pacijent manje motiviran, to su indikacije za ekstrakciju šire (61). Ekstrakcije treba izvoditi sa što manje traume uz primarno zatvaranje rane. Antibiotici se propisuju ako se razviju znakovi infekcije. Ekstrakciju treba obaviti najmanje 14 dana prije zračenja kako bi se osiguralo dovoljno vremena za cijeljenje tkiva (62). Ekstrakcija za vrijeme zračenja ne preporučuje se jer to može dovesti do prekida liječenja. Nadalje, postupak će biti teško izvesti zbog mukozitisa (63). Ako nema vremena za ekstrakcije prije zračenja, treba ih obaviti u razdoblju od 4 do 6 mjeseci nakon završetka zračenja.

Prevenција se nastavlja i nakon završetka zračenja. Cilj prevencije je minimiziranje potrebe za vađenjem, što se prvenstveno radi intenzivnom lokalnom fluoridacijom zuba. Nakon

radioterapije kod pacijenata se zbog kserostomije razvija radijacijski karijes, koji može brzo dovesti do uništenja krune zuba ako se lokalna fluoridacija ne provodi svakodnevno. Pacijente je potrebno redovito kontrolirati svaki mjesec do dva mjeseca radi čišćenja supragingivnih i subgingivnih naslaga, ponovno podsjećajući na važnost održavanja dobre oralne higijene (64). Ako se ekstrakcija ne može izbjeći, potrebno je koristiti antibiotsku zaštitu. Unatoč općem konsenzusu da treba koristiti antibiotike, ne postoji konsenzus o vrsti i trajanju antibiotske terapije (65). Najčešće korištene kombinacije antibiotika su amoksisilin 500 mg i metronidazol 400 mg (svakih osam sati) ili klindamicin 300 mg (svakih šest sati). Antibiotska terapija započinje 24 sata prije ekstrakcije i nastavlja 5 dana nakon ekstrakcije. Ekstrakciju treba izvesti uz minimalnu traumu, a ranu uglavnom zatvoriti šavovima te kontrolirati pacijenta do potpunog zatvaranja ekstrakcijske rane (66).

Preporučuju se anestetici bez vazokonstriktora jer su neke studije pokazale povećanu učestalost nekroze tkiva ako se koriste vazokonstriktori (67). I taj se period smatra relativno sigurnim (68,69) za obavljanje potrebnih ekstrakcija. U sustavnom pregledu literature Nabila i sur., utvrđeno je da pacijenti s ekstrakcijama unutar godine nakon zračenja (7,5%) imaju najnižu incidenciju osteoradionekroze u usporedbi s pacijentima s ekstrakcijama od dvije do pet ili više tijekom pet godina nakon zračenja (22,6% i 16,7%) (52).

Hiperbarična oksigenacija (HBO) koristi se za prevenciju osteoradionekroze od 1980-ih. Pacijenti udišu kisik u komori pod tlakom od 1,5 atmosfere ili više što rezultira povećanjem koncentracije kisika u krvi (70). Prema studiji Marxa i sur., pokazalo se da je HBO uspješniji u prevenciji osteoradionekroze u usporedbi s liječenjem antibioticima (71). HBO terapija potiče angiogenezu, inducira neovaskularizaciju, optimizira sadržaj kisika u osteoblastima, stimulira proliferaciju fibroblasta, stimulira stvaranje kolagena i potiče urastanje krvnih žila, što sve povećava potencijal cijeljenja ozračene kosti (72). Režim liječenja sastojao se od 20 tretmana prije ekstrakcije i 10 tretmana nakon ekstrakcije. Trenutni protokol za HBO uključuje 20 do 30 zarona pod tlakom od 2,0 do 2,5 atmosfere na 90 do 120 minuta po terminu tijekom pet dana. Ako se izvodi ekstrakcija zuba ili kirurški zahvata preporučuje se dodatnih 10 zarona (56). Nedostaci HBO-a su ograničena dostupnost, kratkotrajnost, visoka cijena i komplikacije (plućni edem, embolija, pneumotoraks itd.). HBO je kontraindiciran kod kronične opstruktivne bolesti pluća, zatajenja srca i loše kontroliranoj osnovnoj bolesti (52).

IMRT (Intensity- modulated radiation therapy) omogućuje zračenje tumora većim dozama zračenja i minimizira oštećenja na susjedno normalno tkivo. Smanjenjem zračenja ima

potencijal smanjiti rizik od osteoradionekroze. Ahmed i sur. pokazali su da je IMRT smanjio ukupno maksimalno zračenje i također je smanjio volumen mandibule koji je bio izložen višoj dozi od 50, 55 i 60 Gy. Osim toga, smanjeno izlaganje parotide zračenju rezultiralo je poboljšanim protokom sline u žlijezdama slinovnicama i smanjenom kserostomijom, a samim time i smanjenim potencijalom za karijes kao i potreba za vađenjem zuba. Ova dozimetrijska prednost može se klinički prevesti u nižu incidenciju osteoradionekroze uz IMRT terapiju (56).

2.2.5. PROCJENA RIZIKA

Za sve pacijente koji su primali terapiju zračenjem u slučaju tumora glave i vrata, rizik od razvoja osteoradionekroze je 2%. Čimbenici koji povećavaju rizik od razvoja osteonekroze su: trauma (vađenje zuba), lokalizacija tumora, ukupna doza zračenja, površina ozračene kosti, oralna higijena, parodontno zdravlje, alkohol i pušenje te nekontrolirani dijabetes (73).

Trauma, uključujući vađenje zuba, već je dugi niz godina prepoznata kao jedan od najvažnijih čimbenika rizika za razvoj osteonekroze čeljusti, koja utrostručuje rizik od razvoja bolesti. Većina slučajeva osteoradionekroze u literaturi nastaje zbog vađenja zuba, najčešće zbog radijacijskog karijesa (74).

Lokalizacija tumora također je čimbenik rizika o kojem ovisi razvoj osteonekroze. Tumori usne šupljine imaju najveći rizik, posebno tumori na jeziku, dnu usne šupljine, alveolarnom grebenu ili retromolarnim područjima. Razlog povećane incidencije u ovim tumorima je uključivanje čeljusti u polje zračenja (73). Rizik za razvoj osteoradionekroze veći je kod pacijenata s uznapredovalim stadijem bolesti. Istraživanja pokazuju da je rizik za razvoj osteoradionekroze 4,7 puta veći kod uznapredovalog stadija bolesti (stadiji III., IV., te recidivi), nego kod tumora u ranoj fazi bolesti (56).

Rizik od razvoja osteonekroze također raste i s ukupnom dozom zračenja koja se isporučuje u tkivo. Ako je isporučena doza zračenja manja od 60 Gy, vjerojatno se neće pojaviti bolest (53), ali doze manje od 60 Gy ne koriste se za liječenje karcinoma skvamoznih stanica glave i vrata. U literaturi postoje naznake da različiti režimi liječenja povećavaju (hiperfrakcionacija) ili

smanjuju učestalost osteoradionekeoze (ubrzano frakcionacija), ali još uvijek nema uvjerljivih dokaza (73).

Loše zdravlje parodonta i neadekvatna oralna higijena povećavaju rizik od vađenja zuba, a time i rizik od razvoja osteoradionekeoze. Osim toga, zračenje može uzrokovati fibrozu parodontnog ligamenta i oštetiti njegovu strukturu. Smanjen broj i promjer krvnih žila, kao i hipocelularnost, uzrokovani zračenjem, ako se pridodaju efektima koje uzrokuju bakterije i njihovi toksini, dovode do daljnjeg propadanja kosti, a time i povećanog rizika za razvoj osteonekeoze (75).

Konsumacija alkohola i duhanskih proizvoda također je identificirana kao čimbenik rizika, ali njihov mehanizam djelovanja na razvoj osteoradionekeoze nije objašnjen (76-78). Smatra se da alkohol i duhan povećavaju druge čimbenike rizika za osteoradionekeozu, kao što su loša oralna higijena i parodontno zdravlje.

Nekontrolirani dijabetes također se smatra čimbenikom rizika za razvoj osteoradionekeoze. Dok se točan mehanizam tek treba utvrditi, pretpostavlja se da promjene malih krvnih žila koje se javljaju kod dijabetesa narušavaju već ugroženu vaskularnu opskrbu kosti i dodatno otežavaju cijeljenje. Poremećaj kemotaksije polimorfonukleara umanjuje imunološki odgovor i čini defekte kostiju osjetljivijima na oralnu mikrobnu infekciju, što zauzvrat negativno utječe na sposobnost cijeljenja kosti (79).

Važno je napomenuti da rizik od nastanka bolesti ne ovisi o vremenu proteklom od zračenja, već je doživotan pa se bolest može javiti i godinama nakon zračenja (80).

2.2.6. TERAPIJA

Liječenje osteoradionekeoze ovisi o stadiju. Cilj je liječenja potpuno pokrivanje defekta sluznicom, iako se prisutnost manjeg asimptomatskog defekta ponekad smatra prihvatljivom (70). U terapiji se koriste konzervativno i kirurško liječenje. Konzervativno liječenje, uključuje oralnu njegu samu ili u kombinaciji s ultrazvukom ili hiperbaričnom oksigenacijom. Kirurško zbrinjavanje uključuje resekciju nekrotične kosti i mekog tkiva s raznim vrstama rekonstrukcije (56).

Kao što je prethodno spomenuto stadij I se liječi konzervativno s dodatkom lokalnih antiseptičkih sredstava (vodikov peroksid i/ili klorheksidin). Stadij II liječi se antibioticima te

ambulantnim čišćenjem rana. Sva nekrotična kost miče se do zdravog tkiva, a rana se zatvara šavovima ili reznjevima mekog tkiva. Treći stadij liječi se ekscizijom zahvaćenog segmenta i rekonstrukcijom slobodnim mišićno-koštanim reznjevima. Pacijentima u prvom i drugom stadiju preporučuje se i terapija hiperbaričnom oksigenacijom i to 20 tretmana preoperativno i 10 postoperativno, dok pacijenti u trećem stadiju nemaju koristi od takve vrste terapije (81).

Konzervativno liječenje sastoji se od izbjegavanja nadražujućih tvari kao što su duhan, alkohol i usklađivanje neprikladnih proteza, ali i učestale posjete liječniku koje uključuju primjenu antiseptičkih otopina (klorheksidin, vodikov peroksid i natrijev jodid). Sistemske antibiotike primjenjuju se kod akutnih infekcija, a po potrebi prepisuju se i analgetici i protuupalni lijekovi. Ovakva vrsta liječenja dovodi do potpunog liječenja osteoradionekroze u 42-48% pacijenata (56).

Ultrazvuk se primjenjuje kao konzervativni tretman za osteoradionekrozu, ali i alternativa za hiperbaričnu oksigenaciju. Pokazalo se da ultrazvuk povećava angiogenezu te stimulira kolagen i proizvodnju kostiju. Predložen je protokol od 40 do 50 desetominutnih sesija. Ultrazvuk se također može koristiti kao profilaksa prije postradijacijskih ekstrakcija zuba (56).

U novije vrijeme opisuju se uspješni slučajevi liječenja osteoradionekroze kombinacijom pentoksifilina s tokoferolom i klodronatom. Ova kombinacija lijekova ciljano djeluje na zračenu kost i stimulira osteogenezu putem antioksidansa. Iako su rezultati obećavajući, valja istaknuti da se radi o prikazima serije pacijenata te su za dokazivanje učinkovitosti ovog terapijskog pristupa potrebne randomizirane kliničke studije (56).

Indikacije za kiruršku terapiju uključuju treći stadij bolesti, zahvaćenost donjih granica mandibule, patološki prijelom kosti i neuspješno konzervativno liječenje. Zahvat uključuje resekciju svih zahvaćenih nekrotičnih dijelova kosti, ali i mekih tkiva te primarnu rekonstrukciju. Nakon resekcije opcije rekonstrukcije uključuju koštani ili osteokutani mikrovaskularni slobodni režanj s fibule, lopatice ili ilijačnog grebena. Bez obzira koje donorsko mjesto se koristi, ciljevi rekonstrukcije mandibule su ponovno uspostavljanje donje trećine lica, vraćanje pacijentu sposobnost hranjenja, govora i prohodnost dišnog puta (56).

2.3. OSTALI UZROCI OSTEONEKROZE

Dva najčešća predisponirajuća faktora za razvoj osteonekroze su lijekovi ili zračenje. Međutim osteonekroza čeljusti javlja se i zbog niza drugih čimbenika iako puno rjeđe. Uzroke možemo podijeliti na traumatske i netraumatske. U traumatske ubrajamo osteonekrozu nastalu uslijed termičkog, mehaničkog ili kemijskog oštećenja, dok u netraumatsku ubrajamo osteonekrozu nastalu uslijed infekcije (bakterijska, virusna, gljivična, infektivni osteomijelitis), stečene i kongenitalne bolesti te razne supstance (4).

2.3.1. TRAUMA

Udar na trauma česta je traumatska ozljeda maksilofacijalne regije, a u najčešće etiološke čimbenike ubrajamo prometne nezgode, nasilje, padove i sportske ozljede. Prijavljeni su slučajevi o nekrozi maksile nakon traumatske ozljede bez drugih očitih etioloških čimbenika. U jednom takvom slučaju razvila se aseptična nekroza desne maksile, zigomatičnog nastavka i nepčani proces dva mjeseca nakon naizgled bezazlenog udara u lice tijekom prometne nesreće, čemu je najvjerojatnije uzrok gubitak opskrbe arterijske krvi u navedenoj regiji (82).

Aseptična nekroza maksile rijetka je komplikacija nakon Le Fort I osteotomije. Primarni uzrok osteonekroze u ovom je slučaju vaskularne naravi zbog oštećenja a. palatina descenda, postoperativne tromboze ili zbog pretjeranog uklanjanja palatinalne sluznice. Tretmani uključuju lokalno uklanjanje nekrotične kosti, antibiotsku terapiju, hiperbaričnu oksigenaciju i u nekim slučajevima rekonstrukciju. Zubi unutar zahvaćenog segmenta često zahtijevaju endodontsko liječenje ili ekstrakciju (82).

Anestetski postupci kao što su postavljanje ili uklanjanje endotrahealne ili orogastrične sonde, laringoskopija poznati su rizik za oralne strukture. Uobičajene komplikacije uključuju pomicanje ispuna, krunica ili mostova i lomljenje ili izbijanje zuba. Rjeđe je prijavljeno da ovi postupci mogu uzrokovati traumu koja dovodi do izlaganja kostiju i moguće nekroze kod pacijenata podvrgnutih općoj anesteziji. Najčešće je zahvaćeno tkivo iznad milohioidnog grebena, ali većina slučajeva je riješena nakon uklanjanja koštanih sekvencija i dodatnog ispiranja usta s klorheksidinom (82).

Pokazalo se da uporaba određenih dentalnih materijala izaziva osteonekrozu. Povijesno gledano, arsenov trioksid koristio se kao sredstvo za devitalizaciju pulpe. Iako je upotreba arsena u dentalnim materijalima sada zabranjena, bilo je nedavnih izvješća da ispiranje ovog sredstva iz sustava korijenskih kanala u susjedni parodont i alveolarnu kost uzrokuju osteonekrozu. Poznato je da materijali na bazi formaldehida, koji su također zastarjeli, uzrokuju osteonekrozu kada se koristi kao sredstvo za devitalizaciju pulpe. Natrijev hipoklorit koristi se kao sredstvo za irigaciju korijenskog kanala i može uzrokovati značajne ozljede kada se ekstrudira kroz vrh zuba. Osteonekroza nije zabilježena kod ovakve upotrebe natrijevog hipoklorita, međutim ako se slučajno ubrizga umjesto lokalnog anestetika može doći do nekroze kosti. U takvim slučajevima može se izvršiti sekvestrektomija i lokalna operacija režnja (82).

2.3.2. OSTEOMIJELITIS

Osteomijelitis upalno je stanje kosti, koje počinje infekcijom medularnog dijela kosti, koja ubrzo zahvaća Haversonov sustav i proteže se zahvaćajući periost zahvaćenog područja. Klinički je vidljiva oteklina, gnojenje, kronični apsces, formiranje fistule i sekvestracija kosti, ali obično karakteristični nalaz osteomijelitisa nije izložena nekrotična kost, međutim, to je pojava koja se javlja u rijetkim slučajevima te ju zato ovdje spominjemo (82).

2.3.3. BAKTERIJSKA INFEKCIJA

U nekoliko slučajeva kod pacijenata koji su imali eksponiranu i nekrotičnu kost mandibule dokazana je infekcija s *Mycobacterium tuberculosis* (82).

Noma je gangrenozna bakterijska infekcija koja je danas vrlo rijetka, a uzrokuje opsežno uništenje mekih i tvrdih tkiva glave i vrata što dovodi do teških deformiteta. Predisponirajući faktori su pothranjenost, imunodeficijencija i prethodna virusna infekcija u kombinaciji s lošom oralnom higijenom. Patogeneza nije u potpunosti razjašnjena, ali je dokazano da uključuje mikroorganizme kao što su *Fusobacterium necrophorum*, *Prevotella intermedia* i *Peptostreptococcus*. Intraoralni simptomi uključuju nekrozu tkiva gingive, sekvestraciju otkrivene kosti i u nekim slučajevima uništenje mandibule i maksile. Liječenje uključuje transfuziju krvi, visokoproteinsku dijetu i antibiotsku terapiju. Bolest ima visoku stopu

smrtnosti, međutim, ako bolesnik preživi gubitak tkiva zahtijeva maksilofacijalnu rekonstrukciju (82).

Sifilis je spolno prenosiva bolest uzrokovana bakterijom *Treponema pallidum*. Tercijarni oblik može dovesti do mnogih oralnih komplikacija, iako prvenstveno zahvaća meka tkiva, može dovesti i do razaranja kosti. Prijavljen je slučaj sifilisa koji je uzrokovao nepčanu perforaciju koja zahtijeva opturator. Danas je stopa sifilisa puno niža zbog terapije antibioticima i preventivnih mjera (82).

Aktinomikoza je kronična granulomatozna bolest uzrokovana gram pozitivnim anaerobnim bakterijama. U području glave i vrata najčešće pronađene bakterijske vrste su *Actinomyces israelii* i *gerencseriae*. Infekcija se može dogoditi spontano u bolesnika s lošom oralnom higijenom ili imunokompromitiranih. Klinički, ovakve vrste lezija značajno variraju oponašajući stanja od dentalne infekcije do malignih promjena. Pronađeni su slučajevi u kojima je došlo do ekspaniranja i nekroze kosti, a liječena je širokim spektrom antibiotika, dok je u jednom slučaju bila potrebna i sekvestrektomija (82).

2.3.4. VIRUSNA INFEKCIJA

Jedan od uzročnika može biti infekcija virusom *herpes zoster*. Patofiziologija nastanka ovakve vrste osteonekroze nije u potpunosti poznata, ali su se javile razne teorije nastanka. Neki autori pretpostavljaju se da krvne žile zahvaćene virusom koji se širi iz kranijalnih živaca pokazuju granulomatozni vaskulitis. Drugi navode kompresiju alveolarne arterije unutar njenog uskog koštanog kanala živčanim edemom izazvanim infekcijom, što dovodi do ishemije, a zatim nekroze tog područja. Naveden je i prikaz slučaja gdje je neadekvatna proteza dovela do traume donje čeljusti čemu je pogodio i nekontrolirani dijabetes. Klinički, ovakva vrsta osteonekroze se prikazuje ekspaniranom nekrotičnom kosti koja je prethodno bila pokrivena ulceriranim mekim tkivom, uz klasične simptome herpes zoster kao što su vezikule na inervacijskom području grane koja je zahvaćena te anestezija tog područja. Zaključno, svaki pacijent s infekcijom virusom *herpes zoster* maksilarne ili mandibularne grane trigeminalnog živca bi trebao imati koristi od ranog oralnog praćenja, osobito u starijoj populaciji gdje su neadekvatne zubne proteze česte, jer može doći do osteonekroze (83).

Denga groznica virusna je infekcija koju prenose komarci prvenstveno ugrizom ženke. Postoji rijetki slučaj s teškom osteonekrozom maksile kod pacijenta s potvrđenom denga groznicom i bez anamneze relevantnih medicinskih tretmana, kao što su terapija zračenjem ili neka druga sistemska bolest. Međutim, pacijent je imao generaliziranu kroničnu parodontnu bolest koja je mogla potencirati osteonekrozu. Početno konzervativno liječenje oralnim antibioticima, klorheksidinom i vodicom za ispiranje usta nije pokazalo poboljšanje maksilarne nekroze, stoga je uspješno provedeno čišćenje svih maksilarnih zuba, kao i uklanjanje nekrotične kosti (82).

2.3.5. GLJIVIČNA INFEKCIJA

Mukormikoza je opasna, brzo napredujuća gljivična infekcija koja često nastaje iz nosa i paranazalnih sinusa udisanjem spora. Prodire u krvne žile uzrokujući tromb koji dovodi do nekroze kosti. Infekcija je češća među imunokompromitiranim osobama, osobito onih s nekontroliranim dijabetesom. Agresivni kirurški zahvat i brza terapija amfotericinom B indicirani su kao najprihvatljivija terapija. Slična patogeneza zabilježena je i za aspergilozu jer atmosferske spore gljivica mogu ući u tijelo putem respiratornog trakta. Zabilježeni su slučajevi osteonekroze koji zahvaćaju maksilu i mandibulu u zdravih i imunokompromitiranih pacijenata, međutim infekcija *Aspergillusom* glavna je komplikacija teške neutropenije uzrokovane liječenjem hematološkog maligniteta. Ulkusi mekog tkiva mogu napredovati do nekroze kosti zbog gljivične vaskularne invazije i tromboze. Kao uspješna terapija pokazala se resekcija nekrotične kosti u kombinaciji s amfotericinom B (82).

2.3.6. NARKOTICI

Kokain je zlorabljena opojna droga koja izaziva ovisnost, a najčešće se primjenjuje intranazalno. Zloupotreba kokaina dovodi do uništenja anatomskih struktura srednjeg lica. Intraoralni nalazi uključuju stvaranje oronazalnih fistula, nepčane perforacije i destrukcije mekog tkiva. Kokain primijenjen izravno u meko tkivo može dovesti do nekroze gingive i ekspaniranja kosti, što može uzrokovati mala područja nekroze i sekvencije. Liječenje se obično sastoji od početne antibiotske terapije i uklanjanja nekrotičnog područja (82).

2.3.7. STEČENI I UROĐENI POREMEĆAJI

Diabetes melitus ima mnoge komplikacije, posebno kada je kontrola glikemije loša, a one uključuju smanjenu otpornost na infekcije i mikrovaskularne promjene. Ovakvo stanje povezano s traumom koju uzrokuje proteza može dovesti do značajne nekroze čeljusti (82).

Diseminirana intravaskularna koagulacija (DIC) stečeni je sindrom karakteriziran sistemskom intravaskularnom aktivacijom koagulacije koja uzrokuje mikrovaskularne trombe i stvaranje ugrušaka što dovodi do oštećenje organa. Iscrpljenost koagulacijskih proteina i trombocita također može izazvati ozbiljno krvarenje, pa takvi pacijenti mogu imati istovremene probleme s trombozom i krvarenjem. DIC se javlja kao sekundarna komplikacija drugih stanja kao što su sepsa, malignitet, trauma, intravaskularna hemoliza, akutni pankreatitis, vaskularne abnormalnosti, komplikacije tijekom poroda, toplinski udar i teške opekline. Trenutno su prijavljena dva slučaja maksilarne nekroze uzrokovane ovim stanjem. Prvi pacijent doživio je toplinski udar, dok je drugi pacijent imao meningokoknu infekciju za koju se smatralo da je uzrokovala DIC (82).

Gaucherova bolest je autosomno recesivni poremećaj koji rezultira staničnim nakupljanjem lipida unutar koštane srži i drugih organa. Infiltracija Gaucherovih stanica koštanom srži može imati učinke na više komponenti kostiju, uključujući osteopeniju koja zahvaća korteks i trabekularnu kost što dovodi do smanjene vaskularnosti s fokalnim litičkim ili sklerotskim lezijama. Postoji nekoliko slučajeva radiografske promjene zbog Gaucherove bolesti u literaturi, međutim samo jedan slučaj inducirane osteonekroze koji zahvaća maksilu koja je uspješno liječena kirurškom resekcijom (82).

Trombofilija je povećana sklonost za intravaskularnu trombozu, a hipofibrinoliza je smanjena sposobnost lize tromba. Oba ova stanja povezana su s izazivanjem osteonekroze budući da uzrokuju okluziju vena i opstrukciju koštanog venskog odljeva, što dovodi do povećanja intraosealnog venskog tlaka, smanjenog arterijskog protoka, ishemiju i infarkt kosti. Studija na 49 pacijenata s biopsijom dokazanom idiopatskom osteonekrozom koji također pate od neuralgije kavitacijske osteonekroze (NICO) prikazuje analizu uzoraka krvi i uspoređuje ih s kontrolnim skupinama. Sedamdeset jedan posto (n=35) pacijenata imalo je trombofiliju, a neki i dodatnu hipofibrinolizu. Pretpostavlja se da povećana vjerojatnost tromboze ili smanjena liza ugruška kompromitiraju vaskularnu mrežu čeljusti čime se smanjuje stvaranje nove kosti (82).

Bolest srpastih stanica odnosi se na skupinu nasljednih poremećaja crvenih krvnih stanica uzrokovanih autosomnim recesivni mutiranim genom. Zbog dugotrajnog djelovanja srpastih eritrocita i slabog kisika u ovoj skupini pacijenata može doći do oštećenja organa i tkiva. Osteonekroza zahvaća maksilu i dovodi do ishemije i infarkta krvnih žila. Liječenje se sastojalo od prijeoperativne korekcije anemije transfuzijom krvi i sekvestrektomiju (82).

2.3.8. SPONTANA OSTEONEKROZA

Spontana premaksilarna nekroza odnosi se na slučaj osteonekroze kod kojeg nije pronađen definitivni uzrok. Prikaz slučaja navodi muškog pacijenta od 94 godine koji je prijavio spontani gubitak prednjih zuba i naknadno eksponiranu kost. Pretrage nisu pokazale očiti uzrok, a isključen je i malignitet. Eksponirana kost očuvana je i cilj liječenja bio je usmjeren na liječenje simptoma konzervativnom piezoelektričnom kirurgijom, antimikrobnim i lokalnim tretmanima klorheksidinom (4).

3. RASPRAVA

Osteonekroza čeljusti sve češće je stanje, prvenstveno zbog porasta medikamentozne osteonekroze čeljusti (MRONJ) i osteoradionekroze (ORN). Osim njih ostaje širok i raznolik raspon rijetkih uzroka i bolesti koje mogu dovesti do razvoja osteonekroze, što također treba uzeti u obzir. Osteonekroza čeljusti složena je nuspojava koju je iznimno teško liječiti, stoga se sve više radi na njenoj prevenciji. Razumijevanje i educiranje terapeuta o samoj bolesti i uzročnicima koji mogu dovesti do nekroze ključni su u prevenciji. Prevencija uključuje edukaciju stomatologa, onkologa, hematologa, endokrinologa i samih pacijenata. Stomatolog mora biti upoznat s uzročnicima koji mogu dovesti do osteonekroze, znati napraviti početni pregled prije početka liječenja i dati detaljne upute pacijentu. Preporučuje se upućivanje specijalistu oralne kirurgije ili oralne medicine ako je pacijent već započeo liječenje. Također je potrebna i edukacija specijalista onkologije, hematologije ili endokrinologije kako bi znali uputiti pacijenta doktorima dentalne medicine prije nego krenu s liječenjem. Pacijenta se mora upoznati s rizikom razvoja osteonekroze i potrebno ga je motivirati na stomatološke preglede, dobru oralnu higijenu i učestalu topikalnu fluoridaciju. Hrvatska danas nema sustav skrbi koji bi stomatologe uključivao u onkološke timove kako bi svakodnevno prevenirali razvoj osteonekroze. Takvi pacijenti svojim stomatolozima javljaju se prekasno kada je već potrebna ekstrakcija. Svaki pacijent koji će se podvrgnuti zračenju trebao bi prije početka terapije proći kompletnu stomatološku sanaciju. Tako bi se smanjio intenzitet akutnih i izbjegla pojava kroničnih komplikacija zračenja glave i vrata u što ubrajamo i osteoradionekrozu. Treba naglasiti važnost uzimanja dobre anamneze iz koje možemo saznati lijekove koje pacijenti uzimaju i bolesti od kojih boluju te tako predvidjeti preventivne zahvate koje možemo poduzeti. Isto tako ubrzanim razvojem medicine na tržište dolazi sve više novih lijekova čija primjena može dovesti do razvoja medikamentozne osteonekroze.

4. ZAKLJUČAK

Osteonekroza čeljusti može se prevenirati pravilnom edukacijom doktora dentalne medicine, ali i samih pacijenata. Naša dužnost je nakon detaljno uzete anamneze, kliničkog pregleda i radiološke analize, sanirati sva patološka stanja u usnoj šupljini pacijenta prije primjene terapije i tako prevenirati nastanak osteonekroze čeljusti. Budući da oralnokirurški zahvati predstavljaju najveći rizik za razvoj osteonekroze, doktori dentalne medicine trebali bi poznavati smjernice za pacijente koji su na terapiji zračenjem ili uzimaju neku vrstu antiresorptivne terapije. Ipak, u slučaju manifestacije osteonekroze, doktor dentalne medicine bi trebao motivirati pacijente na učestale kontrole, objasniti mu važnost dobre oralne higijene, kao i topikalne fluoridacije te ga uputiti specijalistu oralne medicine ili oralne kirurgije.

5. LITERATURA

1. Pavelka K. Osteonecrosis. *Baillieres Best Pract Res Clin Rheumatol*. 2000 Jun;14(2):399-414.
2. Marx RE. Osteoradionecrosis: a new concept of its pathophysiology. *J Oral Maxillofac Surg*. 1983; 41(5): 283-8
3. Reid IR, Cundy T. Osteonecrosis of the jaw. *Skeletal Radiol*. 2009 Jan;38(1):5-9.
4. Henien M, Patel V, Sproat C, McGurk N. Spontaneous Osteonecrosis of the Maxilla. *Dent Update*. 2016 Jul-Aug;43(6):563-4, 566.
5. Ruggiero SL, Dodson TB, Fantasia J, Goodday R, Aghaloo T, Mehrotra B, et al. American Association of Oral and Maxillofacial Surgeons. American Association of Oral and Maxillofacial Surgeons position paper on medication-related osteonecrosis of the jaw--2014 update. *J Oral Maxillofac Surg*. 2014 Oct;72(10):1938-56
6. Granić M. *Medikamentozna osteonekroza čeljusti*, Zagreb 2017.
7. Wimalawansa SJ. Insight into bisphosphonate-associated osteomyelitis of the jaw: pathophysiology, mechanisms and clinical management. *Expert Opin Drug Saf*. 2008 Jul; 7(4):491-512.
8. Marx RE, Sawstari Y, Fortin M, Broumand V. Bisphosphonate-induced exposed bone (osteonecrosis/osteopetrosis) of the jaws: risk factors, recognition, prevention, and treatment. *J Oral Maxillofac Surg*. 2005 Nov;63(11):1567-75.
9. Wimalawansa SJ. Insight into bisphosphonate-associated osteomyelitis of the jaw: pathophysiology, mechanisms and clinical management. *Expert Opin Drug Saf*. 2008 Jul; 7(4):491-512.
10. Walter C, Klein MO, Pabst A, Al-Nawas B, Duschner H, Ziebart T. Influence of bisphosphonates on endothelial cells, fibroblasts, and osteogenic cells. *Clin Oral Investig*. 2010 Feb; 14(1): 35-41.
11. Landesberg R, Woo V, Cremers S, Cozin M, Marolt D, Vunjak-Novakovic G, et al. Potential pathophysiological mechanisms in osteonecrosis of the jaw. *Ann N Y Acad Sci*. 2011 Feb;1218:62-79.
12. Basso FG, Pansani TN, Soares DG, Cardoso LM, Hebling J, de Souza Costa CA. Influence of bisphosphonates on the adherence and metabolism of epithelial cells and gingival fibroblasts to titanium surfaces. *Clin Oral Investig*. 2017 Jul 8. Doi:10.1007/s00784-017/-2167-2.

13. Otto S, Schreyer C, Hafner S, Mast G, Ehrenfeld M, Sturzenbaum S, et al. Bisphosphonate-related osteonecrosis of the jaws—characteristics, risk factors, clinical features, localization and impact on oncological treatment. *J Craniomaxillofac Surg.* 2012;40(4):303-9.
14. Abdelmoula LC, Ben M'barek R, Ben Hadj Yahia C, Tekaya R, Testouri N, Chaabouni L, et al. Bisphosphonates: indications in bone diseases other than osteoporosis. *Tunis Med.* 2011;89(6):511-6.
15. Assaf AT, Zrnc TA, Riecke B, Winker J, Zustin J, Friedrich RE, et al. Intraoperative efficiency of fluorescence imaging by Visually Surg. *J Craniomaxillofac Surg.* 2013;42(5):3157-64.
16. Arce K, Assael LA, Weissman JL, Markiewitz MR. Imaging findings in bisphosphonate-related osteonecrosis of the jaws. *J Oral Maxillofac Surg.* 2009 May; 67(5 Suppl):S75-84.
17. Bedogni A, Blandamura S, Lokmic Z, Palumbo C, Ragazzo M, Ferrari F, et al. Bisphosphonate-associated jawbone osteonecrosis: a correlation between imaging techniques and histopathology. *Oral Surg Oral Med Oral Pathol Oral Radiol Endod.* 2008 Mar; 105(3):358-64.
18. Hutchinson M, O'Ryan F, Chavez V, Lathon PV, Sanchez G, Hatcher DC, et al. Radiographic findings in bisphosphonate-treated patients with stage 0 disease in the absence of the bone exposure. *J Oral Maxillofac Surg.* 2010 Sep; 68(9):2232-40.
19. Aghaloo TL, Dry SM, Mallya S, Tetradis S. Stage 0 osteonecrosis of the jaw in a patient on denosumab. *J Oral Maxillofac Surg.* 2014 Apr;72(4):702-16.
20. Farias DS, Zen Filho EV, de Oliveira TF, Tinôco-Araújo JE, Sampieri MB, Antunes HS, et al. Clinical and image findings in bisphosphonate-related osteonecrosis of the jaws. *J Craniofac Surg.* 2012 Jul; 24(4):1248-50.
21. Lotwala RB, Greenlee GM, Ott SM, Hall SH, Huang GJ. Bisphosphonates as a risk factor for adverse orthodontic outcomes: a retrospective cohort study. *Am J Orthod Dentofacial Orthop.* 2012 Nov;142(5):625-634.e3.
22. Yamashita J, McCauley LK. Antiresorptives and osteonecrosis of the jaw. *J Evid Based Dent Pract.* 2012;12:233-47.
23. Diel IJ, Bergner R, Grotz KA. Adverse effects of bisphosphonates: current issues. *J Support Oncol.* 2007;5(10):475-82.
24. Lasseter KC, Porras AG, Denker A, Santhanagopal A, Daifotis A. Pharmacokinetic considerations in determining the terminal elimination half-lives of bisphosphonates. *Clin Drug Investig.* 2005; 25(2):107-14.
25. Hampson G, Fogelman I. Clinical role of bisphosphonate therapy. *Int J Womens Health.* 2012;4:455-69.

26. Otto S, ed. Medication Related Osteonecrosis of the Jaw. 1st ed. Springer Berlin, Heidelberg: 2015.
27. Then C, Hörauf N, Otto S, Pautke C, von Tresckow E, Röchnisch T et al. Incidence and risk factor of bisphosphonate-related osteonecrosis of the jaw in multiple myeloma patients having undergone autologous stem cell transplantation. *Onkologie*. 2012;35(11):658-64.
28. Cummings SR, San Martin J, McClung MR, Siris ES, Eastell R, Reid IR, et al. Denosumab for prevention of fractures in postmenopausal women with osteoporosis. *N Engl J Med*. 2009;361(8):756-65.
29. Rx List Inc. Denosumab. [Internet]. 2022 Jun [cited 2022 Jun 12]; Available at: www.rxlist.com/prolia-drug/clinical-pharmacology.htm.
30. Troeltzsch M, Woodlock T, Krieglstein S, Steiner T, Messlinger K. Physiology and pharmacology of nonbisphosphonate drugs implicated in osteonecrosis of the jaw. *J Can Dent Assoc*. 2012;78:c85.
31. Ortega J, Vigil CE, Chodkiewicz C. Current progress in targeted therapy for colorectal cancer. *Cancer Control*. 2010;17(1):7-15
32. Estilo CL, Fornier M, Farooki A, Carlson D, Bohle 3rd G, Huryn JM. Osteonecrosis of the jaw related to bevacizumab. *J Clin Oncol*. 2008;26(24):4037-8.
33. Khosla S, Burr D, Cauley J, Dempster DW, Ebeling PR, Felsenberg D, et al. Bisphosphonate-associated osteonecrosis of the jaw: report of a task force of the American Society for Bone and Mineral Research. *J Bone Miner Res*. 2007 Oct; 22(10):1479-91.
34. Lo JC, O'Ryan FS, Gordon NP, Yang J, Hui RL, Martin D, et al. Prevalence of osteonecrosis of the jaw in patients with oral bisphosphonate exposure. *J Oral Maxillofac Surg*. 2010;68(2):243-53.
35. Jadu F, Lee L, Pharoah M, Reece D, Wang L. A retrospective study assessing the incidence, risk factors and comorbidities of pamidronate-related necrosis of the jaws in multiple myeloma patients. *Ann Oncol*. 2007;18(12):2015-9.
36. Marx RE, Cillo JE, Jr., Ulloa JJ. Oral bisphosphonate-induced osteonecrosis: risk factors, prediction of risk using serum CTX testing, prevention, and treatment. *J Oral Maxillofac Surg*. 2007 Dec; 65(12):2397-410.
37. Fedele S, Bedogni G, Scoletta M, Favia G, Colella G, Agrillo A, et al. Up to a quarter of patients with osteonecrosis of the jaw associated with antiresorptive agents remain undiagnosed. *Br J Oral Maxillofac Surg*. 2015 Jan;53(1):13-17.

38. Diniz-Freitas M, Lopez-Cedrun JL, Fernandez-Sanroman J, Garcia-Garcia A, Fernandez-Feijoo J, Diz-Dios P. Oral bisphosphonate-related osteonecrosis of the jaws: clinical characteristics of a series of 20 cases in Spain. *Med Oral Patol Oral Cir Bucal*. 2012;17(5):e751-8.
39. Schipmann S, Metzler P, Rossle M, Zemann W, von Jackowski J, Obwegeser JA, et al. Osteopathology associated with bone resorption inhibitors – which role does *Actinomyces* play? A presentation of 51 cases with systematic review of the literature. *J Oral Pathol Med*. 2013; 42(8):587-93.
40. Otto S, Schuler K, Ihrler S, Ehrenfeld M, Mast G. Osteonecrosis or metastases of the jaw or both? Case report and review of the literature. *J Oral Maxillofac Surg*. 2010;68(5):1185–8.
41. Lesclous P, Grabar S, Abi Najm S, Carrel JP, Lombardi T, Saffar JL, et al. Relevance of surgical management of patients affected by bisphosphonate-associated osteonecrosis of the jaws. A prospective clinical and radiological study. *Clin Oral Investig*. 2014;18(2):391–9.
42. Lemound J, Eckardt A, Kokemuller H, von See C, Voss PJ, Tavassol F, et al. Bisphosphonate-associated osteonecrosis of the mandible: reliable soft tissue reconstruction using a local myofascial flap. *Clin Oral Investig*. 2012;16(4):1143–52.
43. Gallego L, Junquera L, Pelaz A, Hernando J, Megias J. The use of pedicled buccal fat pad combined with sequestrectomy in bisphosphonate-related osteonecrosis of the maxilla. *Med Oral Patol Oral Cir Bucal*. 2012;17(2):e236–41.
44. Curi MM, Cossolin GS, Koga DH, Zardetto C, Christianini S, Feher O, et al. Bisphosphonate-related osteonecrosis of the jaws—an initial case series report of treatment combining partial bone resection and autologous platelet-rich plasma. *J Oral Maxillofac Surg*. 2011;69(9):2465–72.
45. Cheung A, Seeman E. Teriparatide therapy for alendronate-associated osteonecrosis of the jaw. *N Engl J Med*. 2010;363(25):2473–4.
46. Freiburger JJ, Padilla-Burgos R, Chhoeu AH, Kraft KH, Boneta O, Moon RE, et al. Hyperbaric Oxygen Treatment and bisphosphonate-induced osteonecrosis of the jaw: a case series. *J Oral Maxillofac Surg*. 2007;65(7):1321–7.
47. Ripamonti CI, Maniezzo M, Canpa T, Fagnoni E, Brunelli C, Saibene G, et al. Decreased occurrence of osteonecrosis of the jaw after implementation of dental preventive measures in solid tumor patients with bone metastases treated with bisphosphonates. The experience of the National Cancer Institute of Milan. *Ann Oncol*. 2009; 20(1):137–45.

48. Posten W, Wrone DA, Dover JS, Arndt KA, Silapunt S, Alam M. Low-Level Laser Therapy for wound healing: mechanism and efficiency. *Dermatol Surg.* 2005;31(3):334–40.
49. Lee K, Silva EA, Mooney DJ. Growth factor delivery-based tissue engineering: general approaches and a review of recent developments. *J R Soc Interface.* 2011;8:153–70.
50. Reddi AH. Cartilage morphogenetic proteins: role in joint development, homeostasis, and regeneration. *Ann Rheum Dis.* 2003;62:73–8.
51. Rice N, Polyzois I, Ekanayake K, Omer O, Stassen LFA. The management of osteoradionecrosis of the jaws – A review. *The Surgeon.* 2015; 13(2), 101–109.
52. Nabil S, Samman N. Incidence and prevention of osteoradionecrosis after dental extraction in irradiated patients: a systematic review. *Int J Oral Maxillofac Surg.* 2011; 40(3): 229–243.
53. Wong JK, Wood RE, McLean M. Conservative management of osteoradionecrosis. *Oral Surg Oral Med Oral Pathol Oral Radiol Endod.* 1997; 84:16–21.
54. Marx RE. Osteoradionecrosis: a new concept of its pathophysiology. *J Oral Maxillofac Surg.* 1983; 41:283–8.
55. Assael LA. New foundations in understanding osteonecrosis of the jaws. *J Oral Maxillofac Surg.* 2004; 62:125–6.
56. O’Dell K, Sinha U. Osteoradionecrosis. *Oral Maxillofac Surg Clin North Am;* 2011 Aug; 23(3): 455-64.
57. Chronopoulos A, Zarra T, Ehrenfeld M, Otto S. Osteoradionecrosis of the jaws: definition, epidemiology, staging and clinical and radiological findings. A concise review. *Int Dent J.* 2017; 68(1), 22–30.
58. Chrchcanovic BR, Reher P, Sousa AA, Harris M. Osteoradionecrosis of the jaw – a current overview – part 1: Physiopatology and risk and predisposing factors. *J Oral Maxillofac Surg.* 2010; 14(1):3-16.
59. Morton ME, Simpson W. The management of osteoradionecrosis of the jaws. *Br J Oral Maxillofac Surg.* 1986; 24:332–41.
60. Regaud C. Sur la necrose des os attente par un processus cancreux et traites par les radiaions. *Compt Rend Soc Biol.* 1992; 87:427.
61. Toljanic JA, Heshmati RH, Bedard JF. Dental follow-up compliance in a population of irradiated head and neck cancer patients. *Oral Surg Oral Med Oral Pathol Endod.* 2002; 93:35-8.
62. Tong AC, Leung AC, Cheng JC, Sham J. Incidence of complicated healing and osteoradionecrosis following tooth extraction in patients receiving radiotherapy for treatment of nasopharyngeal carcinoma. *Aust Dent J.* 1999; 44:187-94.

63. Friedman RB. Osteoradionecrosis: causes and prevention. *NCI Monogr.* 1990; 9:145-9.
64. Perić M, Perković I, Brailo V. Zračenje glave i vrata i komplikacije u usnoj šupljini. *Sonda.* 2012; 13(23): 99-103.
65. Schwartz HC, Kagan AR. Osteoradionecrosis of the mandible: scientific basis for clinical staging. *Am J Clin Oncol* 2002; 25:168–71.
66. Little J, Falace D, Miller C, Rhodus N. *Dental management of the medically compromised patient* 8th ed. St. Louis: Mosby, 2012.
67. Maxymiw WG, Wood RE, Liu FF. Postradiation dental extractions without hyperbaric oxygen. *Oral Surg Oral Med Oral Pathol.* 1991; 72:270–4.
68. Beumer J, Curtis T, Harrison R. Radiation therapy of the oral cavity: sequelae and management, Part 1. *Head Neck Surg.* 1979; 1:301-12.
69. Beumer J, Curtis T, Harrison R. Radiation therapy of the oral cavity: sequelae and management, Part 2. *Head Neck Surg.* 1979; 1:392-408.
70. Chrcanovic BR, Reher P, Sousa AA, Harris M. Osteoradionecrosis of the jaws – a current overview – Part 2: dental management and therapeutic options for treatment. *Oral Maxillofac Surg.* 2010; 14(2):81-95.
71. Marx RE, Johnson RP, Kline SN. Prevention of osteoradionecrosis: a randomized prospective clinical trial of hyperbaric oxygen versus penicillin. *J Am Dent Assoc.* 1985; 111:49-54.
72. Myers RAM, Marx RE. Use of hyperbaric oxygen in postradiation head and neck surgery. *NCI Monogr.* 1990; 9:151-7.
73. Nabil S, Samman N. Risk factors for osteoradionecrosis after head and neck radiation: a systematic review. *Oral Surg Med Oral Pathol Oral Radiol.* 2012; 113(1):54-69.
74. Watson WL, Scarborough JE. Osteoradionecrosis in intraoral cancer. *Am J Roentgen.* 1983; 40:524–34.
75. Galler C, Epstein JB, Guze KA, Buckles D, Stevenson-Moore P. The development of osteoradionecrosis from sites of periodontal disease activity: report of 3 cases. *J Periodontol.* 1992; 63:310–16.
76. Thorn JJ, Hansen HS, Specht L, Bastholt L. Osteoradionecrosis of the jaws: clinical characteristics and relation to the field of irradiation. *J Oral Maxillofac Surg.* 2000; 58:1088–93.
77. Katsura K, Sasai K, Sato K, Saito M, Hoshina H, Hayashi T. Relationship between oral health status and development of osteoradionecrosis of the mandible: a retrospective longitudinal study. *Oral Surg Oral Med Oral Pathol Oral Radiol Endod.* 2008; 105:731–8.

78. Kluth EV, Jain PR, Stuchell RN, Frich JC Jr. A study of factors contributing to the development of osteoradionecrosis of the jaws. *J Prosthet Dent.* 1988; 59:194–201.
79. Alfred R, Wright-Pascole R. Acute limb ischaemia in a septic patient with diabetic ketoacidosis. *West Indian Med J.* 2011 Mar; 60(2):214-6.
80. Reuther T, Schuster T, Mende U, Kübler A. Osteoradionecrosis of the jaws as a side effect of radiotherapy of head and neck tumour patients—a report of a thirty-year retrospective review. *Int J Oral Maxillofac Surg.* 2003; 32:289–95.
81. Jacobson AS, Buchbinder D, Hu K, Urken ML. Paradigm shifts in the management of osteoradionecrosis of the mandible. *Oral Oncol.* 2010; 46(11):795-801.
82. Gadiwalla Y, Patel V. Osteonecrosis of the jaw unrelated to medication or radiotherapy. *Oral Surg Oral Med Oral Pathol Oral Radiol.* 2018 May;125(5):446-453.
83. Song JM, Seo JS, Lee JY. Mandibular osteonecrosis following herpes zoster infection in the mandibular branch of the trigeminal nerve: a case report and literature review. *J Korean Assoc Oral Maxillofac Surg.* 2015 Dec;41(6):357-60.

6. ŽIVOTOPIS

Iva Kordić rođena je 13. rujna 1996. u Kikindi. Pohađala je Osnovnu školu Eugena Kumičića i Glazbenu školu Milka Kelemena u Slatini. Nakon završene osnovne škole upisuje Srednju školu Marka Marulića, smjer opća gimnazija u Slatini koju završava 2015. godine. Iste godine upisuje Veterinarski fakultet u Zagrebu, a 2016. Stomatološki fakultet Sveučilišta u Zagrebu. Tijekom studija sudjeluje na brojnim simpozijima, kongresima i radionicama. Dobitnica je studentske stipendije Grada Slatine.