

Mogućnost zbrinjavanja lateralne gornje bezubosti s M-guide sustavom - prikaz slučaja

Sabljić, Marija

Professional thesis / Završni specijalistički

2022

Degree Grantor / Ustanova koja je dodijelila akademski / stručni stupanj: **University of Zagreb, School of Dental Medicine / Sveučilište u Zagrebu, Stomatološki fakultet**

Permanent link / Trajna poveznica: <https://um.nsk.hr/um:nbn:hr:127:471068>

Rights / Prava: [Attribution-NonCommercial 4.0 International/Imenovanje-Nekomercijalno 4.0 međunarodna](#)

Download date / Datum preuzimanja: **2025-01-15**



Repository / Repozitorij:

[University of Zagreb School of Dental Medicine Repository](#)





Sveučilište u Zagrebu

Stomatološki fakultet

Marija Sablić

**MOGUĆNOST ZBRINJAVANJA
LATERALNE GORNJE BEZUBOSTI S M-
GUIDE SUSTAVOM - PRIKAZ SLUČAJA**

POS LIJEDIPLOMSKI SPECIJALISTIČKI RAD

Zagreb, 2022.

Rad je ostvaren na Stomatološkom fakultetu Sveučilišta u Zagrebu, Zavod za oralnu kirurgiju u suradnji sa Privatnom stomatološkom ordinacijom Balenović
Naziv poslijediplomskog specijalističkog studija: Dentalna implantologija
Mentor rada: prof.dr.sc. Irina Filipović Zore, Stomatološki fakultet Sveučilišta u Zagrebu

Lektor hrvatskog jezika: Martina Matijašević, prof.

Lektor engleskog jezika: Martina Matijašević, prof.

Članovi Povjerenstva za ocjenu poslijediplomskog specijalističkog rada :

1. Prof. dr. sc. Berislav Perić, predsjednik
2. Prof. dr. sc. Irina Filipović Zore, član
3. Doc. dr. sc. Josip Biočić, član

Članovi Povjerenstva za obranu poslijediplomskog specijalističkog rada:

1. Prof. dr. sc. Berislav Perić, predsjednik
2. Prof. dr. sc. Irina Filipović Zore, član
3. Doc. dr. sc. Josip Biočić, član
4. Izv. prof. dr. sc. Nikola Petričević, zamjena

Datum obrane rada: 10.svibnja 2022.

Rad sadrži: 43 stranice

0 tablica

30 slika

1 CD

Rad je vlastito autorsko djelo, koje je u potpunosti samostalno napisano uz naznaku izvora drugih autora i dokumenata korištenih u radu. Osim ako nije drugačije navedeno, sve ilustracije (tablice, slike i dr.) u radu su izvorni doprinos autora poslijediplomskog specijalističkog rada. Autor je odgovoran za pribavljanje dopuštenja za korištenje ilustracija koje nisu njegov izvorni doprinos, kao i za sve eventualne posljedice koje mogu nastati zbog nedopuštenog preuzimanja ilustracija odnosno propusta u navođenju njihova podrijetla.

ZAHVALA

Ovaj rad ostvaren je uz podršku mnogih ljudi koji su vjerovali u mene i bili vjetar u leđa u mom profesionalnom i privatnom životu. Želim se zahvaliti svom šefu, doktoru Ninu Balenoviću koji je uvijek svojom ljudskošću bio puno više od toga, očinska figura i prava podrška u svim segmentima života. Također se želim zahvaliti mentorici prof.dr.sc. Irini Filipović Zore na nesebičnom dijeljenju znanja i konstruktivnim savjetima pri izradi ovoga rada. Zahvala ide i gospođi Tanji Milošak, dr.med.dent. koja me pratila svojim savjetima i uvela u svijet kirurških vodilica. Hvala cijelom timu Stomatološke ordinacije Balenović koji sa mnom dijele svakodnevicu, oni su moja druga obitelj. Na kraju zahvala ide onima bez kojih ništa od ovoga ne bi bilo moguće, mojoj obitelji i Bojanu, hvala Vam, Vi ste moja svakodnevna inspiracija i razlog zašto idem naprijed. Hvala na bezuvjetnoj ljubavi koju mi pružate i što se sa mnom radujete svakom mom uspjehu.

Sažetak

MOGUĆNOST ZBRINJAVANJA LATERALNE GORNJE BEZUBOSTI S M-GUIDE SUSTAVOM-PRIKAZ SLUČAJA

Prikazom slučaja želi se pokazati postupak implantološkog zbrinjavanja gornje lateralne bezubosti uz pomoć m-guide sustava koji podrazumijeva kompjuterski navođenu implantologiju. M-guide sustav omogućuje multidisciplinarni pristup rješavanju pacijentove bezubosti ujedinjujući kirurške i protetske aspekte implantologije. Korištenjem CBCT snimka, datoteka koje sadrže snimke pacijentovih skeniranih čeljusti, digitalnog wax-upa te interaktivnog softvera uz stalnu komunikaciju stomatologa i korisničke podrške postiže se ugradnja implantata na predvidljiv, siguran, protetski usmjeren način. Pravilno i precizno pozicioniranje implantata uz pomoć naprednog, interaktivnog implantološkog softvera i potpuno vođenog kirurškog protokola omogućava pacijentu maksimalno pošteđan operacijski zahvat te veoma brz oporavak.

Ovakvim postupkom postave dentalnih implantata uz pomoć m-guide sustava za izradu kirurške vodilice omogućava se pravilna postava implantata u situacijama gdje postoje brojni limitirajući faktori (primjerice blizina susjednog zuba, blizina živca) koji onemogućavaju sigurnu postavu implantata bez kirurške vodilice. Takva pravilna i precizna postava implantata omogućava predvidljivo kasnije uspostavljanje estetske i funkcijske oralne rehabilitacije.

Ključne riječi: M-guide sustav; Kompjuterski navođena implantologija; Potpuno vođeni kirurški protokol; Protetski usmjerena implantologija; Kirurška vodilica

Summary

TREATMENT POSSIBILITY OF UPPER LATERAL EDENTULISM WITH M-GUIDE SYSTEM – CASE REPORT

The aim of this case report is to show the procedure of implant treatment of upper lateral edentulism by using M-guide system which implies computer-guided implantology. M-guide system enables a multidisciplinary approach in the treatment of the patient's edentulism and combines both surgical and prosthetic aspects of implantology. Using the CBCT imaging, the files which contain the imaging of patient's scanned jaws, digital wax-up and interactive software together with the continuous communication between a dentist and a customer support, dental implant placement is achieved in a predictable, safe and prosthetic-driven way. A proper and precise implant placement done with the help of an advanced, interactive implantology software and fully guided surgical protocol enables the patient to have a completely safe surgical procedure and to recover quickly.

This kind of dental implant placement, which is done by using M-guide system to make a surgical guide, enables the proper implant placement in situations when there are numerous limiting factors (for example, an adjacent tooth or a nerv) which disable safe implementation without the use of a surgical guide. Such a proper and precise dental implant placement enables aesthetic and functional oral rehabilitation to be established later.

Key words: M-guide system; Computer-guided implantology; Fully guided surgical protocol; Prosthetic driven implant treatment; Surgical guide

SADRŽAJ

1. UVOD.....	1
2. PRIKAZ SLUČAJA	5
2.1. Anamneza i plan terapije	6
2.2. Planiranje i tijek izrade kirurške vodilice uz pomoć M-guide sustava	11
2.3. Kirurški postupak ugradnje implantata uz pomoć kirurške vodilice	20
3. RASPRAVA.....	29
4. ZAKLJUČAK.....	34
5. LITERATURA	37
6. ŽIVOTOPIS	42

Popis skraćenica:

1. CT - Computed Tomography
2. CBCT- Cone Beam Computed Tomography
3. STL format - Stereolithography File Format
4. DICOM - Digital Imaging and Communications in Medicine
5. CAD/ CAM - Computer Aided Design/Computer Aided Manufacture
6. MIS - Make it Simple
7. Ncm - Newton centimetar
8. μS - mikrosivert

1. UVOD

Današnja suvremena implantologija omogućuje potpuno nov koncept ugradnje implantata. Idealno, protetski navođeno trodimenzionalno pozicioniranje implantata, daje dugoročno uspješne i predvidljive rezultate. Kako bi konačni rezultati bili zadovoljavajući, kod ovakvog načina ugradnje implantata neophodna je prekirurška procjena stanja kosti i mekog tkiva te multidisciplinarna suradnja laboratorija, korisničke podrške za programski softver i samog stomatologa. Takva suradnja uključuje pripremu digitalnih snimaka, rad sa softverom koji omogućuje digitalno navođenu implantologiju, izradu kirurške vodilice i digitalno navođenu ugradnju implantata (1).

Suvremena literatura navodi kako petogodišnje preživljenje implantata iznosi 95% dok je desetogodišnje preživljenje veće od 89%. Današnjom suvremenom tehnologijom, minimalno invazivnim kirurškim tretmanima cilj je produljiti preživljenje implantata. Otkrićem i razvojem navođene implantologije omogućuje se pojednostavljenje čitavog postupka, od samog dijagnostičkog plana, kirurškog postupka do konačne potpune protetske rehabilitacije. Najvažnija spona koja je omogućila razvoj ovakvog oblika ugradnje implantata je otkriće i razvoj trodimenzionalnog radiološkog snimanja *Computed tomography* (CT) te razvoj računalnih tehnologija. Devedesetih godina prošlog stoljeća započinje veća uporaba CT-a u stomatološkoj dijagnostici. Napretkom istog ono postaje neizostavno sredstvo u dijagnostici prilikom planiranja položaja ugradnje dentalnih implantata (2). Izdvajanjem trodimenzionalnih snimaka te njihovim korištenjem unutar računalnog softvera za navođenu implantologiju položaj implantata se određuje virtualno u odnosu prema okolnim anatomskim strukturama determinirano kvalitetom i količinom kosti te udaljenošću od ostalih vitalnih struktura. Ovakav način planiranja omogućuje virtualni odabir protetskih komponenata dajući konačno predvidljiv protetski i estetski rezultat. Ovakav postupak ugradnje implantata je ugodniji i pošteniji za pacijenta smanjujući broj augmentacija kosti, preekstendiranih kirurških zahvata i smanjujući broj mogućih komplikacija (3).

Kod djelomično ozubljenih ili potpuno bezubih pacijenata ugradnja implantata vrlo često je otežana zbog prisutnosti smanjene količine kosti. Sukladno tome potrebno je odabrati pacijente koji zadovoljavaju kriterije za izvođenje ugradnje implantata. Pacijent mora biti motiviran za izvođenje takvog zahvata, svjestan duljine trajanja kirurško-protetske rehabilitacije te financijskog aspekta navedenog zahvata. Liječnik stomatolog mora uzeti opsežnu i pažljivu anamnezu, prepoznati želje i očekivanja pacijenta i u skladu s

navedenim planirati implantološku terapiju. Djelomično ili potpuno ozubljeni pacijenti predstavljaju izazov za svakog implantologa. Potrebno je procijeniti stanje preostalih zuba u ustima, razmotriti pitanje mogućih opsežnih ekstrakcija te uskladiti želje pacijenta ali i postupiti u skladu s etičkim načelima.

Kod potpuno ili djelomično ozubljenih pacijenata klinički postupak ugradnje implantata olakšava korištenje računalnog softvera za planiranje ugradnje implantata. Za razliku od potpuno bezubih čeljusti gdje je još uvijek potrebna izrada studijskih modela i određivanje međučeljusnih odnosa, situacija kod ozubljenih pacijenta je upotrebom računalnog softvera znatno pojednostavljena. Suvremeni softveri omogućavaju preklapanje *Cone-beam computed tomography* (CBCT) snimka koji je potrebno unijeti u softver u *Digital Imaging and Communications in Medicine* (DICOM) formatu i skeniranog prikaza čeljusti u obliku *Stereolithography file format* (STL) datoteke. Takvim preklapanjem zadovoljeni su uvjeti za virtualno pozicioniranje implantata i *Computer Aided Design/Computer Aided Manufacturing* (CAD/CAM) izradu kirurške šablone za ugradnju implantata. Navedenim postupkom moguć je i dizajn te kasnija izrada privremenog nadomjestka koji je poslijeoperativno odmah u pacijentovim ustima (4, 5).

Kompjuterski navođena implantacija polako ulazi u sve veći broj stomatoloških ordinacija. Razvojem i ulaskom intraoralnih skenera u stomatološke ordinacije pojednostavljuje se i značajno skraćuje postupak izrade kirurške vodilice. Iskusni kliničar mora razlučiti prednosti i nedostatke kompjuterski navođene implantacije. Visoka preciznost, očuvanje anatomskih struktura, minimalna invazivnost, brži poslijeoperativni oporavak su olakšavajući faktori za pacijenta i kliničara (6). Isto tako zbog smanjenog operativnog polja, te uskog ulaza za kirurško svrdlo kroz vodilicu postoji mogućnost pregrijavanja kosti, smanjena je vidljivost i manualna kontrola svrdla, zbog opsežnog volumena vodilice pacijent može smanjeno otvarati usta (7).

Stručna literatura ukazuje kako je razvoj suvremenih tehnologija imao veliki utjecaj na pretkirurško planiranje u dentalnoj implantologiji. Kirurške vodilice danas predstavljaju predvidljivu, sigurnu metodu ugradnje implantata. Razvojem računalnih softvera, u konkretnom prikazu slučaja korištenjem M-guide softvera izraelske tvrtke *Make it Simple* (MIS), omogućen je multidiscipliniran pristup rješavanju pacijentove bezubosti ujediniujući kirurške i protetske aspekte implantologije, uz pomoć CBCT snimke,

skeniranja pacijentovih čeljusti te digitalnog vošanog modela (wax-up) uz stalnu komunikaciju stomatologa i korisničke podrške. Cilj rada je prikazati preciznu postavu implantata u koštano limitiranom lijevom lateralnom područje gornje čeljusti uz pomoć m-guide sustava te postizanje kasnije funkcijske i estetske oralne rehabilitacije navedenog područja.

2. PRIKAZ SLUČAJA

2.1. Anamneza i plan terapije

Ovim prikazom slučaja pacijentici u dobi od 53.godine planiraju se ugraditi implantati uz pomoć m-guide sustava u gornjem lijevom lateralnom segmentu. Pri planiranju zahvata korišten je interaktivni softver MIS implantološkog sustava koji ujedinjuje CBCT snimku i skenirane prikaze čeljusti te uz naputke stomatologa pravilno trodimenzionalno pozicionira implantate unutar softvera. Nakon završenog planiranja daje se naputak za izradu kirurške vodilice koja omogućuje pravilno pozicioniranje implantata u čeljusti te se pristupa postavi implantata kroz kiruršku vodilicu (m-guide).

Pacijentica se iz parodontoloških razloga odlučila za implantološku terapiju te se pokušao naći kompromis između pacijentičnih želja i medicinske indikacije kako bi se zadržao što veći broj postojećih zubi.

Prije početka samog zahvata neophodno je uzeti pravilnu medicinsku i stomatološku anamnezu. U današnje vrijeme stomatološke ambulante sve više posjećuju pacijenti starije životne dobi koji nerijetko boluju od kroničnih bolesti te uzimaju brojne lijekove koji mogu utjecati na planiranje, tijek i ishod planiranog stomatološkog zahvata. Prema preporuci Hrvatske komore dentalne medicine pacijenti bi prilikom prvog dolaska u stomatološku ordinaciju trebali popuniti Upitnik o zdravlju prema preporuci *Federation Dental Internationala* (FDI). Nakon popunjenog upitnika od strane pacijenta liječnik stomatolog provjerava popunjene podatke te ciljanim pitanjima dolazi do obuhvatne medicinske i stomatološke anamneze. Upitnik na taj način postaje bitan dio medicinske dokumentacije te određuje smjer u kojem će planirani stomatološki, odnosno u ovom slučaju implantološki zahvat, ići (8).

UPITNIK O ZDRAVLJU PO PREPORUCI FDI 1998

Bolesnik neka osobno ispuni Upitnik zaokruživanjem DA ili NE. Pri mogućim nejasnoćama neka zamoli pomoć. Podaci su tajni i služe samo za medicinsku namjenu.

Datum popunjavanja upitnika : _____ Ime i prezime : _____

Datum rođenja : _____ Spol : _____ Zanimanje : _____

Adresa : _____ Telefon : _____

Ime, adresa i telefon najbližeg srodnika : _____

Ako upitnik ispunjava druga osoba napišite njeno ime i prezime : _____

Molimo Vas da odgovorite na sva pitanja .

- | | | |
|--|-------|-------|
| 1. Bolujete li od neke bolesti ? | NE | DA |
| 2. Ako da, od koje ? | | |
| 3. Da li Vas je u posljednje dvije godine liječio doktor medicine ? | NE | DA |
| 4. Ako jest, od koje bolesti ? | | |
| 5. Ime, prezime i telefon Vašeg doktora medicine | | |
| 6. Jeste li se u posljednje dvije godine liječili u bolnici ? | NE | DA |
| 7. Koje lijekove uzimate - ponekad ili stalno ? | | |
| 8. Jeste li Vi ili netko u Vašoj obitelji imali komplikacija pri lokalnoj ili općoj anesteziji ? | NE | DA |
| 9. Jeste li alergični na neki lijek ili na nešto drugo ? | | |
| 10. Je li u Vas ikad primijećen poremećaj zgrušavanja krvi ? | NE | DA |
| 11. Jesu li Vas ikad liječili zračenjem glave ili vrata ? | NE | DA |
| 12. Imate li nekakvu infektivnu bolest ? | NE | DA |
| 13. Jeste li ikad primili transfuziju krvi ? | NE | DA |
| Navedite tip i datum | | |
| 14. Jeste li bili izloženi virusu AIDS-a (HIV) ? | NE | DA |
| 15. Jeste li HIV seropozitivni ? | NE | DA |
| 16. Za žene. Jeste li trudni ? | NE | DA |
| Ako jeste kada očekujete porod ? | | |

17. Označite s X bolesti (stanja) što ste ih imali ili imate .

- | | | | |
|---|---|---|--|
| <input type="checkbox"/> mane srčanih zalistaka | <input type="checkbox"/> endokarditis | <input type="checkbox"/> epilepsija (padavica) | <input type="checkbox"/> alergične teškoće |
| <input type="checkbox"/> urođene srčane mane | <input type="checkbox"/> stalni kašalj | <input type="checkbox"/> povećane žiljezde | <input type="checkbox"/> virusni hepatitis |
| <input type="checkbox"/> bronhiektazije | <input type="checkbox"/> TBC | <input type="checkbox"/> gastrointestinalni ulkus | <input type="checkbox"/> astma |
| <input type="checkbox"/> bolesti štitnjače | <input type="checkbox"/> artritis | <input type="checkbox"/> visoki krvni tlak | <input type="checkbox"/> leukemija |
| <input type="checkbox"/> diabetes (šećerna b.) | <input type="checkbox"/> umjetni srčani zalistak | <input type="checkbox"/> anemija | <input type="checkbox"/> usna kandidijaza |
| <input type="checkbox"/> sinusitis | <input type="checkbox"/> srčani pacemaker | <input type="checkbox"/> glaukom | <input type="checkbox"/> žutica |
| <input type="checkbox"/> malignom (rak) | <input type="checkbox"/> psihijatrijsko liječenje | <input type="checkbox"/> spolna bolest | <input type="checkbox"/> plućni ispljuvak |

Molimo napišite naziv bolesti koju imate, a nije upisana u Upitnik

Potpis : _____

Pregledao : _____

Slika 1. Fotografija Upitnika o zdravlju prema preporuci FDI. Preuzeto s dopuštenjem sa službene internetske stranice Hrvatske komore dentalne medicine.

Osim popunjenog Upitnika o zdravlju brojne stomatološke ordinacije zahtijevaju od pacijenata popunjavanje obrasca o pristanku na preporučeni oblik stomatološkog zahvata. Neophodno je pacijentovo aktivno sudjelovanje i uključivanje u proces odluke o njegovom budućem stomatološkom liječenju (9).

SUGLASNOST

Kojom se prihvaća preporučeni dijagnostički, odnosno Terapijski postupak

Izjavljujem da slobodnom voljom, utemeljenoj na potpunoj obaviještenosti i preporučenom dijagnostičkom, odnosno terapijskom postupku koju sa dobio/la u pisanom obliku prihvaćam:

(navesti preporučeni dijagnostički, odnosno terapijski postupak)

Naziv nositelja zdravstvene djelatnosti: _____

Ustrojstvena jedinica _____

Ime i prezime pacijenta _____

Datum rođenja _____

Spol M Ž

Mjesto rođenja _____

Adresa stanovanja _____

Matični broj osigurane osobe u obveznom zdravstvenom osiguranju _____

Ime i prezime zakonskog zastupnika, odnosno skrbnika _____

(za pacijenta koji nije pri svijesti, za pacijenta sa težom duševnom smetnjom te za poslovno nesposobnog ili maloljetnog pacijenta)

Potpis i faksimil doktora medicine _____

Mjesto i datum _____

Potpis pacijenta/zakonskog zastupnika/skrbnika _____

Slika 2. Obrazac o pristanku na preporučeni dijagnostički i terapijski postupak. Preuzeto s dopuštanjem sa službene internetske stranice Hrvatske komore dentalne medicine.

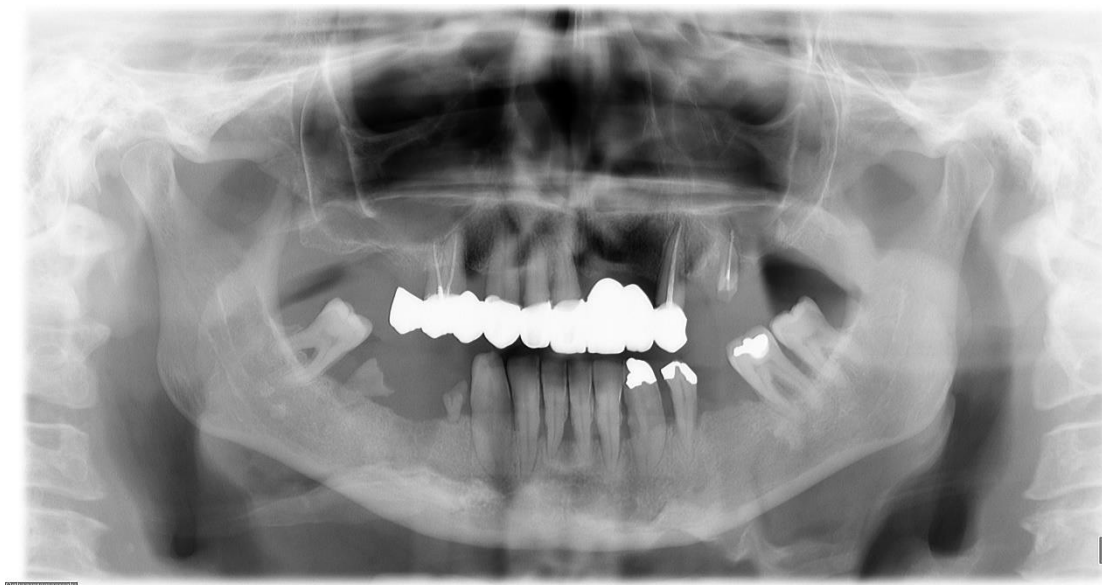
Nakon uzimanja iscrpne medicinske anamneze započinje stomatološka anamneza i brojni dijagnostički postupci. Intraoralnim pregledom utvrđuje se stanje postojećih zuba, zdravlje potpornih zubnih tkiva, okluzijski odnosi, pregledavaju se bezuba područja i

uočava se stanje oralne higijene kod pacijenta. Svi navedeni faktori usmjeravaju kliničara prema budućem planu terapije (10).

Kako bi intraoralna inspekcija bila potpuna paralelno se analizira i ortopantomogramska snimka pacijenta pomoću koje se može usporediti stanje potpornog aparata zuba te stanje okolne kosti i međusobni odnosi vitalnih anatomskih struktura. Ograničavajući faktor takvog radiološkog snimka je dvodimenzionalnost prikaza (11).

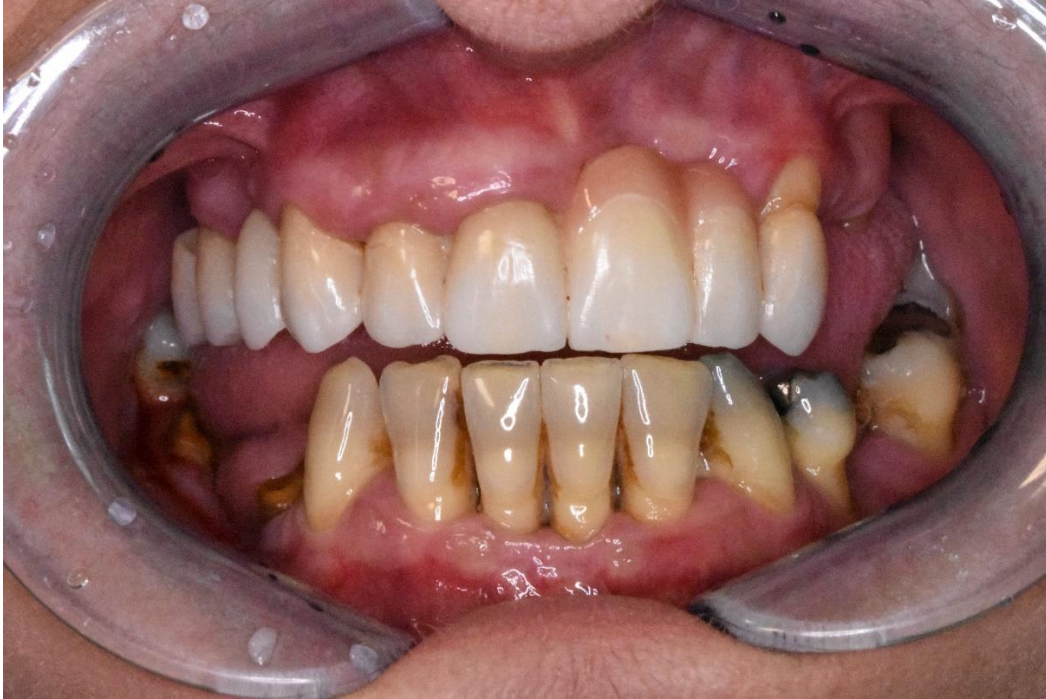Radiološkom analizom pacijentici su utvrđeni brojni zaostali korijenovi i uznapredovali stadij parodontitisa. Indicirana je ekstrakcija zaostalih korijenova te inicijalna parodontološka terapija i instrukcije o oralnoj higijeni.

Sukladno navedenom i planiranoj implantološkoj terapiji u gornjem lijevom lateralnom segmentu pacijentica se upućuje na izradu CBCT snimka navedene regije.

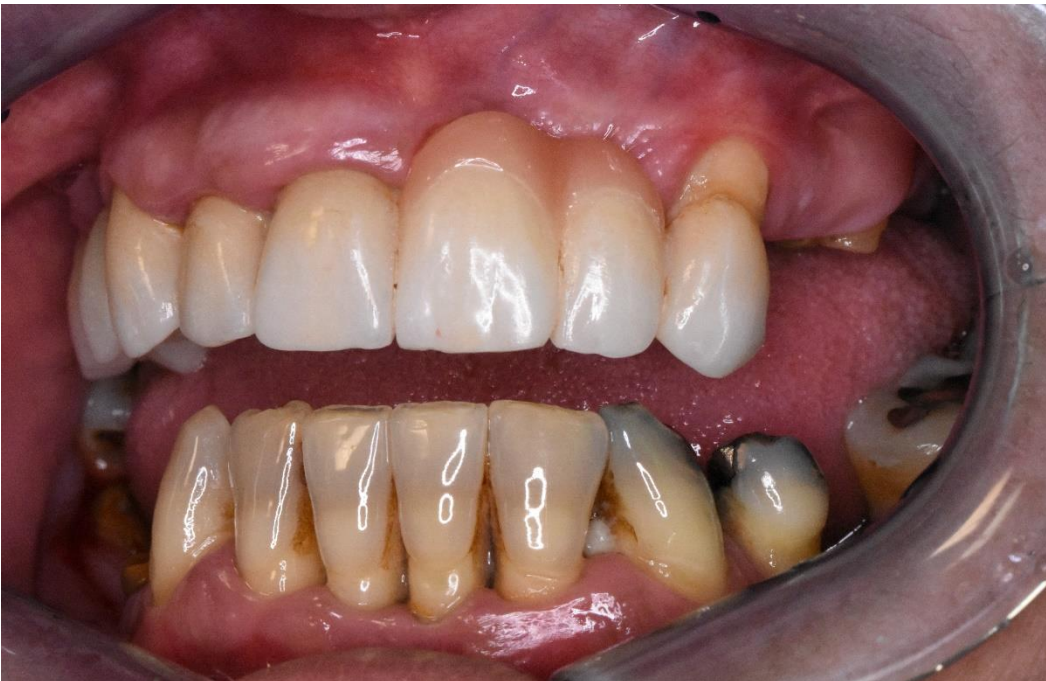

Slika 3. Početni ortopantomogram

Kao dio standardnog stomatološkog kartona, pacijentici su napravljene intraoralne fotografije postojećeg stanja te je skenirana početna situacija u ustima pomoću skenera TRIOS 3 tvrtke 3SHAPE. Korištenjem napredne tehnologije očekujemo predvidljiv konačan rezultat (12).



Slika 4. Intraoralna fotografija početnog stanja



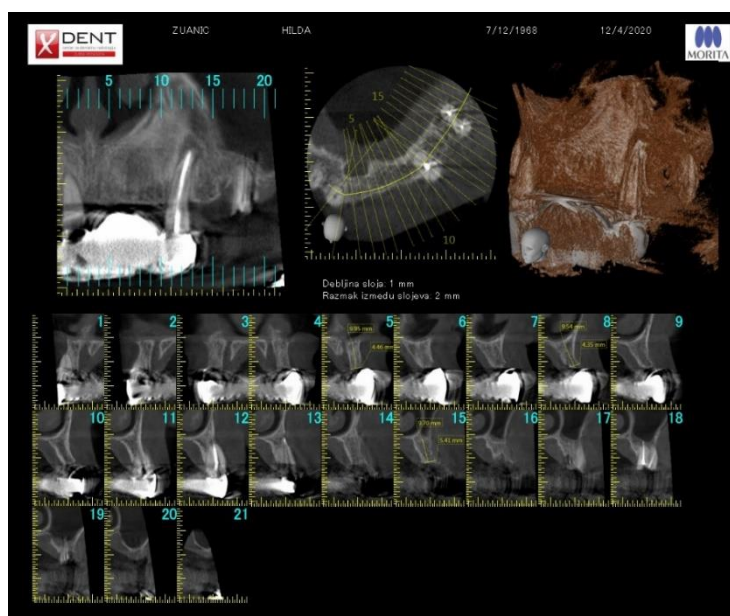
Slika 5. Intraoralna fotografija s fokusom na gornji lijevi lateralni segment

2.2. Planiranje i tijek izrade kirurške vodilice uz pomoć M-guide sustava

Kirurške vodilice koje se koriste u dentalnoj implantologiji omogućavaju uspješnu, točnu i predvidljivu ugradnju implantata (13).

Primjena radiografskih metoda u medicinskoj praksi započela je krajem 19.stoljeća. Otkrićem X-zraka započelo je novo vrijeme u medicinskoj dijagnostici predstavljajući dvodimenzionalni prikaz koštanih struktura. Daljnjim razvojem radioloških metoda došlo je do otkrića nove tehnike snimanja koja je nazvana CT. Trodimenzionalnošću snimanja koju CT omogućava te mogućnošću prikazivanja mekotkivnih struktura započelo je novo razdoblje u medicinskoj dijagnostici. CT je tehnika koja je i dalje bila podložna promjenama, tako iz nje nastaje CBCT tehnika koja je našla svoju primjenu u stomatologiji. CBCT daje precizan trodimenzionalni prikaz čeljusti i omogućuje jednostavno zapažanje i lociranje kritičnih anatomskih struktura (14,15).

Kako je u prikazu slučaja navedene pacijentice dvodimenzionalni prikaz čeljusti bio nedovoljan za daljnji plan ugradnje implantata, pacijentica je upućena na CBCT snimanje lijevog kvadranta gornje čeljusti .



Slika 8. CBCT presjeci gornjeg lijevog kvadranta

Nakon napravljenog CBCT-a tijekom terapije nam određuje količina kosti. U navedenoj situaciji limitirana količina kosti u području fronte te blizina zuba koji se planiraju iskoristiti kao provizorij u razdoblju oseointegracije usmjerava ka ugradnji implantata uz pomoć kirurške vodilice.

Računalno navođena implantologija je suvremena tehnika koja omogućuje postavljanje implantata na osnovu virtualnog preoperativnog plana. Takav način ugradnje implantata u odnosu na konvencionalno postavljanje implantata ima brojne prednosti poput minimalno invazivnog pristupa kirurškom postupku, skraćena operativnog vremena te protetski usmjerenu ugradnju implantata. Sustavi za računalno navođenu implantologiju mogu se podijeliti na statičke, koje ćemo opisati u ovom prikazu slučaja, i dinamičke sustave. Dinamički navigacijski sustavi zahtijevaju posebnu opremu u vidu posebne kamere i nasadnog instrumenta koji simultano s pokretima operatera prikazuju položaj svrdla na ekranu na taj način ujedinjujući pokrete kirurga i preklapajući ih sa CBCT snimkom na ekranu u realnom vremenu (16). Dinamički sustav omogućuje operateru za vrijeme operacije promjenu mjesta implantacije te promjenu izbora širine i visine implantata kada je u skladu sa zatečenim stanjem u ustima potrebno promijeniti tijekom operacije (17).

Statička metoda računalno navođene implantacije u današnje vrijeme aktivno se izvodi u stomatološkim ordinacijama. U usporedbi sa dinamičkom metodom manje je komplicirana, ne zahtijeva skupu opremu, sve informacije o položaju i implantaciji se nalaze u kirurškoj vodilici. Sukladno navedenom ova metoda je manje fleksibilna te nije moguće mijenjati preoperativni plan (5).

Statički računalno navođeni protokoli koriste posebno dizajnirane softvere koji omogućavaju idealno, virtualno pozicioniranje implantata, virtualno se dizajnira kirurška vodilica te se izrađuje uz pomoć CAD CAM tehnologije. Proizvodne kompanije proizvode prefabricirane metalne cilindre i držače svrdala čiji otvori i dimenzije odgovaraju svrdlima koja se upotrebljavaju prilikom implantacije, što osigurava preciznu implantaciju. Na taj način i operateri s manje iskustva mogu uspješno izvesti implantaciju.

Trenutno postoje dva protokola statički računalno navođene implantacije:

1. potpuno vođeni protokol (engl. *fully guided*) - vodilica se koristi tijekom cijelog postupka implantacije, cijeli postupak je kontroliran jer sva svrdla koja se koriste su determinirana zbog prolaska kroz vodilicu i vrlo je mala mogućnost pogreške prilikom implantacije

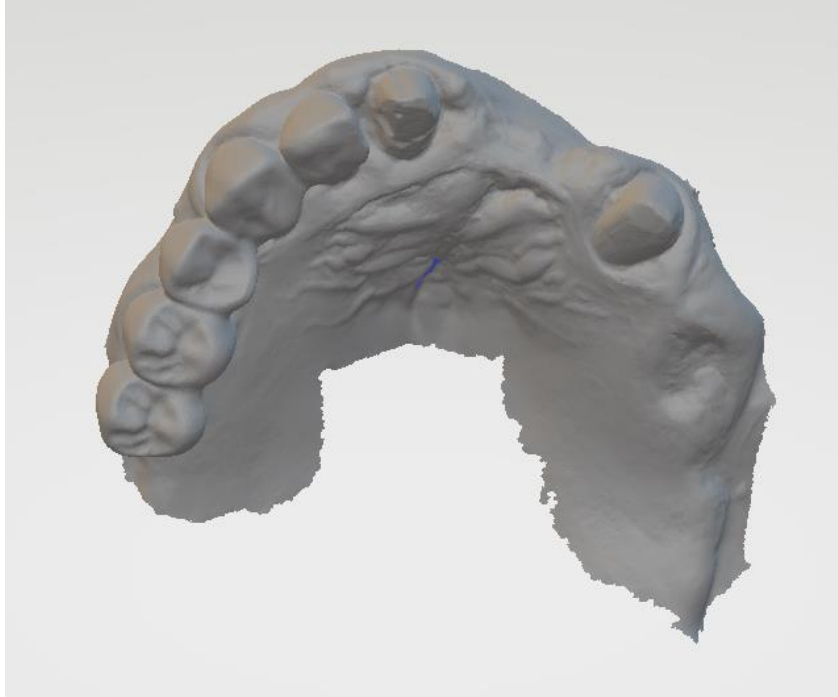
2. protokol vođen pilot svrdlom (engl. *pilot guided*) - vodilica se koristi samo za pilot svrdlo, ostatak operacijskog postupka se odrađuje potpuno slobodno, ovisno o rukama operatera i uvelike ovisi o znanju i iskustvu operatera

Oba protokola zahtijevaju detaljno planiranje i značajno kirurško predznanje operatera (18).

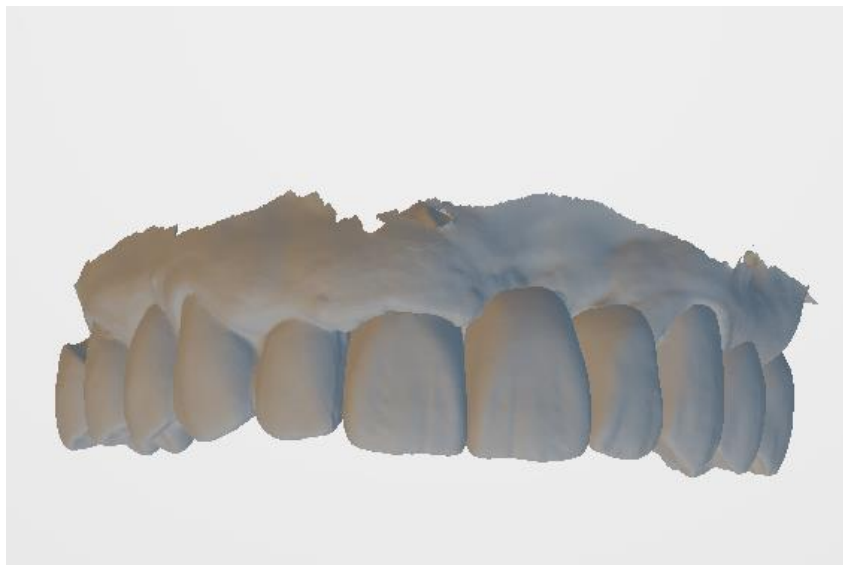
U ovom prikazu slučaja korištena je statička metoda računalno navođene implantologije s potpuno navođenim protokolom. Proces planiranja započeo je komunikacijom sa korisničkom podrškom izraelske implantološke tvrtke MIS. Nakon što je pacijentica napravila CBCT snimku, stomatologinja je skenirala pacijentičine čeljusti uz pomoć skenera TRIOS tvrtke 3SHAPE. Korisnička podrška tvrtke MIS zahtijevala je CBCT snimku u obliku DICOM datoteke dok su skenirane čeljusti tražene u obliku STL datoteke. Kako bi implantati bili protetski postavljeni suradni laboratorij je napravio budući dizajn zubi, takozvani virtualni wax-up koji je također u obliku STL datoteke. Ova faza u planiranju vodilice je vrlo bitna, bilo kakva pogreška u jednoj od ovih datoteka utjecat će na buduću preciznost vodilice (19).

Precizan način postave implantata ima značajne prednosti kao što su dobri estetski rezultati, dugoročno zdravlje mekih i tvrdih periimplantnih tkiva, stabilne okluzijske odnose i pravilno opterećenje implantata (17).

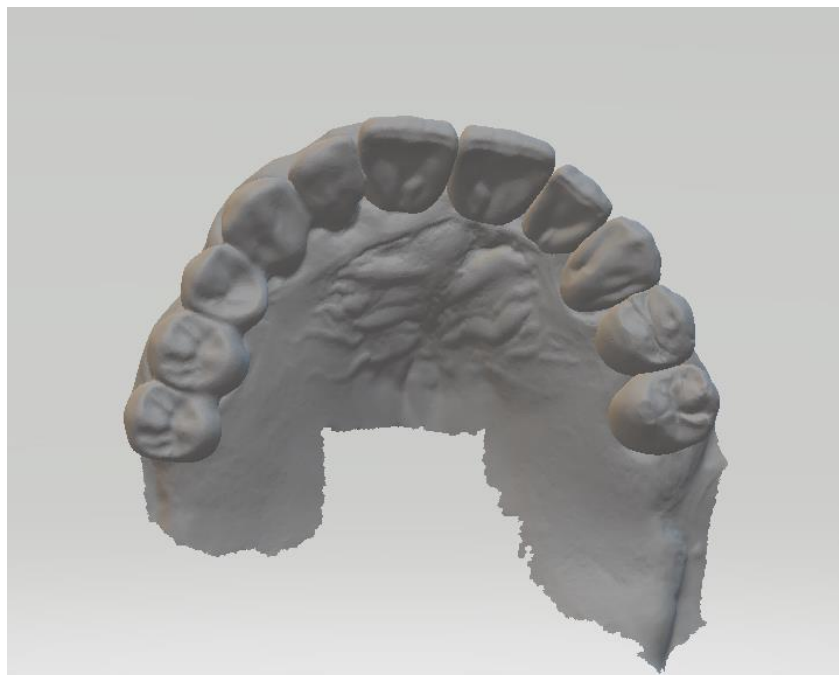
Prilikom slanja podataka korisničkoj podršci za izradu m-guidea u Tel Avivu ispunjava se obrazac narudžbe vodilice u kojemu se ispunjavaju svi potrebni podatci o pacijentu i budućem položaju implantata te željenim dimenzijama implantata.



Slika 9. Prikaz skenirane gornje čeljusti u STL formatu



Slika 10. Prikaz digitalnog wax-upa u STL formatu, frontalni prikaz



Slika 11. Prikaz digitalnog wax-upa u STL formatu, okluzalni prikaz

MIS MCENTER | MGUIDE Work Order

Form must be completed and signed (on page 2)

Clinician Information

Date: April 12, 2021

Dr. Name: Marija Sabljic

Address (Street, City, State, Zip Code): Pavla Hatza 23, 10 000 Zagreb, Croatia

Telephone: 099/4167190

E-mail Address: msabljic@balenovic.hr

Surgery Date: April 25, 2021

Patient Information

Patient Identifier: 216477

Date of Birth: July 12, 1968

Case Requirements
(The clinician must send to their MCENTER)

A. A folder containing the DICOM files of the patient's CBCT scan, performed as per MCENTER protocol.

B. An STL model of the patient's current oral anatomy, performed as per MCENTER protocol.

C. A Wax-Up STL model of the patient's planned prosthodontic solution, performed as per MCENTER protocol.

D. This form completed and signed by the clinician.

*Stone models will be accepted as well.
Please send to: mcenter@mis-experts.com

Click here for MGUIDE Protocol
Click here for CBCT protocol for MGUIDE

1. Instruction Chart

Please indicate the tooth extraction sites and the desired implant sites

Please mark:
X Tooth Extraction Site O Implant Position

2. Implant Location

Tooth Number	Implant Type	Diameter	Length	Platform
21	E1	4.0	10.0	Standard
22	E1	4.0	10.0	Standard
24	E1	4.0	10.0	Standard

3. Additional Indications

Flapless Procedure

Raised Flap Procedure

Immediate Extraction

Warranty & Liability

MIS Warranty:
MIS exercises great care and effort in maintaining the superior quality of its products. All MIS products are guaranteed to be free from defects in material and workmanship. However, should a customer find fault with any MIS product after using it according to the directions, the defective product will be replaced.

Liability:
In no event shall MIS be liable for indirect or consequential damages. The products furnished by MIS are not intended to be used to determine diagnosis, prognosis, or a course of treatment. Neither the products or any information made available by MIS are intended to replace the services of a trained professional or to be a substitute for medical advice by physicians. MIS makes no representations or warranties with respect to the products regarding treatment, action, or application of medication. Cancellation Policy: If a case is cancelled after case planning has occurred, a cancellation fee equal to 50% of the cost of the MGUIDE will be incurred. Please allow 10 business days for MCENTER planning and manufacturing. Expedited service is available to reduce planning and manufacturing time to 7 business days or less for a fee equal to 25% of the MGUIDE. In order to avoid incorrect seating due to patient's anatomy change, MGUIDE template should be used within 3 months from CBCT scan date. No changes shall be made to the oral cavity unless discussed with the MCENTER.

Slika 12. Prva stranica narudžbenice za m-guide

1. Information sources
 Digital files Stone models Impressions

2. Restoration Type
 Please check the appropriate boxes in both Restoration Type and Shade columns.

Material Type	Restoration Type	W	Shade ¹
Prime MultiLayer [®]	<input type="checkbox"/> Custom Temporary-Heating Cup		<input type="checkbox"/> L <input type="checkbox"/> MC <input type="checkbox"/> C
	<input type="checkbox"/> Custom Temporary Abutment		<input type="checkbox"/> L <input type="checkbox"/> MC <input type="checkbox"/> C
	<input type="checkbox"/> Custom Temporary Crown		<input type="checkbox"/> L <input type="checkbox"/> MC <input type="checkbox"/> C
Zirconia [®]	<input type="checkbox"/> Custom Inlay ²		<input type="checkbox"/> L <input type="checkbox"/> MC <input type="checkbox"/> C
	<input type="checkbox"/> Custom Coping		<input type="checkbox"/> L <input type="checkbox"/> MC <input type="checkbox"/> C
	<input type="checkbox"/> Custom Resin ³ Crown		<input type="checkbox"/> L <input type="checkbox"/> MC <input type="checkbox"/> C
	<input type="checkbox"/> Custom Veneer Crown		<input type="checkbox"/> L <input type="checkbox"/> MC <input type="checkbox"/> C
	<input type="checkbox"/> Custom Anatomic Crown		<input type="checkbox"/> L <input type="checkbox"/> MC <input type="checkbox"/> C
Titanium	<input type="checkbox"/> Custom Abutment		
	<input type="checkbox"/> Custom Temporary-Heating Cup		
Digital Model Analog	<input type="checkbox"/> Digital model		
	<input type="checkbox"/> Digital model design		
	<input type="checkbox"/> Digital model print		

Shade: L Light A1-B1 M Midrange A2-A3-B2 C2-C3
 Shade: L Light A1-E1-C1 D M Midrange A2-A3-B2-B4 C2-C3 D3-D4
 *MIM® Clinical Stroke Guide (MIM® is a registered trademark of the MIM company)

3. Additional Indications
 Bridge Crown Splinted Crowns
 Screen-Retained Restoration Cement-Related Restoration
 Tri-Basic: Cemented to Restoration Not Cemented to Restoration
 Multi-Unit: Cemented to Restoration Not Cemented to Restoration
¹The Multi-Unit is not supplied by the M-LAB

4. Service
 Restoration Porotic Design: Concave Convex
 Emergence Profile Shape: Concave Convex

5. Additional Case Notes

6. Patient consent
 An order of this service is not possible without collecting, saving and processing your patient's personal data. This is done in accordance with the legislation on data protection (EU-GDPR 2016) and solely for the purpose of planning and manufacturing of custom dental appliance products. I confirm that I have received the consent of my patient to pass on his/her personal data to the M-CENTER for the named purpose.

Marija Sablijić
Signature (required)
 *Completing this field is equivalent to your signature on the document

Slika 13. Druga stranica narudžbenice za m-guide

Nakon ispunjavanja narudžbenice dogovara se sastanak sa članom korisničke podrške. Sastanak se odvija virtualno preko platforme Skype te se zajednički razgovara te u dogovoru sa stomatologinjom virtualno pozicioniraju implantati. Kako bi rezultati bili zadovoljavajući potrebno je određeno predznanje i iskustvo operatera (18).

SURGICAL PLAN

M-CENTER HQ Louis Wostein | SRV-MSRRC | IMPLANTS | MARIJA SABLJIĆ CROATIA
Customer: (261477) HZ11042021 | Release ID: 2021-03-24 | Date of scan: 2021-04-19 13:01:47 | Case locked: 1 | Version

Table of all implants

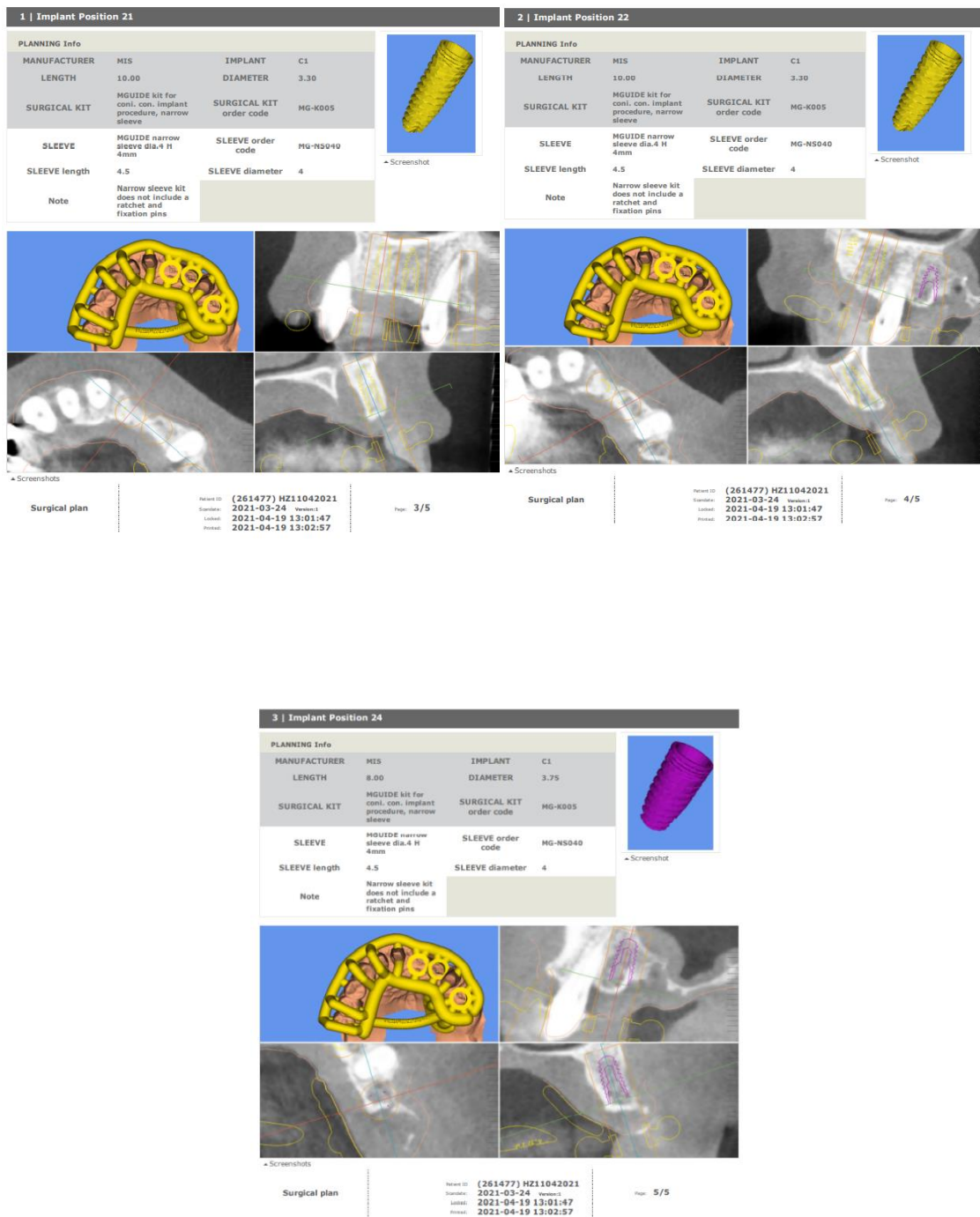
1 Position 21		2 Position 22	
Manufacturer	MIS	Manufacturer	MIS
Implant	C1	Implant	C1
Length	10.00	Length	10.00
Diameter	3.30	Diameter	3.30
Implant order code	C1-10330	Implant order code	C1-10330
Kit name	MGUIDE kit for conl. con. implant procedure, narrow sleeve	Kit name	MGUIDE kit for conl. con. implant procedure, narrow sleeve
Kit order code	HG-K005	Kit order code	HG-K005
Sleeve length	4.5	Sleeve length	4.5
Sleeve diameter	4	Sleeve diameter	4
Sleeve name	MGUIDE narrow sleeve dia.4 H 4mm	Sleeve name	MGUIDE narrow sleeve dia.4 H 4mm
Sleeve order code	HG-NS040	Sleeve order code	HG-NS040

3 | Position 24

Manufacturer	MIS
Implant	C1
Length	8.00
Diameter	3.75
Implant order code	C1-08375
Kit name	MGUIDE kit for conl. con. implant procedure, narrow sleeve
Kit order code	HG-K005
Sleeve length	4.5
Sleeve diameter	4
Sleeve name	MGUIDE narrow sleeve dia.4 H 4mm
Sleeve order code	HG-NS040

Surgical plan | Release ID: (261477) HZ11042021 | Date: 2021-03-24 | Locked: 2021-04-19 13:01:47 | Printed: 2021-04-19 13:02:57 | Page: 1/5

Slika 14. Prikaz tekstualnog dijela naloga za izradu kirurške vodilice



Slika 15. Slikovni prikaz virtualne pozicije implantata na narudžbenici za izradu vodilice

Korisnička podrška prikazuje modele čeljusti u STL formatu preklopljene sa DICOM formatom CBCT-a. Ovdje se provjerava točnost skeniranih podataka, odnosno točnost preklapanja sa CBCT snimkom (19).

Na osnovu preklapanja datoteke virtualnog wax-upa i CBCT-a započinje se odabir implantata određene dužine i širine u odnosu prema količini kosti i ostalim anatomskim strukturama, u konkretnom slučaju u odnosu prema susjednim zubima. U navedenoj situaciji otežavajuća komponenta je širina kosti u frontalnom području, te se odabiru „narrow“ implantati promjera 3.3, dok se u području premolara odabiru implantati promjera 3.75, standardne platforme. Kako je pravi cilj postave implantata uz pomoć kirurške vodilice kasnije predvidljiv i estetski zadovoljavajući protetski rad, korisnička podrška nam pomaže i u odabiru kasnijih protetskih komponenti ako u početku nije moguća idealna pozicija implantata (20). Slučaj ove pacijentice bio je limitiran količinom kosti u frontalnom području kao što smo i prije naveli, zbog toga nije bila moguća idealna postava implantata u području zuba 22, u dogovoru sa korisničkom podrškom odlučena je postava implantata s određenom angulacijom te u kasnijem protetskom radu korištenje angulirane suprastrukture u iznosu od 17 stupnjeva.

Pregledom literature zaključujemo kako je revolucija u izradi kirurške vodilice nastupila otkrićem CBCT-a. Doza zračenja kod korištenja CBCT-a (92-118 mikrosiverta- μ S) značajno je manja u odnosu na CT (860 μ S) snimke te je zbog toga našao svoju primjenu u implantologiji. Ipak prilikom izrade kirurške vodilice CBCT kao samostalna dijagnostička metoda nije dovoljno precizna, posebice u području prikaza površine zuba, u slučaju prisutnih restauracija često se pronalaze artefakti u snimci. Zbog toga se CBCT snimka prilikom izrade kirurške vodilice objedinjuje sa intraoralnim scanom te se usklađuje na osnovu zajedničkih dodirnih točaka prije samog virtualnog planiranja implantata. Podatci o intraoralnom scanu dostupni su u univerzalnom stereolitografskom formatu koji sadrži geometrijske podatke o površini skenirane čeljusti. Virtualni modeli čeljusti unutar softvera mogu se prikazati u dvodimenzionalnim poprečnim presjecima ili u trodimenzionalnim poprečnim presjecima kako bi se sluznica mogla sagledati u brojnim položajima. Proces objedinjavanja CBCT snimke i STL datoteke unutar softvera za izradu vodilice naziva se registracijom. Kako bi registracija bila uspješna potrebno je pronaći zajedničku strukturu unutar oba skupa podataka, primjerice površinu određenog zuba. Točna registracija ključna je za precizan prijenos položaja implantata za vrijeme

operacije. Nakon što se svi podatci nalaze unutar softvera za planiranje započinje virtualna postava implantata u odnosu na budući protetski rad. Protetski postavljeni implantati omogućavaju idealnu poziciju protetskog rada u odnosu na implantate uzimajući u obzir izlazni profil implantata, odgovarajući odabir suprastrukture, morfologiju zuba, aproksimalne i okluzijske kontakte. Koristeći ove informacije unutar programa se mogu virtualno pozicionirati implantati (21).

Kao što je prethodno navedeno postoje dva protokola statički navođene implantacije, potpuno vođeni protokol i protokol vođen pilot svrdlom (18). Poželjno je ako protokol nije potpuno vođen da se završetak operacijskog zahvata odradi s vodicom kako bi bio pravilan smjer i točan položaj implantata u kosti (21).

Kirurške vodilice mogu biti dentalno poduprte, poduprte sluznicom, direktno poduprte okolnom kosti oko implantata ili privremeno ugrađenim mini implantatima (22).

U bezuboj čeljusti stabilnost vodilice osigurava se uz pomoć privremenih fiksacijskih vijaka ili mini implantata. Na taj način se osigurava stabilnost vodilice i nemogućnost bilo kakvog pomaka prilikom prolaska svrdla kroz kost (21).

U ovom slučaju imamo dentalno poduprtu kiruršku vodicu. Oslanja se na susjedne okolne zube i bataljke koji će se kasnije iskoristiti za provizorij u razdoblju oseintegracije implantata.

Po završetku komunikacije sa korisničkom podrškom, stomatolog dobiva mail sa datotekom u *Portable Document Formatu* (PDF-u) gdje se nalazi konačna pozicija implantata što je prikazano na fotografijama 14. i 15. Nakon kontrole datoteke ako su svi podatci točni stomatolog mailom daje dozvolu za izradu kirurške vodilice.

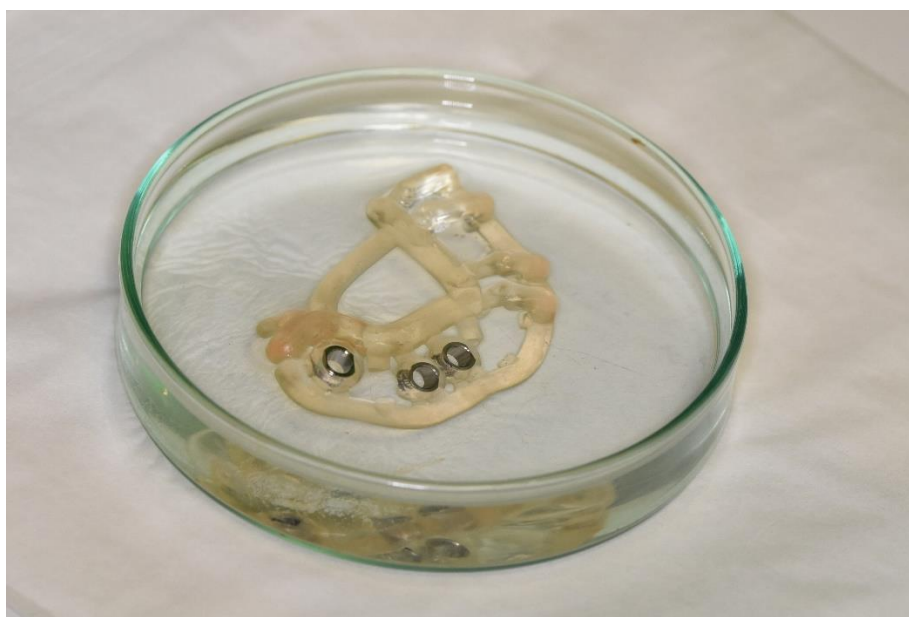
U potpuno digitalnom protokolu kao što je ovaj, vodilica je virtualno dizajnirana, takozvanim CAD sustavom i izrađena koristeći računalno potpomognutu proizvodnju, takozvani CAM sustav (21).

2.3. Kirurški postupak ugradnje implantata uz pomoć kirurške vodilice

Pacijentici je prije kirurškog zahvata u nekoliko posjeta napravljena inicijalna parodontološka terapija te ekstrakcija zaostalih korijenova kao i modifikacija prethodnog protetskog rada kako bi neke od postojećih zubi iskoristili za provizorni most.

Obzirom da proces oseintegracije mogu ugroziti brojni čimbenici poput bakterijskog sastava plaka u pacijentovim ustima, prije samog zahvata pacijent treba isprati usta 0,2% otopinom klorheksidina u trajanju do dvije minute (23).

Pacijentici nisu planirani augmentativni zahvati stoga joj nije ordinirana antibiotska terapija. Vodilica se uranja u otopinu 0,2% klorheksidina kako bi se dezinficirala prije zahvata (slika 16.).



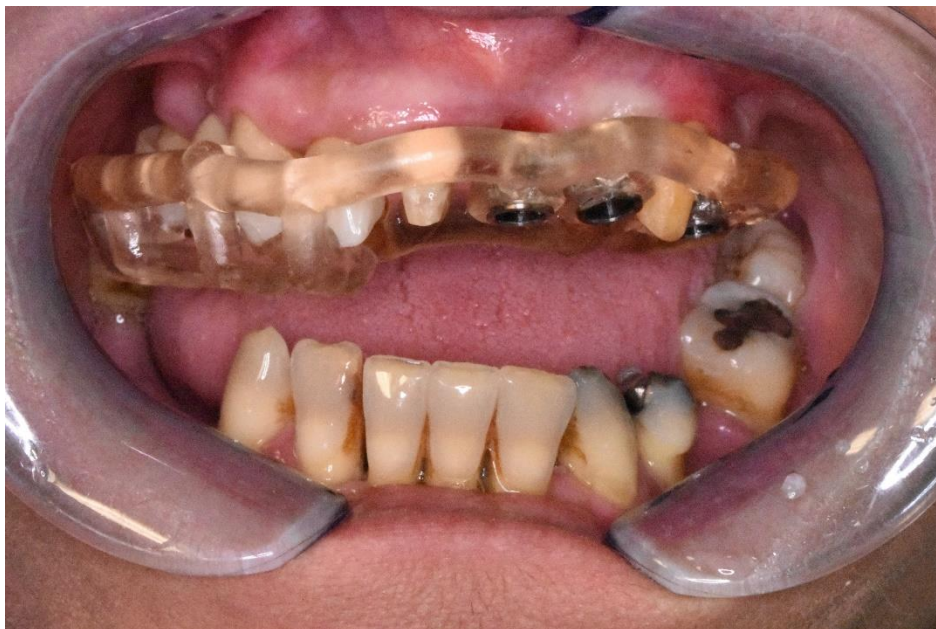Slika 16. Kirurška vodilica uronjena u otopinu 0,2% klorheksidina

Prije samog zahvata stomatolog isprobava dosjed vodilice koja mora sjediti pasivno, bez pritiska te njena stabilnost mora biti zadovoljena (slike 17 i 18). U ovom slučaju stabilnost dosjeda osigurana je točnim prijanjanjem vodilice na preostalim zubima (slika 19).

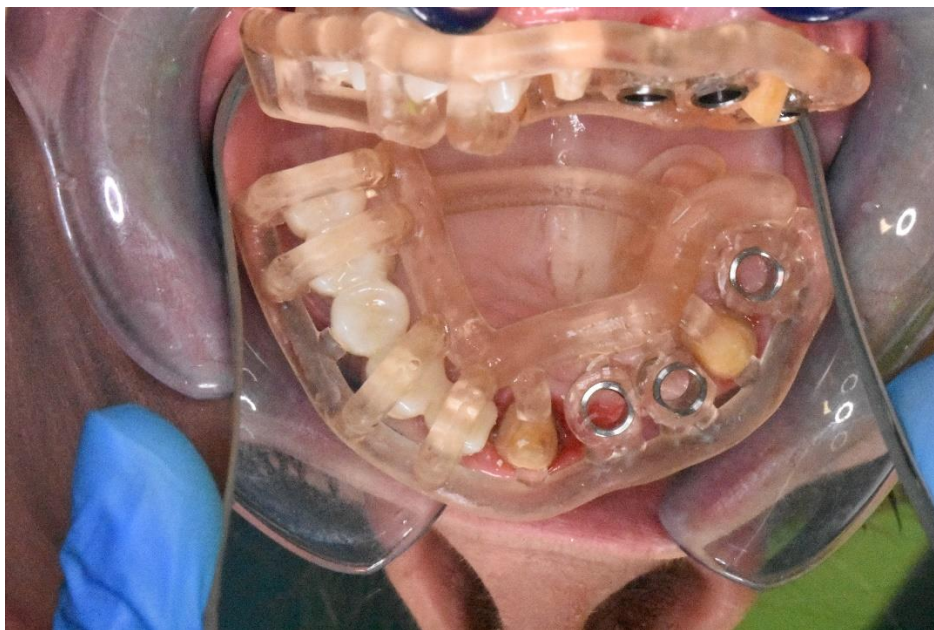Kirurške vodilice mogu se podijeliti na :

1. dentalno poduprte kirurške vodilice
2. mukozno poduprte kirurške vodilice
3. koštano poduprte kirurške vodilice
4. kirurške vodilice poduprte mini implantatima ili posebnim vijcima (24).

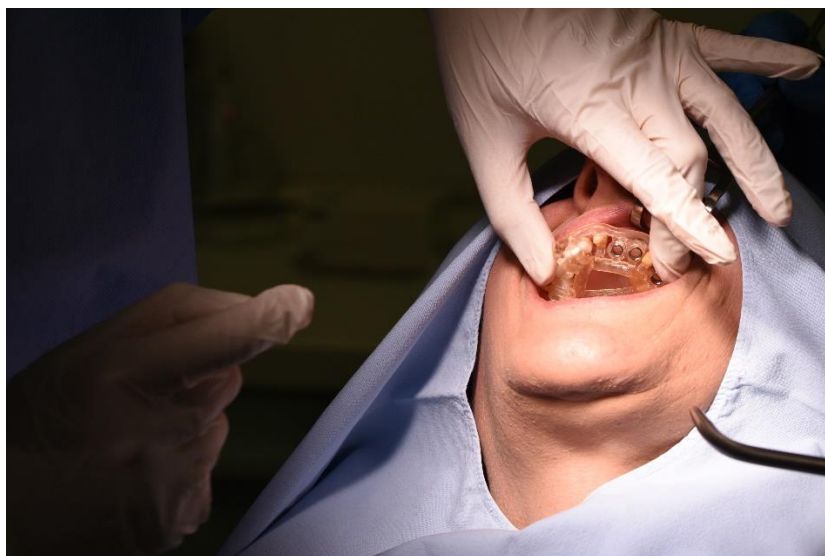U slučajevima potpuno bezubih čeljusti osim što je vodilica mukozno poduprta njena stabilnost tijekom zahvata osigurava se i posebnim privremenim vijcima koji se uvijaju unutar kosti i onemogućuju pomak vodilice tijekom zahvata (25).



Slika 17. Prikaz dentalno poduprte kirurške vodilice i provjere dosjeda u ustima, frontalni prikaz



Slika 18. Prikaz dentalno poduprte kirurške vodilice i provjere dosjeda u ustima, okluzalni prikaz




Slika 19. Prikaz provjere dosjeda vodilice u usnoj šupljini

Nakon dezinfekcije usne šupljine, provjere dosjeda te ispunjavanja informiranih upitnika, pristupa se kliničkom radu. Pacijentici se daje anestezija te se postavlja vodilica u usta.

Koristi se sterilizirani kirurški M-guide set koji sadrži svrdla čije dimenzije u potpunosti odgovaraju cilindrima unutar vodilice kroz koje prolazi svrdlo (slika 20). Koristimo se

potpuno vođenim protokolom kako bi smjer i položaj implantata bio zadovoljavajući (18,21).

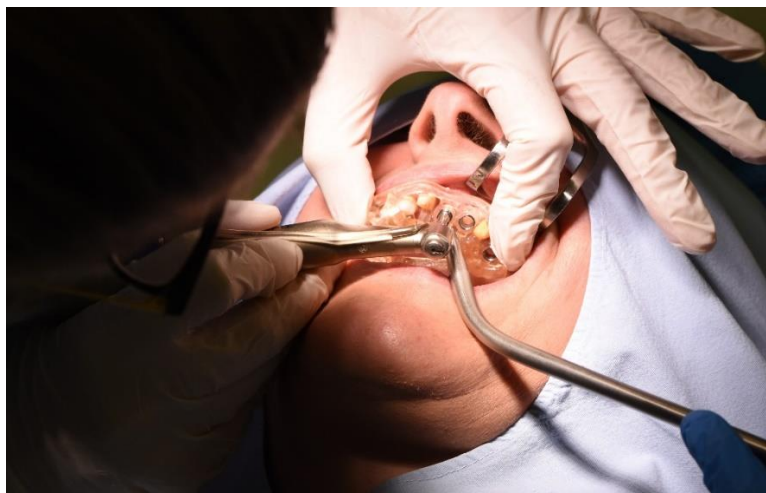


Slika 20. M-guide kirurški set

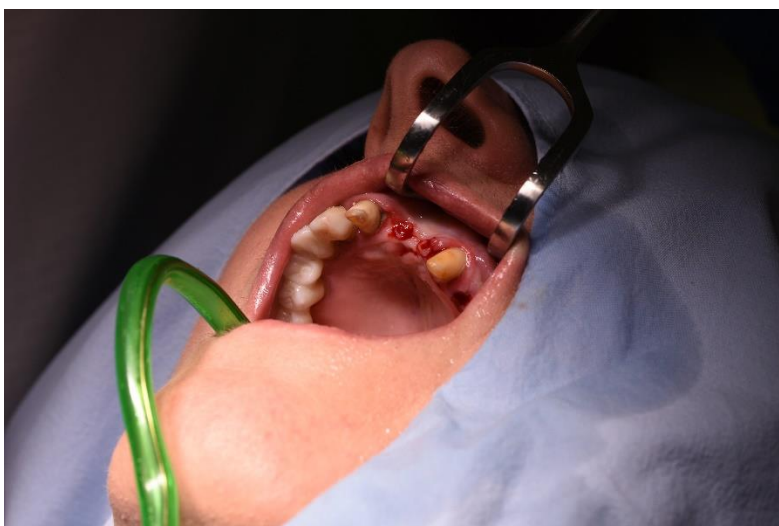Promjer svrdla unutar seta je označen bojom, redosljed kojim se koriste svrdla označen je uz pomoć strelica, a sigurnost dubine preparacije osigurava stoper u obliku tanjurića na svrdlu koji sprječava daljnje prodiranje svrdla nakon kontakta s vanjskim rubom cilindra na vodilici.

Operativni zahvat započinje uklanjanjem sluznice kroz vodilicu uz pomoć svrdla kružnog oblika. Ako se sluznica nije potpuno odvojila i ostala unutar šupljine svrdla potrebno je odmaknuti vodilicu te ukloniti ostatke sluznice (slika 21).

Kod ovakvih situacija moguća su dva pristupa, pristup sa ili bez otvorenog režnja. Prednost se u navedenoj situaciji daje pristupu bez otvorenog režnja zbog očuvanja strukture mekog tkiva, manjeg poslijeoperativnog gubitka kosti, poboljšanih estetskih rezultata (24). Osim navedenog prednost je i lakši oporavak pacijenta nakon zahvata.

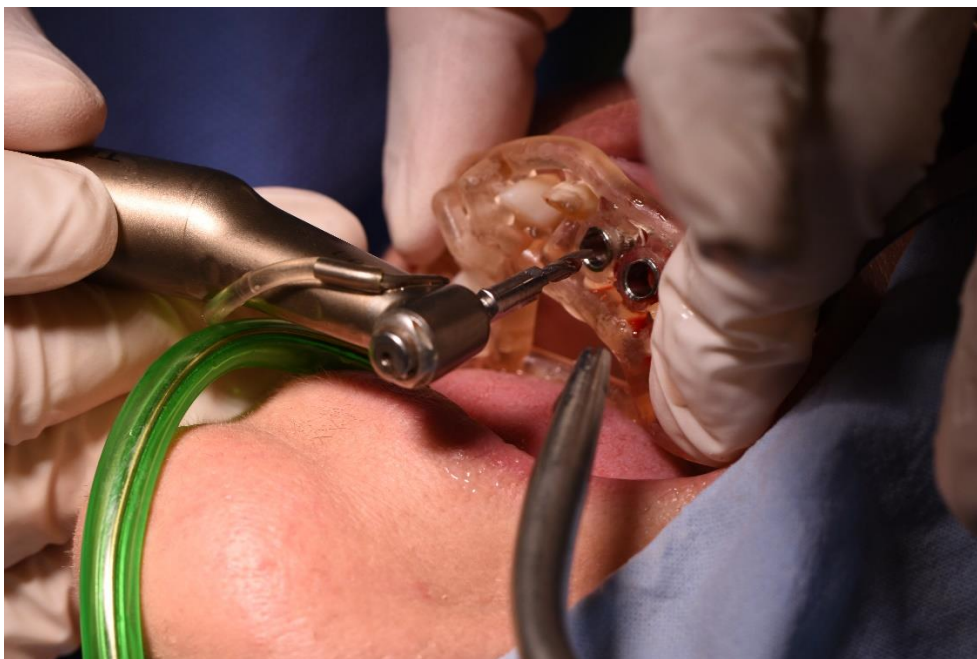

Slika 21. Uklanjanje sluznice uz pomoć svrdla kružnog oblika

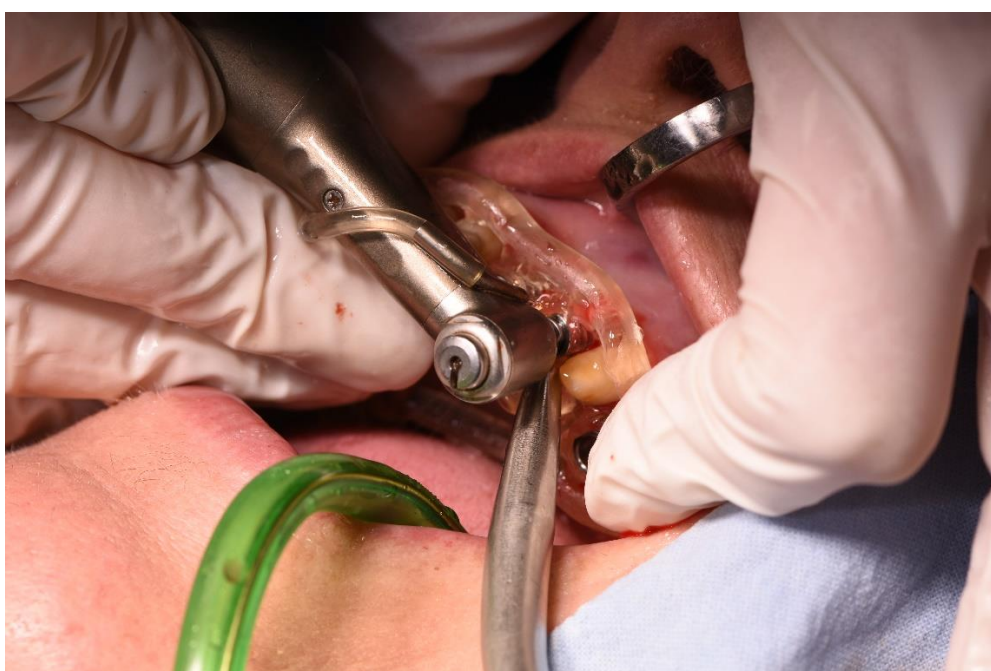


Slika 22. Kružni oblik sluznice nakon korištenja tzv. punch svrdla

Nakon uklanjanja sluznice kreće preparacija kosti sa standardiziranim svrdlima. Koristi se potpuno vođeni protokol koji se prema literaturi smatraju preciznijima i točnijima u usporedbi sa djelomično vođenim protokolima (14). Kirurški protokol uključuje korištenje nekoliko standardiziranih svrdala koja u potpunosti prolaze kroz cilindar unutar vodilice, stoperom u obliku tanjurića koji se nalazi na svrdlu determinirana je dužina preparacije odnosno duljina planiranog implantata. Dodirom stopera u obliku tanjurića sa površinom implantata završena je preparacija kosti (slika 23.i 24.). Cijeli postupak se mora odvijati pod kontrolom oka operatera i uz adekvatno hlađenje kosti (26).



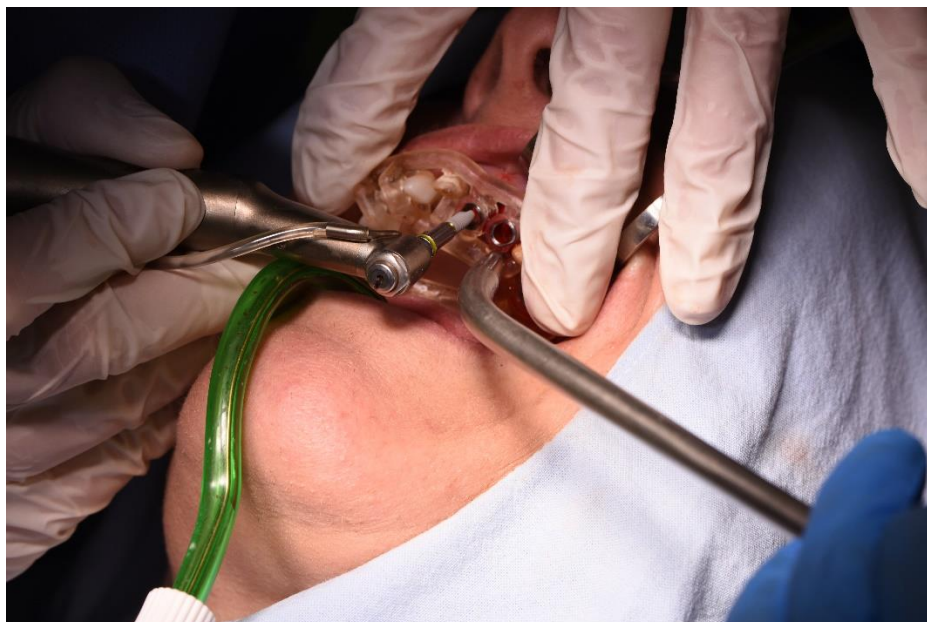
Slika 23. Korištenje standardiziranih svrdala za osteotomiju



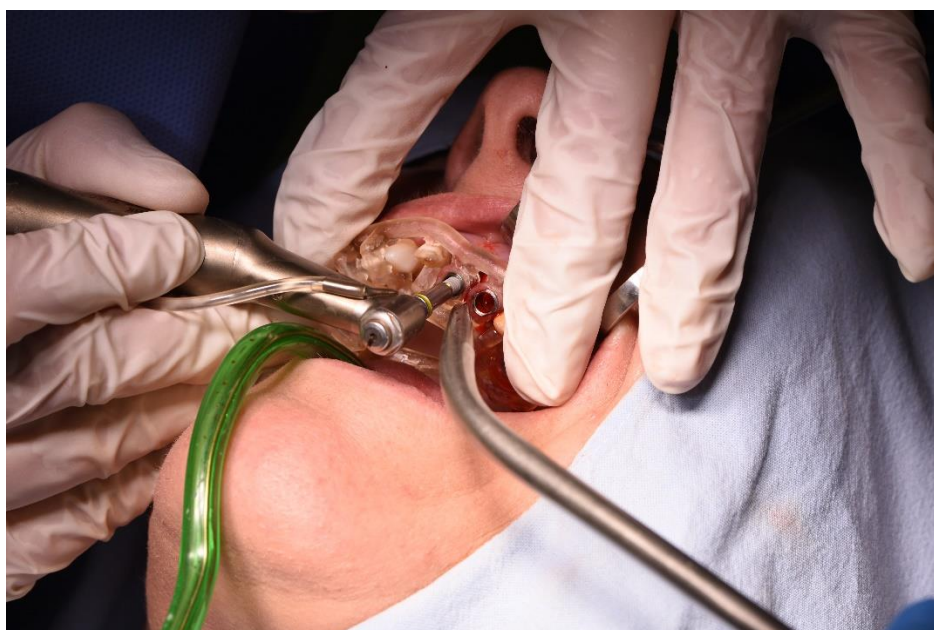
Slika 24. Dodir stopera u obliku tanjurića sa površinom cilindra unutar vodilice

Slijedi insercija implantata u kost čiji promjer i dužina u potpunosti odgovara planu unutar softvera. Implantati se mogu inserirati strojno uz pomoć koljičnika (slike 25. i 26.) ili manualno. Prema uputama proizvođača maksimalni uvtaj (*torque*) prilikom insercije iznosi 35 Newton centimetara (Ncm) (26). Na mjesto zuba 1 i 2 gore lijevo postavljene su

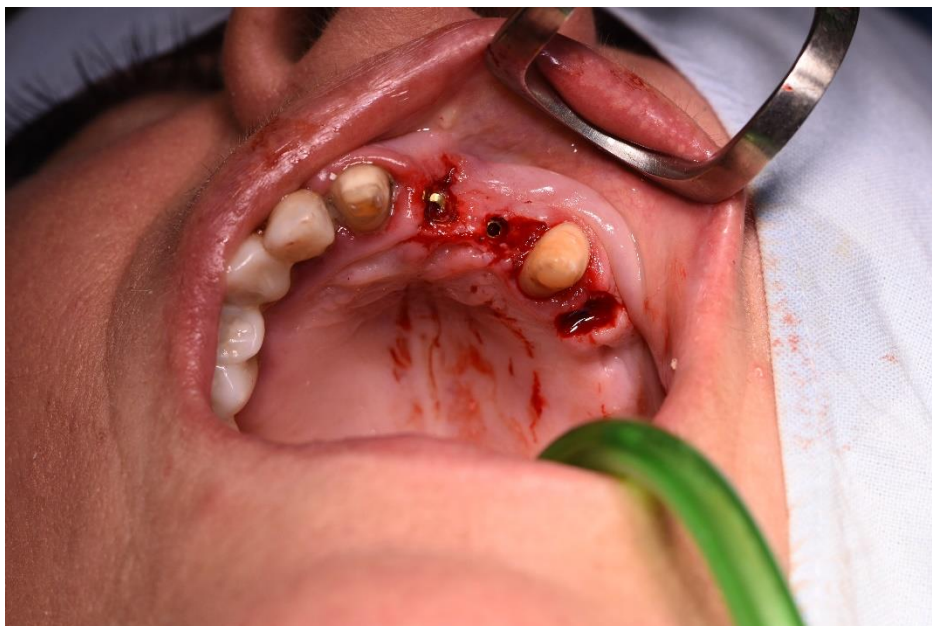implantati C1 tvrtke MIS promjera 3.3 i dužine 10 mm, dok je na mjesto zuba 4 gore lijevo postavljen implantat promjera 3.75 dužine 8 mm. Nakon postave implantata uklanja se kirurška vodilica i postavljaju se pokrovni vijci čime je završen kirurški postupak (slika 27.).



Slika 25. Inercija implantata kroz kiruršku vodilicu

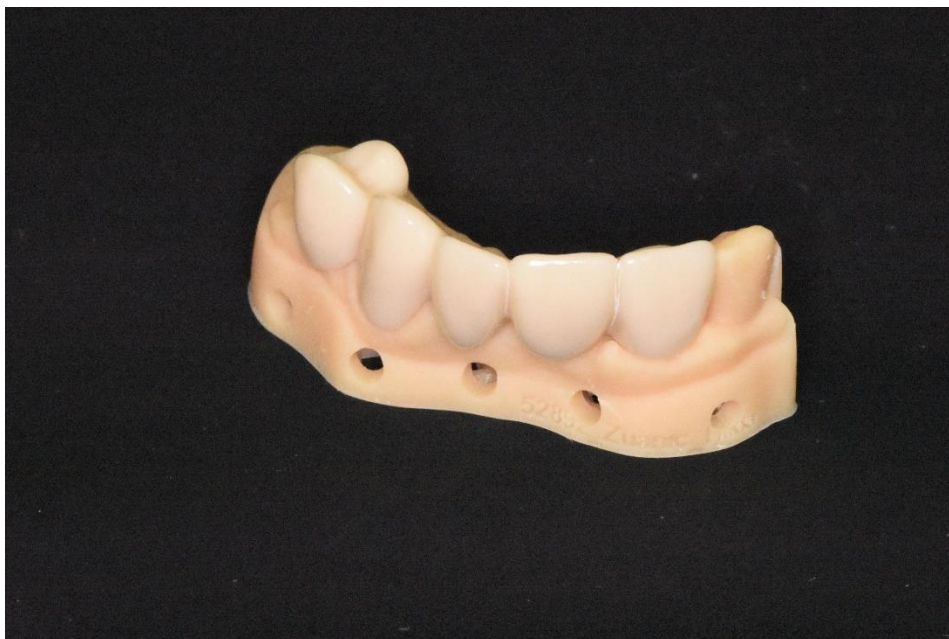

Slika 26. Inercija implantata kroz kiruršku vodilicu

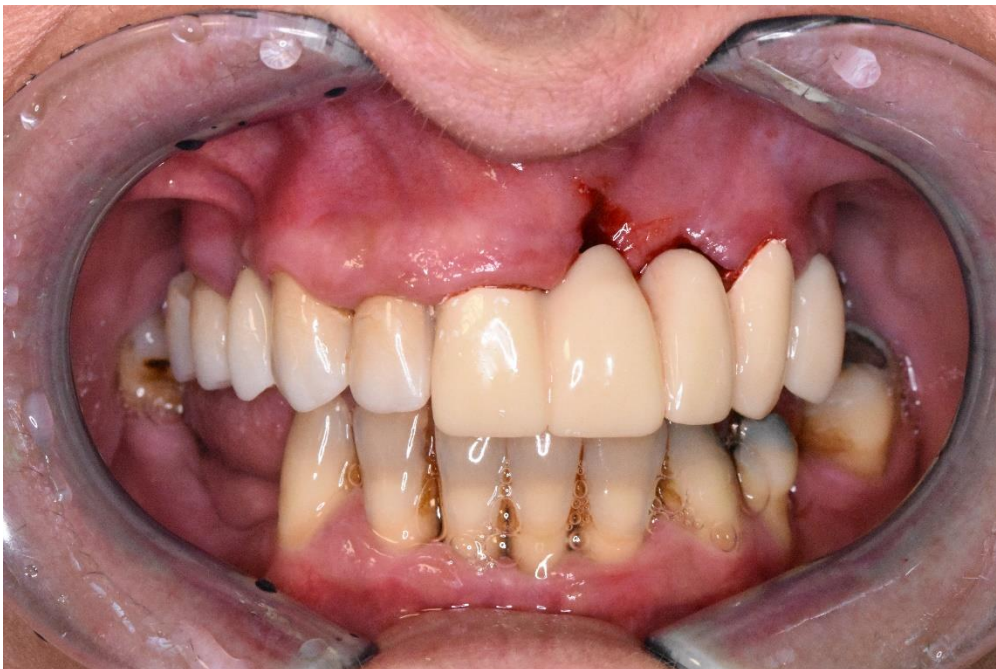

Slika 27. Okluzalni prikaz implantata nakon insercije i postave pokrovnih vijaka

U navedenom slučaju odlučeno je kako će se za provizorij iskoristiti postojeći zubi. Zub 3 gore lijevo se nakon perioda oseointegracije planira ukloniti te služi samo u prijelaznom razdoblju kao provizorno rješenje. Provizorij je dizajniran u laboratoriju na osnovu digitalnog wax-upa. Odmah po završetku operacije pacijentici je postavljen provizorij cementiran na preostale zube (slike 28.i 29.)

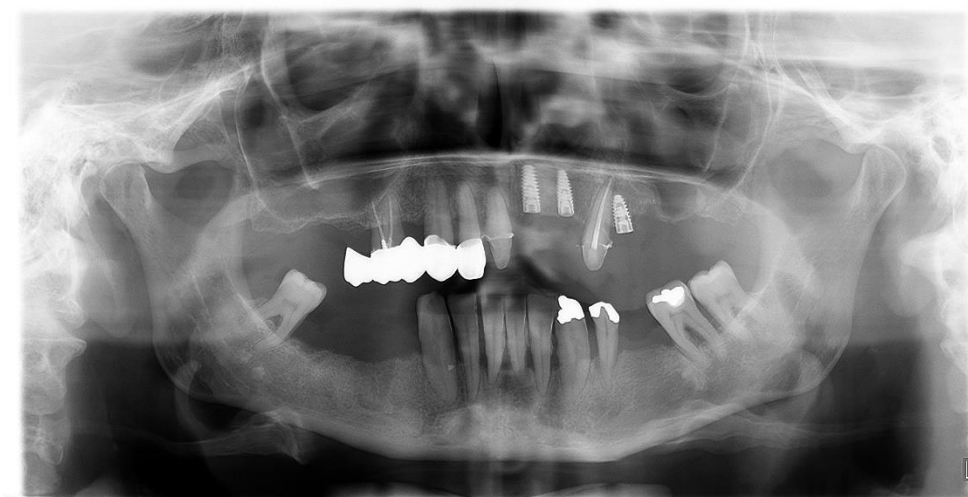


Slika 28. Prikaz provizorija na modelu



Slika 29. Prikaz provizorija u ustima pacijentice nakon završenog kirurškog zahvata

Postavom provizorija završena je kirurška faza. Pacijentica je upućena na kontrolni ortopantomogram (slika 30.) koji se u ovom slučaju pokazao kao nedostatna dijagnostička metoda, na njemu insercija implantata izgleda preblizu zubu 3 gore lijevo te nedostatno u kosti što je klinički i trodimenzionalnom dijagnostikom dokazano suprotno. Pacijentica je naručena za kontrolni pregled za 10 dana, dane su joj upute o oralnoj higijeni i ordinirani analgetici u slučaju potrebe.



Slika 30. Ortopantomogram nakon insercije implantata

3. RASPRAVA

Kada se govori o razdoblju u kojem je računalno navođena implantologija dosegla široku primjenu može se reći kako je to vrijeme upravo sada. Kirurške vodilice koje se nalaze u upotrebi su visoko precizne te omogućuju predvidljiv tijek kirurškog zahvata (13).

Implantati su danas postali standardno rješenje u zbrinjavanju djelomično ili potpuno bezubih pacijenata. Ispravna dijagnostika i plan terapije smanjuje pojavnost komplikacija i mogućnost oštećenja vitalnih anatomskih struktura. Razvojem CBCT-a ostvaren je značajan napredak u planiranju implantoloških zahvata što je omogućilo kasnije virtualno pozicioniranje implantata unutar softvera za izradu kirurških vodilica (27). Slijedom navedenog te preklapanjem podataka iz CBCT-a i podataka iz datoteka dobivenih skeniranjem čeljusti pacijenta započinje virtualno pozicioniranje implantata unutar softvera i stvaraju se temelji za izradu kirurške vodilice. Izrada i sama zamisao o kirurškoj vodilici vođena je idejom o pravilnom pozicioniranju implantata unutar kosti kako bi se dobili predvidljivi i estetski zadovoljavajući rezultati. Unatoč visokoj točnosti ove metode, prema literaturi postoje i određena kutna odstupanja u položaju inseriranih implantata te bi se u takvim situacijama trebala procijeniti točnost softverskog programa, ali i sama stručnost, odnosno iskustvo operatera (28). Zapravo najveći izazov svakog operatera je kontroliranje operacijskog polja i pravilna preparacija ležišta za implantat kako bi se postigao idealni kasniji protetski rezultat. Loše pozicionirani implantati posljedično uzrokuju retenciju plaka, nezadovoljavajući morfološki oblik zuba te loš izlazni profil zuba što dugoročno smanjuje uspješnost i preživljenje implantata. Razvojem dinamičkog i statičkog protokola pri ugradnji implantata uz kiruršku vodilicu, mogućnost takvih komplikacija se znatno smanjila. Također korištenjem standardiziranih, prefabriciranih svrdala koji odgovaraju promjerima cilindra unutar vodilice i pripadajućim stoperima, mogućnost pogreške prilikom preparacije ležišta je smanjena. Kada se govori o kirurškim protokolima prilikom preparacije ležišta za implantat literatura prednost daje potpuno vođenim protokolima jer se na taj način osigurava kontrola lokacije, dubine preparacije i insercije implantata. Smatra se kako su takvi protokoli pogodni za potpuno bezube čeljusti i djelomično bezube čeljusti koja zahtijevaju ugradnju većeg broja implantata. Kada se govori o ekonomskoj isplativosti ovog postupka, definitivno veći ekonomski angažman zahtijeva potpuno vođeni protokol (18).

Pregledom literature možemo pratiti slijedeće ishode prilikom ugradnje implantata uz pomoć kirurške vodilice:

1. ishodi tijekom kirurškog zahvata

- dosjed kirurške vodilice
- stabilnost vodilice
- trajanje zahvata
- intraoperativne i komplikacije odmah po završetku zahvata
- primarna stabilnost implantata

2. biološki ishodi

- prisutnost/odsutnost periimplantnog mukozitisa
- prisutnost/odsutnost periimplantitisa

3. protetski ishodi

- prisutnost/odsutnost mehaničkih komplikacija
- prisutnost/odsutnost tehničkih komplikacija

Kada govorimo o dosjedu kirurške vodilice, kao što je navedeno u prikazu slučaja, stabilnost i dosjed provjerava operater prije kirurškog zahvata. Prema literaturi dosjed i stabilnost se mogu ocijeniti kao izvrstan, prihvatljiv i neadekvatan. Prihvatljivim dosjedom smatra se dosjed koji ima blaža odstupanja no prilagodbom ili dodatnim poliranjem može se uspostaviti dobar dosjed. Prihvatljiva stabilnost vodilice je ona stabilnost koja se uspostavlja uz pomoć manualnog pritiska operatera na vodilicu, bez pritiska ona je blago pokretljiva. Ako se i uz pritisak operatera vodilica pomiče, ona se smatra neuporabljivom. Trajanje samog zahvata ovisi o broju ugrađenih implantata, a može se mjeriti od trenutka davanja anestezije do konačnog uklanjanja kirurške vodilice. Sljedeći faktori koji utječu na ishod su moguće komplikacije poput puknuća vodilice, nemogućnosti pacijenta da dovoljno otvori usta, neodgovarajuće pozicioniranje implantata u odnosu na prethodni virtualni plan, perforacija kortikalne kosti, insercija

svrdla u vitalne strukture. Moguće komplikacije koje se javljaju odmah po završetku zahvata su bol, nelagoda, prisutnost eksudata ili gnoja. Stabilnost implantata provjerava se nakon insercije implantata. Biološke ishode prate se od drugog tjedna nakon implantacije pa sve dok pacijent dolazi na kontrolne preglede. Potrebno je mjerenje dubine sondiranja, BOP (*bleeding on probe*) i vođenje evidencije gubitka kosti. Protetski ishodi ovise o mehaničkim komplikacijama (puknuće vijka, gubitak vijka) i tehničkim komplikacijama (fraktura keramike, pucanje metalnih konstrukcija) koje se mogu javiti od samog početka opterećenja implantata (26). Uzimajući u obzir sve prednosti i nedostatke računalno navođene implantologije, može se zaključiti prema literaturi kako je krajnji cilj predvidljiv i estetski zadovoljavajući protetski rad. Može se reći kako je računalno navođena implantologija protetski usmjerena. Naravno, kao što je rezimirano u prikazu slučaja, potrebno je zadovoljiti primarne anatomske kriterije kako bi se moglo protetski planirati. Pri tome je bitno uzeti u obzir horizontalnu i vertikalnu količinu kosti, omjer kortikalne i spongiozne kosti, odnos prema vitalnim anatomske strukturama te količinu i strukturu mekog tkiva (29).

Planiranje i izrada kirurške vodilice uključuje brojne faze i multidisciplinarnu suradnju između stomatologa, zubotehničkog laboratorija te računalne korisničke podrške. Obzirom da se radi o velikom broju faza rada, moguće su i pogreške u svakom od tih koraka. Pogreška u proizvodnji vodilice, pozicioniranju ili kretanje vodilice tijekom zahvata utječe na promjenu položaja implantata prilikom insercije u odnosu na prethodno planiranu situaciju (30). U literaturi se navodi kako u određenom broju slučajeva postoji određeni kutni odmak u odnosu na planirani položaj implantata kada se uzme u obzir položaj implantata od ramena implantata do apikalnog dijela implantata, pri čemu već kod analize CBCT snimka treba procijeniti je li pacijent prikladan za računalno navođenu ugradnju implantata, obzirom na kvalitetu kosti pacijenta (31).

Uzimajući u obzir sve do sada navedeno iz pregleda literature računalno navođena implantologija uključuje precizno i učinkovito postavljanje implantata, učinkovitije u odnosu na manualno postavljanje implantata bez kirurške vodilice (32). Glavna prednost računalno navođene implantologije je točna insercija implantata u skladu s prethodno zamišljenim planom. Unatoč tome što ne postoje dugoročne studije u odnosu na klasično postavljanje implantata, računalno navođena implantologija predstavlja superiorniju metodu zbog svoje preciznosti i prema do sada napravljenim studijama imaju bolju stopu

preživljenja implantata. Prema recentnim studijama dokazana je veća preciznost kod korištenja CAD-CAM sustava pri planiranju kirurške vodilice u odnosu na klasičnu metodu otiskivanja te korištenje potpuno vođenog kirurškog protokola. Dugoročne studije koje će dublje istraživati i pratiti ovu metodu su svakako potrebne što će pospješiti daljnji razvoj softverskih programa, dovesti do još uspješnijeg postavljanja implantata i razvoja tehnike i tehnologije u stomatologiji (24, 33, 34).

4. ZAKLJUČAK

Računalno navođena implantologija predstavlja budućnost implantologije. Očekivani, predvidljivi rezultati, sigurna, precizna preparacija ležišta za implantate bez oštećenja vitalnih struktura želja je svakog kliničara. Usporedbom klasične metode implantacije i računalno navođene implantacije mogu se pronaći brojni faktori koji daju prednost i jednoj i drugoj metodi. Ipak pregledom literature uočava se kako je računalno navođena implantologija superiornija tehnika ugradnje implantata u odnosu na klasičnu. Postupak je u potpunosti determiniran parametrima zapisanim unutar konstrukcije vodilice što osigurava postupak implantacije prema prethodno dogovorenom virtualnom planu.

Razvoj radioloških tehnika, u konkretnom slučaju CBCT-a, te razvojem računalnih tehnologija i upotrebom skenera unutar stomatoloških ordinacija, izrada kirurških vodilica postala je dostupnija. Skeniranjem pacijenta u stomatološkoj ambulanti i slanjem podataka u digitalnom obliku pojednostavljuje se čitav proces. Moguće je odmah iskoristiti podatke i preklopiti ih s podacima o koštanim strukturama čeljusti sadržanima unutar CBCT snimka. Na taj način se smanjuje mogućnost pogreške u odnosu na prethodne metode prema kojima je bilo potrebno uzimanje otisaka, njihovo slanje u zubotehnički laboratorij, skeniranje izlivenih modela i tek onda preklapanje podataka iz skena modela sa podacima iz CBCT-a unutar zadanog softvera. Smanjenjem broja koraka smanjuje se i mogućnost pogreške.

Treba napomenuti kako je i čitav postupak ugodniji za pacijenta, smanjuje se poslijeoperativni oporavak zbog smanjenja operativnog polja, manja je mogućnost akcidentalnih oštećenja susjednih vitalnih struktura poput živca ili sinusa. Iskustveno pacijenti navode manju postoperativnu bol i otok mekog tkiva. Operateri koji nemaju veliko iskustvo sa klasičnom metodom implantacije ovom tehnikom se osjećaju sigurnije jer se njihov rad odvija unutar zadanih okvira, determiniran je kirurškom vodilicom i standardiziranim, prefabriciranim svrdlima. Posebice je ova metoda korisna u situacijama kada je operater limitiran količinom kosti i ne može se osigurati sigurnost postupka klasičnom metodom implantacije.

Naravno, postoje i nedostaci unutar ovog načina ugradnje implantata, bitno je da kliničar potencijalno ugrožavajuće situacije i čimbenike uoči na vrijeme. Potrebno je provjeriti dosjed i stabilnost vodilice, cijelo operativno polje imati pod kontrolom oka, odabrati adekvatnu metodu uklanjanja mekog tkiva kako bi se moguće operativne komplikacije

svele na minimum. Kao bitnu stavku potrebno je navesti i komunikaciju i suradnju s pacijentom. Pacijent mora biti uključen u planiranje i u potpunosti obaviješten o budućem zahvatu. Suvremena tehnologija, skeniranje pacijenta, virtualno pozicioniranje implantata su alati kojima se pacijentu postupak može približiti i detaljnije slikovno objasniti.

Današnji softveri koji se koriste za planiranje kirurške vodilice su vrlo pregledni i jednostavni za korištenje, korištenje M-guide sustava je razumljivo svakom liječniku stomatologu, a korisnička podrška u potpunosti informirana o svim protokolima mogućeg zahvata i implantološkim komponentama. Kirurške vodilice postale su i ekonomski dostupnije sve većem broju stomatologa.

Zaključno možemo reći kako je računalno navođena implantologija našla svoje mjesto u svakodnevnoj stomatološkoj praksi. Preciznost i predvidljivost implantološkog zahvata su današnja očekivanja koje pacijenti stavljaju pred stomatologe, a to se uz pomoć m-guide sustava može i jamčiti (35).

5. LITERATURA

1. Gunalan K, Venkateshwarapuram RB, Dhanasekaran M, Govindasamy R. Expectation and reality of guided implant surgery protocol using computer-assisted static and dynamic navigation system at present scenario: Evidence-based literature review. *J Indian Soc Periodontol.* Sep-Oct 2020;24(5):398-408.
2. Jacobs R, Salomon B, Codari M, Hassan B, Bornstein M M. Cone beam computed tomography in implant dentistry: recommendations for clinical use. *BMC Oral Health.* 2018 May 15;18(1):88.
3. Colombo M, Mangano C, Mijiritsky E, Krebs M, Hauschild U, Fortin T. Clinical applications and effectiveness of guided implant surgery: a critical review based on randomized controlled trials. *BMC Oral Health.* 2017;17:150.
4. Harder S, Mertens M, Dietrich I, Mehl C. Chirurgisch-prothetische Sofortversorgung des unbezahnten Kiefers mit vier Implantaten. *Implantologie.* January 2020;28(1):7-22.
5. Pyo SW, Lim YJ, Koo KT, Lee J. Methods Used to Assess the 3D Accuracy of Dental Implant Positions in Computer-Guided Implant Placement: A review. *J Clin Med.* 2019 Jan 7;8(1):54.
6. Mangano FG, Hauschild U, Admakin O. Full in-Office Guided Surgery with Open Selective Tooth-Supported Templates: A Prospective Clinical Study on 20 Patients. *Int J Environ Res Public Health.* 2018 Oct 25;15(11):2361.
7. Pozzi A, Polizzi G, Moy PK. Guided surgery with tooth-supported templates for single missing teeth: A critical review. *Eur J Oral Implantol.* 2016;9 Suppl 1:S135-53.
8. Sotošek J, Krmek Jukić S, Simeon P, Prpić Mehičić G, Blažić Potočki Z. Opće-zdravstveni status stomatoloških pacijenata. *Acta Stomatol Croat.* 2007;41(2):122-31.
9. Graskemper JP. A new perspective on dental malpractice: practice enhancement through risk management. *J Am Dent Assoc.* 2002 Jun;133(6):752-7.
10. Inceoglu B, Yakar EN, Cura N, Eren H, Gorgun S. Importance of taking Anamnesis in Dentistry and Assessment of Knowledge and Attitudes of Dental Students. *J Cont Dent.* May-August 2014;4(2):87-91.

11. Charette JR, Goldberg J, Harris BT, Morton D, Llop DR, Lin WS. Cone beam computed tomography imaging as a primary diagnostic tool for computer-guided surgery and CAD-CAM interim removable and fixed dental prostheses. *J Prosthet D.* 2016 Aug;116(2):157-65.
12. Tan PLB, Layton DM, Wise SL. In vitro comparison of guided versus freehand implant placement: use of a new combined TRIOS surface scanning, Implant Studio, CBCT and stereolithographic virtually planed and guided technique. *Int J Comput Dent.* 2018;21(2):87-95.
13. Chen P, Nikoyan L. Guided Implant Surgery: A Technique Whose Time Has Come. *Dent Clin North Am.* 2021 Jan;65(1):67-80.
14. D'haese J, Ackhurst J, Wismeijer D, De Bruyn H, Tahmaseb A. Current state of the art of computer-guided implant surgery. *Periodontol 2000.* 2017 Feb;73(1):121-133.
15. Garg AK, Vicari A. Radiographic modalities for diagnosis and treatment planning in implant dentistry. *Implant Soc.* 1995;5(5):7-11.
16. Pellagrino G, Bellini P, Cavallini PF, Ferri A, Zacchino A, Taraschi V et al. Dynamic Navigation in Dental Implantology: The Influence of Surgical Experience on Implant Placement Accuracy and Operating Time. An in Vitro Study. *Int J Environ Res Public Health.* 2020 Mar 24;17(6):2153.
17. Wu D, Zhou L, Yang J, Zhang B, Lin Y, Chen J et al. Accuracy of dynamic navigation compared to static surgical guide for dental implant placement. *Int J Implant Dent.* 2020 Nov 24;6(1):78.
18. Abduo J, Lau D. Accuracy of static computer-assisted implant placement in anterior and posterior sites by clinicians new to implant dentistry: in vitro comparison of fully guided, pilot-guided, and freehand protocols. *Int J Implant D.* 2020 Dec; 6: 10.
19. Jinmeng L, Guomin O. Accuracy of computer guided implant placement and influencing factors. *Hua Xi Kou Qiang Yi Xue Za Zhi.* 2017 Feb 1;35(1):93-98.
20. Parra-Tresserra A, Guasch-Marques J, Martinez-Ortega J, Monne-Basilio J, Alfaro-Hernandez F. Current state of dynamic surgery. A literature review. *Med Oral Patol Oral Cir Bucal.* 2021 Sep 1;26(5):e576-e581.

21. Kernen F, Kramer J, Wanner L, Wismeijer D, Nelson K, Flugge T. A review of virtual planning software for guided implant surgery - data import and visualization, drill guide design and manufacturing. *BMC Oral Health*. 2020; 20: 251.
22. Raico Gallardo YN, da Silva-Olivio IRT, Mukai E, Morimoto S, Sesma N, Cordaro L. Accuracy comparison of guided surgery for dental implants according to the tissue of support: a systematic review and meta-analysis. *Clin Oral Implants Res*. 2017 May;28(5):602-612.
23. Carinci F, Luritano D, Bignozzi CA, Pazzi D, Candotto V, Santos de Oliveira P, Scarano A. A New Strategy Against Peri-Implantitis: Antibacterial Internal Coating. *Int J Mol Sci*. 2019 Aug; 20(16): 3897.
24. Kalaivani G, Rengaswami Balaji V, Manikandan D, Rohini G. Expectation and reality of guided implant surgery protocol using computer-assisted static and dynamic navigation system at present scenario: Evidence-based literature review. *J Indian Soc Periodontol*. 2020 Sep-Oct; 24(5): 398–408.
25. Mijiritsky E, Zaken HB, Shacham M, Cinar Caglar I, Tore C, Nagy K et al. Variety of Surgical Guides and Protocols for Bone Reduction Prior to Implant Placement: A Narrative Review. *Int J Environ Res Public Health*. 2021 Mar; 18(5): 2341.
26. Mouhy J, Salama MA, Mangano FG, Mangano C, Margiani B, Admakin O. A novel guided surgery system with a sleeveless open frame structure: a retrospective clinical study on 38 partially edentulous patients with 1 year of follow-up. *BMC Oral Health*. 2019; 19: 253.
27. Jorba-Garcia A, Figueiredo R, Gonzales-Barnadas A, Camps-Font A, Valmaseda-Castellon A. Accuracy and the role of experience in dynamic computer guided dental implant surgery: An in-vitro study. *Med Oral Patol Oral Cir Bucal*. 2019 Jan; 24(1): e76–e83.
28. Rungcharassaeng K, Caruso JM, Kan JYK, Schutsyner F, Boumans T. Accuracy of computer-guided surgery: A comparison of operator experience. *J Prosthet Dent*. 2015 Sep;114(3):407-413.

29. Flugge T, Kramer J, Nelson K, Nahles S, Kernen F. Digital implantology - a review of virtual planning software for guided implant surgery. Part II: Prosthetic set-up and virtual implant planning. *BMC Oral Health*. 2022; 22: 23.
30. Ku JK, Lee J, Lee HY, Yun PY, Kim YK. Accuracy of dental implant placement with computer-guided surgery: a retrospective cohort study. *BMC Oral Health*. 2022 Jan 16;22(1):8.
31. Moon SY, Lee KR, Kim SG, Son MK. Clinical problems of computer-guided implant surgery. *Maxillofac Plast Reconstr Surg*. 2016 Mar 24;38(1):15.
32. Block MS, Emery RW, Lank K, Ryan J. Implant Placement Accuracy using Dynamic Navigation. *Int J Oral Maxillofac Implants*. 2017;32(1):92-99.
33. Alves Marliere DA, Silva Demetrio M, Santos Picinini L, Guerra De Oliveira R, Duque De Miranda Chaves Netto H. Accuracy of computer-guided surgery for dental implant placement in fully edentulous patients: A systematic review. *Eur J Dent*. 2018 Jan-Mar; 12(1): 153–160.
34. Putra RH, Yoda N, Astuti EH, Sasaki K. The accuracy of implant placement with computer-guided surgery in partially edentulous patients and possible influencing factors: A systematic review and meta-analysis. *J Prosthodont Res*. 2022 Jan 11; 66(1):29-39.
35. Bjelica R, Viskić J, Batinjan G, Filipović Zore I. Implantoprotetičko zbrinjavanje kompjutorski navođenom implantologijom (M-guide): prikaz slučaja. *Acta stomatol Croat*. 2022;56(1):89-94.

6. ŽIVOTOPIS

Marija Sabljic rođena je 12.kolovoza 1990. u Požegi. Osnovnu školu i gimnazijsko obrazovanje završava u Požegi. Stomatološki fakultet u Zagrebu upisuje 2008.godine i završava ga 2014.godine. Tijekom studija aktivno sudjeluje u studentskim udrugama Zubić vila i Geronto projekt te piše za studentski časopis Sonda. Po završetku studija zapošljava se u Stomatološkoj ordinaciji Balenović gdje i danas radi.