

Imedijatna ugradnja implantata sa imedijatnim opterećenjem - prikaz slučaja

Maričić, Dario

Professional thesis / Završni specijalistički

2022

Degree Grantor / Ustanova koja je dodijelila akademski / stručni stupanj: **University of Zagreb, School of Dental Medicine / Sveučilište u Zagrebu, Stomatološki fakultet**

Permanent link / Trajna poveznica: <https://um.nsk.hr/um:nbn:hr:127:419992>

Rights / Prava: [Attribution-NonCommercial 4.0 International/Imenovanje-Nekomercijalno 4.0 međunarodna](#)

Download date / Datum preuzimanja: **2024-11-26**



Repository / Repozitorij:

[University of Zagreb School of Dental Medicine Repository](#)





Sveučilište u Zagrebu

Stomatološki fakultet

Dario Maričić

**IMEDIJATNA UGRADNJA IMPLANTATA
SA IMEDIJATNIM OPTEREĆENJEM -
PRIKAZ SLUČAJA**

POSLIJEDIPLOMSKI SPECIJALISTIČKI RAD

Zagreb, 2022

Rad je ostvaren u: Stomatološki fakultet Sveučilišta u Zagrebu

Naziv poslijediplomskog specijalističkog studija: Dentalna implantologija

Mentor rada: Joško Viskiće doc.dr.sc., Stomatološki fakultet Sveučilišta u Zagrebu

Lektor hrvatskog jezika: Prof. Ana Marija Buntak

Lektor engleskog jezika: Prof. Marina Krsnik

Sastav Povjerenstva za ocjenu poslijediplomskog specijalističkog rada:

1. Prof.dr.sc. Berislav Perić, predsjednik
2. Doc.dr.sc. Joško Viskiće, član
3. Doc.dr.sc. Ivan Salarić, član
4. Doc.dr.sc. Josip Biočić, zamjena

Datum obrane rada: 22.02.2022

Rad sadrži: 30 stranica

25 slika

1 CD

Rad je vlastito autorsko djelo, koje je u potpunosti samostalno napisano uz naznaku izvora drugih autora i dokumenata korištenih u radu. Osim ako nije drukčije navedeno, sve ilustracije (tablice, slike i dr.) u radu su izvorni doprinos autora poslijediplomskog specijalističkog rada. Autor je odgovoran za pribavljanje dopuštenja za korištenje ilustracija koje nisu njegov izvorni doprinos, kao i za sve eventualne posljedice koje mogu nastati zbog nedopuštenog preuzimanja ilustracija odnosno propusta u navođenju njihovog podrijetla.

Zahvala

Zahvaljujem svom mentoru doc. dr. sc. Jošku Viskiću na velikom strpljenju, razumijevanju i pomoći prilikom izrade ovog rada. Također se zahvaljujem svojoj obitelji, prijateljima i poslovnim suradnicima na razumijevanju, strpljenju i podršci koju su mi pružili tijekom postdiplomskog studija.

Sažetak

IMEDIJATNA UGRADNJA IMPLANTATA SA IMEDIJATNIM OPTEREĆENJEM

Imedijatna ugradnja dentalnog implantata postupak je koji se izvodi u samom početku implantoprotetske terapije. Kada dolazi do gubitka zuba uslijed frakture ili je indicirana ekstrakcija zuba, tada se imedijatnim postupkom ugradnje dentalnog implantata sa imedijatnim opterećenjem u jednoj posjeti pacijentu vraća funkcija i estetika izgubljenog zuba. Kako bi se donijela odluka o imedijatnoj ugradnji sa imedijatnim opterećenjem važno je poznavanje radiološke dijagnostike, anatomije periimplantnog tkiva, implantoloških sustava, kirurških tehnika, mehanizma cijeljenja rane, protetike, okluzije te mehanike i vrste spojeva između implantata i nadogradnje. Zub se ekstrahira te se u svježju alveolu imedijatno ugrađuje dentalni implantat koji se imedijatno opterećuje privremenom krunicom koja se retinira na vijak, kako bi se nakon faze cijeljenja mogla skinuti te zamijeniti definitivnom krunicom. Imedijtnom privremenom krunicom zadržava se interdentalna papila, razina parodontnog tkiva i estetika. Važno je da se privremena krunica izrađuje van okluzije kako ne bi došlo do pomaka implantata u kosti tijekom faze oseointegracije. U ovom radu bit će prikazan postupak i protokol imedijatne ugradnje dentalnog implantata opterećenog imedijatnom krunicom.

Summary

IMMEDIATE IMPLANT PLACEMENT AND IMMEDIATE LOADING

Immediate implant placement is a procedure that is performed at the very beginning of implant prosthetic therapy. When tooth loss occurs due to a fracture or tooth extraction is indicated, then by applying the immediate procedure of dental implant placement with immediate loading, the function and the aesthetics of the lost tooth are restored to the patient in one visit. In order to make a decision on immediate placement with immediate loading, it is important to have knowledge of radiological diagnostics, periimplant tissue anatomy, implant systems, surgical techniques, wound healing mechanism, prosthetics, occlusion, mechanics and types of joints between implants and superstructures. The tooth is extracted and a dental implant is immediately placed in the fresh alveola, it is immediately loaded with a screw retained temporary crown so that it can be removed after the healing phase and replaced with a definitive crown. The interdental papilla, the level of periodontal tissue and aesthetics are retained by the immediate temporary crown. It is important that the temporary crown is made out of occlusion to avoid displacement of the implant in the bone during the osseointegration phase. In this paper, the procedure and protocol of dental implant placement with an immediate crown loading will be presented.

SADRŽAJ

1. UVOD	1
1.1 ANATOMSKE STRUKTURE PERIIMPLANTANTNOG TKIVA.....	2
1.2 DIJAGNOSIKA.....	3
1.2.1 CBCT.....	3
1.2.2 RTG.....	4
1.3 IMPLANTAT.....	4
1.4 EKSTRAKCIJA ZUBA.....	5
1.5 IMEDIJATNA UGRADNJA IMPLANTATA.....	5
1.6 CRVENO - BIJELA ESTETIKA.....	6
1.7 IMEDIJATNO NEFUNKCIJSKO OPTEREĆENJE.....	6
1.8 ZAVRŠNI PROTETSKI RAD NA IMEDIJATNO UGRAĐENOM IMPLANTATU.....	7
2.PRIKAZ SLUČAJA.....	9
3. RASPRAVA.....	21
4. ZAKLJUČAK.....	24
5. LITERATURA.....	26
6. ŽIVOTOPIS.....	29

Popis skraćenica

CBCT - *cone beam computed tomography*

RTG - *rendgen*

mm - *milimetar*

3D - *trodimenzionalno*

HU - *Hounsfieldova jedinica*

1. UVOD

Današnji ubrzani stil života uvjetuje da svi želimo sve riješiti brzo i bez puno čekanja, kako u svim područjima i poslovima, tako i u stomatologiji. Stoga se i od stomatologije, kao jedne od grana medicine, očekuje da se prilagodi novim ubrzanim životnim trendovima. To podrazumijeva da današnji pacijenti žele terapiju koja traje što kraće, a daje brze i kvalitetne rezultate te da ni u jednom trenutku trajanja terapije nisu bez zubi. Već iz davne 1969. godine postoje prvi izvještaji o implantaciji u svježu ekstrakcijsku alveolu (1). Međutim, ta tematika tek zadnjih deset godina zauzima jedno od centralnih mjesta u stručnoj literaturi. Brojni su prikazi slučajeva autora koji su radili istraživanja na životinjama; od onih koji prate i uspoređuju volumetrijske i histološke promjene oko i u alveoli nakon ekstrakcije zuba te nakon ugradnje implantata u svježu postekstrakcijsku ranu, do onih koji se bave mjerenjem promjena dimenzija postekstrakcijske alveole (2-5). Bez obzira na brojne prikaze slučajeva, što na životinjama što na ljudima, za nas praktičare odlučujuće su eksperimentalne studije te literatura utemeljena na dokazima (6,7). Stoga će ovaj rad prikazati slučaj na pacijentu kojem će se ekstrahirati zub te imedijatno ugraditi dentalni implantat u ekstrakcijsku alveolu koji će se odmah nefunkcijski opteretiti privremenom akrilatnom krunicom.

1.1 ANATOMSKE STRUKTURE PERIIMPLANTANTNOG TKIVA

Parodontno tkivo je potporno tkivo oko zuba koje povezuje zub s okolnim koštanim tkivom te omogućuje prijenos žvačnih sila sa zuba na okolnu kost. Sastoji se od gingive, parodontnog ligamenta i koštanog tkiva. Naime, postoje određene različitosti između spoja prirodnog zuba s kosti i gingivom i spoja implantata i okolnog tkiva. Prirodni zub se veže s kosti pomoću ligamenata, dok se implantat usko dodiruje s površinom kosti, ankilozira (8). Spoj između gingive i zuba naziva se biološka širina, a definira se kao spoj epitelnog pričvrstka, vezivnog pričvrstka i sulkusa koji u zdravim uvjetima imaju konstantne vrijednosti. Prosječna vrijednost biološke širine je 2,5 mm, od čega vezivni pričvrstak iznosi 1,09 mm, epitelni pričvrstak 0,97 mm i sulkus 0,69 mm (9). Biološka širina kod implantata tj. protetske nadogradnje na implantatu je slična kao i kod prirodnog zuba. Razlika je jedino u smjeru vlakana vezivnog tkiva koji teku paralelno na površinu implantata, za razliku od prirodnog zuba gdje teku i horizontalno (10). Stoga je prilikom implanto-protetske terapije važno voditi računa o poštivanju i

zadržavanju konstantnih vrijednosti kako bismo ponovno dobili adekvatnu biološku širinu koja je važna za postizanje “crveno-bijele” estetike.

1.2 DIJAGNOSTIKA

Kod imedijatne implantacije jako je važna preoperativna dijagnostika. Kod dijagnostike nam je bitno nekoliko aspekata: stanje mekih tkiva, stanje koštanog tkiva, morfologija alveole, prisutnost patoloških promjena te optimalan trodimenzionalan položaj budućeg implantata.

1.2.1 CBCT

Jedno od najboljih dijagnostičkih postupaka danas je 3D CBCT snimak na kojem točno vidimo stanje tvrdih tkiva, prisutnost bukalne stijenke, gustoću kosti i trodimenzionalnu morfologiju aleole. Kompjutorizirana tomografija pokazuje veliku količinu vrijednih informacija, omogućava ispravna mjerenja, osobito kad su u pitanju važne anatomske strukture, npr. stražnji dio mandimule. CT snimke pružaju informacije u vezi s gustoćom kortikalnih i spongioznih komponenti kosti. Gustoća kosti mjeri se pomoću Hounsfieldove skale (HU), a to je mjerenje slabljenja gustoće Rtg zraka prolaskom kroz tkivo (11). HU je važan pokazatelj gustoće kosti što je važno kako bi se donijela odluka može li implantat biti imedijatno ugrađen sa ili bez imedijatnim opterećenjem ili kasnim opterećenjem. Nadalje, CBCT omogućuje da se interaktivno planira terapija pomoću kompjuterizirane grafičke simulacije što znači da se implantat postavi u najidealniju poziciju te se na temelju te snimke izradi kirurška šablona. Kirurška šablona uveliko olakšava kirurški zahvat jer su na njoj točno određeni položaj, smjer i dubina ugradnje implantata.

1.2.2 RTG

Ortopantomogram je dvodimenzionalni snimak koji je dobar dijagnostički pokazatelj pomoću kojeg su vidljivi prisutni zubi, bilo kakva patologija, anatomske strukture i razina visine kosti. Promišljeno mjerenje omogućit će kliničaru procjenu visine kosti raspoložive za ugradnju implantata.

Periapikalna rendgenska snimka je također dobar dijagnostički pokazatelj jer pruža detaljne podatke o regiji koja se istražuje. Pomoću nje se može utvrditi status parodonta, endodontskog prostora te struktura okolne kosti, zaostali korijeni i patologija unutar grebena.

1.3 IMPLANTAT

Implantat je kirurška komponenta koja se ugrađuje u čeljusnu kost i on zamjenjuje korijen prirodnog zuba. Na implantat se, nakon biološkog procesa koji se zove oseointegracija, pričvršćuje krunica, most ili proteza. Implantati koji se najčešće koriste su građeni od titana i cirkonij oksidne keramike (12, 13).

Nadalje, prema načinu sidrenja postoji podjela implantata na sljedeće oblike: transdentalni, subperiostalne, transosealne i endosealne (14).

U današnje vrijeme najčešće korišteni implantati su endosealni u obliku korijena zuba i smatraju se standardom u dentalnoj implantologiji. Njihova indikacija je u slučajevima kada nedostaje jedan ili više zuba te se izrađuju različitih oblika i veličina. Aspekt dizajna se dijeli na makrostrukturalni, kojeg karakterizira oblik vrata, tijela i apeksa implantata, nagib i broj navoja, te mikrostrukturalni kojeg karakterizira obrada površine implantata (15, 16). Prema obliku dijelimo ih na cilindrične i konične, koji mogu biti s navojem ili bez njega. Implantati s navojima postižu bolju mehaničku vezu sa koštanim tkivom zbog veće dodirne površine. Danas se većinom koriste cilindrični implantati s navojima, a u situacijama kao što su slabija mineralizacija, konvergentnost susjednih korijena zuba te u situacijama imedijatne ugradnje nakon vađenja zuba, koriste se konični implantati s navojima (16,17). Proizvođači proizvode implantate za različite indikacije, a za imedijatnu ugradnju najčešće se koriste konični sa širim i agresivnijim navojima radi postizanja što bolje primarne stabilnosti.

1.4 EKSTRAKCIJA ZUBA

Znano je da se nakon ekstrakcije zuba počinju događati volumetrijske i histološke promjene oko alveole. To znači da već dva tjedna nakon vađenja zuba dolazi do horizontalne i vertikalne resorpcije zidova alveole. Na resorpciju je posebno osjetljiva bukalna stijenka jer se sastoji uglavnom od kortikalne kosti, što znači da je i slabije prokrvljena, a prehranjuje se preko parodontnog ligamenta i periosta koji se destruiira prilikom same ekstrakcije zuba (18). Stoga je važno da ekstrakcija bude precizna i nježna kako bi se očuvale koštane konture alveole i arhitektura okolnog mekog tkiva. Ako dođe do oštećenja rubova kosti, kasnije će biti teže dobiti novu papilu i razinu mekog tkiva.

1.5 IMEDIJATNA UGRADNJA IMPLANTATA

Imedijatna ugradnja implantata je neposredna ugradnja implantata u alveolu nakon ekstrakcije zuba. Idealna bi situacija bila kada bi koštana alveola bila u potpunosti ispunjena implantatom, međutim, kod imedijatne implantacije susrećemo se s nerazmjerom između morfologije korijena zuba, tj. oblika alveole i građe samoga implantata. Prednost je kada je koštana alveola očuvana. Zbog veće biološke resorpcije kosti s vestibularne strane, važno je da se implant postavi više oralno i 1,5 mm ispod razine kosti. Alveola zuba često je veća i šira od promjera implantata te nailazimo na pojavu pukotine između implanta i vestibularne stjenke alveole. Ako je pukotina šira od 1 mm, potrebno ju je sanirati umetanjem koštanih materijala zbog boljeg zarastanja i smanjenja postekstrakcijske resorpcije kosti te na kraju boljeg estetskog rezultata (19). Kako bi imedijatna implantacija bila uspješna, osobito ako imedijatno nefunkcijski opteretimo implantat, bitno je osigurati primarnu stabilnost implantata. Primarna stabilnost znači da se implantat nakon ugradnje čvrsto drži na svome mjestu. Za postizanje primarne stabilnosti postoje dvije mogućnosti, a to su vertikalno (apikalno) ili horizontalno (postranično) sidrenje. Za postizanje vertikalnog sidrenja preparacija ležišta za implantat se izvodi tako da se preparira dublje (apikalnije) od apeksa bivšeg korijena, gdje se vrh implantata čvrsto integriira s okolnom kosti. Za postizanje horizontalnog sidrenja podrazumijeva se da se navoji implantata urezuju u bočne

stijenke alveole čime se postiže primarni stabilitet. Naravno, najbolja primarna stabilnost se postiže kada uspijemo osigurati obje mogućnosti sidrenja implantata (19). Za primarni stabilitet je također važan i dizajn samog dentalnog implantata. Za imedijatnu implantaciju najčešće se koriste konični implantati koji imaju agresivnije i naglašenije navoje. Takvi navoji omogućuju da se implantat jače i sigurnije ureže u okolnu kost čime se postiže bolji primarni stabilitet (1-7).

1.6 CRVENO - BIJELA ESTETIKA

Osim koštanog tkiva, za dobar rezultat nam je također i važna razina, debljina te stanje mekog tkiva, tzv. "crveno - bijela estetika". Nakon vađenja zuba, osim što dolazi do kolapsa koštanog tkiva, dolazi i do kolapsa mekog tkiva, tj. gingive. Kako bismo spriječili kolabiranje tkiva, potrebno mu je osigurati adekvatnu potporu. Stoga je imedijatna implantacija sa imedijatnim opterećenjem dobar izbor terapije jer odmah nakon ugradnje implantata opterećujemo implantat provizornom krunicom koja se veže vijkom. Svaki implantološki sustav ima svoje privremene nadogradnje na kojima tehničar izrađuje provizornu krunicu. Izgled nadogradnje i provizorne krunice je važan jer mora osigurati dovoljnu potporu mekom tkivu dok traje faza cijeljenja. Kod umetanja je vrlo važno da izlazni dio provizorija napravi blagu kompresiju gingive te da bude gladak. To omogućuje bolje i kvalitetnije stvaranje epitelnog pričvrstka jer kada nije dovoljno ispoliran, tada se na hrapaviju površinu lakše hvata plak koji uzrokuje stvaranje upale i lošije kvalitetu epitelnog pričvrstka te u konačnici povlačenje gingive. Da bismo na kraju dobili uspješan rezultat, bitno je osigurati adekvatnu potporu tkivu i stvaranje kvalitetnog epitelnog pričvrstka. Kod prirodnih zubi on iznosi 3 mm, dok kod implantata on može iznositi 4 mm pa i više (10).

1.7 IMEDIJATNO NEFUNKCIJSKO OPTEREĆENJE

Nakon ugradnje implantata slijedi uzimanje otiska za izradu privremene akrilatne krunice. U istom danu izrađuje se privremena krunica koja se vijkom retinira na implantat. Kod imedijatne ugradnje implantata bitno je da se privremeni rad retinira vijkom, a ne privremenim cementom zbog mogućnosti penetracije viška cementa

subgingivno, što bi ugrozilo osifikaciju, stvaranje epitelnog pričvrstka i cijeljenje gingive. Za privremenu krunicu je važno da bude izvan kontakta s antagonistima (van funkcije). To je važno zbog perioda cijeljenja u kojem na implantat ne smiju djelovati nikakve nepovoljne sile koje nastaju uslijed žvakanja. Zatim, sila uvrtnja privremenog rada ne bi smjela biti veća od 15 Ncm zbog mogućnosti ugrožavanja primarne stabilnosti implantata. Izbor akrilata kao materijala za privremenu krunicu ima svoje prednosti, a to su da pojednostavljaju zahvate na mekom tkivu. Krunica se može prema potrebi smanjiti ili povećati kako bismo osigurali adekvatnu kompresiju na meko tkivo zbog dobivanja idealnih estetskih rezultata, tj. crveno - bijele estetike (11). Provizorna akrilatna krunica treba biti u ustima 6 mjeseci zbog cijeljenja. To znači da će se u narednom periodu stvoriti epitelni pričvrstak, formirati konture gingive i interdentalne papile, što u konačnici doprinosi savršenom estetskom rezultatu.

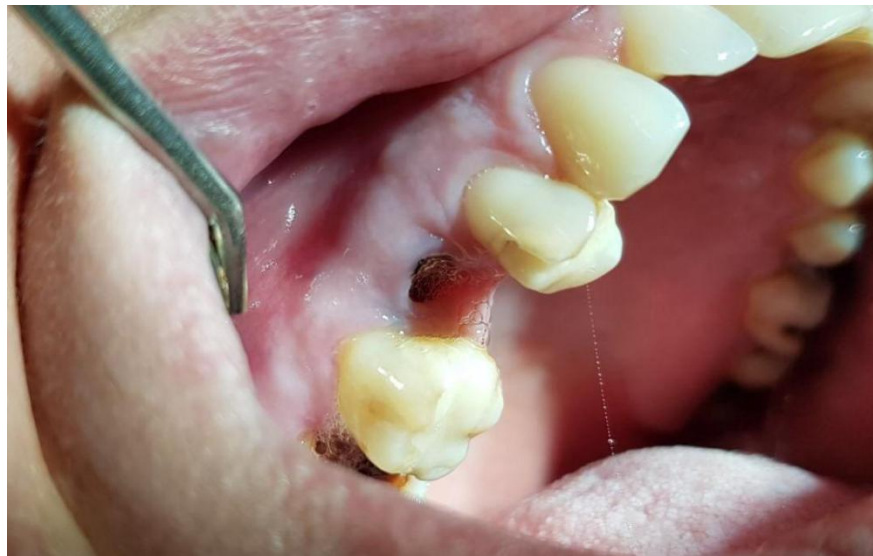1.8 ZAVRŠNI PROTETSKI RAD NA IMEDIJATNO UGRAĐENOM IMPLANTATU

Nakon perioda od 6 mjeseci provizorna se krunica skida te slijedi uzimanje otiska za definitivni protetski rad. Definitivni protetski rad može biti od različitih materijala koji se koriste u protetici, a ti materijali su: metal keramika, cirkonij-oksidna keramika ili litij-disilikat (19). Također, nadogradnje mogu biti rađene od cirkonij-okida i od titana. U područjima koja su estetski zahtjevnija preporuka je koristiti cirkonijsku nadogradnju, dok se za stražnje dijelove čeljusti, gdje su veće žvačne sile, preporučuju titanske nadogradnje (21, 22). Kod definitivnog rada važno je da izgled nadogradnje i krunice bude isti kao i kod privremene krunice kako bi se očuvao novonastali izlazni profil te održala adekvatna potpora mekom tkivu, odnosno "crveno - bijela estetika". Osim estetskih kriterija, definitivnom krunicom pacijentu vraćamo i funkciju, što znači da je ona duža u odnosu na privremenu krunicu i osigurava kontakt s antagonistima. Nakon što je dentalni tehničar izradio gotovu krunicu, ugrađujemo je u implantat te je definitivno retiniramo vijkom. Snaga retencije kod predaje završnog rada iznosi 25 Ncm. Takvim terapijskim postupkom pacijent ni u jednom trenutku nije bez zuba te nakon 6 mjeseci dobiva konačan protetski rad koji izgledom zadovoljava funkcijske i estetske kriterije.

2. PRIKAZ SLUČAJA

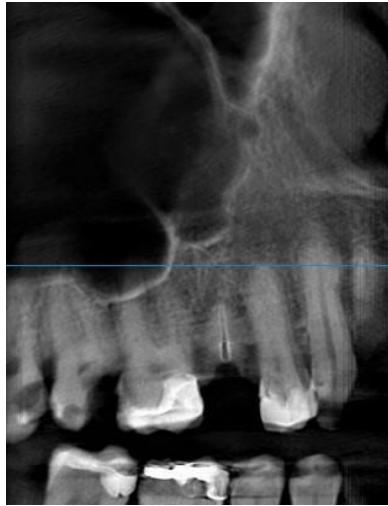Kliničkim pregledom pacijentice, 41 godine starosti i dobrog zdravstvenog stanja, nakon anamneze, kliničkog intraoralnog pregleda i analize RTG snimka, utvrđeni su karijesi na zubima 18, 17 te horizontalna fraktura krune zuba 15. Pacijentici je rađen CBCT na kojem je vidljiv status desne strane gornje čeljusti te potreba za kirurško - protetskom terapijom zuba 15, ekstrakcijom zubi 17, 18 i saniranjem zuba 14 i 16 kompozitnim ispunom. Na potrebu za sanacijom zuba pacijentica je primarno inzistirala na terapiji zuba 15. Za sanaciju zuba 15 pacijentici je predložena terapija koja se sastoji od vađenja preostalog korijena te imedijatna ugradnja dentalnog implantata u ekstrahiranu alveolu zuba te imedijatno opterećen implantat s akrilatnom provizornom krunicom na vijak. Pacijentici je objašnjeno da će odabirom takve terapije izaći iz ordinacije sa zubom koji će zadovoljavati estetske i funkcijske kriterije, na što je ona i pristala.

Kliničkim pregledom pacijentice jasno su vidljivi karijesi na zubima 17, 18 te horizontalna fraktura nastala dubokim karijesom na zubu 15, (Slika 1.).

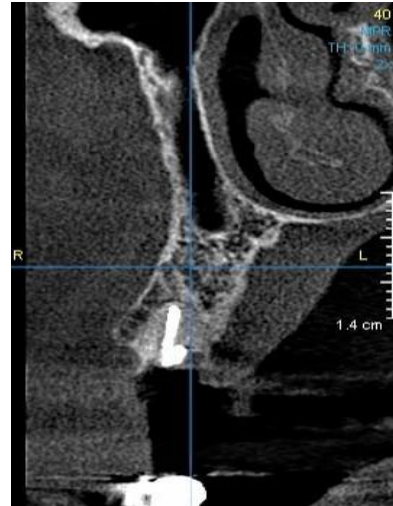

Slika 1. Klinički pregled

Pacijentici je rađen CBCT gornjeg desnog segmenta maksile na kojem je vidljivo stanje korijena zuba 15 (Slika 2, 3.).

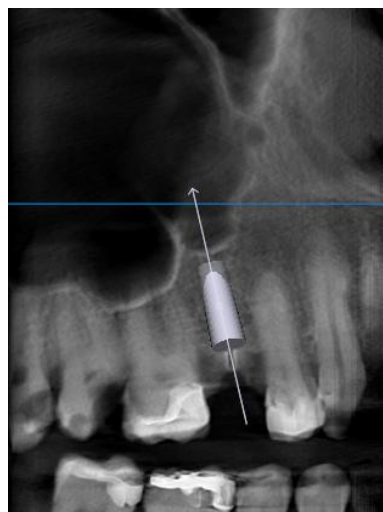

Slika 2. Frontalni presjek

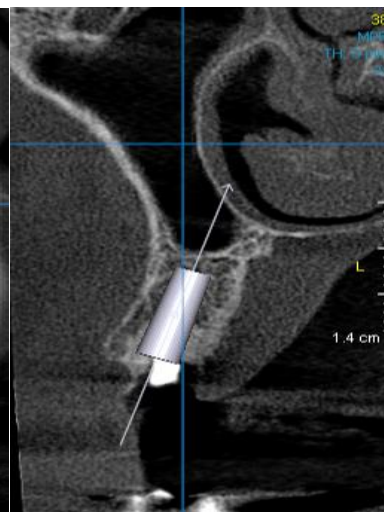


Slika 3. Sagitalni presjek

Na korijenu zuba 15 ne postoji nikakav periapikalni proces te je odlučeno da će se provesti ekstrakcija korijena, imedijatna ugradnja dentalnog implanta, koji će se imedijatno opteretiti akrilatnom krunicom pričvršćenom na vijak radi očuvanja papila, i kontura gingive. Nakon postavljene dijagnoze, programski je isplanirana veličina i točna pozicija implantata potrebna za imedijatnu ugradnju (Slika 4,5.). Dentalni implantat koji se planira ugraditi je ICX-templant Active (Medentis medical GmbH, Bad Neuenahr-Ahrweiler, Njemačka) promjera 4,1 mm i dužine 10 mm.

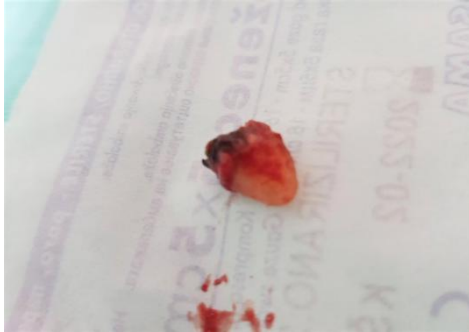

Slika 4. Frontalni presjek

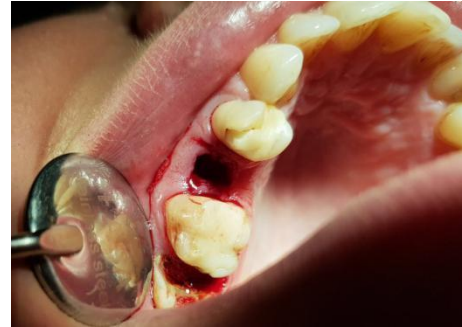

Slika 5. Sagitalni presjek

Pacijentica je lokalno anestetizirana u području zuba 15. Nakon što je anestezija počela djelovati, krenuli smo s ekstrakcijom korijena zuba 15 (Slika 6.). Zub je pažljivo ekstrahiran jer je bitno očuvati koštane stjenke, naročito bukalnu stjenku zbog očuvanja kontura gingive i kosti (Slika 7.).



Slika 6. Ekstrahiran korijen zuba 15



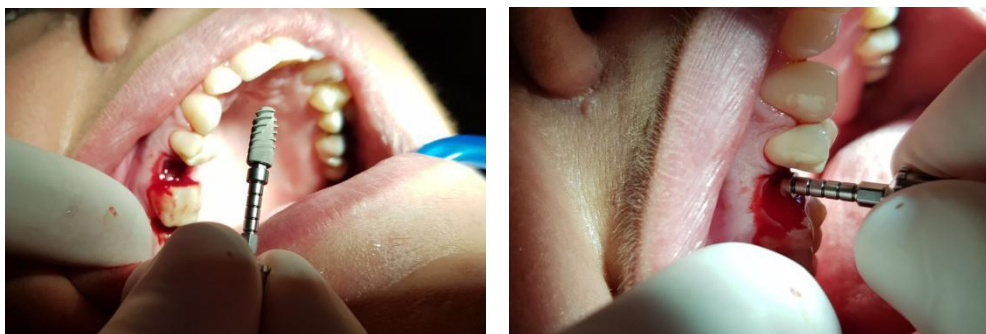
Slika 7. Alveola nakon ekstrakcije

Nakon ekstrakcije zuba, alveola se iskohleira te se provjerava koštana stjenka i njezino očuvanje. Nakon kohleiranja i provjere, počela je preparacija kosti svrdlima sustava ICX Active (Slika 8.). Preparacija se radila brzinom okretaja 400 rpm i torqua 35 Ncm.



Slika 8. Svrkla ICX Active implantološkog sustava

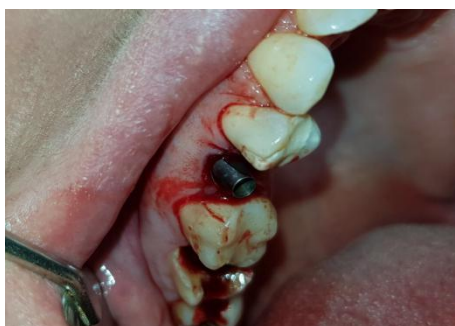Nakon preparacije kosti, ugrađen je dentalni implantat ICX Active 4,1x10 mm (Slika 9, 10.).



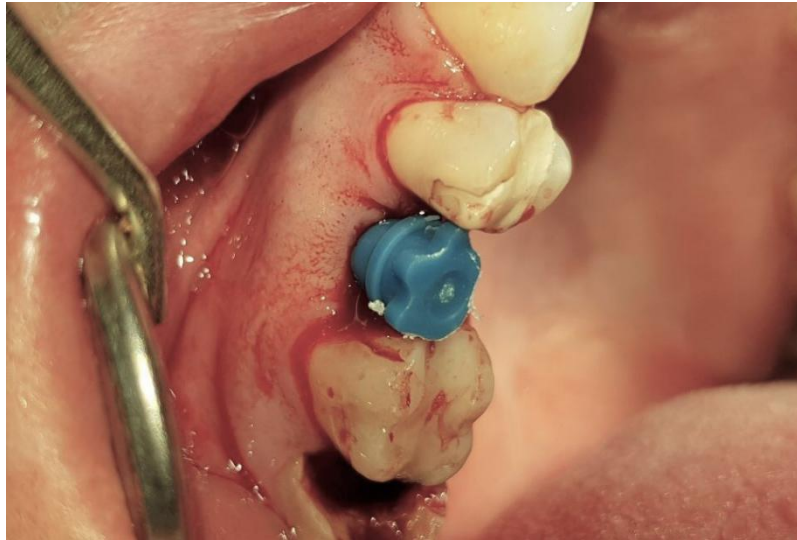
Slika 9. Implantat ICX Active 4,1 mmx10 mm Slika 10. Ugradnja implantata

Izabran je dentalni implantat serije Active, koji je dizajniran sa široko razmaknutim dvostrukim spiralnim navojima i okomitijim vrhom navoja, za razliku od većine drugih implantata. Takav oblik omogućuje visoku primarnu stabilnost implantata, što je u slučaju imedijatne ugradnje vrlo važno jer omogućuje bolju kondenzaciju kosti te time i povećanu sigurnost imedijatno opterećenog implantata protetskim radom.

Nakon završene ugradnje implantata kreće se sa postupkom uzimanja otiska za izradu privremenog protetskog rada. Tehnika kojom je uzet otisak je tehnika zatvorenom žlicom. U ugrađeni implantat vijkom se pričvrsti transfer te se na njega stavi plastična kapica koja nakon stvrdnjavanja otisnog materijala ostaje u otisnom materijalu u žlici za otiske (Slika 11,12.). Materijal koji se koristi za uzimanje otiska je adicijski silikon Elite HD + Putty Soft (Zhermack, Badia plesine RO, Italija).

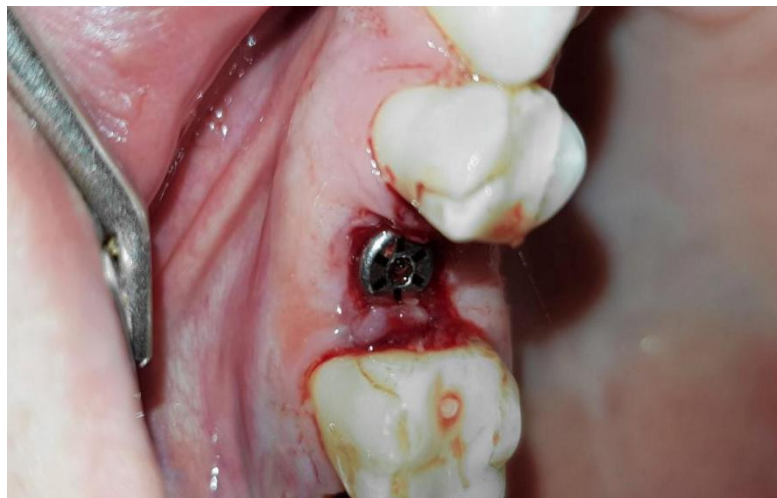


Slika 11. Transfer za zatvorenu žlicu



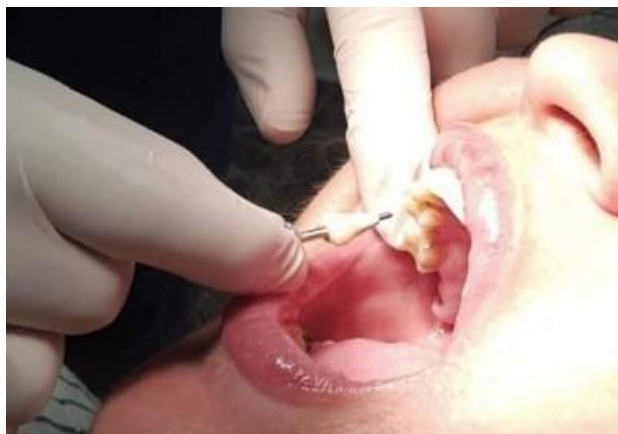Slika 12. Plastična kapica na transferu

Otisak je poslan u dentalni laboratorij u koje će u istom danu dentalni tehničar izraditi privremenu akrilatnu krunicu na vijak. U međuvremenu, dok se čeka izrada provizorne krunice, implantat je zatvoren gingiva formerom (Slika 13.).



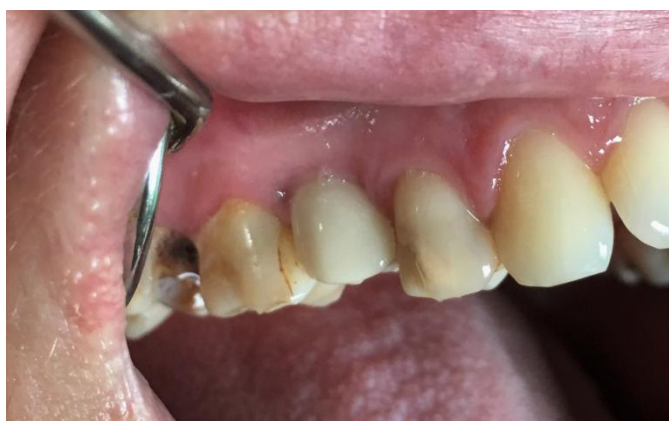Slika 13. Gingiva former (nadogradnja za cijeljenje)

Isti je dan u dentalnom laboratoriju izrađena provizorna akrilatna krunica koja je retinirana vijkom (Slika 14.).

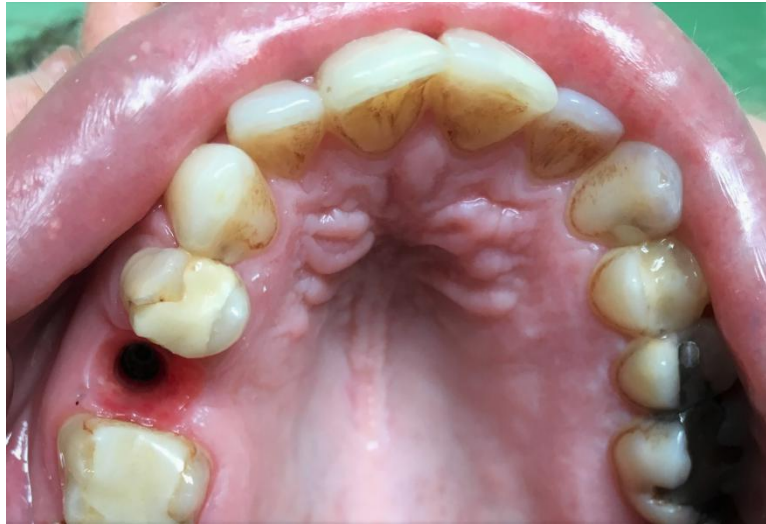

Slika 14. Provizorna akrilata krunica na vijak

Kod privremene je krunice bitno da je ona kraća u vertikalnoj dimenziji, što se u literaturi zove nefunkcijsko opterećenje (Slika 15.). To je važno u periodu od 12 tjedana dok traje oseintegracija dentalnog implantata, a posebno za prvih 2 do 3 tjedna dok je oseintegracija najosjetljivija. Zatim, osim skraćene vertikalne dimenzije privremene akrilatne krunice važan je i dizajn izlaznog profila same krunice. Naime, privremena krunica modelirana je na provizornoj nadogradnji specijaliziranoj za sustav ICX implantata koji se koristio u ovom slučaju. Samim dizajnom i izgledom izlaznog profila provizorne krunice, nakon perioda oseintegracije, želimo dobiti izlazni profil gingive koji će nam omogućiti što bolju estetiku i funkciju budućeg definitivnog protetskog rada. Šest mjeseci nakon ugradnje, skinuta je provizorna krunica nakon čega je vidljiv lijepo oblikovan izlazni profil gingive (Slika 16.).

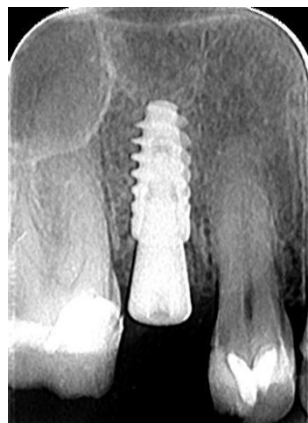

Slika 15. Provizorna akrilatna krunica na vijak
izvan okluzije

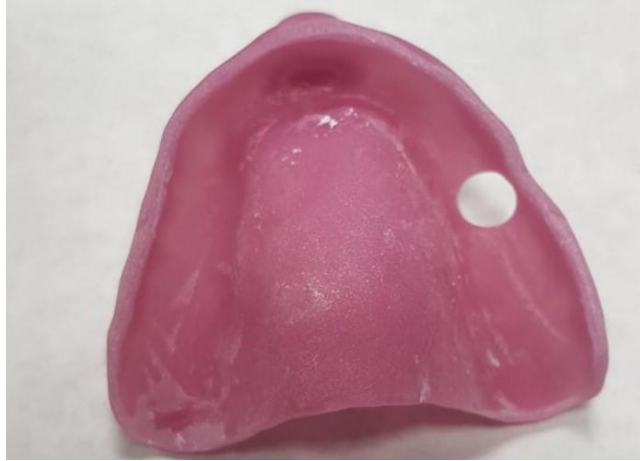

Slika 16. Izlazni profil gingive

Urađen je kontrolni intraoralni rendgenski snimak na kojem je vidljiv oseointegrirani implantat nakon 6 mjeseci čekanja (Slika 17.). Na snimci je jasno vidljiva novonastala kost, posebice u dijelu oko vrata implantata gdje je promjer implantata bio uži od promjera alveole kod ugradnje. Nakon toga kreće se s uzimanjem otiska za izradu završnog protetskog rada. Naime, prije skidanja provizorne krunice uzet je alginatni otisak na temelju kojeg je dentalni tehničar izradio individualnu žlicu za otisak s otvorom za transfer (Slika 18.).

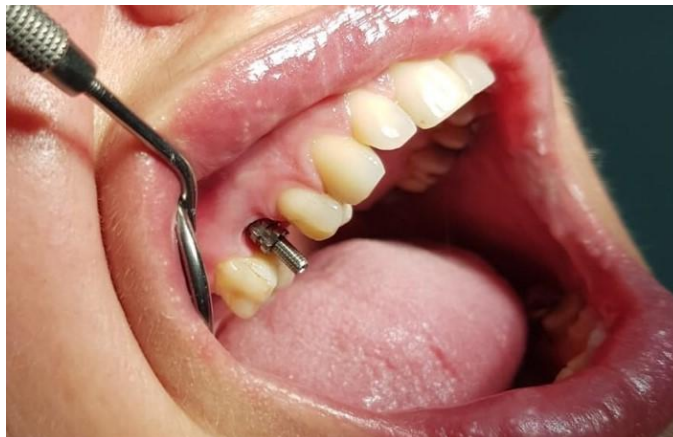

Slika 17. Intraoralni kontrolni rendgenski snimak

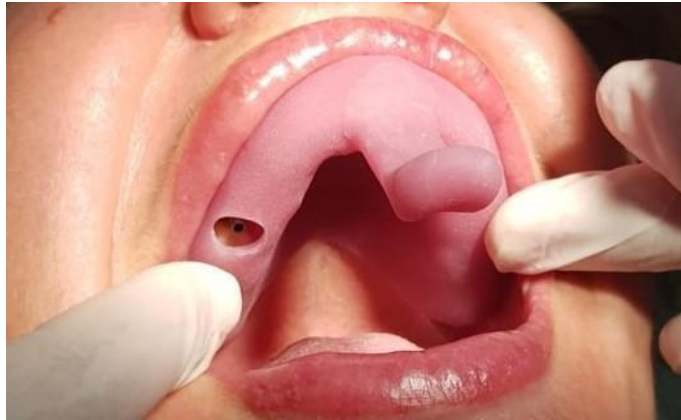

Slika 18. Individualna žlica za otisak

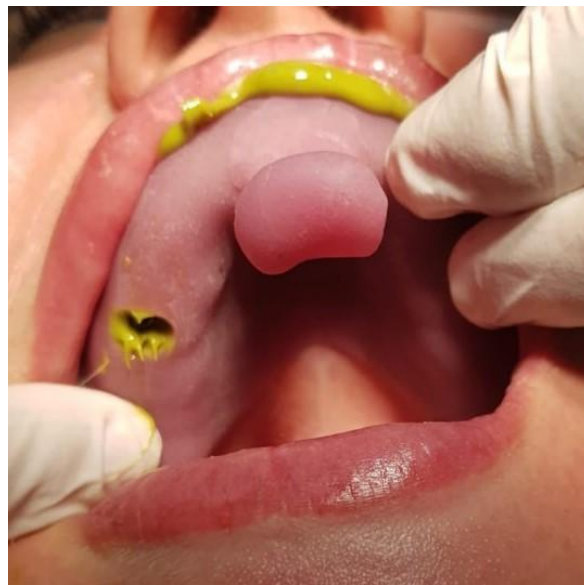Nakon skidanja provizorne krunice postavljen je transfer za otvorenu žlicu (Slika 19.). Zatim je provjeren dosjed žlice i pozicija otvora na žlici koja treba odgovarati poziciji transfera (Slika 20.). Nakon toga slijedilo je uzimanje otiska (Slika 21.). U ovom slučaju nisu važni rubovi otiska ni otisak nepca, već je važno da se otisne dio na kojem se nalazi transfer i meko tkivo oko njega.



Slika 19. Transfer za otvorenu žlicu

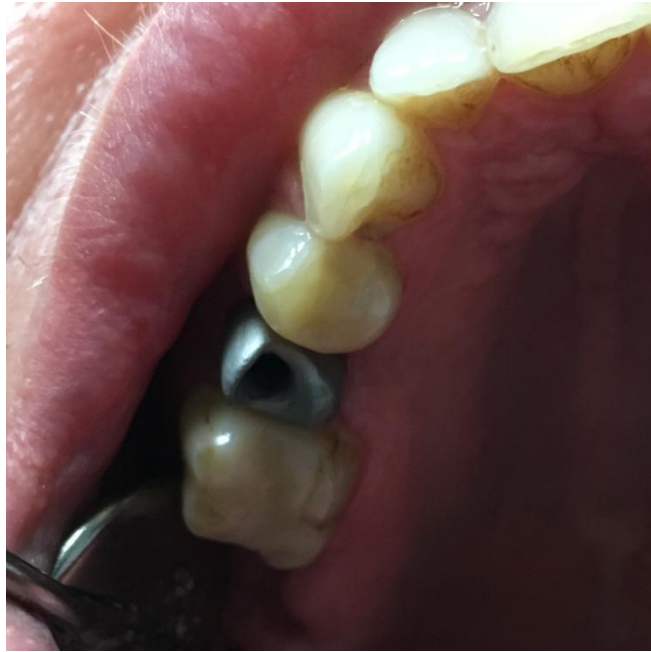

Slika 20. Provjera individualne žlice

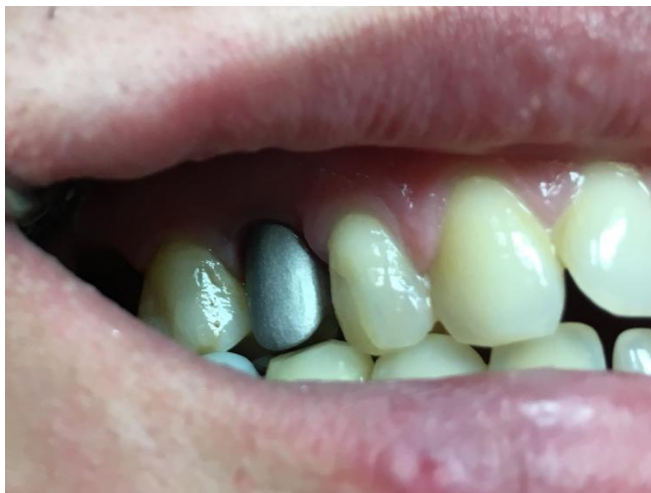

Slika 21. Uzimanje otiska

Otisak je poslan u dentalni laboratorij u kojem tehničar počinje raditi definitivni rad. Za završni rad izraditi će se metal keramička krunica koja će biti retinirana vijkom. Prvo je napravljena proba metalne konstrukcije i retinirana je vijkom (Slika 22.). Na toj probi bitan je dosjed metalne konstrukcije, visina, širina te prostor koji je potreban za keramiku (Slika 23.).



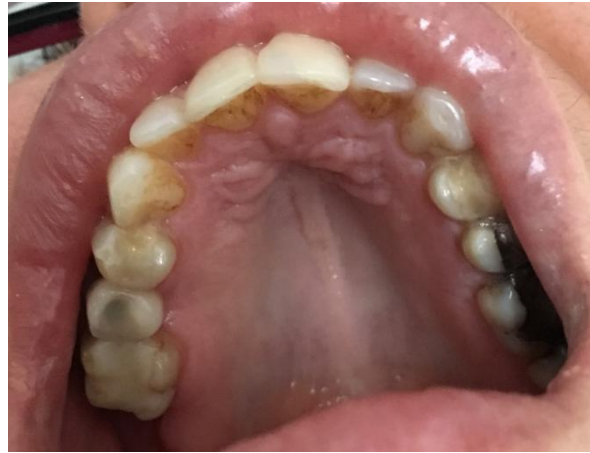Slika 22. Proba metalne konstrukcije definitivne krunice retinirane vijkom



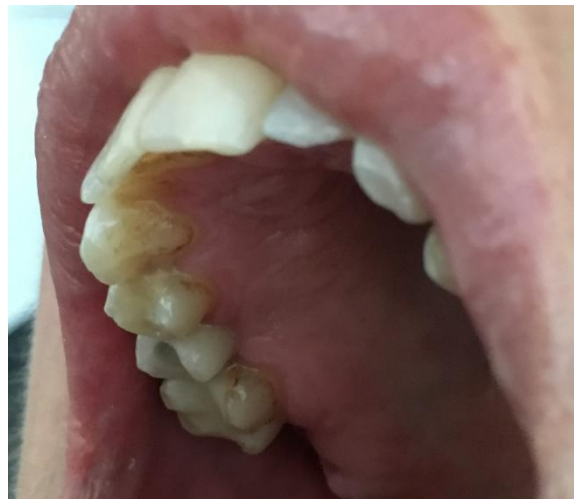Slika 23. Proba metalne konstrukcije definitivne krunice

Nakon probe metalne konstrukcije definitivne krunice slijedi izrada keramike te u konačnici predaja gotovog rada. Metal keramička definitivna krunica retinirana je vijkom koji se steže posebnim ključem snagom od 25 Ncm. Otvor, koji se nalazi okluzalno, kojim prolazi vijak se nakon stezanja zatvara dentalnim ispunom. Otvor se zatvara na način da se u otvor stavi teflonska trakica zbog zaštite ulaska materijalu u glavu vijka. Preko toga se nanosi kompozitni materijal za ispune i osvjetljava (Slika 24.). Definitivna krunica svojim izgledom, morfologijom, bojom, dosjedom na gingivu,

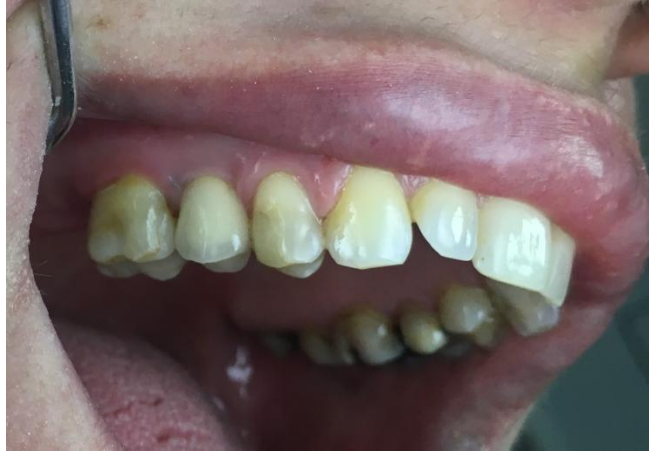kontaktnim točkama i okluzijom zadovoljava sve estetske i funkcijske kriterije (Slika 25, 26.).



Slika 24. Kompozitni ispun na otvoru za vijak



Slika 25. Metal keramička krunica oralno



Slika 26. Metal keramička krunica okluzalno

Imedijatna implantacija je pouzdana, praktična i minimalno invazivna metoda ugradnje dentalnih implantata koja smanjuje vrijeme terapije, traumatu i broj kirurških zahvata, osobito ako je imedijatno ugrađeni implantat imedijatno opterećen privremenim protetskim radom. Na ovaj se način omogućava zadržavanje estetskih kriterija što na kraju rezultira zadovoljstvom pacijenta, a to je na kraju najveći uspjeh.

3. RASPRAVA

Kako bi se postigla uspješna terapija ekstrakcijom zuba i imedijatnom ugradnjom dentalnog implantata, potrebno je imati znanje i sigurnost da bi se odlučilo pristupiti takvoj vrsti terapije. Imedijatna implantoprotetika je kompleksna terapija te je važno poznavati i poštivati niz čimbenika koji se međusobno isprepliću tijekom terapije. Pacijentica se dolaskom u ordinaciju požalila na pojavu bolova u gornjoj desnoj čeljusti te izrazila želju da bi popravila i nadomjestila oštećene zube dentalnim implantatom. Kliničkim pregledom i ortopantomografskom snimkom utvrđeni su karijesi na zubima 18, 17, 16, 15, 14. Terapija je postavljena tako da će se zubi 16 i 14 sanirati ispunom dok će se zubi 15, 17, 18 ekstrahirati. Pacijentica je željela što prije vratiti izgubljeni osmijeh te joj je predložena imedijatna ugradnja implantata sa imedijatnim opterećenjem provizornom krunicom na poziciji zuba 15, što bi značilo da u jednom danu izvadi zub i dobije privremenu krunicu. Ekstrahirani zub 15 nadomjestit će se dentalnim implantatom koji će se imedijatno ugraditi i imedijatno opteretiti provizornom krunicom učvršćenom na vijak. Pacijentici je urađen CBCT snimak na kojem se ustanovila širina, visina i gustoća kosti te se virtualno odabrala adekvatna veličina i dizajn implantata koji bi imao dobro sidrenje (primarnu stabilnost) u kosti kako bi omogućio imedijatno opterećenje privremenom krunicom. Nakon anesteziranja lokalnom anestezijom pacijentici su se ekstrahirali zubi 18, 17 i 15 te se nakon ekstrakcije krenulo u preparaciju alveole zuba 15 za ugradnju dentalnog implantata. Preparacija se izvodi tako da se specijaliziranim svrdlima za kost alveola preparira dimenzijski prema veličini i vrsti implantata koji se namjerava ugraditi na planiranu poziciju. Nakon ugrađenog implantata provjerava se primarna stabilnost specijalnim uređajem koji pokazuje vrijednost čvrstoće implantata u kosti. Ako je primarna stabilnost zadovoljavajuća, kreće se s uzimanjem otiska za izradu provizorne krunice na vijak. Nakon nekoliko sati dentalni tehničar izrađuje krunicu na vijak koja se postavlja u implantat i pričvršćuje vijkom. Važno je da provizorna krunica na imedijatno ugrađenom implantatu bude kraća, odnosno niža u odnosu na okluzalnu plohu susjednih zuba kako bi se izbacila iz okluzije. To je važno kako ne bi došlo do žvakanja na provizornu krunicu te kako bi se izbjegle nepovoljne sile koje nastaju uslijed žvakanja jer one mogu negativno djelovati na oseintegraciju implantata. Također, važno je da provizorna krunica u gingivalnom predjelu ima jednake dimenzije kao što je imao prirodni zub kako bi se osiguralo cijeljenja i potpora mekom tkivu te kako bi konačni

rad zadovoljavao sve estetske, morfološke i funkcijske aspekte. Nakon 6 mjeseci skida se privremena krunica te se uzima otisak za gotovi protetski rad. Za gotovi protetski rad odlučena je izrada metal keramičke krunice koja će se pričvrstiti vijkom u implantat. Kada je metal keramička krunica izrađena, ugrađuje se u implantat te se pričvršćuje vijkom. Odlučeno je pričvršćivanje vijkom, a ne cementom zbog izbjegavanja ostatka viška cementa koji može negativno utjecati na implantat uzrokujući nastanak resorpcije kosti oko implantata te u budućnosti rezultirati periimplantitisom. Odabirom i pristupom ovakvoj imedijatnoj implantološkoj terapiji postiže se očuvanje parodontalnog tkiva, interdentalnih papila i razine gingive nakon ekstrakcije zuba što rezultira savršenom estetikom i funkcijom protetskog rada u smislu samoga zuba i okolnoga mekog tkiva. Ovakvom terapijom omogućuje se pacijentima da u kratkom vremenskom roku (jednom danu) ekstrahiraju zub, ugrade implantat i dobe privremeni zub.

4. ZAKLJUČAK

Imedijatna ugradnja dentalnog implantata sa imedijatnim opterećenjem tj. implantoprotetika je vrlo složena i kompleksna terapija. Zbog same kompleksnosti terapije potrebno je široko znanje, iskustvo i vještina samog terapeuta od početnog dijagnosticiranja, planiranja terapije pa sve do završetka terapije. Važno je poznavanje anatomije, strukture tkiva, okluzije, vrste materijala, vrste implantata i vrste nadogradnji kako bi se na kraju implantoprotetskom terapijom vratila i uspostavila funkcija i estetika izgubljenog zuba. Nadalje, ovakva terapija zahtijeva multidisciplinarni pristup te timski rad terapeuta i dentalnog tehničara. Kombinacijom navedenog dolazimo do novog pristupa u liječenju bezubosti, što znači da pacijent u jednoj posjeti izvadi zub, ugradi implantat i na kraju dobije provizonu krunicu. Takav pristup liječenju je sve više tražen jer omogućuje skraćivanje tijeka terapije, a pacijentu je u svakom trenutku terapije nadomješten izgubljeni zub.

5. LITERATURA

1. Schultze W, Kleineikenscheidt H, Linder K, Schareyka R. The Tübingen immediate implant in clinical studies. *Dtsch Zahnärztl Zeitschr.* 1978;33(5):348-59.
2. Arajuo MG, Lindhe J. Dimensional ridge alterations following tooth extraction. An experimental study in the dog. *J Clin Periodontol.* 2005;32(2):212-8.
3. Arajuo MG, Sukekava F, Wennstrom JL, Lindhe J. Ridge alterations following implant placement in fresh extraction sockets: an experimental study in the dog. *J Clin Periodontol.* 2005;32(6):645-52.
4. Schropp I, Wenzel A, Kostopoulus L, Karring T. Bone healing and soft tissue contour changes following single tooth extraction: a clinical and radiographic 12-month prospective study. *Int J Periodontics Restorative Dent.* 2003;23(4):313-23.
5. Fickl S, Zuhr O, Wachtel H, Bolz W, Huerzeler M. Tissue alterations after tooth extraction with and without surgical trauma: a volumetric study in the beagle dog. *J Clin Periodontol.* 2008;35(4):356-63.
6. Paolantonio M. Immediate implantation in fresh extraction sockets. A controlled clinical and histological study in man. *J Periodontol.* 2001;72(11):1560-71.
7. Covani U, Cornelini R, Barone A. Vertical Crestal Bone Changes Around Implants Placed into Fresh Extraction Sockets. *J Periodontol.* 2007;78(5):810-5.
8. Albrektsson T, Brånemark PI, Hansson HA, Lindström J. Osseointegrated titanium implants. Requirements for ensuring a long-lasting, direct bone-to-implant anchorage in man. *Acta Orthop Scand.* 1981;52(2):155-70.
9. Wolf HF, Rateitschak EM, Rateitschak KH. *Parodontologija. Stomatološki atlas.* Zagreb, Naklada Slap; 2008.
10. Zuhr O, Hürzeler M. Estetska, parodontna, plastična i implantološka kirurgija - mikrokirurški koncept. Zagreb, Media ogled. 2012. pp. 2-33.
11. Sethi A, Kaus T. *Praktična implantologija - dijagnostički, kirurški, protetski i tehnički aspekti estetskog i funkcijskog sklada.* Zagreb, Media ogled 2009. Quintessence Publishing Co. 2005:17-22.
12. Čatović A, Jerolimov V, Živko-Babić J, Carek V, Dulčić N, Lazić B. Titan u stomatologiji. *Acta Stomatol Croat.* 1998;32(2):351-65.

13. Prithviraj DR, Deeksha S, Regish KM, Anoop N. A systematic review of zirconia as an implant material. *Indian J Dent Res.* 2012;23(5):643-9.
14. MUDr. Jurkovič [homepage on the Internet]. Bratislava: Richard Jurkovič; c2014 [cited 2015 Aug 16]. Types of Implants. Available from: <http://www.richardjurkovic.sk/en/dental-implants/types-of-implants/>
15. Granić M, Katanec D. Praćenje cijeljenja dentalnih implantata. *Sonda.* 2007/8(14/15):72-4.
16. Tetè S, Zizzari V, De Carlo A, Sinjari B, Gherlone E. Macroscopic and microscopic evaluation of a new implant design supporting immediately loaded full arch rehabilitation. *Ann Stomatol (Roma).* 2012;3(2):44-50.
17. Knežević G i sur. Osnove dentalne implantologije. Zagreb: Školska knjiga; 2002. pp. 9-25.
18. Tomasi C, Sanz M, Cecchinato D, Pjetursson B, Ferrus J, Lang NP, Lindhe J. Bone dimensional variations at implants placed in fresh extraction sockets: A multilevel multivariable analysis. *Clin Oral Implants Res.* 2010;21(1):30-6.
19. Araujo MG, Wennstrom JL, Lindhe J. Modeling of the buccal and lingual bone walls of fresh extraction sites following implant installation. *Clin oral implants Res.* 2006;17(6):606-14.
20. Čatović A, Komar D, Čatić A i sur. Klinička fiksna protetika – Krunice. Zagreb: Medicinska naklada; 2015.
21. Shafie HR, White B. Implant abutment materials. In: Shafie HR, editor. *Clinical and laboratory manual of dental implant abutments.* Hoboken: Wiley Blackwell; 2014.
22. Špehar D, Jakovac M. Nove spoznaje o cirkonij-oksidoj keramici kao gradivnom materijalu u fiksnoj protetici. *Acta Stomatol Croat.* 2015;49(2):137-44.

6. ŽIVOTOPIS

Dario Maričić rođen je u Dubrovniku 30.08.1983. godine. Osnovnu školu pohađao je u Donjoj Stubici nakon koje 1998. godine upisuje srednju zubotehničku školu u Zagrebu. Dodiplomski studij veterine na Veterinarskom fakultetu sveučilišta u Zagrebu upisuje 2002. godine, a 2004. godine prelazi na Stomatološki fakultet Sveučilišta u Zagrebu na kojem diplomira 2010. godine. Pripravnički staž odrađuje u domu zdravlja Krapinsko-zagorske županije nakon kojega se zaposlio u privatnoj poliklinici Ars Salutaris u Zagrebu u kojoj je radio do 2014. godine. Od 2014. do 2018. godine radio je u Domu zdravlja Oroslavje, Krapinsko-zagorske županije. Godine 2018. osniva privatnu ordinaciju Estetica Dent d.o.o. Sudjeluje na domaćim i stranim kongresima, tečajevima i usavršavanjima, član je Hrvatske komore dentalne medicine, Hrvatskog liječničkog zbora te je aktivni član Hrvatskog društva za estetsku medicinu.