

Komplikacije odontogene upale

Mihanović, Dorotea

Master's thesis / Diplomski rad

2015

Degree Grantor / Ustanova koja je dodijelila akademski / stručni stupanj: **University of Zagreb, School of Dental Medicine / Sveučilište u Zagrebu, Stomatološki fakultet**

Permanent link / Trajna poveznica: <https://um.nsk.hr/um:nbn:hr:127:298193>

Rights / Prava: [Attribution-NonCommercial-NoDerivs 3.0 Unported / Imenovanje-Nekomercijalno-Bez prerada 3.0](#)

Download date / Datum preuzimanja: **2024-08-25**



Repository / Repozitorij:

[University of Zagreb School of Dental Medicine Repository](#)



SVEUČILIŠTE U ZAGREBU
STOMATOLOŠKI FAKULTET

Dorotea Mihanović

KOMPLIKACIJE ODONTOGENE UPALE

DIPLOMSKI RAD

Zagreb, srpnja 2015.

Rad je ostvaren na Zavodu za oralnu kirurgiju Stomatološkog fakulteta Sveučilišta u Zagrebu.

Voditelj rada: Mato Sušić, prof. dr. sc, Zavod za oralnu kirurgiju Stomatološkog fakulteta Sveučilišta u Zagrebu.

Lektor hrvatskog jezika: Martina Matijašević, prof.

Lektor engleskog jezika: Martina Matijašević, prof.

Rad sadrži 36 stranica

0 tablica

12 slika

1 CD

Hvala mome dragome mentoru prof. dr. sc. Mati Sušiću na pomoći i podršci u pisanju ovog diplomskog rada. Veliko hvala i svim mojim dragim kolegama na pomoći u prikupljanju literature.

Hvala mojim roditeljima na svemu.

Sadržaj

1. Uvod	1
2. Svrha rada	2
3. Odontogena upala i njezine komplikacije.....	3
3.1.Načini i putevi širenja odontogene upale	3
3.2. Apscesi vezani uz zube gornje čeljusti	5
3.3.Apscesi vezani uz zube donje čeljusti.....	6
3.4. Širenje odontogene upale u sekundarne prostore.....	10
3.4.1. Parotidni prostor	10
3.4.2. Retrofaringealni prostor	10
3.4.3. Temporalni prostor	11
3.4.4. Infratemporalni prostor	11
3.4.5. Pterigopalatinalni prostor	11
4. Komunikacije između prostora	12
5. Komplikacije odontogene upale	13
5.1.Tromboflebitis kavernoznog sinusa	14
5.2. Bakterijski meningitis	16
5.3. Apsces mozga	18
5.4. Medijastinitis	20
5.5. Sinusitis	21
5.6. Ludvigova angina	22
5.7. Sinus trakt (fistula)	24
5.8. Tromboza interne jugularne vene i erozija karotidne arterije	26

5.9. Osteomijelitis	27
6. Rasprava	28
7. Zaključak	30
8. Sažetak	31
9. Summary	32
10. Literatura	33
11. Životopis	36

1. Uvod

Upale koje su uzrokovane zubima nazivamo odontogenim upalama. Pripadaju među najčešće infekcije glave i vrata i manifestiraju se uglavnom tipičnim simptomima (tumor, dolor, calor, functio laesa), koje često prate trizmus i limfadenopatijom.

Uspješnost liječenja upale dentalnog podrijetla ovisi ranoj dijagnozi i pravovremenoj terapiji. Drenaža periapikalne regije trepanacijom ili ranom ekstrakcijom zuba uzročnika upale i incizija s drenažom obično skraćuju njezin uobičajeni tok i smanjuju mogućnost za komplikacije, od kojih neke mogu ugroziti život.

Komplikacije odontogene upale razlikuju se u kliničkoj pojavi i manifestacijama. Važni faktori su: lokalizacija i proširenost upale, veličina otekline i njezine karakteristike (tjestasta, meka, indurirana ili fluktuirajuća).

Neki apscesi kao parafaringealni, retrofaringealni, intratemporalni i Ludvigova angina mogu dovesti do ozbiljnih komplikacija, te se moraju liječiti agresivnom kirurškom i antibiotskom terapijom. (1)

Širenje odontogene upale je stanje koje je danas u stalnom porastu. Iako često završava na razini spontane drenaže kroz gingivno tkivo postoji mogućnost daljnjeg širenja u okolne strukture i može dovesti do po život opasnih stanja. (2)

2. Svrha rada

Svrha diplomskog rada na temu Komplikacije odontogene upale bila je prikazati važnost pravovremenog liječenja odontogene upale za vrijeme njezine lokalizacije u usnoj šupljini i sprječavanje daljnjeg širenja u okolne regije ali i u udaljena područja s kojima postoje otvoreni putevi komunikacije preko anatomskih struktura.

3. Odontogena upala i njezine komplikacije

3.1. Načini i putevi širenja odontogene upale

Piogene upale čeljusti i okolnih tkiva najčešće su odontogene etiologije. Uzrok infekcije je inficirani korijenski kanal, rjeđe periodontalni ili perikoronarni prostor zuba.

Izvori i putevi odontogene infekcije su različiti:

- iz inficiranog kanala zuba upala prodire u periapeks
- u početnoj fazi parodontopatija nastaje gingivalni džep, a napredovanjem bolesti nastaje infrakoštani džep
- poluimpaktirani i poluretinirani zubi s gingivalnim džepom iz kojeg upala može napredovati u perikoronarni i periodontni prostor. (3)

Osim primarne odontogene etiologije, upala u području zuba, kosti i okolnih tkiva može nastati i hematogenim putem ili per continuitatem od otvorene rane. Hematogenim putem nastaje od upalnog procesa na koži ili unutrašnjih organa. Bakterije se krvlju prenose u dio kosti čeljusti. Per continuitatem upala nastaje nakon operativnog zahata, ekstrakcije zuba, ili traume, pri čemu je ozlijeđena sluznica čeljusti, kod luksiranog zuba ili prelomljene kosti. Bitna komponenta je otvorenost rane koja omogućuje prodor bakterija u dubinu rane. (3)

Zadržavanje odontogene upale u periapikalnoj regiji ili perikoronarnom prostoru ili njezino daljnje širenje ovisi o općim i lokalnim faktorima. Opće faktore određuje odnos bolesnikove otpornosti i virulencije mikroorganizma. U zdravih osoba, s

normalnim imunološkim odgovorom, bakterije moraju biti prisutne u visokoj koncentraciji i imati visok stupanj invazivnosti da bi se upala proširila. U osoba sa slabom otpornošću, kao što su nekontrolirani dijabetičari, bolesnici s endokrinim i nutritivnim bolestima, imunodeficijencijama i kroničnim bolestima umnožavanje mikroorganizama je brzo i infekcija se širi i kada su mikroorganizmi relativno niske virulencije. Poremeti li se ravnoteža između otpornosti domaćina i stupnja patogenosti bakterija u korist mikroorganizama, dolazi do širenja odontogene upale.

(1)

Smjer širenja upale iz periapikalne regije ovisi o blizini koštane stijenke i njezinoj debljini. Prodor upalnog procesa kroz bližu koštanu stijenkku gotovo je pravilo. Ako je apeks korijena zuba unutar kosti centralno smješten, infekcija prodire kroz tanju koštanu stijenkku. Nakon perforacije kosti gnojni se sadržaj nakuplja ispod periosta i nastaje subperiostalni apsces. On ne predstavlja veću prepreku širenju upale, i zato nakon prodora upale kroz periost dolazi do širenja u meka tkiva, u kojima se upala razvija pod kliničkom slikom edema, celulitisa i apscesa, odnosno flegmone.

Lokalizacija upalnog procesa u mekom tkivu i kasniji putovi širenja određeni su anatomskom pozicijom hvatišta mišića i fascija glave i vrata. Hvatišta mišići ili fascije samo relativno omeđuju prostor koji međusobno direktno ili indirektno komuniciraju, a to omogućuje širenje upale iz jednog prostora u drugi. (1)

3.2. Apscesi vezani uz zube gornje čeljusti

Položaj zuba u alveolarnom nastavku, nagib korijena zuba i blizina vrška korijena zuba nepčanoj ili bukalnoj stijenci gornje čeljusti određuje mjesto perforacije kosti.

Palatinalni apsces nastaje ako je vršak korijena zuba uzročnika bliži nepčanoj kompakti. Lateralni sjekutići i palatinalni korijenovi pretkutnjaka i kutnjaka najčešće dovode do nepčanog apscesa. Teže odizanje od kosti čvrsto vezanog mukoperiosta razlog je ograničenosti tih apscesa, zato se u blizini zuba uzročnika na nepcu nalazi mala oštro ograničena oteklina koja ne prelazi medijalnu liniju. Moguća je pojava apscesa u regiji kutnjaka sa zubom uzročnikom lateralnim sjekutićem.

Ako su korijenovi zuba bliže vanjskoj kompakti gornje čeljusti, upala odontogenog podrijetla prodire kroz tu stijenkicu. Hoće li nastati apsces u ustima ili ekstraoralno, određuje odnos vrška korijena zuba uzročnika i hvatišta mišićne muskulature. Prodor infekcije iz procesa na gornjim sjekutićima prema ekstraoralno sprječavaju mišić orbikularis oris i čvrsto vezivno tkivo baze nosa te nastaje intraoralni vestibularni submukozni apsces koji se manifestira oteklinom u gornjem predvorju usta u visini zuba uzročnika, edemi mogu biti vidljivi i obostrano infraorbitalno. Apeks maksilaranog očnjaka često je ispod hvatišta levatora anguli oris i posljedično dolazi do formiranja submukoznog apscesa u gornjem vestibulumu. Zbog dugog korijena očnjaka može doći do prodora kroz vanjsku stijenkicu gornje čeljusti iznad hvatišta mišića i formiranja ekstraoralnog apscesa kaninog prostora. Oteklina je vidljiva lateralno od nosa, nazolabijalna brazda je izgubljena, a zbog edema kapka, oko može biti više ili manje zatvoreno. Moguće je i širenje gnojnog procesa gore pod kožu medijalnog ocnog kuta sa spontanom drenažom uz medijalni

ili lateralni epikantus. Mišićna hvatišta u bukalnoj regiji smještena su visoko iznad vrškova korijenova gornjih pretkutnjaka i kutnjaka. Insercija bukcinatora određuje lokalizaciju apscesa. U odraslih osoba hvatište bukcinatora je iznad apeksa pretkutnjaka i kutnjaka zbog čega je apsces lokaliziran u gornjem vestibulumu. Kod mlađih pacijenata s dugim korijenovima, kost je perforirana iznad hvatišta bukcinatora i nastaje apsces bukalnog prostora, koji je medijalno ograničen samim mišićem bukcinatorom, lateralno supkutanim tkivom i kožom, sprijeda zigomatičnim mišićem, straga maseterom, gore jagodičnom kosti i dolje seže do donjeg ruba mandibule. U kliničkoj slici prevladava crvenilo obraza, koža je napeta i topla. Edem može zahvatiti kapke i usnu, vestibulum je plići, a na sluznici obraza vidljive su impresije zuba. (1)

3.3. Apscesi vezani uz zube donje čeljusti

Blizina vrška korijena zuba vanjskoj ili unutrašnjoj kompakti u donjoj, jednako kao i u gornjoj čeljusti, određuje smjer perforacije kroz vestibularnu ili lingvalnu stijenku. Vestibularna stijenka je tanja kod prednjih zubi, a lingvalno u regiji kutnjaka. Ako dođe do prodora upalnog procesa kroz vanjsku stijenku donje čeljusti, odnos vrškova korijenova zuba i insercije mimične muskulature odlučivat će o intraoralnoj ili ekstraoralnoj pojavi apscesa.

Ako je uzročnik sjekutić čiji je apeks iznad hvatišta mišića mentalisa, formirat će se submukozni apsces u donjem predvorju usta. Ako je perforacija ispod hvatišta mišića mentalisa, nastaje ekstaroralni apsces u mekom tkivu brade. Brada je otečena, s

crvenom i toplom kožom, osjetljiva na dodir i bolna. Odontogeni apsces brade može ostati ograničen u potkožnom tkivu ili se može širiti ispod donjeg ruba mandibule u submentalni prostor.

Hvatišta mišića depresora anguli oris i platizme nalaze se ispod vrška korijena očnjaka i pretkutnjaka što uslijed upale dovodi do formiranja intraoralnog submukoznog apscesa. Ako je upala krenula od kutnjaka, o bukcinatoru će ovisiti hoće li apsces nastati u vestibulumu usta ili ekstraoralno. Redovito su korijenovi kutnjaka iznad insercije mišića bukcinatora i posljedično nastaje submukozni apsces. Znatno rjeđe kada je vršak korijena prvog kutnjaka ispod hvatišta mišića, formira se apsces bukalnog prostora.

Ako su vrškovi korijena donjih zuba bliže lingvalnoj kompakti, dolazi do prodora kroz tu koštanu stijenku i apsces može nastati u sublingvalnom, sumnadibularnom ili submentalnom prostoru. U kojem će od tih prostora biti lokaliziran taj apsces određuje odnos hvatišta milohioideusa i vrškova korijena donjih zuba.

Sublingvalni prostor smješten je između oralne sluznice i milohioidnog mišića. Straga je otvoren i komunicira sa submandibularnim i drugim prostorima. Medijalno je omeđen mišićem genioglosusom i geniohioideusom, lateralno stijenkom mandibule iznad hvatišta milohioidnog mišića, dolje milohioidnim mišićem, a krov mu radi sublingvalna sluznica usta.

Vrškovi korijena sjekutića, očnjaka, pretkutnjaka i ponekad prvog kutnjaka su iznad milohioidnog mišića i upala iz tih zuba nakon perforacije kosti bit će lokalizirana u sublingvalnom prostoru i dovesti do formiranja sublingvalnog apscesa.

Sublingvalna regija je odignuta, jezik je povećan i potisnut prema zdravoj strani. Žvakanje i gutanje je otežano, praćeno bolovima. Upala se može proširiti i na suprotnu stranu i tada dolazi do otekline obje podjezične regije, čime može biti otežano i disanje.

Submandibularni prostor leži između milohoidnog mišića i površinske fascije vrata i kože. Ima oblik trokuta s bazom na donjem rubu mandibule ispod hvatišta milohoidnog mišića i vrškom na hoidnoj kosti. Lateralno je omeđen lingvalnom stijenkom mandibule ispod hvatišta milohoidnog mišića, gore milohoidnim mišićem, a dolje fascijom vrata, platizmom i kožom. Prednji trbuh mišića digastrikusa dijeli taj prostor od submentalnog prostora. Submandibularni prostor nema stražnjeg omeđenja što mu olakšava komunikaciju s drugim prostorima. Apsces tog prostora nastaje od drugog i trećeg kutnjaka, rijede i od prvog kutnjaka. Oteklina tog apscesa zahvaća regiju od donjeg ruba mandibule do hoidne kosti i natrag do sternokleidomastoidnog mišića. Donji rub mandibule se palpira, a otvaranje usta i gutanje su bolni. Ako oteklina prijeđe donji rub mandibule i širi se na obraz, apsces se naziva perimandibularnim. Tada više nije moguće palpirati donji rub mandibule, bolesnik otežano guta i otvaranje usta je bolno.

Submentalni prostor je smješten između prednjih trbuha digastrikusa, gore se pruža do milohoidnog mišića, dolje je omeđen dubokom fascijom, platizmom, površinskom fascijom vrata i kožom. Oteklina se palpira ispod donjeg ruba mandibule. Koža je topla, crvena i postoji bolnost na dodir.

Pterigomandibularni prostor je smješten između medijalne stijenke uzlaznog kraka mandibule i medijalnog pterigoidnog mišića, straga ga omeđuje duboki režanj

parotide, krov mu čini lateralni pterigoidni mišić, a dno medijalni pterigoidni mišić. Ne postoji vanjska otekline, ali intraoralno je vidljiva otekline polovice mekog nepca i tonzilarnih lukova, sa skretanjem uvule u zdravu stranu. Postoji trizmus i otežano otvaranje usta zbog zahvaćenosti medijalnog pterigoidnog mišića. Uzročnik je najčešće perikoronitis donjeg umnjak, ali može nastati i zbog nesterilnog davanja mandibularne anestezije. Infekcija se može izravno širiti u parafaringealni prostor. Njegove granice su medijalno lateralna stijenka ždrijela, lateralno medijalni pterigoidni mišić i parotidna žlijezda. Prostor seže do baze lubanje, a dolje do stiloidnog ligamenta. Otekline parafaringealnog apscesa vidi se iza angulusa mandibule. Postoji trizmus, lateralna stijenka ždrijela pomaknuta je medijalno, ali se zbog trizmusa najčešće ne može vidjeti. Bolesnici se žale na otežano i onemogućeno gutanje uz bol zahvaćenog područja. (1)

3.4. Širenje odontogene upale u sekundarne prostore (parotidni, temporalni, infratemporalni, pterigopalatinalni i retrofaringealni prostor)

Kako prostori glave i vrata komuniciraju jedan s drugim direktno ili indirektno, upala se može širiti u tzv. sekundarne prostore koji obuhvaćaju parotidni, temporalni, infratemporalni, pterigopalatinalni i retrofaringealni prostor.

3.4.1. Parotidni prostor

Omeđen je sprijeda uzlaznim krakom donje čeljusti, straga mastoidnim nastavkom i sternokleidomastoidnim mišićem, gore vanjskim zvukovodom i dolje stražnjim trbuhom digastrikusa te mišićima vezanim uz stiloidni nastavak.

Oteklina se pruža preaurikularno, od zigomatičnog luka gore do donjeg ruba mandibule dolje. Sprijeda se širi do sredine lica i natrag u retromolarnu regiju, gdje može odizati lobulus uške.

3.4.2. Retrofaringealni prostor

Apsces nastaje širenjem iz parafaringealnog prostora. Sprijeda je omeđen gornjim faringealnim mišićem i fascijom, a straga prevertebralnom fascijom. Pruža se od baze lubanje do vrška C 7 ili T 1, gdje se dvije fascije spajaju. Često su prisutni simptomi u obliku disfagije, dispneje, a ponekad i trizmus. Inspekcijom se nalazi izbočenje stražnje stijenke ždrijela.

3.4.3. Temporalni prostor

Apsces u tom prostoru je omeđen planumom temporalne kosti, a lateralno fascijom temporalnog mišića. Često je prisutan trizmus. Prema dolje postoji komunikacija s infratemporalnim prostorom.

3.4.4. Infratemporalni prostor

Prema gore komunicira s temporalnim prostorom, a prema naprijed s pterigopalatinalnim. Oteklina apscesa tog područja prisutna je izvana u području sigmoidnog usjeka i intraoralno u području tubera. Uvijek je prisutan trizmus, a moguća je i oteklina obraza.

3.4.5. Pterigopalatinalni prostor

Apsces tog područja je prema naprijed omeđen maksilom, straga bazom pterigoidnog nastavka sfenoidne kosti. Lateralno je u vezi s infratemporalnim prostorom, a prema naprijed preko fisure orbitalis inferior komunicira s orbitom. (3)

4. Komunikacije između prostora

Anatomske strukture prelaze iz jednog prostora u drugi bez prave omeđenosti što olakšava širenje upalnog procesa u susjedna područja. Zbog toga se upala odontogenog podrijetla može širiti iz jednog prostora u drugi.

Upala iz submandibularnog prostora može se širiti preko stražnjeg ruba milohioidnog mišića u sublingvalni prostor ili obrnuto. Iz sublingvalnog se prostora upala preko prednjeg ruba digastričnog mišića širi u submentalni prostor. U taj se prostor upala može širiti i iz supkutanog tkiva brade. Iz submandibularnog i sublingvalnog prostora upala se širi i straga zahvaćajući pterigomandibularni prostor. Može prijeći iza stražnjeg ruba medijalnog pterigoidnog mišića u parafaringealni prostor i prema gore uz m. pterigoideus lateralis u infratemporalni prostor i dalje u temporalni prostor. Parafaringealni prostor je straga u vezi s retrofaringealnim prostorom. Iz bukalnog prostora upala se može širiti i u temporalni prostor, iz njega u infratemporalni i dalje u pterigopalatinalni ili parotidni prostor. Pterigopalatinalni prostor komunicira gore i sprijeda preko fisure orbitalis inferior s orbitom.

5. Komplikacije odontogene upale

Venska drenaža lica, posebno drenaža usne i obraza može izazvati neželjene komplikacije. Vena facijalis i vena angularis povezane su preko donje i gornje oftaličke vene s kavernoznim sinusom. Tromboflebitis oftamičke vene ili vene angularis može retrogradno dovesti do tromboze kavernoznog sinusa.

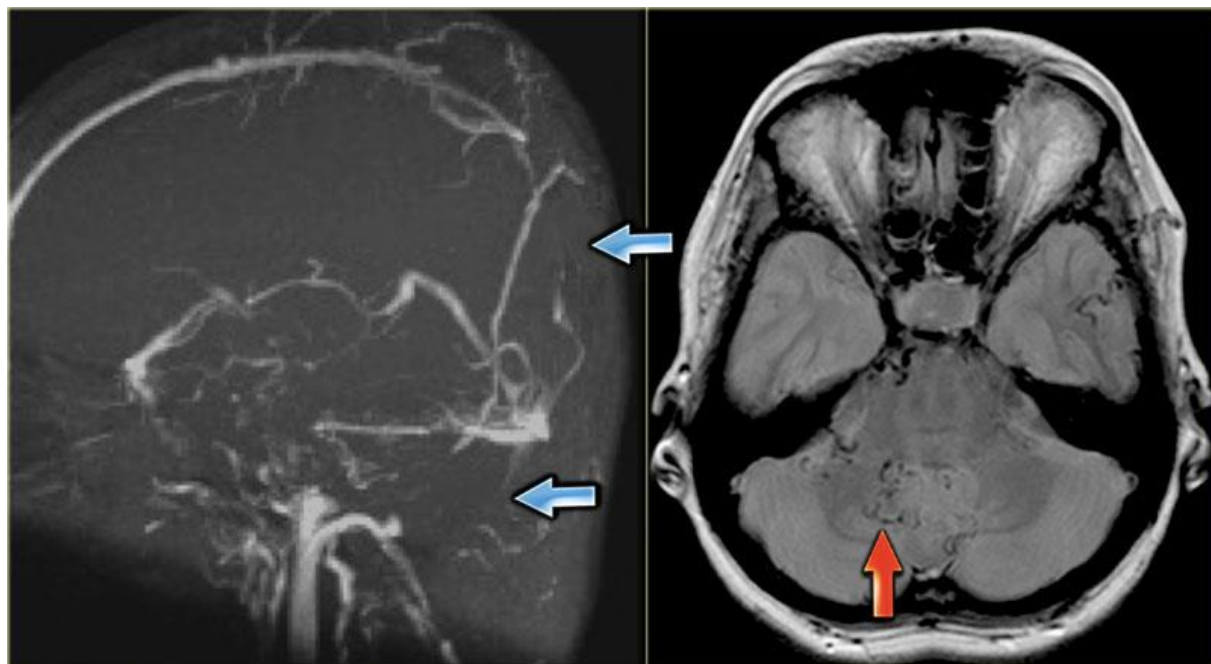
Širenje odontogene upale endokranijalno može dovesti do bakterijskog meningitisa bilo izravnim širenjem, putem septičkih embolusa ili preko kavernoznog sinusa. Apsces mozga može također nastati kao posljedica septičkog tromboflebitisa ili septičkog embolusa. Odontogena upala može se širiti i u medijastinum. Iz parafaringealnog prostora, nakon erozije vezivne karotidne ovojnice, gnojni proces se između arterije karotide, vene jugularis i n. vagusa spušta u medijastinum. Širenje upale u medijastinum moguće je i prodorom iz parafaringealnog u retrofaringealni prostor i njime prema dolje u stražnji medijastinum. Zbog položaja korijenova gornjih molara u maksilarnom sinusu, odontogena upala se može proširiti i izazvati sinusitis.

Rijetka komplikacija akutne upale u vezi sa širenjem upale u parafaringealni prostor može biti tromboza interne jugularne vene i erozija karotidne arterije. Moguća komplikacija širenja upale je osteomijelitis čeljusti koji je češći u mandibuli nego u maksili. (3)

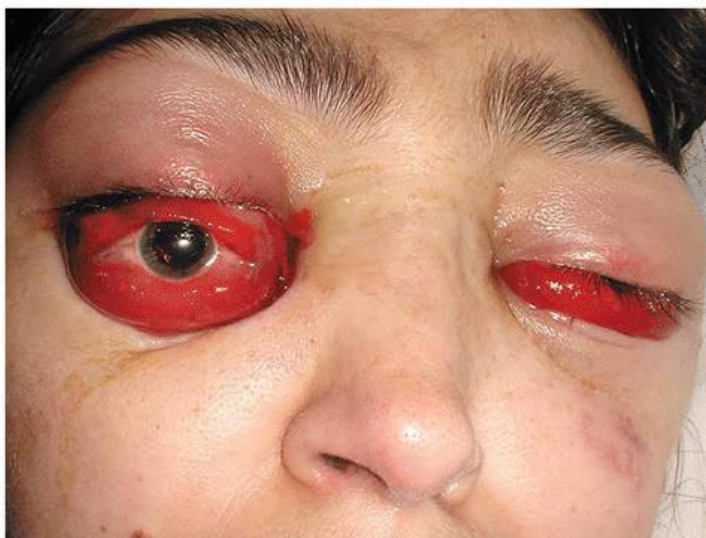5.1. Tromboflebitis kavernoznog sinusa

Tromboflebitis kavernoznog sinusa je rijetka komplikacija odontogene upale koja nastaje širenjem upalnog procesa putem vene facijalis ili vene angularis do gornje ili donje oftalmičke vene u kavernozi sinus ili pak putem venskog optoka iz pterigomandibularnog ili parafaringealnog prostora u pterigoidni venski pleksus koji je donjom oftalmičkom venom povezan s kavernozi sinusom (slika 1). Glavni uzročnik bakterijskog tromboflebitisa je *Staphylococcus aureus*, u manjem postotku beta hemolitički streptokoki i anaerobi.

Simptomi koji se pojavljuju kod bolesnika su venska opstrukcija retine, konjunktive i kapka, pareza III. i IV. kranijalnog živca, oftalmička grana V. i VI. i zahvaćenost karotidnog simpatičkog pleksusa s posljedičnom oftalmoplegijom, smanjenim ili odsutnim kornealnimrefleksom i dilatacijom papile. Oftalmoplegija može biti i obostrana zbog širenja infekcije na kontralateralnu stranu. U početku je uz edem i kongestiju kapka prisutna bol u oku i osjetljivost na pritisak, koju slijedi visoka temperatura i jaka glavobolja (slika 2). Za liječenje je nužno rano prepoznavanje simptoma i postavljanje dijagnoze i početak terapije visokim dozama antibiotika i kirurško rješavanje podloge koja predisponira infekciju. Antikoagulacijska sredstva i steroidi se ne preporučuju. U doba prije otkrića antibiotika smrtnost je bila 100% no danas uz mogućnost primjene antibiotika specifičnih za pojedine patogene taj postotak je znatno manji i iznosi 13,6%. (1,4,5,6,7)



Slika 1: Tromboflebitis kavernoznog sinusa. Preuzeto: (6)



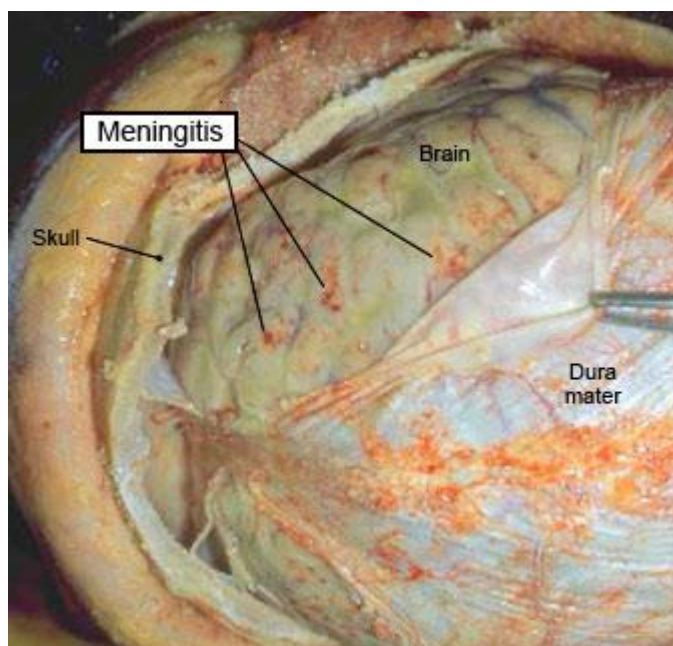
Slika 2: Pacijent s tromboflebitisom kavernoznog sinusa. Preuzeto: (7)

5.2. Bakterijski meningitis

Širenje odontogene upale endokranijalno dovodi i do nastanka bakterijskog meningitisa bilo izravnim širenjem, putem septičkih embolusa ili preko kavernoznog sinusa. To je akutna gnojna infekcija moždanih ovojnica uzrokovana piogenim bakterijama kada se u području subarahnoidnog prostora nakuplja gnojni eksudat (slika 3).

Meningitis je najčešće akutna fulminantna bolest koja progredira tijekom nekoliko sati, ali može imati i subakutni tijek, kada se bolest pogoršava tijekom dana. Bolest najčešće počinje naglo zimicom, tresavicom, povišenom temperaturom, glavoboljom, povraćanjem. Mogu se pojaviti poremećaji svijesti od blaže somnolencije do kome, te generalizirani epileptični napadaji. Povišeni intrakranijalni tlak je komplikacija bakterijskog meningitisa i najvažniji uzrok poremećaja svijesti. Katkad su izraženi psihomotorni nemir, fotofobija i hiperalgezija. Puls je ubrzan i nepravilan, disanje je ubrzano, površno i nepravilno. Zbog upalnog podražaja na meninge dolazi do spazma pojedinih mišićnih regija zbog čega dolazi do zakočenosti šije. Simptomi se manifestiraju u obliku glavobolje, temperature, ukočenog vrata, povraćanja, konvulzija, smušenosti, smanjenog praga svijesti ili kome.

U terapiji se daju velike doze antibiotika. Nakon izolacije uzročnika, antibiotska terapija se modificira prema nalazu antibiograma. (1,8)



Slika 3: Bakterijski meningitis. Preuzeto: (9)

5.3. Apsces mozga

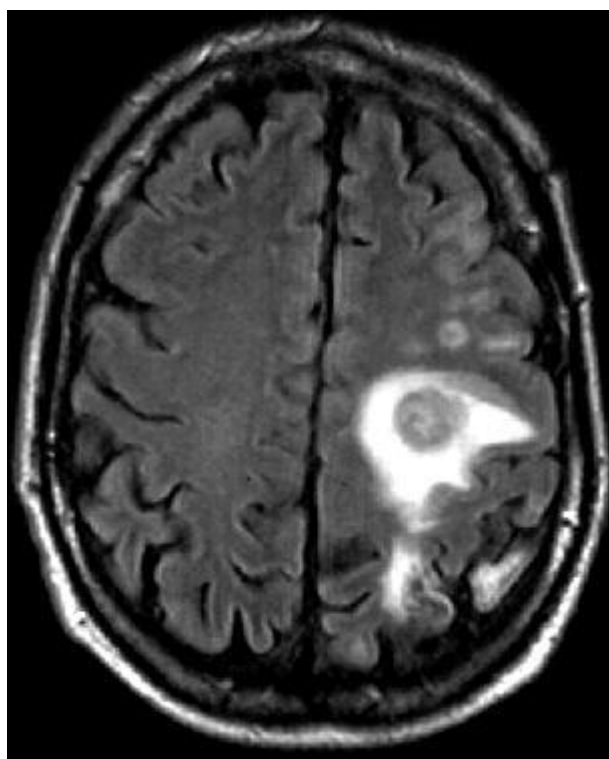
Apsces mozga je ograničena, gnojna infekcija unutar moždanog parenhima, tipično okružena vaskularnom čahuricom, može nastati kao posljedica septičkog tromboflebitisa ili septičkog embolusa.

Moždani apsces pojavljuje se u stadijima. Raniji je karakteriziran perivaskularnom infiltracijom upalnih stanica koje okružuju središte koagulacijske nekroze. Lezija je okružena edemom. U sljedećem stadiju stvaranje gnoja dovodi do povećanja nekrotičnog središta koje je okruženo upalnim infiltratom sastavljenim od makrofaga i fibroblasta koji stvaraju tanku čahuru. U okolnom je području izraženiji moždani edem. Daljni stadij obilježen je formacijom čahure i kolerila s pojavom prstensate čahure na neuroradiološkim slikama. Zadnji je stadij obilježen dobro formiranim nekrotičnim centrom okružen gustom kolagenoznom čahuricom (slika 4). Edem okolnog područja se povlači. Leziju okružuju reaktivni astrociti s naznačenom gliozom, što može dovesti do pojave epileptičnih napada.

Klinička slika ovisi o njegovoj lokalizaciji, naravi primarne infekcije i o intrakranijalnom tlaku. Glavobolja, febrilnost i fokalni neurološki ispadi pojavljuju se u većine bolesnika. Karakter glavobolje je konstantan, tvrdokoran, hemikranijalan ili generalizirani i postepeno postaje sve intenzivniji. Žarišni ili generalizirani napadi pojavljuju se kod trećine bolesnika. Fokalni neurološki deficiti, uključuju hemiparezu, afaziju i ispad vidnog polja. Hemipareza je najčešći simptom apscesa frontalnog režnja. Apsces temporalnog režnja može uzrokovati disfaziju ili ispad vidnog polja. Nistagmus i ataksija su simptomi cereberalnog apscesa. Kao posljedica

povišenog intrakranijalnog tlaka jesu glavobolja, edem papile, mučnina i povraćanje, te konvulzije.

Terapija moždanog apscesa je antibiotska u kombinaciji sa steroidima i manitolom, te kirurški kraniotomija i drenaža apscesa. (1,8)

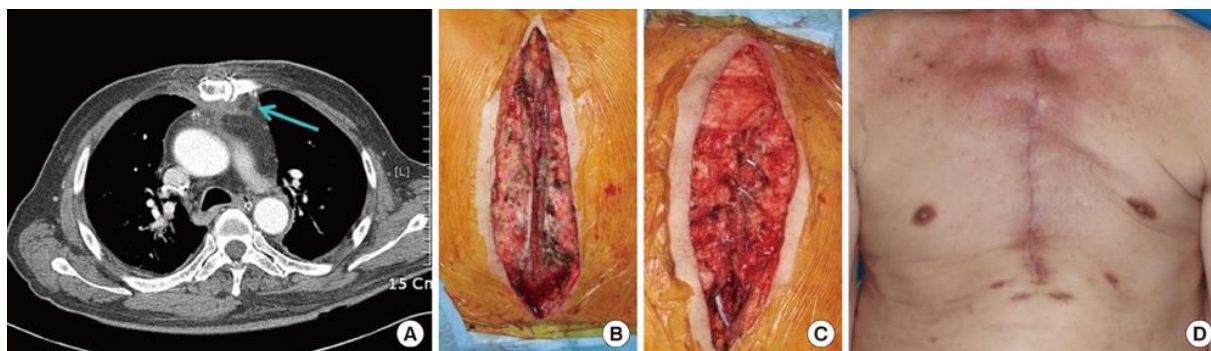


Slika 4: Apsces mozga. Preuzeto: (10)

5.4. Medijastinitis

Odontogena upala može se širiti u medijastinum. Iz parafaringealnog prostora, nakon erozije vezivne karotidne ovojnice, gnojni proces se između arterije karotis, vene jugularis i vagusa spušta u medijastinum. Širenje upale u medijastinumu moguće je i prodorom iz parafaringealnog prostora u retrofaringealni i njime dolje u stražnji medijastinum.

Medijastinitis prati jaka dispneja, bol u prsima, stalna temperatura i zimica. Rentgenološki se vidi proširenje medijastinuma, zrak u medijastinumu, a katkada i pleuralni izljev (slika 5). Može se formirati medijastinalni apsces, empijem i razviti perikarditis. (1,11,12)

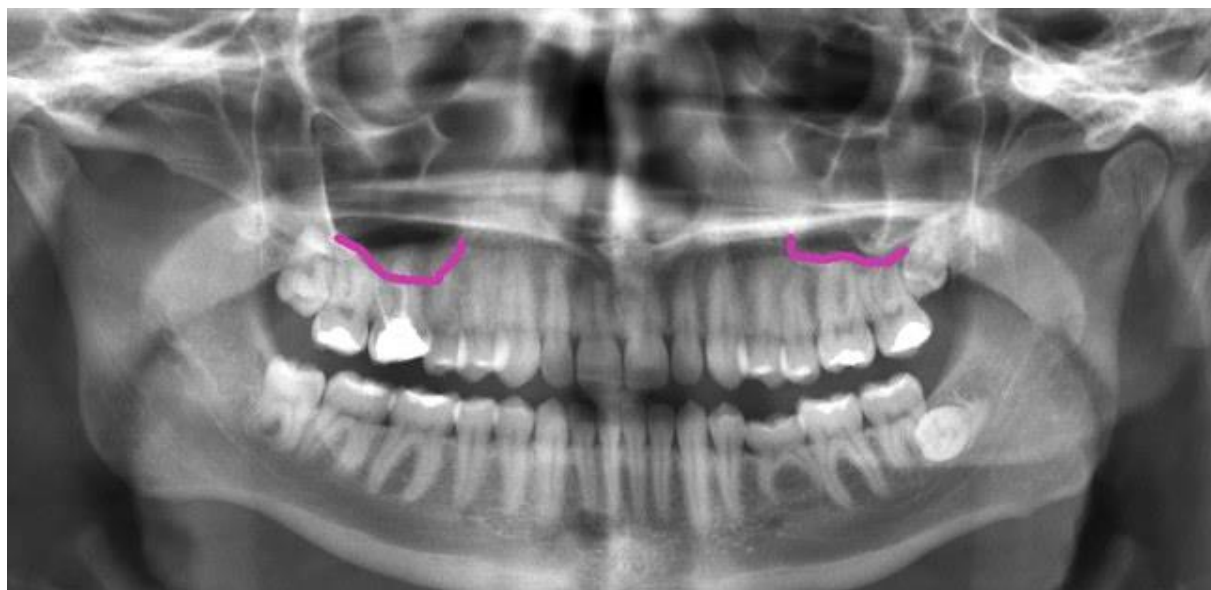


Slika 5: Medijastinitis. Preuzeto: (11)

5.5. Sinusitis

Korijenovi maksilarnog, kutnjaka i predkutnjaka, a rijede i očnjaka mogu biti blizu maksilarnog sinusa (slika 6). Postojeća odontogena upala tih zuba može se proširiti u maksilarni sinus i uzrokovati sinusitis. Tipični simptomi akutnog sinusitisa su začepljen nos, pojačana sekrecija, osjećaj pritiska i bol u području zahvaćenoga sinusa te može biti prisutna glavobolja, najčešće jutarnja, kao i povišena temperatura. Od općih simptoma najčešći su izraženi umor i iscrpljenost.

U liječenju se koriste antibiotici i dekonjestivne kapi za nos. (13)



Slika 6: Odnos korijenova zuba i maksilarnog sinusa. Preuzeto: (13)

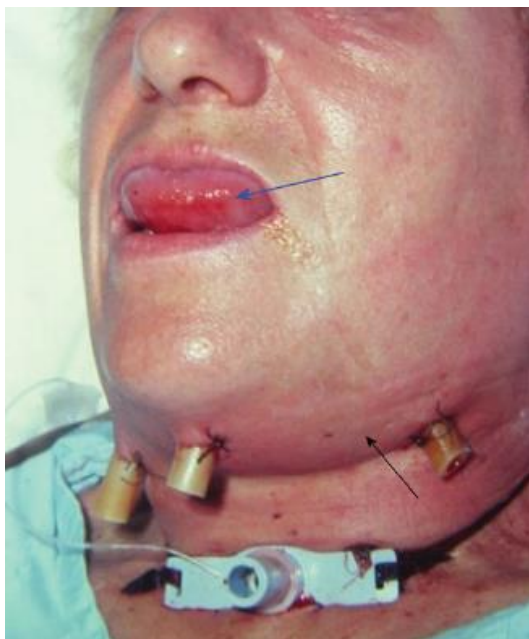5.6. Ludvigova angina

Poseban klinički entitet koji nastaje kao posljedica širenja odontogene upale u okolno tkivo je Ludvigova angina. Karakterizira ju obostani otok sublingvalnog, submandibularnog i submentalnog prostora. Oteklina brzo nastaje i širi se, mesnata je, ne fluktuirá i bolna je. Dno usta i jezik su odignuti, što otežava respiraciju. Može se javiti i edem glotisa. Oteklina je praćena pireksijom, glavoboljom, otežanim gutanjem i govorom, slina se nakuplja i curi iz usta. Već u prva 24 sata može doći do asfiksije.

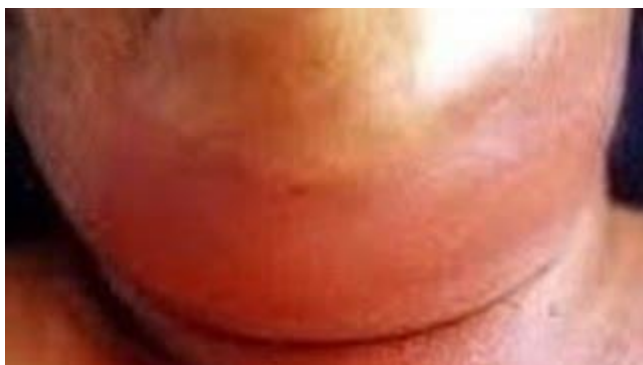Postoji mogućnost širenja upale iz submandibularnog prostora gore u sublingvalni i dolje u submentalni, prelazi sredinu i spušta se u drugi submandibularni prostor (slika 7). Druga mogućnost je bilateralno širenje iz sublingvalnog prostora, straga se spušta iza milohoidnog mišića u submandibularni prostor i eventualno submentalni. Kako oba prostora komuniciraju s pterigomandibularnim prostorom, moguće je širenje preko parafaringealnog prostora u medijastinum. Letalni ishod moguć je zbog ugušenja, septikemije, medijastinitisa ili aspiracijske pneumonije.

Smrtnost je oko 4%, dok je u preantibiotičko doba bila veća od 75%.

U 80% bolesnika Ludvigova angina je odontogenog porijekla, a ostatak potječe od jezika, tonzila, ždrijela i larinksa (slika 8). Najčešći uzrok upale je drugi kutnjak, i znatno rjeđe prvi kutnjak. Ludvigova angina mora se liječiti energično incizijom uz visoke doze antibiotika. Ako se stanje pogorša i javlja otežano gutanje i respiracija, potrebna je traheotomijom. (1,14,15,16)



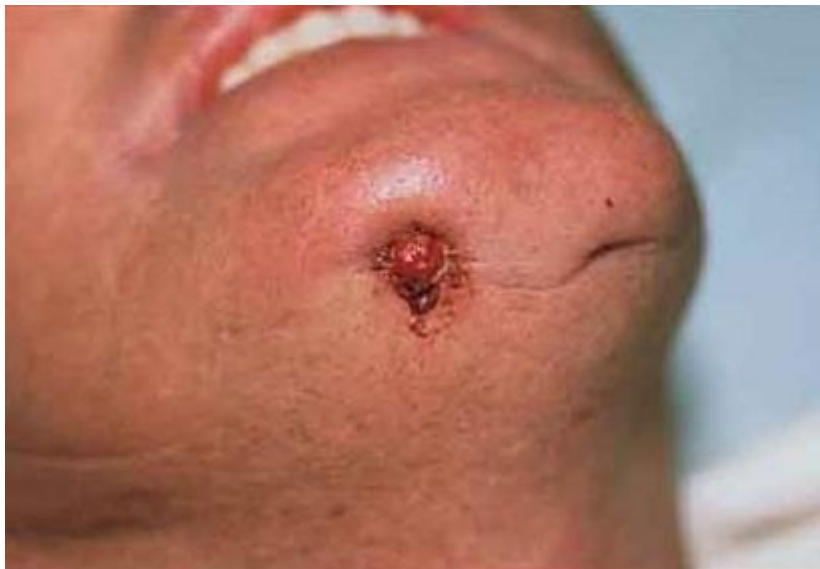Slika 7: Ludvigova angina. Preuzeto: (14)



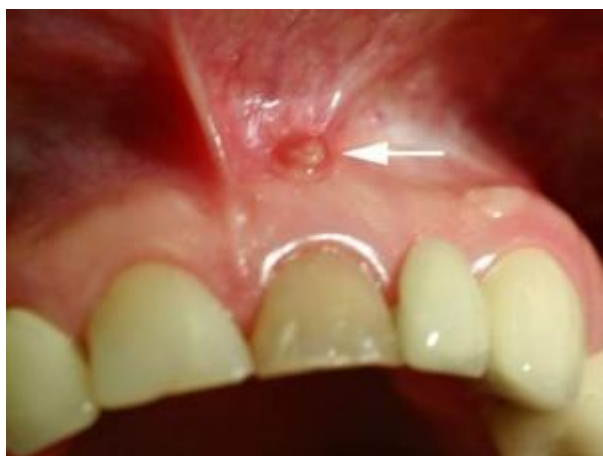Slika 8: Ludvigova angina. Preuzeto: (16)

5.7. Sinus trakt (fistula)

Slabija virulencija mikroorganizma ili bolja obrana domaćina dovodi do formiranja fistule. Gnojni sadržaj se drenira putem fistule čiji su otvori ili u predvorju usne šupljine, na koži lica ili pod bradom. Kožna fistula odontogenog podrijetla rijetka je i često se teško dijagnosticira (slika 9). Uglavnom je povezana fokusom preko kanala iz kojeg se upala drenira u područje lica ili vrata (17). Fistule češće nastaju nakon upala mandibularnih (80%) zuba negoli maksilarnih (20%) (18). Klinički izgled ekstraoralne dentalne fistule može nalikovati na pustulu, čir, nodul, te granulomatoznu ili induriranu cističnu leziju. Kako su fistule klinički slične ostalim kožnim lezijama i razmjerno rijetke, često se zanemaruje dentalna etiologija te pacijente liječe velikim dozama antibiotika, određuju im se ekscizije, biopsije, pa ponekad i zračenja. Pogrešna dijagnoza i kronični tijek lezije često loše utječu na estetiku lica jer pogrešno liječenje rezultira ožiljkastim tkivom i deformacijom kože. Kožne fistule odontogenog podrijetla obično nastaju kao posljedica bakterijske infekcije pulpe kroz karioznu leziju ili traumu (19). Ako pacijent nije liječen u ranoj fazi, pulpa zuba nekrotizira i infekcija se širi iz korijenskog kanala u periradikularno područje te nastaje apikalni paradontitis. Gnojni sadržaj infekcije traži mjesto gdje je u kosti i u mekom tkivu najmanji otpor (slika 10). Te lezije često se pogrešno dijagnosticiraju i tretiraju (20). Ako se dentalni fokus ne liječi, pojavljuje se recidiv fistule (18,21). Rentgenske snimke pokazuju postojanje periapikalnog procesa. Terapija je kirurška i sastoji se od ekstrakcije ili apikotomije zuba uzročnika upale i u eliptičnoj eksciziji otvora fistule. (1,22)



Slika 9: Kožni sinus trakt (fistula). Preuzeto: (19)

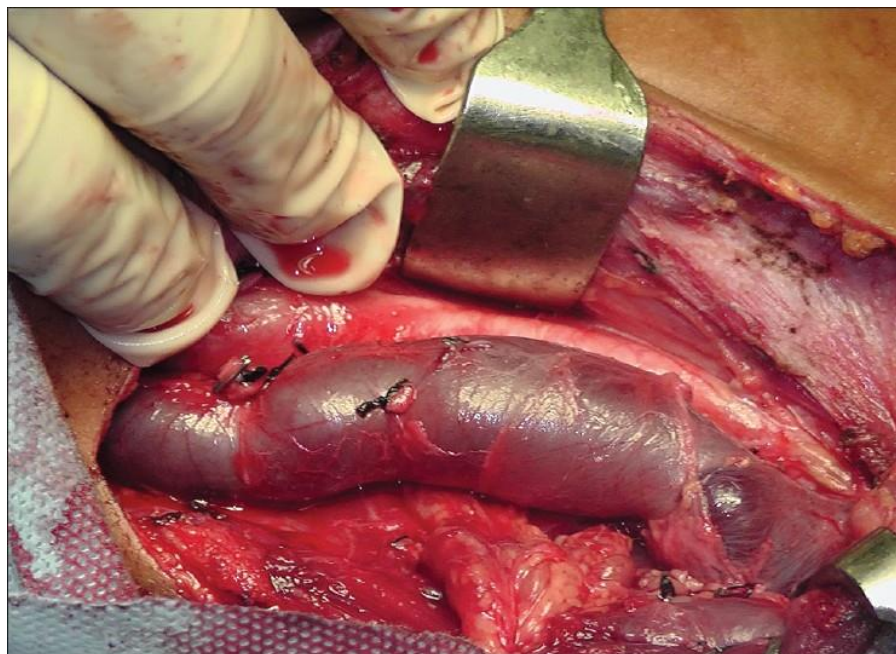


Slika 10: Intraoralna fistula. Preuzeto: (20)

5.8. Tromboza interne jugularne vene i erozija karotidne arterije

Rijetka komplikacija akutne odontogene upale, koja obično nastaje u vezi s parafaringealnim prostorom je tromboza interne jugularne vene i erozija karotidne arterije (slika 11). Osjetljivost i induracija duž sternokleidomastoidnog mišića i oticanje lateralne faringealne stijenke je čest nalaz. Erozija karotidne arterije uključuje epizode krvarenja iz usne šupljine ili uha ili ekhimoze oralnog i vratnog tkiva. Stanje zahtijeva hitno legiranje arterije.

Uobičajeno liječenje je vanjska drenaža parafaringealnog prostora i legiranje jugularne vene. (1)

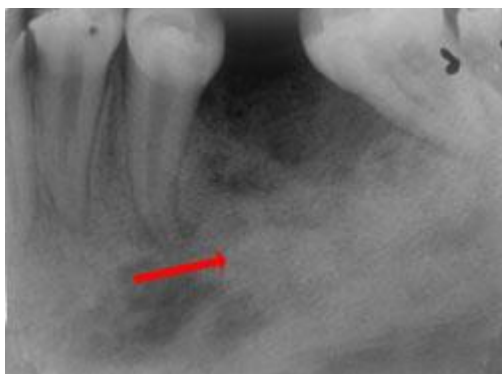

Slika 11: Tromboza interne v. jugularis Preuzeto: (22)

5.9. Osteomijelitis

Osteomijelitis rijetka je komplikacija akutne odontogene upale. Češća je u mandibuli, zbog lošije opskrbe krvlju i deblje kortikalne stijenke. To je difuzna upala kosti koja zahvaća periost, spongiozu i kortikalni dio kosti. Upala je najčešće lokalizirana na područje oko zuba uzročnika, koji je pomičan i bolan na perkusiju. Daljnjom progresijom upale nastaje gnojenje i stvaraju se koštani sekvestri (slika 12). Ako gnojni sadržaj probije kost i meka tkiva, pojavljuje se odontogena fistula na sluznici ili koži. Klinički je prisutna otekлина, bol, visoka temperatura, dehidracija i malaksalost. Predispoziciju za osteomijelitis stvara dijabetes, terapija kortikosteroidima, imunodeficijencije i kronične bolesti, a rijetko nastaje u zdravih pacijenata.

Liječenje se sastoji od davanja antibiotika uz antibiogram kroz duži vremenski period i od kirurške terapije u obliku kortikotomije ili sekvestrotomije. (1,23,24)



Slika 12: Odontogeni osteomijelitis mandibule. Preuzeto: (16)

6. Rasprava

Komplikacije odontogene upale su brojne, ali srećom rijetke. Nastaju kao posljedica širenja upale iz nekontroliranog žarišta koje je najčešće zub sa nekrotičnom pulpom i periapikalnim apscesom, kao posljedica traume, poluimpaktiranog ili poluretiniranog zuba, koji je doveo do nastanka perikoronitisa ili kao posljedica parodontnog džepa, koji je razvio oblik infrakošanog džepa. (1)

U svrhu prevencije širenja upale bitno ju je ograničiti na usnu šupljinu, brzim i frontnim terapijskim pristupom koji uključuje sanaciju zuba uzročnika (trepanacija ili ekstrakcija), incizja uz terapiju antibiotikom jer se na taj način rješava uzrok i sprječavaju posljedice i eventualne komplikacije.. Položaj zuba i apscesa zuba je takav da je u komunikaciji s brojnim anatomskim strukturama, i nema gotovo nikakve prepreke koje bi onemogućile daljnje širenje. (3, 8)

Per continuitatem se uzročnik upale prenosi u susjedni anatomski prostor i nastaje sekundarna upala. Daljnjim prijenosom najčešće u obliku septičkog embolusa hematogenim putem širi se u udaljene prostore gdje može uzrokovati apsces mozga, bakterijski meningitis, tromboflebitis kavernoznog sinusa ili pak medijastinitis. (1) Ponekad nije vidljiv jasan uzrok nastanka upale, ali adekvatna dijagnostika u obliku detaljnog kliničkog pregleda s anamnezom i rentgenograskim prikazom omogućavaju povezivanje postojećeg stanja s uzrokom upale.

Pravovremeni endodontski tretman, trepanacija zuba i ekstirpacija nekrotične pulpe sprječavaju formiranje periapikalne lezije koja je najčešći uzrok za razvoj

odontogene upale. Ukoliko je zub uzročnik zahvaćen i velikom karijesnom lezijom i nije moguća endodontska ni restaurativna terapija potrebno ga je ekstrahirati. Formirani intaroralni apsces nužno je incidirati i postaviti dren kroz nekoliko dana kako bi se spriječilo zatvaranje i ponovno nakupljanje gnojnog sadržaja.(16) Svrha incizije je prevencija ponovne uspostave anaerobnih uvijeta i dekonjestija edema čime se povećava prokrvljenost tkiva i uspostavlja posljedično veći dotok antibiotika u zahvaćenom području. Ako je prisutan neki od općih simptoma kao što su febrilitet ili limfadenitis potrebno je propisati i antibiotsku terapiju. Kod ekstaroralnog širenja upale potrebno je incidirati formirani apsces kako bi se što prije područje izdreniralo i došlo do cijeljenja. (14) Krivi je postupak puštanje apscesa da samostalno perforira jer tako nastaju velike i neestetske ožiljkaste promjene kože. (1)

Bitno je svaki apsces što prije liječiti i ograničiti njegovo širenje, jer pojedina stanju izrazito su progredijentna i letalna. U doba antibiotika smrtnost uzrokovana odontogenom upalom je znatno smanjena, ali nije zanemariva. Uz lokalnu kiruršku terapiju, pacijenta se liječi i velikm dozama antibiotika.

7. Zaključak

Uloga stomatologa u sprječavanju širenja odontogene upale je apsolutna. Pravovremena i energična terapija je prijekopotrebna i jedina ispravna, a glavni cilj je spriječiti i zaustaviti širenje upalnog procesa što ranije jer prolaskom iz usne šupljine u susjedne strukture postaje znatno teže kontrolirati smjer širenja i posljedične komplikacije. Trepanacija, ekstrakcija ili incizija s drenažom uz antibiotsku terapiju su metoda odabir u liječenju odontogene upale. Ne postoje stvarne anatomske granice pojedinih prostora već samo omeđenja u obliku mišića i fascija kroz koje uzročnici upale i upalni produkti lagano prolaze i formiraju apscese. Novostvoreno žarište može se razviti u susjednim strukturama, kao što su submandibularna ili sublingvalna loža, ali i u udaljenim dijelovima tijela dovode do upalnih formacija; apscesa mozga ili medijastinitisa. Tada uz antibiotsku postaje potrebna i opsežna kirurška terapija.

8. Sažetak

Odontogena upala je upala čiji je uzročnik zub, najčešće se radi o zubu s nekrotičnom pulpom i već rentgenografski vidljivim periapikalnim procesom. Perikoronitis uzrokovan otežanim nicanjem umnjaka te opsežna parodontopatija također su mogući uzroci. Brzim prolaskom kroz koštanu stijenu formira se subperiostalni apsces, a daljnjom progredijentnošću nastaje submukozni. Ovisno o odnosu insercije mišića i apeksa zuba doći će do formiranja ili intaroralnog ili ekstaroralnog apscesa. Moguća komplikacija je i spuštanje upale iz mandibule u submandibularno, submentalno ili sublingvalno područje, a zbog međusobne komunikacije tih prostora lako se širi i na susjednu stranu ili se spušta u para i retrofaringealni prostor. Daljnjim spuštanjem upala napreduje prema medijastinumu uzrokujući medijastinitis. Upalni produkti mogu formirati i emboluse te krvnom strujom dospjeti do kavernoznog sinusa i uzrokovati tromboflebitis. Širenjem prema moždanom parenhimu nastaje po život opasno stanje apsces mozga, a zahvaćanje moždanih ovojnica dovodi do pojave meningitisa.

Komplikacije odontogene upale liječe se antibiotski u kombinaciji sa kirurškim zahvatom čišćenja nekrotičnog i inficiranog tkiva i ekstrakcijom zuba uzročnika.

9. Summary

Complications of odontogenic inflammation

Odontogenic inflammation is an inflammation caused by tooth. Usually it is caused by teeth with necrotic pulp and radiographically visible periapical process. Pericoronitis that is caused by difficult eruption of wisdom teeth and an extensive periodontal disease are also possible causes. A fast passage through the bone wall forms subperiosteal abscess and further on submucosal. Depending on the relative insertion of the muscle and the apex of the tooth the result will be the formation of either intraroral or extraoral abscess. A possible complication is an inflammation of the lower mandible in the submandibular, submental or sublingual area, and because of the communication between these spaces it may easily spread to the adjacent side or down in the neck and retropharyngeal space. If the inflammation lowers down, it progresses towards the mediastinum causing mediastinitis. The inflammatory products can form an embolus and through the blood stream they can reach the cavernous sinus and cause thrombophlebitis, expanding the brain parenchyma resulting in brain abscess, a life-threatening condition, as well as the abstraction of the meninges, which results in the appearance of meningitis.

The complications of odontogenic infections are treated with an antibiotic in combination with surgical cleaning of necrotic and infected tissue as well as the extraction of the teeth.

10. Literatura

1. Bagatin M, Virag M. Maksilofacijalna kirurgija. Zagreb: Školska knjiga; 1991; 4: 94-117.
2. Ryan A, Patrick A. Severe dental infections in the emergency department. *European Journal of Emergency Medicine*. 2012; 19 (4): 208-13.
3. Miše I. Oralna kirurgija. Zagreb: Jugoslavenska medicinska naklada; 1983; 9: 233-51.
4. Okamoto H, Ogata A, Kosugi M, Tokashima H, Sakata S. Cavernous Sinus Thrombophlebitis related To Dental Infection. *Neuro Med Chir (Tokyo)* 2012; 52 (3): 757-60.
5. Bhatia K, Jones NS. Septic cavernous sinus thrombosis secondary to sinusitis: are anticoagulants indicated? A rereview of the literature. *J.Larygol Otol* 2001; 116 (4): 667-72.
6. Kriss TC, Kriss VM, Warf BC. Cavernous sinus thrombophlebitis: case report. *Neurosurgery* 1996; 39 (2): 385-9.
7. MeSH Browser [data base on the Internet] Cavernous Sinus Trombosis [cited 2008 Nov 20] Available from:
<http://www.nejm.org/doi/full/10.1056/NEJMicm067696>
8. Demarin V, Trkanjec Z. *Neurologija*. Zagreb: Medicinska naklada; 2008; 15: 230-6.
9. MeSH Browser [data base on the Internet] Spine Glossarz Meningitis [cited 2014 Dec 12] available from:

<http://www.grhealth.org/spine/spine-glossary/spine-glossary-meningitis>

10. MeSH Browser [data base on the Internet] Cerebral Abscess [cited 2009 Sep 09] available from:

<http://www.xctmr.com/mriarc/mri087a2.jpg>

11. The Korean Society of Plastic and Reconstructive Surgeons. Immediate Debridement and Reconstruction with a Pectoralis Major Muscle Flap for Poststernotomy Mediastinitis. *Arch Plast Surg.* 2012; 39(1): 36-41.

12. Aparajeet Kar, Dhamic S, Marish M. A case of mediastinitis secondary to retropharyngeal abscess, *J Pharm Biollied Sci.* 2015; 7 (1):63-4.

13. Dykewicz M.S, Hamilos D.L. Rhinitis and Sinusitis. *The Journal of Allergy and Clinical immunology.* 2010; 125 (2): 103-15.

14. Furst M, Ersil P, Caminiti M. A rare Complication of Tooth Abscess- Ludwig's Angina and Mediastinitis. *Cda-adc.* 2001; 67(2):324-7.

15. Kurien M, Mathew J, Job A, Zachariah N. Ludwig's angina. *Clinical Otorinolaryngology.* 1997; 22 (3) : 263-5.

16. Krishnan V, Johnson JV, Helfrick JF. Managment of maxillofacial infections: a review of 50 cases. *J Oral Maxillofac Surg.* 1993; 51(8): 868- 73.

17. Tidwell E, Jenkins JD, Ellis CD, Hutson B, Cederberg RA. Cutaneous odontogenic sinus tract to the chin: a case report. *Int Endod J.* 1997 ; 30(5) :352-5.

18. Cantatore JL, Klein PA, Lieblich LM. Cutaneous dental sinus tract, a common misdiagnosis: a case report and review of the literature. *Cutis.* 2002;70(5) :264-7.

19. Stoll HL Jr, Solomon HA. Cutaneous sinuses of dental origin. *JAMA*. 1963;184 (2) :120-4.
20. Mahler D, Joachims HZ, Sharon A. Cutaneous dental sinus imitating skin cancer. *Br J Plast Surg*. 1971; 24(1): 78-81.
21. Kavitarani B , Bhimappa Mallappa R. Kožna fistula odontogenog podrijetla – pogrešno dijagnosticirana lezija: Prikaz dvaju slučajeva. *Acta Stomatol Croat*. 2012; 46(4): 317-22.
22. Satish K, Gaurov O, Puneet C. Phlebectasia of Internal Jugular Vein. *J Surg Tech Case Rep*. 2012; 4(2): 103–5.
23. Čabov T. Oralnokirurški priručnik. Zagreb: Medicinska naklada; 2009: 13; 117-8.
24. Wabik A, Hendrich B, Nienarowicz J. Odontogenic Inflammatory Processes of Head and Neck in Computed Tomography Examinations. *Pol J Radiol*. 2014; 79: 431-48.

11. Životopis

Dorotea Mihanović rođena je 1989. godine u Zagrebu gdje je završavila osnovnu i srednju školu, te osnovnu glazbenu školu. Godine 2009. upisala je prvu godinu Stomatološkog fakulteta Sveučilišta u Zagrebu. Sudjelovala je na međunarodnom projektu „White teeth“ kao koordinator hrvatskog dijela tima 2014. godine. Od 2013. demonstrator je na Zavodu za mobilnu protetiku i Zavodu za restaurativnu dentalnu medicinu. Piše članke za studentski stomatološki časopis Sonda. Godine 2014. sudjelovala je na ljetnom stomatološkom kampu u Dubrovniku, a tijekom studija prisustvovala je na više kongresa, među ostalim i na međunarodnom FDI kongresu u Indiji. Završila je iTOP curaprox tečaj, a tijekom studija je asistirala u privatnoj stomatološkoj ordinaciji.