

Rizične anatomske strukture donje čeljusti u dentalnoj implantologiji

Sudar, Nikola

Professional thesis / Završni specijalistički

2022

Degree Grantor / Ustanova koja je dodijelila akademski / stručni stupanj: **University of Zagreb, School of Dental Medicine / Sveučilište u Zagrebu, Stomatološki fakultet**

Permanent link / Trajna poveznica: <https://um.nsk.hr/um:nbn:hr:127:161335>

Rights / Prava: [Attribution-NonCommercial 4.0 International/Imenovanje-Nekomercijalno 4.0 međunarodna](#)

Download date / Datum preuzimanja: **2024-12-19**



Repository / Repozitorij:

[University of Zagreb School of Dental Medicine Repository](#)





Sveučilište u Zagrebu
Stomatološki fakultet

Nikola Sudar

Rizične anatomske strukture donje čeljusti u dentalnoj implantologiji

POSLIJEDIPLOMSKI SPECIJALISTIČKI RAD

Zagreb, lipanj 2021.

Rad je ostvaren na Zavodu za oralnu kirurgiju Stomatološkom fakultetu u Zagrebu.

Naziv poslijediplomskog specijalističkog studija: Dentalna implantologija

Mentor rada: izv. prof. dr. sc. Tihomir Kuna, Stomatološkog fakulteta Sveučilišta u Zagrebu

Lektor hrvatskog jezika: Iva Križ, mag. edu. hrv

Lektor engleskog jezika: Dalija Rendić, dipl. učit. engleski jezik

Sastav Povjerenstva za ocijenu poslijediplomskog specijalističkog rada:

1. _____
2. _____
3. _____

Sastav Povjerenstva za obranu poslijediplomskog specijalističkog rada:

1. _____
2. _____
3. _____
4. _____

Datum obrane rada:

Rad sadrži: 51 stranicu

3 tablice

15 slika

1 CD

Rad je vlastito autorsko djelo, koje je u potpunosti samostalno napisano uz naznaku izvora drugih autora i dokumenata korištenih u radu. Osim ako nije drukčije navedeno, sve ilustracije (tablice, slike i dr.) u radu su izvorni doprinos autora poslijediplomskog specijalističkog rada. Autor je odgovoran za pribavljanje dopuštenja za korištenje ilustracija koje nisu njegov izvorni doprinos, kao i za sve eventualne posljedice koje mogu nastati zbog nedopuštenog preuzimanja ilustracija odnosno propusta u navođenju njihovog podrijetla.

Zahvala

Zahvaljujem svojem ocu Branku dr.med, specijalistu kirurgije, specijalistu ortopedije te subspecijalistu iz traumatologije koji mi je bio primjer kako u životu tako i na studiju.

Mojoj ženi Lari koja mi je bila podrška prilikom izrade rada, bodrila u teškim trenucima te pomogla s tehničkom obradom .

Zahvaljujem kolegi i mentoru izv. prof. dr. sc Tihomiru Kuni na iskazanoj dobroti, strpljenju te savjetima oko usavršavanja ovog rada.

Rad posvećujem mojoj djevojčici Franki koja svakom mom danu daje smisao.

Sažetak

RIZIČNE ANATOMSKE STRUKTURE DONJE ČELJUSTI U DENTALNOJ IMPLANTOLOGIJI

Gubitak zubi kako djelomičan tako i potpuni u današnje vrijeme sve češće se rješava ugradnjom dentalnih implantata.

Različiti čimbenici utječu na uspješnost terapije, a u ovom radu se navodi jedan od najbitnijih a to je ispravno pozicioniranje implantata u odnosu na anatomske varijacije donje čeljusti.

Cilj koji želimo postići je izraditi zube koji će biti estetski i funkcionalno prihvatljivi.

Prilikom pregleda i procijenom pacijenta prije implantološke faze želimo pratiti protetski plan te nas to često dovodi do toga da se moramo vrlo često približiti anatomskim strukturama donje čeljusti, čijom povredom može doći do trajnih smetnji kod pacijenta ali ponekad i po život pacijenta opasnih komplikacija.

Implantat se mora postaviti u ispravan položaj u raspoloživoj kosti kako nebi narušili biološka i kirurška načela.

Svaki kliničar koji pristupa implantaciji uz izvrsno poznavanje anatomskih struktura treba se znati služiti i radiološkom dijagnostikom kako bi se procijenila količina i kakvoća tvrdih i mekih tkiva i tako utvrditi dali je dostatna količina kosti za postavljanje dentalnih implantata te je li potrebna augmentacija.

Iscrpnim kliničkim pregledom te analizom CBCT snimke moguće je izraditi smjernice koji će polučiti optimalne rezultate, provesti terapiju na zadovoljavajući način kako za terapeuta tako i za pacijenta.

Ključne riječi: dentalni implantati; anatomske strukture; CBCT.

Summary

RISKY ANATOMICAL STRUCTURES OF THE MANDIBLE IN DENTAL IMPLANTOLOGY

Tooth loss, both partial and complete, is nowadays increasingly solved by the installation of dental implants.

Various factors affect the success of therapy, and in this paper one of the most important is stated and that is the correct positioning of the implant in relation to the anatomical variations of the mandible.

The goal we want to achieve is to make teeth that will be aesthetically and functionally acceptable.

When examining and assessing the patient before the implant phase, we want to follow the prosthetic plan and this often leads us to the fact that we often have to approach the anatomical structures of the lower jaw, whose injury can lead to permanent disturbances in the patient and sometimes life-threatening complications.

The implant must be placed in the correct position in the available bone so as not to violate biological and surgical principles.

Every clinician who approaches implantation with excellent knowledge of anatomical structures should know how to use radiological diagnostics to assess the quantity and quality of hard and soft tissues and thus determine whether there is enough bone to place dental implants and whether augmentation is needed.

With a comprehensive clinical examination and analysis of CBCT images, it is possible to develop guidelines that will achieve optimal results, to conduct therapy in a satisfactory manner for both the therapist and the patient.

Keywords: dental implants; anatomical structures; CBCT

SADRŽAJ

1. UVOD.....	1
2. ANATOMSKA GRAĐA DONJE ČELJUSTI	4
2.1. Građa kosti donje čeljusti	5
2.2. Krvne žile donje čeljusti.....	7
2.3. Inervacija donje čeljusti.....	12
2.4. Implantološki aspekti donje čeljusti.....	14
2.4.1. Implantologija prednje regije mandibule.....	14
2.4.2. Implantologija stražnje regije mandibule.....	17
2.5. Ozljede krvnih žila prilikom postavljanja implantata.....	19
2.5.1. Ozljede krvnih žila u regiji prednje mandibule	19
2.5.2. Ozljede krvnih žila u regiji stražnje mandibule.....	23
2.6. Ozljede inervacije donje čeljusti prilikom postavljanja implantata.....	25
2.6.1. Incizivni kanal.....	26
2.6.2. Mentalni živac.....	27
2.6.3. Lingvalni živac.....	29
2.6.4. Donji alveolarni živac.....	30
2.6.5. Dvostruki mandibularni kanal.....	34
2.7. Kirurške vodilice.....	35
3. RASPRAVA.....	36
4. ZAKLJUČAK.....	40
5. LITERATURA.....	42
6. ŽIVOTOPIS.....	50

Popis skraćenica

CBCT – Cone Beam Computerised Tomography

CT – Computerised Tomography

IAN – Inferior alveolar nerve eng.

1.UVOD

Prije početka terapije implantatima iznimno je važno napraviti kvalitetnu i iscrpnu dijagnostiku.

Prije implantološke terapije potrebno je obratiti pozornost dali je usna šupljina sanirana. Potrebno je izvaditi zube koji se ne mogu očuvati. Parodont mora biti stabilan i bez aktivne bolesti. Kariozne lezije sanirati kako bi se zaustavilo napredovanje bolesti. Treba napraviti temeljitu procijenu pacijenta. To je vrlo bitan i opsežan postupak ali i presudan za uspješnu implantološku terapiju. Objasniti pacijentu koje su prednosti dentalnih implantata u odnosu na fiksno protetske radove ili mobilne protetske radove, objasniti moguće komplikacije prilikom postavljanja dentalnih implantata, troškove implantološke terapije.

Treba zatražiti podatke o općenitom zdravstvenom stanju pacijenta, uzima li kakvu terapiju (antikoagulantnu terapiju, terapiju bisfosfonatima), ima li dijabetes ili bilo koje metaboličke bolesti kostiju (osteopetroza, osteoporoza itd.).

Vrlo je važno obratiti pozornost na čimbenike povezane sa mjestom gdje će implantati biti postavljeni. To uključuje osnovna anatomska obilježja, kao što su količina kosti u vertikalnoj i horizontalnoj dimenziji, te postoji li potreba za augmentacijom tvrdog tkiva. Pregled treba uključiti mjerenje grebena kako bi se procijenila količina tvrdih tkiva.

Treba odlučiti hoće li se implantacija provesti prostoručno, djelomično ili potpuno navodjeno kirurškim predloškom kojim kontroliramo nagib i dubinu. Predložak treba omogućiti da se planirani položaj implantata jednostavno prenese na ležište. Nakon implantacije postkirurškom procijenom provjeravamo položaj i nagib implantata te stabilnost i odsustvo patoloških obilježja (1).

Neuspjeh implantološke terapije u današnje vrijeme je minimalno baziran na same implantate, već pogreške nastaju zbog lošeg pozicioniranja istih te nepoznavanja anatomskih struktura od strane kliničara.

U dentalnoj implantologiji najčešće traumatizirani živac je inferiorni alveolarni živac (IAN).

Ostali živci koji mogu biti ozljeđeni su jezični živac i bukalni živac. Na Međunarodnom institutu za implantacije Misch (Beverly Hills, MI) upućuju da se 73% stomatologa susrelo sa situacijama neurosenzornog oštećenja u svojoj praksi.(2)

Gregg JM u svom istraživanju navodi da se ozljede živca prilikom ugradnje implantata u donju čeljust javljaju u akutnim 5-15% slučajeva, a trajni neurosenzorni poremećaj rezultira približno u 8% slučajeva. (3).

Prilikom ugradnje implantata u donju čeljust mogu se pojaviti ozbiljne komplikacije poput hematoma dna usne šupljine što može biti po život opasno stanje. Preoperativno snimanje trodimenzionalnom dijagnostikom pomaže vizualizirati pojedinačni oblik mandibule, što bi moglo smanjiti učestalost ozbiljnih komplikacija.

Catherine Law i suradnici su pretraživali literaturu koja datira od 1990 do 2016 godine. Pojmove koje su koristili za pretragu su : hematom dna usta, sublingvalni hematom, hematom oko zubnog implantata, implantat u donjoj čeljusti i komplikacija zubnog implantata. Pretragom literature prijavljeno je 25 slučajeva hematoma dna usta. Krvarenje je uzrokovano perforacijom jezičnog korteksa 84% slučajeva. Opstrukcija dišnih puteva rezultirala je hitnom intubacijom i traheotomijom u 68 % slučajeva. Većina slučajeva zahtjevala je kirurško liječenje u bolničkim uvjetima. Od 17 prijavljenih slučajeva 5 implantata je moralo biti uklonjeno, 9 je ostalo na mjestu implantacije dok su tri implantata nisu ni ugradila. Samo u jednom slučaju je izvršeno preoperativno snimanje trodimenzionalnom dijagnostikom.(4)

Iz toga je vidljivo da je trodimenzionalna dijagnostika ključna kako bi se komplikacije svele na minimum.

Svrha ovog rada je pomoću dostupne literature prikazati kolika je uspješnost implantološke terapije u pojedinim studijama u odnosu na strukture donje čeljusti, koje ako se previde mogu izazvati stanje opasno po život pacijenta ili trajno oštećenje te ukazati na važnost dobrog planiranja implantološke terapije. Iz navedenih studija prikazati i oštećenja rizičnih struktura donje čeljusti te kako su ih kliničari sanirali u odnosu na varijacije u anatomiji.

2.ANATOMSKA GRADJA DONJE ČELJUSTI

2.1. Gradnja kosti donje čeljusti

Donja čeljust, (lat. *mandibula*) je najveća i jedina kost lubanje koja je pokretna.

Osnovicu donje čeljusti oblikuje čvrsto potkovasto tijelo što na lijevoj i desnoj strani prelazi u granu donje čeljusti.

Trup donje čeljusti, (lat. *corpus mandibulae*), ima masivni donji dio, (lat. *basis mandibulae*), na kojem se nalazi zadebljani zubni dio, (lat. *procesus alveolaris*).

Sa prednje strane tijela donje čeljusti smještena je izbočina brade, (lat. *protuberantia mentalis*), što se prema dolje širi u koštani trokut, kojeg je osnovica uz donji rub kosti široka 2,5 do 3 centimetra i završava kvržicama brade, (lat. *tubercula mentalia*).

U području između prvog i drugog pretkutnjaka nalazi se otvor brade, (lat. *foramen mentale*), kroz kojeg izlaze živac i krvne žile brade. Postranično se na trupu nalazi kosa pruga, (lat. *linea obliqua externa*), što seže do grane donje čeljusti. Iznad nje se nalazi udubina gdje se veže mišić obraza (lat. *musculus buccinator*) (5).

Na unutrašnjoj strani donje čeljusti sprijeda nalazimo četiri koštana trna, (lat. *spinae mandibulae*). Dva gornja trna polazište su genioglosalnog a dva donja trna genioidnog mišića. Ispod trnastih izdanaka s obje strane se nalazi udubina polazišta dvotrbušastog mišića, (lat. *fossa digastrica*). Iza te udubine počinje koštana pruga od koje polazi milohoidni mišić. U gornju udubinu, (lat. *fovea sublingualis*), smještena je podjezična žlijezda, a u donju, (lat. *fovea submandibularis*), podčeljusna žlijezda (5).

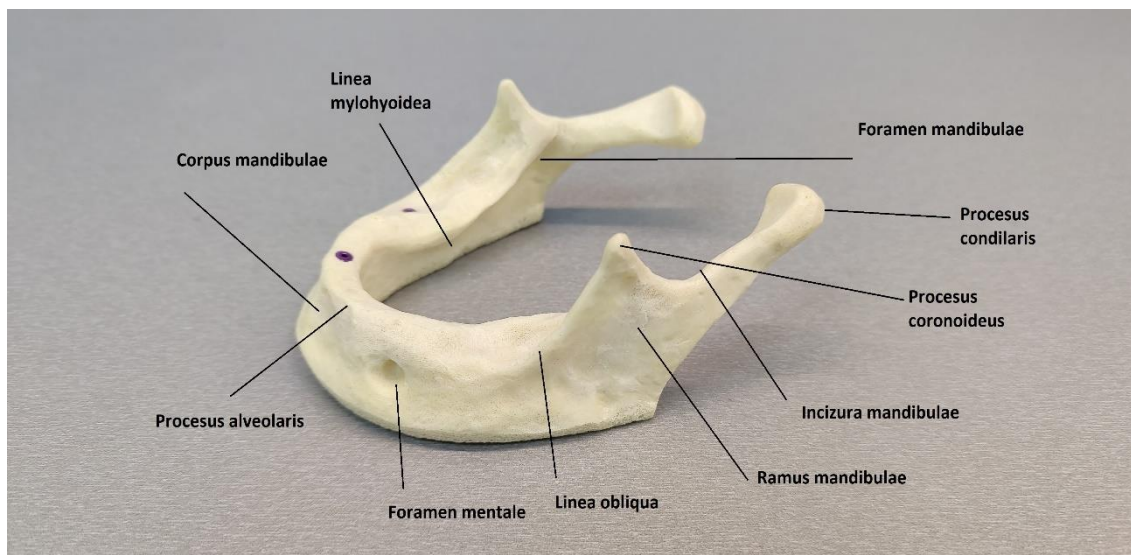
Zubni dio, (lat. *pars alveolaris*), uža je od osnovice te su njegovi stražnji dijelovi postavljeni malo prema unutra. Na svakoj strani zubnog dijela nalazi se po osam zubnih pretinaca, (lat. *alveole dentales*), odijeljene pregradama, (lat. *septa interalveolaria*).

Grana donje čeljusti sa trupom zatvara kut između 110 i 130 stupnjeva. Na vanjskoj strani kuta nalazi se hrapavost gdje je hvatište žvačnog mišića, (lat. *tuberositas masseterica*).

Sa unutarnje strane je hrapavost gdje se hvata medijalni krilasti mišić, (lat. *tuberositas pterigoidea*) (5).

Uzlazni krak (lat. *ramus mandibulae*) je ravna i tanka ploča koja je usmjerena prema gore i natrag. Na nju se nastavljaju dva nastavka razdvojena usjeklinom (lat. *incisura mandibulae*). Mišićni ili koronoidni nastavak nalazi se s prednje strane, (lat. *processus coronoideus*), je ploča oblika trokuta na koju se hvata sljepoočni mišić. Stražnji zglobni

nastavak, (lat. *processus condilaris*), preko vrata donje čeljusti, (lat. *collum mandibulae*), završava glavom donje čeljusti (lat. *caput mandibulae*). Na prednjoj strani vrata nalazi se udubina za hvatište lateralnog krilastog mišića, (lat. *fovea pterigoidea*) (6). Na unutarnjoj strani grane donje čeljusti nalazi se (lat. *lingula mandibulae*) koja se sa medijalne strane ogradjuje otvorom (lat. *foramen mandibulae*). *Foramen mandibulae* početak je kanala donje čeljusti. Smješten je u sredini između prednjeg i stražnjeg dijela grane donje čeljusti. Kanal donje čeljusti prolazi tijelom kosti sve do otvora u području brade, te završava kanalićem sjekutića, (lat. *canalis incisivus*) (Slika 1) (6).



Slika 1. Koštani dijelovi donje čeljusti

2.2. Krvne žile donje čeljusti

Područje usne šupljine dobro je vaskularizirano. Poznavanje anatomije krvnih žila usne šupljine posebno je bitno u implantologiji zbog mogućnosti nastanka komplikacija u tijeku ili nakon samoga zahvata (7).

Vanjska karotidna arterija (*lat. a. carotis externa*) sa svojim završnim granama opskrbljuje orofacijalno područje krvlju. Pruža se od štitne hrskavice do vrata donje čeljusti, gdje se dijeli na završne grane, maksilarnu arteriju i površinsku temporalnu arteriju. Vanjska karotidna arterija opskrbljuje krvlju dio vrata i viscerokranij, osim mozga, unutrašnjeg uha i oka (7).

Bočne grane vanjske karotide su:

- a. thyreoidea superior,
- a. lingualis
- a. facialis
- a. occipitalis
- a. pharyngea ascendens
- a. auricularis posterior

Jezična arterija (a. lingualis) vaskularizira dno usne šupljine i jezik, a završne su grane podjezična arterija (a. sublingualis) i duboka jezična arterija (a. profunda linguae).

Krvarenje jezične arterije jako se teško zaustavlja podvezivanjem same arterije pa je potrebno podvezati a. carotis externu, što zahtjeva kirurški zahvat u bolničkim ustanovama.

Arterija lica (a. facialis) vaskularizira dio lica, žlijezde slinovnice i mimičnu muskulaturu, a završna grana a. facialis jest a. angularis. U područje lica a. facialis dolazi iz vrata preko ruba donje čeljusti 2-3 centimetra ispred m. masetera. Arterija lica daje ogranak kod submandibularne žlijezde. Taj ogranak je podčeljusna arterija (*lat. a. submentalis*). Podčeljusna arterija se proteže naprijed prema milohoidnom mišiću ispod tijela mandibule. Anastomozira sa podjezičnom arterijom i sa donjom alveolarnom arterijom.

Arterija gornje čeljusti (*a. maxillaris*) vaskularizira mišiće za žvakanje, zube, desni, alveole i kost gornje i donje čeljusti, sluznicu nosa i maksilarnog sinusa, *duru i cavum tympani* (Slika 4).

A. maxillaris se dijeli na tri dijela:

- mandibularni (*a. auricularis profunda, a. tympanica anterior, a. meningea media i a. alveolaris inferior*)
- pterigoidni (*a. masseterica, a. buccalis, a. temporalis profunda anterior et posterior i rami pterygoidei*).
- Pterigopalatinski (*a. alveolaris superior posterior, a. infraorbitalis, a. palatina descendens, a. canalis pterygoidei i a. pharyngea suprema*). (7).

Venska cirkulacija u području orofacijalne regije uglavnom prati odgovarajuće arterije.

Sve vene lica ulijevaju se u zajedničku, ali i nestalnu ličnu venu (*v. facialis communis*) koja se ako postoji ulijeva u unutrašnju vratnu venu (*v. jugularis interna*).

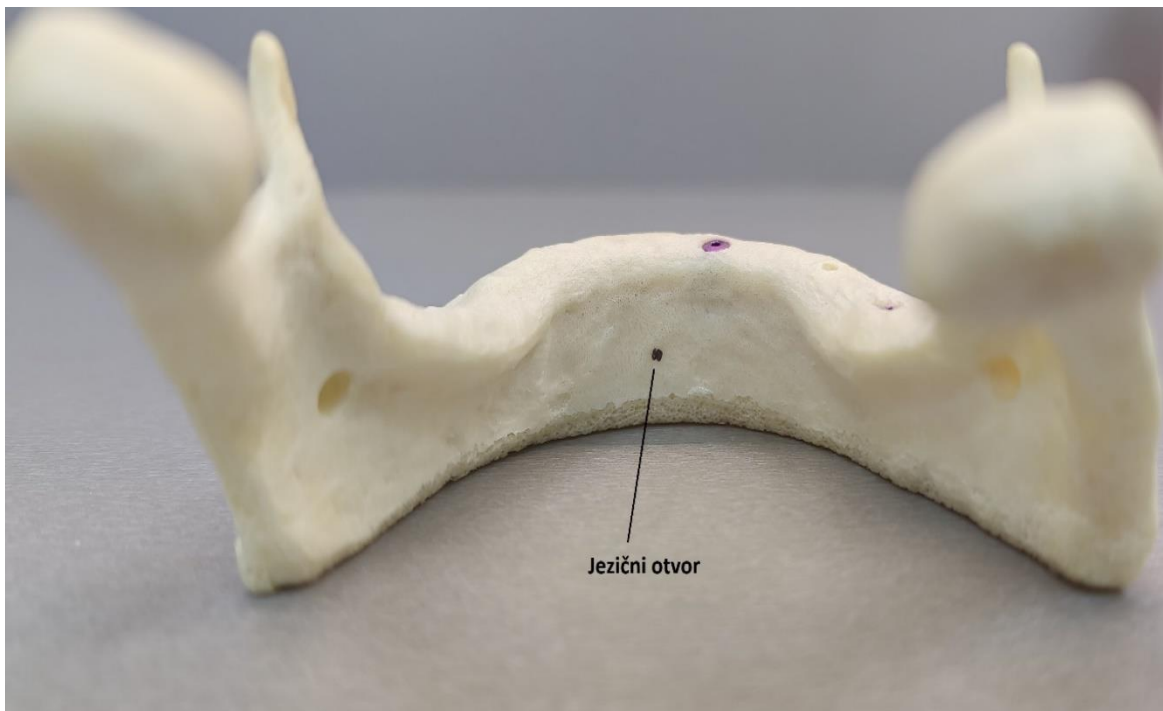
Vena lica (*v. facialis*) u svojem toku prati arteriju lica (*a. facialis*). Počinje kao vena ožnog kuta (*v. angularis*) i skuplja krv iz područja vjeđa, nosa, postraničnih dijelova lica, podušne žlijezde, nepca i usana. *V. angularis* anastomozira sa gornjom oftalmičkom venom (*v. oftalmica superior*).

V. maxillaris je glavna izvodna vena iz područja pterigoidnog venskog spleta (*plexus pterigoideus*) (7).

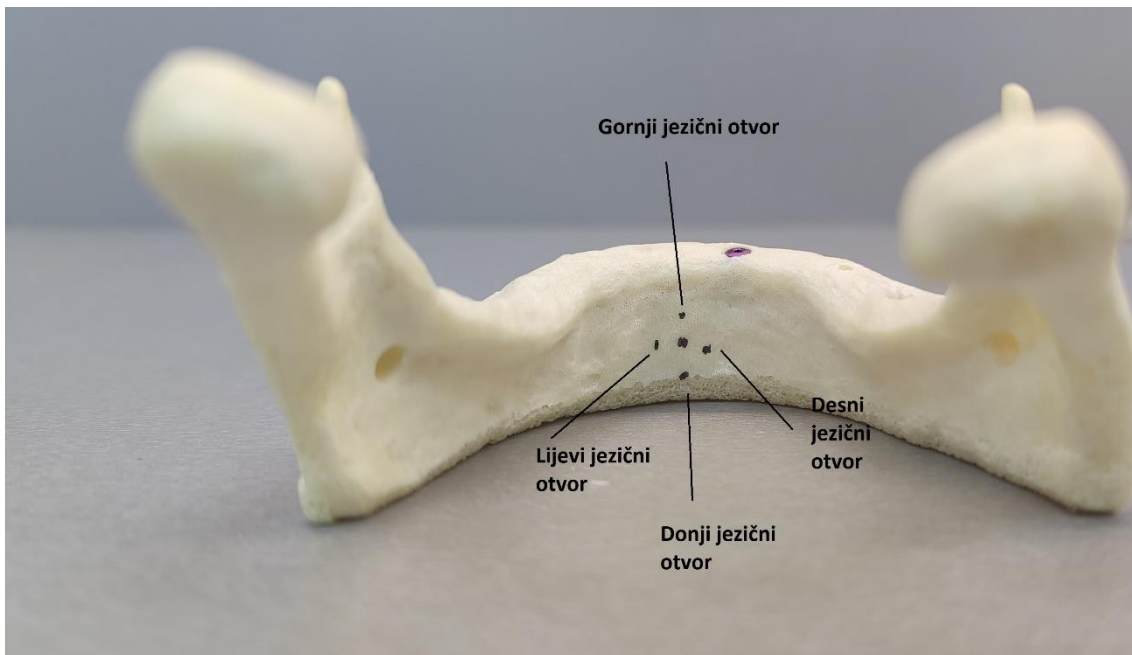
Jezični otvor (*lat. lingual foramen*)

U opisu kirurških zahvata u donjoj čeljusti jezični otvor i krvne žile koje prolaze kroz njega nisu često navedene (8). Uglavnom se nalaze u središnjoj liniji, ali često se mogu opaziti i paramedijanski, bočni i stražnji jezični otvori. Krvne žile i živci koji prolaze tim jezičnim kanalima često tvore anastomoze s neurovaskularnim strukturama iz mandibularnog kanala i njegovih grana (9,10). Unutrnja strana prednje regije mandibule često pokazuje višestruke jezične otvore (Slika 3). Submentalne i sublingvalne arterije i njihove grane nalaze se u jezičnim vaskularnim kanalima.

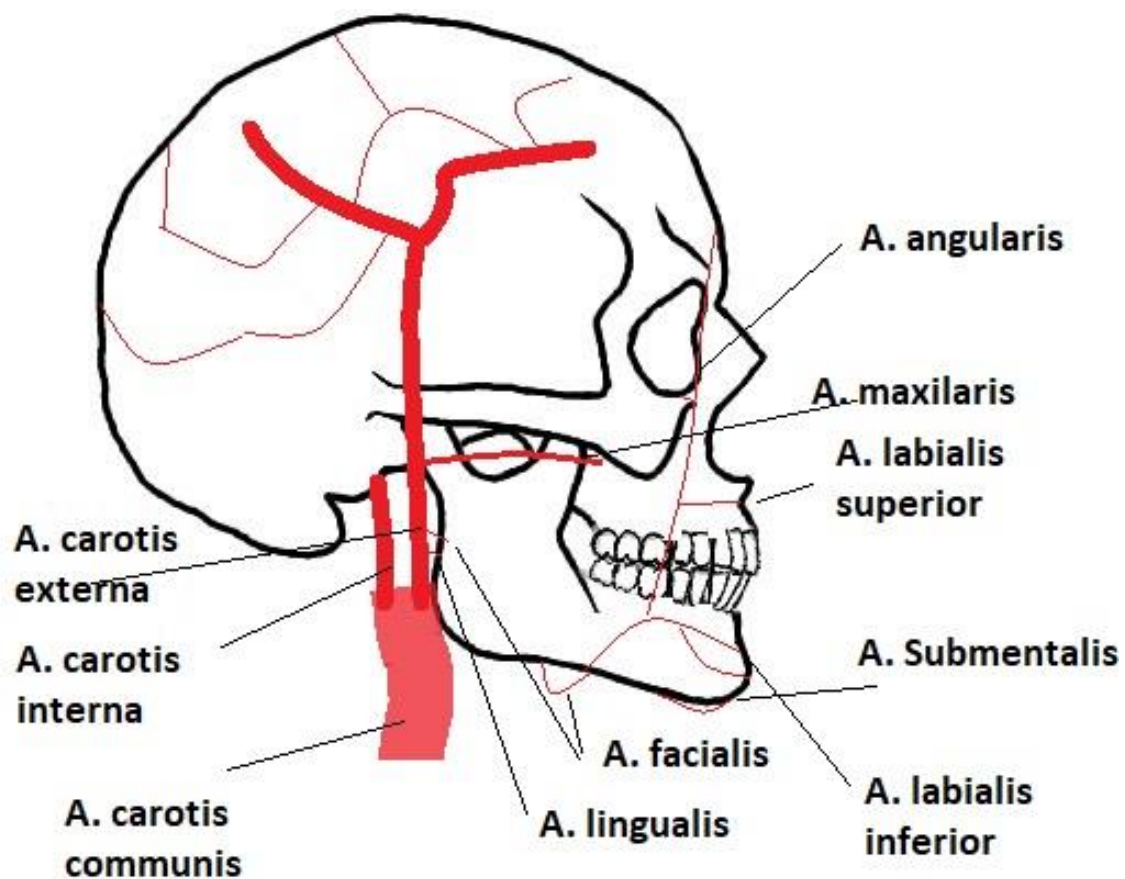
Izvođenje postupaka implantacije u prednjem dijelu mandibule može rezultirati perforacijom jezičnog korteksa, što može ozlijediti arterije koje leže unutar jezičnog kanala. Ako dođe do krvarenja, to bi moglo dovesti do opstrukcije gornjih dišnih putova, što je stanje opasno po život (Slika 2) (11).



Slika 2. Jezični otvor



Slika 3. Postranični jezični otvori



Slika 4. Prikaz orofacijalnih krvnih žila

2.3. Inervacija donje čeljusti

Zadaća je živaca primanje podražaja iz unutrašnjosti tijela i okoline, kao i prijenos impulsa s periferije u središnji živčani sustav. Nakon toga se živcima primljene informacije obraduju, definiraju i oblikuju u motoričke odgovore izvršnih organa radi kontrakcije mišića. Ovisno o tome u kojem smjeru vode podražaje postoje motorički i senzibilni živci. Živčana vlakna motoričkih neurona završavaju na izvršnim organima (mišići, žlijezde), a senzibilna završavaju na periferiji tijela u obliku različitih tvorbi koji su receptori za pojedine vrste osjeta.

Od brojnih moždanih živaca za orofacijalno područje su važni *n. trigeminus*, *n. facialis*, *n. glossopharyngeus*, *n. hypoglossus* i njihove grane.

N. trigeminus je peti moždani živac i ima mješovita vlakna. Ima tri grane :

- *n. ophthalmicus*,
- *n. maxillaris*,
- *n. mandibularis* (Slika 5).

N. ophthalmicus pred ulazak u očnu šupljinu formira tri grane: *n. lacrimalis*, *n. frontalis*, *n. nasociliaris*. Oni daju osjetna živčana vlakna za kožu čela, gornje vjeđe, očnu jabučicu, spojnicu oka te dio sluznice nosa i paranazalnih sinusa.

N. maxillaris izlazi iz lubanje kroz okrugli otvor (*foramen rotundum*). Glavni je ogranak *n. infraorbitalis* koji osjetno inervira kožu nosa, donje vjeđe, i gornje usne te zube i gingivu gornje čeljusti.

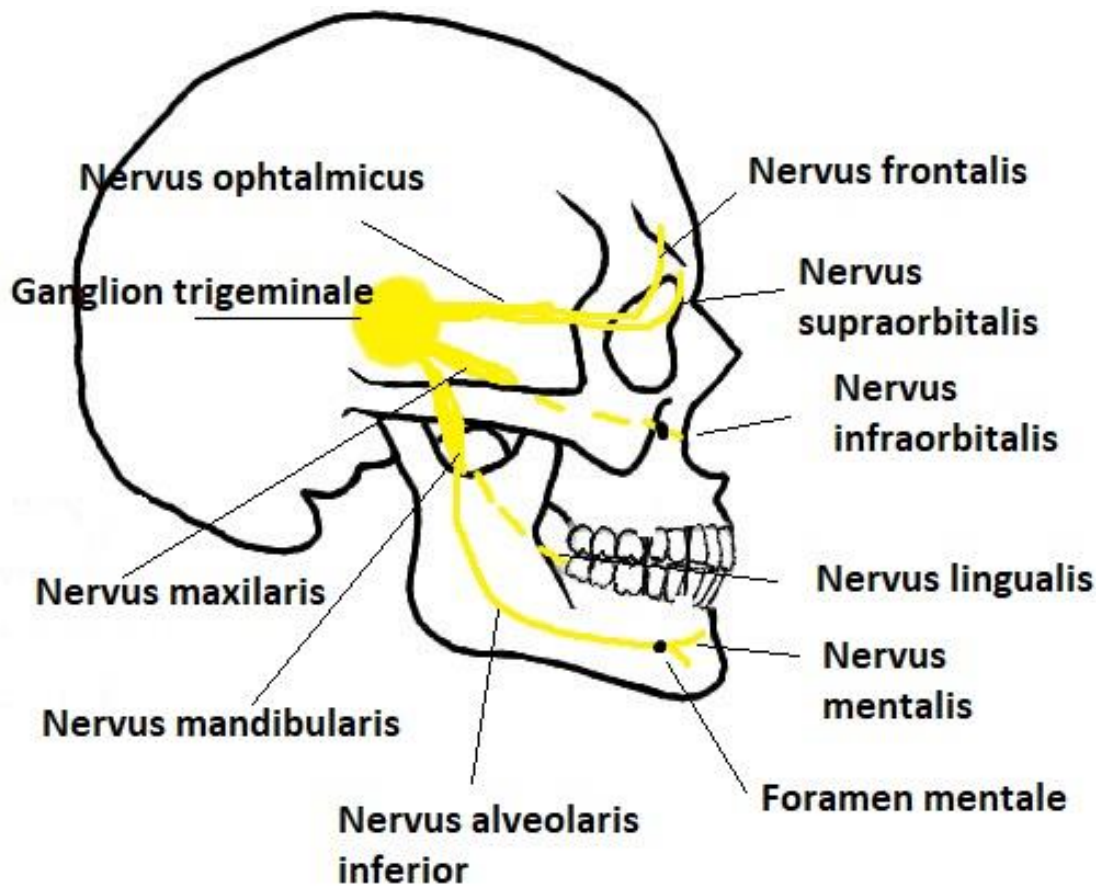
N. mandibularis čiji motorički dio inervira žvačne mišiće a osjetni dio inervira jezik (*n. lingualis*), dno usne šupljine (*n. mylohyoideus*) donje zube i gingivu donje čeljusti (*n. alveolaris inferior*), zatim sluznicu obraza te kožu brade i donjeg dijela lica (*n. mentalis*).

N. facialis VII. moždani živac sadrži nekoliko motoričkih ogranaka za mimične mišiće lica, zatim parasimpatička i senzorna vlakna intermedijusa. Oni inerviraju suznu, podčeljusnu, i podjezičnu žlijezdu, a senzorna vlakna prenose okusne informacije iz prednjeg dijela jezika(7).

N. glossopharyngeus IX. Moždani živac ima motorička, senzorička i parasimpatička vlakna. Iz lubanje izlazi kroz jugularni otvor. Inervira mišiće i sluznicu ždrijela, sluznicu

bubnjića, doušnu žlijezdu i karotidno tijelo. Senzorički inervira korijen jezika iza ograđenih papila. Sudjeluje u refleksu gutanja te inervira sluznicu krajnika i mekog nepca.

N. hypoglossus (XII. moždani živac) inervira mišiće jezika(7).



Slika 5. Prikaz inervacije u predjelu orofacijalne regije

2.4. Implantološki aspekti donje čeljusti

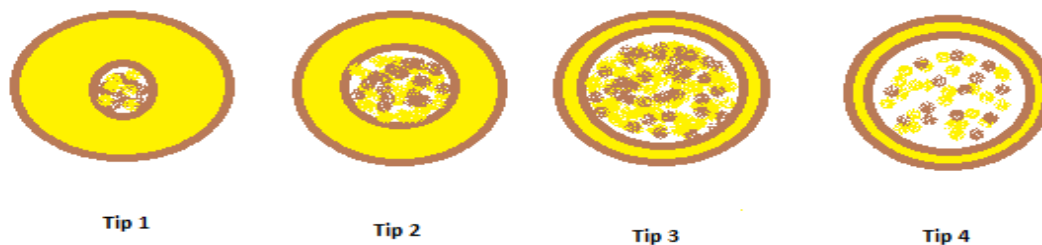
2.4.1. Implantologija u prednjoj regiji mandibule

Ova regija može se definirati kao regija između dva mentalnog otvora. Količina raspoložive kosti gotovo je uvijek dovoljna za postavljanje implantata. Način resorpcije često može dovesti do smanjivanja visine alveolarne kosti kako bi se iskoristio ostatak bazalne kosti. Gubitkom zubi dolazi do resorpcije na račun labijalne stijenke koja je tanja od lingualne. Zatim slijedi progresivan gubitak visine (12). Cawood i Howell su napravili klasifikaciju atrofije mandibule (Tablica 1.) (13).

Tablica 1. Klasifikacija atrofije prednje mandibule po Cawoodu i Howellu (13)

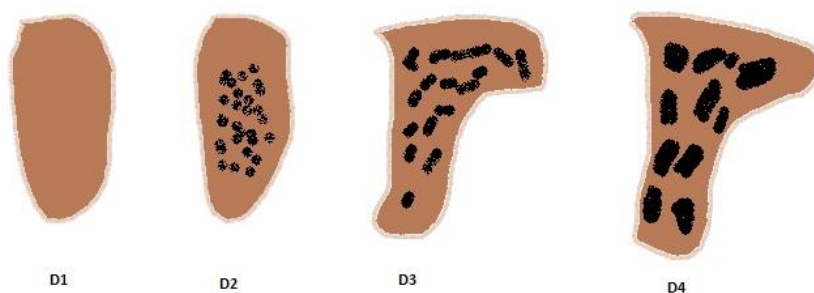
Klasa I	Ozubljena
Klasa II	Neposredno nakon ekstrakcije
Klasa III	Dobro zaobljen oblik grebena, adekvatne širine i visine
Klasa IV	Greben oblika oštrice noža, adekvatne visine i neadekvatne širine
Klasa V	Plosnati oblik grebena, neadekvatne visine i širine
Klasa VI	Sniženi oblik grebena, s očitim gubitkom bazalnog dijela

Godine 1985. Lekholm i Zarb napravili su kategorizaciju kosti s obzirom na količinu spongiozne i kompaktne kosti (Slika 6) . Tip 1 ima smanjeni dio spongiozne kosti ali veliki dio kompaktne kosti. dok tip 4 ima većim udio spongioze sa manjim udjelom kompaktne kosti. Uspješnost implantološke terapije će uvelike ovisiti o kojem tipu kosti se radi Najveći gubitak implantata je u kosti tipa 4 (14).



Slika 6. Klasifikacija kosti po Lekholm i Zarb

Misch je 1988. godine napravio klasifikaciju kosti u pet kategorija s obzirom na makroskopsko svojstvo kosti, lokalizaciju, taktilni osjećaj prilikom ugradnje implantata te nalaz kompjutorizirane tomografije (CT) (Slika 7) (Tablica2) (15).

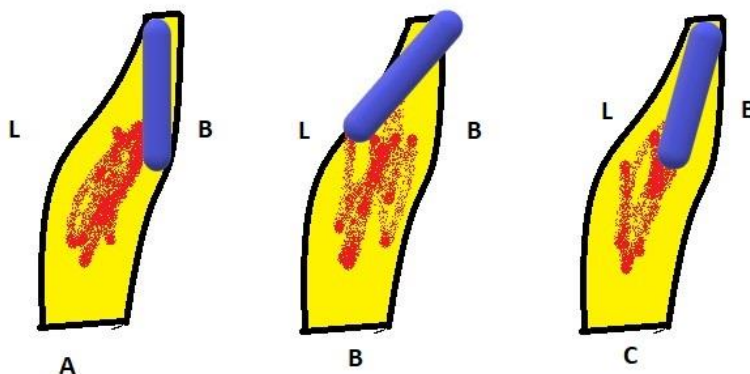


Slika 7. Klasifikacija po Mischu.

Tablica 2. . Klasifikacija kosti po Mischu s opisom, taktilnim analogom i tipičnom lokalizacijom pojedine gustoće kosti.

Gustoća kosti	Opis	Taktilni analog	Tipična lokacija
D1	Kortikalna kost gusta	Javorovo ili hrastovo drvo	Prednja regija mandibule
D2	Kortikalna kost porozna i trabekularna kost čvrsta	Drvo smreka ili drvo bijelog bora	Stražnja regija mandibule Prednja regija mandibule Prednja regija maksile
D3	Kortikalna kost porozna i tanka i trabekularna kost čvrsta	Drvo balsa	Stražnja regija maksile Prednja regija maksile Stražnja regija mandibule
D4	Trabekularna kost rijetka	Stiropor	Stražnja regija maksile

Alveolarni nastavak obično inklinira prema labijalno, a isto tako i bazalna kost. Prilikom izvođenja osteotomije u bazalnoj kosti treba biti vrlo pažljiv zbog njezine inklinacije. Osteotomija u bazalnoj kosti zahtjeva inkliniranje svrdla, s apikalnim dijelom usmjerenim labijalno prema vrhu brade kako bi se izbjeglo perforiranje lingualne stijenke (Slika 8).



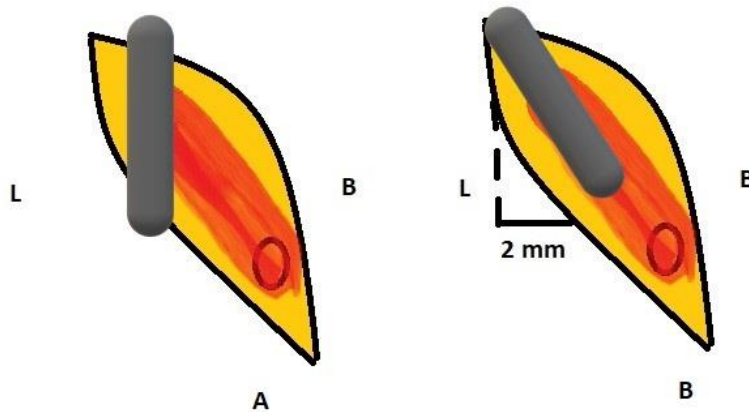
Slika 8 . A – Implantat previše bukarno, B – Implantat previše lingvalno i probijena je kortikalna ploča, C – Ispravno postavljen implantat i anguliran implantat.

2.4.2 Implantologija u stražnjoj regiji mandibule

Ova regija je smještena distalno od foramena mentale. Visina kosti raspoložive za implantate ograničena je položajem donjeg alveolarnog neurovaskularnog snopa. U početku dolazi do atrofije labijalne alveolarne stijenke što rezultira uskim grebenom nakon čega slijedi gubitak visine. Spoj između alveolarne i bazalne kosti mogao bi se proizvoljno definirati kao mjesto hvatišta obraznog mišića što se može podudarati sa lokacijom donjeg alveolarnog kanala (16).

Inklinacija grebena posteriorne mandibule je manje strma u području pretkutnjaka nego u regiji drugog kutnjaka, gdje postoji veći nagib na što utječe submandibularna fosa ispod milohoidnog grebena. Za sigurno implantiranje u ovoj regiji nužno je ispravno locirati mandibularni živac te bukolingvalni položaj neurovaskularnog snopa. Meziodistalni položaj implantata mora se precizno odabrati budući da položaj neurovaskularnog snopa varira u visini meziodistalno (17).

Implantati se često moraju postaviti pod kutom, sa svrdlom iz smjera nagnutim iz smjera palatinalne strane gornjih zubi, što kompenzira loš pristup u ovoj regiji (Slika 9).



Slika 9. A – neispravno postavljen implantat u stražnjoj regiji mandibule. B – Ispravno postavljen implantat.

Dubina submandibularne jame je veća od 2 mm u 71,5 do 80 % pacijenata(17).

2.5. Ozljeđe krvnih žila prilikom postavljanja implantata

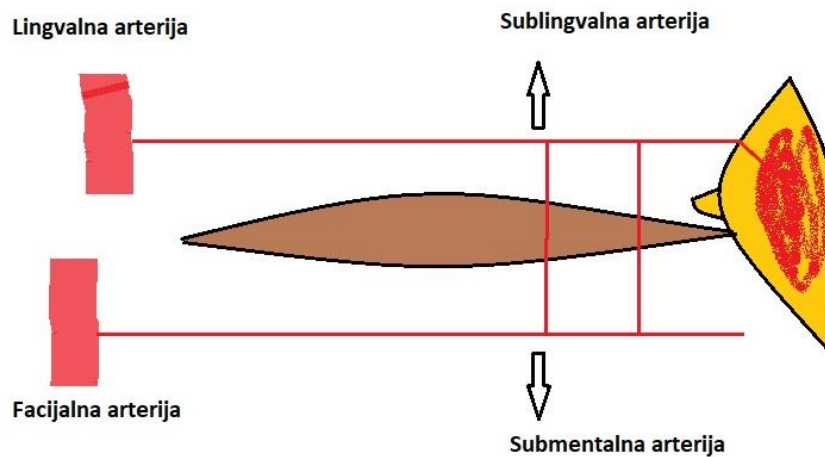
2.5.1. Ozljeđa krvnih žila u regiji prednje mandibule

Komplikacije pri postavljanju implantata u prednju regiju mandibule mogu nastati zbog neadekvatnog planiranja liječenja, zbog loše tehnike implantacije a neke zbog neodgovarajućih mjera opreza (18). Nakon postavljanja dentalnog implantata najčešće su neurološke komplikacije, (8,5%) slučajeva, infekcije (1,8 %) slučajeva, te po život opasna krvarenja kojih je u literaturi spomenuto samo 15 slučajeva (19).

Iako su neposredna krvarenja prilikom postavljanja implantata rijetka, mehanički pritisak sublingvalnog područja na gornji dišni put može biti stanje opasno po život koje nastupa vrlo brzo (20). Probijanjem lingvalnog kortikalisa prednje mandibule i ozljedom sublingvalne arterije dolazi do nakupljanja krvi iznad mišića milohioideusa što mehaničkim putem pritišće jezik prema nepcu i zatvara gornji dišni put. Takvo stanje zahtjeva hospitalizaciju.

Podjezična arterija prati mandibulu i uz podjezičnu žlijezdu ide do milohioideusa kojeg opskrbljuje hranjivim tvarima. Na razini milohioideusa ova arterija daje ogranke koji anastomoziraju sa submentalnom arterijom. Arterija završava kod mentalnog trna. (21)

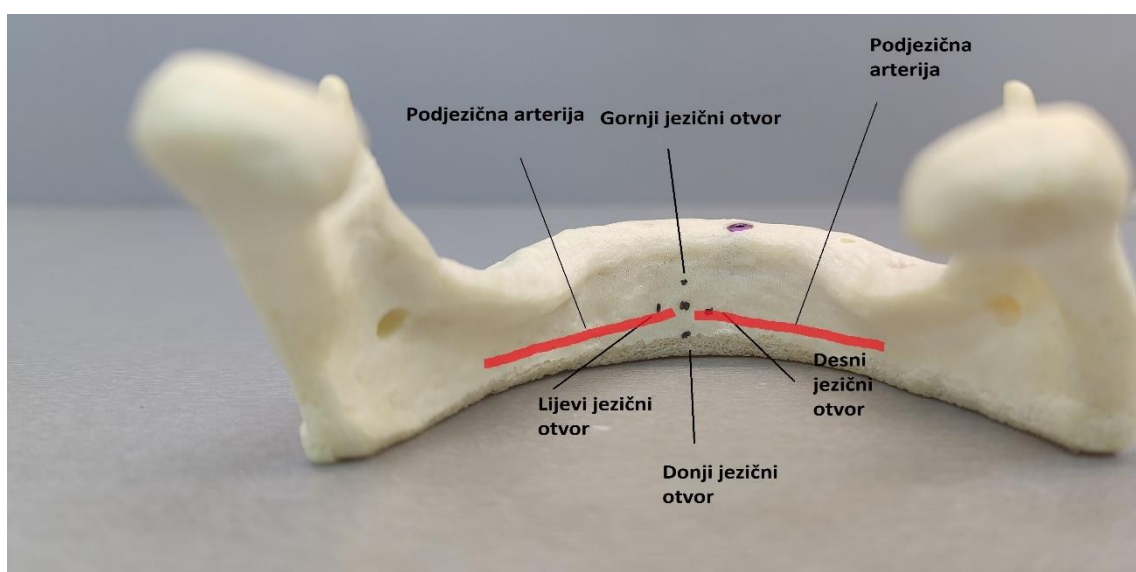
Submentalna arterija je ogranak facijalne arterije. Proteže se zajedno sa milohioidnim živcem po donjoj strani milohioideusa sve do prednjeg digastričnog živca kojeg opskrbljuje hranjivim tvarima. Na tom mjestu anastomozira sa podjezičnom arterijom (Slika 13) (21).



Slika 13. Prikaz anastomoze submentalne i sublingvalne arterije.

Podjezična arterija može ući u prednji dio mandibule kao jedan otvor ili kao više otvora. Stoga, prilikom postavljanja dentalnih implantata ozljeda sublingvalne arterije može biti ekstraosealna ili intraosealna.

Jezični otvor može biti pojedinačan ili višestruk. Ako je pojedinačan može sadržavati arteriju velikog promjera te izazvat značajan hematom ako se arterija ozljedi (Slika 14).(22,23).



Slika 14. Shematski prikaz podjezične arterije i lingualni forameni.

Hematom dna usne šupljine je potencijalno po život opasna situacija. Ukoliko nastane potrebno je održavati put gornjeg dišnog sustava. Treba učiniti intubaciju, hospitalizaciju ili eventualno traheotomiju.

Maria Pennarocha-Diago i suradnici prijavljuju sa odjela za oralnu kirurgiju u Valenciji dva slučaja (24). Prvi je 56 godišnji muškarac. Imao je značajnu atrofiju donje čeljusti pa mobilni protetski nadomjestak mu nije nikako odgovarao. Savjetovali su mu protetski nadomjestak nošen na dva implantata. Nije imao nikakvih bolesti u podlozi. Napravljen je ortopan i provedena kontrola zgrušavanja krvi. Podignut je mukoperiostalni režanj i donesen je zaključak da će mu postaviti dva implantata širine s 3,7 mm i dužine 11,5 mm. Implantati su postavljeni i u manje od dvadeset minuta dolazi do hematoma koji pritišće jezik na nepce. Dišni put je bio prohodan. Daljnji rast hematoma je kontroliran kompresijom.

Pacijent je smješten u bolnicu. Napravljeni su nalazi krvi koji su bili u redu. Kontrolirali su hematom koji nije niti rastao niti se smanjivao. Napravili su mu traheostomu i izvadili implantate. Drugi dan se hematom počeo smanjivati i za dva dana je pacijent pušten iz bolnice. Nedugo zatim su ponovno postavili implantate i sve je bilo u redu (24).

Drugi slučaj je 80-godišnji muškarac sa jako atrofiranom donjom čeljusti. Nije imao nikakve značajnije bolesti u anamnezi. Odlučeno je da mu se postavi šest implantata u donju čeljust u prednju regiju gdje je još imao nešto kosti da nose protetski nadomjestak. Zbog nedostatka mjesta ipak je postavljeno 5 implantata. Tehnika koja je korištena je bila bez odizanja režnja. Drugi dan pacijent se javio zbog oticanja dna usne šupljine. Nastao je mali hematom koji nije kompromitirao disanje ili govor. CBCT snimkom je utvrđeno da nije bilo prodiranja u lingualni foramen ili prolaska kroz kortikalnu ploču sa implantatima. Poslan je u lokalnu bolnicu na promatranje. Hematom je nestao za 48 sati. Implantati su ostavljeni na svome mjestu i protetski nadomjestak je uspješno završen (24).

Prednja mandibula je u konačnici relativno sigurna za implantologiju. S obzirom da kod različitih pacijenata postoje varijacije u anatomiji, implantolog bi toga trebao biti svjestan, te napraviti CBCT snimku kako bi prevenirao ozljedu krvnih žila.

Ozljedom submentalne arterije nastaje hematoma koji predstavlja po život vrlo ozbiljnu situaciju iz razloga što hematoma u submandibularnom predjelu ima tendenciju širenja prema ždrijelu.

Law i suradnici su izvijestili o 25 slučajeva hematoma dna usne šupljine. 84 % slučajeva je bila perforacija lingualnog korteksa. Većina implantata je ostavljeno na mjestu osteotomije kako bi radili povratni pritisak na hematoma. Samo u jednom slučaju u ovom izvještaju je napravljen preoperativni CBCT(25). Kad nastane hematoma CBCT je vrlo teško napraviti kako bi se uvidjelo koja je krvna žila ozlijeđena.

Intraosealna incizivna arterija je završna grana donje alveolarne arterije. Obično je mala ali njene anastomoze mogu prouzročiti značajnija krvarenja. Ukoliko dodje do krvarenja najbolje je ostaviti implantat u kosti jer je mandibula zatvorena sa svih strana i tako bi se zaustavilo krvarenje.

Za implantate u prednjoj mandibuli bi najbolje bilo da su užeg promjera, da su dugački oko 10 mm i da se postave perimedijalno kako nebi ozlijedili sublingvalnu arteriju. Kost prednje mandibule je gusta i omogućava vrlo dobru primarnu stabilnost te odoljeva opterećenjima u svim smjerovima (26).

Hematoma koji se ne kontrolira može završiti fatalno. Kirurg koji postavlja implantate mora biti spreman da napravi traheotomiju. Najbolje mjesto za traheotomiju je kod prvog trahealnog prstena, jer je to mjesto iznad štitnjače a ispod glasnica (27).

2.5.2. Ozljeda krvnih žila u regiji stražnje mandibule

Podčeljusna udubina (lat. fossa submandibularis) nije stalna i u različitim donjim čeljustima može biti različito duboka. Kroz nju prolazi prema vanskoj strani donje čeljusti a. facialis. Krivim smjerom implantata u predjelu između prvog i drugog molara može doći do prodora u submandibularnu udubinu i ozljeda arterije lica.

Podjezična udubina (lat. fossa sublingualis) je mjesto gdje prolazi arterija jezika (lat. a. lingualis) na svome putu prema jezičnom foramenu. Prodorom u podjezičnu udubinu nastaje ozljeda navedene arterije. Krvarenje počinje odmah, no može se pojaviti i 4 – 6 sati poslije implantološkog zahvata, dolazi do oticanja, odiže se dno usne šupljine i jezik se protrudira, javljaju se respiratorne poteškoće i smetnje gutanja. Ukoliko se pojavi opsežni hematoma dolazi do opstrukcije dišnog te nastaje stanje opasno po život ako komplikacija stane neprepoznata (28).

Hematoma se može zaustaviti na sljedeće načine:

- digitalnom kompresijom dna usne šupljine
- upotrebom hemostatskih agensa
- elektrokauterizacija krvnih žila
- podvezivanje oštećene krvne žile (28)

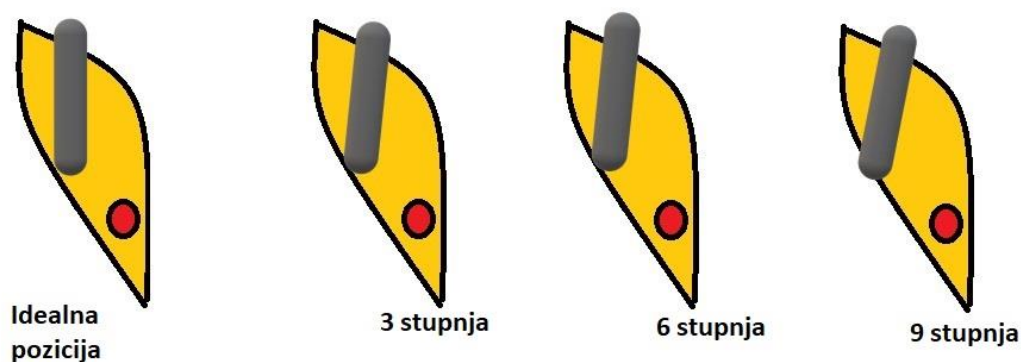
Ozljedom nutritivne arterije dolazi do krvarenja iz kosti. U velikoj većini slučajeva treba implantat ostaviti na svom ležištu i krvarenje će spontano prestati. Ukoliko imamo opsežnije krvarenje došlo je do ozljede a. *alveolaris inferior* implantacija se treba odgoditi te jodoform gazom tamponirati ranu. Nakon 5-7 dana uklanjamo jodoform gazu (29).

Dva su ograničavajuća čimbenika da bi se postigla idealna dužina i širina dentalnog implantata u posteriornoj regiji mandibule. To su mandibularni kanal i submandibularna jama. Predloženo je da se submandibularna jama nadomjesti augmentacijom ispod milohioidnog brida. Istraživanje je vršeno na 8 pacijenata. Rezultat je mogućnost postavljanja dužih implantata i smanjivanje mogućnosti da se perforira lingualna ploča i posljedično podjezični hematoma. Postoje dva načina da se prevlada atrofična kost posteriorne mandibule. Prvi je repozicija živca a drugi postavljanje kratkih implantata.

Kod prve je problem što zbog nepovoljnog odnosa implantata i krune poslije se mora postaviti kompromisna okluzija (30).

U studiju su uključeni pacijenti kod koji se nije mogao postaviti implantat od deset milimetara. Na šest pacijenata je rađena augmentacija unilateralno dok njih dvoje je bilo bilateralno. Kost koja je bila dostupna je 7-8 mm. Nakon augmentacije postavljeni su implantati od 12 mm. Niti u jednom slučaju nije bilo hematoma, ozljede lingualnog živca ili submandibularne žlijezde slinovnice. Svi implantati su se oseointegrirali (31).

Wang i suradnici su radili studiju na 488 distalnih zubi donje čeljusti i na 61 pacijentu. Studija je obuhvaćala imedijantno virtualno postavljanje implantata sa kutom devijacije od 3,6,9 stupnjeva vođenih protetskim planom (15). Nakon toga su ocijenjivali perforaciju kortikalne ploče. Što je veći kut devijacije bio to je bilo više perforacija. Perforacija ovisi i o vrsti morfologije jezične kortikalne kosti, spolu, vrsti zuba i lijevoj ili desnoj strani čeljusti. Kod drugog molara ako se implantat imedijatno postavi pod kutom od 9 stupnjeva incidencija perforacije lingualne kortikalne ploče je 59,8 posto, a ako je postavljen bez nagiba onda je 19,7 posto. Opisana su tri tipa morfologije lingualnog dijela mandibule u posteriornoj regiji, P (parallel type), C (convergent), U (undercut). Najveća vjerovatnost perforacije kortikalne ploče je kod tipa U(32,33).



Slika 15. Prikaz perforacije kortikalne kosti ovisno o angulaciji implantata.

2.6. Ozljede inervacije donje čeljusti prilikom postavljanja implantata

Za inervaciju donje čeljusti je značajan *N. mandibularis*. On je treća grana trigeminusa koji posjeduje senzorna i motorička vlakna. Lubanju napušta kroz *foramen ovale* te dolazi u infratemporalnu jamu i tu daje grane *n. pterygoideus medialis*, *rami meningeus*, *n. levator veli palatini*, *rr. Ganglionares ad ganglion oticum*, *n. tensor tympani*, *rr.* Nakon toga dijeli se na *truncus posterior* i *truncus anterior*. Mandibularis inervira kožu donjeg dijela lica, kožu donje usne, zube i gingivu mandibule, kožu u temporalnoj regiji, žvačni mišići, uška, *musculus tensor tympani*, *m. levator veli palatini*, prednje dvije trećine jezika osjetno, a preko *n. lingualis* i *chorde tympani* i okusno.

Truncus posterior je važan za inervaciju donje čeljusti. Daje senzorne ogranke za *N. lingualis*, *N. mylohyoideus*, *N. auriculotemporalis*, *N. bucalis* i *N. alveolaris inferior*.

N. lingualis napušta mandibularni živac u podsljepoočnoj udubini. Preko *rr. linguales* inervira prednje dvije trećine jezika okusno. Inervira meko nepce preko *rr. isthmi faucium*, daje ogranke za sublingvalni i submandibularni ganglij, a sa sublingvalnim živcom sluznicu dna usne šupljine (34).

N. alveolaris inferior iz podsljepoočne jame se spušta uz *a. alveolaris inferior* preko ramusa mandibule do *foramena mandibulae*. Prije foramena daje *n. mylohyoideus* koji motorno inervira *m. mylohyoideus* i trbuh *m. digastricus*. *N. alveolaris inferior* prolazi kroz mandibularni kanal i inervira pretkutnjake i kutnjake sa *rr. dentales inferiores*, te gingivu sa *rr. gingivales*. Kod *foramena mentale* se dijeli na dvije grane *n. mentalis* i *n. incisivus*. *N. incisivus* inervira sjekutiće i očnjake. *N. mentalis* inervira kožu brade, usnu, dio gingive (34).

2.6.1. Incizivni kanal

Kod nekih pacijenata veličina i položaj incizivnog kanala mogu utjecati na postavljanje implantata u regiji između lijevog i desnog foramena mentale. Na mjestu gdje izlazi iz kosti *n. mentalis* nastavlja se prema medijalno *incisive canal*. Prilikom osteotomije kad nedostaje prednja petlja mentalnog živca i gdje se nastavlja incizivni kanal primjećeno je da su preparacije sezale u incizivni kanal bez ikakvih posljedičnih parestezija (35,36). Postoji mogućnost da je incizivni kanal zapravo labirint intertrabekularnog prostora koji sadrži neurovaskularne snopove (37). Incizivni živac inervira prvi premolar, očnjake i sjekutiće. De Andrade je izračunao da je incizivni canal prosječne dužine 20.58 mm i smješten je 7.4 mm apikalnije od drugog sjekutića (38). Nalazi se u prosijeku 9.7 mm od donjeg ruba mandibule i u 86 % slučajeva u središnjoj trećini mandibule. Kanal se sužava kako ide prema mezijalno i završava kod drugog inciziva, dok je rijetko pronađen u središnjoj liniji mandibule u samo 18 posto slučajeva.

Romanos i Greenstein su prikazali slučaj 74 godišnjeg muškarca dobrog zdravstvenog stanja. Imao je bezubu gornju i donju čeljust i nosio je mobilne nadomjestke. Patio je od jake resorpcije u donjoj čeljusti te je bila prisutna loša retencija donje proteze.

Planirano je postaviti četiri implantata koja bi nosila protezu. Na rtg snimci su locirani mentalni forameni u regiji premolara. Desni foramen je 5 mm od krestalog brida a lijevi foramen 8 mm. Prema mezijalno od desnog foramena proteže se incizivni kanal do medijalne linije. Zbog neobično velikog incizivnog kanala indiciran je CT snimak. Na CT je uočeno da je kanal visok 3 mm i širok isto toliko. Uočeno je i da se nalazi 14 mm od krestalne kosti što se razlikuje od ortopana.

Prilikom osteotomije u području desnog kanina pacijent je osjetio bol i krvarenje. Osteotomija je bila 10 mm i ušla je u incizivni kanal. Proba dubine je pokazala 14 mm. Tih 4 mm je širina kanala. Pacijentov oporavak je prošao u redu i nije ostalo nikakvih posljedica u vidu parestezija (39,40).

S obzirom da se incizivni kanal rijetko vidi na ortopan snimci mnogi autori smatraju da on uopće ne postoji. Smatraju da *n. incisivus* ide intermedularnim prostorom (41).

Jacobs i suradnici su uočili incizivni kanal u samo 15 % slučajeva a vidljivost je smatrana dobra u samo 1 % slučajeva dok se na istim snimkama mandibularni kanal vidio u 99 % slučajeva. Primjetili su da kad su radili CT snimke incizivni kanal se vidio u 93 % slučajeva (42).

Ukoliko pri osteotomiji u predjelu canina pacijent doživi bol ili krvarenje a prednja petlja mentalisa ne postoji to definitivno znači da je svrdlo ušlo u incizivni kanal .

Rosenquist smatra da ulaskom svrdla u incizivni kanal može nastati edem epineurija te se edem može proširiti do mentalisa te tamo može uzrokovati neurosenzorne manifestacije (43). On još smatra da ulaskom svrdla u canal se unosi meko tkivo što može smetati oseointegraciji.

Robinson smatra da ozljedom živca može nastati traumatski benigni neurom. Neurom nastaje zbog nepravilne proliferacije živca i fibroznog tkiva. On izaziva bolnost. Takav neurom je opisan samo nakon kirurških zahvata a nikad nakon postavljanja implantata (44). U literaturi nema puno dokaza o njemu.

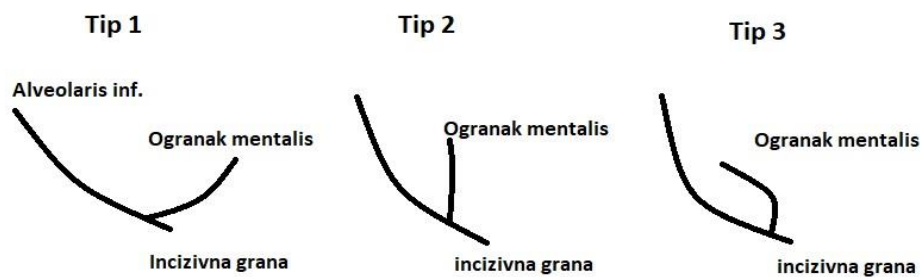Kong i suradnici su radili studiju na 50 kineza te pokušali naći incizivni kanal. Na panoramskoj slici je kanal potvrđen u 38.6% slučajeva, sa jasnom vidljivošću u 13,6 posto. Na CT snimci su incizivni kanal locirali u 100 % slučajeva sa jasnom vidljivošću u 63,6 posto (45).

Na 847 CBCT snimki u Brazilu su radili veliku studiju istražujući morfološke i epidemiološke strane incizivnog kanala. U obzir su uzeti dob i spol, dužina incizivnog kanala, udaljenost od okolnih struktura i lokacija. Rezultat studije je da je prevalencija bilateralnog incizivnog kanala kod žena u dobi od 40 do 60 godine. Udaljenost od lingualnog cortexa i dijametar opadaju što živac ide više prema medijalno(46).

Prilikom postavljanja implantata u prednjoj mandibuli uvijek na umu moramo imati i incizivni kanal.

2.6.2. Mentalni živac

N. alveolaris inferior kod *foramen mentalisa* se dijeli na *n. mentalis* i *n. incisivus*. Mentalni živac inervira kožu u predjelu brade, dio gingive, usnu sa svoje tri grane. Jedna silazna za kožu brade i dvije uzlazne za kožu i mukoznu membranu donje usnice. Mentalni foramen vrlo je važan za orijentaciju prilikom osteotomije. Prije osteotomije vrlo je važno pronaći njegov položaj te postojanje prednje petlje mentalnog živca kako nebi došlo do ozljede samog živca. Mentalni foramen može biti okrugli ili ovalni i obično se nalazi kod drugog mandibularnog premolara. Njegovo mjesto može varirati od očnjaka pa do prvog kutnjaka. Foramen se ponekad ne može uočiti na konvencionalnim panoramskim snimkama dok se na CT snimkama uočiti gotovo uvijek(47).



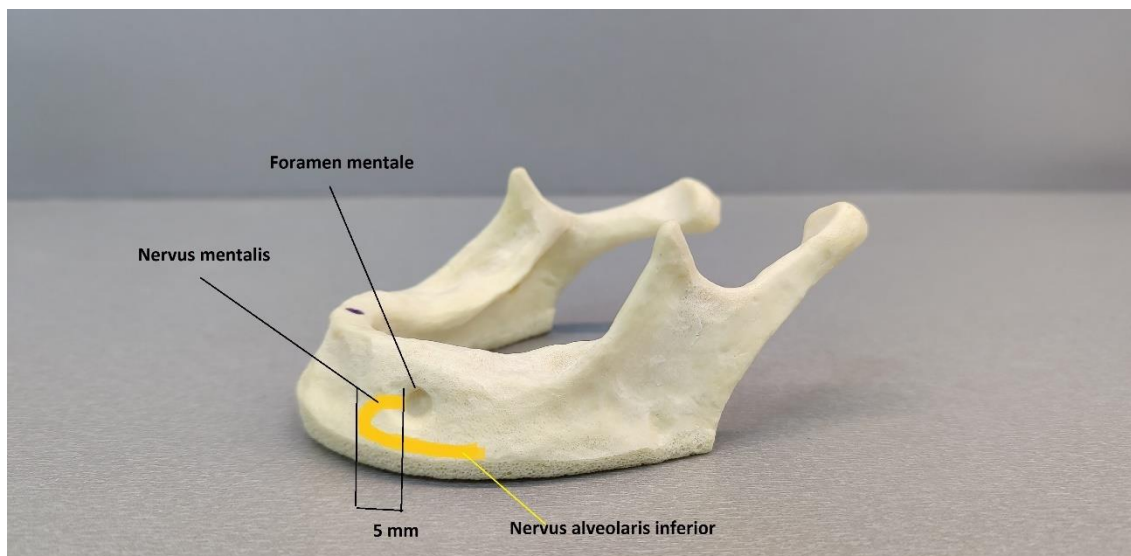
Slika 16. Tip I – nema prednje petlje, y tip anatomija, Tip II – je T shape anatomija, mentalna grana ide okomito na foramen, Tip III – postoji prednja petlja koja je duža od incizivnog ogranka (48).

Pele A i suradnici su pregledom literature našli 728 članaka. Ovaj sustavni pregled pružio je procijenu anatomije mentalnog otvora. Mentalni foramen je nađen između dva premolara (50,4 % - 61,95 %) ili apikalno od drugog premolara (50,3 – 57,9 %). Promjer mentalnog foramena je veći kod muškaraca nego kod žena, razlika između je 0.62 mm. Prednja petlja je duža kod muškaraca nego kod žena (Slika 16) (49,50).

Ozljeda živca može nastati prilikom kirurške faze implantologije što može izazvati privremenu paresteziju brade i donje usnice. CBCT snimke su puno pouzdanije u odnosu na panoramske snimke. Preciznija su mjerenja dužine petlje ili lokacije mentalnog foramena. CBCT prevazilazi ograničenja panoramske snimke kao što su distorzija, uvećanje i superponiranje (51). Visoka je učestalost pojave prednje petlje mentalnog živca, 57,5 posto s maksimalnom duljinom od 3.6 mm.

Sigurna zona postavljanja implantata u odnosu na prednju petlju mentalnog živca iznosi 5 mm od ruba mentalnog foramena (Slika 17).

Svaki implantolog prije planiranja postavljanja implantata u regiju oko mentalnog foramena treba pregledom CBCT snimke uočiti strukture mentalnog foramena i prednje petlje mentalisa kako nebi došlo do njihova oštećenja pri implantološkoj terapiji.



Slika 17. Prednja petlja mentalisa. Sigurna zona.

2.6.3. Lingvalni živac

Položaj nervusa lingualisa u predjelu trećeg molara je mjereno i zabilježeno na 68 disekcija kadavera. U 8.8 % slučajeva je nađen u razini alveolarnog grebena. U 57.4 % slučajeva dodiruje lingvalnu ploču trećeg molara. Postoji značajna povezanost u atrofiji alveolarnog grebena i udaljenosti živca od molarne regije. Udaljenost opada sa stupnjem atrofije (52). U Chanovoj studiji je uspoređivano 12 lingvalnih živaca na kojem mjestu napuštaju lingvalnu ploču i odlaze u jezik. Na desnoj strani 5 od 12 živaca skreću u području prvoga molara 33 % a kod drugog molara 25 %. Na lijevoj strani 7 od 12 živaca napuštaju lingvalnu ploču kod prvoga molara 58.33 %. Kod drugog molara i drugog premolara 16,67 posto. Kod prvoga premolara 1 od 12 ili 8,33 % (53).

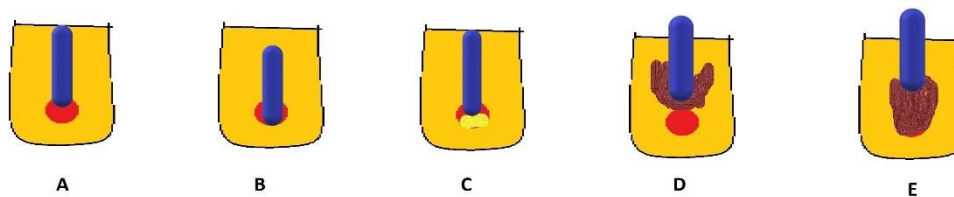
Jedan slučaj opisuje paresteziju lingualisa nakon postavljanja implantata kojeg je opisao Berberi (54).

Ozljeda lingvalnog živca češće će nastati zbog neopreznog odizanja režnja te reza ili kod provodne anestezije na *n. alveolaris inferior*.

2.6.4. Donji alveolarni živac

Ozljeda *n. alveolaris inferiora* je najveći strah svakog terapeuta koji vrši implantološku terapiju. *N. alveolaris inferior* je ogranak trigeminalnog živca. On inervira mandibularne premolare i molare sa pripadajućom gingivom (55).

Najčešće ozljede *n. alveolaris inferior* su prodorom implantološkog svrdla u živac ili samim implantatom (Slika 18). Ozljeda živca svrdlom može biti odmah za vrijeme operacije (mehanička) ili indirektna postoperativna trauma (ishemija, toplinska iritacija te hematoma). Mnoga svrdla su malo duža nego njihovi odgovarajući implantati.



Slika 18. Ozljeda *n. alveolaris inferior* svrdlom.

Ozljeda donjeg alveolarnog živca svrdlom:

- A – Parcijalan ulazak svrdla u kanal, laceracija , zadiranje i ishemija živca
- B- Potpuno ulaženje svrdla u kanal može uzrokovati presjecanje živca i ishemiju
- C – Djelomičan ulazak u kanal, hematoma i sekundarna ishemija
- D – Termalna oštećenja, nekroza
- E – termalno oštećenje, primarno oštećenje živca (56)

Direktna ozljeda živca prilikom operacije je mehanička i kemijska, dok indirektna nakon operacije je ishemija i termalno oštećenje.

Oštećenje živca samim implantatom može biti za vrijeme operacije mehanička, nakon operacije ishemija i infekcija implantata.

Ozljede živca sa implantatom.

A – djelomična intruzija u kanal mandibule – zadiranje, laceracija, ishemija

B – potpuni ulazak svrdla u kanal – pomicanje živca, kompresiju i ishemiju

C – implantat je preblizu kanalu i može izazvati kompresiju

D – parcijalna intruzija u kanal, indirektna trauma, hematom, sekundarna ishemija

E – Parcijalna intruzija u kanal, indirektna trauma koštanim debrisom, sekundarna ishemija

F – pucanje krova kanala mandibule i posljedična ishemija zbog pritiska(56).

Ozljeda n. alveolaris inferior može nastati i kod lokalne anestezije. Povredom živca iglom te krvarenjem oko živca, posljedično hematomom i kompresijom živca (57).

Ozljeda živaca po Sedonu se dijeli na:

1. Neuropraksija – Benigno oštećenje živaca sa prolaznim prekidom provoda podražaja, pretežno motornih
2. Aksontemeza – oduzetost motorne i senzibilne funkcije živaca, uslijed nepotpunog prekida kontinuiteta živca. Dolazi do povrede aksona i mijelinske ovojnice
3. Neurotomeza – potpuni prekid kontinuiteta živaca u cijeloj širini, sa potpunom motornom, senzibilnom i vegetativnom oduzetošću.
4. Akson stenoza – kronički pritisnut živčani segment koji vodi do progresivne degeneracije

Sa simptomatskog gledišta :

1. Disestezija – abnormalni osjećaji koji ne potječu od odgovarajućeg osjetnog podražaja
2. Parestezija – trncima, percepcijom vrućeg, hladnog i peckanja u nedostatku podražaja
3. Hipoestezija – smanjena osjetljivost na osjetne podražaje
4. Hiperestezija – povećana osjetljivost na normalne podražaje (58).

Cijeljenje živaca, ovisno o različitim histopatološkim promjenama u oštećenim vlaknima podijeljeno je na 4 faze. Inicijalna faza je karakterizirana oporavkom tijela živčanih stanica što odgovara neuropraksičnom sindromu, do postupnog oporavka ekscitabilnosti živaca kod složenih lezija (58).

Kim i suradnici su radili studiju na 62 mandibule. Ovisno o položaju IAN-a napravili su klasifikaciju sa 3 tipa. Tip 1 – U 70 posto slučajeva donji alveolarni živac putuje uz lingualnu kortikalnu ploču kroz ramus i tijelo mandibule. Tip 2 – kanal putuje kroz sredinu ramusa iza drugog molara te jezičnu ploču prolazi kod drugog i prvog molara. Tip 3 – kanal prati srednju i jezičnu stranu mandibule od ramusa do tijela (59).

Klinički testovi za detekciju ozljede IAN-a dijele se na mehanocativne i nociceptivne.

Tablica 3. Prikaz testova osjetljivost i donjeg alveolarnog živca(60).

Ime testa	Opis
Mehanoceptivni	
Statički lagani dodir	Pacijentu je rečeno da kaže kada osjeti lagani dodir na licu te da pokaže lokaciju
Dodir četkicom	Pacijentu je rečeno da kaže kada osjeti dodir četkicom i kaže u kojem smjeru se pomiče
Dodir u dvije točke	Pacijent treba osjetiti dodir u 2 točke te osjetiti kad se udaljavaju
Nociceptivni	
Pritisak pribadače	Pacijent treba osjetiti pritisak pribadače
Osjet topline	Pacijent treba odrediti osjeća li toplo ili hladno

Rađena je studija na 1065 pacijenta na Department of Medical, Oral and Biotechnological Sciences na Sveučilištu "G. D'Annunzio" u Chieti-Pescara.

Prosječna dob je bila 58.9 godina i ugrađeno je 3025 implantata od čega su 125 bila kratki implantati. U studiju su uključeni pacijenti koji su imali ozljedu IAN – a. Svi implantati su postavljeni distalno od mentalnog otvora. Pacijenti su morali zadovoljiti dva uvijeta da uđu u studiju:

1. Morali su imati ozljedu IAN-a nakon usadjivanja implantata
2. Nisu smjeli imati ozljedu IAN-a prije usadjivanja implantata

Implantati postavljeni u lokalnoj anesteziji, a nakon 10 dana su skinuti šavovi. Pacijenti koji su osjećali nekakve senzacije u vidu oštećenog živca su zabilježeni. Pozvani su za 1,3 ili 6 mjeseci. Ispitivana je osjetljivost na dodir, temperaturu, bol i okus. Nakon ispitivanja napravili su i CT snimke (Tablica 3).

Prema etiologiji ozljede mogu biti ovisno o vremenu nastajanja. Za vrijeme osteotomije ili poslije. Za vrijeme operacije mogu biti mehaničke, kemijske i termalne. Nakon operacije ozljede mogu biti infekcije, hematoma i ishemija.

Prema rentgen dijagnostici podijeljeni su u grupe:

1. Preblizu (<1 mm) ali bez kontakta, grupa 1
2. Kontakt bez intruzije u kanal, grupa 2
3. Parcijalna ili cjelovita intruzija u kanal, grupa 3
4. Lateralna pozicija bez intruzije u kanal, grupa 4
5. Lateralna pozicija sa intruzijom u kanal, grupa 5
6. Ozljeda IAN-a implantološkim svrdlom, grupa 6
7. Traumatska lokalna anestezija, grupa 7

Liječenje je ovisilo o stupnju ozljede živca. U srednje teškim ozljedama je korištena medikacija u velikoj dozi protuupalnog lijeka (ibuprofen 400-600 mg) 3 puta dnevno u trajanju od jedan tjedan. U umjerenim ozljedama su korišteni oralni kortikosteroidi. Dexametazon 4 mg, 2 tablete 3 dana i jedna tableta sljedeća tri dana te 1 tableta iduća tri dana. Dodatno su prepisani diuretici (torsemide), vazodilatatori (pentoxifyline) te vitamini b kompleksa, antihistaminik (loratadine).

Rezultati studije su pokazali da 974 ili 91,4 posto pacijenta nisu pokazali nikakve senzacije nakon 10 dana od postavljanja implantata. 91 pacijent ili 8,5 posto, 8 muških i 19 ženskih pacijenata sa ozljedom živaca su se javili. 84 pacijenta su bili interoperativno ozlijeđeni a 7 postoperativno.

Sve ozljede živca su nastale u regiji drugog premolara i prvog molara. Nakon mjesec dana kod 43 pacijenta se vratila osjetljivost. Nakon 3 mjeseca i drugih 36 pacijenata je bilo bez ikakvih problema. 12 pacijenata je i nakon 6 mjeseci od kirurgije osjećalo smetnje(58).

Kako bi izbjegli ozljedu IAN vrlo je bitno napraviti CT ili CBCT snimku i sljediti sljedeći protokol:

1. Pregled kompletne anamneze pacijenta i intraoralni i ekstraoralni pregled
2. Studijski modeli oba zubna luka
3. Pregled ortopan snimke ili ako je moguće CBCT
4. Cjelovitu laboratorijsku analizu
5. Fotografsku dokumentaciju
6. Detaljan plan liječenja (61,62)

2.6.5. Dvostruki mandibularni kanal

Ponekad u mandibuli možemo pronaći bifidni mandibularni kanal. Takva struktura može dovesti do problema prilikom davanja lokalne anestezije, vađenja trećeg molara, postavljanja implantata te općenito u kirurgiji donje čeljusti te je uočavanje ove strukture vrlo bitno. Ponekad IAN daje ogranke koji idu paralelno sa samim kanalom i oni su dosta veliki da se mogu smatrati dvostrukim kanalom. Takva grananja uočena su na panoramskim i CBCT snimkama(63).

47 godišnji muškarac se javio zbog tupe boli u čeljusti godinu dana nakon endodontskog tretmana zuba 24. Na CBCT su obostrano pronađeni dvostruki kanali. Na lijevoj strani su nađena dva mandibularna kanala sa dva mentalna foramena dok su na desnoj kanali spojeni u jedan i završavaju u jednom mentalnom foramenu (64).

Bifidni dvojni kanal se pronalaze vrlo rijetko. Nortje ga je pronašao u 0,9 posto slučajeva na panoramskoj snimci (65). Grover je bifidni kanal našao u 0,08 slučajeva (66).

2.7. Kirurške vodilice

U današnje vrijeme izumom CT-a te softverskih programa koji ih prate omogućeno je virtualno postavljanje implantata u 3 dimenzije. Na taj način uveliko je smanjena mogućnost pogreški prilikom postavljanja implantata kao što su ozljede krvnih žila, živaca, susjednih zuba, u gornjoj čeljusti maksilarnih sinusa.

Korištenje kirurških vodilica za postavljanje implantata uvelike će pomoći kirurgu da stvori biomehanički korektna mjesta gdje će se postaviti implantati. Također usmjeravaju praktičara da postavi implantat u idealan položaj kako bi odolio opetovanim silama okluzije, estetici i higijeni.

Šablona bi trebala biti stabilna i kruta kad je u ispravnom položaju. Ako zubni luk ima zube šablona bi trebala biti oko i preko njih kako bi se stabilizirala u određenom položaju. Ukoliko u zubnom luku nisu prisutni zubi šablona bi se trebala proširiti u meko tkivo.

Praktičari su skloni prilikom postave implantata tražiti mjesto gdje ima najviše kosti što ponekad može uzrokovati da izrada protetskog dijela uzrokuje mnoge probleme. Kirurške vodilice povezuju cilindre kroz koje će prolaziti svrdlo sa kontaktnom površinom. Cilindri unutar vodilice usmjeravaju svrdlo u točnom smjeru i mjestu gdje treba ispreparirati ležište implantata (67).

Unatoč činjenici da se konvencionalna tehnika izrade vodilica široko koristi, ima nedostatke koji su doveli do razvoja napredne tehnike izrade. Na taj način se kirurške vodilice izrađuju na gipsanim odljercima koji su tvrdi i kruti te ne daju informaciju o mekom tkivu i topografiji kostiju (68).

S obzirom da današnje dvodimenzionalne rendgenske snimke imaju svoja ograničenja, kao što su proširenje i izobličenje, artefakti, te nema informacija u buko-lingvalnom smjeru sve se više pribjegava trodimenzionalnoj dijagnostici(69).

CAD/CAM tehnologija koristi podatke od CT snimka za planiranje implantološke terapije. CT snimke se pretvaraju u podatke koje prepoznaje softver za planiranje.

Na taj način dobivamo točnu dubinu, kutove, meziodistalni i labiolingvalni smjer za postavljanje implantata što omogućuje implantološku terapiju bez nepredviđenih situacija na opće zadovoljstvo kako pacijenta tako i terapeuta(70).

3. RASPRAVA

U današnje vrijeme implantološka terapija je postala standardni dio stomatologije. Ugradnja dentalnog implantata daje nam mogućnost da ne narušavamo pacijentu ostale zube u čeljusti, susjedne zube, i daje pacijentu osjećaj kao da ima svoj prirodni zub(1).

Prilikom pregleda i procijenom pacijenta prije implantološke faze želimo pratiti protetski plan te nas to često dovodi do toga da se moramo vrlo često približiti anatomskim strukturama donje čeljusti, čijom povredom može doći do trajnih smetnji kod pacijenta ali ponekad i po život pacijenta opasnih komplikacija.

Današnji dentalni implantati su usavršeni po svojem obliku i sastavu sa visokim uspjehom oseintegracije pa stoga bitan čimbenik koji dovodi do neuspjeha implantološke terapije je loše postavljanje implantata.

Postavljanje dentalnih implantata je kontroliran postupak ali nije bez odsutnosti komplikacija. Najčešće komplikacije vezane su za kirurški dio implantologije. Najčešće komplikacije što se tiče krvarenja u donjoj čeljusti su vezana za regiju između foramena jer u tom području krvne žile ulaze u prednji dio mandibule sa prednje strane(19).

Nakon postavljanja dentalnog implantata najčešće su neurološke komplikacije, (8,5%) slučajeva, infekcije (1,8 %) slučajeva, te po život opasna krvarenja kojih je u literaturi spomenuto samo 15 slučajeva (19).

Iako su neposredna krvarenja prilikom postavljanja implantata rijetka, mehanički pritisak sublingvalnog područja na gornji dišni put može biti stanje opasno po život koje nastupa vrlo brzo (20). Probijanjem lingvalnog kortikalisa prednje mandibule i ozljedom sublingvalne arterije dolazi do nakupljanja krvi iznad mišića milohioideusa što mehaničkim putem pritišće jezik prema nepcu i zatvara gornji dišni put. Takvo stanje zahtjeva hospitalizaciju (24).

Prednja mandibula je u konačnici relativno sigurna za implantologiju. S obzirom da kod različitih pacijenata postoje varijacije u anatomiji, implantolog bi toga trebao biti svjestan, te napraviti angiografiju snimku kako bi prevenirao ozljedu krvnih žila.

Ozljedom submentalne arterije nastaje hematoma koji predstavlja po život vrlo ozbiljnu komplikaciju iz razloga što hematoma u submandibularnom predjelu ima tendenciju širenja prema ždrijelu.

Law i suradnici su izvijestili o 25 slučajeva hematoma dna usne šupljine. 84 % slučajeva je bila perforacija lingualnog kortexa. Većina implantata je ostavljeno na mjestu osteotomije kako bi radili povratni pritisak na hematom. Samo u jednom slučaju u ovom izvještaju je napravljen preoperativni CBCT. Kad nastane hematom CBCT je vrlo teško napraviti kako bi se uvidjelo koja je krvna žila ozlijeđena (4).

U stražnjoj regiji mandibule nalazi se podjezična udubina (lat. fossa sublingualis) je mjesto gdje prolazi arterija jezika (lat. a. lingualis) na svome putu prema jezičnom foramenu. Prodorom u podjezičnu udubinu nastaje ozljeda navedene arterije. Krvarenje počinje odmah, no može se pojaviti i 4 – 6 sati poslije implantološkog zahvata, dolazi do oticanja, odiže se dno usne šupljine i jezik se protrudira, javljaju se respiratorne poteškoće i smetnje gutanja. Ukoliko se pojavi opsežni hematom dolazi do opstrukcije dišnog te nastaje stanje opasno po život ako komplikacija stane neprepoznata (28).

Kod nekih pacijenata veličina i položaj incizivnog kanala mogu utjecati na postavljanje implantata u regiji između lijevog i desnog foramena mentale. Na mjestu gdje izlazi iz kosti n. mentalis nastavlja se prema medijalno incisivni kanal(35).

Mentalni foramen vrlo je važan za orijentaciju prilikom osteotomije. Prije osteotomije vrlo je važno pronaći njegov položaj te postojanje prednje petlje mentalnog živca kako nebi došlo do ozljede samog živca. Ozljeda živca može nastati prilikom kirurške faze implantologije što može izazvati privremenu paresteziju brade i donje usnice (). CBCT snimke su puno pouzdanije u odnosu na panoramske snimke. Preciznija su mjerenja dužine petlje ili lokacije mentalnog foramena. Visoka je učestalost pojave prednje petlje mentalnog živca, 57,5 posto s maksimalnom duljinom od 3.6 mm(43).

Ozljeda n. alveolaris inferiora je najveći strah svakog terapeuta koji vrši implantološku terapiju. N. alveolaris inferior je ogranak trigeminalnog živca. On inervira mandibularne premolare i molare sa pripadajućom gingivom (55).

Najčešće ozljede n. alveolaris inferior su prodorom implantološkog svrdla u živac ili samim implantatom. Ozljeda živca svrdlom može biti odmah za vrijeme

operacije (mehanička) ili indirektna postoperativna trauma (ishemija ili toplinska iritacija)(55).

U današnje vrijeme izumom CT-a te softverskih programa koji ih prate omogućeno je virtualno postavljanje implantata u 3 dimenzije. Na taj način uveliko je smanjena mogućnost pogreški prilikom postavljanja implantata kao što su ozljede krvnih žila, živaca, susjednih zuba(70).

4. ZAKLJUČAK

U današnje vrijeme implantološka terapija je postala standard u nadomještanju gubitka zuba kod pojedinačne bezubosti tako i kod potpune. Odlikuje ju visoka uspješnost koja pacijentu pruža osjećaj kao da ima svoje vlastite zube.

Kod implantološke terapije ponekad mogu nastati komplikacije. One nastaju najčešće u kirurškoj fazi. Posljedica su loše dijagnostike anatomskih struktura te ne poznavanje istih od strane kliničara. Vrlo je bitno napraviti kvalitetne snimke mjesta gdje se planira postaviti implantat. Na raspolaganju imamo panoramske dvodimenzijalne snimke i CBCT trodimenzijalne snimke. Upravo CBCT snimke nam daju kompletan uvid u ležište implantata te omogućuju da ne dodje do ozljede krvnih žila i živaca donje čeljusti, te posljedičnih komplikacija koje ako se ne prepoznaju mogu biti opasne po život.

Za ispravan postupak osteotomije poželjno je napraviti kirurške vodilice koje točno određuju nagib i dubinu implantata. Na taj način pogreške se svode na minimum na opće zadovoljstvo pacijenta i terapeuta.

5. LITERATURA

1. Kalman L. Planiranje implantoprotetske terapije. Dental Tribune Croatian Edition 2016. godina IX br.2
2. Misch C.E., Resnik R. Mandibular nerve neurosensory impairment after dental implant surgery: management and protocol. 2010;19(5):378-86.
3. Gregg J.M, Neuropathic complications of mandibular implant surgery: review and case presentations. 2000;15:176-80.
4. Law C, Alam P, Borumandi F. Floor-of-Mouth Hematoma Following Dental Implant Placement: Literature Review and Case Presentation J Oral Maxillofac Surg. 2017;75(11):2340-2346
5. Miše I. Oralna kirurgija. Zagreb: Jumeana; 1983
6. Breeland G, Aktar A, Patel BC. Anatomy, Head and Neck, Mandible. 2020 Aug.
7. Čabov T. Oralnokirurški priručnik. Zagreb: Medicinska naklada; 2009; 31-33
8. Mraiwa N, Jacobs R, Moerman P, Lambrechts I, van Steenberghe D, Quirynen M. "Presence and course of the incisive canal in the human mandibular interforaminal region: two-dimensional imaging versus anatomical observations." Surg Radiol Anat. 2003;25(5-6):416-23.
9. Babiuc I, Tarlunganu I, Pauna M. Cone beam computed tomography observations of the lingual foramina and their bony canals in the median region of the mandible. Rom J Morphol Embryol. 2011;52:827-9.
10. Baldissera EZ, Silveira HD. Radiographic evaluation of the relationship between the projection of genial tubercles and the lingual foramen. Dentomaxillofac Radiol. 2002;31:368-72.
11. Bavitz JB, Harn SD, Homze EJ. Arterial supply to the floor of the mouth and lingual gingiva. Oral Surg Oral Med Oral Pathol. 1994;77:232-5.
12. Sethi A, Kaus T, Practical implant dentistry – Diagnostic, Surgical, Restorative and Technical Aspects of Aesthetic and Functional Harmony. Quintessence Publishing Co Ltd. 2005
13. Cawood JI, Howell RA. A classification of the edentulous jaws. Int J Oral Maxillofac Surg 1988;17(4): 232-236.
14. Lekholm U, Zarb GA. Patient selection. In: Branemark PI, Zarb GA, Albrektson T. Tissue integrated prosthesis. Oseointegration in clinical dentistry, Chicago, Quintessence. 1985:199-209.

15. Misch CE. Contemporary implant dentistry. 3rd ed. St Louis: Mosby; 2008.
16. Enlow DH, Bianco HJ, Eklund S. The remodeling of the edentulous mandible. *J Prosthet Dent.* 1976; 36(6): 685-693.
17. Stella JP, Tharanon W. A precise radiographic method to determine the location of the inferior alveolar canal in the posterior edentulous mandible: implication for dental implants. Part 2: Clinical application. *Int J Oral Maxillofac implants.* 1990;5(1):23-29
18. Worthington P. Medicolegal aspects of oral implant surgery. *Aust Prosthodont J.* 1995;9 Suppl:13-7.
19. Pelayo JM, Peñarrocha M, Martí Bowen E, Peñarrocha-Diago M. Intraoperative complications during oral implantology. *Medicina Oral, Patología Oral, Cirugía Bucal.* 2008;13(4):239-243.
20. Kalpidis CDR, Setayesh RM. Hemorrhaging associated with endosseous implant placement in the anterior mandible: a review of the literature. *J Periodontol.* 2004;75(5):631-645.
21. Troupis TG, Dimitroulis D, Paraschos A, Michalinos A, Protogerou V, Vlasis K, Troupis G, Skandalakis P. Lingual and facial arteries arising from the external carotid artery in a common trunk. *Am Surg.* 2011;77(2):151-1544.
22. Flanagan D. Important arterial supply of the mandible, control of arterial hemorrhage, and report of a hemorrhagic incident. *J Oral Implantol.* 2003;29(4):165-173.
23. Isaacson TJ. Sublingual hematoma formation during immediate placement of mandibular endosseous implants. *J Am Dent Assoc.* 2004;135(2):168-172.
24. Peñarrocha-Diago M, Balaguer-Martí JC, Peñarrocha-Oltra D, Bagán J, Peñarrocha-Diago M, Flanagan D. Floor of the mouth hemorrhage subsequent to dental implant placement in the anterior mandible. *Int Dent J* 2019;11: 235-242.
25. Law C, Alam P, Borumandi F. Floor-of-Mouth Hematoma Following Dental Implant Placement: Literature Review and Case Presentation *J Oral Maxillofac Surg.* 2017;75(11):2340-2346
26. Tagaya A, Matsuda Y, Nakajima K, Seki K, Okano T. Assessment of the blood supply to the lingual surface of the mandible for reduction of bleeding during implant surgery. *Clin Oral Implants Res.* 2009;20:351-355.

27. Givol N, Chaushu G, Halamish-Shani T, Taicher S. Emergency tracheostomy following life-threatening hemorrhage in the floor of the mouth during immediate implant placement in the mandibular canine region. *J Periodontol.* 2000;71(12):1893–1895
28. Katsumi Y, Tanaka R, Hayashi T, Koga T, Takagi R, Ohshima H. Variation in arterial supply to the floor of the mouth and assessment of relative hemorrhage risk in implant surgery. *Clin Oral Implants Res.* 2013;24(4):434-440.
29. Dubois L, de Lange J, Baas E, Van Ingen J. Excessive bleeding in the floor of the mouth after endosseous implant placement: a report of two cases. *Int J Oral Maxillofac Surg.* 2010;39(4):412–415.
30. Khajehahmadi S, Rahpeyma A, Bidar M, Jafarzadeh H. Vitality of intact teeth anterior to the mental foramen after inferior alveolar nerve repositioning: nerve transpositioning versus nerve lateralization. *Int J Oral Maxillofac Surg.* 2013;42(9):1073-1078.
31. Rahpeyma A, Khajehahmadi S. Submandibular fossa augmentation in implant dentistry. *J Indian Soc Periodontol.* 2017;21(3): 207–209.
32. Wang TY, Kuo PJ, Fu E, Kuo HY, Nie-Shiuh Chang N, Fu MW, Shen EC, Chiu HC. Risks of angled implant placement on posterior mandible buccal/lingual plated perforation: A virtual immediate implant placement study using CBCT. *J Dent Sci.* 2019;14(3):234-40
33. Nickenig H.J. Wichman M, Eitner S, Zoller J, Kreppel M. Lingual concavities in the mandible: a morphological study using cross-sectional analysis determined by CBCT. *J Craniomaxillofac Surg.* 2015;43(2):254-259.
34. Krmpotić-Nemanić J, Marušić A. *Anatomija čovjeka.* Zagreb: Medicinska naklada; 2007.
35. Mraiwa N, Jacobs R, Moerman P, Lambrechts I, van Steenberghe D, Quirynen M. Presence and course of the incisive canal in the human mandibular interforaminal region: Two-dimensional imaging versus anatomical observations. *Surg Radiol Anat* 2003;25(5-6):416–423.
36. Mardinger O, Chaushu G, Arensburg B, Taicher S, Kaffe I. Anatomic and radiologic course of the mandibular incisive

- canal. *Surg Radiol Anat* 2000;22:157–161.
37. Polland KE, Munro S, Reford G, et al. The mandibular canal of the edentulous jaw. *Clin Anat* 2001;14(6):445–452
 38. De Andrade E, Otomo-Corgel J, Pucher J, Ranganath KA, StGeorge N Jr. The intraosseous course of the mandibular incisive nerve in the mandibular symphysis. *Int J Periodontics Restorative Dent* 2001;21:591–597
 39. Romanos G, Greenstein G. The incisive canal. Consideration during implant placement. Case report. 2008, 24(4):740-745
 40. Bilginaylar K., Orhan K., Uyanik L.O. Mandibular incisive canal in relation to periapical surgery. *Contemp Clin Dent*. 2016;7(1): 79–81.
 41. Obradovic O, Todorovic L, Vitanovic C. Anatomical considerations relevant to implant 46 system sin46 in the mandible. *Bull Group Int Rech Sci Stomatol Odontol* 1995;38:39–44.
 42. Jacobs R, Mraiwa N, van Steenberghe D, Sanderink G, Quirynen M. Appearance of the mandibular incisive canal on panoramic radiographs. *Surg Radiol Anat*. 2004;26(4):329–333.
 43. Rosenquist B. Is there an anterior loop of the inferior alveolar nerve? *Int J Periodontics Restorative Dent* 1996;16(1):40–45.
 44. Robinson M, Slavkin HC. Dental amputation neuromas. *J Am Dent Assoc* 1965;70:662–675.
 45. Kong N, Hui M, Miao F., Yuan H, Du Y, Chen N. Mandibular incisive canal in Han Chinese using cone beam computed tomography, 2016;45(9):1142-6.
 46. Barbosa DA, Kurita LM, Pimenta AV, Teixeira RC, Silva PG, Ribeiro TR, Melo DP, Costa FW. Mandibular incisive canal-related prevalence, morphometric parameters, and implant placement implications: a multicenter study of 847 CBCT scans. 2020 May;25(3):337-345
 47. Greenstein G, Tarnow D. The mental foramen and nerve: clinical and anatomical factors related to dental implant placement: a literature review. 2006 Dec;77(12):1933-1943
 48. Solar P., Ulm C., Frey G., Matejka M. A classification of the intraosseous paths of the mental nerve. *International Journal of Oral Maxillofacial Implants*. 1994;9:339–344

49. Pelle A, Berry PA, Evanno C, Jordana F. Evaluation of Mental Foramen with Cone Beam Computed Tomography: A Systematic Review of Literature. *Radiol Rest Pract.* 2021 Jan.
50. Rodricks D, Phulambrikar T, Singh SK, Gupta A. Evaluation of incidence of mental nerve loop in Central India population using cone beam computed tomography. *Indian J Dent Res.* 2018 Sept;29(5):627-33.
51. Kumbargere Nagraj S, Prashanti E, Kyaw Soe HH., Salian K, Chien D, Lin C. Radiographic evaluation of the anterior loop of the mental nerve: comparison between orthopantomograph and cone-beam CT—a pilot study. *Research Journal of Pharmaceutical, Biological and Chemical Sciences.* 2017;8: 2044.
52. Holzle F.W., Wolff K.D. – Anatomic position of the lingual nerve in the mandibular third molar region with special consideration 47yste atrophied mandibular crest: an anatomical study. 2001;333-338
53. Chan L.H. Leong D. Fu J.H. Yeh C.Y, Tatarakis N, Wang H.L. The Significance of the Lingual Nerve During Periodontal/Implant Surgery. *Journal of Periodontology.* 2010 March;81(3):372-377
54. Berberi A, Breton G Le, Mani J, Woimant H, Nasseh I, Lingual paresthesia following surgical placement of implants. *Int J Oral Maxillofac Implants* 1993;8(5):580-2
55. Juodzbaly G, Wang HL, Sabaly G. Injury of the Inferior Alveolar Nerve during Implant Placement: A Literature Review. *J Oral Maxillofac Res* 2011(Jan-Mar);2(1):e1
56. Wang TY, Kuo PJ, Fu E, Kuo HY, Nie-Shiuh Chang N, Fu MW, Shen EC, Chiu HC. Risks of angled implant placement on posterior mandible buccal/lingual plated perforation: A virtual immediate implant placement study using CBCT. *J Dent Sci.* 2019;14(3):234-240
57. Hewson DW, Bedfordth NM, Hardman JG. Peripheral nerve injury arising in anaesthesia practice. *Anaesthesia.* 2018 Jan;73:51-60
58. Scarano A, Sinjari B, Murmura G, Lorusso F, Neurosensory Disturbance of the Inferior Alveolar Nerve After 3025 Implant Placements, *Implant Dentistry:* October 2017 – Volume 26 – Issue 5 –735-743

59. Kim ST., Hu KS, Song WC, Kang MK, Park HD, Kim HJ. Location of the mandibular canal and the topography of its neurovascular structures. *J Craniofac Surg* 2009 May;20(3):936–939.
60. Poort LJ, Van Neck JW, Van der Wal KG. Sensory testing of inferior alveolar nerve injuries: a review of methods and prospective studies. *J Oral Maxillofac Surg.* 2009 Feb;67(2):292–300.
61. Hartmann A, Welte-Jzyk C, Seiler M, Daubländer M. Neurophysiological changes associated with implant placement. 2017 May;28(5):576-581
62. Yilmaz Z, Ucer C, Scher E, Suzuki J, Renton T. A Survey of the Opinion and Experience of UK Dentists: Part 2: Risk Assessment Strategies and the Management of Iatrogenic Trigeminal Nerve Injuries Related to Dental Implant Surgery. *Implant Dent.* 2017 Apr;26(2):256-262.
63. Dalili Z, Mahjoub P, Khaligi S, Sigaroud, Comparison between cone beam computed tomography and panoramic radiography in the assessment of the relationship between the mandibular canal and impacted class C mandibular third molars. *Dent Res J (Isfahan).* 2011 Oct;8(4):203-210.
64. Sheikhi M, Badrian H, Ghorbanizadeh S, Bilateral bifid mandibular canal. *Dent Res J (Isfahan).* 2012 Dec; 9(Suppl 1):132–S135.
65. Nortjé CJ, Farman AG, De V Joubert JJ. The radiographic appearance of the inferior dental canal: an additional variation. *Br J Oral Surg* 1977 Nov;15(2):171–172.
66. Grover PS, Lorton L. Bifid mandibular nerve as a possible cause of inadequate anesthesia in the mandible. *J Oral Maxillofac Surg* 1983. 41(3):177–179.
67. Brief J, Edinger D, Hassfeld S, Eggers G. Accuracy of image-guide implantology. *Clin Oral Implants Res* 2005 Aug;16(4):495-501
68. Al-Harbi SA, Verrett RG. Fabrication of a stable surgical template using staged Tooth extraction for immediate implant placement. *J Prosthet Dent.* 2005 Oct;94(4):394-397
69. Ramasamy MG, Raja R, Subramonian K, Narendrakumar R. Implant Surgical guides: From the past to the present. *J Pharm Bioallied Sci.* 2013;5:98-102

70. Horwitz J, Zuabi O, Machtei EE. Accuracy of a computerized tomography-guided template-assisted implant placement sistem: An in vitro study. Clin oral Implant res 2009;20(10):1156-62

6. ŽIVOTOPIS

Nikola Sudar rođen je 28.08.1981 godine u Pakracu. Završio je gimnaziju u Daruvaru. Diplomirao je na stomatološkom fakultetu u Zagrebu 2009 godine. 2010 godine se zapošljava u domu zdravlja Kutina. 2015 godine postaje zaposlenik Doma zdravlja Bjelovar na radnom mjestu u Dežanovcu. 2020 godine počinje raditi u Domu zdravlja u Daruvaru. 2017 godine otvara privatno trgovačko društvo gdje radi do danas. Godine 2018 upisuje poslijediplomski specijalistički studij Dentalna implantologija.

