

Protetski aspekti primarnog povezivanja donjih frontalnih zuba vlaknima ojačanim kompozitima

Hrelja, Miroslav

Professional thesis / Završni specijalistički

2022

Degree Grantor / Ustanova koja je dodijelila akademski / stručni stupanj: **University of Zagreb, School of Dental Medicine / Sveučilište u Zagrebu, Stomatološki fakultet**

Permanent link / Trajna poveznica: <https://um.nsk.hr/um:nbn:hr:127:288111>

Rights / Prava: [Attribution-NonCommercial 4.0 International](#)/[Imenovanje-Nekomercijalno 4.0 međunarodna](#)

Download date / Datum preuzimanja: **2024-11-05**



Repository / Repozitorij:

[University of Zagreb School of Dental Medicine Repository](#)





Sveučilište u Zagrebu
Stomatološki fakultet

Miroslav Hrelja

**PROTETSKI ASPEKTI PRIMARNOG
POVEZIVANJA DONJIH PREDNJIH
ZUBI VLAKNIMA OJAČANIM
KOMPOZITIMA**

POSLIJEDIPLOMSKI SPECIJALISTIČKI RAD

Zagreb, 2021.

Rad je ostvaren u Zavodu za mobilnu protetiku Stomatološkog fakulteta Sveučilišta u Zagrebu.

Poslijediplomski specijalistički studij dentalna medicina

Mentor rada:

Prof.dr.sc. Tomislav Badel, Zavod za mobilnu protetiku Stomatološkog fakulteta Sveučilišta u Zagrebu

Lektor hrvatskog jezika: dr.sc. Filip Zoričić, prof.

Lektor engleskog jezika: Lidija Štefić, prof.

Sastav Povjerenstva za ocjenu poslijediplomskog specijalističkog rada:

1. _____
2. _____
3. _____

Sastav Povjerenstva za obranu poslijediplomskog specijalističkog rada:

1. _____
2. _____
3. _____

Datum obrane rada: _____

Rad sadrži: 88 stranica

31 slika

1 CD

Rad je vlastito autorsko djelo, koje je u potpunosti samostalno napisano uz naznaku izvora drugih autora i dokumenata korištenih u radu. Osim ako nije drukčije navedeno, sve ilustracije (tablice, slike i dr.) u radu su izvorni doprinos autora poslijediplomskog specijalističkog rada. Autor je odgovoran za pribavljanje dopuštenja za korištenje ilustracija koje nisu njegov izvorni doprinos, kao i za sve eventualne posljedice koje mogu nastati zbog nedopuštenog preuzimanja ilustracija, odnosno propusta u navođenju njihovog podrijetla.

Zahvala

Zahvaljujem svojem mentoru prof. dr. sc. Tomislavu Badelu na nesebičnoj pomoći, iskazanom povjerenju, strpljenju te savjetima pri izradi ovog rada. Hvala mojoj obitelji na podršci. Također i pacijentima koji su strpljivo i nesebično omogućili izvođenje terapije.

Sažetak

PROTETSKI ASPEKTI PRIMARNOG POVEZIVANJA DONJIH FRONTALNIH ZUBA VLAKNIMA OJAČANIM KOMPOZITIMA

Gubitak okluzalne potpore stražnjih zuba uslijed djelomične anodoncije i/ili njihovog ekscesivnog trošenja, izlaže frontalne zube povećanom okluzalnom opterećenju, a udruženo s parodontnom bolesti, postepeno se povećava njihova mobilnost. Izostankom parodontološke i protetske terapije taj proces najčešće završava gubitkom zuba, a moguć je i nastanak temporomandibularnog poremećaja. To se nastoji spriječiti trajnim ili privremenim očuvanjem donjih i /ili gornjih frontalnih zuba tako da ih povežemo međusobno. Povezivanje zubi u blok može biti provedeno fiksnoprotetskim radom, ali i pretežito konzervativno pomoću vlaknima ojačanog kompozita (FRC). Terapijski učinci povezivanja zasnivaju se na imobilizaciji i otporu funkcijskim silama povezanih zuba. Time je omogućeno održanje preostalih zuba pacijenta u funkciji, održanje vertikalne relacije okluzije i shema prednjeg i/ili lateralnog vođenja. Svrha rada je prikaz primjene konzervativne metode povezivanja prednjih zuba, odnosno prikaz izrade splinta od FRC-a. Tako se sprečavaju poremećaji u okluziji i traumatske sile na pojedinom zubu. Trajnost FRC splinta umanjuju slaba oralna higijena, parodontopatije, bruksizam, izostanak primjerene protetske terapije itd.

Ključne riječi: djelomična bezubost; stomatološka protetika; parodontopatija; vlaknima ojačani, kompozit; splint.

Summary

PROSTHODONTIC ASPECTS OF SPLINTING MANDIBULAR ANTERIOR TEETH WITH FIBER REINFORCED COMPOSITES

Loss of occlusal support of posterior teeth due to partial anodontia and / or their excessive wear exposes anterior teeth to increased occlusal load, and associated with periodontal disease, their mobility gradually increases.

In the absence of periodontal and prosthodontic therapy, this process usually results in tooth loss, and the development of temporomandibular disorder (TMD) is possible. To prevent such a scenario, mandibular and / or maxillary anterior teeth can be connected by splinting them either temporarily or permanently. Splinting of the teeth into a block can be performed either by a fixed prosthetic appliance or, predominantly, conservatively using a fiber-reinforced composite (FRC).

The therapeutic effects of splinting are based on the immobilization and their mutual resistance to unfavorable functional forces. This enables the maintenance of the patient's remaining teeth in function, the maintenance of the vertical dimension of occlusion (VDO) and the preservation of existing anterior and / or lateral guidance schemes.

The aim of the study was to present cases of fiber reinforced composite splinting of anterior teeth (FRC splint). This prevents occlusal disorder development, as well as overloading of a single tooth. The durability of such splints decreases with unfavorable oral hygiene, untreated periodontal diseases, bruxing habits, lack of a prosthodontic therapy, etc.

Key words: partial edentulousness; prosthodontics; parodontopathy; fiber reinforced composite splint.

1. UVOD	1
2. OKLUZIJA, MEĐUČELJUSNI ODNOSI I REFERENTNI POLOŽAJI.....	4
3. PLANIRANJE PROTETSKE TERAPIJE S OSVRTOM NA OKLUZIJU	15
4. PARODONTOLOŠKI ASPEKT OKLUZIJSKIH POREMEĆAJA.....	20
4.1. Utjecaj okluzije na pomičnost zubi.....	21
4.2. Klasifikacija mobilnosti zuba	22
4.3. Sekundarna okluzalna trauma.....	22
5. NAČELA POVEZIVANJA ZUBI	24
5.1. Primarno povezivanje donjih frontalnih zubi	25
5.1.1. Primarno fiksno-protetsko povezivanje zubi	25
5.1.2. Prednosti i nedostaci povezivanja zuba FRC splintom.....	26
5.2. Povezivanje zubi FRC tehnikom	27
5.2.1. Uloga FRC splinta	27
5.2.2. Trajnost FRC splinta.....	28
5.2.3. Adhezija i adhezivi	30
5.2.4. Kompoziti ojačani vlaknima (FRC).....	32
5.2.5. Klinički postupci FRC metode	34
5.2.6. Indikacije i kontraindikacije za izradu FRC splinta	38
5.2.7. Faktori rizika i popravci FRC splinta	39
6. KLINIČKA PRIMJENA FRC SPLINTA S PRIKAZIMA SLUČAJEVA.....	45
6.1. Izrada FRC splinta uz izradu djelomične proteze.....	46
6.2. Kombinacija FRC splinta i fleksibilne djelomične proteze	50
6.3. Izrada FRC splinta prema koncepciji skraćenog zubnog niza.....	51
6.4. Direktni imedijatni Maryland most	52
6.5. Privremeni FRC splint kao potpora implanto-protetskoj terapiji	53
6.6. Izrada FRC splintova u obje čeljusti.....	55
6.7. Privremeni FRC splint s naknadnom ugradnjom <i>pontic</i> -zuba.....	57
6.8. Kombinacija donjeg FRC splinta i donje djelomične proteze	58
6.9. Doprinos donjeg posteriornog FRC splinta stabilizaciji proteze.....	60
6.10. Bilateralni FRC splint i djelomična proteza	61
7. RASPRAVA.....	63
8. ZAKLJUČAK	70

9. LITERATURA	72
10. ŽIVOTOPIS	87

Popis skraćenica

Bis-GMA – bisfenol-A-glicidil metakrilat

CR – centrična / centralna relacija

FRC – *fibre reinforced composites* (hrv. vlaknima ojačani kompoziti)

HEMA – hidroksietil metakrilat

IKP – interkupidacijski položaj

PMMA – polimetilmetakrilat

SFRC – *shortfibre reinforced composites* (hrv. kratkim vlaknima ojačani kompoziti)

TMP – temporomandibularni poremećaj

TMZ – temporomandibularni zglob

VOK – vlaknima ojačani kompoziti

1. UVOD

Materijali ojačani vlaknima primjenjuju se u raznim područjima. To su razni polimerni materijali čija su fizička, a pogotovo mehanička, svojstva bitno poboljšana ugradnjom izuzetno čvrstih vlakana: aramidskih, ugljičnih, staklenih (u više alotropskih i kemijskih modifikacija) ili polietilenskih vlakana visoke molekularne mase. Kombinirana s raznim polimerizatima ta su vlakna u građevini, brodogradnji, automobilskoj i avio-industriji omogućila stvaranje proizvoda superiornih odnosa težine, čvrstoće i postojanosti pod velikim pa i ekstremnim opterećenjima (1-4).

Staklena i polietilenska vlakna otkrivena polovinom 20. stoljeća, u stomatologiju su ušla 80-ih i 90-ih godina, najprije u zubnu tehniku kao sredstva ojačanja i sprečavanja loma mobilnih proteza (5). U fiksnoj protetici razvijene su bezmetalne fiksno-protetske konstrukcije, npr. manji mostovi Targis-Vectris®, Ivoclar-Vivadent (6).

Razvijene su usporedno i razne metode direktne intraoralne primjene vlakana za strukturalna ojačavanja. Razvijeni su sustavi adheziva (ljepila) i njihove primjene pri vezivanju bioloških struktura zuba (dentina ili cakline) s biološki nerazgradivim polimerima na bazi polimetilmetakrilata ili smolastim kompozitnim materijalima na bazi bisfenol-A-glicidil-metakrilata (Bis-GMA), tj. kompozitne smole prema Bowenovoj formuli. To je omogućilo stvaranje biomehanički i kemijski stabilnih proizvoda pogodnih za razne terapijske postupke i intraoralne radove (7).

Suvremena restaurativna stomatologija koristi staklena vlakna u kombinaciji sa smolastim kompozitima u obliku vlaknima ojačanih kompozitnih (VOK) kočića (engl. *fibre reinforced composite (FRC) posts*) ili kompozita ojačanih kratkim staklenim vlaknima (engl. *short FRC* ili *SFRC*) pri rekonstrukciji jako oštećenih zubnih kruna i korijena (8, 9). Udlage od kompozita ojačanog vlaknima, tzv. FRC udlage, služe terapijskoj imobilizaciji pomičnih zuba, a poznate su i pod imenom „FRC parodontalni splint“. Stoga se i postupak povezivanja zubi katkad naziva „splintiranje“. U parodontologiji najčešće se koriste niti od polietilenskih makromolekula velike molekularne mase (Ribbond®) u obliku armaturnih, pletenih traka ili mrežica za direktnu izradu parodontalnih udlaga. Široka je uporaba FRC materijala i adhezivnih sustava u postupcima neinvazivnog ekstrakoronarnog povezivanja zubi. To je omogućilo ostvarenje suvremenih estetskih, ali i ekonomskih zahtjeva u izradi parodontalnih udlaga i protetski alternativnog načina nadoknade gubitka pojedinog zuba, napose u interkaninomu sektoru (10, 11).

FRC splint može poslužiti i u atraumatskom (neinvazivnom) postupku nadoknade pojedinog izgubljenog zuba, odnosno pri postupku nadoknade jednog međučlana bez brušenja zubi, ili kod izrade tzv. Maryland mosta (12-14). Adhezivnom FRC udlagom također se može stabilizirati ortodontskom terapijom postignut rezultat u regulaciji zubnih lukova ili se može imobilizirati akcidentalno traumatizirane zube (15).

U ovom radu prikazat će se primjena parodontalnog splinta izrađenog iz FRC-a kod pacijenata s raznim subjektivnim i objektivnim nemogućnostima primjene zahtjevnijih i invazivnijih protetskih postupaka povezivanja frontalnih zuba. To je i metoda prvog izbora u odnosu na klasičnu fiksno-protetsku terapiju. Kompozitni FRC splint je konzervativna metoda, kojom se frontalni zubi čuvaju od posljedica parodontalne bolesti i okluzijske traume. Ekstrakoronarnim povezivanjem zuba preveniraju se posljedice opterećenja pojedinačnog zuba prekomjernim funkcijskim (žvačnim) silama. Svrha rada prikaz je kliničke primjene adhezivne tehnologije FRC-a u izradi parodontalne udlage (FRC splint) za povezivanje donjih frontalnih zuba direktnom metodom. FRC splintom povezuju se direktno (intraoralno) umjereno mobilni zubi u svrhu njihove imobilizacije i stabilizacije položaja kao i očuvanja okluzalnih shema u mirovanju i kretanjama mandibule. Pri tome se, u kompleksnijim oralno-rehabilitacijskim postupcima, simultano izrađuju i protetski radovi u svrhu osiguranja vertikalne i horizontalne relacije. Primjena FRC udlage također treba doprinositi prevenciji parodontalnih bolesti i dodatnih trauma zubi u svakodnevnoj funkciji stomatognatskog sistema.

Primjerima iz prakse žele se prikazati mogućnosti koje adhezivna tehnologija FRC-a može imati u raznim oralno-rehabilitacijskim protokolima, osiguranjem vertikalne i horizontalne relacije te očuvanja ili ponovne uspostave fizioloških obrazaca funkcioniranja statičke i dinamičke okluzije.

2. OKLUZIJA, MEĐUČELJUSNI ODNOSI I REFERENTNI POLOŽAJI

Rehabilitacija poremećenih okluzalnih i međučeljusnih odnosa zahtijeva pažljiv pregled pacijenta, a planiranje i provođenje terapije treba se temeljiti na suvremenim načelima struke prilagođenih osobitostima pacijenta (individualizirani pristup).

Pojam „rehabilitacija“ u medicini odnosi se na niz postupaka osposobljavanja za što normalniji život i rad osoba, kojima je sposobnost smanjena zbog bolesti, ozljede ili prirodne mane.

Oralna rehabilitacija označava kompleksno zbrinjavanje stomatognatskoga sustava u sklopu protetske terapije izgubljenih ili oštećenih žvačnih jedinica pacijenata, odnosno stanja, koja se mogu smatrati nekom vrstom oralnog invaliditeta. Pod pojmom *rehabilitacija okluzije* podrazumjeva se cjelovita terapija većih funkcijskih i strukturalnih poremećaja stomatognatskoga sustava uz uspostavu novih međučeljusnih odnosa (16).

Estetska rehabilitacija, a ponekad i rehabilitacija govora, mogu biti pacijentima primarni motivirajući razlog za provedbu protetske terapije. Pacijent prije provođenja terapijskih postupaka treba biti upoznat sa mogućim lakše ili teže prihvatljivim zahvatima. Treba predvidjeti moguću štetnost nekih postupaka, ako dominiraju estetski nad funkcijskim zahtjevima (16, 17).

Oralna rehabilitacija ortodontskim liječenjem provodi se najvećim dijelom u mlađe populacije s potpuno ili većinom ozubljenim čeljustima. U pacijenata s djelomičnim ili potpunim anodoncijama indicirani su postupci protetske ili implanto-protetske rehabilitacije. Parodontološka terapija daje značajan doprinos očuvanjem zuba *in situ*. I ostale specijalnosti stomatologije (konzervativa, endodoncija) daju svoj specifični doprinos međusobno se dopunjujući kroz različite faze provođenja oralne rehabilitacije (18-20).

Kliničko praćenje pacijenta nakon izvršene rehabilitacije (*follow up*) potrebno je kako bi se procijenio uspjeh dosadašnje terapije i pravovremeno interveniralo u slučaju potrebe. Kad su okluzalni odnosi fiziološki, primjenjuje se potvrđivački pristup u protetskoj terapiji. Ako je više ili manje izražen poremećaj okluzije, potreban je reorganizacijski pristup redovito u pacijenata odrasle dobi ili ortodontska terapija, najčešće u adolescentskoj dobi (21).

Fiziološka okluzija predstavlja međusobni odnos gornjeg i donjeg zubnog niza kada sve komponente stomatognatskog sustava osiguravaju stabilan ortopedski položaj kondila i

optimalne funkcijske kontakte antagonističkih zubi. Zubi su postojani u alveolama grebena, ne mijenjaju položaj u zubnom nizu, nisu bolni na dodir ili poslije dodira, a funkcija temporomandibularnog zgloba (TMZ) je nelimitirana i bezbolna. Upravo je uspostavljanje fiziološke okluzije prioritetno u liječenju i rehabilitaciji okluzalnih poremećaja. Stoga, okluzija se smatra fiziološkom ako nema poremećaja međučeljusnih okluzalnih odnosa i nema simptoma temporomandibularnih poremećaja (TMP) (17, 22-26).

Uspješnost protetske terapije ovisi o uspostavljanju i stabilizaciji fizioloških odnosa u skladu s individualnim karakteristikama stomatognatskog sustava pacijenta. To važi i za svaku terapiju u stomatologiji koja uključuje okluziju, bez obzira kako se provodi. Ekonomska ograničenja mogu značajno utjecati na mogući izbor potrebnih terapijskih mjera (23-27).

Ključ okluzije je opisati međusobne kontaktne (statičke i dinamičke odnose) između antagonističkih zubnih lukova, tj. žvačnih ploha i bridova zubi pojedinog zubnog niza koji čine funkcionalnu cjelinu nazvanu mastikatorna ili okluzalna površina (23, 27-29).

Maksimalna interkuspidacija, također i interkuspidacijski položaj (IKP) je maksimalan, istovremeni i ravnomjerni dodir antagonističkih zubi. U zdravih i ozubljenih osoba ostvaruje se tada i najjača aktivnost mišića zatvarača (23-28). IKP je osnova statičke okluzije koja je varijabilna i pod utjecajem brojnih kofaktora okluzalnih međuodnosa. Okluzijski odnosi zuba ovise o međučeljusnim relacijama, odnosno o skeletalnoj klasi i prisutnosti ortodontskih anomalija. Kod klase I po Angleu u maksimalnom IKP-u je svaki zubu kontaktu s dva antagonista, osim donjih centralnih inciziva i gornjih umnjaka. Bukalne kvržice gornjih distalnih zuba preklapaju donje zube te ostvaruju međusobno tzv. ABC kontakte – dodirni ili statički kontakti između kosina kvržica i fisura okluzalnih ploha zubi postkaninog sektora zubnog luka (28, 30).

Djelomično se termin okluzalna stabilnost preklapa sa značenjem IKP-a – smatra se stanjem ujednačenih antagonističkih (statičkih i dinamičkih) kontakata koji ne dozvoljavaju pomicanje zubi (17). Međutim, kroz okluzalnu stabilnost isprepliću se i optimalni funkcijski međuodnosi svih komponenti stomatognatskog sustava (zubi, čeljusti, TMZ-a i žvačnih mišića). Planiranje okluzalne terapije obuhvaća vraćanje stabilnosti kroz postizanje fiziološke okluzije, vertikalne dimenzije okluzije, stabilne pozicije mandibule a time i TMZ-a, postizanje stabilnih ABC kontakata u IKP-u,

nadoknađivanje izgubljenih zubi te kontrola patološke mobilnosti i aksijalizacija u prijenosu žvačnog opterećenja preostalih zubi (27, 31).

Bilo koji prvi prerani kontakt antagonista u IKP može spriječiti interkuspidacijske kontakte ostalih zubi i naziva se prerani ili defleksijski kontakt (17, 31). Prerani kontakt usmjeruje mandibulu izvan IKP-a, a nastaje najčešće kao posljedica ekstrakcije zubi (npr. trajne šestice), zbog ortodontske terapije, nicanjem zubi u mješovitoj denticiji, nicanjem umnjaka, okluzalno neusklađene opsežnije konzervativne restauracije, protetskih radova ili njihove kombinacije.

Položaj gornjih i donjih frontalnih zubi definira se njihovim vertikalnim i horizontalnim odnosom u sagitalnoj ravnini (klase po Angleu). Taj odnos ovisi o pozicioniranju (nagibu) gornjih i donjih sjekutića. Najčešće se radi o preklopu gornjih zubi (maksilarna prodoncija), dok iznos horizontalnog i vertikalnog preklopa međusobno varira. Vertikalni prijeklop (engl. *overbite*) može biti normalan (3–5 mm), dubok (>5 mm) i pokrovni ako gornji inciziv dodiruje gingivu suprotne čeljusti te plitak (<2 mm). Horizontalni preklap (engl. *overjet*) mjeri se kao udaljenost palatinalnih ploha gornjih i labijalnih ploha donjih prednjih zuba, može iznositi od 0 do 12 cm.

Bridna okluzija je rjeđa varijacija i najčešće se javlja u Angle klasi III ili ekscesivne abrazije incizalnih bridova uslijed ekscentričnog bruksizma. Gledano u aksijalnoj (horizontalnoj) ravnini, anteriorni otvoreni zagriz podrazumjeva nepostojanje horizontalne ili vertikalne stepenice na zubima interkaninog sektora (23, 26, 27).

Položaj fiziološkoga mirovanja specifičan je referentni položaj mandibule u kojem se zubi ne dodiruju. Fiziološko mirovanje je položaj mandibule pri kojemu, ako je glava u uspravnom položaju, mišići otvarači i zatvarači su u međusobnoj ravnoteži toničke kontrakcije. Između okluzalnih ploha donjih i gornjih zuba u fiziološkom mirovanju postoji prostor koji se naziva slobodni interokluzijski prostor. Mandibula je u položaju fiziološkog mirovanja nešto ispod položaja maksimalne interkuspidacije (0,5–6,0 mm, ovisno o vrsti okluzije i skeletnoj klasi po Angleu) te postoji razmak od 1 ili više mm između distalnih anatagonista i od oko 3 ili više mm između frontalnih zubi. Slobodni interokluzijski prostor kod klase I po Angleu (normookluzija) iznosi 2–4 mm, kod klase II/1 (prognatija) iznosi 8 mm i više, a kod klase III (progenija) iznosi 0-1 mm (23, 26, 32, 33).

Nedostatak slobodnog interokluzijskog prostora uzrokuje lupanje zubi pri govoru ili poteškoće pri žvakanju, dok preveliki slobodni interokluzijski prostor nastaje zbog snižene vertikalne dimenzije okluzije, koja može nastati jakom abrazijom zubi ili zbog neadekvatnog protetskog rada s neadekvatno određenom vertikalnom dimenzijom međučeljusnih odnosa (34-38).

Položaj fiziološkog mirovanja bitan je za određivanje vertikalne dimenzije u pacijenata kod kojih je narušena ili izgubljena fiziološka okluzija. Od izmjerene visine donje trećine lica između točaka na koži subnazale i gnation oduzima se iznos slobodnog interokluzalnog prostora. Time se dobiva visina donje trećine lica u kojoj će se dodirivati antagonistički zubi, tj. primjerenu vertikalnu dimenziju okluzije. U određivanju vertikalne relacije klinički se dodatno koriste metode fizionomije i fonacije (34, 39).

Spajanjem točaka projekcije šarnirske osi koja prolazi centrom kondila sa donjim lijevim rubom orbite dobiva se *osno-orbitalna ravnina*. To je referentna ravnina koja služi za prijenos modela gornjeg zubnog niza uz korištenje obraznog luka iz sistema SAM® artikulatora (28).

Centrična relacija (centrik) je definirana kao najdistalniji i nenasilni položaj manibule ostvaren pri mandibularnoj kretnji zatvaranja bez ikakve prisile. Položaj je neovisan o okluzalnim odnosima, pri čemu je moguće izvođenje lateralnih kretnji manidbule. To je anterosuperioran položaj kondila unutra zglobne jamice, koji je ponovljiv pa je time i referentan položaj kondila u zglobu. U tom položaju centrika kondili rotiraju oko tzv. terminalne šarnirske (rotacijske) osi te je kretnja prvih oko 20 mm interincizalnog razmaka otvaranja usta čista šarnirska (rotacija), bez translacije kondila (17, 23, 26-28, 30, 31, 34).

Klinički je bitna mogućnost ponovljivosti centrika. To je i stabilan položaj zgloba, tj. kondila koji se klinički postiže vođenjem mandibule, npr. Dawsonovim zahvatom bimanuelne manipulacije. Za bilo koji oblik protetske terapije na reorganizacijskom konceptu okluzije nužno je određivanje centrika kao horizontalne međučeljusne relacije (40).

Mastikatorni element okluzije ne smije biti zanemaren. Zubi i okluzalni kontakti te zglobovi samo su pasivni element stomatognatskog sustava koji je dominato

neuromuskularan (28). Kako je sa kliničkog stanovišta postizanje centrične relacije kondila podložno i utjecaju žvačnih mišića, koristi se i naziv miocentrika (41).

Gledano u vertikalnoj dimenziji, u izotoničnoj kretnji mandibule pri zatvaranju usta nalazi se *miocentrični položaj* 1-2 mm od položaja fiziološkog mirovanja. Posturalni i žvačni mišići, međusobno uravnoteženog tonusa, vode u izotoničnoj neuromuskularnoj putanji mandibulu iz položaja fiziološkog mirovanja u, najčešće po broju antagonističkih kontakata selektivnog, terminalni kontaktni terapijski položaj (miocentrična okluzija) (42).

Centralna ili centrična okluzija (CO) danas se upotrebljava kao sinonim za maksimalnu interkuspidaciju (tj. IKP), iako bi to ustvari bila maksimalna interkuspidacija rekonstruirane okluzije kada je mandibula u centričnom položaju (npr. interkuspidacija zuba kod totalnih proteza ili kada podižemo vertikalnu dimenziju okluzije, a kondili su u položaju CR). Takav međuodnos kondila u jamici i interkuspidacije zubi rijetki su u prirodnoj okluziji, u manje od 10% (najčešće se u oko 8%) opće populacije. U slučaju bridne okluzije sa progenijom (Angle klasa III) može biti jedinstveno preklapanje položaja zglobova i zubnih lukova u položaju CO i IKP (43-45).

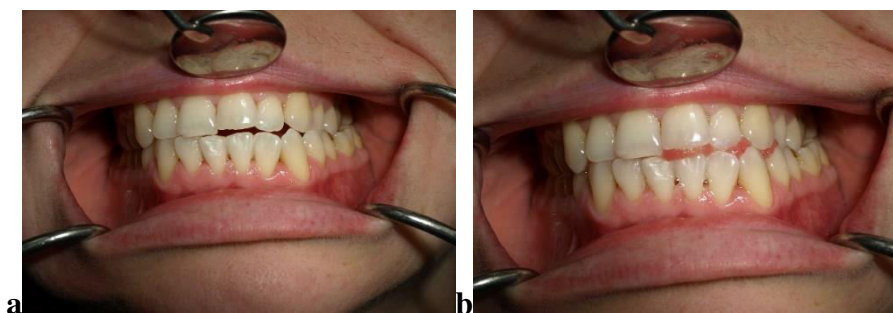
U centru (CR) TMZ-a terminalnom šarnirskom kretnjom kondila u 92% populacije dolazi do pojedinačnog okluzalnog kontakta koji se naziva prvi centrični kontakt (također, centrični prekontakt). On se javlja barem na jednom paru antagonista ili na dva para antagonista bez obzira jesu li to molari ili premolari (43, 46). Daljnje kontrakcija mišića elevatora mandibule vodi anatagonističke zube u IKP. Ali tada u oko 92% opće populacije kondili zglobova više nisu u centru. Taj, po Endu, *funkcionalni centrični prostor* ostvaruje se na kliznim površinama okluzalnih ploha distalnih zubi veličine od 0,9-0,3 mm i nesumnjivo je dio fiziologije humane denticije (27).

Tijekom života okluzija je podložna promjenama. Habitualna ili stečena okluzija označava okluzijske promjene nastale tijekom života, a naziva se i habitualni IKP (17, 23, 26). Može se zaključiti da fiziološke i funkcijske kretnje stomatognatskog sustava (u prvom redu žvakanje i gutanje) ne stvaraju ni brusne fasete niti prekomjernu abraziju tvrdih zubnih tkiva (27).

Habitualni IKP nastaje uslijed sekundarnih promjena u okluziji (gubitak pojedinih zuba, karijesnim procesom ili konzervativnim zahvatom redicirani kontakti na okluzalnim ploham, aproksimalna abrazija, poremećaji položaja u nizu i smetnje u nicanju zuba,

fiziološka atricija zubnih ploha (*atricijska okluzija*), bruksizam, iatrogeni uzroci kao npr. posljedice ortodonske ili protetske terapije i sl.). Kompenzirano stanje je habitualna okluzija koja uz redovnu stomatološku kontrolu i terapijske postupke ne generira poremećaje stomatognatskog sustava. Suprotno tome, nekompenzirano stanje kontinuirano vodi, uz izostanak konzervativne, parodontološke i protetske terapije, novim poremećajima parodontalnih struktura zuba i njihove morfolofije, što narušavan okluzalne i međučeljusne odnose (23, 26, 47).

Učešće jezika u stvaranju anomalije otvorenog zagrizava može vremenom biti dodatni, ne samo ortodonski već i parodontološki, problem (Slika 1.). U tom slučaju uz ostale terapijske mjere, može pomoći i metoda povezivanja (splintiranja) zuba (48).



Slika 1. Habitualna okluzija: otvoreni zagriz, rotacije donjih frontalnih zuba i labijalni pomak gornjih lijevih sjekutića (a) zbog nepodesne navike utiskivanja jezika pri gutanju (b).

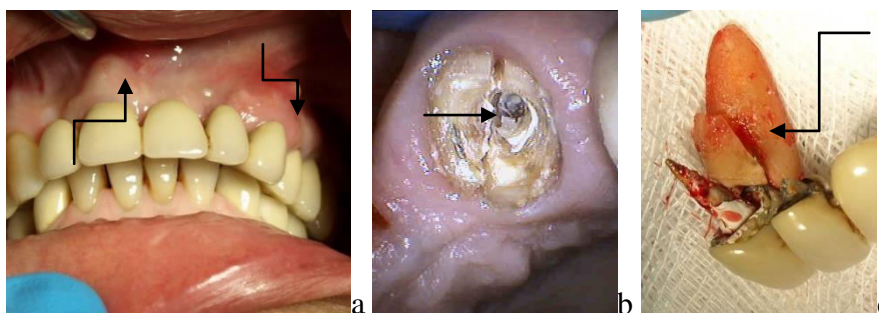
Kod fiziološkog habitualnog IKP-a nema okluzijskih interferenci. Uslijed interference nastala klizna kretnja usmjerava zube u prisilnu interkuspidaciju koja jest habitualni IKP, ali je u isto vrijeme i dekompenzirana, tj. nefiziološka okluzija (17, 23, 26, 27, 31). Neusklađena (nefiziološka) okluzija ima svoje repokusije na bilo koju vrstu terapije, od ortodonske do implanto-protetske. Dolazi do smanjene trajnosti postojeće protetske terapije: od puknuća faseta fiksno-protetskog rada, nastajanja sekundarnih okluzalnih trauma, vertikalnih fraktura korijena, pojave simptoma TMP-a te loma i ispadanja implantata.

Rotacijske i translacijske kretnje TMZ-a omogućuju položaje i kretnje mandibule u tri prostorne orijentacijske ravnine: u frontalnoj (koronarnoj), horizontalnoj (aksijalnoj) i sagitalnoj (antero-posteriornoj). Varijabilna je orijentacija okluzalne ravnine koju

definiraju grizne plohe i incizalni bridovi intaktnog zubnog niza u odnosu na referentnu horizontalnu ravninu – Frankfurtsku horizontalu (28, 31, 49-52).

Stoga, ako su sačuvani postojeći zubi i njihovi odnosi, to je dobrodošla pomoć za određivanje položaja i nagiba individualne okluzalne plohe (Camperova linija) i vertikalne relacije okluzije. Glavni kriterij u donešenju odluke o prihvatanju (konfirmaciji) okluzalnih odnosa ili o njihovoj reorganizaciji je procjena da su habitualni okluzalni odnosi fiziološki ili ne (28, 31, 53).

Anteriorno ili prednje vođenje je klizna kretnja donjih frontalnih zubi incizalnim rubovima po palatinalnim ploham gornjih. Redovito treba doći do potpune diskluzije distalnih zubi. Održanje vertikalne relacije zadaća je antagonističkih kontakata distalnih zubi u statičkoj okluziji (IKP), dok frontalni zubi diskludiraju distalne zube u dinamičkoj okluziji. Diskluzija lateralnih zuba pri anteriornim ekskurzijskim kretanjama čuva stražnje zube od posljedica preopterećenosti koja bi nastala na kosinama kvržica. Prednjim vođenjem trebali bi se dobiti antagonistički kontakti na više frontalnih zuba, a ne samo jednog para antagonista. Suprotno, devitalizirani zubi i oni opskrbljeni metalnim nadogradnjama mogu biti ugroženi zbog preopterećenja (Slika 2.) (23, 26, 27, 30, 31, 54-56).



Slika 2. Protruzijska kretnja na samo jednom paru antagonista prouzročila je vertikalnu frakturu zuba 11 (a, b), a laterotruzijska kretnja vertikalnu frakturu zuba 23 (a, c).

Laterotruzijske kretnje su lijeva i desna laterotruzijska kretnja. Najčešće je u prirodnim zubima prisutno laterotruzijsko vođenje očnjakom. Dodatno postoje klizni kontakti kod kojeg kretnju vode očnjak i premolari najdalje do meziobukalne kvržice prvog molara (bočna funkcija). Svi drugi kontakti na laterotruzijskoj strani smatraju se okluzijskim interferencama. Na mediotruzijskoj strani ne smije biti antagonističkih kontakata. Ako

postoje barem jedan mediotruzijski kontakt koji pri tom diskcludira sve antagoniste radne strane, naziva se hiperbalans. Mediotruzijski kontakti smatraju se interferencama (23, 26, 28, 30, 55).

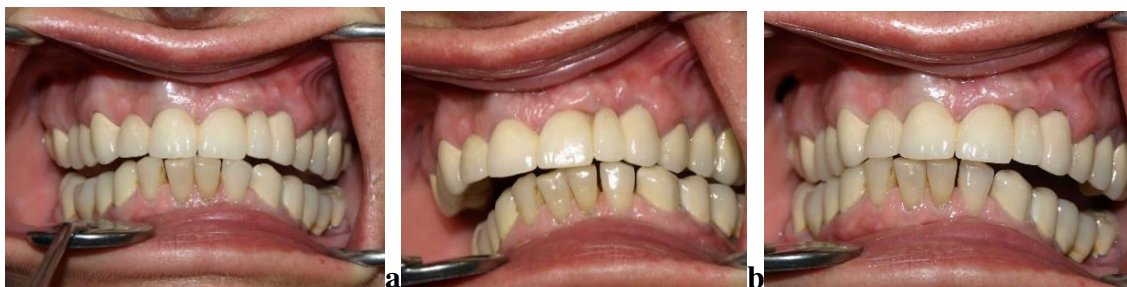Ako su frontalni zubi zahvaćeni parodontološkom bolešću, tada se utjecajem okluzalne traume povećava njihova mobilnost. Može doći i do abrazije frontalnih i distalnih zuba, što vodi promjenama međučeljusnih odnosa: snižavanju vertikalne relacije i narušavanju morfologije okluzalne plohe (26, 38).

Uzajamno zaštićena okluzija je okluzijski odnos kompletno ili pretežno ozubljenih čeljusti, koji čuva zube i njihov potporni aparat od oštećenja, kao i strukture TMZ-a. Mehanizam zaštite je slijedeći: diskluzija i rasterećenje lateralnih zuba pri protruzijskim i laterotruzijskim kliznim kretnjama mandibule, a rasterećenje frontalnih zubi u maksimalnoj interkuspidaciji, jer su u kontaktu samo distalni zubi (25, 26, 28, 30, 31, 51, 52, 57).

Frontalni zubi pri kliznim kretnjama (dinamička okluzija) čuvaju distalne zube od utjecaja prejakih ekscentričnih sila koje bi se generirale na kosinama njihovih kvržica. Distalni zubi u statičkoj okluziji (IKP) čuvaju frontalne gornje zube od prejakog opterećenja koje bi nastalo ako bi bili u kontaktu s donjim frontalnim zubima. Prednji gornji zubi interkaninog sektora osjetljiviji su zbog svoje vestibularne inklinacije jer se dodiri s donjim zubima pretvaraju u silu para-akusijalnog djelovanja. Dodatno nepovoljno opterećeni gornji incizivi s alveolama u čeljusnom grebenu imaju tanki vestibularni korteks koji je podložan resorpciji, što stvara predispoziciju rasklimavanja zuba i razvoju parodontopatije (23, 26-28).

Unilateralno uravnotežena okluzija pri lateralnim kretnjama grupnom funkcijom „čuva“ distalne zube radne strane od preopterećenosti pojedinog para antagonista, a zube mediotruzijske (balansne) strane čuva diskluzijom. Mehanizmi funkcioniranja okluzije prirodno ozubljenih čeljusti uglavnom su primjenjivi i u protetskoj terapiji djelomične bezubosti mobilnim, fiksnim ili kombiniranim protetskim radom (27, 51, 52).

Očuvanje obrazaca prednjeg vođenja treba olakšati protetsku terapiju s recipročnim zaštitnim učincima frontalnih i distalnih zubi. Očnjaci se i dalje mogu koristiti u ostvarivanju okluzalnih odnosa zubi koji su povezivani fiksnim protetskim radom (Slika 3.).



c

Slika 3. Grupno vođenje protruzijskih (a) i laterotruzijskih kliznih kretnji (b, c) uspostavljeno je sa metal-keramičkim semicirkularnim mostom na maksili i implantatima na pozicijama zubi 21 i 23.

Bilateralno uravnotežena okluzija je koncepcija okluzije razvijena za totalne proteze. Ta koncepcija napušta se sve više. Kroz evaulaciju načina ostvarivanja elemenata okluzije totalnih proteza, tačnije kroz odnos zubnih lukova proteze tijekom žvakanja, dovodi se u pitanje potreba balansni kontakata na neradnoj strani. Suvremeno primjenjuje se koncepcija dominacije vođenja očnjaka i frontalnih zubi, a bočna funkcija najčešće u situacijama anomalija po Angleu (30).

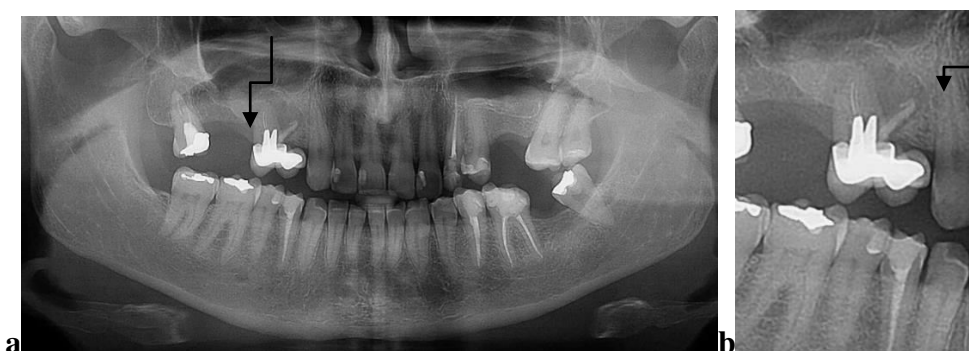
Sloboda u centriku znači mogućnost kretnji iz CR ili IKP-a u sve tri ortogonalne ravnine – vodoravne, frontalne i sagitalne u samom početku dodirne klizne kretnje mandibule. Daljnje kretnje vode frontalni zubi u protruziji. Laterotruzijska kretnja može biti vođena očnjakom ili grupno. Na mediotruzijskoj strani ne treba biti dodira. Dakle, palatinalna kvržica gornjih zuba, u kontaktu s proširenom fosom donjih zuba omogućuje nesmetano klizanje te kvržice po proširenoj fosi u samom početku kretnje. Nakon toga slijedi diskluzija lateralnih zuba kad prednje vođenje preuzima očnjak (27, 57).

Funkcijske smetnje javljaju se kad se prijeđe prag individualne fiziološke tolerancije. Poremećaji mogu rezultirati patološkim stanjima tvrdih i mekih struktura stomatognatskog sustava: zuba (abrazija, abfrakcija, pulpitis i nekroza pulpe), parodonta (migracije, rotacije, elongacije, rasklimavanje zubi), žvačnih mišića (miofascijalna bol) i TMZ-a (atralgija). Uzroci iatrogene prirode su slijedeći: supraokluzija krunice, mosta ili ispuna te ortodontska terapija bez usklađenih okluzijskih odnosa (27, 58).

Stabilna fiziološka habitualna okluzija je ona koja prilikom refleksnog, neuromuskularnog obrasca kretnje mandibule pri zatvaranju usta vodi zube u IKP, a

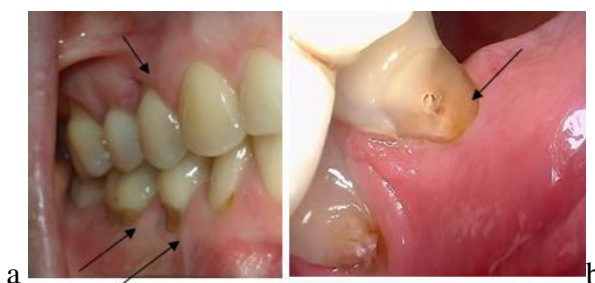kondile TMZ-a u stabilan i fiziološki položaj unutar zglobne jamice (59). Mišićnim pamćenjem (engramom) prilagođava se obrazac aktivnosti motoričkih jedinica mišića u funkcijskim skupinama mišića. Klinički se to naziva programiranje mišića, što se ostvaruje kroz ponavljajuće funkcijske kretnje. Najjednostavniji i privremeni način prekidanja engrama mišića (reprogramiranje) je anteriorni *jig* po Luciji, koji diskudira stražnje zube prilikom uzimanja centričnog registrata za udlagu (60).

S protetskog stanovišta (26) gubitak svih ili nekih distalnih zubi vodi do smanjenja vertikalne dimenzije i narušavanja elemenata dinamičke i statičke okluzije (Slika 4.).



Slika 4. Poremećeni okluzalni odnosi (a) prouzročili su vertikalnu frakturu korijena zuba 15 predisponiranog jer je opskrbljen individualnom nadogradnjom (b).

Smanjenjem vertikalne dimenzije može nastati sekundarna okluzalna trauma, rasklimavanje zuba, ili suprotno, izrazita abrazija i abfrakcije s pulpitisima i nekrozama pulpe i vertikalne frakture korijena, recesije gingive, Stillmanovi rascjepi (Slika 5.), resorpcije alveolarne kosti, razmicanja i rotacije zuba, intruzije i ekstruzije (61).

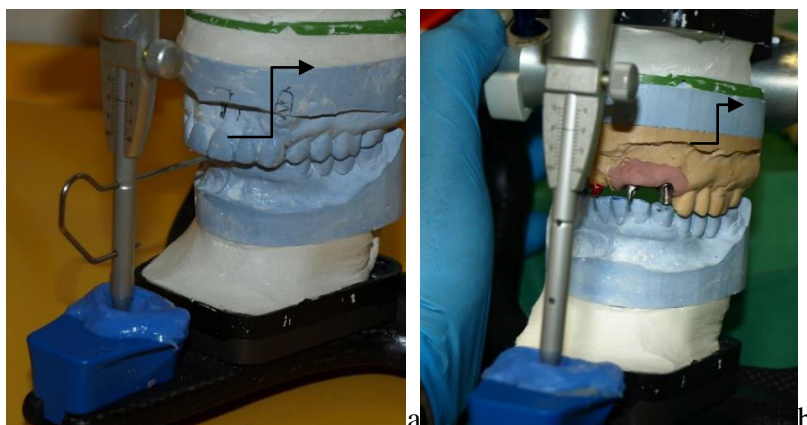


Slika 5. Stillmanov rascjep gingive zuba 14, abfrakcija zubi 45 i 46 (a) i abfrakcija 35 sa nekrozom pulpe (b).

3. PLANIRANJE PROTETSKE TERAPIJE S OSVRTOM NA OKLUZIJU

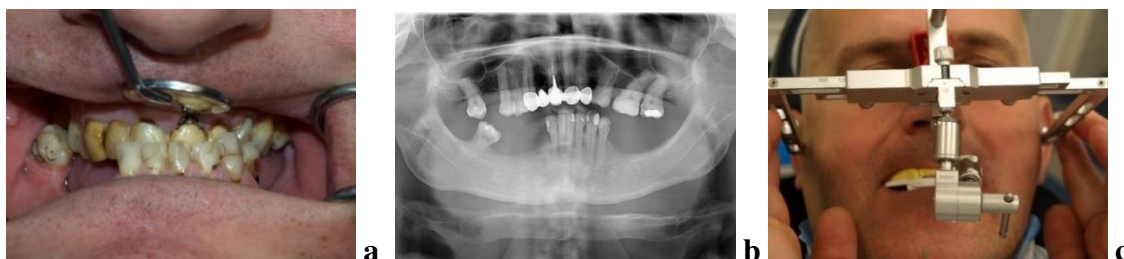Prilikom planiranja protetske terapije u polu i potpuno prilagodljivim artikulatorima moguće je provesti detaljnu funkcijsku analizu postojeće okluzije. Dentalni artikulatori su mehaničke naprave kojima se reproduciraju okluzalni i međučeljusni odnosi u interkuspidaciji (statička okluzija) i kretnjama (dinamička okluzija).

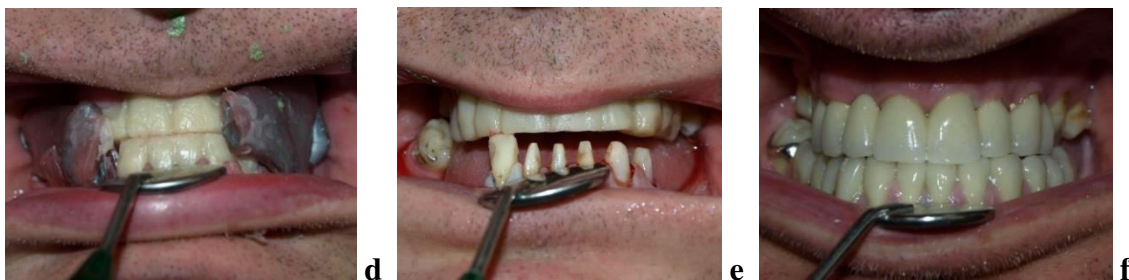Planiraju se interkuspidacijski odnosi buduće protetske terapije tako što se na modelima u artikulatoru radi selektivno ubrušavanje habitualnih okluzalnih suprakontakata u CR-u i navoštavanje okluzalnih zubnih ploha (engl. *wax-up* – Slika 6.) (62, 63).



Slika 6. Procjena habitualne okluzije (a) i protetska terapija frontalnih gronjih zubi (b) na modelima individualno montiranih u artikulator sa odvojivim postoljem (*split-cast*).

Slijedi testiranje privremenog protetskog rada koji je izradio zubotehničar uz pomoć šablona od provizornih materijala (engl. *mock-up* – Slika 7.). Procjenjuje se potreba korekcije podizanja zagriža i postignute estetike kako bi bili sigurni u potpuni uspjeh kasnije definitivne protetske opskrbe (64-66).



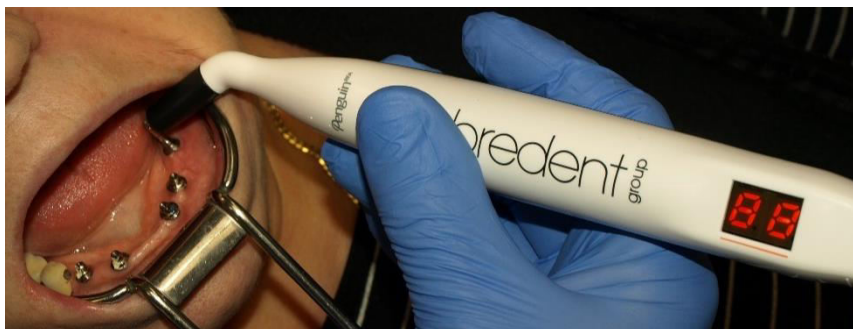

Slika 7. Primjer reorganizacije međučeljusnih odnosa: habitualna okluzija (a) sa rgt-prikazom (b), upotreba obraznog luka (c), *mock-up* u novim međučeljusnim odnosima i intraoralna provjera podignutog zagriža (d), ireverzibilna promjena brušenjem zubi (e) i protetskom terapijom postignut *tête-à-tête* odnos u novim međučeljusnim odnosima (f).

Planiranja protetske terapije sastoji se od plana koncepta okluzije, prijenosa i distribucije žvačnih sila, jer treba nastojati postići aksijalno opterećenje prirodnih zubi. Također, važno je izabrati protetskih gradivni materijal sa stanovišta tribološkog svojstva kako bi bio usklađen sa stanjem parodonta preostalih zuba (67).

Biološku vrijednost zuba prvenstveno određuju njegova anatomska građa i stanje njegova parodonta. Biološki faktor zuba nosača označava sposobnost zuba nosača i njegova potpornog aparata da podnosi opterećenje. Očnjak je masivan jednokorijenski zub, a molari šestica i sedmica su višekorijenski zubi pa im je zajednička odlika veliki biološki faktor. S većom površinom parodonta i većom bazom u koštanom fundamentu dobiva se veća sposobnost podnošenja opterećenja, a time i veća vrijednost biološkoga faktora. S obzirom da je biološki faktor svakog pojedinog zuba ovisan i o stanju parodonta, dobro ih je međusobno povezati kad je slabiji parodont pojedinačnog zuba (68, 69).

Postojanje povoljnog rasporeda prirodnih zuba dobrog parodontalnog zdravlja omogućuje fiksno-protetsku opskrbu, ili izradu dentalno i dento-mukozno nošenih djelomičnih proteza. Prema potrebi moguće je ostvariti i podizanje visine zagriža (70, 71). Povezivanjem i imobilizacijom umjereno pokretnih zuba povećava se i izglednost uspjeha njihove parodontalne terapije. Procjena mogućnosti opterećenja i uspješnost oseointegracije zubnih implantata mjeri se i izražava ISQ jedinicama (Slika 8.). Poligonalnim rasporedom većeg broja povezanih zuba postiže se bolja distribucija žvačnih sila i opterećenja na većoj površini koštanog fundamenta (72).



Slika 8. Klinička primjena ISQ testa.

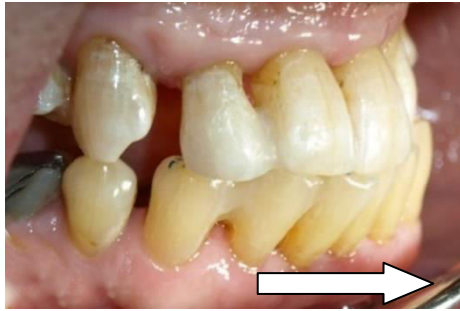
Bruksizam podrazumijeva parafunkcijske kretnje, najčešće u snu, kao vrlo intenzivne, nevoljne aktivnosti stiskanja i/ili škripanja zubima, bez potpuno razjašnjene etiologije. Bruksizam može uzrokovati primarnu ili sekundarnu okluzalnu traumu i posljedično smanjenje vertikalne dimenzije okluzije. Neke od posljedica bruksizma su infrakcija cakline (*craze lines*), koje narušavaju uglavnom estetiku zuba pa ne iziskuju protetsku terapiju. Jasno vidljive posljedice bruksizma su abrazija i abfrakcije zuba, dok su frakture krune i korijena najteže posljedice zbog prevelikih opterećenja (73, 74).

Habitualna okluzija pacijenta prihvatljiva je ako preostali antagonistički distalni zubi imaju obostrane i ujednačene IKP kontakte i kad nema simptoma TMP-a (75). Samo temeljem dobre analize postojeće okluzije, moguće je odlučiti hoće li se koristiti postojeća okluzija (konfirmativni pristup) ili će se mijenjati okluzija (reorganizacijski pristup) (20, 76).

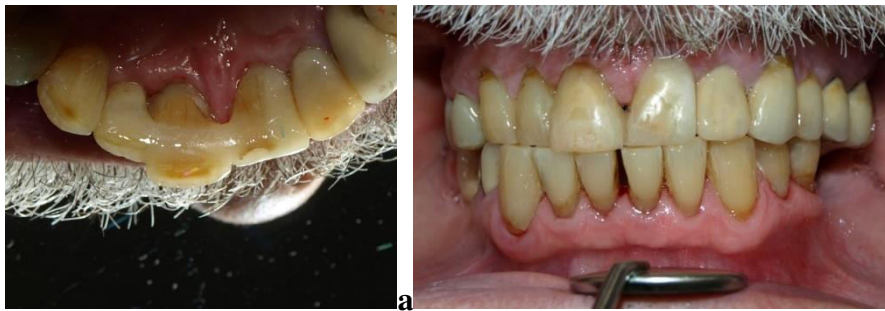Kod konfirmativnog pristupa implementiraju se uglavnom bazično-konzervativni principi. U to spadaju imobilizacija zuba nosača, aksijalizacija okluzalnog opterećenja, selektivno ubrušavanje ili nadograđivanje okluzalnih površina adhezivnim tehnikama te izrada inleja i onleja.

Povezivanjem frontalnih zubi moguće je privremeno ili trajno upostaviti njihovo funkcioniranje kao grupe. I kronicama u bloku (niz krunica koje nisu solo-krunice) kao fiksno-protetskim rješenjem štitimo parodont pojedinačnog zuba u habitualnim okluzalnim odnosima (13).

U konfirmativnom pristupu istaknuti ulogu ima i FRC splint (Slike 9., 10.), jer zahtjeva minimalnu ili nikakvu invazivnost, bezbolnost postupka bez lokalne anestezije. Parodontološka i protetska terapija ovdje se isprepliću u postupcima protetskog ili konzervativnog povezivanja zuba kao i usklađivanja postojeće okluzije (13, 77, 78).



Slika 9. Održanje vertikalne relacije i protruzijskog i laterotruzijskog vođenja gornjim i donjim zubima povezanih FRC-splintom.



Slika 10. Gornji frontalni splint (a) u tête-à-tête okluziji (b) u službi očuvanja zuba 21.

4. PARODONTOLOŠKI ASPEKT OKLUZIJSKIH POREMEĆAJA

Na parodontalni status zuba nepovoljno djeluju upala (gingivitis, parodontitis) i nefiziološko opterećenje. Upale parodontalnih tkiva uzrokovane su često nedostatnom i lošom oralnom higijenom. Stvaranje parodontalnih džepova ima za posljedicu gubitak kosti alveolarnog nastavka. Na kraju tog progresivnog upalnog i destruktivnog procesa ugrožen je i opstanak zahvaćenih zubi (79, 80).

Nefiziološko žvačno opterećenje ubrzava destruktivne procese kod zubi zahvaćenih periodontitisom. Nefiziološko opterećenje je ono koje veličinom i/ili usmjerenjem nadmašuje fiziološki kapacitet opterećenog zuba i njegovih parodontalnih struktura (81). Povezivanjem parodontalno kompromitiranih zuba u cjelinu dobivaju se bolji izgledi za njihovo očuvanje. Dekompenzaciji stomatognatskog sustava i poremećaju okluzije značajno doprinose neliječena stanja parodontalnih tkiva. Neadaptirani rubovi ispuna ili krunica su iatrogeni čimbenici i pridonose stvaranju parodontalnih džepova (82, 83).

4.1. Utjecaj okluzije na pomičnost zubi

Nefiziološko opterećenje zuba poremećaj je koji, uz prisutnost parodontalne bolesti, stvara pogodne uvjete da se tijek te bolesti ubrza i pogorša. Gubitkom zuba potporne zone sile djeluju na preostale, uglavnom frontalne zube. Prirodna uloga frontalnih zubi nije održanje vertikalne dimenzije nego vođenje centričnih i ekscentričnih kliznih kretnji. Nefiziološko opterećenje frontalnih zuba ubrzava parodontalnu bolest (27, 55, 56, 84).

Ne treba zanemariti i značaj interproksimalnih kontakata, jer u intaktnom zubnom luku zubi imaju kontaktne točke na aproksimalnim plohama. Dolazi do izražaja statički značaj kontaktne točke, jer pomaže u raspodjeli sila na čitav zubni luk. Nedostatak kontaktne točke omogućava pomak zuba. Zbog ekstrakcije samo jednog zuba pomiču se susjedni zubi prema tom prostoru. Dakle, zubi distalno od ekstrakcije pomiču se mezijalno i obrnuto. Antagonisti izrastaju u prazninu jer se je izgubio antagonistički okluzalni kontakt. Gubitkom potporne zone smanjuje se i vertikalna dimenzija. S parodontološkog aspekta važna je i biološka uloga kontaktne točke, jer dolazi do gubitka zaštite za interdentalnu papilu od utiskivanja hrane pa se pogoduje širenju parodontalne pukotine (81, 85, 86).

4.2. Klasifikacija mobilnosti zuba

Za planiranje mobilno-protetske terapije najčešće klasifikacije djelomične bezubosti koriste parametar topografije bezubih prostora po Kennedyju i rasporeda antagonističkih kontakata u potpornim zonama po Eichneru (87-89). Tim klasifikacijama ne opisuje se biološka vrijednost preostalih zubi, iako parodontološki status preostalih zuba ima presudu važnost za planiranje terapije, naročito u stomatološkoj protetici.

Klasifikacija po Milleru (90) procjenjuje stanje mobilnosti zuba. Metoda mjerenja mobilnosti sastoji se od pokušaja pomicanja ispitivanog zuba drškom zubnog instrumenta (stomatološka sonda ili ogledalo), dok terapeut prislonjenim prstom taktilno procjenjuje pomičnost ispitivanog zuba:

- klasa 0 – označuju se zubi bez mjerljive pomičnosti, dakle ima fiziološki status;
- klasa 1 – pripadaju zubi s jedva primjetljivom pomičnošću, nešto većom od fiziološke;
- klasa 2 – zubi s antero-posteriornom pomičnošću do 1 mm, ali pogodni za povezivanje;
- klasa 3 – zubi s još većom horizontalnom ili bilo kakvom vertikalnom pomičnošću, nemaju dovoljnu parodontalnu nosivost.

Procjena mobilnosti zubi direktno utječe na određivanje mogućnosti uspostave trajne ili privremene okluzijske sheme i okluzije. Djelomično parodontalno kompromitirane zube (Miller klase 1 i 2) indicirano je imobilizirati i međusobno povezati u blok. To predstavlja zajedničku mjeru parodontološke i protetske terapije. Preventivno se sprečava nepovoljan scenario rasklimavanja zubi i njihovog gubitka (91).

4.3. Sekundarna okluzalna trauma

Posljedice prevelike opterećenosti zuba zahvaćenih parodontalnom bolesti uslijed nefiziološke okluzije nazivamo sekundarna okluzalna trauma (83). Iako je najčešće sekundarna okluzalna trauma kronična, lako može i brzo prijeći u akutnu s posljedicom gubitka pojedinog ili cijele grupe zuba u kratkom periodu. U sekundarnoj okluzalnoj traumi primarni su kronični upalni procesi parodontalnih struktura (uključujući i alveolarnu kost), a okluzalne sile samo su dodatni faktor koji doprinosi rasklimavanju zuba. Procesu cijeljenja parodontopatičnog procesa mogu se nakon otvorene ili

zatvorene kiretaže poboljšati imobilizacijom zuba povezivanjem u blok i usklađenjem okluzije. Naravno, potrebna je i adekvatna parodontalna protuupalna terapija (92, 93).

Umjerena parodontalna kompromitacija zubi (Miller klasa 1 i 2) te opće kontraindikacije za fiksno-protetsku ili implanto-protetsku terapiju upućuju na terapijski pristup djelomičnih anodoncija kojima treba prihvatiti postojeće stanje postupno i kompromisno. Prevladavajući stav je da se međučeljusni odnosi i okluzija ne mogu jednokratno ili u vrlo kratkom razdoblju u potpunosti reorganizirati. Nemogućnost reorganizacije okluzije afirmira prihvaćanje postojećeg stanja. Mnogi pacijenti su skloni takvim rješenjima, no treba ih upoznati sa ograničenjima koje takva rješenja sadrže (21, 90, 94, 95).

Analiza okluzije u artikulatu u kombinaciji s intraoralnim pregledom i analizom rtg-snimke, kao i informirani pristanak pacijenta, omogućuju stvaranje plana terapije. Iako postoje različiti uzroci i mehanizmi smanjenja i gubitka vertikalne dimenzije, neka od načela protetske i parodontalne terapije primjenjuju se gotovo univerzalno (21, 94-100):

- imobilizacija, tj. povezivanje zuba s održanjem zatečene okluzalne vertikalne dimenzije uz potpunu parodontalnu terapiju kao i redistribucija opterećenja na jače nosače;
- grupno vođenje pri ekskurijskim kretanjama vođenim zubima;
- aksijalizacija opterećenja i stabilizacija povezanih zuba što više poligonalnim rasporedom.

5. NAČELA POVEZIVANJA ZUBI

Distalna djelomična bezubost izlaže prednje zube povećanom opterećenju, koje u sinergiji s neliječenim parodontnim bolestima dovodi do daljnjih gubitaka zuba. Mjerama parodontološke terapije i oralne higijene potiče se ozdravljenje njihovog parodonta i smanjenje pomičnost preostalih zubi. Funkcijska opterećenja raspoređuju se povoljnije uzajamnim povezivanjem preopterećenih i pomičnih zubi. Zubi povezani u bloku mogu pružati učinkovitije otpor silama opterećenja. Načini povezivanja ovise o postavljenim dijagnozama parodonta te stanja okluzije i vertikalne dimenzije. Povezivanje preostalih zubi može biti ostvareno (101-103):

- primarno ili neposredno – fiksno-protetskim radom ili konzervativnim načinom (splintom);
- sekundarno, posredno ili indirektno – mobilnim udlagama, djelomičnim protezama.

5.1. Primarno povezivanje donjih frontalnih zubi

Neposredno povezivanje susjednih zuba može se ostvariti protetski (invazivno-brušenjem) ili konzervativno izradom splinta adhezivnim tehnikama upotrebom FRC-a. Povezivanjem zubi smanjuje se pomičnost pojedinačnog zuba, a sile se istovremeno, iako ne i ujednačeno, prenose i distribuiraju. Fiksno povezivanje zuba uključuje najmanje dva ili više zuba povezanih krunicama ili povezivanje zuba u sklopu mosta (101-104).

Parodontalnim FRC splintom, potpuno ili gotovo potpuno konzervativno ostvaruje se ekstrakoronarno povezivanje zuba. Koriste se kompoziti ojačani nekom od vlaknastih struktura za dentalnu uporabu (FRC), a metoda je bezbolna i obavlja se u jednoj posjeti. Krutost, čvrstoća, a time i cjelovitost i trajnost splinta poboljšava se ugradnjom intra ili ekstrakoronarne vlaknaste mrežice u kompozit (npr. Ribbond®) te povećanim interdentalnim dimenzijama izabranih FRC komponenti (105). To su suvremena estetska rješenja primjenjiva u frontalnoj regiji (anteriorni splint). U posteriornom dijelu zubnog luka splintiranje se temelji u većini slučajeva na intrakoronarnom smještanju adhezivnih FRC veza kako se ne bi povisio zagriz (106).

5.1.1. Primarno fiksno-protetsko povezivanje zubi

Primarnim povezivanjem postiže se imobilizacija umjereno do srednje mobilnih zuba što smanjuje amplitude horizontalnih pomaka pojedinačnih zubi. Uz primjerenu

parodontalnu i protetsku terapiju (oralna rehabilitacija) stvaraju se uvjeti za stabilizaciju, učvršćenje i funkcioniranje primarno povezanih zuba kroz duže vrijeme. Izrada krunica u bloku zahtjeva kombiniranje triboloških svojstava estetskih materijala (keramika, kompoziti) u svrhu smanjenja parodontalne i okluzalne traume (107).

Primarno fiksno-protetsko povezivanje susjednih zuba donje fronte podrazumjeva brušenje, izradu i cementiranje više međusobno povezanih krunica. Potrebna je lokalna anestezija, brušenje zuba nosača, priprema njegovog parodonta i uzimanje otiska. To se može smatrati invazivnom i skupom metodom, koja zahtijeva suradnju ordinacije i zubotehničkog laboratorija (108).

U situaciji Kennedy klase I (obostrano skraćeni zubni niz) uz rehabilitaciju djelomičnom metalnom mobilnom protezom, krunice u bloku omogućuju prijenos dijela sila sa proteznih sedala na parodont preostalih zuba. Kombiniranim radom omogućuje se više dentalno (parodontalno) nego mukozno opterećenje. Prijenos sila sa proteze na međusobno spojene krunice omogućuju i korištenje raznih vrsta zglobnih veza (etečmena, kopči) što osigurava estetsku retenciju i stabilizaciju djelomične proteze (101).

5.1.2. Prednosti i nedostaci povezivanja zuba FRC splintom

Kontraindikacije za fiksno-protetsko povezivanje zuba mogu biti opće zdravstvene, emotivne i socijalno-ekonomske (biopsihosocijalne). Standardi zdravstvenog osiguranja u Hrvatskoj restriktivni su prema rješenjima fiksne protetike. Samo u okviru kombiniranih radova se pokrivaju troškovi za dvije krunice po čeljusti planirane s retencijskim elementima djelomične proteze s metalnom bazom.

Splintiranjem zuba FRC tehnikom, bez brušenja, postiže se kod nekih indikacija učinak sličan fiksno-protetskoj opskrbi, ali uz značajno manje financijske troškove. To je metoda izbora kod zubi predvidive trajnosti zbog parodontalne bolesti. FRC udloga je stvar izbora kao pomoćno i/ili privremeno terapijsko rješenje. Fiksno-protetska terapija apsolutno je kontraindicirana za klasu 3 po Milleru, a relativno kontraindicirana za klimave zube klase 2 po Milleru (98, 118, 109).

Adhezivni FRC splint jednokratni je i za pacijenta atraumatičan zahvat. U odnosu na fiksno-protetsko povezivanje susjednih zuba olakšana je rtg i vizualna detekcija rubnog karijesa u zuba povezanih FRC splintom. Radiološka i vizualna nedostupnost bataljaka

prekrivenog krunicom otežava dijagnoza patoloških stanja (npr. karijes, pulpitis), što ponekad dovodi do potrebe skidanja cijelog bloka krunica ili mosta. Prednosti povezivanja FRC metodom su i mogućnosti pouzdane provjere vitaliteta pulpe termičkim ili električkim podražajima, a jednostavan je i pristup endodontskom liječenju (13, 14, 110-112).

FRC splint treba izbjegavati u pacijenata s izrazitom sklonosti karijesu, odnosno tada prednost treba dati fiksno-protetskom načinu povezivanja zbog zaštitne uloge krunica. Loše poliranje FRC splinta može rezultirati stvaranjem naslaga koje treba trajno uklanjati kod neadekvatne higijene (113).

5.2. Povezivanje zubi FRC tehnikom

Parodontalna udlaga ili splint, nameće se kao biološki pošteđan i ekonomski prihvatljiviji sustav primarnog povezivanja zubi donje fronte u blok. FRC splint kruto povezuje parodontopatično pomične zube, a radi se direktno. To je za pacijenta prihvatljiva metoda s emotivnog, estetskog i parodontološkog aspekta (13, 14, 19, 108). Zadaća FRC splinta je učvršćenje povezanih zuba, tj. omogućavanje cijeljenja njihovih parodontalnih struktura nakon parodontološke terapije. FRC splintom imobilizirani zubi mogu održavati vertikalnu dimenziju i voditi zubima vođene kretnje kroz kraće ili dulje vrijeme (101, 114).

5.2.1. Uloga FRC splinta

Splint je rigidno sredstvo kojim se sprječava neželjeno pomicanje frakturiranog ili pomičnog dijela sustava. Parodontolozi tako nazivaju konstrukciju za stabiliziranje i povezivanje pomičnih zuba. Splintiranje je široko prihvaćen naziv za metodu direktne izrade FRC splinta intraoralnim adhezivnim postupkom. Uloga takvog splinta je sprječavanje daljnjeg oštećenja parodonta pojedinog zuba, prijenos sila na sve povezane zube i odgađanje vađenja mobilnih zuba.

Postoje razlike između ekstrakoronarne i intrakoronarne adhezivne veze FRC kompozita sa zubim, kao i mehanizmi adhezije kompozita na dentin i caklinu ovisno o proizvođačkoj generaciji adheziva. Osim vlaknima, kompoziti koji spajaju zube mogu biti ojačani i drugim prilagodljivim materijalima, najčešće kovinskim, kao što je ortodontska pletena žica (115).

5.2.2. Trajnost FRC splinta

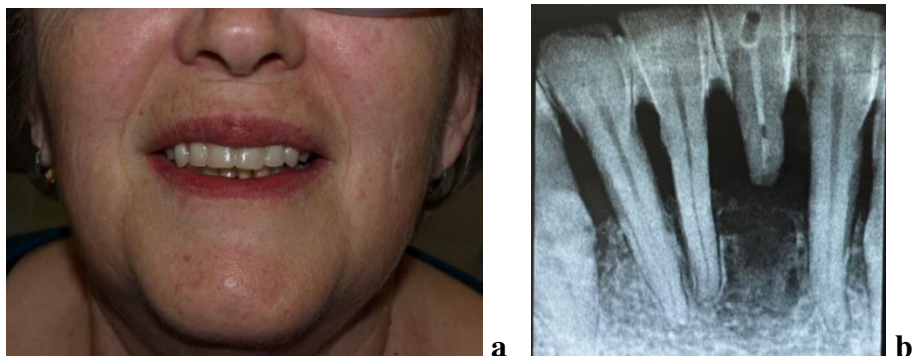Trajnost splinta ovisi o uzrocima rasklimavanja zuba. Prema procjeni trajnosti parodontalni FRC splintevi načelno mogu biti (116):

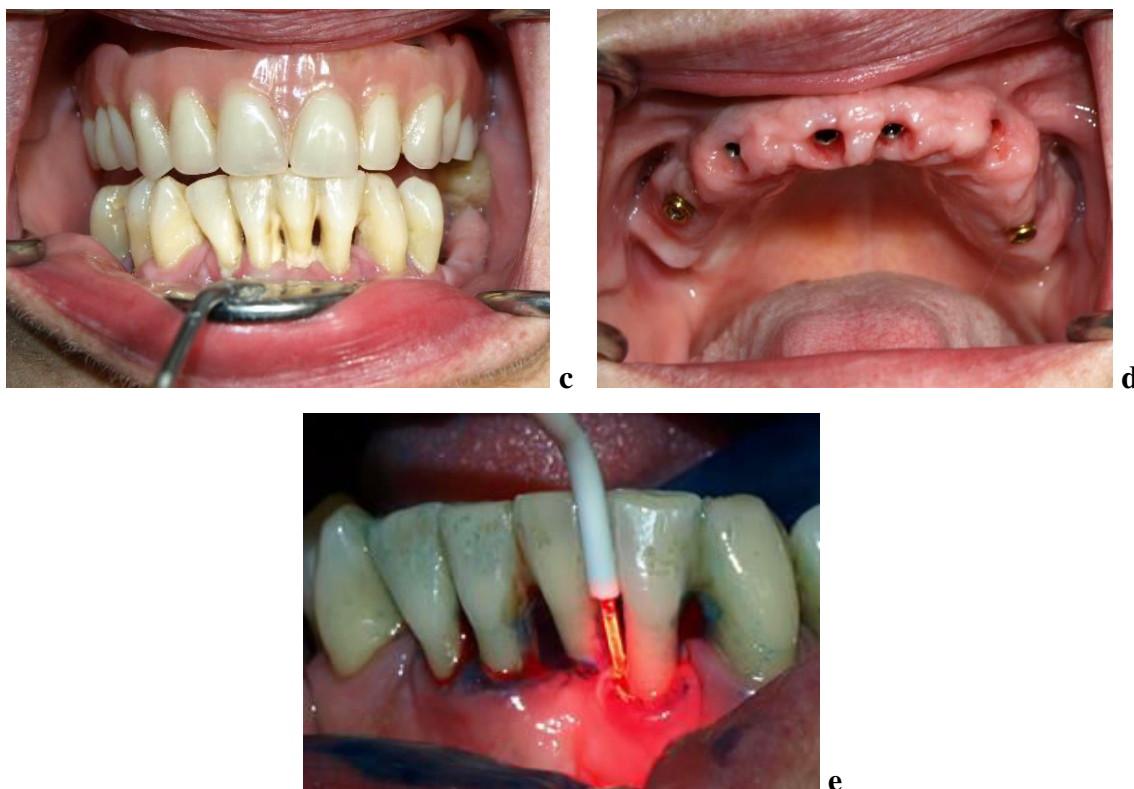
- kratkotrajni privremeni splintevi s trajnošću od najviše šest mjeseci;
- srednje trajni splintevi - od nekoliko mjeseci do nekoliko godina
- dugotrajni splintevi

Splint koji uključuje manju grupu mobilnih frontalnih zubi, u situaciji bez okluzalne potpore distalnih zubi, neće biti dugotrajan. Može se smatrati privremenom, u biti palijativnom, terapijom. Takve situacije zahtijevaju parodontološku terapiju preostalih zubi i protetsko zbrinjavanje izgubljenih zubi u žvačnom centru. Osim funkcije žvakanja, osnovna funkcija distalnih zuba je održavanje vertikalne dimenzije okluzije. Prednji donji i gornji zubi, osim žvačne funkcije, estetike i fonacije, značajno manje doprinose održavanju vertikalne dimenzije. Važnija im je uloga u dinamičkoj okluziji, tj. kretnjama, odnosno vođenju u protruziju i laterotruziju (117).

Konstrukcija udlage od FRC-a otežava održavanja oralne higijene, čime se katkad skraćuje njegova trajnost. Važan je stoga angažman samog pacijenta u održavanju vlastite oralne higijene (interdentalne četkice, preparati klorheksidina i dr.). Nažalost, često se u praksi zanemaruju redovni kontrolni pregledi s dodatnom parodontološkom terapijom i okluzalnim korekcijama (118).

Posljedica smanjenja vertikalne dimenzije su nefiziološki opterećeni frontalnih zubi. Splint u takvim slučajevima smije biti samo privremeni ili međuvremenski (engl. *interim*). U reorganizacijskom pristupu nužno je planirati sveobuhvatno, trajno rješenje (implanto-) protetskom terapijom (Slika 11.) (119, 120).





Slika 11. Prikaz stanja (a) FRC-splinta osam godina nakon izrade (b, rtg-prikaz zubi uključeni u splint). Kretnja propulzije direktno splintiranih donjih frontalnih zuba i gornje pokrovne privremene proteze (c). Retencija pokrovne proteze ostvarena pomoću imedijatno ugrađenih implantata (lokatora) (d). Održanje vertikalne dimenzije također zadovoljava, a nedostatna oralna higijena još nije uzrokovala gubitak cijele prednje grupe zuba (e).

Trajanje FRC udloge može se produžiti na više godina održavanjem dobre oralne higijene i neodgađanjem protetske terapije u posteriornom dijelu s uspostavom fiziološke okluzije. Izostanak protetske terapije rezultira preopterećenjem frontalnih zubi uključeni u splint zbog izgubljenih distalnih zubi. Pacijenta treba upozoriti da će posljedica biti gubitak svih splintiranih zuba u slučaju izostanka protetske terapije posteriornog segmenta (121).

Zapostavljena oralna higijena pokazala se glavnim razlogom kraćeg vijeka trajanja splinta. Konvencionalno četkanje zuba uklanja supragingivalni biofilm najviše oko 40%, a s aproksimalnih površina još i manje. Za provođenje interdentalnog četkanja trebaju se koristiti posebno dizajnirane interdentalne četkice. S obzirom da je uvođenje dentalnog konca onemogućeno samom prirodom splinta – susjedni zubi povezani su u

blok – samo kombinirano interdentalno i konvencionalno četkanje omogućuje dobru oralnu higijenu. Prilikom izrade splinta terapeut treba obratiti pažnju na oblikovanje lako dostupnih interdentalnih prostora (118).

5.2.3. Adhezija i adhezivi

Neinvazivno ekstrakoronarno splintiranje ostvaruje se FRC kompozitom koji je ojačan vlaknastom polietilenskom mrežom. Adhezivno fiksiranje FRC-a je na lingvalnim plohamu te na prijelazu s aproksimalnih ploha na lingvalne plohe frontalnih zubi. Adhezivna tehnika fiksacije kompozita vrši se kondicioniranim jetkanjem cakline. Mikrohrapavost dobivena jetkanjem cakline i upotreba kompozitnog adheziva čvrsto povezuju površinu zuba sa kompozitnim dijelom FRC splinta (122-124).

Tehnika adhezije (lijepljenje) uključuje adheziv (ljepilo) i adherende (tvrda zubna tkiva, caklina i dentin) te restauracijski kompozitni materijal. Suvremeni dentalni adhezivi klasificiraju se prema broju radnih faza. Sastavom komponenti adhezivnog sustava postiže se učinak adhezije na dva osnovna načina (124-128):

- 4. i 5. generacija adheziva uključuje potpuno jetkanje tvrdih zubnih tkiva (engl. *total-etch*) jakim kiselinama (37% ortofosforna kiselina H_3PO_4), ispiranje vodom, sušenje i premazivanje (čak i utrljavanje) adheziva;
- 6. i 7. generacija adheziva uključuje samojetkajuće adhezivne sustave kod kojih je simultana uporaba kiseline (jetkanja) i apliciranja primera (osnovnog premaza) bez ispiranja vodom. Nakon sušenja zrakom i polimerizacije dobiva se jednolični hibridni sloj gdje nema razlike između dubine demineralizacije i dubine infiltracije smolom. Ovi adhezivi sadrže 2-hidroksietil metakrilat (HEMA) i vodu (5, 122, 123).

Snaga veze adhezivno povezanih kompozita sa dentinom iznosi cca 10-20 Mps/mm², a sa caklinom 28 Mps(±8Mps)/mm². Snaga vezivanja (engl. *bonding*) zuba i FRC splinta ovisi o površini jetkane površine cakline ukoliko se provede korektno jetkanje cakline metodom totalnog jetkanja 37% ortofosfornom kiselinom (engl. *total-etch*) i nanošenje adheziva (4. i 5. generacije). Primjerice, jetkana površina lingvalne i aproksimalne cakline jednog donjeg inciziva iznosi najmanje 10 mm² (češće i do 20 mm²), što predvidivo osigurava 280-560 Mps adhezivne snage povezanosti tog zuba za splint. Kumulativna snaga veze usporediva sa snagom adhezivno cementirane estetske ljuskice slične površine (124-128).

Potpuno su različiti principi vezivanja adhezivnih sustava za dentin od onoga za caklinu. Površina jetkane cakline 34% ili 37% ortofosfornom kiselinom (pH>1) prema uputstvima proizvođača je mikrohrapava i podložna kapilarnom vlaženju adhezivima 4. ili 5. generacije. Veza cakline-FRC je isključivo mehanička i ovisi o dovoljnoj mikrohrapavosti. Suprotno tome, veza adheziva s dentinom može biti (129):

- mehanička, vlaženjem kolagene mreže adheziv ulazi u demineralizirane dentinske tubuluse (engl. *wet bonding*);
- kemijska, stvorenim veznim hibridnim slojem između kompozitne restauracije i dentina.

Hibridni sloj nastaje djelovanjem neke od kiselina, primera i adheziva otopljenih u vodi, alkoholu ili acetonu. Sastoji se od ostataka demineraliziranih kristala hidroksilapatita, kolagenih vlakana (zaostatni sloj) i polimerizirane mreže makromolekula smolaste komponente adheziva.

Različite generacije adheziva djeluju na različite načine na površinu cakline i dentina ostvarujući različite učinke povezivanja prirodnih tvrdih zubnih tkiva i kompozitnih materijala ojačanih vlaknima ili bez njih. Kako je veza FRC splinta i zuba bazirana na vezi adheziva i cakline, za tu namjenu najučinkovitija je tehnika totalnog jetkanja cakline 37% ortofosfornom kiselinom kroz 30 sekundi ispiranjem vodom, sušenjem i premazivanjem tako pripremljene površine adhezivom 4. i ili 5. generacije (5, 124).

Adhezivi 4. generacije sastoje se od smolaste matrice (glavni sastojak je nepunjena ili malo punjena smola) koja mikromehanički prožima demineralizirana područja te ostvaruje čvrstu vezu. Adheziv djeluje u vlažnoj sredini kakva je dentinska, prožima splet kolagenih vlakana i prodire unutar dentinskih tubulusa. Prethodno nanesen *primer* ima zadatak poduprijeti kolagenu mrežicu, odnosno spriječiti njen kolaps (128, 129).

Suprotno tome, *Single Bond* iz 5. generacije primijenjuje tehniku totalnog jetkanja s tom razlikom što se osnovni premaz (*primer*) i adheziv ne nanose se zasebno, već se nalaze u jednoj bočici. Ovim se značajno skraćuje i pojednostavljuje cijeli postupak. Ovaj sustav spada u jednokomponentne sustave, a aplicira se i na caklinu i na dentin. Problem jednokomponentne aplikacije na dentin može biti da se on previše osuši i dovodi do kolapsa kolagene mreže. Time se ne dopušta stvaranje adhezivnog hibridnog sloja. Taj nedostatak nije toliko bitan kad se frontalni zubi uključuju u FRC splint, jer se sidrenje odvija na površini zubnih kruna, odnosno u caklini. *Single Bond* pogodan je i za

ovlaživanje polietilenskih vlakana (Ribbond), a kemijska veza koja se dobiva ovisi o vlaženju (impregnaciji) vlakana (130, 131).

Klasični adhezivni postupak jetkanja 37% gelom ili otopinom ortofosforne kiseline osigurava najčvršću vezu adheziva 4. i 5. generacije s caklinom. Kiselost manja od pH 1 potrebna je za stvaranje mikrohrapavosti u vidu mikroskopski vidljivih makrozubaca i mikrozubaca pomoću kojih je adheziv kapilarno privučen (bez nanočestica punila). Nakon stvrdnjavanja dobiva se kongruentna adhezivna veza. Blago površinsko brušenje i hrapavljenje cakline također poboljšava rezultate jetkanja ortofosfornom kiselinom.

Ugradnja pletene polietilenske mreže (npr. Ribbond) osigurava čvrstoću splinta, a mikro ili nanopunjeni kompozit osigurava krutost konstrukcije. Poligonalnim rasporedom splintiranih zuba (imobilizacija) uz dobru oralnu higijenu može se osigurati njihova stabilizacija i duže vremena.

Samojetkajući adhezivni sustavi objedinjeni u 6. i 7. generaciji adheziva manje su učinkoviti za vezu sa caklinom jer sadrže preblage kiseline (HEMA sa pH 1-2), kojom se ne mogu jetkati minerali hidroksilapatita u dostatnoj dubini. Iako se samojetkajućim adhezivnim sustavima postiže plića demineralizacija, bolje rubno zatvaranje i bolja veza s dentinom, za adhezivno splintiranje važnija je čvrsta veza s caklinom. Također, adhezivima starije generacije (npr. *Single Bond*) bolja je i sposobnost vlaženja polietilenske Ribbond mrežice i prožimanje njezinih vlakana (122-125).

5.2.4. Kompoziti ojačani vlaknima (FRC)

Kompozitni materijali FRC sastoje se od: smolaste matrice (Bis-GMA, polimetilmetakrilat), punjeni kristalima mikro ili nano veličine (staklo, keramika, cirkon itd) i dodatno ojačani (armirani) vlaknastom strukturom (7-11).

Na mehanička svojstva FRC struktura utječe količina ugrađenih vlakana (kvantiteta) kao i tehnološka obrada površine vlakana i arhitektura ugrađenih vlakana (kvaliteta). Ukupnu mehaničku čvrstoću FRC-a povećava veći udio vlakana, dok arhitektura vlakana (jednosmjerna vlakna, pletene ili tkane strukture) utječe na čvrstoću pod opterećenjima u raznim smjerovima djelovanja žvačnih sila. Trodimenzionalna umreženost vlakana ojačava strukturu i sprječava njezin lom. Jednosmjerna strukturiranost vlakana povećava čvrstoću samo u smjeru pružanja vlakana (132, 133).

Industrijski proizvedena vlakna za ojačanja raznih kompozitnih sustava su: staklena, polietilenska, polipropilenska, ugljična ili aramidna. Hladni ili elektrokemijski plazma-postupci poboljšavaju sposobnost ovlaživanja površine polietilenskih niti, dok silanizacija površine staklenih, anorganskih vlakana, omogućava kemijsku vezu s kompozitnim organskim matriksom (132, 133).

Vlakna koja imaju svojstva za direktnu intraoralnu dentalnu uporabu su E staklena vlakna (jedna od modifikacija staklenih vlaknastih struktura) u proizvodnji FRC kolčića i polietilenska vlakna pletena u mrežice za potrebe intraoralnih direktnih FRC splinteva ili za direktnu izradu FRC mostova i ortodontskih držača mjesta (9-14).

Strukture koje se koriste za indirektnu, laboratorijsku izradu vlaknima ojačanih mostova, proizvode se industrijski, adaptiraju i oblažu kompozitima u zubotehničkom laboratoriju (npr. Targis-Vectris) i nisu tema ovog rada (6). Kako estetika može biti postignuta danas i bezmetalnom keramikom (oksidnim keramikama koje daju postojanije rezultate nošenja u ustima), mala je laboratorijska upotreba FRC materijala u izradi klasičnih fiksnih mostova (6, 134).

Za ojačanja proteza namjenjena su jednosmjerna staklena vlakna, koja se prethodno impregniraju. Korištenje proizvoda s jednosmjernim vlaknima pojačava otpornost ojačanih struktura u smjeru vlakana (na vlačne sile), dok je značajno manja otpornost na djelovanje sile okomite na smjer vlakana. Time bi se moglo tumačiti relativno često slamanje nadogradnja od kompozitnog kočića (engl. FRC *post*), koji se koriste za nadograđivanje i ojačanja frontalnih zuba. Presudnu ulogu može imati veći volumni udio staklenih vlakana u masi FRC kočića u odnosu na kompozit. Kočići ojačani ugljičnim vlaknima, unatoč velike čvrstoće, koriste se sve rjeđe zbog njihove crne boje, koja može prosijavati kroz kompozitni estetski materijal (12, 14, 135).

Polietilenska vlakna pletena u sustav mrežica imaju prednosti bolje distribucije sila, a za terapeuta omogućuju lakšu manipulaciju pri intraoralnoj izradi FRC splinta. Neke vlaknaste strukture potrebno je prije intraoralne ugradnje impregnirati adhezivom sustava 4. ili 5. generacije (bez mikro ili nanočestica punila) prema preporuci proizvođača radi boljeg vlaženja vlakana. Time se postiže potpunija povezanost vlakana s kompozitnom masom u FRC udlazi te indirektno i sa tvrdim zubnim tkivima. Tvrtka Ribbond je proizvođač polietilenskih vlakana vrlo visoke molekularne mase i izuzetne čvrstoće. *Ribbond Original* traka predstavljena je 1992., pletena je od niti

debljine 0,35 mm, a *Ribbon THM* iz 2001. debljine je 0,18 mm. *Ribbon Ultra* noviji je proizvod iz 2013. godine, koji nudi trake pletene od još tanjih niti (samo 0,12 mm), što omogućuje lakšu i bolju prilagodljivost pri aplikaciji na zube. Za mostove koji zahtijevaju preparaciju nosača nudi se *Ribbon Triaxial*. Ta vlakna su obrađena elektrokemijskim plazma postupkom, što poboljšava vezivanje za kompozitnu smolu. Patentiranim načinom pletenja – križnim tkanjem u traku-mrežu široku 2,3 i 4 mm – onemogućava se lom kompozitne mase pod opterećenjima iz raznih smjera. Vlakna nemaju „memoriju“ (prema navodu proizvođača) te se lako prilagođavaju podlozi, odnosno formi zuba koje treba povezati. Intraoralno izrađena konstrukcija (splint) lako se obrađuju, a nešto teže poliraju. FRC splint izdržljiva je konstrukcija s dobrom estetikom. Dimenzije splinta planiraju se po načelu „što jače to bolje“, ali i „što čišće to bolje“. Bitan faktor su debljina mrežice i oblik luka kojeg tvore splintirani frontalni zubi, tj. njihov poligonalni raspored (130, 131, 136).

Kratkim vlaknima ojačani kompoziti (*short FRC*, SFRC) noviji su materijali primarno namijenjeni ojačanju oštećenih kruna zuba, često endodontski saniranih. Pored čestica mikro- i nanopunjenja, otpornost na lom višestruko povećavaju nasumice inkorporirana staklena vlakna u matricu polimetil metakrilata. To smanjuje rizik frakture krune pa i korijena konzervativno nadograđenog zuba. Indikacija njihove primjene je i za povezivanja gornjih frontalnih zubi u nedostatku prostora na palatinalnim plohama. Ipak, površina SFRC-a mora biti obavezno prekrivena konvencionalnim ili tekućim kompozitom (137-140).

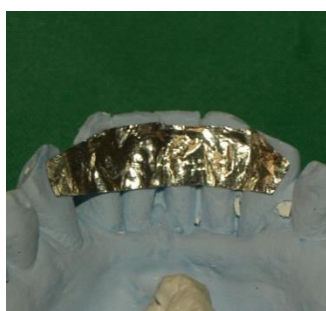Moguća je kombinacija korištenja SFRC-a za interdentalne prostore, a lingvalno FRC-a sa *Ribbon* mrežicom. Vlakna nikako ne smiju biti eksponirana biološkim ili kemijskim sadržajima usne šupljine, stoga sve kompozitne strukture ojačane vlaknima moraju biti prekrivena kompozitima, a površine dobro ispolirane. Sve površine zubi u splintu trebaju biti dostupne zubnim četkicama za konvencionalno i interdentalno četkanje.

5.2.5. Klinički postupci FRC metode

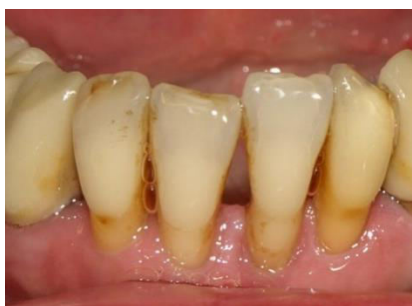a) Splint na donjim frontalnim zubima

Izrada FRC splinta na donjim frontalnih zubima radi se u slijedećim radnim fazama:

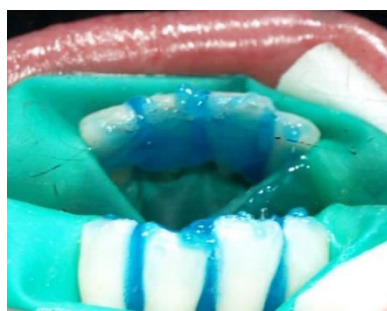1. Čišćenje mekih i tvrdih naslaga s ploha kliničkih kruna zubi ultrasoničnim, ručnim instrumentima ili četkicama te abradiranje preostalih mekih i pigmentiranih naslaga granulama sode bikarbone;
2. Mjerenje potrebne dužine Ribbond trake staniolskom folijom na modelu ili direktno (Slika 12a.)
3. Opcionalno je površinsko brušenje i hrapavljenje cakline lingvalnih ploha, a i interdentalnih aproksimalnih ploha u slučajevima kompresije zuba;
4. Postavljanje koferdama;
5. Jetkanje cakline 34% ili 37% ortofosfornom kiselinom (Slika 12b.) i ispiranje vodom;
6. Zaštita interdentalnih prostora raznim vrstama interdentalnih kolčića (Slika 12c.) ili otisnih silikona;
7. Impregniranje izmjerene Ribbond trake s adhezivom 4. ili 5. generacije (bez nanopunila radi boljeg vlaženja), preferira se *Singlebond*;



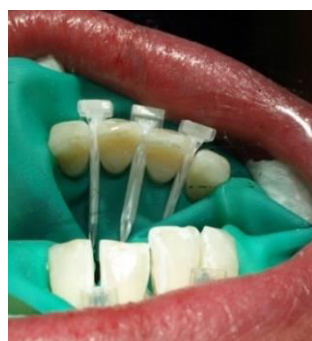a



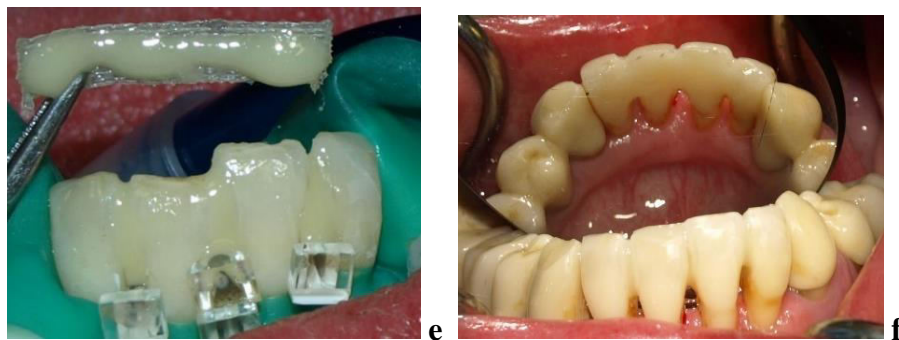
b



c



d



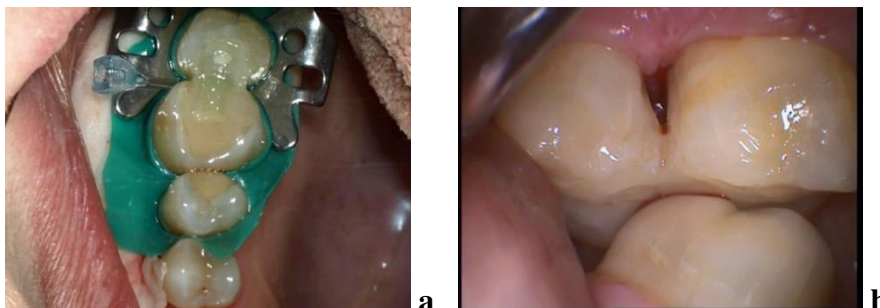
Slika 12. Faze izrade FRC splinta: mjerenje dužine trake (a); pripremljene očišćene plohe zubi(b), jetkanje ortofosfornom kiselinom (c), postavljanje interdentalnih kočića (d), aplikacija izmjerene Ribbond trake s unaprijed pripremljenim tekućim kompozitom (e) i FRC splint nakon završnog poliranja (f).

8. Aplikacija adheziva kistom na jetkanu površinu cakline i utrljavanje;
9. Nanošenje kompozita tekućeg konzistencije, potrebnog za fiksaciju vlaknaste strukture Ribbond trake, na pripremljene lingvalne i aproksimalne površine zuba;
10. Nanošenje trake s unaprijed pripremljenim tekućim kompozitom (Slika. 12d.);
11. Fiksacija trake i svjetlosna polimerizacija kompozita;
12. Nanošenje novog sloja kompozita i oblikovanje interdentalnih prostora, moguće kombiniranje raznih konzistencija i sastava kompozita;
13. Polimerizacija u početku istovremenim i obostranim osvjetljavanjem splintiranih struktura kako bi se umanjio polimerizacijski stres, slijedi skidanje koferdama i interdentalnih kolčića;
15. Završna obrada i poliranje s naglaskom na oslobađanje interdentalnih prostora. Nakon provjera okluzalnih odnosa FRC splint je završen (Slika 12e.).

b) Splint na gornjim frontalnim zubima teže je napraviti zbog nedostatka prostora, odnosno zbog nemogućnosti izvođenja protruzijske klizne kretnje kojoj može smetati višak materijala splinta. Umjerena intrakoronarna preparacija potrebna je uobičajeno samo u caklini palatinalne plohe gornjih zuba. Ležište minimalne dubine u caklini služi za namještanje Ribbond trake u kompozitnoj oblozi. Važno je ne povećati debljinu splintiranih zuba palatinalno. Artikulacijskim papirom provjerava se okluzija. Mogući prerani kontakti u zagrizu (IKP) i interference trebale bi se ukloniti ubrušenjem incizalnih bridova donjih zuba, što treba činiti u najmanjem mogućem opsegu. Ako pak ubrušavamo površinski dio kompozita splinta, ne smijemo eksponirati i oštetiti mrežicu

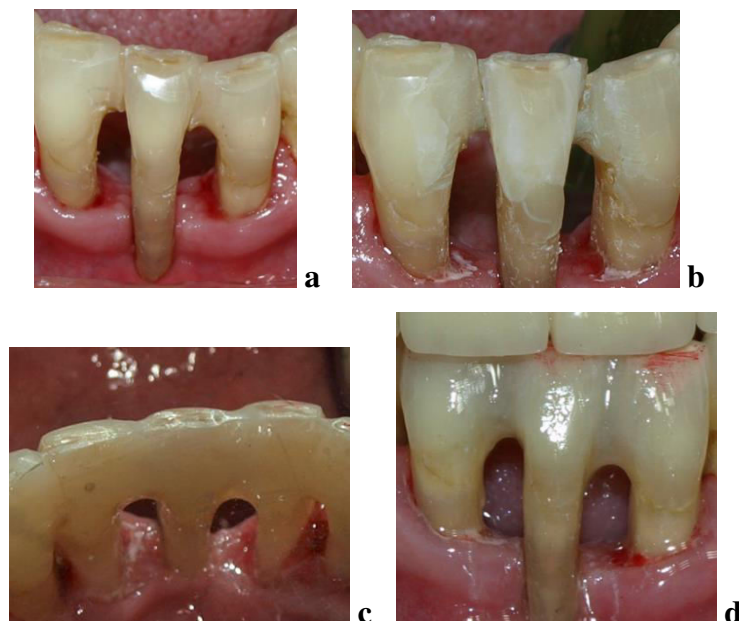
ili vlakna. Sljedeća je mogućnost podizanje vertikalne relacije (zagriža) što je izvedivo samo u reorganizacijskom pristupu rekonstrukcijom potporne zone i distalnih zuba. Sve ostale faze postupka izrade gornjeg frontalnog FRC splinta iste su kao i kod donjeg splinta.

c) Posteriorni splint na molarima i premolarima radi se korištenjem: Ribbond trake, jednosmjernih staklenih vlakana (GC Everstick CB) ili SFRC materijala i kompozita (Slika 13.). Sve faze su iste osim prilikom korištenja SFRC-a. Taj kompozit s kratkim vlaknima ojačan u *bulk* konzistenciji obavezno treba prekriti konvencionalnim kompozitom (141). Vlakna na površini splinta mogu iritirati jezik i pridonose stvaranju plaka. Ugradnja Ribbond trake zahtjeva pripremu ležišta. Kemijska priprema sredstvima za jetkanje i adheziju može se razlikovati s obzirom na različite podloge, bila to caklina, dentin ili kompozitni ispun, kojim je zub otprije opskrbljen. Pored adheziva 4. i 5. generacije, moguće je u ovom slučaju koristiti 6. i 7. generaciju samojetkajućih adhezivnih sustava koji objedinjuju potrebe jetkanja i adhezije.



Slika 13. FRC splint dva gornja molara (a) i postignuti antagonistički odnosi splintom (b).

d) Ugradnja zuba-međučlana u FRC splint donjih ili gornjih frontalnih zuba. Međučlan može biti postojeći ekstrahirani zub (Slika 14.), kompozitni ili akrilatni zub iz garniture za proteze ili direktno u ustima napravljen kompozitni zub iz postupnog nanesenih slojeva. Za ugradnju svakog međučlana potrebna je adekvatna mehanička preparacija i kemijska priprema za adhezivnu fiksaciju. Najčešće treba odstraniti apikalni dio izvađenog zuba.



Slika 14. Reparatura puknutog kompozita splinta s očuvanom Ribbond trakom (a). Slijedi uklanjanje kamenca, abradiranje sodom bikarbonom i brušenje starog kompozita (b), jetkanje cakline i splinta, aplikacija adheziva i ponovno spajanje slojevima tekućeg SFRC kompozita. Završno, kistom nanesen tekući kompozit zamjenjuje poliranje (c), izvađeni zub u sastavu splinta je punih 9 godina kao međučlan (d).

5.2.6. Indikacije i kontraindikacije za izradu FRC splinta

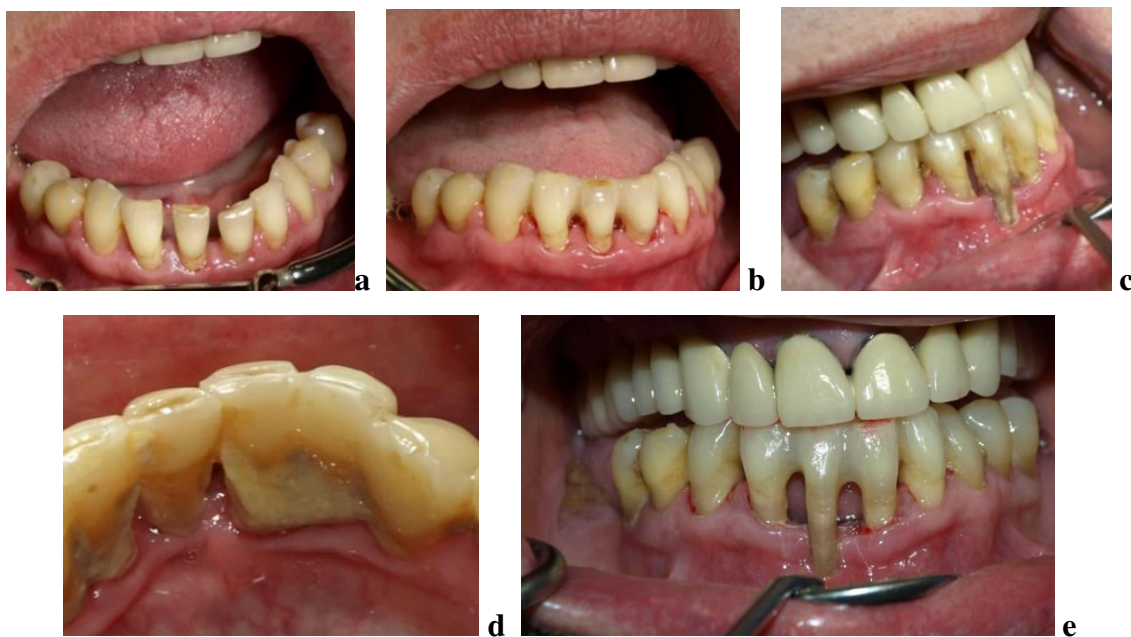
Indikacije za konzervativno FRC primarno povezivanje su kad se primijenjuje isključivo konzervativni (konfirmativni) pristup, jer nema brušenja i opasnosti za vitalitet zuba, nema potrebe za anestezijom, ekonomski je prihvaljivo, estetski je prihvaljivo, lako je izvediva reparatura i olakšana je parodontološka profilaksa. FRC udlaga može poslužiti i kao privremeno terapijsko sredstvo za održanje vertikalne relacije i očuvanja obrazaca anteriornog i lateralnog vođenja u (implanto-)protetskih pacijenata. Kontraindikacije za FRC splint su:

1. kad treba značajno promijeniti okluzalne odnose što traži rekonstrukciju fiksnim radom;
2. zbog nemogućnosti većeg prijenosa opterećenja s djelomične proteze na parodont povezanih zuba;
3. ako su potrebne estetske korekcije položaja, oblika i boje zuba unutar splinta;
4. kod većih karijesnih lezija, kao i vertikalne i/ili povećana horizontalne pokretljivost zuba (98, 103).

5.2.7. Faktori rizika i popravci FRC splinta

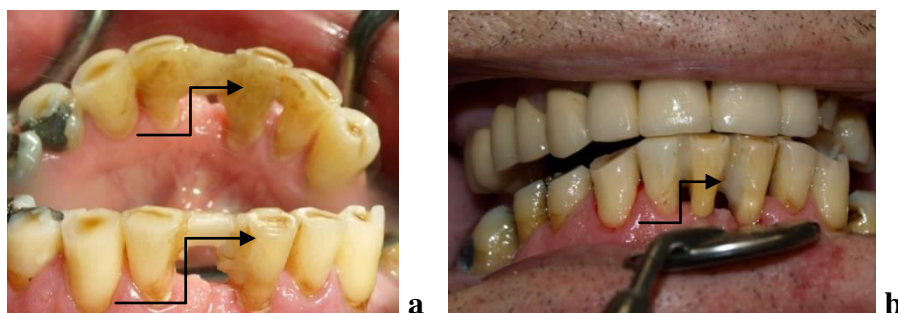Trajnost FRC splinta rezultat je međudnosa parodontalnog statusa, opterećenja i higijene zubi uključenih u splint (Slika 15.). Okluzalne plohe u sagitalnoj ravni (Speeova krivulja) određuju žvačni centar (donji drugi premolar i prvi molar). Gubitkom distalnih zubi opterećenje u centričnim i ekscentričnim kretnjama prenosi se na preostali dio zubnog luka pa i na preostale frontalne zube. Osim toga, opterećuju se i donji frontalni zubi uključeni u FRC splint, a konstrukcija splinta izložena je sve većem naprezanju. Slaba oralna higijena i izostanak kontrolnih pregleda umanjuje dugoročno dobru prognozu terapije splintom (13, 14, 21, 31, 70, 80, 121).

Kriteriji uspješnosti terapije FRC splintom u potpunosti nisu određeni i definirani. Može se vrednovati doprinos protetskoj i/ili parodontalnoj terapiji. Nadalje, trajanje splinta ovisi o tome koliko je dugo bez većih smetnji i popravaka opstao u ustima. Usporedba splinta sa fiksno-protetskim povezivanjem zuba nije primjenjiva, jer se značajno razlikuju gradivni materijali, metode izrade, indikacije, a time i prognoza terapije.



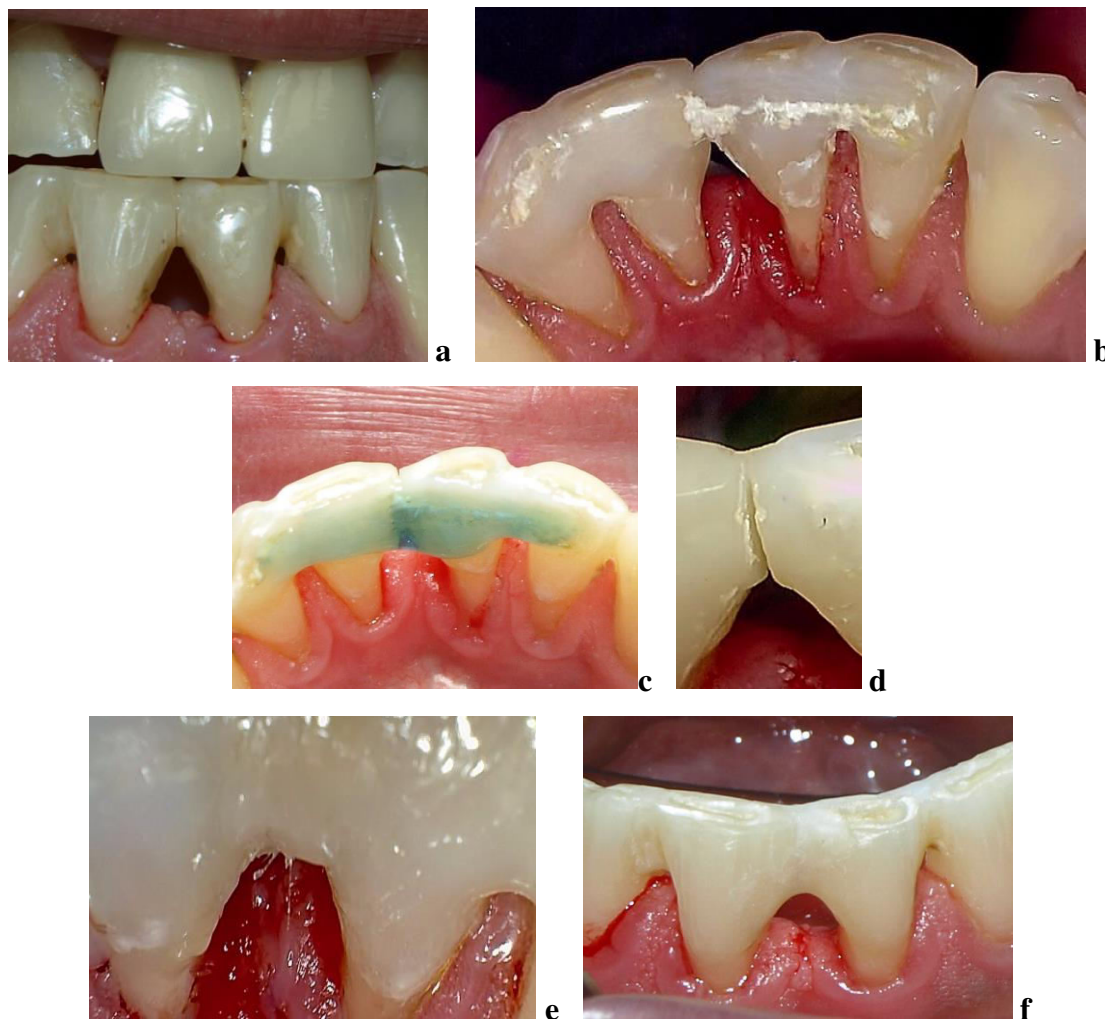Slika 15. Praćenje donjeg frontalnog FRC splinta tijekom 9 godina kod skraćenog zubnog niza. Ishodišna situacija zubi pripremljenih za splintiranje (a) te prvotni izgled gotove konstrukcije (b). U prikazu recentne situacije (c, d) zbog neadekvatne higijene i izloženosti silama došlo je do gubitka zuba 41, koji ostaje kao međučlan i dalje povezan postojećim, repariranim splintom glazirane površine i usklađene okluzije (e).

Funkcioniranje splinta uvjetovano je svojstvima njegove gradivne strukture i utjecaja sila. Za očekivati je da će pucanje FRC konstrukcije biti češće kod preopterećenja žvačnim i parafunkcijskim silama. Ipak rijetko dolazi do potpunog loma konstrukcije. Napuknuti splint moguće je lako reparirati, a k tome i dodatno ojačati. Pri tome Ribbond mrežica obično ostaje adherirana na zube zadržavajući svoj integritet, ali ju stanjeni sloj kompozita sve više razotkriva. Tako izložena vlaknasta struktura mrežice oštećuje se i iritira jezik. Pod daljnjim opterećenjima i utjecajem oralnog miljea dolazi do odljepljivanja splinta od cakline. Učinak splintiranja se gubi i dolazi do pojedinačnog rasklimavanja zuba. Takav zub može se nadalje koristiti kao međučlan, uključen u FRC splint i nakon odvajanja iz konstrukcije (Slika 16.).



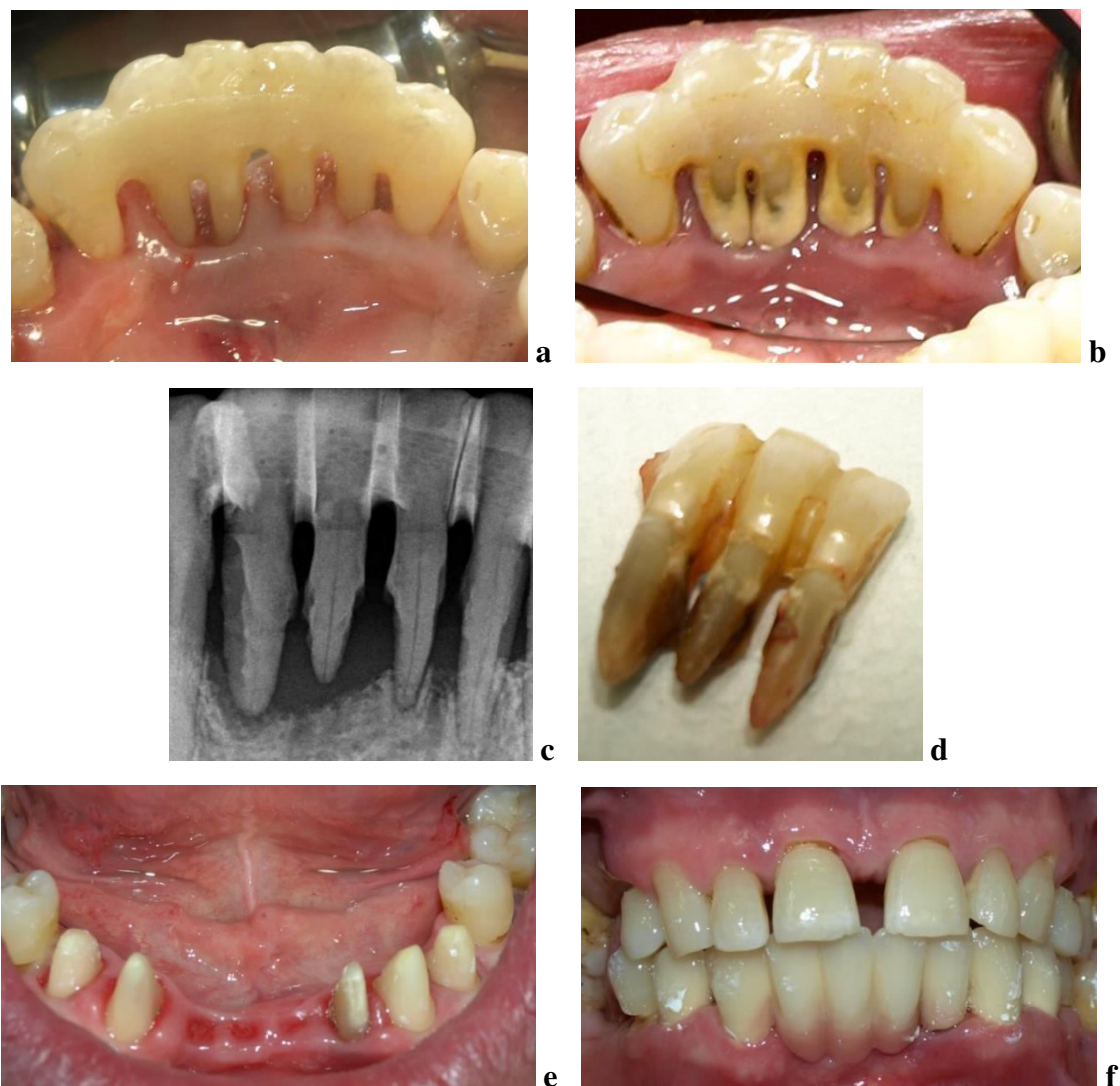
Slika 16. Nakon osam godina odlijepila se kruna prirodnog zuba 42, koja je bila međučlan (a). Reparaturom je ponovno ugrađena u sastav postojećeg FRC splinta (b).

Trajnost splinta skraćuje djelovanje bruksizma, dok ga produžuje okluzalno usklađenje i parodontološka terapija s redovnom oralno higijenom. Stara udlaga može se u svakom trenutku lako zamjeniti novom. Ako se postigne stabilizacija frontalnih zubi, moguće je potpuno uklanjanje splinta i vraćanje zuba u inicijalno stanje (20, 108, 117). Stoga, suprotno ireverzibilnom postupku brušenja zuba za izradu fiksno-protetske konstrukcije, FRC splint je pod određenim uvjetima reverzibilni postupak, jer se jednostavno reparira (Slika 17.).



Slika 17. Napuknut kompozit (a, b i d) jednostavno je popraviti. Ribbond mrežica sačuvala je integritet (c). Interdentalno napuknuti kompozit potrebno je pažljivo izbrusiti (d), lingvalno ogoljenu mrežicu očistiti, jetkati caklinu, sve osušiti, impregnirati adhezivima 5. generacije i ponovno povezati kompozitom. Druga opcija je adhezivno ugraditi novu Ribbond traku te je prekriti novim slojem obložnog kompozita.

Neuspjeh FRC splintiranja još uvijek ostavlja mogućnost fiksno-protetskog povezivanja uz nadoknadu izgubljenih zuba (38, 59, 62, 72, 75). Važan preduvjet su očuvani zubi nosači zadovoljavajućeg rasporeda i biološkog faktora (Slika 18.).



Slika 18. Početno stanje donjeg frontalnog FRC splinta (a) i dvije godine poslije (b). Loše stanje posljedica je slabe higijene (c), bruksizma i izostanka protetske rehabilitacije lateralnih zuba, a incizivi su ekstrahirani (d). Slijedi fiksno-protetsko povezivanje (e) i nadoknada izgubljenih zuba (f) u primjerenoj vertikalnoj relaciji.

Postupak jetkanje cakline ortofosfornom kiselinom tijekom 30 sekundi stvara prostim okom vidljivu zonu opaciteta zbog površinske demineralizacije. U nastale pore difundira kapilarnim privlačenjem niskoviskozno smolasto sredstvo – adheziv. Polimerizacijom UV-svjetlom adheziv unutar pora stvara strukturnu retenciju u vidu mikro- i makrozubaca. Za adheziju splinta na zub mikrohrapavost cakline osigurava vrlo čvrstu mehaničku vezu s polimeriziranim kompozitom. Kako bi se postigla što je

moguće veća povezanost splinta sa zubima, potrebna je dovoljno široka površina mehaničke retencije.

Snaga adhezije FRC splinta i jetkane cakline mora odgovarati silama tlaka i vlaka u funkciji. Integritet cijelog sustava pod opterećenjem ovisi o snazi adhezije kompozita i jetkane cakline (vlačna otpornost po jedinici vezne površine) i čvrstoći armiranih spojeva između zuba povezanih sa splintom. Šira pletena traka (mrežica) distribuira sile na veću površinu, Međutim, ograničenje je u slaboj estetici izvedenih debelih spojeva splinta. Paradontalno-profilaktički je nepovoljno zatvoriti interdentalne prostore kompozitom, jer se smanjuje mogućnost samočišćenja i čišćenja (118, 129-131).

Kvašenje vlakana (impregnacija) adhezivnim sredstvom prije nanošenja kompozita bolja je u starije, 4. i 5. generacije adheziva. To su smolasti materijali u otapalu bez sitnih partikala punila i kiselina za otapanje kristala hidroksilapatita, što sadrže kasnije generacije. Samojetkajući adhezivi kasnijih generacija s anorganskim nanočesticama nisu prikladni za adheziju novih niti reparaturu oštećenih FRC splinteva, osim ako adhezija ne uključuje i dentin zuba. Vlaknasti armaturni materijal potpuno je neresorptivan i obavezno mora biti prekriven obložnim kompozitom (122, 123, 127).

Kompoziti (niskoviskozni ili tekući te konvencionalni, kitasti ili viskoviskozni) i kompoziti pojačane strukture (SFRC) mogu se kombinirati pri izradi i popravku splinta. Za šire interdentalne spojeve bolji je koristiti kompozit viskoviskozne (kitaste) konzistencije ojačanog kratkim staklenim vlaknima (SFRC do 0,8 mm dužine vlakana). Stariji oštećeni FRC splintevi s uglavnom očuvanom vlaknastom armaturnom mrežicom mogu biti reparirani adhezivnim postupcima primjenom novijih generacija kompozita različitog viskoziteta i sastava čime im se svojstva mogu poboljšati (132).

Primarno povezivanje grupe umjereno klimavih zuba (po Milleru klase 1 i klase 2), čvrstim i krutim spajanjem blok uklanja njihovu pojedinačnu horizontalnu pomičnost. Neuspjeh splintiranog bloka zuba (20, 108, 117) može nastati uslijed:

- biološkog uzroka – nehigijene s rasklimavanjem;
- biomehaničkog uzroka – lom splinta (kompozita i/ili vlaknaste strukture);
- biokemijskog uzroka –bakterija *Enterococcus faecalis*, ka hidrolizira dentalne adhezive i kompozite bazirane na smolama (142);
- kombinacija više uzroka.

Za FRC splint nepopravljive komplikacije su ako se rasklima, jer se patološkom pomičnošću nepovratno gubi cijela grupa splintiranih zuba. Naprezanje i gubljenje integriteta splinta počinje na mjestu najvećeg opterećenja, a to je obično protetska simfiza (mezioaproximalni spoj donjih inciziva). Nedovoljna krutost udlage i povećana pomičnost splintom povezanih zuba pod opterećenjem rezultiraju raznim deformacijama koje uzrokuju žvačne sile torzionog i drugih smjerova djelovanja (117).

Stoga splint treba biti voluminozniji u sredini nego na krajevima. Veća krutost splinta postiže se dodatkom SFRC kompozita kad anatomske okolnosti to dopuštaju. FRC splint je anizotropni sustav, jer ga čine razni materijali različitih biomehaničkih svojstva (napose različitog modula elastičnosti).

Razne konzistencije kompozita mogu se kombinirati prema zahtjevima situacije *in loco* prilikom direktnog repariranja postojećeg ili izvedbe novog FRC splinta. Tekući, niskoviskozni kompoziti niskog modula elastičnosti sadrže malu količinu punila i vrlo su podobni za popunjavanje napuklina i eventualnih ostataka Ribbond mrežice, koja se treba prethodno ispjeskariti (abradirati) sodom bikarbonom, osušiti i impregnirati adhezivom 5. generacije. Niskoviskozni kompoziti koriste se poput svojevrsne glazure za završno premazivanje kompozitnih i vlaknastih struktura (129-131).

Nano ili mikro punjeni konvencionalni kompoziti kitaste konzistencije prikladni su za popunjavanje interdentalnih prostora i oblaganje većine vlaknastih struktura. Za razliku od njih, SFRC kompozitima sa inkorporiranim staklenim vlaknima ojačavaju se dodatno spojevi u širim interdentalnim prostorima. Nopolimerizirani SFRC je viskoviskozan pa se teže aplicira. Ipak, kad su polimerizirani, vrlo su kruti pa značajno doprinose trajnosti splinta. Ali SFRC mora biti obavezno pokriven slojem običnog kompozita (135-138).

Gubitku FRC splinta, nekog njegovog dijela ili slabljenju njegove strukture svakako najviše doprinose izostanak adekvatne protetske terapije i loša oralna higijena. U zaključku može se reći da sustav FRC splinta ima veliku trajnost, iako rijetko preko deset godina. No, sačuvaju li se u određenom periodu prirodni zubi, FRC splint ispunio je svoju primarnu ulogu, jer ga se može lako popraviti, zamijeniti ili ukloniti.

6. KLINIČKA PRIMJENA FRC SPLINTA S PRIKAZIMA SLUČAJEVA

6.1. Izrada FRC splinta uz izradu djelomične proteze

Pacijentica, stara 50 godina, dolazi u ordinaciju zbog sanacije situacije u mandibuli. Kliničkim pregledom i analizom ortopana ustanovilo se da je fiksno-protetska terapija u gornjoj čeljusti dobro provedena prije nekoliko godina. U mandibuli nedostaje veći broj donjih distalnih zuba (Slika 19a.). Smanjenje vertikalne dimenzije uzrokovalo je nastanak umjerene pseudoprogenije.

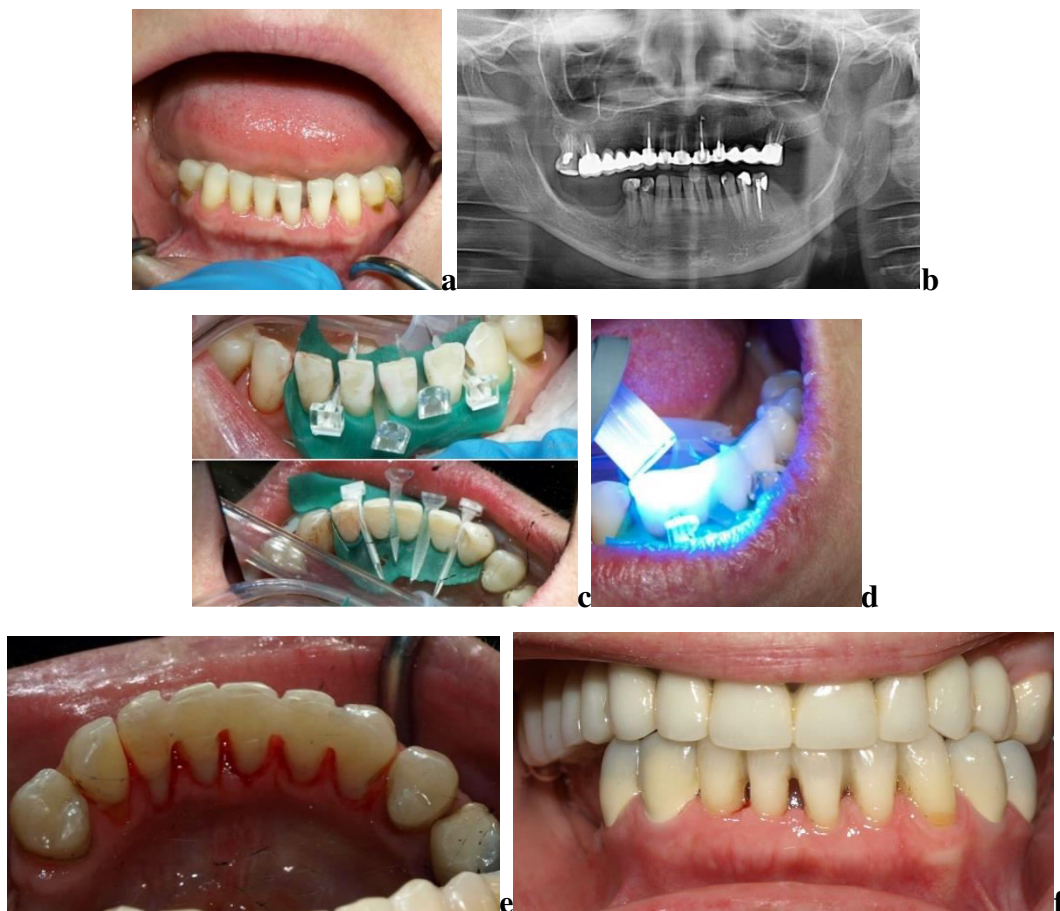
Primarno povezivanje. Nakon analize rtg snimke (Slika 19b.) i situacijskih modela napravljen je protetski plan koji uključuje konzervativnu parodontološku terapiju: uklanjanje zubnog kamenca i mekih naslaga. Slijedila je izrada FRC udlage na donjim frontalnim zubima nakon abradiranja lingvalnih površina granulama sode bikarbone. Zubi u bloku 33-43 povezani su adhezivnom tehnikom (Slika 19c-e.). FRC splintom na prirodnim zubima očuvani su odnosi u habitualnoj okluziji (Slika 19f.).

Protetska sanacija. Drugi dio terapije djelomične bezubosti kod iste pacijentice proveo se je kombiniranim protetskim radom. Prije korekturnog i funkcijskog otiska ispunjeni su interdentalni prostori zuba uključenih u FRC udlagu. Korišten je crveni vosak sa pločica zubnih garnitura, sa svrhom da ne bi došlo do trganja otiska prilikom vađenja iz usta (Slika 20a.). Zagriznom šablonom fiksirani su habitualni okluzalni odnosi (Slika 20b.), a postava zubi napravljena u artikulatoru (Slika 20c.). Djelomična proteza ima etečmene obostrano na po dvije modificirane krunice u bloku, jer ti zubi nisu bili uključeni u FRC splint (Slika 20d.). Splintom učvršćeni frontalni zubi preuzeli su u ovom slučaju očuvanju vertikalne dimenzije i habitualne okluzije do izrade kombiniranog rada.

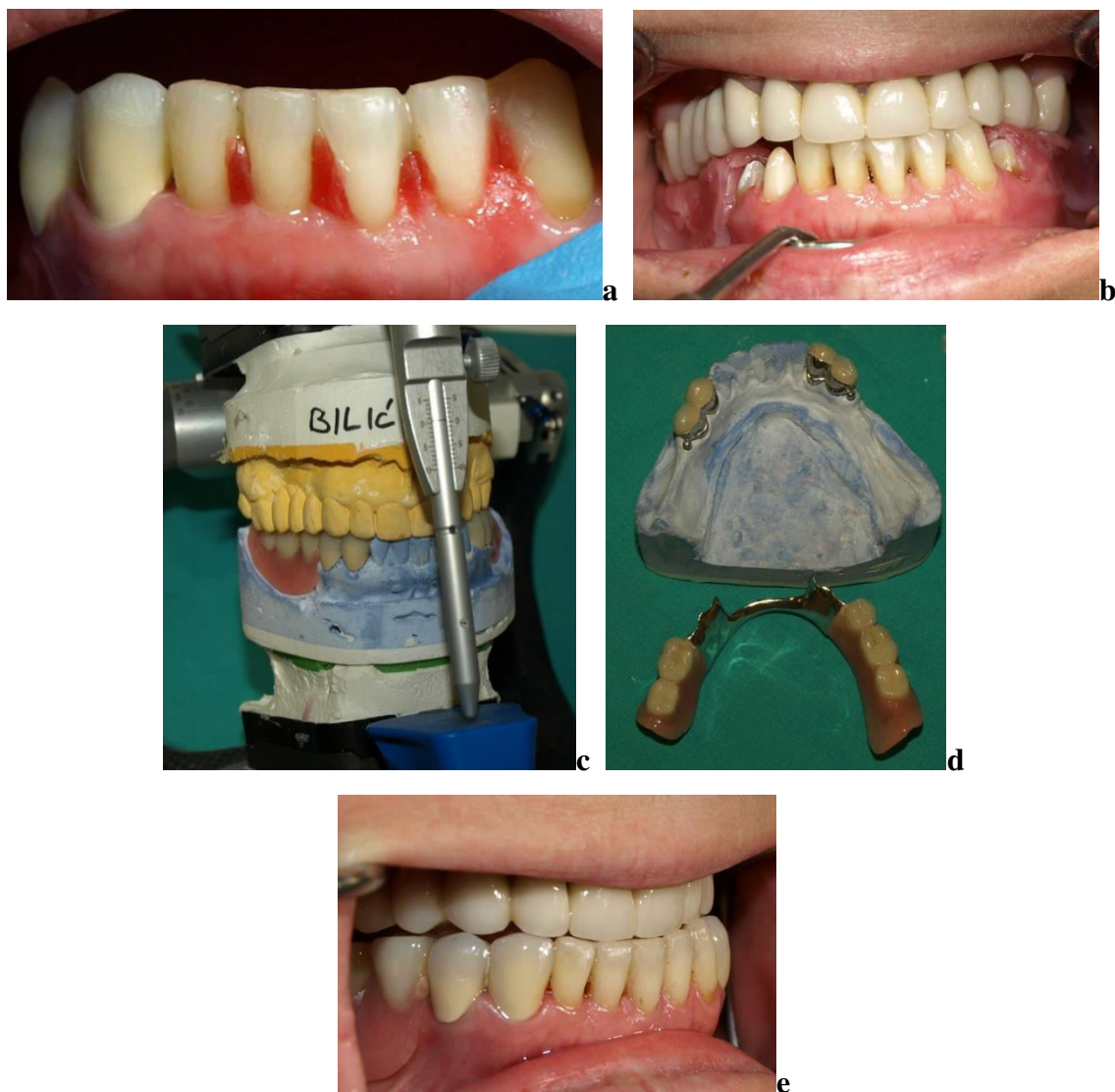
Kliničko praćenje. Nakon pet godina nošenja splinta došlo je do loma kompozitnog ispuna zuba 33 u sastavu splinta i ogoljavanja polietilenske mrežice (Slika 21a.). Oštećenja splinta reparirana su adhezivnom metodom niskoviskoznog *flow* kompozita. Nakon 10 godina od prve aplikacije splinta došlo je do pucanja mrežice na jednom mjestu (Slika 21b.). Međutim, još uvijek očuvana samo fiziološka mobilnost uključenih zuba omogućila je ponovnu izradu novog splinta nakon 10 godina (Slika 21c, d.). U isto vrijeme poboljšana je retencija proteze promjenom matrica etečmena. Vertikalna relacija i habitualna okluzija nepromijenjene su tijekom čitavog razdoblja.

Povezanost zuba donje fronte FRC splintom omogućila je nepromijenjeno anteriorno vođenje i održavanje vertikalne dimenzije okluzije. Prednosti splinta očitovale su se u

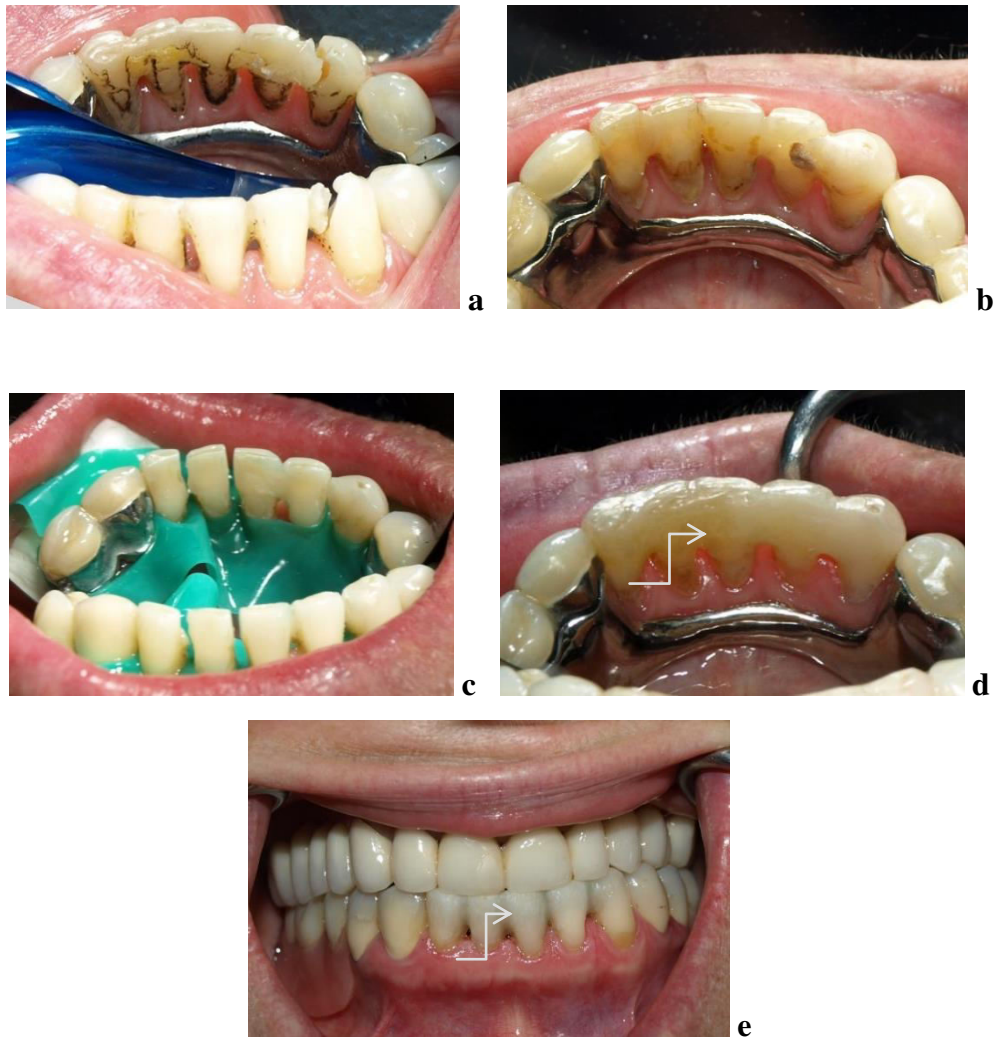
očuvanom vitalitetu zubi, manjim troškovima izrade i olakšanoj vizualnoj kontroli stanja zuba povezanih splintom. FRC udlaga lako je reparabilna.



Slika 19. Situacija intraoralno (a) i na rtg-snimci (b) prije prvog dijela okluzalne terapije. Donji frontalni zubi pripremljeni su za izradu FRC splinta (c). Jedna od završnih faza je polimerizacija kompozita (d). Pogled na FRC udlagom povezanih zubi s lingvalne strane te sa sačuvanom habitualnom vertikalnom relacijom (e).



Slika 20. Drugi dio terapije uključuje izradu kombiniranog protetskog rada. Prije korekturnog otiska za krunice potrebna je opstrukcija interdentalnih prostora zuba povezanih splintom (a). Kod određivanja međučeljusnih odnosa zagriznom šablonom koristimo vertikalnu dimenziju sačuvanu antagonističkim kontaktima frontalnih zubi (b). U artikulatoru je testirana dinamička okluzija (c). Retencijska veza djelomične proteze je etečmenom na zubima koji nisu uključeni u splint (d). Anteriorno vođenje diskudira distalne zube, dok frontalni zubi najveći teret žvačnog opterećenja preuzimaju u protruzijskoj kretnji mandibule (f).



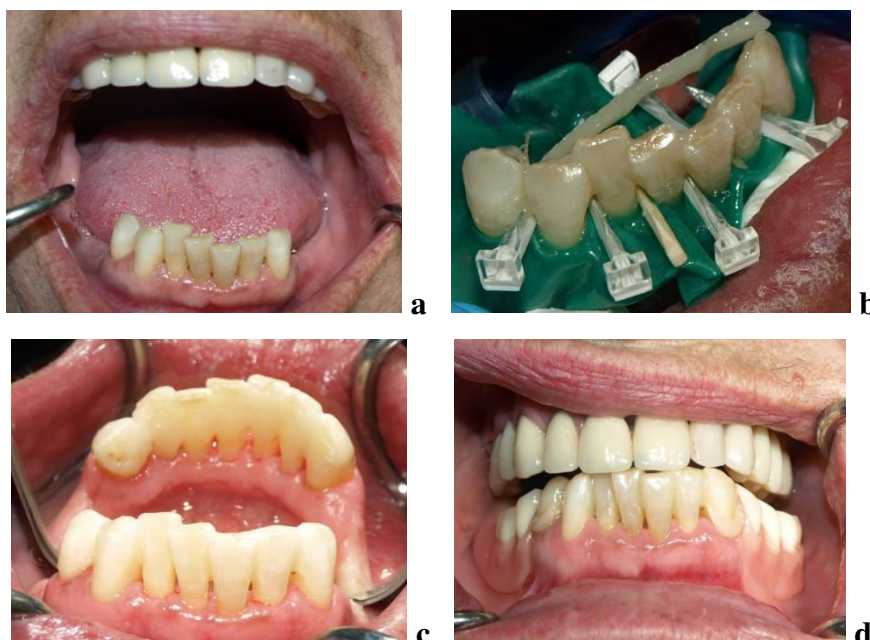
Slika 21. Tijekom petogodišnjeg praćenja došlo je do loma kompozitnog ispuna zuba 33 uključenog u splint, kao i ogoljavanja polietilenske mrežice (a). Oštećenja splinta sanirana su niskoviskoznim *flow* kompozitom. Nakon 10 godina nošenja splint nije bilo moguće reparirati zbog pucanja mrežice na jednom mjestu (b). Održana fiziološka mobilnost uključenih zuba omogućila je izradu novog splinta (c, d), u istim okluzalnim odnosima (e) i mehanički otpornije konstrukcije u vidu voluminoznijih interdentalnih spojnih ojačanja (strelica).

6.2. Kombinacija FRC splinta i fleksibilne djelomične proteze

Kod 56-godišnje pacijentice Kennedy klase I parodontološki su sanirani preostali donji zubi u mandibuli (Slika 22a), dok u gornjoj čeljusti ima cjeloviti zubni niz.

Primarno povezivanje. Zubi donje fronte povezani su FRC splintom (Slika 22b., 22c.).

Protetska sanacija. Pacijentica je opskrbljena zbog skraćenog zubnog niza djelomičnom privremenom (*interim*) fleksibilnom protezom sa estetskim kvačicama (Slika 22d.). U ovom slučaju oralna rehabilitacija je isključivo privremenog karaktera, a pacijentici je savjetovano da ugradi implantate ili izradi trajnu djelomičnu protezu retiniranu etečmenima. Fleksibilna proteza će se slijegati zbog resorpcije grebena, a fleksibilne kvačice rasklimavati će zube nosače, iako su oni splintirani.



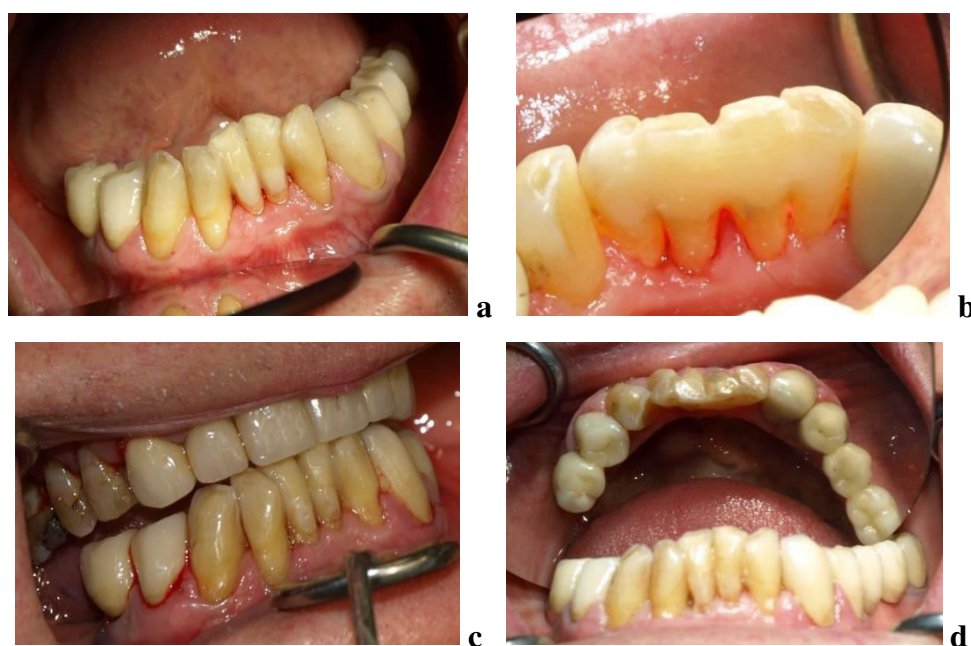
Slika 22. Kod obostrano skraćenog zubnog niza (a) korištena je FRC udlaga za primarno povezivanje zuba donje fronte (b - u fazi izradi, c - gotov splint), dok je za nadoknadu distalnih zubi izrađena privremena (*interim*) fleksibilna djelomična proteza s estetskim kvačicama.

6.3. Izrada FRC splinta prema koncepciji skraćenog zubnog niza

Pacijent star 75 godina ima gubitak distalnih zubi i klasu I po Kennedyju u mandibuli.

Primarno povezivanje. Donji frontalni zubi parodontološki su sanirani (Slika 23a.) i fiksirani FRC splintom (Slika 23b.). Frontalni zubi uspješno preuzimaju zadaću anteriornog vođenja uz diskruziju lateralnih zuba prilikom protruzije (Slika 23c.).

Kliničko praćenje. Dovoljan broj distalnih zuba (lijevo sa sačuvanim prvim molarom, a desno sa sačuvana oba premolara) omogućuje osiguranje vertikalne relacije bez protetske opskrbe djelomičnom protezom ili solo-implantatom. Oralni status nakon sedam godina praćenja pokazuje besprijekorno stanje FRC splinta i svih zuba (Slika 23d.). Iako zub 16 nema antagonista i usprkos savjeta pacijentu da ugradi implantat 46, pacijent za to nije imao niti želje, a niti financijske mogućnosti. Koncepcija skraćenog zubnog niza primjenjiva je i kod starijih pacijenata, uz veći broj zubi antagonista, ali su potrebne redovite kontrole (143, 144).

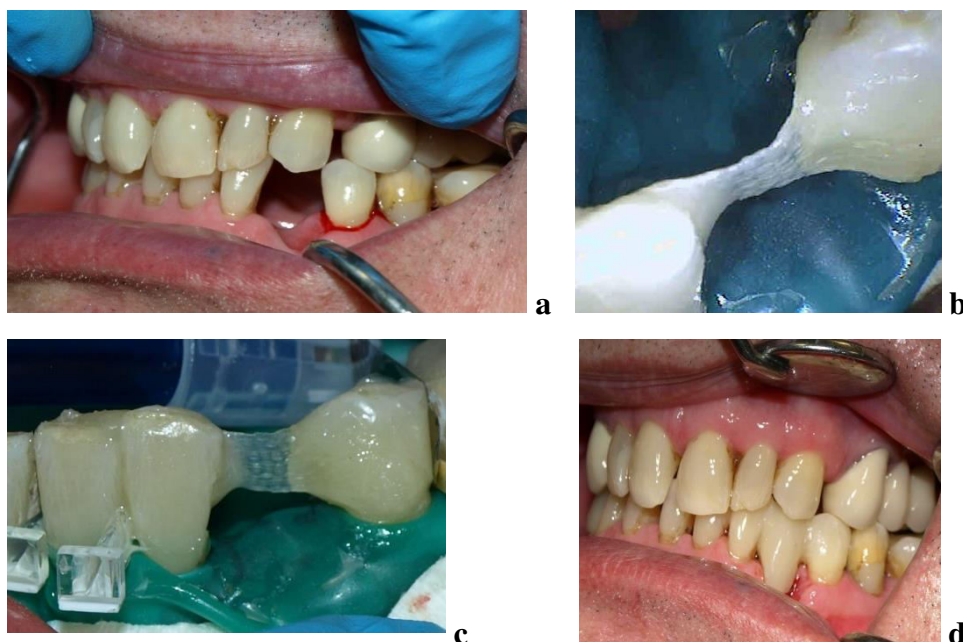


Slika 23. U okviru koncepcije skraćenog zubnog luka dostatna je fiksacija donjih frontalnih zubi (a - stanje prije zahvata) sa FRC splintom (b). Omogućeno je anteriorno vođenje frontalnim zubima (c), dok praćenje nakon sedam godina pokazuje odlično stanje svih zubi.

6.4. Direktni imedijatni Maryland most

Pacijent dolazi zbog gubitka jednog zuba, donjeg lijevog očnjaka zbog estetskog problema (Slika 24a.). U ovom slučaju je FRC splint kombiniran s elementima Maryland mosta kako bi se incijalno zatvorio prostor izgubljenog zuba, a istovremeno stabilizirali susjednih zubi. Mrežica daje potrebna mehanička svojstva za izradu *pontica* – nadoknađivanje izgubljenog zuba iz aloplastičnog materijala (Slika 24b., 24c.).

Privremeno zbrinjavanje bezubog prostora trebalo je biti do ugradnje implantata poslije vađenja rasklimanog donjeg očnjaka. Međutim, konstrukcija splintiranih zuba uspješno traje već tri godine (slika 24d.), a pacijent je i dalje neodlučan za provođenje definitivnog rješenja.



Slika 24. Gubitak rasklimanog očnjaka u mandibuli (a) rješen je privremeno splintiranjem frontalnih zubi uz izradu međučlana iz kompozita (b, c). Nakon tri godine ovo rješenje je u funkcionalnom stanju (d), iako je trebalo biti samo privremeno do ugradnje implantata.

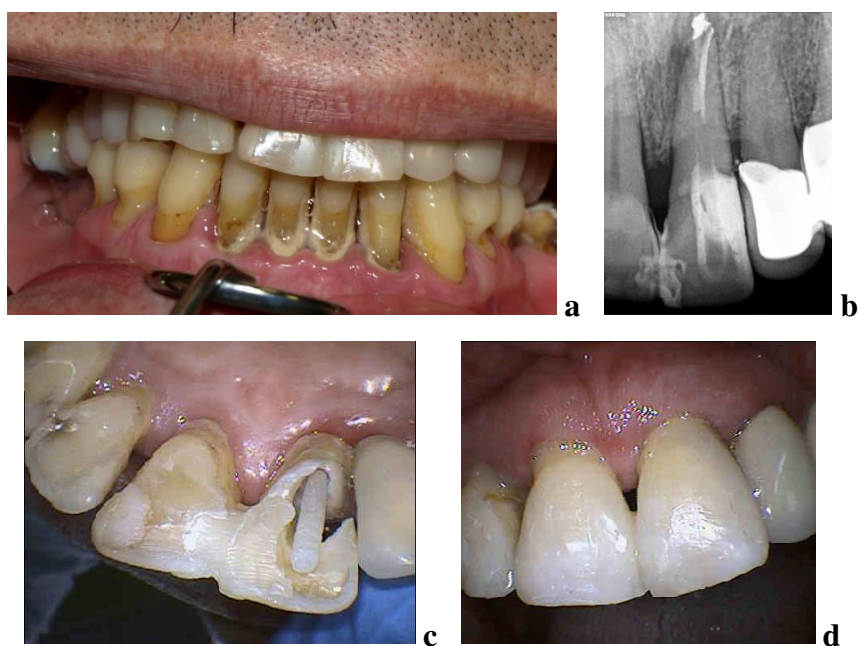
6.5. Privremeni FRC splint kao potpora implanto-protetskoj terapiji

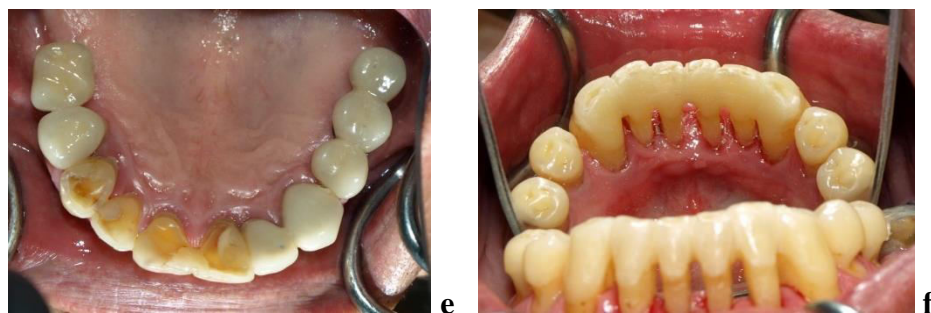
Pacijent star 58 godina ima sačuvane frontalne zube uz djelomični gubitak lateralnih zuba i sniženu vertikalnu dimenziju (Slika 25.). Izražena je parodontopatija donjih frontalnih zubi s cirkularnim naslagama zubnog kamenca.

Primarno povezivanje. Nakon parodontološkog tretmana planirano je povezivanje frontalnih zubi u blok FRC splintom. U gornjoj čeljusti splintirani su zubi 11 i 21. Zbog većeg defekta krune endodontski liječenog zuba 21, taj je zub opskrbljen i FRC kočicom. Donji splint obuhvatio je zube od 33 do 43.

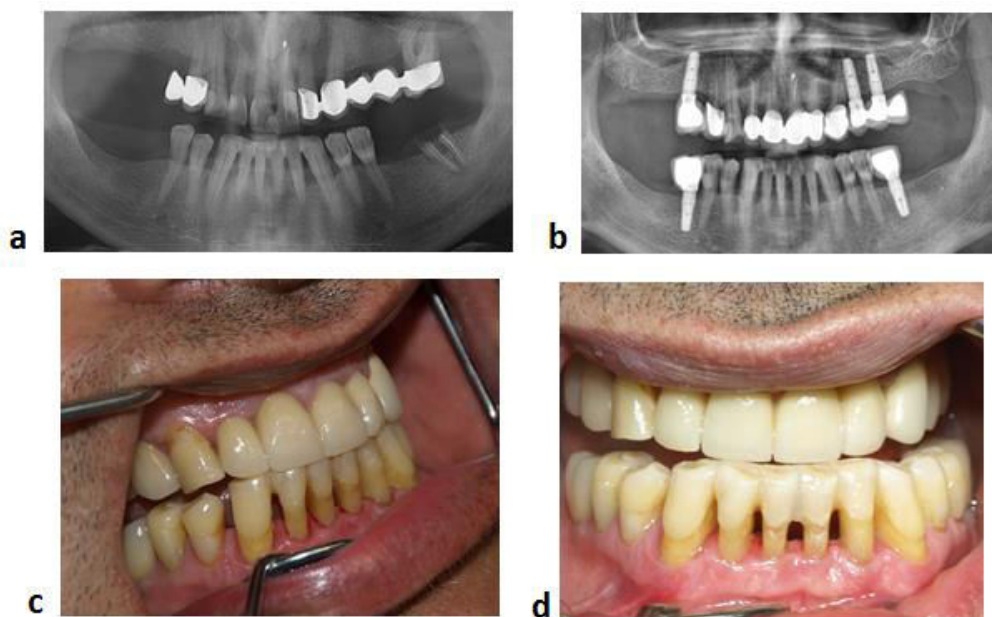
Unatoč nepovoljnim odnosima bez potpune distalne okluzalne zaštite do ugradnje implantata, FRC splintovi opstali su 4 godine bez posebnog održavanja i uz nedovoljnu oralnu higijenu pacijenta, iako su bili napravljeni široki interdentalni prostori potrebni za čišćenje i samočišćenje. Bolja raspodjela sila postignuta je povezivanjem zuba donje fronte. Protetska sanacija. Fiksno-protetska terapija napravljena je nakon četiri godine – ugradnju tri implantata u maksili i dva u mandibuli. Također, uslijedila je obnova donjeg FRC splinta između zubi 33 i 43 (Slika 26.).

Kliničko praćenje. FRC splint očuvao je vertikalnu dimenziju tijekom četiri godine i za vrijeme oseintegracije implantata u lateralnim područjima maksile i mandibule. Nakon opskrbe implanto-protetskim fiksnim radom, obnovljen je donji frontalni FRC splint.





Slika 25. Stanje frontalnih zubi bio tretmana (a). Za primarno povezivanje gornjih centralnih inciziva zub 21 (b - rtg prikaz) ojačan je FRC postom (c). Izvedbom FRC splinta dobiveno estetski dobro rješenje (d, e). Zubi kompletne fronte donjeg zubnog niza su uključeni u FRC splint (f).

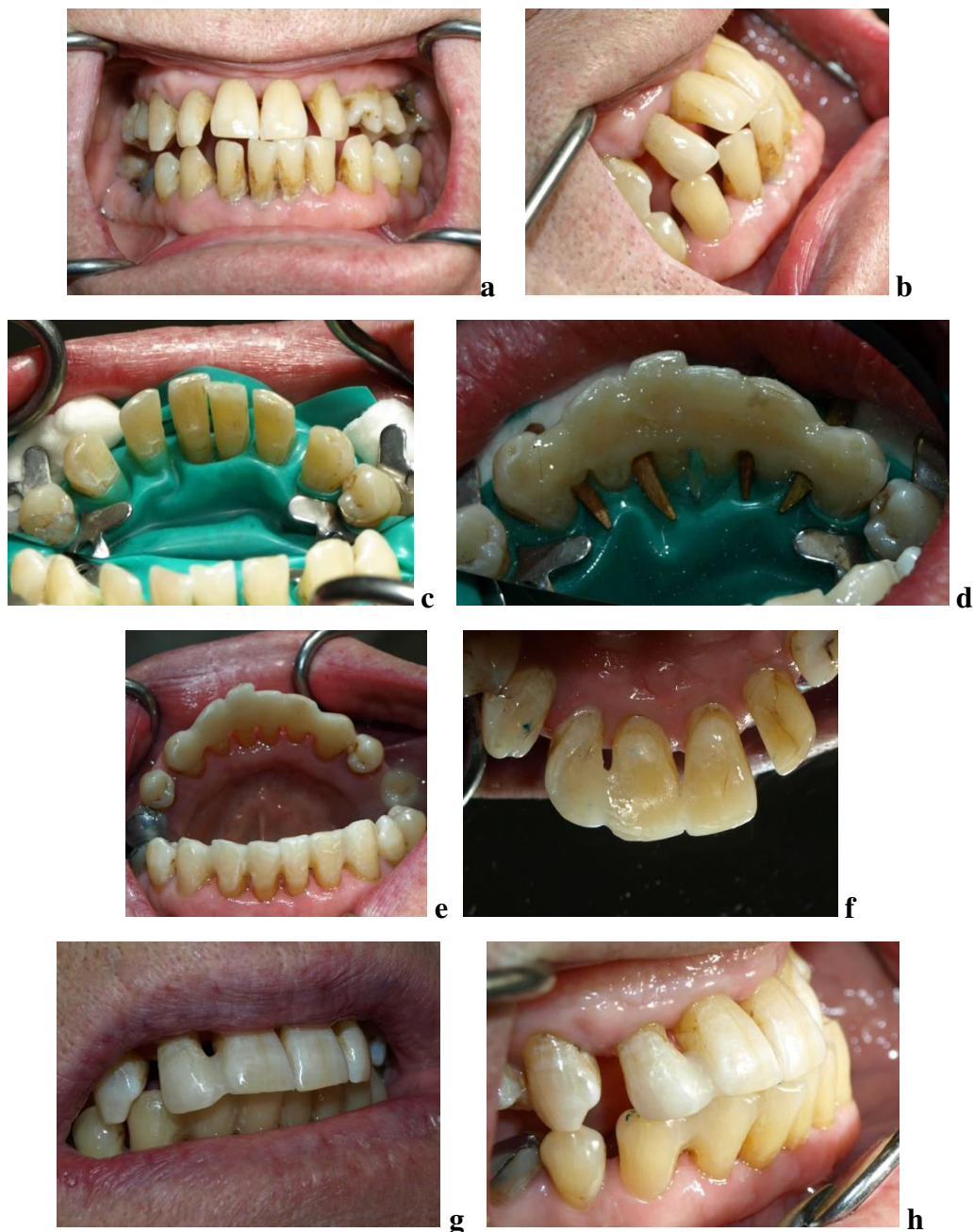


Slika 26. Ugradnja implantata zbog nadomještanja posteriornih zubi 15, 24, 25, 36, 46 i povezivanje gornje fronte kronicama iz oksidne keramike (a, b). Donji FRC splint u fronti uspješno preuzima vođenje u ekskurijskim kretnjama mandibule (c). SFRC kompozitom dodatno je ojačan mezioaproximalni spoj između zubi 31 i 41 (d).

6.6. Izrada FRC splintova u obje čeljusti

Nedostatna oralna higijena, retinirani gornji očnjak 23 i djelomični gubitak lateralnih zuba doveli su do povećane mobilnosti gornjih i donjih frontalnih zuba te nekih lateralnih zubi kod 60-godišnjeg pacijenta (Slika 27a., 27b.). Mobilnost zuba bila je po Milleru 1 i 2 stupnja. Primarno povezivanje. Konzervativno stabiliziranje zuba postignuto je izradom FRC splinta na donjim frontalnim zubi (Slika 27c., 27d., 27e.). Na gornjim zubima fronte zbog smanjenog prostora u zagrizu napravljen je gracilniji SFRC splint, ali s dostatnim mehaničkim svojstvima (Slika 27f.). Anteriorna klizna kretnja osigurana je kontaktima tri gornja i šest donjih splintiranih frontalnih zubi. Također, diskuzijom distalnih zuba osigurana je njihova zaštita u protruziji (Slika 27g., 27h.).

Inicijalnom parodontalnom terapijom i SFRC/FRC splintiranjem pomičnih zuba u fronti smanjila se njihova mobilnost, a grupnim opterećenjem osiguralo anteriorno vođenje i diskuzija lateralnih zuba u protruziji. Konfirmacijskim pristupom srednjoročno je stabilizirana okluzija.



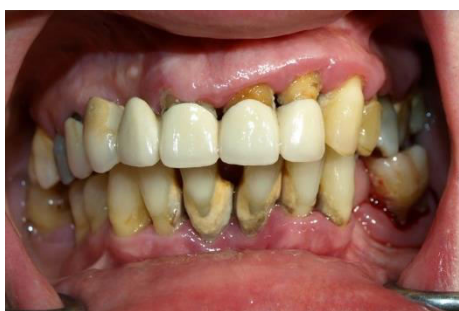Slika 27. Habitualna okluzija nakon parodontološkog tretmana (a), uz reduciran broj antagonista u potpornim zonama s nepovoljnim opterećenjem frontalnih zubi (b). Slijedi učvršćivanje donjih frontalnih zubi FRC splintom (c - zubi su pripremljeni za splint, d - splint prije polimerizacije kompozita, e - finalno ispoliran splint). Tri inciziva su povezana gracilnijom formom SFRC splinta zbog dijastema na gornjoj fronti (f). Prikaz frontalnih splinteva u habitualnoj interkuspidaciji (g) i vođenju protruzijske kretnje (h).

6.7. Privremeni FRC splint s naknadnom ugradnjom *pontic*-zuba

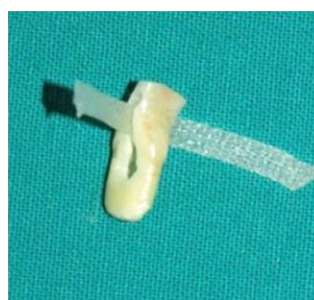
Prikaz pacijenta koja pati od neuralgije nervusa trigeminusa, zbog čega je bio podvrgnut presijecanju dijela živčanih niti kod gangliona semilunare. Zbog bolova pati i od depresije, a ima i izrazito lošu oralnu higijenu. Pacijent ima zadovoljavajući broj zubi u obje čeljusti, ali gornji frontalni most ima velike recesije marginalne gingive. Zbog velikih količina zubnog kamenca parodontopatija je na donjima zubima još više uznapredovala (Slika 28a.).

Direktno je izrađen FRC splint donjih zuba kao terapijska faza oralne rehabilitacije u kombinaciji s imedijatnom ugradnjom *pontica*, za koji je korišten ekstrahirani zub 41 (Slika 28b.). Splintom povezani zubi fronte služe za održanje vertikalne dimenzije i prednjeg vođenja (Slika 28c., 28d.).

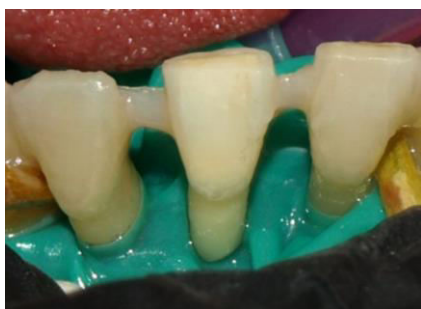Direktna ugradnja *pontica* u sklopu FRC splinta bazira se na sličnim principima kao *Maryland* most. U svrhu *pontica* moguća je i substitucija zuba 41 aloplastičnim (kompozitnim ili akrilatnim) materijalom. Splint je privremenog karaktera do određivanja definitivne okluzalne sheme i provođenja sveobuhvatne oralne rehabilitacije. Od ključne je važnosti daljnja suradnja s pacijentom. Međutim, u ovom slučaju ona je izostala pa je splint ostao privremenog i tek palijativnog karktera. Nakon dvije godine, usprkos lošoj oralnoj higijeni, splint stabiliziranih donjih frontalnih zuba i dalje funkcionira (Slika 28e.).



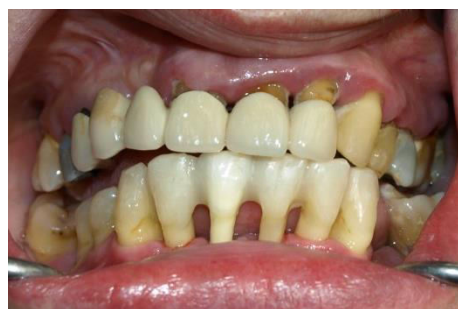a



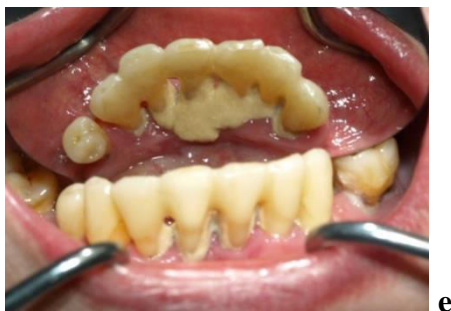b



c



d



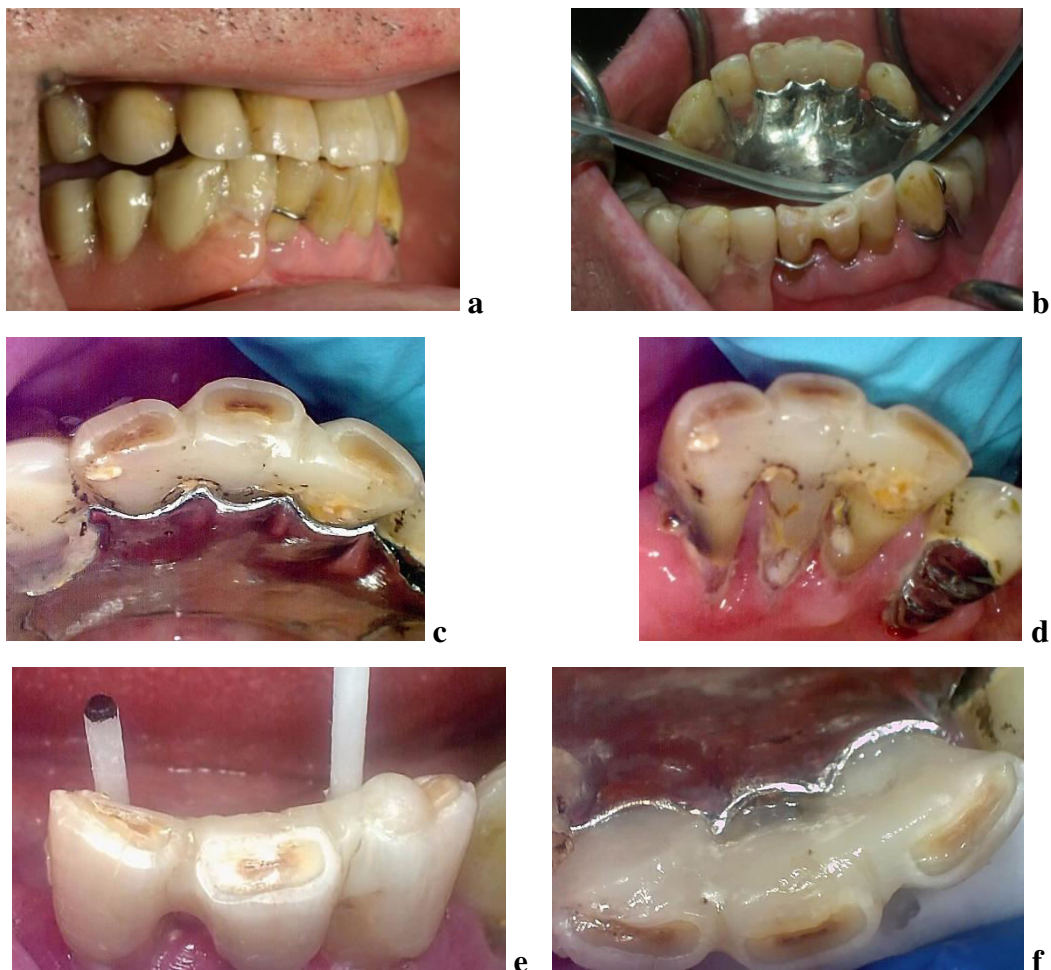
Slika 28. Oralno stanje pacijenta sa slabom oralnom higijenom (a). Izvađeni je zub 41 poslužio kao *pontic* za FRC splint donje fronte, povezan je Ribond mrežicom (b) te uklopljen u standardnu FRC konstrukciju (c). Splintirani donji zubi omogućuju obrazce anteriornog vođenja (d). I unatoč lošoj higijeni parodontalni splint s elementom *Maryland*-mosta nakon dvije godine uspješno funkcionira (e).

6.8. Kombinacija donjeg FRC splinta i donje djelomične proteze

Pacijent, 70 godina star, ima gornju djelomičnu protezu te četiri preostala zuba donje fronte, uključujući i očnjak lijevo. Incizivi u imaju parodontopatiju, a zubi 31, 41 i 42 povezani su od prije FRC splintom. Donja djelomična proteza s metalnom bazom kao lingvalna ploča s ovratnicima i retinirana dvolučnim žičanim kvačicama. Pacijent je dodatno opskrbljen modificiranom frezanom krunicom na očnjaku 43 (Slika 29a., 29b.). Nakon četiri godine, utvrđena su mehanička oštećenja splinta uzrokovana trenje metalnog ruba ovratnika djelomične proteze na lingvalnu površinu zuba (Slika 29c., 29d.) i opsežne kariozne lezije. Splint se nije mogao reparirati samo nanošenjem novog sloja tekućeg kompozita, već su zubi tretirani parodontološki i endodontski te ojačani FRC kolčićima (Slika 29e.). Zatim je izrađen novi FRC splinta tako da ne smeta ovratnicima proteze (Slika 29f.).

U Hrvatskoj se priznaju troškovi za dvije krunice u sklopu izrade djelomične proteze. Za ovog pacijenta kombinacija proteze s FRC splintom je jeftinija i jednostavno provediva opcija. U ovim slučaju bolje dugoročno rješenje bilo bi izraditi krunice, što uključuje osim invazivnosti i razlike cijene zbog dodatnih nesubvencioniranih krunica. Loša oralna higijena u sinergiji s dodirnim površinama djelomične proteze jako skraćuje trajnost FRC konstrukcije i splintiranih zuba. Kontakt baze sa ovratnicima i FRC strukture treba izbjegavati. Trajno rješenje za pacijenta je kombinirana protetska

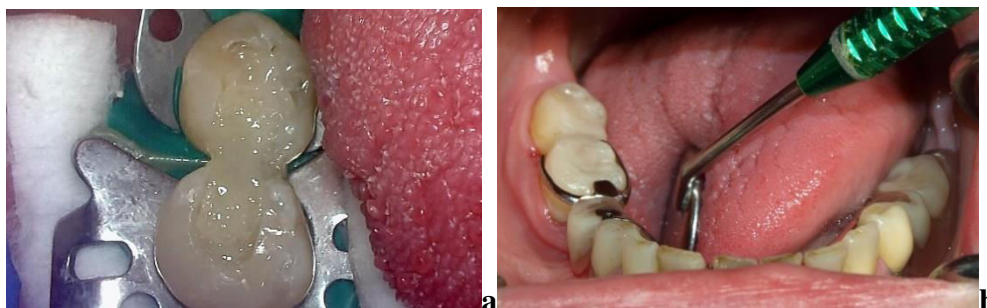
terapija. Povezivanje krunicama kao dio cjelokupne protetske terapije dalo bi dugoročno bolje rezultate, iako je ovaj FRC splint barem kratkoročno bio svrhovit.



Slika 29. Pacijent je nosio djelomičnu protezu s ovratnicima (a), dok frontani zubi povezani FRC splintom aktivno sudjeluju u okluzalnim kontaktima anteriornog vođenja (b). Nakon 4 godine nošenja ovratnici proteze napravili su mehanička oštećenja trošenja kompozita FRC splinta, a nastaje i predilekcijsko mjesto za razvoj karijesne lezije (c, d). Reparatura je obuhvatila opsežnije mjere pojačanja zubi FRC postovima (e), a zatim je slijedila izrada uobičajene konstrukcije splinta (f).

6.9. Doprinos donjeg posteriornog FRC splinta stabilizaciji proteze

Djelomična bezubost klase Kennedy II/1 u 43-godišnje pacijentice. Važno je bilo sačuvati preostala dva molara na desnoj strani donjeg zubnog luka, stoga je napravljen FRC splint u prepariranom ležištu kako bi ih se povezalo. Djelomična proteza s metalnom bazom ima kraće produljeno sedlo na kontralateralnoj strani. Korištenjem E-kvačice s mezijalnim upiračem proteza ne interferira sa splintom (Slika 30a., 30b.). Primarno povezivanje zuba 46 i 47 ostvareno je kao preparacija po Blacku II. razreda i izradom ispuna koji su povezani kombinacijom SFRC i FRC materijala (Slika 30a.). Posteriorni splint imobilizirao je dva zuba, sprečavao interdentalnu impakciju hrane, dok zub 46 retinira i stabilizira donju djelomičnu protezu. Ako bi i došlo do neuspjeha FRC splinta, on se uvijek može zamjeniti krunicama. Fiksno-protetsko rješenje povezivanja zahtjevat će brušenje zubi, a dolazi u obzir samo ako će i dalje biti očuvano parodontološko zdravlje.



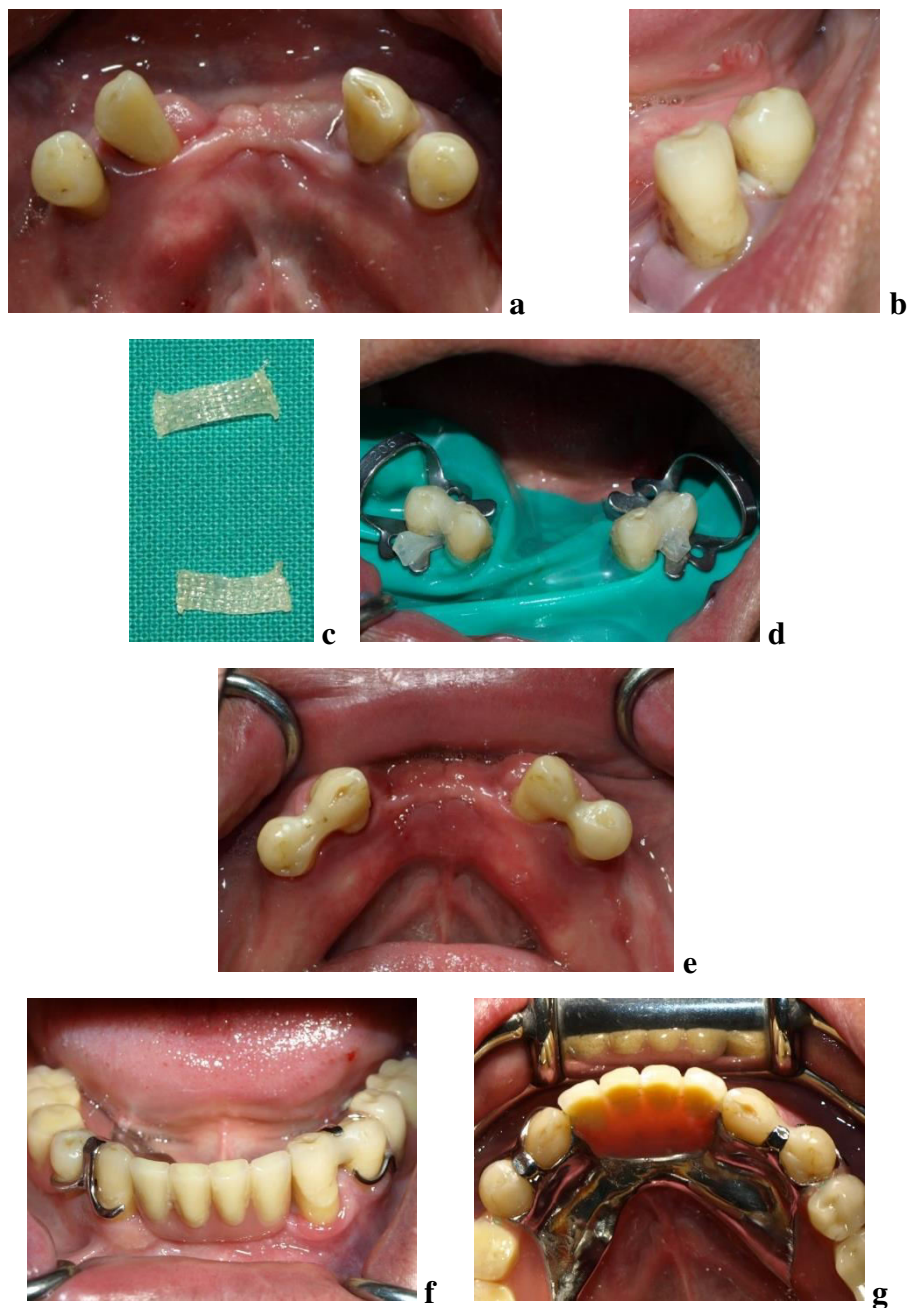
Slika 30. Primarno povezivanje dva molara uz prekinuti zubni niz ostvareno je FRC splintom smještenim u okluzalno-aproksimalnim kavitetima za ispune (a). Posteriorni splint omogućio je smještaj E-kvačice te retenciju, stabilizaciju i dentalno upiranje djelomične proteze s metalnom bazom (b).

6.10. Bilateralni FRC splint i djelomična proteza

Pacijent u donjoj čeljusti ima preostale zube simetričnog rasporeda 32 i 33 te 42 i 43 (Slika 31a.). Zubi imaju duboke parodontalne džepove od 10 mm dubine (Slika 31b.). Takvi zubi inale su predviđeni za ekstrakciju. U sklopu parodontološkog tretmana provedeno je čišćenje mekih i kalcificiranih naslaga. Na svakoj strani čeljusti po dva zuba su spojena FRC splintom, a koji imaju značajan doprinos u stabilizaciji i retenciji djelomične proteze (Slika 31c-e.).

Splintom su direktno ojačani i povezni zubi. Napravljena je djelomične proteze s metalnom bazom (okluzalni upirač samostalno je planiran i u sklopu Bonwilllove interdentalne kvačice preko potpore koju daje splint) (Slika 31f., 31g.). Iako je terapija zamišljena kao kratkotrajana u prilagodbi pacijenta na protezu, uzajamna stabilizacija preostalih zubi povezanih FRC splintom i preko djelomične proteze uspješno funkcionira dvije godine.

Prilagodba pacijenta na nadolazeće stanje totalne bezubosti ovdje je bilo povezano sa gotovo palijativnim zbrinjavanjem dobro raspoređenih preostalih zubi. Oni su, uz prateći parodontološki tretman inicijalnom terapijom, povezani splintom i tako osposobljeni da budu retentivni i stabilizacijski zubi za djelomične protezu. Splint povezuje zube direktno, a djelomična proteza rješava gubitak ostalih zubi i sekundarno povezuje preostale zube. Iako su zubi s džepovima > 6 mm predviđeni za ekstrakciju, ipak ovako traju u ustima već dvije godine.



Slika 31. Početna situacija djelomične bezubosti (a), pri čemu je iz parodontalnih džepova (10 mm) zubi dolazilo i do supuracije (b). Nakon saniranja inicijalnim parodontalnim tretmanom, zubi su povezani direktno FRC splintom: prikaz armaturne mrežice (c), faza s polimeriziranim kompozitom (d) te splint nakon završene faze poliranja (e). Indirektno povezivanje ostvareno je djelomičnom protezom (desno je interdentalna kvačica po Bonwillu) kojom se uspostavlja puna žvačna funkcija (f, g).

7. RASPRAVA

Parametri za procjenu uspješnosti FRC splinta obuhvaćaju parodontološke, okluzalne i mehaničke aspekte. Kao što se isprepliću indikacije tako su često nedjeljivi i kriteriji uspješnosti parodontalne i okluzalne terapije tom metodom povezivanja zuba.

Parodontalni status povezanih zuba ovisi o mogućnostima zaustavljanja parodontopatičnog procesa. Trajnost splinta pored inicijalne čvrstoće zuba na početku terapije FRC splintom ovisi i o parodontološkoj terapiji. Parodontalni status jedan je od kriterija uspješnosti splintiranja umjereno pomičnih zuba i ponajviše ovisi o stupnju oralne higijene i okluzalnoj usklađenosti povezanih zuba s ostalim žvačnim jedinicama. Trajnost FRC splinta može se procijeniti i ukupnom mobilnošću bloka splintiranih zuba. Okluzalni ili protetski aspekti vrijednosti FRC splinta mogu se procjenjivati postojanošću splintiranih zuba i njihovom participacijom u trajnoj ili privremenoj okluzalnoj shemi kod svakog od prezentiranih kliničkih slučajeva (11, 59, 81, 82, 108, 109).

Ispunjenje vremenske indikacije je privremena- (*interim*) ili polutrajna i trajna udloga. Uz parodontološki status zubi u splintu klinička procjena vezana je i za stanje okluzijskog fiziološkog ili nefiziološkog opterećenja (98, 119, 120).

Pitanje je li trajnost splinta jedini i/ili najvažniji kriterij uspješnosti splinta. Status FRC strukture ovisi o broju uključenih zubi te postojanosti dijelova konstrukcije splinta: integritetu vlaknaste strukture (Ribbond mrežica), stanju strukture i površinskih ploha kompozite mase i postojanosti adhezije na zubnim ploham (narušavanje trajnosti veze caklina –FRC, tj. *debonding*) (10, 11, 105). Okluzalna stabilnost, održanje vertikalne relacije međučeljusnih odnosa, očuvanje obrazaca okluzije kao i funkcija žvakanja, govora i mimike važna su prilikom postavljanja indikacije za FRC splint. Niti jedan od praćenih slučajeva opskrbljenih FRC (Ribbond) splintom nije trajao manje od tri godine.

Hipokratovo načelo *primum non nocere* treba biti etička paradigma u izboru i opsegu stomatoloških zahvata. FRC tehnologija pruža mogućnosti rehabilitiranja funkcija žvačnog organa bez opsežnih zahvata koji bi mogli biti potencijalno štetni.

Pod zajednički naziv „oralna rehabilitacija“ može se svrstati medicinski i stomatološki pristup potreban za određeni nivo liječenja unutar stomatognatskog sustava (16). S druge strane, oralna rehabilitacija smatra se liječenjem pacijenata pogođenih bolešću, povredom ili poremećajima. Postupcima liječenja uspostavlja se stanje normalnog oralnog zdravlja i/ili sprečavaju pogoršanja aktualnog stanja (20). Taj koncept oralnog

zdravlja slijedi misao Svjetske zdravstvene organizacije, koja definira zdravlje kao cjelovito stanje fizičkog, mentalnog i socijalnog blagostanja, a ne samo odsutnost bolesti. Biopsihosocijalni model zdravlja podrazumjeva izostanak simptoma, tjelesno funkcioniranje te emocionalno i socijalno blagostanje (107, 145).

Utjecaj provedene oralne rehabilitacije, tj. postignutog stanja oralnog zdravlja na cjelokupno funkcioniranje pacijenta, odnosno ukupnu kvalitetu života (OHRQoL - *oral health-related quality of life*) mjeri se validiranim upitnikom OHIP (*Oral health impact profile*). Ukupan uspjeh rehabilitacije velikim dijelom ovisi pacijentovom emotivnom i psihosocijalnom statusu (146-148). Praćenjem pacijenata kroz određene vremenske periode provjerava se trajnost i konzistentnost rezultata oralne rehabilitacije što je u praksi zahtjevno i nažalost se rijetko se provodi.

Dominantnost nekog od specijalističkih pristupa oralnoj rehabilitaciji ne znači ujedno da je to i najbolji pristup. Može se reći da ne postoji ni „najbolji“ niti „najgori“ terapijski pristup, a iz razloga minimaliziranih troškova „najjeftiniji“ način nije i „najlošiji“. Nekritično davanje prednosti estetici (kozmetička stomatologija) pred ostalim ciljevima protetske sanacije može rezultirati stvaranjem novih poremećaja (76, 98, 149).

Prije provođenja terapijskih postupaka potrebno je definirati ciljeve oralne rehabilitacije. Konfirmativni pristup oralnoj rehabilitaciji prihvaća postojeće stanje okluzije, ali ima i svoja ograničenja jer veći zahvati, bilo zbog želja samog pacijenta ili intraoralne situacije koju procijenjuje terapeut, često vode u domenu reorganizacijskog pristupa (76, 121).

FRC splint (parodontalna udlaga) najčešće podrazumjeva da prihvaćamo (konfirmacija ili eng. *confirm*) zatečeno stanje međučeljusnih odnosa i okluzije. Nakon aplikacije FRC splinta, okluzija je stabilizirana privremeno pa je sljedeći korak (implanto-)protetsko prilagođavanje (konformacija ili engl. *conform*) habitualnoj okluzalnoj shemi. Iako je priprema zuba za povezivanje uglavnom atraumatska, FRC splintiranje ne može se smatrati potpuno reverzibilnim postupkom, s obzirom da je teško u potpunosti ukloniti adherirane materijale sa površine splintiranih zuba (76, 150).

Fiksno-protetska metoda povezivanja zuba stabilizira okluziju i u konfirmacijskom i u reorganizacijskom pristupu oralne rehabilitacije. Opskrba kronicama ili mostom potpuno je ireverzibilna i invazivna metoda. Ipak, fiksna protetika omogućava

modifikaciju morfolofogije, boje i položaja zuba i triboloških svojstva raznih aloplastičnih materijala. Za povezivanje preostalih zubi potrebna je procjena biološke vrijednosti tih zubi. Nasuprot davanja prednosti fiksno-protetskoj metodi, primarno povezivanje može biti provedeno i jednostavnijim, neinvazivnim i ekonomski dostupnijim, a do sada manje korištenom tehnologijom FRC splinta (107, 116, 151).

FRC splint konzervativna je metoda, provodi se direktno, intraoralno na minimalno invazivni način. Stoga ne treba suradnja sa zubotehničkim laboratorijem, niti ima potrebe za klasičnim brušenjem zubi. Zbog mogućnosti adhezije tvrdih zubnih tkiva s raznim kompozitnim i vlaknastim materijalima, omogućena je dobra retencija FRC splinta. Jednako tako važno je da adhezivni FRC materijali omogućuju naknadnu adaptaciju konstrukcije i dozvoljavaju reparature, što je prednost u odnosu na materijale koje se inače koriste u fiksnoj protetici (103 106, 111).

Prvotno je FRC splint osmišljen kao parodontološka potporno-terapijska mjera, opisana u literaturi specijaliziranoj za parodontologiju, te kao retejner u ortodonciji (117). Pitanje koje se pri tome u praksi nameće je koliko i kako metoda direktnog povezivanja FRC splintom može biti privremena ili trajna mjera u terapiji raznih poremećaja okluzije i stomatognatskog sustava u cjelini (*To splint or not to splint?*) (103, 124).

Konvencionalan pristup povezivanja zubi direktnom primjenom FRC splinta, prilagođenog većini protetskih zahtjeva i potreba iziskuje izvjesne „protetske“ modifikacije splinta koje mu trebaju poboljšati biomehaničkih svojstava (krutost i čvrstoću). Najčešća primjena povezanja zuba su anteriorni i posteriorni splint. Dentalna industrija razvila je za te zahtjeve široku paletu vlakana, kompozita, FRC-a i adhezivnih sustava (122, 123, 128).

Povećana mobilnost anteriornih zubi nastaje najčešće uslijed parodontalne bolesti i prevelikog opterećenja. Stanje parodonta preostalih zubi dvojako utječe na planiranje njihovog povezivanja. Mobilnije zube treba uključiti u FRC splint, a bolje je uključiti što više zuba, što povećava raspon splinta U usporedbi s FRC konstrukcijom koja je imala preživljavanje od 75% tijekom petogodišnjeg praćenja, metal-keramika imala je preživljavanje od 95%. Međutim, u većini slučajeva bilo je moguće direktno repariranje FRC splinta (112, 113).

FRC splint, osim za uobičajene privremene svrhe, koristi se ponekad i kao sredstvo terapije održanja trajne okluzalne sheme. Bolja mehanička svojstva splinta postižu se

oblaganjem polietilenske mrežice većom količinom kompozita, ako je to profilaktički i parodontološki prihvatljivo. Voluminoznije izveden interdentalni dio konstrukcije splinta daje veću krutost i čvrstoću na savijanje (137, 139, 140).

Dimenzijama splinta može se kompenzirati utjecaj vertikalnih sila i to djelomično tako da se biraju šire mrežice (3–4 mm) s manje obložnog kompozita na lingvalnoj plohi. Veća otpornost se dobiva pojačanjem splinta interdentalno te time splint je i tanji. Većom količinom kompozita lingvalno i dodatkom SFRC-a u interdentalnom dijelu uz užu mrežicu (2 mm) postiže se veća krutost i čvrstoćana horizontalne žvačne sile (138, 139, 152). Dodatno se, unatoč odstupanju od načela neinvazivnosti, ubrušavanjem plitkog kanala na lingvalnim plohama zubi stvara intrakoronarni prostor za ulaganje tanje (2 mm) mrežice obložene kompozitom. Time se poboljšava čvrstoća (98, 109, 110, 118).

Okluzalna trauma lateralnih zuba uz prisustvo parodontoloških bolesti inicirana je situacija za primjenu raznih vrsta FRC-a: vlaknima polietilenskih mrežica, jednosmjernih neimpregniranih ili preimpregniranih dužih ili kratkih vlakana (130, 131, 136, 153). Međusobnim povezivanjem reducira se pomičnost opterećenih zuba, smanjuje interdentalna impakcija hrane što je pozitivno u liječenju regije interdentalnog parodonta.

Iznimno je važno uzimanje detaljne opće medicinske i stomatološke anamneze pacijenta. Tako za fiksno-protetsku ili implanto-protetsku terapiju treba analizirati kontraindikacije za lokalnu anesteziju u kardijalnih bolesnika, kod smanjene imunološke sposobnosti organizma i kod pacijenata s nekontroliranim dijabetesom melitusom (154).

Treba uzeti u obzir i nesrazmjer želja za terapijskim rješenjem kod pacijenta iz gerontološke populacije, kod kojih se zbog smanjenih manualnih sposobnosti ne može garantirati dobro provođenje oralne higijene. Svaka opskrba protetskim radom, a napose FRC splintom zahtjeva kontinuirano provođenje oralne higijene, osobno svaki dan nakon obroka, a stručno provedenu barem dva puta godišnje. Za trajnost takvog splinta bitne su mjere redovite oralne higijene, a bruksistička aktivnost je jako nepovoljna (70, 79, 80).

Funkcijska analiza okluzije bitna je jer treba predvidjeti očekivano opterećenje bloka povezanih zuba. Direktna intraoralna izvedba FRC splinta podrazumjeva i minimalnu

invazivnost što je povoljno za pacijenta. Invazivnost pripreme bataljaka za fiksni rad može dovesti do neželjenog pulpitisa. Restauracija FRC splintom je poštedna za zubna tkiva, bezmetalna opcija zbrinjavanja, a uz dobru estetiku. FRC tehnologija omogućuje lake i višekratne reparature (151, 152).

Mane FRC splinta su katkad premala tvrdoća kompozitne mase. Bruksistička aktivnost koja nije kontrolirana nošenjem michiganske udlage dovodi do ekscesivno trošenje zuba ili do sloma FRC splinta te snižavanja vertikalne dimenzije okluzije (153, 154). U takvim odnosima uvjetovanim parafunkcijskim silama mehanička svojstva armirane konstrukcije FRC splinta neće biti dovoljna. U tom slučaju most je metoda izbora da se nadoknadi veći gubitak anteriornih zubi povezivanjem preostalih zubi u blok (70, 155).

Za upotrebu kompozitne i adhezivne tehnike potrebno je besprijekorno suho radno polje, stoga se koristi koferdam. Kako FRC splint u principu ne zahtjeva brušenje zubi donje fronte, aplikacija i debljeg sloja kompozita na lingvalne plohe neće utjecati na kontakte u maksimalnoj interkuspidaciji. Čvrstoća interdentalnih spojeva FRC konstrukcije ovisi o dimenzioniranju kompozitne mase tako da se i dalje omogući dobro samočišćenje i čišćenje interdentalnih prostora i ne naruši estetika zubi. Spojevi međučlanova sa ostatkom FRC konstrukcije kritično je mjesto loma. Ekspoziranje vlakana armaturne mrežice smeta jeziku pacijenta, ali je to lako reparabilno nanašanjem novog sloja kompozita.

Razvijena metoda primjene adhezije, vlakana i njima pripadajućih materijala postaje svojevrsna interdisciplinarna veza između konzervativne i restorativne stomatologije, stomatološke protetike i parodontologije. Dolazi do brisanja granice između pojedinih stomatoloških disciplina. Ukupni terapijski doseg adhezivne FRC tehnologije splintiranja u protetskom liječenju raznih poremećaja okluzije nije još sveobuhvatno definiran. Na temelju vlastitog kliničkog iskustva, pouzdani i priznati objektivni faktori koji omogućuju predvidljivost rezultata interdisciplinarne opskrbe pacijenata su:

- protokol adhezivnih metoda raznim tehnikama i generacijama adheziva;
- svojstva površina substrata koji se „lijepi“ (caklina, dentin ili alogeni materijali);
- svojstva gradivnih materijala kojima se provodi povezivanje i ojačavanje konstrukcije (kompoziti i vlaknaste strukture);
- inicijalna funkcijska analiza okluzije, intraoralno i u artikulatoru;

- primjena načela konceptata uzajamno zaštićene okluzije vođene oćnjakom ili grupne funkcije (unilateralno uravnotežene okluzije);
- primjerena parodontološke terapija i održavanje oralne higijene.

8. ZAKLJUČAK

Udlage na zubima izrađene od FRC-a nalaze svoje mjesto u parodontologiji i/ili u kombinaciji s drugim protetskim ili implanto-protetskim rješenjima. Glavni uzroci neuspjeha splinta su pucanje materijala kojima se ostvaruje vezivanje (engl. *bonding*) ili parodontalna upala nekog od zuba povezanih splintom s posljedičnim gubitkom koštane potpore. Reparatura splinta rješava se adhezivnom primjenom niskoviskoznih (tekućih) ili viskoviskoznih (kitastih) te SFRC kompozita i vlaknastih struktura (Ribbond mrežica). Oralna higijena standardno je preporučena uz primjenu oralnih dezinficijensa (klorheksidinskih otopina) i interdentalnih četkica.

9. LITERATURA

1. Rajak DK, Pagar DD, Menezes PL, Linul E. Fiber-Reinforced Polymer Composites: Manufacturing, Properties, and Applications. *Polymers (Basel)*. 2019;11:1667.
2. Vallittu PK. An overview of development and status of fiber-reinforced composites as dental and medical biomaterials. *Acta Biomater Odontol Scand*. 2018;4:44-55.
3. Njuguna J, Pielichowski K, Fan J. Polymer nanocomposites for aerospace applications. In: Fengge Gao F (ed). *Woodhead Publishing Series in Composites Science and Engineering. Advances in Polymer Nanocomposites*. Woodhead Publishing, 2012, pp 472-539.
4. Masuelli M A. Introduction of Fibre-Reinforced Polymers – Polymers and Composites: Concepts, Properties and Processes. U: Masuelli MA (ed). *Fiber Reinforced Polymers The Technology Applied for Concrete Repair*. London: IntechOpen Limited, 2013. pp.3-40.
5. Tarle Z, Marović D, Pandurić V. Contemporary concepts on composite materials. *Rad Hrvatske akademije znanosti i umjetnosti. Medicinske znanosti*. 2012;38:23-38.
6. Baldissara P, Parisi C, Monaco C, Scotti R. Influence of artificial aging on the fracture strength and stiffness of Targis/Vectris fixed partial dentures. *Quintessence Int*. 2007;38:153-9.
7. Tayab T, Shetty A, Kayalvizhi G. The Clinical Applications of Fiber Reinforced Composites in all Specialties of Dentistry an Overview. *Int J Compos Mater*. 2015;5:18-24.
8. Novelli C. Esthetic treatment of a periodontal patient with prefabricated composite veneers and fiber-reinforced composite: clinical considerations and technique. *J Esthet Restor Dent*. 2015;27:4-12.
9. Galińska A. Mechanical Joining of Fibre Reinforced Polymer Composites to Metals-A Review. Part I: Bolted Joining. *Polymers (Basel)*. 2020;12:2252.
10. Scribante A, Vallittu PK, Özcan M. Fiber-Reinforced Composites for Dental Applications. *Biomed Res Int*. 2018;2018:4734986.
11. Rauch A, Mehlhorn S, Mühle M, Ziebolz D. A Glass Fiber-Reinforced Resin Composite Splint to Stabilize and Replace Teeth in a Periodontally Compromised Patient. *Case Rep Dent*. 2020;2020:8886418.

12. Ayna B, Ayna E, Çelenk S, Başaran EG, Yılmaz BD, Tacir İH, Tuncer MC. Comparison of the clinical efficacy of two different types of post systems which were restored with composite restorations. *World J Clin Cases*. 2018;6:27-34.
13. Liu X, Zhang Y, Zhou Z, Ma S. Retrospective study of combined splinting restorations in the aesthetic zone of periodontal patients. *Br Dent J*. 2016;220:241-7.
14. Murali Mohan S, Mahesh Gowda E, Shashidhar MP. Clinical evaluation of the fiber post and direct composite resin restoration for fixed single crowns on endodontically treated teeth. *Med J Armed Forces India*. 2015;71:259-64.
15. Aras MH, Ozcan E, Zorba YO, Aslan M. Treatment of traumatized maxillary permanent lateral and central incisors horizontal root fractures. *Indian J Dent Res*. 2008;19:354-6.
16. Christensen GJ. Defining oral rehabilitation. *J Am Dent Assoc*. 2004;135:215-7.
17. The Glossary of Prosthodontic Terms: Ninth Edition. *J Prosthet Dent*. 2017;117(5S):e1-e105.
18. Faus-Matoses V, Faus-Matoses I, Jorques-Zafrilla A, Faus-Llácer VJ. Orthodontics and veneers to restore the anterior guidance. A minimally invasive approach. *J Clin Exp Dent*. 2017;9:e1375-e1378.
19. Poyser NJ, Briggs PF, Chana HS, Kelleher MG, Porter RW, Patel MM. The evaluation of direct composite restorations for the worn mandibular anterior dentition - clinical performance and patient satisfaction. *J Oral Rehabil*. 2007;34:361-76.
20. Durham J, Ohrbach R. Oral rehabilitation, disability and dentistry. *J Oral Rehabil*. 2010;37:490-4.
21. Foster LV. Clinical aspects of occlusion: 1. Occlusal terminology and the conformational approach. *Dent Update*. 1992;19:345-8.
22. Orthlieb JD, Deroze D, Lacout J, Maniere-Ezvan A. Occlusion pathogène et occlusion fonctionnelle: définitions des finitions [Pathogenic occlusion and functional occlusion: definition of completion]. *Orthod Fr*. 2006;77:451-9. [in French].
23. Kraljević K. Anatomija i fiziologija okluzije. Zagreb: Globus, 1991.

24. Miljković Z, Zeljković M, Teodosijević M. Fizioloski kriterijumi optimalne i stabilne okluzije zuba [Physiologic criteria for optimal and stable dental occlusion]. *Vojnosanit Pregl.* 2003;60:59-65. [in Serbian].
25. Türp JC, Alt KW, Schindler HJ. Okklusion. U: Türp JC, Kerschbaum T (eds.): *Orale Physiologie.* Berlin: Quintessenz. 2006, pp.1-34.
26. Suvin M. Okluzija u stomatološkoj protetici. Zagreb: Školska knjiga, 1991.
27. End E. *Physiological Occlusion of Human Dentition. Diagnosis & Treatment.* München: Verlag Neuer Merkur, 2006.
28. Reusch D, Lenze P-G, Fischer H. *Rekonstruktion von Kauflächen und Frontzähnen.* Westerbürg: Westerbürger Kontakte, 1990.
29. Röhrle O, Saini H, Ackland DC. Occlusal loading during biting from an experimental and simulation point of view. *Dent Mater.* 2018 J;34:58-68.
30. Badel T, Pandurić J, Kraljević S, Dulčić N. Checking the Occlusal Relationships of Complete Dentures Via a Remount Procedure. *Int J Periodontics & Restorative Dent.* 2007;27:181-92.
31. Nelson SJ. *Wheeler's Dental Anatomy, Physiology, and Occlusion (11th ed.).* Philadelphia: Saunders, 2020.
32. Goldstein G, Goodacre C, MacGregor K. Occlusal Vertical Dimension: Best Evidence Consensus Statement. *J Prosthodont.* 2021;30(S1):12-19.
33. Montero J, Dib A. The effect of age and prosthodontic status on the clinical and electromyographic assessment of the interocclusal rest space. *J Prosthet Dent.* 2019;121:791-6.
34. Kraljević K. *Potpune proteze.* Zagreb: Areagrafika; 2001.
35. Zarb G, Andreson JA. The Dentures' Polished Surfaces, Recording jaw Relations, and Their Transfer to an Articulator. In: *Prosthodontic Treatment for Edentulous Patients: Complete Dentures and Implant-Supported Protheses (13th ed.).* In: Zarb G, Hobkirk JA, Eckert SE, Jakob RF (eds). St. Louis: Elsevier Mosby, 2013. pp.180-203.
36. Utz KH, Müller F, Kettner N, Reppert G, Koeck B. Functional impression and jaw registration: a single session procedure for the construction of complete dentures. *J Oral Rehabil.* 2004;31:554-61.

37. Miralles R, Dodds C, Palazzi C, Jaramillo C, Quezada V, Ormeño G, Villegas R. Vertical Dimension. Part 1: Comparison of Clinical Freeway Space. *J Craniomandib Pract.* 2001;19:230-6.
38. Badel T, Kraljević S, Pandurić J, Marotti M. Preprosthetic therapy utilizing a temporary occlusal acrylic splint: A case report. *Quintessence Int* 2004;35:401-5.
39. Badel T, Laškarin M, Carek V, Lajnert V. Govor bolesnika s mobilnim zubnim protezama. *Medicina.* 2008;44:241-7.
40. Okeson JP. Evolution of occlusion and temporomandibular disorder in orthodontics: Past, present, and future. *Am J Orthod Dentofacial Orthop.* 2015;147(5 Suppl):S216-23.
41. Manchanda S, Bhawsar SV, Manchanda J, Ramchandani A. Recording Myocentric Relation in a Partially Edentulous Patient: A Case Report. *J Int Oral Health.* 2015;7(Suppl 2):92-5.
42. Bracco P, Deregibus A, Piscetta R. Effects of different jaw relations on postural stability in human subjects. *Neurosci Lett.* 2004;356:228-30.
43. Wiens JP, Goldstein GR, Andrawis M, Choi M, Priebe JW. Defining centric relation. *J Prosthet Dent.* 2018;120:114-22.
44. Wang M, Mehta N. A possible biomechanical role of occlusal cusp-fossa contact relationships. *J Oral Rehabil.* 2013;40:69-79.
45. Zere E, Chaudhari PK, Sharan J, Dhingra K, Tiwari N. Developing Class III malocclusions: challenges and solutions. *Clin Cosmet Investig Dent.* 2018;10:99-116.
46. Rinchuse DJ, Kandasamy S. Centric relation: A historical and contemporary orthodontic perspective. *J Am Dent Assoc.* 2006;137:494-501.
47. Kaifu Y, Kasai K, Townsend GC, Richards LC. Tooth wear and the "design" of the human dentition: a perspective from evolutionary medicine. *Am J Phys Anthropol.* 2003;Suppl 37:47-61.
48. Assaf DDC, Knorst JK, Busanello-Stella AR, Ferrazzo VA, Berwig LC, Ardenghi TM, Marquezan M. Association between malocclusion, tongue position and speech distortion in mixed-dentition schoolchildren: an epidemiological study. *J Appl Oral Sci.* 2021;29:e20201005.

49. Messinger H, Türp JC. Jaw function – a „marionette theater“? *J Craniomand Func.* 2021;13:31-49.
50. Iatropoulos A. Neuausrichtung des Kausystems. Diskussion zur Neuvermessung des Gesichtsschädels – Anatomie – Funktionslehre – Goldener Schnitt. *Quintessenz Zahntech.* 2013;39:1122-36.
51. Badel. T. Stomatološka protetika i temporomandibularni poremećaji. Zagreb: Medicinska naklada, 2007.
52. Dos Santos J Jr. Gnathologie. Prinzipien und Konzepte. Köln: Deutscher Ärzte-Verlag, 1988.
53. Dylina TJ. Choosing a starting point for restorative dentistry. *Dent Today.* 2001;20:94-101.
54. Darveniza M. Full occlusal protection--theory and practice of occlusal therapy. *Aust Dent J.* 2001;46:70-9.
55. Thornton, Linda J. „Anterior guidance: group function/canine guidance. A literature review.“ *J Prosthet Dent.* 1990;64: 479-82.
56. Cakmak F, Turk T, Karadeniz EI, Elekdag-Turk S, Darendeliler MA. Physical properties of root cementum: part 24. Root resorption of the first premolars after 4 weeks of occlusal trauma. *Am J Orthod Dentofacial Orthop.* 2014;145:617-25.
57. Lucia VO. Gnathologische Konzepte. Berlin: Quintessence 1988.
58. Oda M, Yoshino K, Tanaka T, Shiiba S, Makihara E, Miyamoto I, Nogami S, Kito S, Wakasugi-Sato N, Matsumoto-Takeda S, Nishimura S, Murakami K, Koga M, Kawagishi S, Yoshioka I, Masumi S, Kimura M, Morimoto Y. Identification and adjustment of experimental occlusal interference using functional magnetic resonance imaging. *BMC Oral Health.* 2014;14:124.
59. Utz K-H, Lückerrath W, Schwarting P, Noethlichs W, Büttner R, Gruner M, Fuss E, Stark H. Centric relation, maximal intercuspal position, and their practical implications. *J Craniomand Func.* 2021;13:185-202.
60. Nassar MS, Palinkas M, Regalo SC, Sousa LG, Siéssere S, Semprini M, Bataglioni C, Bataglioni C. The effect of a Lucia jig for 30 minutes on neuromuscular re-programming, in normal subjects. *Braz Oral Res.* 2012;26:530-5.

61. Crespo Vázquez E, Crespo Abelleira A, Suárez Quintanilla JM, Rodriguez Cobos MA. Correlation between occlusal contact and root resorption in teeth with periodontal disease. *J Periodontal Res.* 2011;46:82-8.
62. Edelhoff D, Ahlers MO. Occlusal onlays as a modern treatment concept for the reconstruction of severely worn occlusal surfaces. *Quintessence Int.* 2018;49:521-33.
63. Vailati F, Carciofo S. Treatment planning of adhesive additive rehabilitations: the progressive wax-up of the three-step technique. *Int J Esthet Dent.* 2016;11:356-77.
64. Etienne O, Nguyen T. Esthetic mock-ups: a clinical study of reproducibility. *Int J Esthet Dent.* 2021;16:310-23.
65. Garcia PP, da Costa RG, Calgaro M, Ritter AV, Correr GM, da Cunha LF, Gonzaga CC. Digital smile design and mock-up technique for esthetic treatment planning with porcelain laminate veneers. *J Conserv Dent.* 2018;21:455-8.
66. Gundawar SM, Pande NA, Jaiswal P, Radke UM. "Split Cast Mounting: Review and New Technique". *J Indian Prosthodont Soc.* 2014;14(Suppl 1):345-7.
67. Badel T, Keros J, Šegović S, Komar D. Clinical and tribological view on tooth wear. *Acta Stomatol Croat.* 2007;41:355-65.
68. Christensen GJ. Removable prosthodontics: a forgotten part of dentistry. *Alpha Omegan.* 2006;99:26-8.
69. Moldovan O, Rudolph H, Luthardt RG. Biological complications of removable dental prostheses in the moderately reduced dentition: a systematic literature review. *Clin Oral Investig.* 2018;22:2439-61.
70. McKenna G, Jawad S, Darcey J. Functionally Orientated Tooth Replacement for Older Patients. *Prim Dent J.* 2020;9:40-3.
71. Cosme DC, Baldisserotto SM, Fernandes Ede L, Rivaldo EG, Rosing CK, Shinkai RS. Functional evaluation of oral rehabilitation with removable partial dentures after five years. *J Appl Oral Sci.* 2006;14:111-6.
72. Vallecillo-Rivas M, Reyes-Botella C, Vallecillo C, Lisbona-González MJ, Vallecillo-Capilla M, Olmedo-Gaya MV. Comparison of Implant Stability between Regenerated and Non-Regenerated Bone. A Prospective Cohort Study. *J Clin Med.* 2021;10:3220.
73. Larson TD. Enamel craze lines. *Northwest Dent.* 2014;93:31-4.

74. Song JY. Implant complications in bruxism patients. *J Korean Assoc Oral Maxillofac Surg.* 2021;47:149-50.
75. Huang YF, Liu SP, Muo CH, Chang CT. The impact of occluding pairs on the chewing patterns among the elderly. *J Dent.* 2021;104:103511.
76. Davies S. Conformative, re-organized or unorganized? *Dent Update.* 2004;31:334-45.
77. Costa VCD, Machado AC, Soares PV, Raposo LH, Vasconcellos AB. Influence of material and loading location on stress distribution of inlays. *Am J Dent.* 2021;34:171-6.
78. Gandhi V, Luu B, Dresner R, Pierce D, Upadhyay M. Where is the center of resistance of a maxillary first molar? A 3-dimensional finite element analysis. *Am J Orthod Dentofacial Orthop.* 2021;160:442-50.e1.
79. Gambin DJ, Vitali FC, De Carli JP, Mazzon RR, Gomes BPF, Duque TM, Trentin MS. Prevalence of red and orange microbial complexes in endodontic-periodontal lesions: a systematic review and meta-analysis. *Clin Oral Investig.* 2021. <https://link.springer.com/article/10.1007%2Fs00784-021-04164-4> [pristup 28.09. 2021].
80. Arweiler NB, Auschill TM, Sculean A. Patient self-care of periodontal pocket infections. *Periodontol 2000.* 2018;76:164-79.
81. Lindhe J, Nyman S, Ericsson I. Okluzijska trauma. In: Lindhe J, Karring T, Lang NP (eds.): *Klinička parodontologija i dentalna implantologija.* Zagreb: Nakladni zavod Globus; 2004., pp. 352-65.
82. Fan J, Caton JG. Occlusal trauma and excessive occlusal forces: Narrative review, case definitions, and diagnostic considerations. *J Clin Periodontol.* 2018;45 Suppl 20:S199-S206.
83. Reinhardt RA, Killeen AC. Do Mobility and Occlusal Trauma Impact Periodontal Longevity? *Dent Clin North Am.* 2015;59:873-83.
84. Sterenborg BAMM, Bronkhorst EM, Wetselaar P, Lobbezoo F, Loomans BAC, Huysmans MDNJM. The influence of management of tooth wear on oral health-related quality of life. *Clin Oral Investig.* 2018;22:2567-73.

85. Behnaz E, Ramin M, Abbasi S, Pouya MA, Mahmood F. The effect of implant angulation and splinting on stress distribution in implant body and supporting bone: A finite element analysis. *Eur J Dent.* 2015;9:311-8.
86. Will LA. Stability and Retention. *Front Oral Biol.* 2016;18:56-63.
87. Miernik M, Madziarska K, Klinger M, Weyde W, Więckiewicz W. The assessment of prosthetic needs of ESRD patients and the general population in Poland on the basis of the Eichner classification and teeth number: A brief, preliminary report. *Adv Clin Exp Med.* 2017;26:777-80.
88. Eichner K. Erneute Überprüfung der Gruppeneinteilung von Lückengebissen nach Eichner und Anwendungshinweise für morbiditätsstatistische Untersuchungen [Renewed examination of the group classification of partially edentulous arches by Eichner and application advices for studies on morbidity statistics]. *Stomatol DDR.* 1990;40:321-5. [in German].
89. Charyeva OO, Altynbekov KD, Nysanova BZ. Kennedy classification and treatment options: a study of partially edentulous patients being treated in a specialized prosthetic clinic. *J Prosthodont.* 2012;21:177-80.
90. Miller PD Jr. A classification of marginal tissue recession. *Int J Periodontics Restorative Dent.* 1985;5:8-13.
91. Guttiganur N, Aspalli S, Sanikop MV, Desai A, Gaddale R, Devanoorkar A. Classification systems for gingival recession and suggestion of a new classification system. *Indian J Dent Res.* 2018;29:233-7.
92. Greenstein G, Cavallaro J, Scharf D, Tarnow D. Differential diagnosis and management of flared maxillary anterior teeth. *J Am Dent Assoc.* 2008;139:715-23.
93. Duanmu Z, Liu L, Deng Q, Ren Y, Wang M. Development of a biomechanical model for dynamic occlusal stress analysis. *Int J Oral Sci.* 2021;13:29.
94. Amin K, Vere J, Thanabalan N, Elmougy A. Occlusal Concepts and Considerations in Fixed Prosthodontics. *Prim Dent J.* 2019;8:20-7.
95. Carlsson GE. Dental occlusion: modern concepts and their application in implant prosthodontics. *Odontology.* 2009;97:8-17.
96. Davies SJ, Gray RM, Whitehead SA. Good occlusal practice in advanced restorative dentistry. *Br Dent J.* 2001;191:421-4, 427-30, 433-4.

97. Goldstein G, Goodacre C, Taylor T. Occlusal Schemes for Implant Restorations: Best Evidence Consensus Statement. *J Prosthodont.* 2021;30(S1):84-90.
98. Rao A, Rao A, Shenoy R. Splinting--when and how? *Dent Update.* 2011;38:341-2, 344-6.
99. Mousa MA, Abdullah JY, Jamayet NB, El-Anwar MI, Ganji KK, Alam MK, Husein A. Biomechanics in Removable Partial Dentures: A Literature Review of FEA-Based Studies. *Biomed Res Int.* 2021;2021:5699962.
100. Gapski R, Wang HL, Mascarenhas P, Lang NP. Critical review of immediate implant loading. *Clin Oral Implants Res.* 2003;14:515-27.
101. Campbell SD, Cooper L, Craddock H, Hyde TP, Nattress B, Pavitt SH, Seymour DW. Removable partial dentures: The clinical need for innovation. *J Prosthet Dent.* 2017;118:273-80.
102. Al-Omiri MK, Al-Masri M, Alhijawi MM, Lynch E. Combined Implant and Tooth Support: An Up-to-Date Comprehensive Overview. *Int J Dent.* 2017;2017:6024565.
103. Kathariya R, Devanoorkar A, Golani R, Shetty N, Vallakatla V, Bhat MY. To Splint or Not to Splint: The Current Status of Periodontal Splinting. *J Int Acad Periodontol.* 2016;18:45-56.
104. Tomić Solar N. *Laboratorijska fiksna protetika.* Zagreb: Medicinska naklada, 2003.
105. Debye K, Tuna T, Bishti S, Wolfart S. Influence of additional reinforcement of fixed long-term temporary restorations on fracture load. *J Prosthodont Res.* 2018;62:416-21.
106. Soares CJ, Barreto BC, Santos-Filho PC, Raposo LH, Martins LR. Using a fiber-reinforced composite fixed partial denture to restore a missing posterior tooth: a case report. *Gen Dent.* 2013;61:61-5.
107. Mersel A. *Demography and Aging.* U: Mersel A. (ed.): *Oral Rehabilitation for Compromised and Elderly Patients.* Cham: Springer Verlag, 2018. pp.1-18.
108. Nunn ME, Harrel SK. The effect of occlusal discrepancies on periodontitis. I. Relationship of initial occlusal discrepancies to initial clinical parameters. *J Periodontol.* 2001;72:485-94.

109. Harrel SK, Nunn ME. The effect of occlusal discrepancies on periodontitis. II. Relationship of occlusal treatment to the progression of periodontal disease. *J Periodontol.* 2001;72:495-505.
110. Butterworth C, Ellakwa AE, Shortall A. Fibre-reinforced composites in restorative dentistry. *Dent Update.* 2003;30:300-6.
111. Kumbuloglu O, Aksoy G, User A. Rehabilitation of advanced periodontal problems by using a combination of a glass fiber-reinforced composite resin bridge and splint. *J Adhes Dent.* 2008;10:67-70.
112. Petersen RC, Reddy MS, Liu PR. Fiber-Reinforced Composites: A Breakthrough in Practical Clinical Applications with Advanced Wear Resistance for Dental Materials. *EC Dent Sci.* 2018;17:430-59.
113. Ahmed KE, Li KY, Murray CA. Longevity of fiber-reinforced composite fixed partial dentures (FRC FPD)-Systematic review. *J Dent.* 2017;61:1-11.
114. Thimmappa M, Katarya V, Parekh I. Philosophies of full mouth rehabilitation: A systematic review of clinical studies. *J Indian Prosthodont Soc.* 2021;21:19-27.
115. Vilela ABF, Soares PBF, Beaini TL, Versluis A, Soares CJ. Splint stiffness and extension effects on a simulated avulsed permanent incisor-A patient-specific finite element analysis. *Dent Traumatol.* 2021 Jul 26. <https://onlinelibrary.wiley.com/doi/10.1111/edt.12705> [pristup 28.09.2021.]
116. van Heumen CC, Kreulen CM, Creugers NH. Clinical studies of fiber-reinforced resin-bonded fixed partial dentures: a systematic review. *Eur J Oral Sci.* 2009;117:1-6.
117. Farronato D, Briguglio R, Mangano F, Azzi L, Grossi GB, Briguglio F. Survival of post-treatment canine-to-canine lingual retainers with fiber-reinforced composite resin: a retrospective study. *Ann Stomatol (Roma).* 2014;5:81-6.
118. Gluch JI. As an adjunct to tooth brushing, interdental brushes (IDBs) are more effective in removing plaque as compared with brushing alone or the combination use of tooth brushing and dental floss. *J Evid Based Dent Pract.* 2012;12:81-3.
119. Kapri SC. Comparison of fiber reinforcement placed at different locations of pontic in interim fixed partial denture to prevent fracture: An in vitro study. *J Indian Prosthodont Soc.* 2015;15:142-7.

120. Geerts GA, Overturf JH, Oberholzer TG. The effect of different reinforcements on the fracture toughness of materials for interim restorations. *J Prosthet Dent.* 2008;99:461-7.
121. LeSage BP. CAD/CAM: Applications for transitional bonding to restore occlusal vertical dimension. *J Esthet Restor Dent.* 2020;32:132-40.
122. Tarle Z, Klarić E. Kompozitni materijali i adhezijski sustavi. Mehulić K (ed). *Dentalni materijali.* Zagreb: Medicinska naklada; 2016. pp.108-27.
123. Tarle Z, Marović D, Pandurić V. Contemporary concepts on composite materials. *Rad Hrvatske akademije znanosti i umjetnosti. Medicinske znanosti.* 2012;38:23-38.
124. Rosa WL, Piva E, Silva AF. Bond strength of universal adhesives: A systematic review and meta-analysis. *J Dent.* 2015;43:765-76.
125. Sofan E, Sofan A, Palaia G, Tenore G, Romeo U, Migliau G. Classification review of dental adhesive systems: from the IV generation to the universal type. *Ann Stomatol (Roma).* 2017;8:1-17.
126. Cobanoglu N, Unlu N, Ozer FF, Blatz MB. Bond strength of self-etch adhesives after saliva contamination at different application steps. *Oper Dent.* 2013;38:505-11.
127. Shimatani Y, Tsujimoto A, Nojiri K, Shiratsuchi K, Takamizawa T, Barkmeier WW, Latta M, Miyazaki M. Reconsideration of Enamel Etching Protocols for Universal Adhesives: Effect of Etching Method and Etching Time. *J Adhes Dent.* 2019;21:345-54.
128. Erickson RL, Barkmeier WW, Latta MA. The role of etching in bonding to enamel: a comparison of self-etching and etch-and-rinse adhesive systems. *Dent Mater.* 2009;25:1459-67.
129. Fabrício AR, José Renato QC, Fabíola LP, Helcio RN, de Carvalho RF, Mutlu Ö. Evaluation of bond strength between glass fiber and resin composite using different protocols for dental splinting. *Eur J Gen Dent* 2013;2:281-5.
130. Patnana AK, Vanga NRV, Vabbalareddy R, Chandrabhatla SK. Evaluating the fracture resistance of fiber reinforced composite restorations - An in vitro analysis. *Indian J Dent Res.* 2020;31:138-44.

131. Cobankara FK, Unlu N, Cetin AR, Ozkan HB. The effect of different restoration techniques on the fracture resistance of endodontically-treated molars. *Oper Dent.* 2008;33:526-33.
132. Kumbuloglu O, Ozcan M, User A. Fracture strength of direct surface-retained fixed partial dentures: effect of fiber reinforcement versus the use of particulate filler composites only. *Dent Mater J.* 2008;27:195-202.
133. Lassila LV, Tezvergil A, Dyer SR, Vallittu PK. The bond strength of particulate-filler composite to differently oriented fiber-reinforced composite substrate. *J Prosthodont.* 2007;16:10-7.
134. Mine A, Fujisawa M, Miura S, Yumitate M, Ban S, Yamanaka A, Ishida M, Takebe J, Yatani H. Critical review about two myths in fixed dental prostheses: Full-Coverage vs. Resin-Bonded, non-Cantilever vs. Cantilever. *Jpn Dent Sci Rev.* 2021;57:33-8.
135. Bijelic J, Garoushi S, Vallittu PK, Lassila LV. Fracture load of tooth restored with fiber post and experimental short fiber composite. *Open Dent J.* 2011;5:58-65.
136. Heo G, Lee EH, Kim JW, Cho KM, Park SH. Fiber-reinforced composite resin bridges: an alternative method to treat root-fractured teeth. *Restor Dent Endod.* 2019;45:e8.
137. Bijelic J, Garoushi S, Vallittu PK, Lassila LV. Short fiber reinforced composite in restoring severely damaged incisors. *Acta Odontol Scand.* 2013;71:1221-31.
138. Garoushi S, Mangoush E, Vallittu M, Lassila L. Short fiber reinforced composite: a new alternative for direct onlay restorations. *Open Dent J.* 2013;7:181-5.
139. Garoushi S, Sungur S, Boz Y, Ozkan P, Vallittu PK, Uctasli S, Lassila L. Influence of short-fiber composite base on fracture behavior of direct and indirect restorations. *Clin Oral Investig.* 2021;25:4543-52.
140. Rudrappa SD, Srinivasachar VY. Significance of the type of reinforcement on the physico-mechanical behavior of short glass fiber and short carbon fiber-reinforced polypropylene composites. *Engineering Reports.* 2020;2:e12098.
141. Jafarnia S, Valanezhad A, Shahabi S, Abe S, Watanabe I. Physical and mechanical characteristics of short fiber-reinforced resin composite in comparison with bulk-fill composites. *J Oral Sci.* 2021;63:148-51.

142. Marashdeh MQ, Gitalis R, Levesque C, Finer Y. Enterococcus faecalis Hydrolyzes Dental Resin Composites and Adhesives. *J Endod.* 2018;44:609-13.
143. McKenna G, Tada S, McLister C, DaMata C, Hayes M, Cronin M, Moore C, Allen F. Tooth replacement options for partially dentate older adults: a survival analysis. *J Dent.* 2020;103:103468.
144. Fueki K, Baba K. Shortened dental arch and prosthetic effect on oral health-related quality of life: a systematic review and meta-analysis. *J Oral Rehabil.* 2017;44:563-72.
145. Vodanović M. [Prevention of oral diseases]. *Acta Med Croat.* 2013;67:251-4. [in Croatian].
146. Nelson J, Holland N, Moore C, McKenna G. Implant- supported fixed prostheses give greatest OHRQoL improvement. *Evid Based Dent.* 2019;20:119-20.
147. Fueki K, Baba K. Shortened dental arch and prosthetic effect on oral health-related quality of life: a systematic review and meta-analysis. *J Oral Rehabil.* 2017;44:563-72.
148. Larsson P, Bondemark L, Häggman-Henrikson B. The impact of oro-facial appearance on oral health-related quality of life: A systematic review. *J Oral Rehabil.* 2021;48:271-81.
149. Zuk M. Un-cosmetic dentistry. Are you ready to reduce your dependence on porcelain restorations? *Cosmetic Dent.* 2012;6:30-3. <https://www.zwp-online.info/publikationen/publikationen-eingestellt/cosmetic-dentistry/cde0312> [pristup 28.9.2021]
150. Kattadiyil MT, Alzaid AA, Campbell SD. The Relationship Between Centric Occlusion and The Maximal Intercuspal Position and Their Use as Treatment Positions for Complete Mouth Rehabilitation: Best Evidence Consensus Statement. *J Prosthodont.* 2021;30(S1):26-33.
151. Poggio CE, Ercoli C, Rispoli L, Maiorana C, Esposito M. Metal-free materials for fixed prosthodontic restorations. *Cochrane Database Syst Rev.* 2017;12:CD009606.
152. Röhrle O, Saini H, Ackland DC. Occlusal loading during biting from an experimental and simulation point of view. *Dent Mater.* 2018;34:58-68.

153. Kim JJ. Revisiting the Removable Partial Denture. *Dent Clin North Am.* 2019;63:263-78.
154. Manfredini D, Ahlberg J, Lobbezoo F. Bruxism definition: Past, present, and future - What should a prosthodontist know? *J Prosthet Dent.* 2021:S0022-3913(21)00074-3.
155. Čatović A, Uhač I. Smjernice za protetsko liječenje starijih osoba. In: čatović A. (ed.) *Dentalna medicina starije dobi u praksi.* Zagreb: Medicinska naklada, 2018.

10. ŽIVOTOPIS

Miroslav Hrelja rođen je u Zagrebu 1957. godine. Srednju zubotehničku školu u Zagrebu završio 1975. te diplomirao 1980. godine na Stomatološkom fakultetu u Zagrebu. Specijalizaciju iz stomatološke protetike završio 2012. godine na Klinici za stomatologiju KBC-a i Stomatološkom fakultetu Sveučilišta Zagrebu. Radio u Domu zdravlja Dugo Selo od 1980. do 1991. godine, kada otvara vlastitu privatnu stomatološku ordinaciju. Polaznik je mnogih tečajeva za stručno usavršavanje u zemlji i inozemstvu od kojih su najznačajniji protetski tečajevi prof. A. Gutowskog, parodontološki prof. M. Dragooa te implantološki prof. M. Langa. Autor ili koautor je više stručnih članaka i kongresnih sažetaka.