

# Usporedba različitih vrsta implantoprotetske terapije gornje bezube čeljusti

---

**Radović, Ružica**

**Professional thesis / Završni specijalistički**

**2022**

*Degree Grantor / Ustanova koja je dodijelila akademski / stručni stupanj:* **University of Zagreb, School of Dental Medicine / Sveučilište u Zagrebu, Stomatološki fakultet**

*Permanent link / Trajna poveznica:* <https://um.nsk.hr/um:nbn:hr:127:448167>

*Rights / Prava:* [Attribution-NonCommercial 4.0 International/Imenovanje-Nekomercijalno 4.0 međunarodna](#)

*Download date / Datum preuzimanja:* **2025-03-14**



*Repository / Repozitorij:*

[University of Zagreb School of Dental Medicine Repository](#)





Sveučilište u Zagrebu

Stomatološki fakultet

Ružica Radović

**USPOREDBA RAZLIČITIH VRSTA  
IMPLANTOPROTETSKE TERAPIJE  
GORNJE BEZUBE ČELJUSTI**

POSLIJEDIPLOMSKI SPECIJALISTIČKI RAD

Zagreb, 2022.

Rad je ostvaren na: Stomatološkom fakultetu Sveučilišta u Zagrebu

Naziv poslijediplomskog specijalističkog studija: Dentalna implantologija

Mentor rada: prof. dr. sc. Amir Ćatić, Zavod za fiksnu protetiku Stomatološkog fakulteta Sveučilišta u Zagrebu

Komentor rada:

Lektor hrvatskog jezika: Tihana Vučić, prof.

Lektor engleskog jezika: Mirna Rukavina Bakšaj, prof.

Sastav Povjerenstva za ocjenu poslijediplomskog specijalističkog rada:

1. Prof.dr.sc. Robert Ćelić, predsjednik
2. Prof.dr.sc. Amir Ćatić, član
3. Doc.dr.sc. Slađana Milardović, član

Sastav Povjerenstva za obranu poslijediplomskog specijalističkog rada:

1. Prof.dr.sc.Ćelić, predsjednik
2. Doc.dr.sc. Slađana Milardović, član
3. Prof.dr.sc. Amir Ćatić, član
4. Doc.dr.sc.Lana Bergman, zamjena

Datum obrane rada: 14.siječnja,2022.

Rad sadrži: 58 stranica  
36 slika  
2 CD-a

Rad je vlastito autorsko djelo koje je u potpunosti napisano samostalno, uz naznaku izvora drugih autora i dokumenata korištenih u radu. Osim ako nije drugačije navedeno, sve ilustracije (tablice, slike i dr.) u radu izvorni su doprinos autora poslijediplomskog specijalističkog rada. Autor je odgovoran za pribavljanje dopuštenja za korištenje ilustracija koje nisu njegov izvorni doprinos, kao i za sve eventualne posljedice koje mogu nastati zbog nedopuštenog preuzimanja ilustracija, odnosno propusta u navođenju njihovog podrijetla.

## **Zahvala**

Zahvaljujem svojoj obitelji, suprugu i kćerima na inicijativi za upis poslijediplomskog studija, posebno kćeri Teni na tehničkoj pomoći tijekom izrade ovog rada. Zahvaljujem svom mentoru, prof. dr. sc. Amiru Čatiću za pomoć i savjete tijekom izrade rada i mojoj prijateljici Ljiljani Matković Vlašić na logističkoj potpori tijekom trajanja poslijediplomskog specijalističkog studija.

## Sažetak

### USPOREDBA RAZLIČITIH VRSTA IMPLANTOPROTETSKE TERAPIJE GORNJE BEZUBE ČELJUSTI

Potpuna bezubost gornje čeljusti često je veliki problem, kako funkcijski tako i estetski. Implantoprotetska sanacija gornje bezube čeljusti omogućuje izradu mobilnog ili fiksnog protetskog rada nošenog implantatima. Odabir implantoprotetskog rada ovisi o stupnju resorpcije alveolarnog nastavka gornje čeljusti, povezano s time gubitku mekih tkiva, međučeljusnim odnosima, željama pacijenta i njegovim mogućnostima, spremnosti na dugotrajnost postupka i dugoročnu suradnju te o pridržavanju uputa o održavanju dobre higijene. Vrlo važan korak u implantoprotetici je informativni razgovor s pacijentom, dobra opća i stomatološka anamneza, rendgenska analiza i procjena psihofizičkog stanja pacijenta.

U slučaju većeg gubitka kosti i mekih zubnih tkiva, adekvatno rješenje je izrada mobilne proteze pričvršćene na implantate različitim vrstama spojnih elemenata poput teleskopskih sustava, kugli, lokatora ili prečki. Fiksni protetski rad može biti most pričvršćen vijcima ili cementom na protetske nadogradnje uvijene u minimalno četiri implantata.

Od pet prikazanih slučajeva u ovom radu rješavanja bezubosti gornje čeljusti, implantoprotetska rješenja ovisila su o dijagnostici, anatomskim i biološkim mogućnostima i ograničenjima te o željama i financijskim mogućnostima pacijenta. Tri slučaja riješena su fiksnim mostovima pričvršćenim vijcima u četiri ili šest implantata, jedan slučaj mobilnom protezom sa teleskopskim sustavom veze i jedan mobilnom protezom retiniranom prečkom. Također, navedena su različita rješenja i što se tiče gradivnih materijala nadomjestaka: skelet od kobalt-kromove legure obložene akrilatom s akrilatnim ili kompozitnim zubima, skelet od polietar-eter ketona s krunicama od prešane keramike, cirkonijoksidna keramika za patrice teleskopskih krunica kod mobilne proteze od polietar-eter ketona.

**Ključne riječi:** potpuna bezubost, implantoprotetska sanacija, fiksni most nošen implantatima, mobilna proteza nošena implantatima

## Summary

### COMPARISON OF DIFFERENT TYPES OF IMPLANT PROSTHETIC THERAPY OF THE UPPER EDENTULOUS JAW

Complete edentulousness of the upper jaw is a major functional and aesthetical problem. Implant-prosthetic rehabilitation is provided by removable devices or fixed prosthodontics supported by implants. The choice of implant prosthesis depends on the degree of the alveolar process resorption, associated with soft tissue loss, intermaxillary relations, the patient expectations and capabilities, their readiness for a prolonged procedure, a long-term cooperation, and willingness to maintain good hygiene. An important step in implant prosthetics is an informative conversation with the patient, a good general and dental history, X-ray analysis and the patients psychophysical condition. In the case of greater loss of bone and soft tooth tissue, a removable prosthesis should be made attached to the implants with different types of connecting elements; telescopic systems, balls, locators or bars. Fixed prosthetics can be a bridge attached with screws or cement to a minimum of four implants.

Of the five cases described, implant prosthetic solutions depended on the diagnosis, anatomical or biological capabilities and limitations and the patients' wishes and financial capabilities. Three cases were solved with bridges fastened with screws in four or six implants, one case with a removable prosthesis with a telescopic connection system and one with a removable prosthesis with a retained bar. Different solutions are also listed regarding replacement restorative materials: construction base of cobalt-chromium alloy coated with acrylate with acrylate or composite teeth, construction base of polyether ether ketone with crowns of pressed ceramics, zirconium oxide ceramics for telescopic crowns in removable dentures of polyether ether ketone.

**Key words:** Complete edentulousness, implant prosthetic restoration, fixed bridge supported by implants, mobile prosthesis carried by implants.

## SADRŽAJ

<b>1. UVOD</b> .....	<b>1</b>
1.2. Svrha rada .....	5
<b>2. PRIKAZ SLUČAJEVA</b> .....	<b>6</b>
2.1. Most pričvršćen vijcima na četiri implantata.....	7
2.2. Most pričvršćen vijcima na šest implantata .....	17
2.3. Most od PEEK-a pričvršćen vijcima na četiri implantata .....	23
2.4. Pokrovna proteza od PEEK-a retinirana teleskopskim sustavom.....	31
2.5. Pokrovna akrilatna proteza retinirana prečkom .....	39
<b>3. RASPRAVA</b> .....	<b>45</b>
<b>4. ZAKLJUČAK</b> .....	<b>50</b>
<b>5. LITERATURA</b> .....	<b>52</b>
<b>6. ŽIVOTOPIS</b> .....	<b>57</b>

## **Popis skraćenica**

CBCT - eng. cone beam computerized tomography, kompjutorizirana tomografija

RTG - rendgenska snimka

PEEK - polieter-eter-keton

IP - eng. implant prosthetic system, implatoprotetski sustav

CAD-CAM - eng. computer-aided design, computer-aided manufacturing, računalno potpomognuti dizajn, računalno potpomognuta proizvodnja

HU - Hounsfield-ove jedinice

GBR - eng. guided bone regeneration, vođena koštana regeneracija



## **1. UVOD**

Osnovni izazov implantoprotetske terapije gornje bezube čeljusti uključuje funkcijsko-estetsku rehabilitaciju izgubljenih zuba, kosti i mekih tkiva invazivnim tehnikama (kirurški dio terapije) i protetskim postupcima što podrazumijeva multidisciplinarnu suradnju oralnog kirurga, protetičara, parodontologa i dentalnog tehničara (1).

Dok je tradicionalna terapija bezubosti gornje čeljusti pružala samo jednu terapijsku opciju - potpunu zubnu protezu, implantoprotetika pruža šire sanacijske mogućnosti kao što su mobilne zubne proteze nošene implantatima te mostovi pričvršćeni vijcima ili cementom na protetske nadogradnje implantata (2).

Implantoprotetska sanacija gornje bezube čeljusti često je znatno zahtjevnija od iste u donjoj čeljusti iz više razloga: anatomskih, bio-mehaničkih i estetskih (potpora gornje usnice, linija osmijeha tj. prikaz gingive i zuba) (3). Gustoća maksilarne kosti mjerena CBCT-om (*eng. cone beam computed tomography*) slabije je kvalitete nego gustoća mandibularne kosti, osobito u području stražnje maksile. Kakvoća kosti u Hounsfieldovim jedinicama u maksili najčešće je D3 ili čak D4 u području stražnje maksile (4).

Prema Misch-u kvaliteta kosti dijeli se prema sljedećem(5):

D1 > 1250 Hounsfieldovih jedinica (HU)

D2 850 - 1250 (HU)

D3 350 - 850 (HU)

D4 150 - 350 (HU)

D5 < 150 (HU)

U literaturi još uvijek ne postoji dovoljan broj znanstveno utemeljenih zaključaka o terapijskim konceptima za implantoprotetsku opskrbu gornje bezube čeljusti, te su na konferenciji 2010. godine u Aerzenu usvojene S3 smjernice pod nazivom „Implantoprotetska opskrba gornje bezube čeljusti“ (6). Postavljena su sljedeća ključna pitanja:

1. Koliki je broj implantata primjeren za koju vrstu proteze u bezuboj gornjoj čeljusti?
2. Koji je idealan raspored implantata u čeljusti?
3. Kakve se stope preživljavanja za implantate i suprakonstrukcije trenutno navode u literaturi?

4. Koje se komplikacije i njihova učestalost za implantate i suprastrukture trenutačno navode u literaturi? (6).

Potpuni gubitak zuba u pacijenata dovodi do gubitka žvačne funkcije, apsorpcije alveolarne kosti, reducirane potpore za meka tkiva lica, pojave bora i skraćivanja donje trećine lica. Resorpcija bezube gornje čeljusti rezultira ograničavanjem visine koštanog grebena što traži od terapeuta pronalaženje alternativnih rješenja za ugradnju implantata kao što je augmentacija kosti i podizanje dna maksilarnog sinusa (7). U slučajevima kada augmentacijska tehnika i podizanje dna maksilarnog sinusa nisu izvedive zbog opsežne atrofije alveolarnog grebena ili ekspanzije maksilarnog sinusa, pribjegava se ugradnji implantata po konceptu „All on 4“ ili *Zygoma* implantatima (8). Augmentacijske tehnike kojima se povećava volumen i visina alveolarne kosti, poput tehnike vođene koštane regeneracije (GBR), mogu se izvesti autolognim koštanim transplantatima, homolognim, heterolognim i sintetskim, a svojstva koja treba imati augmentacijski materijal su: biokompatibilnost, osteokonduktivnost, osteoinduktivnost, osteogeneza, primjerena resorptivnost i antigenost (9). Donorska mjesta autolognih transplantata mogu biti intraoralna (*symphisa mandibulae, ramus mandibulae, tuber maxillae, processus muscularis maxillae*) (10) ili ekstraoralna (*crista illiaca, calvaria, oss tibia*). Homologni koštani pripravci su demineralizirana ili mineralizirana kost kadaverskog podrijetla iz koštanih banaka. Heterogeni koštani pripravci najčešće su goveđeg (Cerabone, Botiss, Njemačka; BioOss, Geistlich, Njemačka, Endobone) ili konjskog (BioGen) podrijetla (11).

Anatomski promatrano, gornji alveolarni greben topografski je podijeljen u dvije implantološki značajne zone: zona I. nalazi se u području između lijevog i desnog drugog pretkutnjaka, dok se zona II. nalazi se obostrano distalno od područja zone I. Zona I. je povoljnija za postavljanje implantata zbog dovoljne vertikalne dimenzije kosti, dok u zoni II. problem predstavlja blizina alveolarnog recesususa maksilarnog sinusa što često zahtijeva podizanje dna maksilarnog sinusa. Naime, nakon gubitka zuba u distalnoj maksilarnoj regiji dolazi do remodelacije maksilarnog sinusa prema Wolffovom pravilu, odnosno ekspanzije sinusa prema alveolarnom grebenu (12).

Podizanje dna maksilarnog sinusa može se raditi otvorenom tehnikom vestibularnog prozora ili zatvorenom transkrestalnom tehnikom (13,14).

Kod podizanja dna maksilarnog sinusa treba voditi računa o Underwoodovim pregradama, o srednjem nosnom hodniku radi mogućeg prepunjenja i zatvaranja ostiuma (augmentirati na visinu do 15 mm) i o intraosealnoj arteriji, naročito pri preparaciji lateralnog prozora (15). Prilikom kliničkog pregleda usne šupljine treba također obratiti pažnju na debljinu pričvrzne gingive.

Glavni preduvjet za implantoprotetsku terapiju je detaljan preoperativni pregled te precizan protetski plan terapije.

Planiranje unatrag (*eng. backward planning*) znači da protetska faza diktira kirurški postupak, tj. broj i položaj implantata u čeljusti određuje se prema prethodno planiranoj protetskoj suprastrukturi (5). Međutim, uz sve prednosti koje donosi implantoprotetska sanacija gornje bezube čeljusti kao što su poboljšanje žvačne funkcije, estetike i općenito poboljšanje kvalitete života, određen broj pacijenata ne može prihvatiti takvu vrstu terapije zbog financijskih razloga ili straha od operativnog zahvata.

Vrlo važna faza implantoprotetske sanacije je informativni razgovor sa pacijentom u kojem u prvom redu treba saslušati što pacijent želi s estetskog i funkcijskog stajališta te je li to izvedivo s medicinskog stajališta (16). Zatim treba uzeti detaljnu opću medicinsku anamnezu radi mogućih kontraindikacija za kirurški zahvat, napraviti stomatološki pregled i rendgensku analizu, te pacijenta nakon toga temeljito upoznati sa tijekom terapije, dugotrajnošću postupka, financijskim troškovima te eventualnim intraoperativnim i postoperativnim komplikacijama (5).

Suprastruktura na implantatima može biti fiksna ili mobilna. Čimbenici koji utječu na izbor protetskog rada na implantatima su: opsežnost resorpcije alveolarnog grebena, linija osmijeha, financijske mogućnosti pacijenta i spremnost na dugotrajnost postupka te dobro održavanje higijene.

Dobro isplanirana protetska faza koja osigurava adekvatnu raspodjelu sila prilikom žvakanja, zatim dobra suradnja s pacijentom u smislu redovitih kontrolnih pregleda, primjereno održavanje oralne higijene te precizna analiza stanja usne šupljine, međučeljusnih prostora, količine i kvalitete alveolarne kosti te dobro izabrani implantološki sustav uvjeti su za predvidljiv i zadovoljavajući konačni rezultat.

## **1.2. Svrha rada**

Svrha rada bila je prikazati različite mogućnosti oralne rehabilitacije gornje potpuno bezube čeljusti implantoprotetskim rješenjima.

Također, svrha je i usporediti različite pristupe istom problemu bezubosti, te prikazati sustav odlučivanja i logiku odluke o odabiru optimalne terapije za svaki pojedini slučaj.

U ovom radu bit će prikazano pet različitih slučajeva sanacije gornje bezube čeljusti:

- most pričvršćen vijcima na četiri implantata,
- most pričvršćen vijcima na šest implantata,
- most od polietar-eter-ketona (PEEK) pričvršćen vijcima na četiri implantata,
- pokrovna proteza od PEEK-a retinirana teleskopskim sustavom,
- pokrovna akrilatna proteza retinirana prečkom nošenom implantatima.

## **2. PRIKAZ SLUČAJEVA**

## **2.1. Most pričvršćen vijcima na četiri implantata**

### 1.) Dijagnostički postupci

Prvi stomatološki pregled pacijentici je obavljen 2012. godine prilikom čega je ustanovljena bezuba gornja čeljust opskrbljena potpunom akrilatnom protezom koja je stabilna i dobro retinirana te u dobrom okluzijskom odnosu s postojećim zubima donje čeljusti. Zbog žarenja sluznice, naročito u frontanom dijelu čeljusti, pacijentica teško podnosi potpunu protezu, a simptomi žarenja se pogoršavaju kad ima protezu u ustima. Pacijentica se upućuje se na Zavod za oralne bolesti Stomatološkog fakulteta u Zagrebu, gdje dobiva terapiju. Međutim, ni uz terapiju ne osjeća poboljšanje.

U opće medicinskoj anamnezi navodi probleme sa želucem i anksioznost, od lijekova uzima Normabel po potrebi te Gastal. Nepušač je i ne konzumira alkohol.

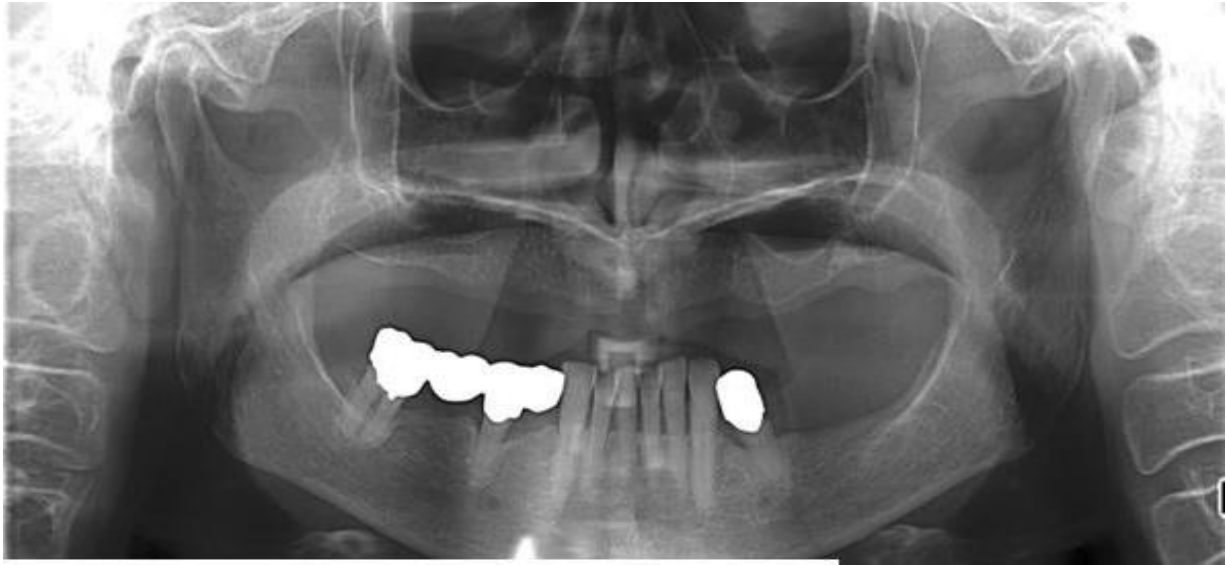Donja čeljust djelomično je opskrbljena fiksnim mostom u 4. kvadrantu gdje su zubi 45 i 47 nosači mosta sa privjeskom prema mezijalno na području zuba 44, dok od zuba 33 do zuba 43 ima vlastite zube i fasetiranu krunicu na zubu 34.

Prilikom sondiranja na nekim je zubima prisutno slabije krvarenje gingive uz prisustvo tvrdih i mekih naslaga.

Pacijentica se žali na suhoću i žarenje sluznice naročito u gornjoj čeljusti za što krivi prisustvo potpune akrilatne proteze.

Prilikom pregleda nisu vidljive druge promjene na sluznici usne šupljine.

Analiza ortopantomografske snimke pokazuje bezubu gornju čeljust bez zaostalih korijena zuba i patoloških procesa u kosti, dok je u donjoj čeljusti vidljiva resorpcija marginalne kosti zbog kronične parodontne bolesti.



Slika 1. Snimka ortopantomograma prije implantacije. Preuzeto s dopuštenjem autora:  
Ružica Radović

## 2.) Informativni razgovor

Zbog problema sa sluznicom usne šupljine (suhoća i žarenje), u informativnom razgovoru sa pacijenticom pokušalo se pronaći najbolje rješenje s obzirom da prisutnost gornje potpune proteze pogoršava simptome. Pacijentici je ponuđena financijski prihvatljiva opcija, ugradnja četiri implantata te izrada mosta od kobalt-kromove legure i akrilata s akrilatnim zubima, koja bi se vijcima usidrila u protetske nadogradnje na implantatima. Pacijentica je detaljno upoznata s tijekom i vremenom trajanja terapije, financijskim troškovima i potrebom održavanja dobre higijene te obvezom dolaska na redovite kontrolne preglede u ordinaciju. Iz osobnih razloga pacijentica je zahtijevala da se kirurški dio ugradnje implantata radi u dvije faze. Nakon informativnog razgovora pristupa se detaljnoj izradi plana terapije.



### 3.) Plan terapije i odabir implantoprotetskog (IP) sustava

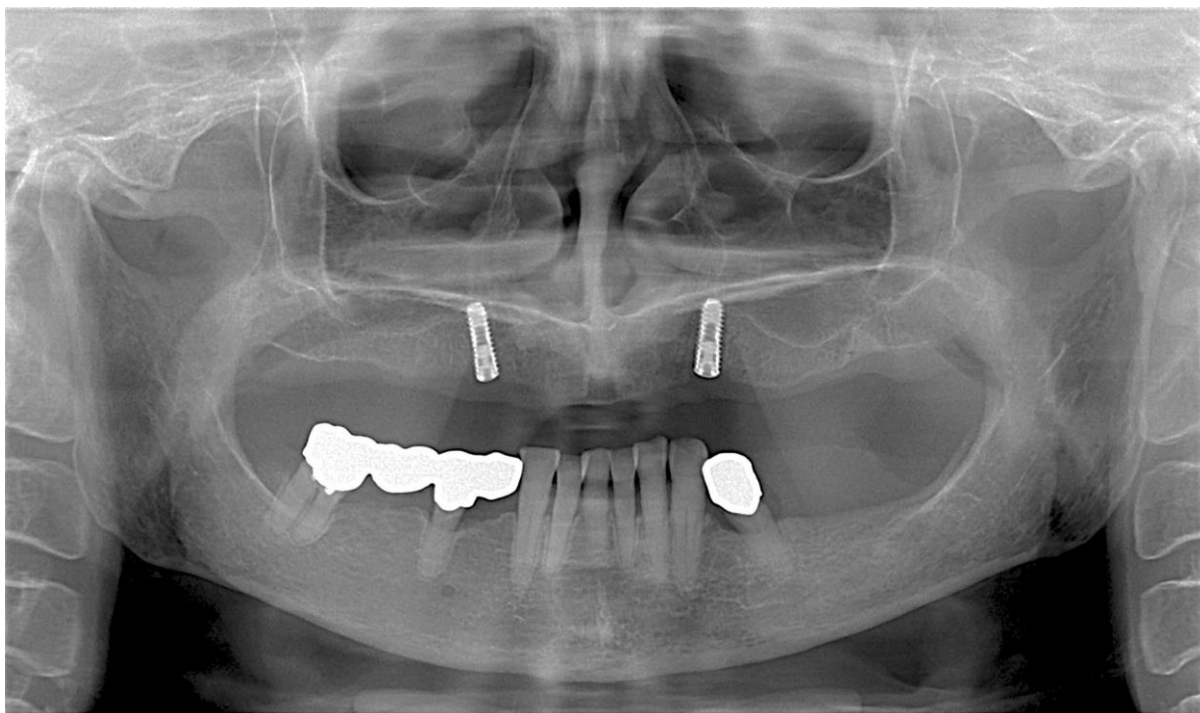
Temeljem informativnog razgovora prilikom kojeg je dogovorena ugradnja četiri implantata i izrada mosta pričvršćenog vijcima, pacijentica je upozorena da će izlazni otvori pojedinih vijaka biti na vestibularnoj plohi te će se zatvarati kompozitnim ispunima na što ona pristaje s obzirom da nije bila spremna na augmentacijske postupke kojima bi se dobio povoljniji položaj izlaznih profila implantata. Upozorena je na neadekvatno okluzijsko opterećenje zbog djelomične bezubosti donje čeljusti, međutim ne pristaje na protetsku sanaciju donje čeljusti jer ne želi donju djelomičnu protezu kao ni implantoprotetsku sanaciju djelomične bezubosti. Plan terapije radio se na bazi ortopantomografske snimke i mjerenja širine kosti kliještima za kost.

Na zahtjev pacijentice, implantacija je izvođena u dva navrata. U listopadu 2012. godine ugrađena su dva implantata u područje zuba 13 i 23. Mjerenjem visine raspoložive kosti na ortopantomografskoj snimci Osstem mjernom šablonom te širine kliještima za mjerenje širine kosti, određeno je da se ugrade Osstem implantati TS 3,5 x 11,5.

U prosincu iste godine ugrađena su još dva Osstem TS implantata 3,5 x 8,5 u području zuba 15 i 25 nakon čega je uslijedila faza oseintegracija implantata u trajanju od četiri mjeseca.

### 4.) Kirurški postupci

Sat vremena prije implantacije pacijentici je ordinirana premedikacija od 2 g Klavocina bid. Operativni zahvat rađen je uz lokalnu infiltracijsku anesteziju područja implantacije. Uz krestalni rez napravljen je rasteretni rez mezijalno i podignut je mukoperiostalni režanj. Pilot svrdlom odredilo se mjesto preparacije kosti. Preparacija kosti nastavila se po protokolu Osstem sustava do željenog promjera brzinom od 812 okretaja u minuti uz vanjsko hlađenje svrdla prethodno ohlađenom sterilnom fiziološkom otopinom. U području zuba 13 i 23 ugrađeni su Osstem TS implantati promjera 3,5 i 11,5 dužine i stavljeni pokrovni vijci. Rana je zašivena pojedinačnim šavovima. Pacijentici su ordinirani analgetici i preporučeni hladni oblozi te skidanje šavova za osam dana.

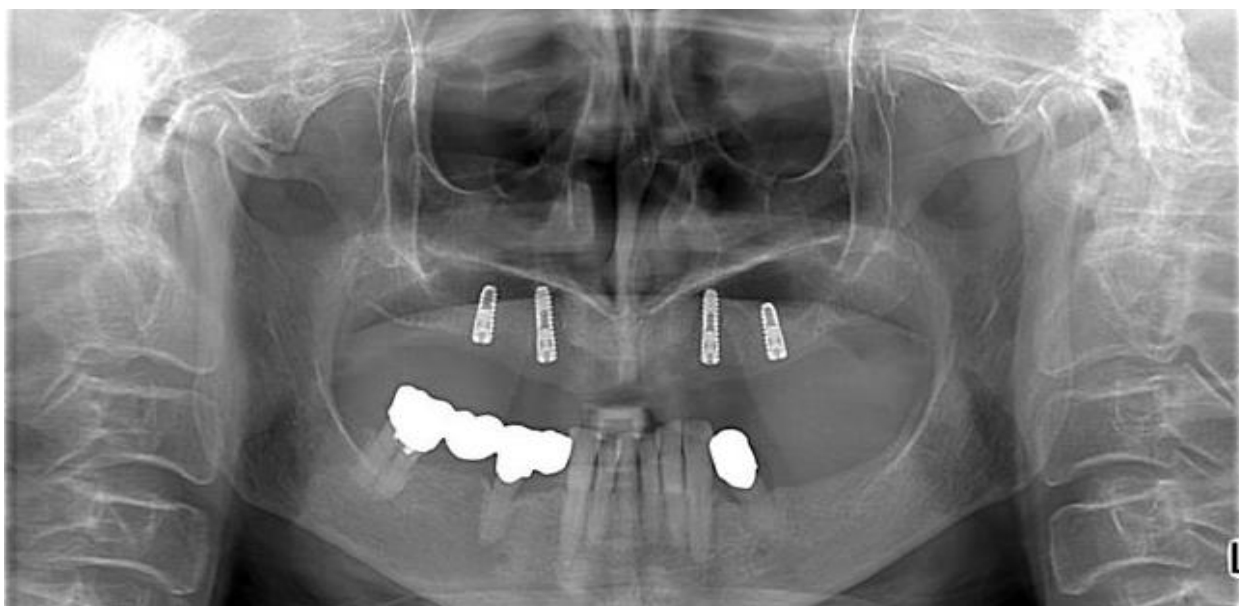


Slika 2. Ortopantomografska snimka nakon prve implantacije. Preuzeto s dopuštenjem autora:  
Ružica Radović



Slika 3. Osstem kirurški set. Preuzeto s dopuštenjem autora: Ružica Radović

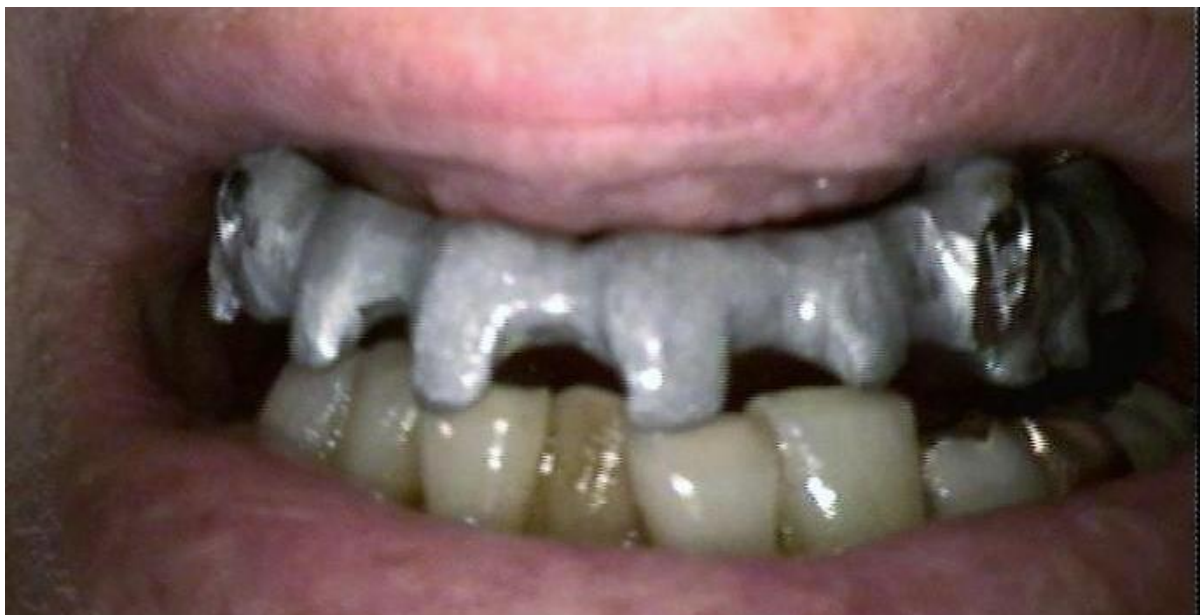U prosincu 2012. godine slijedi dogovorena druga implantacija. Uz premedikaciju i lokalnu infiltracijsku anesteziju ugrađeni su Osstem TS implantati 3,5 x 8,5 te je uslijedilo zatvaranje implantata i stavljanje pojedinačnih šavova. Pacijentici se daju upute o postoperativnom postupku (hlađenje operiranog područja i analgetici po potrebi) te skidanje šavova za osam dana. Za vrijeme oseintegracije implantata pacijentica se služila potpunom protezom na kojoj su vestibularno i krestalno oslobođena mjesta gdje se nalaze implantati.



Slika 4. Ortopantomogram prije protetske sanacije. Preuzeto s dopuštenjem autora: Ružica Radović

#### 5.) Protetski postupci

Četiri mjeseca nakon druge implantacije slijedi otvaranje implantata uz lokalnu anesteziju i postavljanje nadogradnji za cijeljenje na period od dva tjedna. U međuvremenu je uzet otisak alginatom za individualnu žlicu preko nadogradnji za cijeljenje. U privremenoj protezi oslobodila su se mjesta gdje sjedaju nadogradnje za cijeljenje. Nakon dva tjedna skidaju se nadogradnje za cijeljenje i postavljaju Multi-unit protetske nadogradnje (osstem convertible abutment) na koje se stavljaju prijenosnici za uzimanje otiska. Otisci su uzimani tehnikom otvorene žlice u individualnoj žlici polieterom (3M ESPE, SAD - Njemačka) bez povezivanja prijenosnika. Za određivanje visine zagriza služila je postojeća gornja potpuna proteza, a otisak donje čeljusti uziman je alginatom. Otisci su predani u dentalni laboratorij, a postojeća potpuna proteza prilagođena je protetskim nadogradnjama kako bi se pacijentica mogla njome služiti do izrade gotovog rada. Za nekoliko dana uslijedila je proba dosjeda metalne konstrukcije mosta.



Slika 5. Proba metalne konstrukcije. Preuzeto s dopuštanjem autora: Ružica Radović

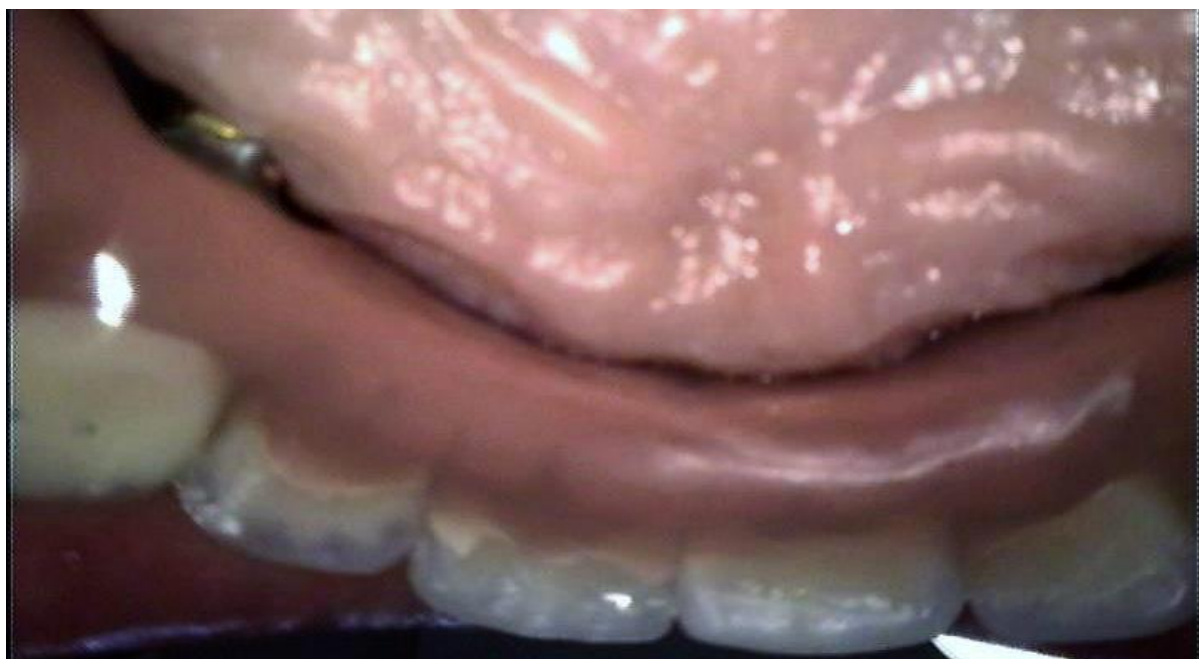

Slika 6. Osstem protetski set. Preuzeto s dopuštenjem autora: Ružica Radović

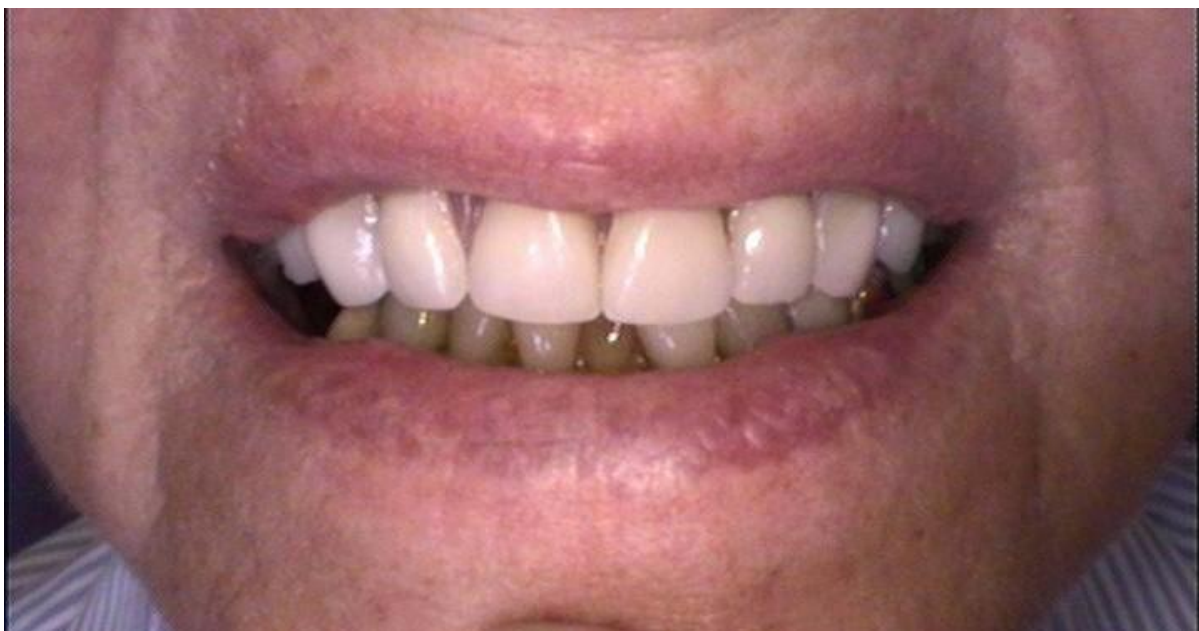Nakon provjere pasivnosti dosjeda metalne konstrukcije uzima se otisak alginatom preko iste zbog registracije mekih tkiva i vraća se u dentalni laboratorij na daljnju obradu. Skelet mosta izrađen je od kobalt-kromove legure i akrilata sa akrilatnim zubima te slijedi proba sa zubima i provjera okluzije. Za nekoliko dana pacijentica dobiva gotov rad.

Kod postave gotovog rada koristili su se novi vijci i rad se pričvršćuje silom od 30 Ncm-1 po preporuci proizvođača. Prije pričvršćivanja provjerava se dosjed akrilatne baze na alveolarni greben radi oslobađanja dijelova koji bi mogli otežavati održavanje dobre higijene. Otvori vijaka zatvoreni su teflonskom trakom i kompozitom, na što je pacijentica bila unaprijed upozorena. Pacijentici je još jednom objašnjena važnost dobrog održavanja oralne higijene, upotrebe interdentalnih četkica i vodenog tuša te redovitih kontrolnih pregleda svakih šest mjeseci.





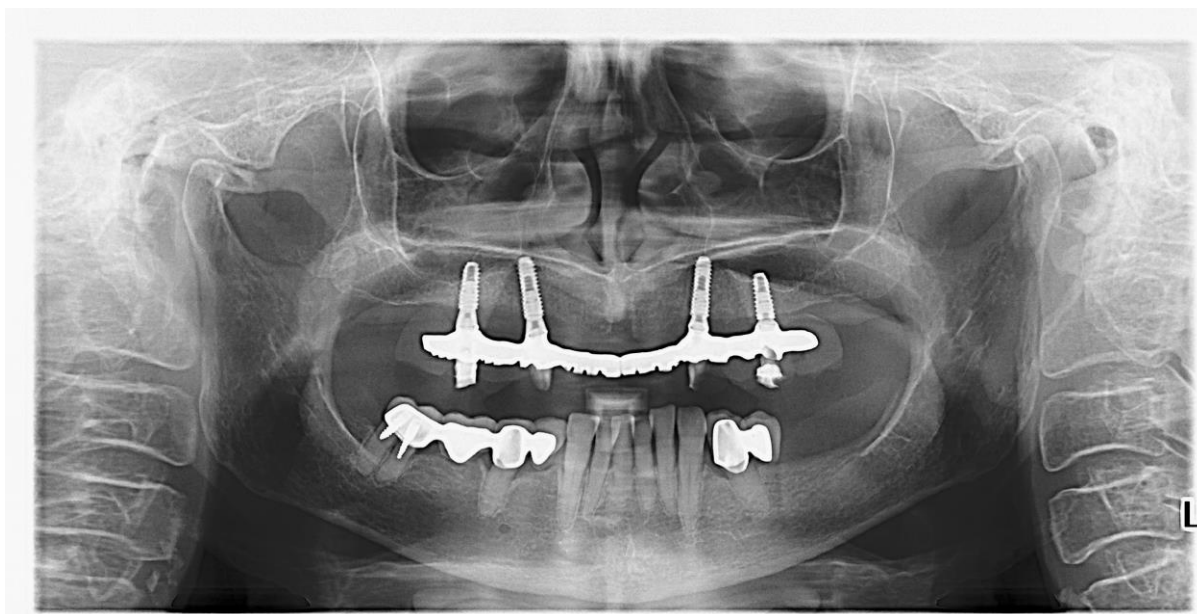
Slika 7. Dosjed akrilatne baze. Preuzeto s dopuštenjem autora: Ružica Radović



Slika 8. Završeni implantoprotetski rad u ustima. Preuzeto s dopuštenjem autora: Ružica Radović

#### 6.) Održavanje nadomjestka

Pacijentica je bila spremna na suradnju i redovito se odazivala na kontrolne preglede. Prilikom prvog kontrolnog pregleda primijećeno je da na jednom mjestu ima teži pristup čišćenju nakon čega je protetski rad skinut i otklonjena je zapreka, promijenjeni su vijci i rad je ponovno fiksiran silom od 30 N. Higijena je bila dobra i nije bilo krvarenja oko implantata. Ortopantomografska snimka nije pokazivala resorpciju kosti oko implantata. Pacijentica i dalje dolazi na redovite kontrolne preglede prilikom kojih se parodontnom sondom mjeri dubina džepa, odstranjuje plak sa gumenim strugačem i pjeskari Prophiflex Perio Kitom.



Slika 9. Kontrolna ortopantomografska snimka četiri godine nakon izrade implatoprotetskog rada. Preuzeto s dopuštenjem autora: Ružica Radović



## **2.2. Most pričvršćen vijcima na šest implantata**

### 1.) Dijagnostički postupci

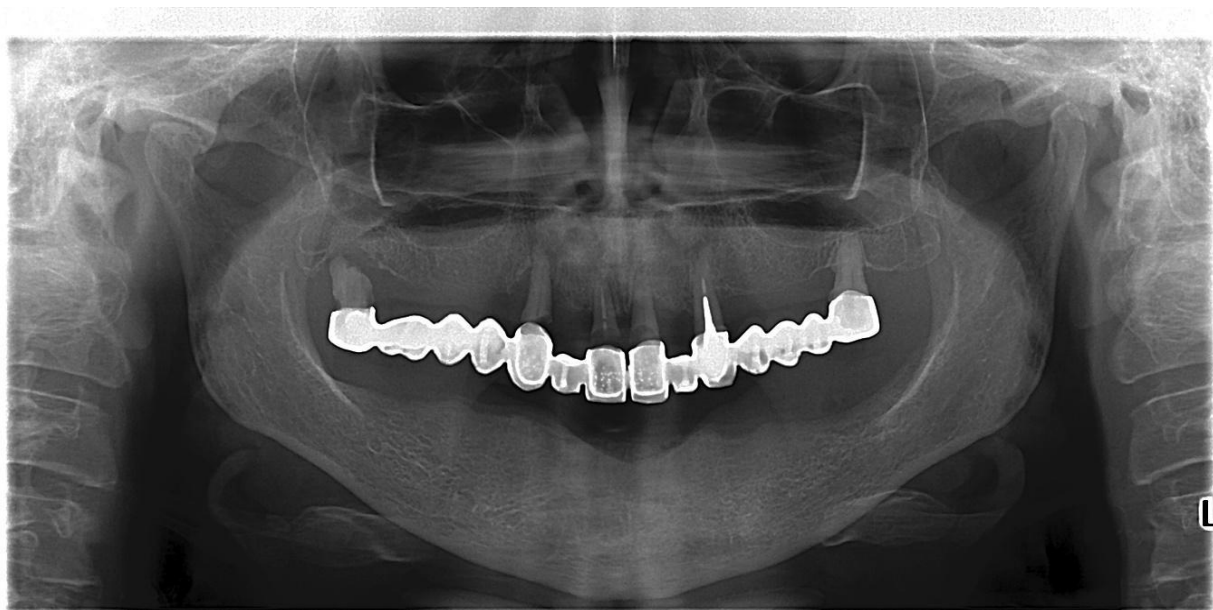Pacijentica godine dolazi u ordinaciju krajem 2013. sa zahtjevom za fiksni rad u gornjoj čeljusti u kojoj trenutno ima semicirkularni most na šest zuba nosača. Prema izjavi pacijentice, most je star više od dvadeset godina. Donja čeljust je bezuba, opskrbljena potpunom akrilatnom protezom s kojom je ona zadovoljna. Prema njenoj izjavi, zube u donjoj čeljusti izgubila je rano zbog parodontne bolesti.

U općemedicinskoj anamnezi pacijentica navodi da ne boluje od nijedne sistemske bolesti i ne uzima nikakvu terapiju, nepušač je i ne konzumira alkohol. U dobroj je fizičkoj i mentalnoj kondiciji, aktivna u društvenim zbivanjima.

Kliničkim pregledom ustanovljeno je da u gornjoj čeljusti ima semicirkularni most na šest zuba nosača star preko dvadeset godina. Zubi nosači mosta lošeg su parodontnog statusa, razoreni karijesom i cijela protetska konstrukcija je pomična.

Na mekim i tvrdim tkivima ne nalaze se patološki procesi. Donja čeljust je bezuba i opskrbljena potpunom akrilatnom protezom s kojom je pacijentica zadovoljna u funkcijskom i estetskom smislu.

Analizom ortopantomografske snimke vide se karijesom razoreni i parodontno ugroženi nosači semicirkularnog mosta. U prednjem segmentu gornje čeljusti vidljiva je dostatna visina grebena, dok distalno postoji opsežnija atrofija istog.



Slika 10. Ortopantomogram snimljen prilikom prvog posjeta krajem 2013. godine. Preuzeto s dopuštenjem autora: Ružica Radović

## 2.) Informativni razgovor

Kako je već navedeno, pacijentica ne želi potpunu zubnu protezu, pristaje na implantoprotetsku terapiju uz uvjet da dobije fiksni protetski rad. U donjoj čeljusti ju ne smeta potpuna zubna proteza, ali smatra da gornju potpunu protezu ne bi mogla prihvatiti.

Pacijentica se složila da se ugradi pet do šest implantata i izradi nešto ekonomičnija protetska suprastruktura, ali bez dodatnih kirurških zahvata u smislu podizanja dna maksilarnog sinusa ili augmetacijskih postupaka. Dogovorena je izrada mosta od kobalt-kromove legure obloženog akrilatom. Pacijentici je predložena odgođena protetska sanacija uz izradu privremene akrilatne proteze u tom periodu. Pacijentica prihvaća predloženi plan terapije.

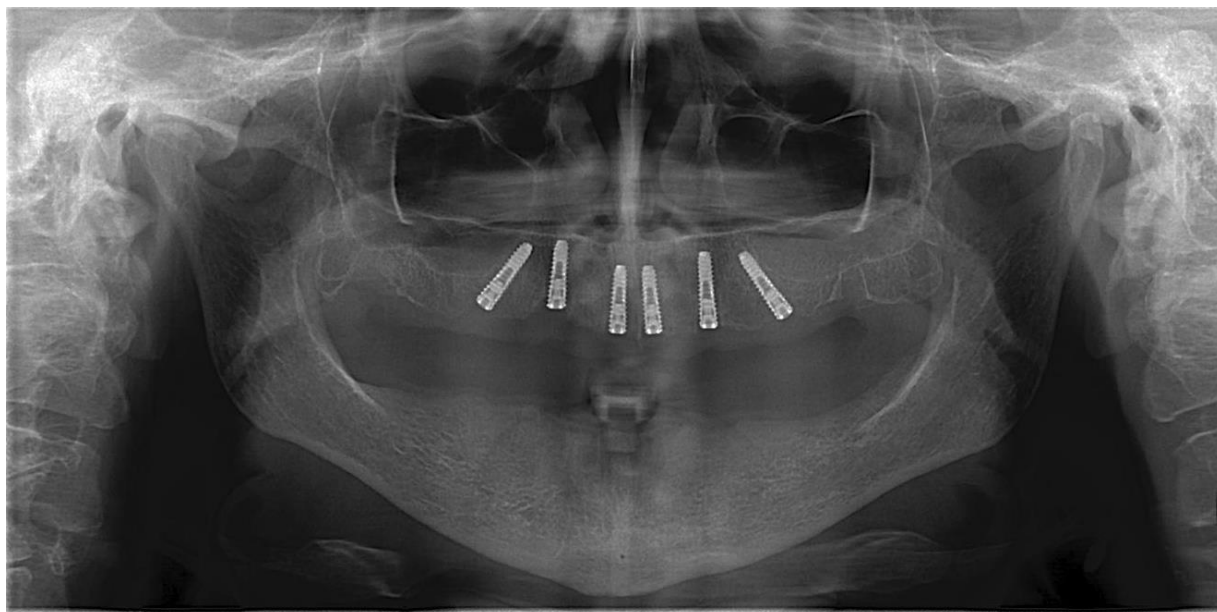
### 3.) Plan terapije i odabir IP sustava

Temeljem informativnog razgovora sa pacijenticom, poštujući njezine zahtjeve, predlaže se implantoprotetska sanacija gornje čeljusti uz vađenje postojećih zuba i ugradnja pet do šest Osstem TS implantata ovisno o kvaliteti kosti koja će se vidjeti prilikom preparacije iste s obzirom da nije napravljeno CBCT snimanje. Ortopantomografska snimka pokazuje da ima primjerenu visinu alveolarne kosti u prednjem segmentu čeljusti, dok je u distalnom području došlo do veće resorpcije. Kako bi se izbjeglo podizanje dna maksilarnog sinusa, u distalnom je području predviđeno ugraditi implantate pod kutom. U pripremnim radovima koristio se samo ortopantomogram i mjerenje širine čeljusti kliještima. Predlaže se izrada mosta od kobalt-kromove legure i akrilata sa kompozitnim zubima. Pacijentica prihvća ponuđenu terapiju i zahtjeva da se što prije pristupi zahvatu.

### 4.) Kirurški postupci

Početak 2014. godine, u istoj se posjeti pristupa skidanju mosta, vađenju preostalih zuba i imedijatnoj ugradnji implantata. Pacijentici je ordinirana premedikacija 2 x 1 g Amoksicilina jedan sat prije zahvata. Prilikom preparacije kosti i izrade ležišta za implantate, primijećena je relativno mekana kost te se ugrađuje šest implantata i donosi odluka da se implantati zatvore na period od pet do šest mjeseci prije definitivne protetske sanacije, što se pacijentici napomenulo u informativnom razgovoru. Ugrađeno je šest Osstem implantata: u područje zuba 11 implantat 3,5 mm x 11,5 mm, u područje zuba 13 implantat 3,5 mm x 11,5 mm, u područje zuba 15 implantat 3,5 mm x 13 mm, u područje zuba 21 implantat 3,5 mm x 11,5 mm, u područje zuba 23 implantat 3,5 mm x 13 mm te u područje zuba 25 implantat 3,5 mm x 13 mm. U području 15 i 25 implantati su ugrađeni pod kutom kako bi se izbjeglo podizanje dna maksilarnog sinusa. Nakon zatvaranja implantata pokrovnim vijcima i šivanja rane kontinuiranim i pojedinačnim šavovima, pacijentica dobiva hladne obloge i upute o postoperativnom tijeku (hlađenje i analgetici po potrebi). Tjedan dana nakon operativnog zahvata skidaju se šavovi i uzima otisak alginatom za privremenu potpunu protezu kojom će se pacijentica služiti u vrijeme oseintegracije implantata. Prilikom izrade privremene proteze određene su vertikalne dimenzije, linija osmijeha i veličina zuba. Nakon dva dana pacijentici je ugrađena privremena potpuna akrilatna proteza.

Potpuna privremena proteza oslobođena je vestibularno i krestalno u području usađenih implantata da se izbjegne trauma na implantate.



Slika 11. Ortopantomogram prije protetske sanacije. Preuzeto s dopuštenjem autora: Ružica Radović

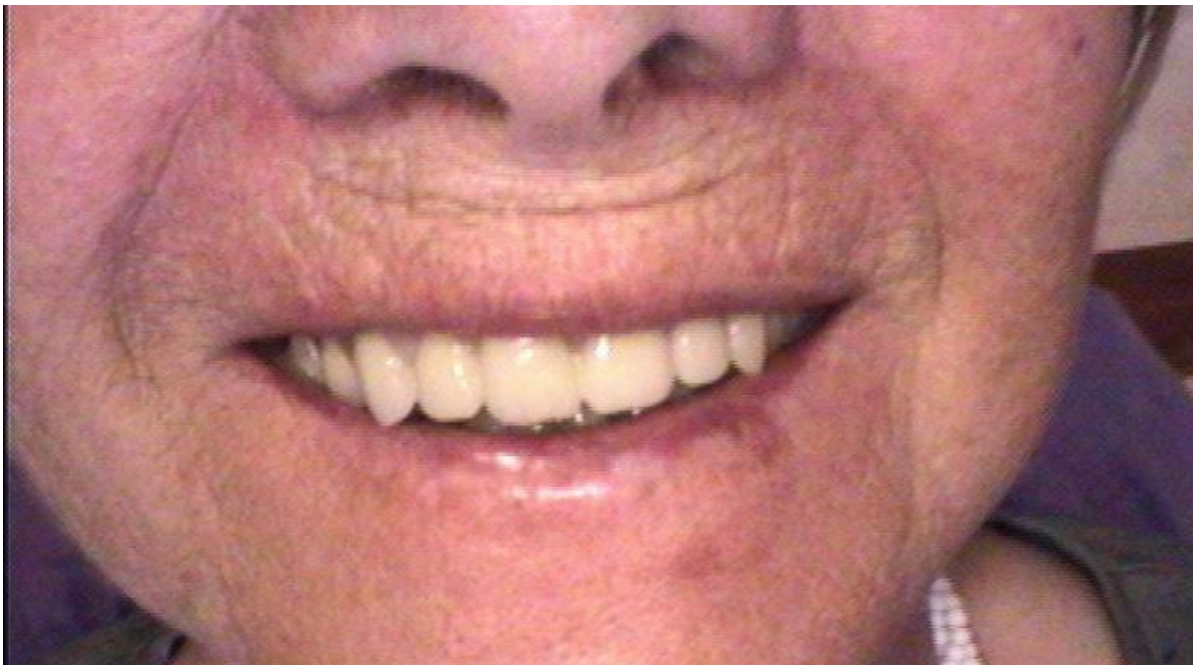#### 5.) Protetski postupci

Faza oseointegracije implantata trajala je šest mjeseci zbog relativno mekane kosti što se vidjelo prilikom preparacije.

U drugoj polovici 2014. godine slijedi unaprijed dogovorena protetska sanacija mostom na vijke. Otvaraju se implantati i postavljaju nadogradnje za cijeljenje te se uzima otisak za individualnu žlicu. Dva tjedna nakon otvaranja implantata i postavljanja nadogradnji za cijeljenje, ugrađuju se Multi-unit nadogradnje i postavljaju prijenosnici te se uzima otisak tehnikom otvorene žlice polieterom u individualnoj žlici bez povezivanja prijenosnika i otisak donje proteze u alginatu.

Otisak se prosljeđuje u dentalni laboratorij na izradu metalne konstrukcije. Nakon probe metalne konstrukcije i provjere dosjeda iste, uzima se otisak u alginatu za registraciju mekih tkiva. U laboratoriju slijedi oblaganje akrilatnom i postava kompozitnih zuba te proba u ustima. Završeni implantoprotetski rad pričvršćuje se vijcima preporučenom snagom od 30 Ncm-1, provjeravaju se okluzijski odnosi i dosjed akrilatne baze radi mogućnosti čišćenja. Otvori vijaka zatvaraju se kompozitom uz zaštitu vijaka teflon trakom.

Pacijentica je zadovoljna implantoprotetskim radom, dobiva upute o pravilnom održavanju higijene i potrebi redovitih kontrolnih pregleda.

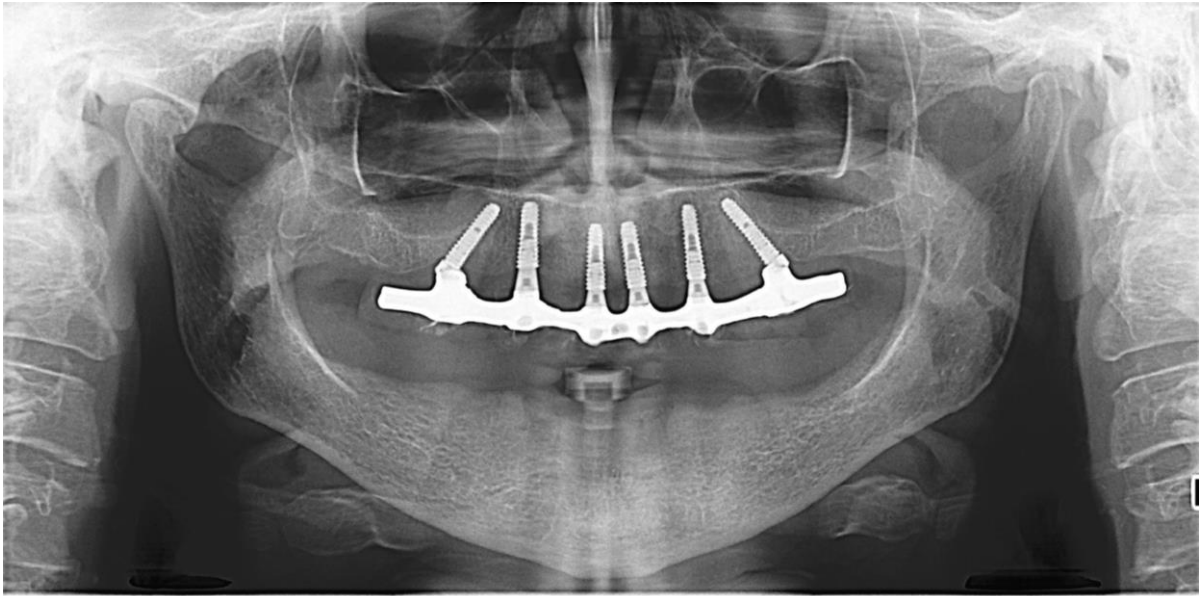


Slika 12. Gotov rad u ustima. Preuzeto s dopuštenjem autora: Ružica Radović

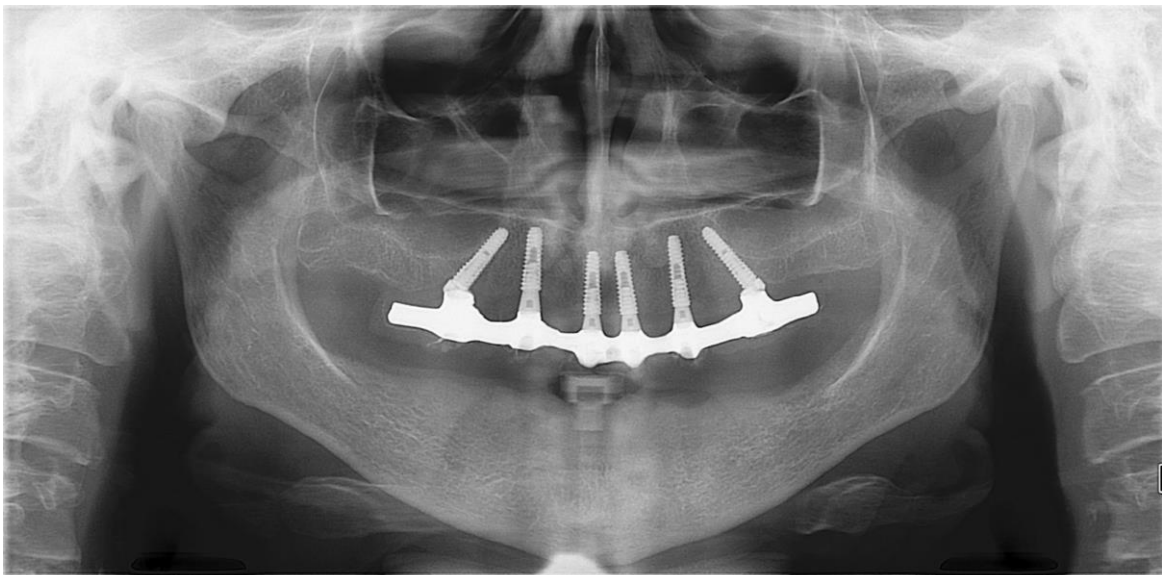
#### 6.) Održavanje nadomjestka

Pacijentica je vrlo disciplinirana po pitanju održavanja implantoprotetskog rada, dolazi redovito na kontrolne preglede i dobro održava higijenu.

Prilikom pregleda kod sondiranja ne vidi se krvarenje oko implantata niti drugi znakovi upale.



Slika 13. Kontrolni ortopantomogram godinu dana nakon završene terapije. Preuzeto s dopuštenjem autora: Ružica Radović



Slika 14. Kontrolni ortopantomogram dvije godine nakon završene terapije. Preuzeto s dopuštenjem autora: Ružica Radović

### **2.3. Most od PEEK-a pričvršćen vijcima na četiri implantata**

#### 1.) Dijagnostički postupci

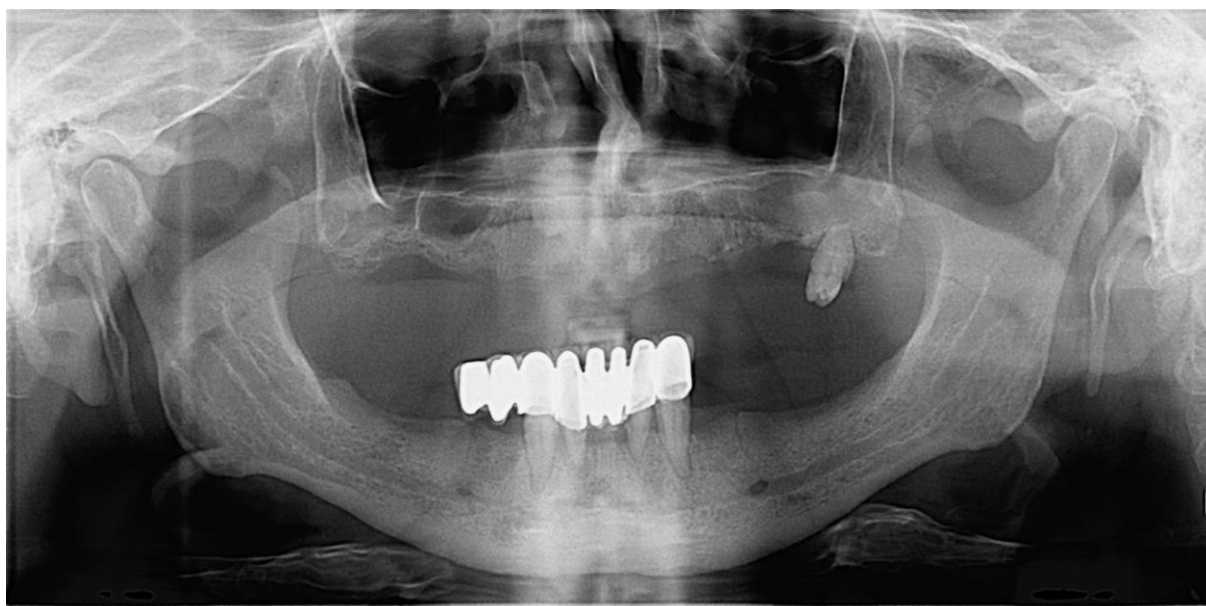Pacijent se javlja u ordinaciju krajem svibnja 2016. godine. Žali se na loše izvedenu gornju djelomičnu protezu s kojom se ne može služiti, a ne zadovoljava ga ni u estetskom pogledu. Zahtjeva fiksni implantoprotetski rad. Zube u gornjoj čeljusti koji su bili nosači mosta izgubio je prije godinu dana i od tada se služi gornjom djelomičnom protezom koja je kvačicom retinirana na rasklimanom zubu 28.

U općoj anamnezi navodi odstranjenje jednog bubrega zbog donacije istog bratu, pušački kašalj (puši do dvije kutije cigareta dnevno) te povremeno konzumiranje alkohola; ne troši nikakve lijekove osim antireumatika po potrebi.

Pregledom usne šupljine vidi se rasklimani zub 28, u donjoj su čeljusti zubi 33, 32, 42 i 43 sa kroničnim parodontitisom nosači mosta sa dva distalna produžetka u četvrtom kvadrantu.

Na sluznici usne šupljine ne vide se druge patološke promjene.

Analizom ortopantomografske snimke vidi se dostatna visina kosti u prednjem segmentu i djelomice u lijevom distalnom. U donjoj čeljusti na zubima 33, 32, 42 i 43 vidi se gubitak kosti zbog uznapredovale parodontne bolesti. Postojeći su zubi nosači mosta sa dva distalna produžetka u četvrtom kvadrantu.



Slika 15. Ortopantomogram prije implantacije. Preuzeto s dopuštenjem autora: Ružica Radović

## 2.) Informativni razgovor

Zbog navoda koje je dao u anamnezi, pacijentu je preporučeno vađenje postojećeg umnjaka te izrada potpune zubne proteze i sanacija stanja u donjoj čeljusti koja je djelomično sanirana mostom na zubima sa parodontitisom. Pacijent odbija preporučenu terapiju te uz pismenu izjavu prihvaća rizik implantoprotetske sanacije uz obećanje da ćemo problem donje čeljusti rješavati nakon sanacije gornje. Pacijent želi fiksni rad, spreman je na dugoročnu terapiju te navodi da mu financijski aspekt ne predstavlja problem, ali da ne vjeruje da će prestati pušiti, nego eventualno smanjiti broj cigareta.

## 3.) Plan terapije i odabir IP sustava

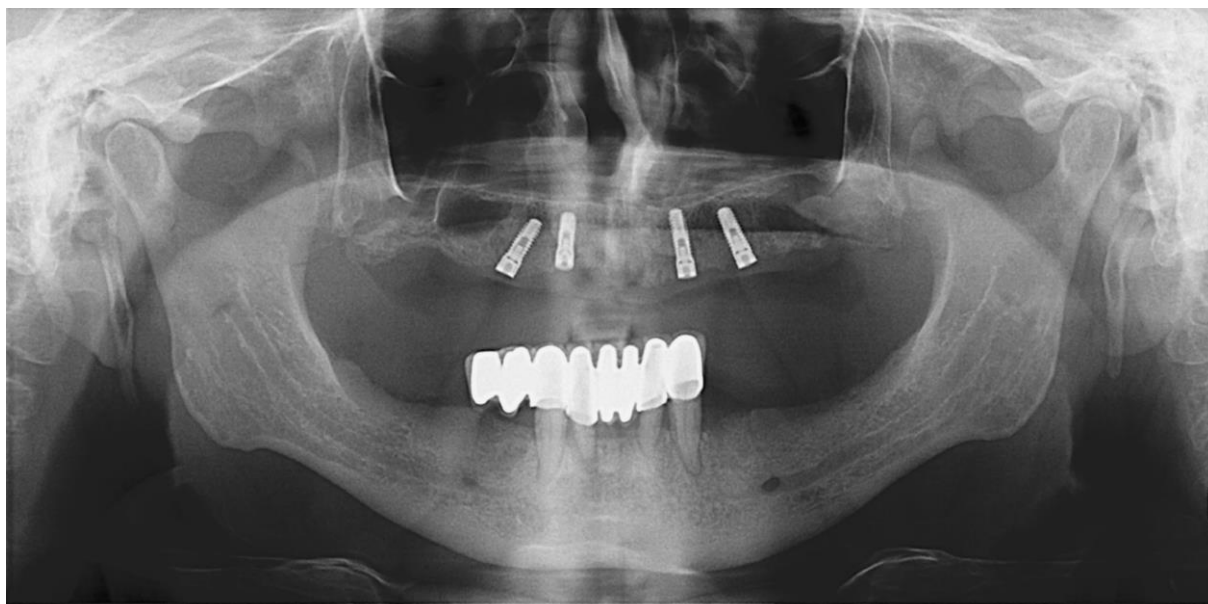
Temeljem analize ortopantomograma i mjerenjem širine kosti kliještima za mjerenje širine, odlučeno je da se ugrade četiri BEGO S implantata: u području zuba 12 i 14 implantati 3,25 x 10, u području zuba 23 implantat 3,25 x 11,5 te implantat 3,75 x 10 u području zuba 25. Pacijentu je ponuđeno nekoliko opcija protetskog rada koje se razlikuju po materijalu i cijeni. Odlučio se za izradu skeleta mosta od polieter-eter-ketona sa zubima od prešane keramike.



#### 4.) Kirurški postupci

U srpnju 2016. godine dogovoren je kirurški zahvat ugradnje četiri implantata u gornjoj čeljusti i vađenje zuba 28 uz već prethodno upozorenje na rizik zbog pušenja. Nakon premedikacije 2 g Klavocina bid sat vremena prije zahvata i anesteziranje, pristupa se otvaranju operativnog područja i podizanju mukoperiostalnog režnja (označavanju mjesta bušenja kosti pilot svrdlom) te preparaciji ležišta implantata po protokolu proizvođača. Ugrađuju se prethodno određeni implantati. U području zuba 15 i 25 implantati se ugrađuju pod kutem kako bi se izbjeglo otvaranje sinusa. Slijedi zatvaranje implantata i šivanje kontinuiranim i pojedinačnim šavovima. Nakon operativnog zahvata pacijent dobiva vrećice leda na lice i upute o postoperativnom tijeku (daljnje hlađenje operiranog područja i analgetici uz upozorenje da prestane pušiti).

Osam dana nakon operacije skidaju se šavovi i pacijentu se stavlja postojeća proteza koja je oslobođena na mjestima ugrađenih implantata kako bi se, uz pomoć lijepila, pacijent služio istom do završetka terapije.



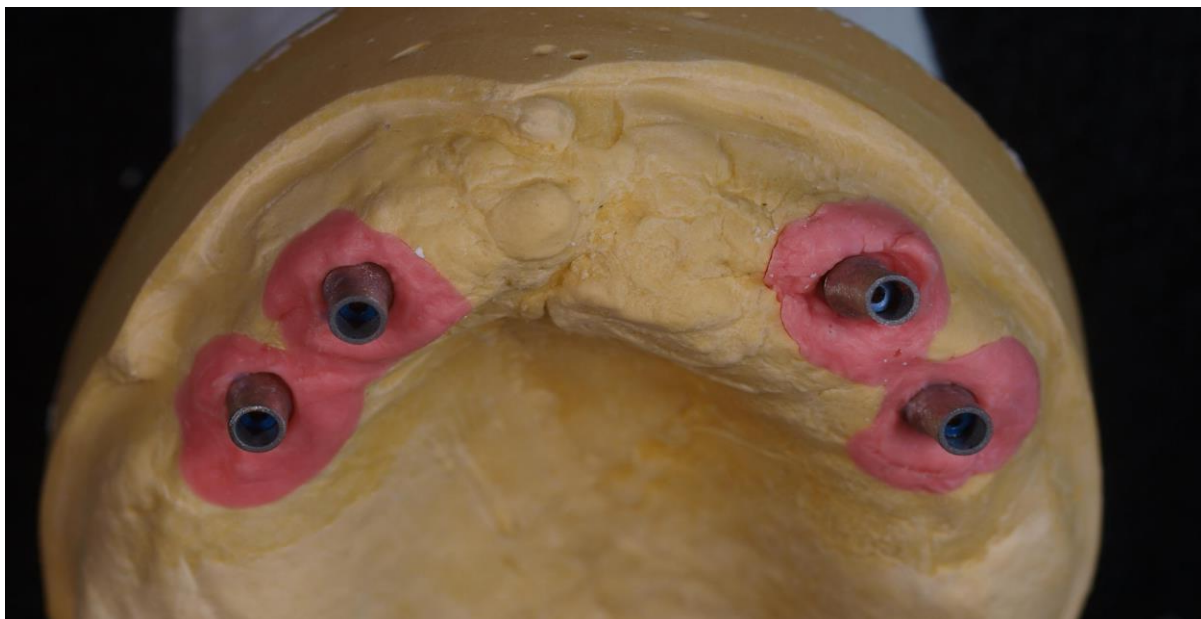Slika 16. Ortopantomogram nakon implantacije. Preuzeto s dopuštenjem autora: Ružica Radović



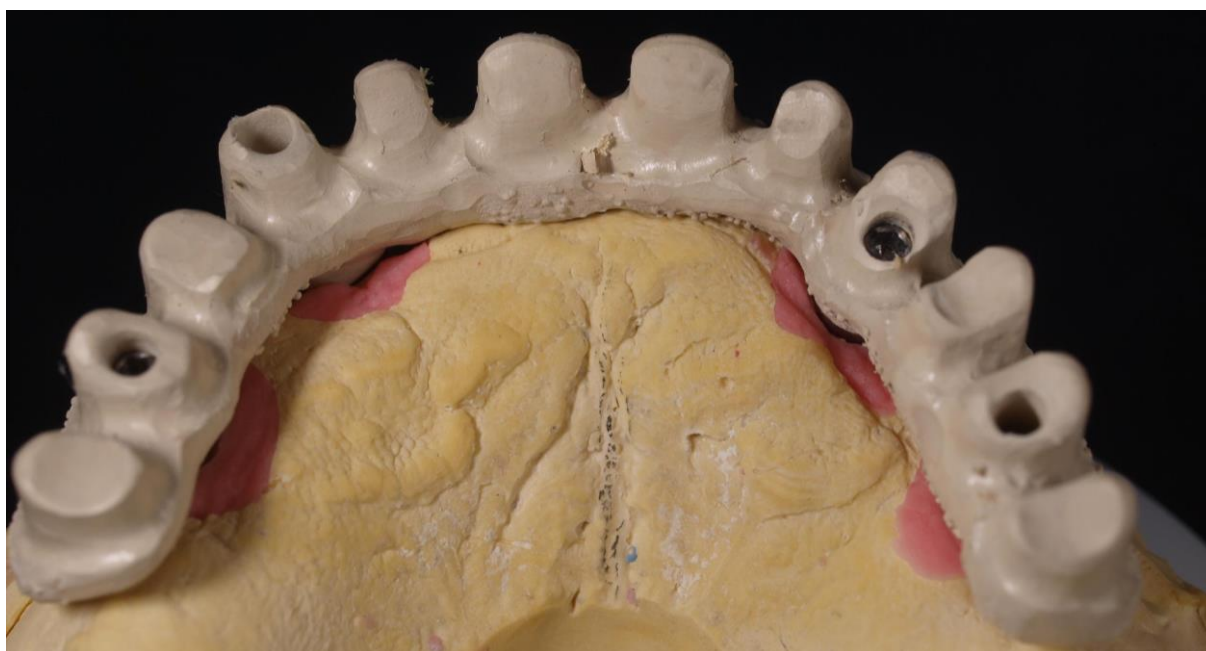
Slika 17. BEGO Semados kirurško-protetski set. Preuzeto s dopuštenjem autora: Ružica Radović

## 5.) Protetski postupci

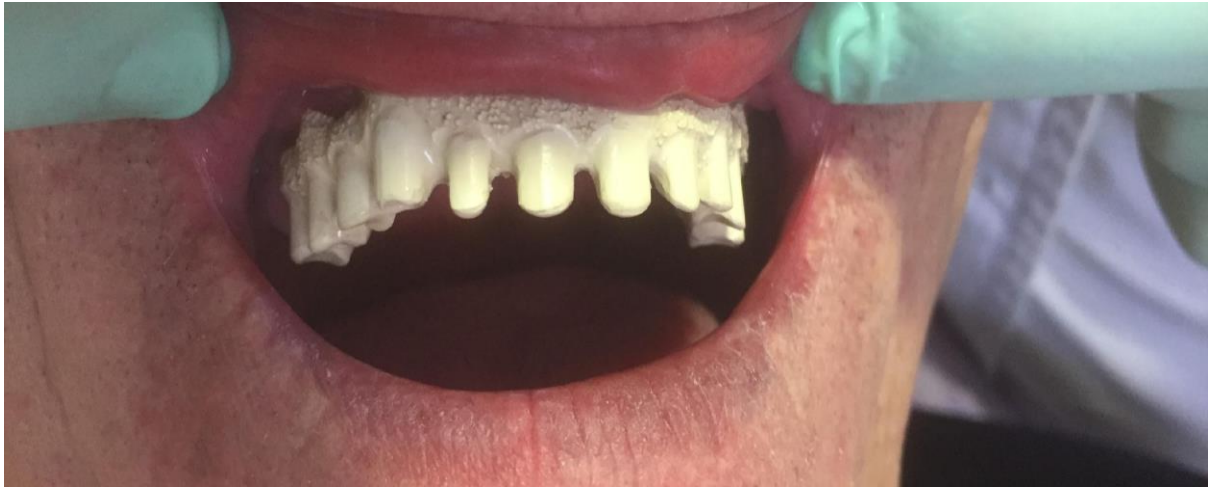Krajem 2016. godine započinje protetska faza terapije uz otvaranje implantata u lokalnoj anesteziji te ugradnju nadogradnji za cijeljenje na period od dva tjedna kao i uzimanje otiska za individualnu žlicu. Nakon dva tjedna postavljaju se Multi-unit nadogradnje i prijenosnici te se uzima otisak tehnikom otvorene žlice polieterom u individualnoj žlici bez povezivanja prijenosnika kao i otisak donje čeljusti u alginatu, nakon čega se određuje visina međučeljusnih odnosa prethodno pripremljenim šablonama. Otisci i registracija zagriža šalju se u zubotehnički laboratorij na izradu konstrukcije mosta od PEEK-a.



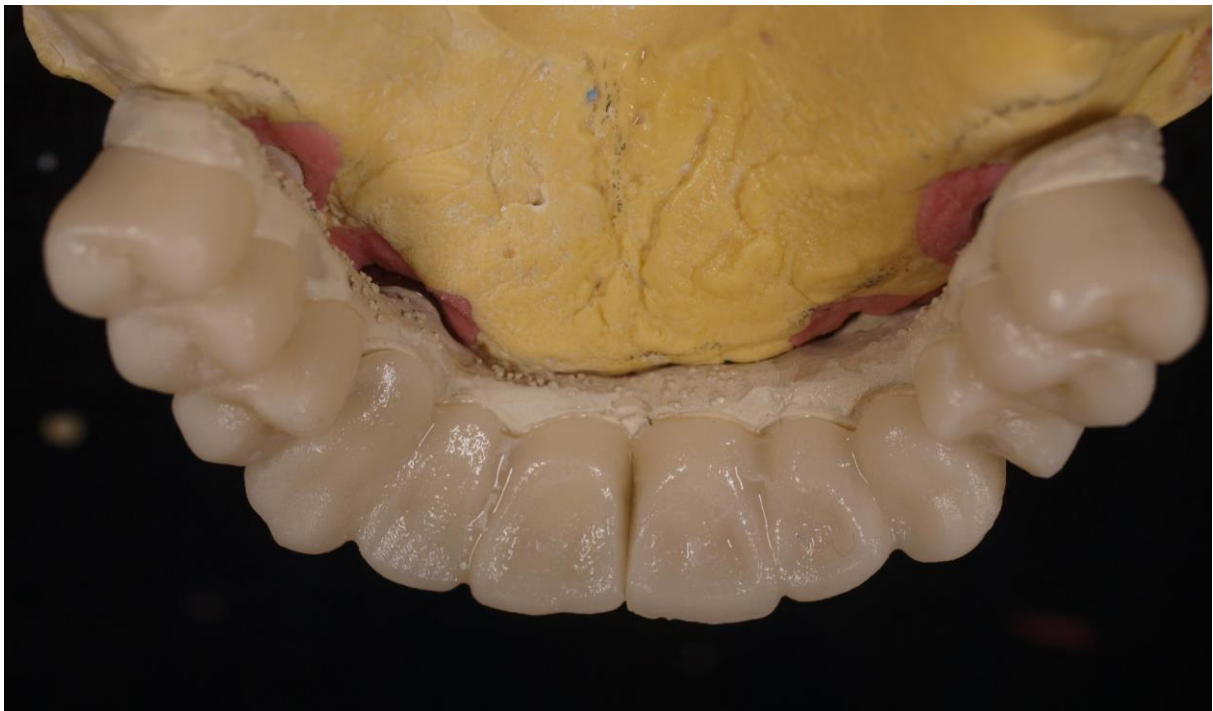Slika 18. Radni model. Preuzeto s dopuštanjem autora: dentalni laboratorij „Mehun d.o.o.“



Slika 19. Tijelo mosta od PEEK-a. Preuzeto s dopuštanjem autora: dentalni laboratorij „Mehun d.o.o.“



Slika 20. Proba tijela mosta u ustima. Preuzeto s dopuštanjem autora: Ružica Radović

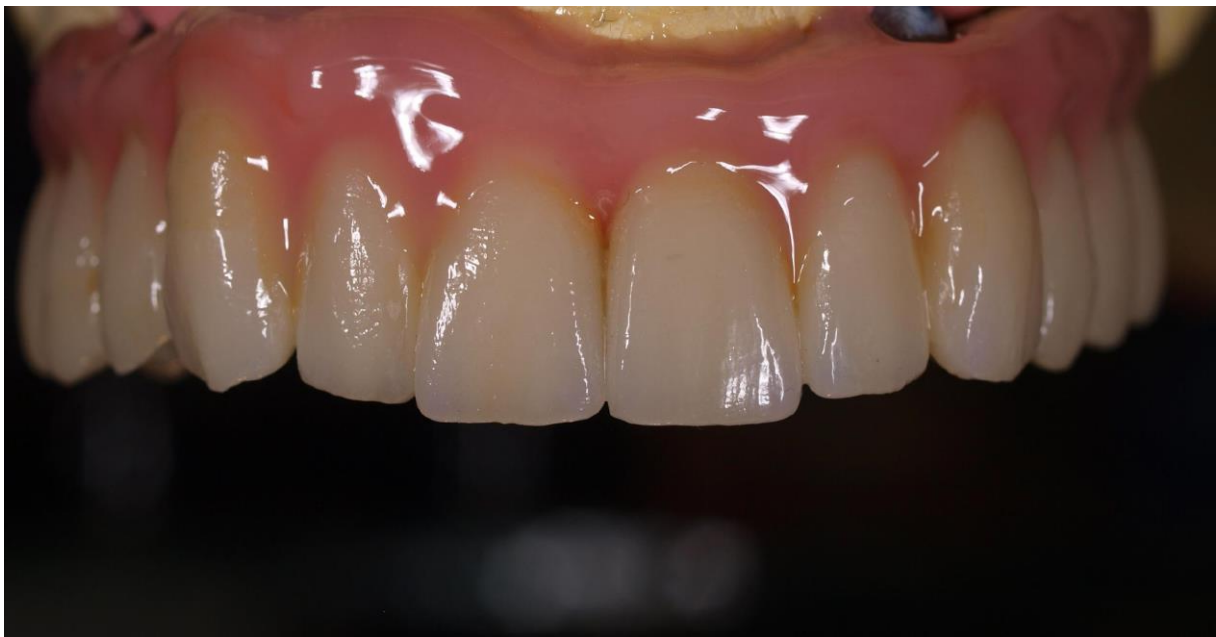

Slika 21. Zubi od prešane keramike na modelu. Preuzeto s dopuštanjem autora: dentalni laboratorij „Mehun d.o.o.“



Nakon probe dosjeda konstrukcije mosta u ustima ista se vraća u dentalni laboratorij na daljnju obradu.

Gotov rad se nakon provjere dosjeda pričvršćuje novim vijcima silom od 30 Ncm-1, prema uputi proizvođača, a otvori se zatvaraju teflon trakom i kompozitom.



Slika 22. Završeni rad na modelu. Preuzeto s dopuštenjem autora: dentalni laboratorij „Mehun d.o.o.“

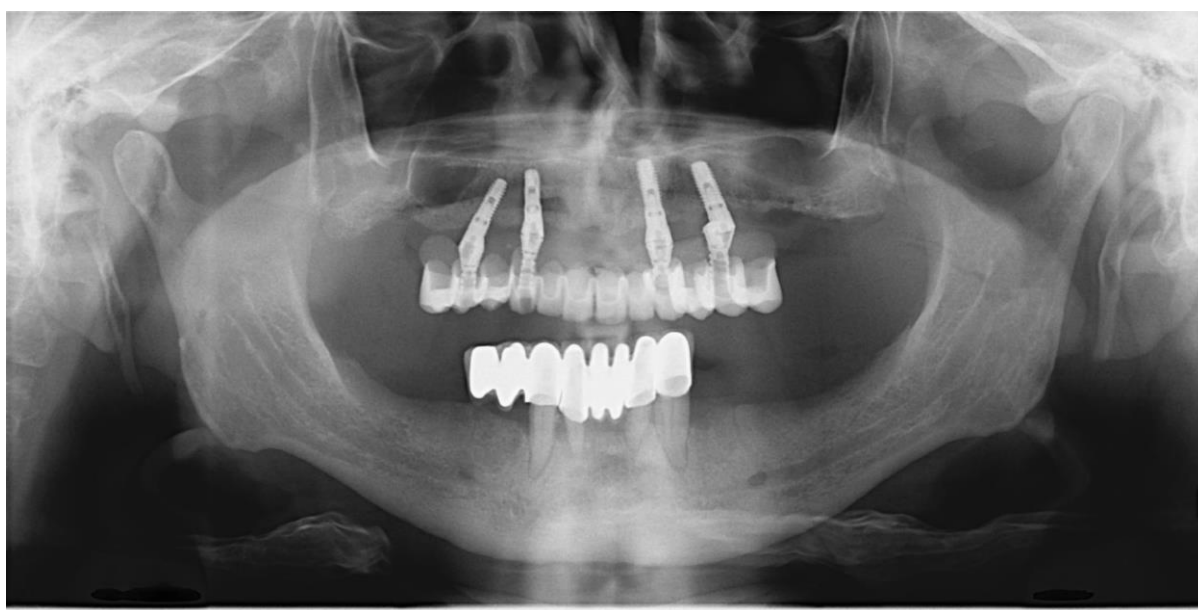
#### 6.) Održavanje nadomjestka

Nažalost, unaprijed dogovoren protokol ponašanja nije poštovan od strane pacijenta te se on ne odaziva na pozive za sanaciju donje čeljusti i kontrolu implantoprotetskog rada. U prosincu 2018. godine, nakon nekoliko telefonskih poziva, pacijent dolazi u ordinaciju sa ortopantomografskom snimkom. Kao ispriku navodi da zbog drugih obaveza ne stigne dolaziti na kontrolne preglede i sanaciju donje čeljusti te da nije smanjio, već povećao broj cigareta dnevno.

Kliničkim pregledom ustanovljena je nedostatna higijena i krvarenje oko implantata u sva četiri sondirana područja te dubina džepa na distalnim implantatima 3-4 mm, a ortopantomogram pokazuje gubitak kosti oko distalnih implantata.

Napravljena je kumulativna interceptivna potporna terapija (CIST protokol) A, B i C. Čišćenje oko implantata gumenim nastavcima na sonifleksu, pjeskarenje Prophyflex paradontnim prahom te je apliciran Curasept gel u džepove, nakon čega je ordiniran Medazol od 400 mg 3 x 1 kroz sedam dana i Curasept tekućina za ispiranje nakon čišćenja. Pacijentu se ponovno daju upute o potrebi održavanja higijene.

Upisan je za kontrolni pregled za sedam dana na koji se, nažalost, nije odazvao. Donja čeljust i dalje nije sanirana te je prognoza implantoprotetske terapije postala upitna.



Slika 23. Kontrolni ortopantomogram u ožujku 2018. godine. Preuzeto s dopuštenjem autora:

Ružica Radović

## **2.4. Pokrovna proteza od PEEK-a retinirana teleskopskim sustavom**

### 1.) Dijagnostički postupci

Pacijent se javlja u ordinaciju u svibnju 2016. godine na pregled i dogovor o sanaciji gornje čeljusti u kojoj ima metal-keramički most na sedam zuba nosača.

U općoj medicinskoj anamnezi pacijent navodi da ne boluje od sistemskih bolesti osim povišenog krvnog tlaka za koji uzima terapiju unatrag nekoliko godina. Pacijent je nepušač, a alkohol konzumira prigodno.

Kliničkim pregledom ustanovljeno je da su postojeći zubi u gornjoj čeljusti, koji su ujedno nosači semicirkularnog mosta, zahvaćeni kroničnom parodontnom bolešću. Cijela konstrukcija mosta u gornjoj čeljusti je pomična.

U donjoj su čeljusti zubi od 34 do 44 lošeg parodontnog statusa, prekriveni tvrdim i mekim naslagama i djelomično pomični. Distalna područja nisu protetski opskrbljena.

Analizom ortopantomografske snimke vidi se uznapredovali kronični parodontitis na svim zubima nosačima mosta kao i na zubima u donjoj čeljusti. CBCT snimka pokazuje dostatnu širinu i visinu alveolarnog nastavka gornje čeljusti te kvalitetu uglavnom D3 (350 do 850 Hounsfield jedinica).





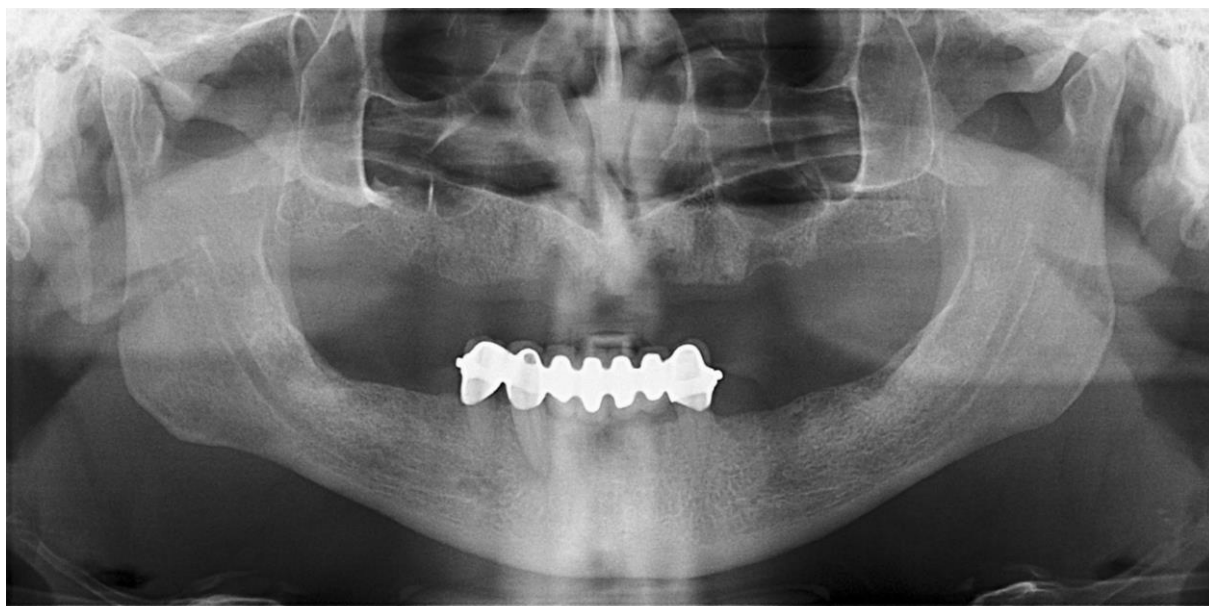
## 2.) Informativni razgovor

U informativnom je razgovoru, nakon analize RTG snimke i kliničkog pregleda, pacijentu preporučeno vađenje svih gornjih zuba - zuba 34, 32, 31, 41 i 42 te izrada gornje potpune proteze i kombiniranog protetskog rada u donjoj čeljusti.

Pacijent na želi prihvatiti ponuđeno protetsko rješenje potpunom zubnom protezom u gornjoj čeljusti zbog prirode posla koji obavlja i traži pronalaženje drugog rješenja. Prihvata prijedlog sanacije donje čeljusti. Financijski aspekt mu nije problem i spreman je na dugotrajnost postupka. Predložena mu je implantoprotetska sanacija gornje čeljusti zbog čega je zatražena je CBCT snimka.

## 3.) Plan terapije i odabir IP sustava

U sljedećih nekoliko posjeta skinut je most, izvađeni su zubi nosači i napravljena je privremena potpuna proteza, dok su u donjoj čeljusti izvađeni zubi 34, 32, 31, 41 i 42 i napravljen je kombinirani protetski rad kao što je pacijentu bilo predloženo u informativnom razgovoru.



Slika 26. Ortopantomogram nakon sanacije donje čeljusti, a prije implantacije. Preuzeto s dopuštenjem autora: Ružica Radović

Analizom CBCT-a vidi se dostatna širina i visina te kvaliteta kosti gornje čeljusti. Temeljem toga pacijentu je preporučena ugradnja pet BEGO S implantata: u području zuba 13 i 23 implantati 3,75 x 11,5, u području zuba 14 i 15 implantati 3,25 x 11,5 i u području zuba 25 implantat 4,1 x 11,5 te izrada pokrovne proteze od polieteter-eter-ketona sa zubima od prešane keramike, retinirane teleskopskim sustavom na implantatima. Primarne krunice izradit će se od cirkon-keramike s čime se pacijent složio. Za vrijeme trajanja oseointegracije implantata pacijent će se služiti privremenom akrilatnom protezom.

#### 4.) Kirurški postupci

U ožujku 2017. godine dogovoren je termin implantacije, pacijentu je ordinirana premedikacija Amoksicilinom od 2 g sat vremena prije operativnog zahvata.

Nakon infiltracije anestetika rade se krestalni i dva rasteretna reza i odiže mukoperiostalni režanj. Pilot svrdlom markiraju se mjesta preparacije kosti i prema protokolu vrši daljnja preparacija te ugrađuju unaprijed određeni implantati.

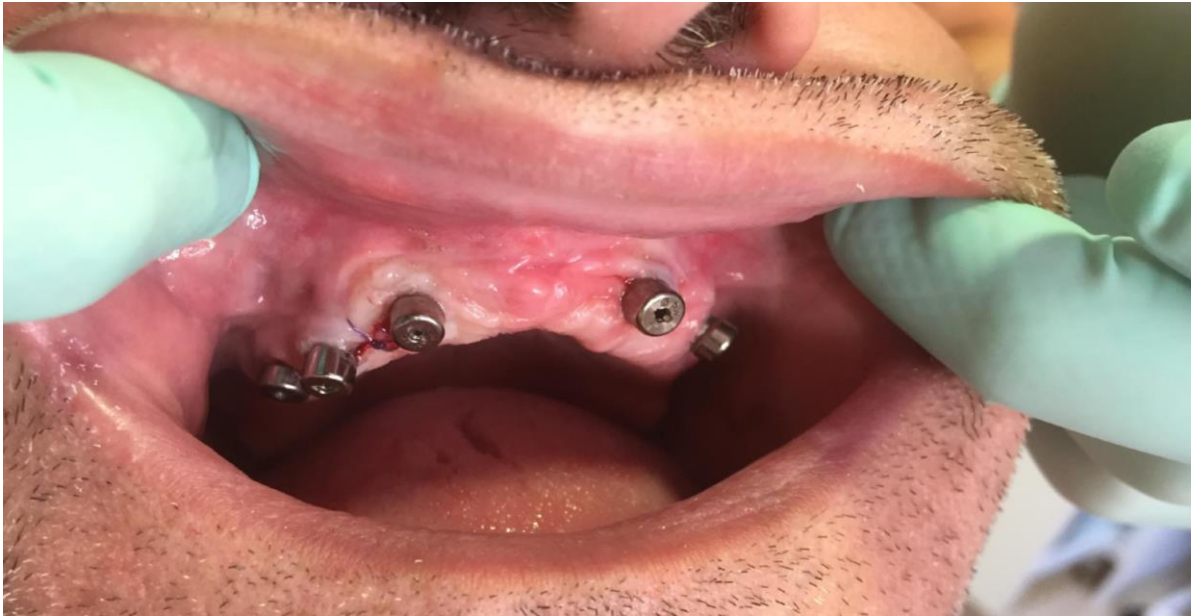Implantati se zatvaraju pokrovnim vijcima i šivaju kontinuiranim i pojedinačnim šavovima.

Pacijent dobiva ledeni oblog i upute o postoperativnom postupku (hladni oblozi i analgetici).

Za osam dana skidaju se šavovi i u privremenoj protezi oslobađaju vestibularno i krestalno mjesta na kojima su implantati.

#### 5.) Protetski postupci

Krajem kolovoza 2017.godine, nakon pet mjeseci trajanja oseointegracije implantata, slijedi unaprijed dogovorena protetska faza. Otvaraju se implantati i postavljaju nadogradnje za cijeljenje na koje se prilagođava postojeća privremena proteza.

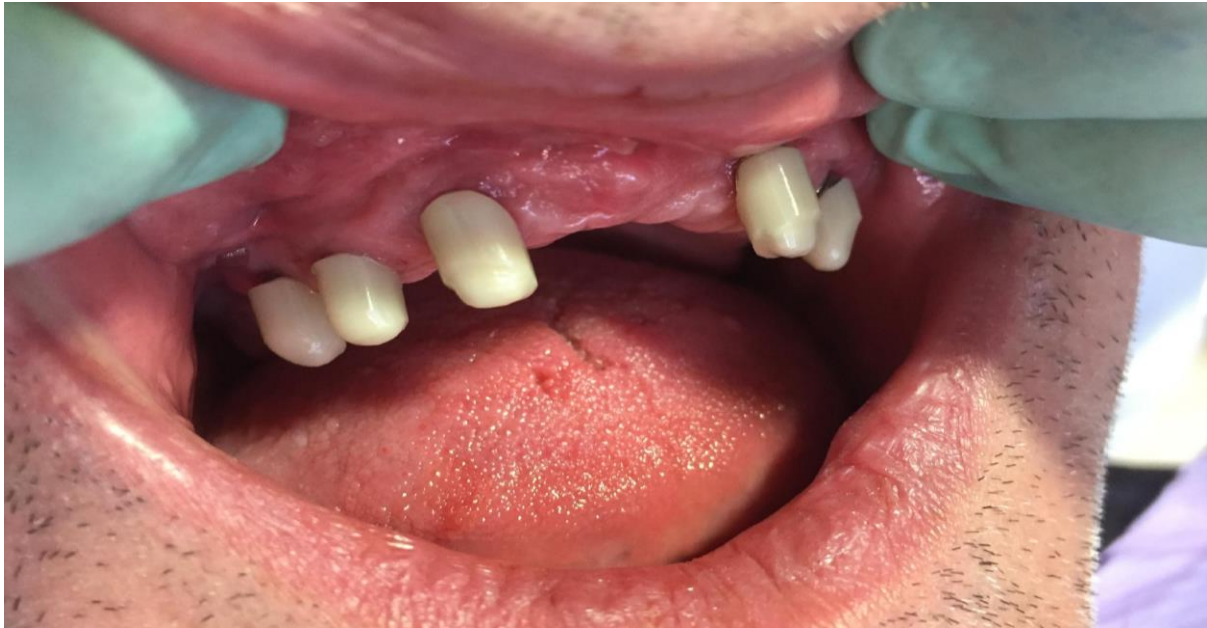

Slika 27. Postavljene nadogradnje za cijeljenje. Preuzeto s dopuštenjem autora: Ružica Radović

Preko nadogradnji za cijeljenje uzima se otisak za izradu individualne žlice. Nakon dva tjedna skidaju se nadogradnje za cijeljenje i stavljaju prijenosnici za uzimanje otiska. Otisci se uzimaju polieterom bez povezivanja prijenosnika tehnikom otvorene žlice te se određuju vertikalni odnosi prema postojećoj protezi i alginatni otisak suprotne čeljusti.

Otisci se šalju u dentalni laboratorij na izradu gdje se na protetske nadogradnje printaju cirkonske primarne krunice. Slijedi proba primarnih krunica sa protetskim nadogradnjama i uzimanje otiska preko primarnih krunica polieterom.

Otisak i primarne krunice na protetskim nadogradnjama šalju se u dentalni laboratorij gdje slijedi izrada skeleta pokrovne proteze od polieter-eter-ketona sa zubima od prešane keramike (39). U laboratoriju je prethodno napravljena kopija privremene proteze u CAD-CAM-u kako bi zubi u završnom radu oblikom i veličinom bili što sličniji zubima u privremenoj protezi.

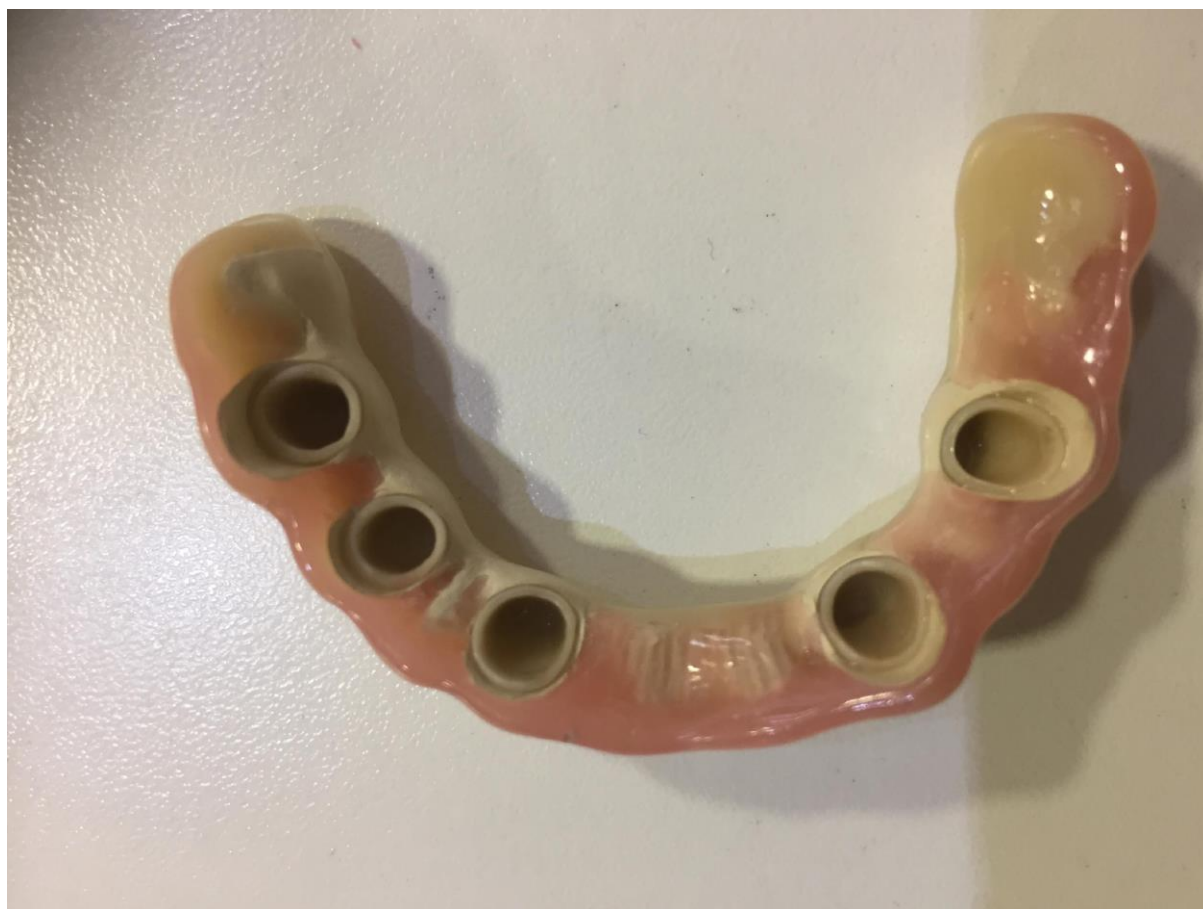

Slika 28. Proba protetskih nadogradnji i primarnih krunica u ustima. Preuzeto s dopuštenjem autora: Ružica Radović

Nakon nekoliko dana gotov rad vraća se u ordinaciju.

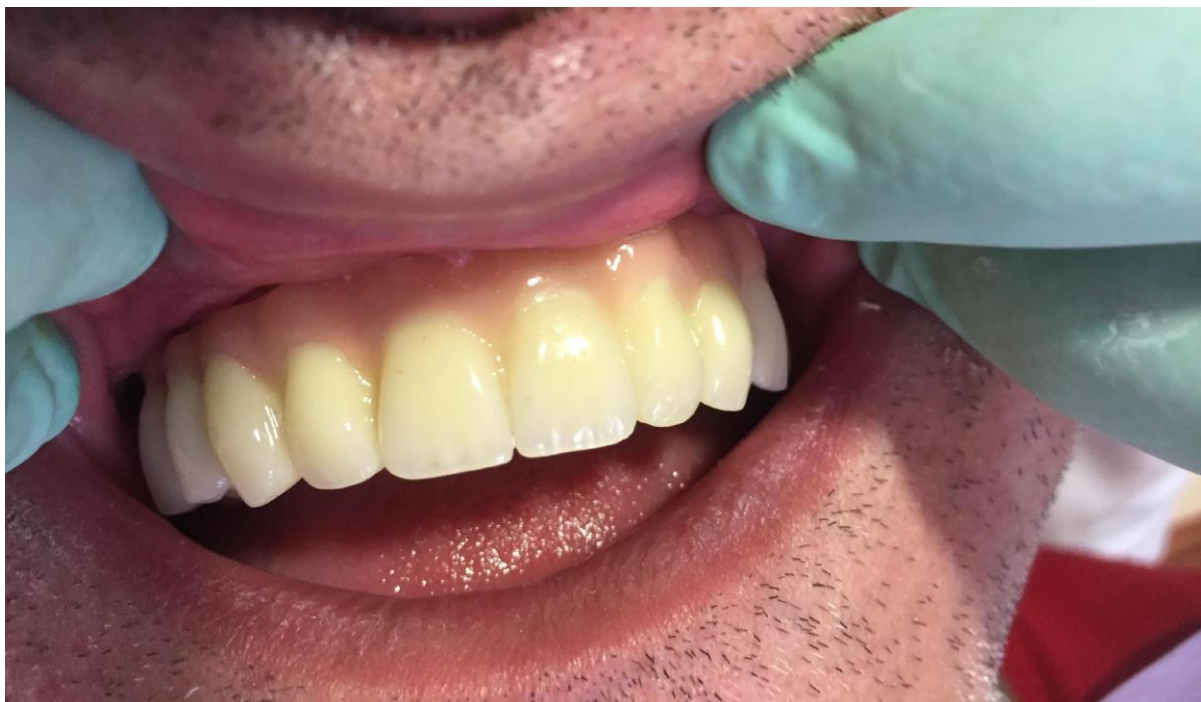Usljedilo je uvijanje protetskih nadogradnji novim vijcima silom od 30 Ncm-1 po preporuci proizvođača, izolacija sekundarnih krunica vazelinom, zatvaranje otvora vijaka teflonskom trakom i cementiranje primarnih krunica zajedno sa pokrovnom protezom. Nakon nekoliko minuta skida se pokrovna proteza, oslobađa višak cementa oko protetskih nadogradnji i vraća pokrovna proteza u usta pacijenta.

Ispred ogledala pacijentu se demonstrira skidanje i stavljanje pokrovne proteze i daju upute o održavanju iste. Pacijent se još jednom upozorava na potrebu održavanja dobre higijene i redovite kontrolne preglede. Implantoprotetski rad je završen u drugoj polovici rujna 2017. godine. Pacijent je zadovoljan radom i spreman na daljnju suradnju oko održavanja implantoprotetskog rada.



Slika 29. Gotov rad. Preuzeto s dopuštenjem autora: Ružica Radović





Slika 30. Gotov rad u ustima. Preuzeto s dopuštenjem autora: Ružica Radović.

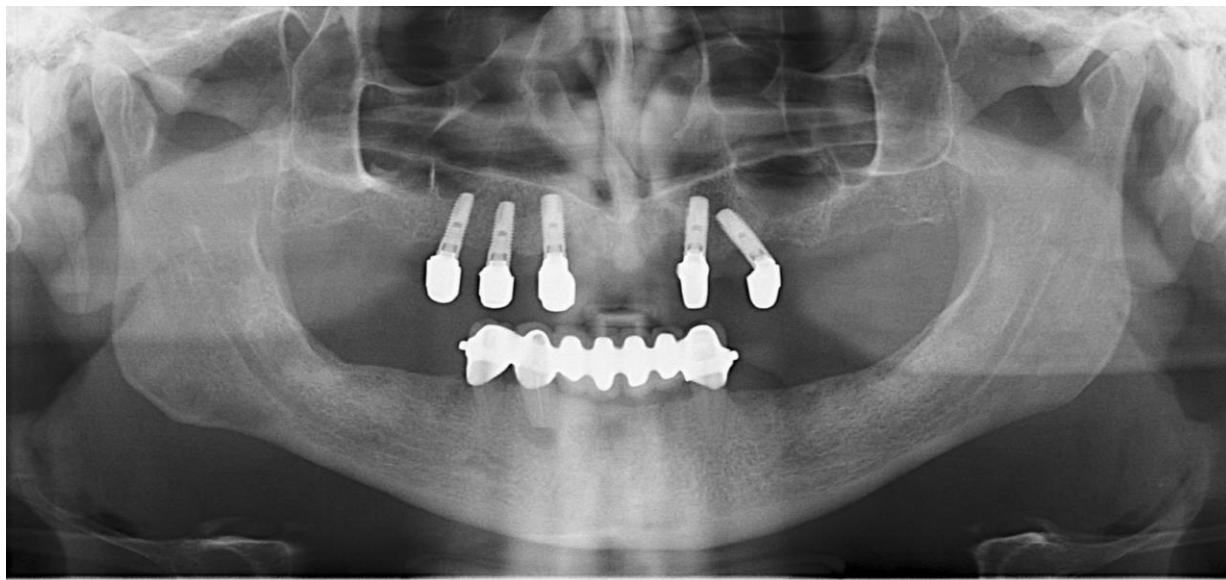
#### 6.) Održavanje nadomjestka

Na prvi kontrolni pregled pacijent se javlja tek sredinom 2018. godine kada je primijećena upala oko implantata u području 23 i 25 uz krvarenje prilikom sondiranja, zbog nezadovoljavajuće higijene. Na kontrolnoj otropantomografskoj snimci vidljiv je gubitak kosti oko tih implantata. Napravljena je parodontna terapija, čišćenje oko implantata gumenim nastavcima na Soniflexu, pjeskarenje Prophyflex parodontnim prahom te je apliciran Curasept gel oko implantata. Pacijentu se ponovno daju upute o održavanju i preporuča Curasept tekućina za ispiranje u trajanju od dva tjedna te ponovna kontrola nakon toga.

Pri sljedećoj posjeti, kada su se smirili znakovi upale, napravljena je terapija HELBO laserom.

Međutim, primijećeno je da pacijent ne nosi donju parcijalnu protezu, nakon čega sam priznaje da ju je izgubio prije nekoliko mjeseci. Preporuča se ponovna izrada radi okluzijskih

odnosa. Uz nedovoljnu higijenu vjerojatni razlog gubitka kosti je i neravnomjerno opterećenje postojećeg implantoprotetskog rada.



Slika 31. Kontrolna ortopantomografska snimka prilikom prvog kontrolnog pregleda.

Preuzeto s dopuštenjem autora: Ružica Radović

## **2.5. Pokrovna akrilatna proteza retinirana prečkom**

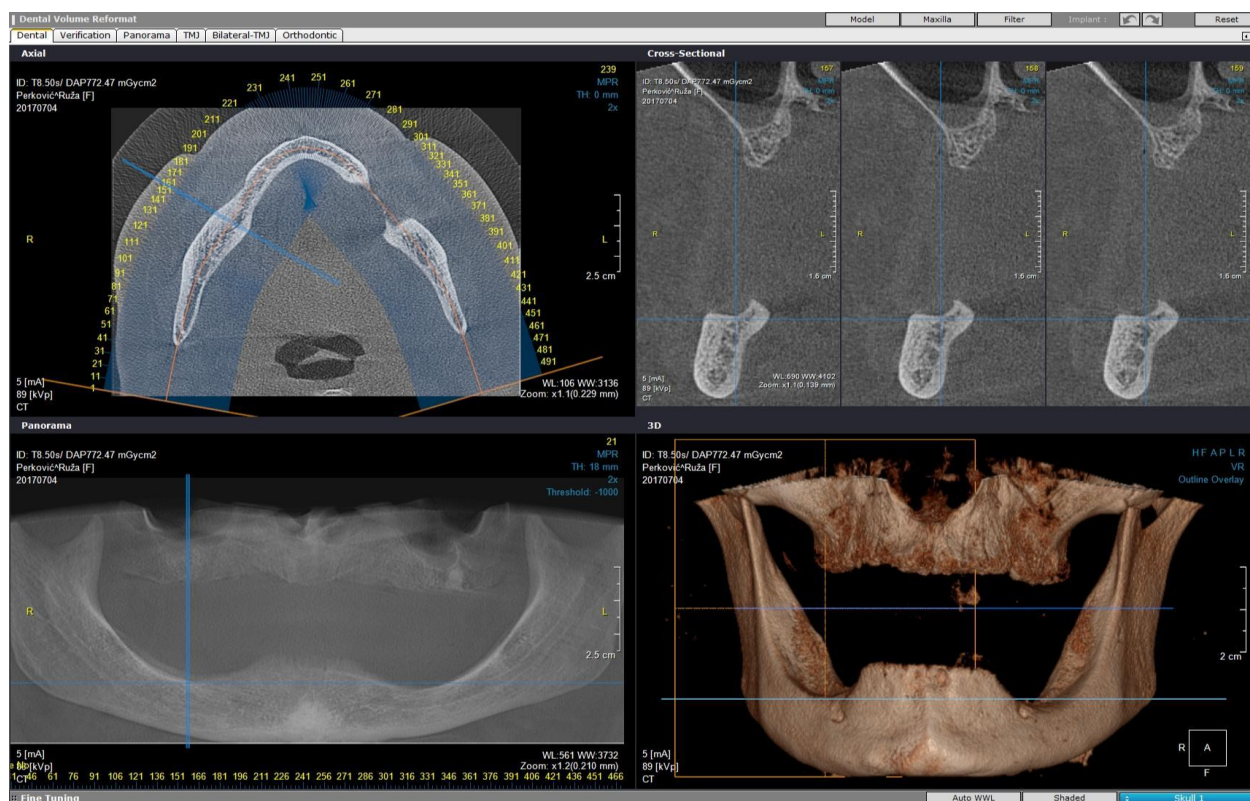
### **1.) Dijagnostički postupci**

Pacijentica izjavljuje kako već desetak godina nosi gornju i donju potpunu protezu, ali ju to smeta kod govora i žvakanja, boji se ispadanja i želi implantoprotetski rad radi bolje retencije proteza.

U općoj medicinskoj anamnezi dobivaju se podaci da pacijentica ima povišen krvni tlak za koji uzima propisanu terapiju te probleme sa koljenima, operirala je jedno i čeka ju operacija drugog. Ostale sistemske bolesti negira.

Kliničkim pregledom vidi se bezuba gornja i donja čeljust bez vidljivih patoloških promjena na tvrdim i mekim tkivima te gornja i donja potpuna proteza sa slabom retencijom.

Pacijentica zahtjeva implantoprotetsku sanaciju obje čeljusti, nakon čega je upućena u RTG laboratorij na CBCT dijagnostiku. Analizom CBCT-a vidi se primjerena visina i širina kosti u području zuba 11, 21, 14 i 24 i kvaliteta kosti D3 i D4 (200 do 380 Hounsfield-ovih jedinica).



Slika 32. CBCT dijagnostika prije implantacije. Preuzeto s dopuštenjem autora: Ružica Radović

## 2.) Informativni razgovor

Pacijentica izjavljuje kako već desetak godina nosi gornju i donju potpunu protezu, ali ju to smeta kod govora i žvakanja, boji se ispadanja i želi implantoprotetski rad radi bolje retencije proteza.

Kako u općoj medicinskoj anamnezi nema kontraindikacije za implantoprotetsku terapiju, a analizom CBCT-a vidi se da postoji mogućnost ugradnje implantata, pacijentici se predlaže da se u gornjoj čeljusti ugrade četiri BEGO S implantata koja bi se povezala prečkom te



napravila pokrovna proteza, dok bi se u donjoj čeljusti ugradila dva implantata i izradila potpuna proteza retinirana lokatorima. Pacijentica prihvaća ponuđenu opciju implantoprotetskog rada.

### 3.) Plan terapije i odabir IP sustava

Pacijentica je u informativnom razgovoru pristala na ponuđenu terapiju, stoga je na temelju CBCT analize određeno je da se ugrade četiri Bego S implanta 3,25 x 10 u područje zuba 11, 21, 14 i 24 te je preporučena faza oseointegracije u trajanju od pet mjeseci. Protetska suprastruktura sastojat će se od prečke pričvršćene vijcima na protetske nadogradnje i pokrovne akrilatne proteze.

### 4.) Kirurški postupci

U dogovorenom terminu početkom kolovoza 2017. godine pristupa se kirurškom dijelu implantoprotetske terapije prema unaprijed dogovorenom planu. Pacijentici je ordinirana premedikacija od 2 g Klavocina bid sat vremena prije operativnog zahvata. Nakon infiltracije lokalnog anestetika pristupa se otvaranju grebena krestanim i dva rasteretna reza i odiže se mukoperiostalni režanj. Pilot svrdlom označavaju se mjesta ugradnje implantata i nastavlja preparacija ležišta implantata prema protokolu. Implantati se zatvaraju pokrovnim vijcima, a rana se zašiva kontinuiranim i pojedinačnim šavovima.

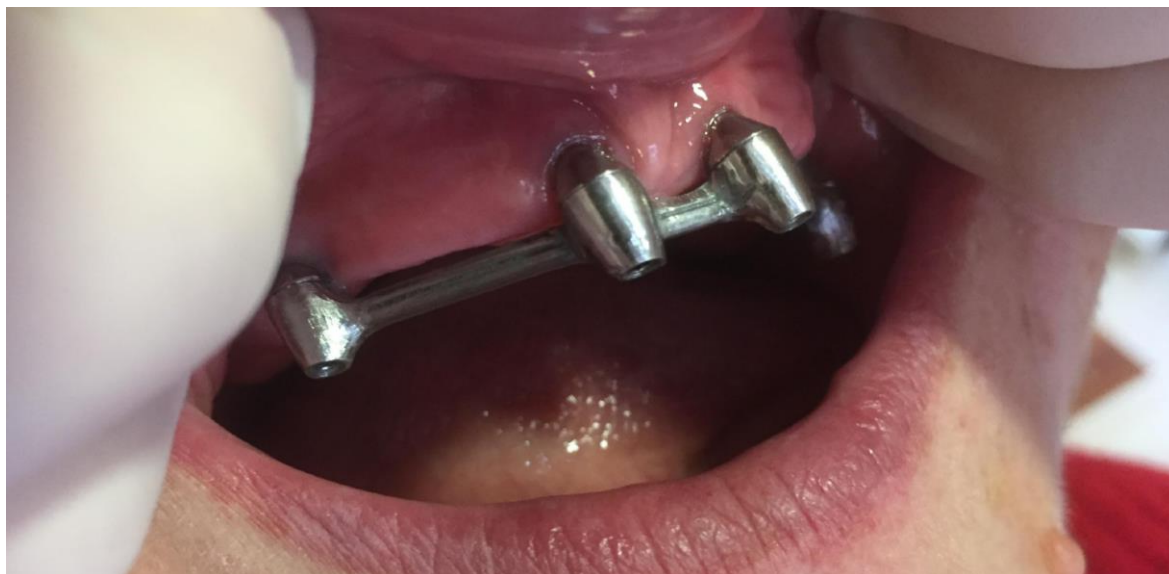Pacijentica dobiva hladne obloge na lice i upute o postoperativnoj njezi. Odstranjivanje šavova uslijedilo je za osam dana. U postojećoj protezi koju pacijentica posjeduje oslobođena su mjesta ležišta implantata zbog izbjegavanja pritiska na područje implantata. Mjesec dana kasnije slijedi ugradnja implantata u donjoj čeljusti.

### 5.) Protetski postupci

Pet mjeseci nakon implantacije u gornjoj čeljusti, otvaraju se implantati i postavljaju nadogradnje za cijeljenje na dva tjedna, a u međuvremenu je uzet otisak za individualnu žlicu.

Otisak je uziman polietrom u individualnoj žlici preko nepovezanih prijenosnika. Vertikalna relacija određena je prema postojećim protezama. Istovremeno je uzet otisak preko prijenosnika u donjoj čeljusti. Otisci se šalju u dentalni laboratorij na izradu prečke.

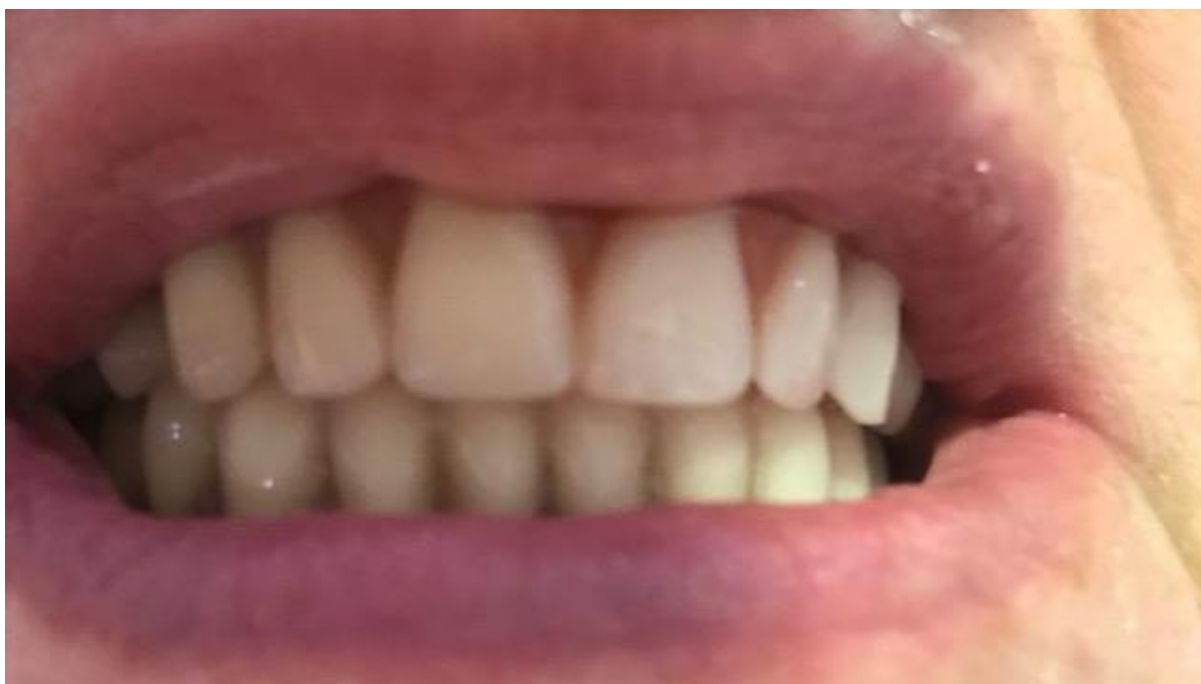Slijedi proba dosjeda protetskih nadogradnji i prečke.



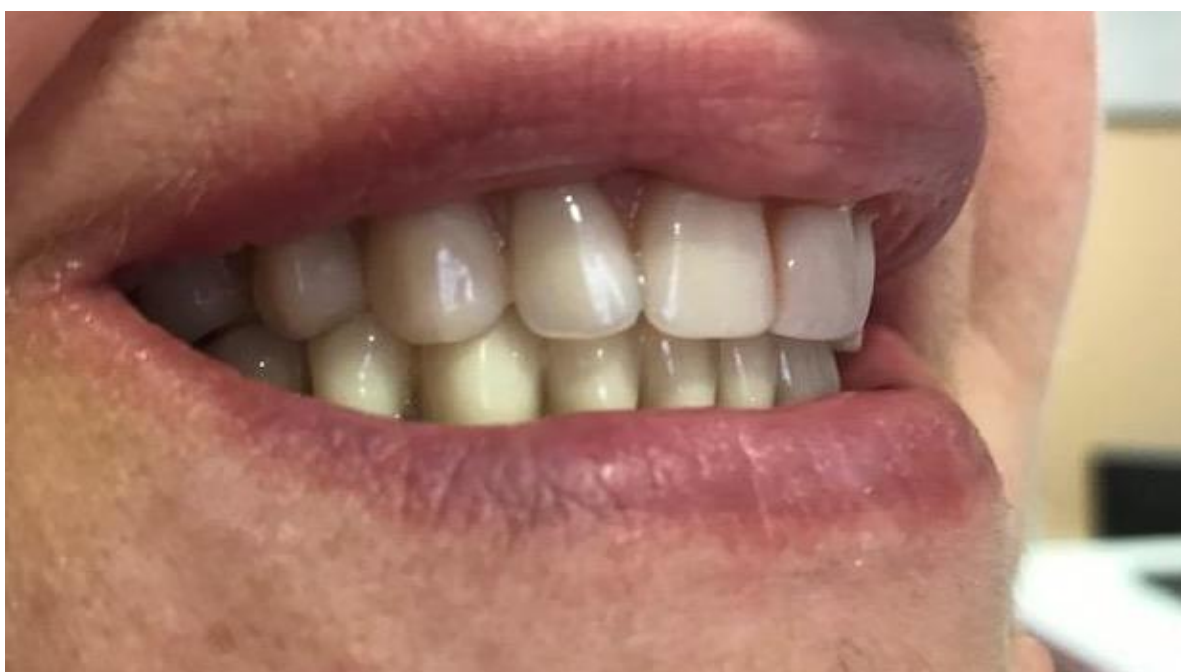Slika 33. Proba prečke. Preuzeto s dopuštenjem autora: Ružica Radović

Nekoliko dana kasnije gotov rad je spreman za postavljanje. Prečka se vijcima pričvršćuje u protetske nadogradnje i stavlja pokrovna proteza. Pacijentica se upoznaje sa protokolom održavanja implantoprotetskog rada, dobrim održavanjem higijene te nužnošću redovitih kontrola.

S obzirom da gospođa živi u Švicarskoj, obećala je da će kontrolne preglede obavljati tamo, a kad bude u Hrvatskoj, u ovoj ordinaciji (Ordinacija dentalne medicine Ružica Radović dr. med. dent.)



Slika 34. Gotov rad u ustima. Preuzeto s dopuštenjem autora: Ružica Radović

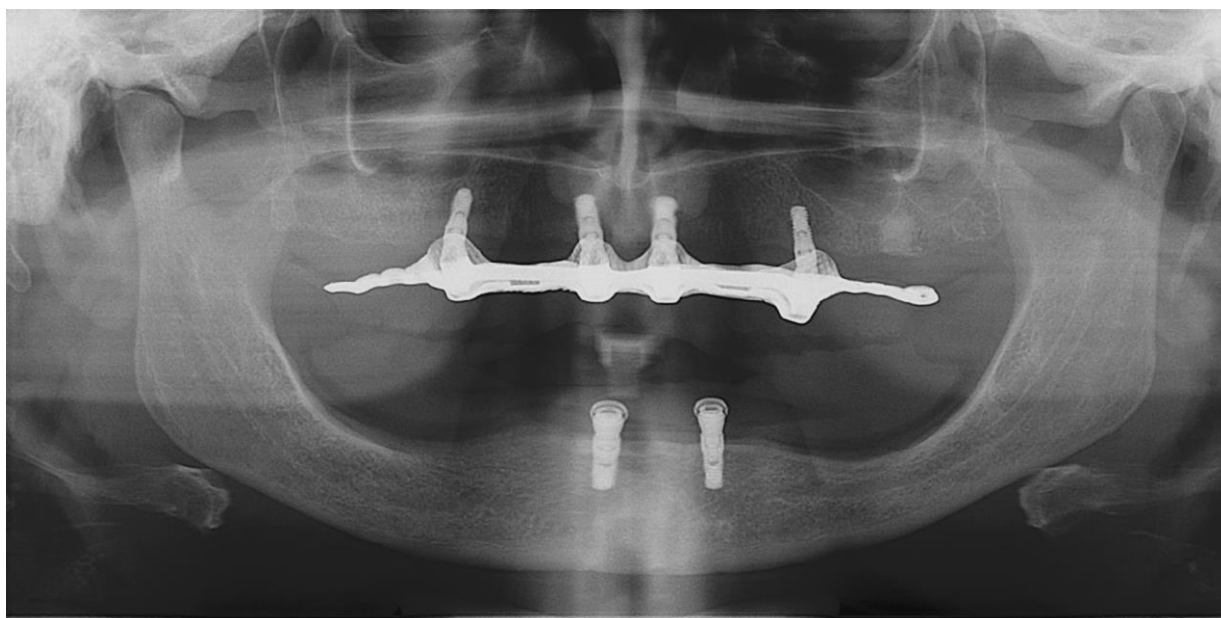


Slika 35. Gotov rad u ustima, lateralni prikaz. Preuzeto s dopuštenjem autora: Ružica Radović

#### 6.) Održavanje nadomjestka

Kako je već navedeno, pacijentica živi u Švicarskoj te je na prvi kontrolni pregled u došla u lipnju 2019. godine, a u međuvremenu javlja se svom doktoru dentalne medicine u mjestu u kojem živi. Pri kliničkom pregledu vidljiva je normalna boja sluznice oko implantata, a sondiranjem na sva četiri mjesta nije bilo krvarenja, što je rezultat dobro održavane higijene u proteklom razdoblju. Na kontrolnom ortopantomogramu ne vidi se gubitak kosti oko implantata.

Ponovno se daju upute o održavanju higijene i obveznim kontrolnim pregledima.



Slika 36. Kontrolni ortopantomogram godinu dana nakon završene terapije. Preuzeto s dopuštenjem autora: Ružica Radović

### **3. RASPRAVA**

Bezubost u današnje vrijeme predstavlja veliki zdravstveni i estetski problem. Smanjena funkcija žvakanja i govora te narušena estetika rezultiraju nezadovoljstvom i smanjenjem kvalitete života pojedinca u socijalnim kontaktima (16). Konvencionalna protetska rješenja potpunim zubnim protezama u većini slučajeva ne zadovoljavaju funkcijska i estetska očekivanja pacijenata. Uvođenjem dentalnih implantata u dentalnu praksu mijenjaju se mogućnosti terapije pa stoga implanto-protetika postaje nezaobilazan segment dentalne medicine (17).

Implantoprotetska sanacija gornje bezube čeljusti jedan je od najsloženijih restaurativnih izazova zbog velikog broja varijabli koje utječu na estetski i funkcijski aspekt (18). Ne postoji dovoljan broj znanstveno ispitanih slučajeva da bi se mogao preporučiti jedinstven pristup. Rješavanje problema prepušta se znanju i iskustvu doktora medicine da pronade najbolje rješenje, uzimajući u obzir pacijentove želje, njegov psihološki profil u smislu suradnje, spremnost na dugotrajnost postupka, eventualne dodatne zahvate kao što su augmentacijski postupci ili podizanje dna maksilarnog sinusa i financijski aspekt tretmana (5). Na odluku o izboru implantoprotetskog rada utječe niz faktora i zbog toga treba utrošiti puno vremena u planiranje terapije kako bi se zadovoljila očekivanja pacijenta i postigao predvidljivi ishod (3). Implantoprotetska sanacija gornje bezube čeljusti može biti fiksna ili mobilna, a odluka o izboru terapije ovisi o željama pacijenta, resorpciji alveolarne kosti koja rezultira smanjenjem potpore mekih tkiva lica i međučeljusnim odnosima (19). U ovom radu prikazano je pet načina sanacije potpune bezubosti gornje čeljusti pacijenata. Kod dvoje pacijenata usađeni su Osstem implantati i izrađen je most od kobalt-kromove legure i akrilata s akrilatnim i kompozitnim zubima, a kod ostalih su ugrađeni BEGO Semados implantati te je izrađen most od polieter-eter-ketona sa zubima od prešane keramike, mobilna proteza od polieter-eter-ketona sa teleskopskim sustavom i mobilna akrilatna proteza retinirana prečkom. Odluka o sanaciji svakog od navedenih slučajeva donesena je na temelju informativnog razgovora s pacijentom (njegovim željama i mogućnostima), kliničkog pregleda, rendgenske analize i općeg zdravstvenog stanja pojedinca. S obzirom da je kod svih pacijenata postojao znatan gubitak alveolarne kosti zbog dugotrajne bezubosti ili uznapredovale parodontne bolesti, u terapiji je bilo potrebno nadomjestiti zube i meka tkiva.

U prvom i drugom navedenom slučaju izrađeno je tijelo mosta od kobalt-kromove legure obložene akrilatom kako bi se nadoknadio gubitak kosti i mekih tkiva. Mostovi su vijcima pričvršćeni u protetske nadogradnje. Prema navedenoj literaturi suprastruktura izrađena od kobalt-kromove legure ili nekog drugog biomaterijala ne utječe na uspjeh preživljavanja implantata, a razlog izbora materijala najčešće je ekonomske prirode (20). Kako je u oba navedena slučaja higijena tijekom praćenja bila vrlo dobra, a i pacijentice su bile nepušači, nije došlo do promjene boje akrilatnih i kompozitnih zuba.

U nekoliko navrata izvršeno je poliranje kompozitom zatvorenih izlaznih profila. U trećem prikazanom slučaju radi se o implantoprotetskoj sanaciji gornje bezube čeljusti mostom od polietar-eter-ketona sa keramičkim zubima.

Polieter-eter-keton je suvremeni biomaterijal koji se sve više koristi u dentalnoj protetici. Zbog svojih povoljnih kemijskih, mehaničkih i fizikalnih svojstva i visoke biokompatibilnosti koristi se za izradu fiksnih i mobilnih proteza i abatmenta. Najvažnije svojstvo ovog materijala je da ima modul niske elastičnosti, koja je vrlo bliska modulu elastičnosti kosti (21).

Upravo zbog navedenih svojstava materijala i relativno mekane kosti kod dotičnog pacijenta (treći slučaj), a male težine polieteter-eter-ketona, odlučeno je da se baza mosta izradi od polieteter-eter-ketona sa zubima od prešane keramike. Nažalost, izostaje dogovoreno praćenje uspjeha terapije jer se pacijent ne odaziva na kontrolne preglede. U četvrtom prikazanom slučaju radi se o mobilnoj protezi izrađenoj od polieteter-eter-ketona, retiniranoj teleskopskim sustavom na protetske nadogradnje. Primarne krunice izrađene su od cirkon-oksidge keramike. Cirkon-oksidge keramika pokazuje dobar estetski izgled, visoku mehaničku čvrstoću i visoku biokompatibilnost te se koristi u širokom rasponu indikacija. Zaključak velikog broja istraživanja iz navedene stručne literature je da mobilna proteza od polieteter-eter-ketona retinirana teleskopskim sustavom na krunicama od cirkon-keramike može biti dobar izbor (22). Međutim, kao i u prethodno navedenom slučaju, izostaje suradnja pacijenta po pitanju odaziva na redovne kontrolne preglede. Od predaje implantoprotetskog rada pacijent se svega jednom odazvao pozivu na kontrolni pregled prilikom kojeg je uočeno krvarenje kod sondiranja i vidljiv gubitak kosti oko implantata; napravljen je CIST protokol A, B, i C (23). Prognoza je postala upitna s više aspekata: nedostatna higijena oko protetskih nadogradnji, pacijent ne nosi donju djelomičnu protezu te nema adekvatno okluzijsko opterećenje i ne dolazi na kontrolne preglede. Peti slučaj je implantoprotetska sanacija mobilnom protezom retiniranom prečkom. S obzirom da pacijentica ne živi u Hrvatskoj te nije u mogućnosti dolaziti svakih šest mjeseci na kontrolne preglede (ali to obavlja kod svog doktora dentalne medicine u Švicarskoj), odlučeno je da se napravi pokrovna proteza retinirana prečkom na implantatima. Prečka međusobno povezuje implantate, stabilizira ih i ravnomjerno raspoređuje sile. Takav implantoprotetski rad omogućuje dobru stabilnost i retenciju proteze što je pacijentici bilo važno. Takva proteza pokazuje zadovoljavajuću stopu uspjeha za implantate i protezu uz manje komplikacija (24). Problem za pacijenticu je održavanje dobre higijene oko prečke. Na kontrolnom pregledu u ovoj ordinaciji ustanovljeno je zadovoljavajuće stanje implantoprotetskog rada, dobra oralna higijena, nema znakova upale periimplantatne mukoze ni krvarenja prilikom sondiranja. Na kontrolnoj ortopantomografskoj snimci ne vidi se gubitak kosti oko implantata. S obzirom na zadovoljavajuće stanje kod kontrolnog pregleda dvije godine nakon završene implantoprotetske terapije, prognoza iste mogla bi biti dobra.



Iz svega navedenog proizlazi da je kod implantoprotetske terapije najvažnija dobra procjena psihološkog profila pacijenta (5). Ako pacijent prihvati preporuke o održavanju implantoprotetskog rada, uz dobro održavanje oralne higijene, redovite kontrolne preglede i preporučenu sanaciju zuba suprotne čeljusti, rezultati su i nakon nekoliko godina praćenja zadovoljavajući.

#### **4. ZAKLJUČAK**

Iz opisanih slučajeva implantoprotetske sanacije gornje bezube čeljusti i njihovog praćenja tijekom kontrolnih pregleda može se zaključiti da je za uspjeh implantoprotetske terapije u pacijenata gornje bezube čeljusti vrlo važno dobro raspraviti i dogovoriti s pacijentom vrstu implantoprotetske terapije, vrijeme trajanja iste, potrebu dobrog održavanja higijene i redovitih kontrolnih pregleda.

Iz prikazanih slučajeva vidljivo je da kod pacijenata koji su ozbiljno shvatili tijek terapije i kasnijeg održavanja implantoprotetskog rada, koji su održavali dobru oralnu higijenu i odazivali se na redovite kontrolne preglede te prihvatili sugestije o sanaciji zuba u suprotnoj čeljusti, nema značajnih problema u smislu periimplantitisa ili gubitka kosti oko implantata. Nažalost, kod pacijenata kod kojih je izostalo poštivanje dogovorenog protokola, rezultat je postao neizvjestan.

## **5. LITERATURA**

1. Ćatić A, Sušić M, John O. Bitne značajke implantoprotetičkih sustava iz perspektive stomatologa protetičara. *Acta stomatol Croat.* 2005;39(3):266.
2. Geminiani A. Treatment Planning Guidelines and Prosthetic Options for the Edentulous Patient [Internet]. *Oralartsdental.com*. 2016 [cited 2020 Sep 25]. Available from: <https://www.oralartsdental.com/wp-content/uploads/Dental-Economics-Sponsorship-Ad-and-Course.pdf>
3. Sadowsky SJ, Fitzpatrick B, Curtis DA. Evidence-based criteria for differential treatment planning of implant restorations for the maxillary edentulous patient: Implant treatment for the maxillary edentulous patient. *J Prosthodont* [Internet]. 2015 Aug [cited 2020 Sep 1]; 24(6):433-446. Available from: <https://escholarship.org/content/qt3g86400p/qt3g86400p.pdf?t=ouqfsg>
4. Aydin U, Bulut A, Bulut O E. Assessment of maxillary and mandibular bone quality. In: *European Society of Radiology*; 2017 Mar 1-5; Vienna. Vienna: EPOS; 2017. Available from: [https://www.researchgate.net/publication/332910854\\_Assessment\\_of\\_maxillary\\_and\\_mandibular\\_bone\\_quality](https://www.researchgate.net/publication/332910854_Assessment_of_maxillary_and_mandibular_bone_quality)
5. Vasovic M, Jovanovic L, Djordjevic A. Bone quality assessment of dental implant recipient sites. *Ser J Exp Clin Res* [Internet]. 2015 [cited 2020 Sep 1]; 16 (4): 1-1. Available from: <https://scindeks-clanci.ceon.rs/data/pdf/1820-8665/2015/1820-86651504327V.pdf>
6. Wolfart S. *Implantoprotetika*. Zagreb: Media ogled d.o.o.; 2015.
7. Crawford G. Bone augmentation for dental implant surgery. *pmfa Journal* [Internet]. 2016 Nov [cited 2020 Se ]; 4 (1). Available from: <https://www.thepmfajournal.com/features/features/post/bone-augmentation-for-dental-implant-surgery>
8. de Moraes PH, Olate S, Nóbilo Mde A, et al. Maxillary "All-On-Four" treatment using zygomatic implants. A mechanical analysis. *Revue de Stomatologie, de Chirurgie Maxillo-faciale et de Chirurgie Orale* [Internet]. 2016 Apr [cited 2020 Sep 14];117(2):67-71. Available from: <https://www.sciencedirect.com/science/article/abs/pii/S2213653315001949?via%3Dihub>
9. Sakkas A, Wilde F, Heufelder M, Winter K, Schramm A. Autogenous bone grafts in oral implantology-is it still a "gold standard"? A consecutive review of 279 patients with 456

clinical procedures. *Int J Implant Dent* [Internet]. 2017 Jun [cited 2020 Sep 26] ;3(1):23. Available from:

[https://www.researchgate.net/publication/317672753\\_Autogenous\\_bone\\_grafts\\_in\\_oral\\_implantology\\_is\\_it\\_still\\_a\\_gold\\_standard\\_A\\_consecutive\\_review\\_of\\_279\\_patientswith\\_456\\_clinical\\_procedures](https://www.researchgate.net/publication/317672753_Autogenous_bone_grafts_in_oral_implantology_is_it_still_a_gold_standard_A_consecutive_review_of_279_patientswith_456_clinical_procedures)

10. Idrontino G, Valente N. Intraoral and extraoral autologous bone block graft techniques: A review of the recent literature. *International Journal of Contemporary Dental and Medical Reviews* [Internet]. 2016 Mar [cited 2020 Sep 5]; 1-5. Available from:

[https://www.researchgate.net/publication/299437566\\_Intraoral\\_and\\_extraoral\\_autologous\\_bone\\_block\\_graft\\_techniques\\_A\\_review\\_of\\_the\\_recent\\_literature/citation/download](https://www.researchgate.net/publication/299437566_Intraoral_and_extraoral_autologous_bone_block_graft_techniques_A_review_of_the_recent_literature/citation/download)

11. Shamsoddin E, Houshmand B, Golabgiran M. Biomaterial selection for bone augmentation in implant dentistry: A systematic review. *J Adv Pharm Technol Res* . [Internet]. 2019 Apr-Jun [cited 2020 Sep 5];10(2):46–50. Available from:

<https://www.ncbi.nlm.nih.gov/pmc/articles/PMC6474167/>

12. Lubina L, Romić M, Ileš D. Terapija potpune bezubosti implantatima. *Sonda*. 2009; 10(18):47-51.

13. Molnar B. Umijeće podizanja dna sinusa - predvidljivi lateralni i krestalni protokol liječenja. *Acta stomatol Croat*. 2017;51(4):350-365.

14. Gabrić D.,Katanec D. Elevacija dna maksilarnog sinusa. *Acta Stomatol Croat*. 2007;41(1):57-65.

15. Testori T. Maxillary sinus surgery: lateral approach. The state of the Art [Internet]. *Zerodonto.com*. 2016 [cited 2021 Sept 26]. Available from:

<https://www.zerodonto.com/en/2016/01/maxillary-sinus-surgery-lateral-approach-state-art/>

16. Emami E.,Freitas de Souza R. The Impact of Edentulism on Oral and General Health [Internet]. May 2013 [cited 2021 Apr 1] *International Journal of Dentistry* 2013(1):498305. Available from:

[https://www.researchgate.net/publication/237057765\\_The\\_Impact\\_of\\_Edentulism\\_on\\_Oral\\_and\\_General\\_Health](https://www.researchgate.net/publication/237057765_The_Impact_of_Edentulism_on_Oral_and_General_Health)

17. Hodžić E, Čelić R, Nedoklan S, Senzel S. Implanto-protetska opskrba potpune i djelomične bezubosti. Prikaz slučaja. [Internet]. 1. Kongres Hrvatskog društva za dentalnu implantologiju; 2005 Oct 6-8 [cited 2020 Oct 10]; Poreč, Croatia. Available from: <https://www.bib.irb.hr/224724>
18. Jivraj S, Chee W, Corrado P. Treatment planning of the edentulous maxilla [Internet]. *Br Dent J*. 2006 [cited 2020 Sep 26];201(5):261–79; quiz 304. Available from: <https://pubmed.ncbi.nlm.nih.gov/16960607/>
19. Hahn J. From Removable to Fixed: Transitioning Patients from an Implant Bar Overdenture to a Screw-Retained Hybrid Denture [Internet]. *Glidewelldental.com*. 2016 [cited 10 Apr 2021]. Available from: <https://glidewelldental.com/education/inclusive-dental-implant-magazine/volume-6-issue-4/from-removable-to-fixed-transitioning-patients-from-an-implant-bar-overdenture-to-a-screw-retained-hybrid-denture/>
20. Vaicelyte A, Janssen C, Le Borgne M, Grosogeat B. Cobalt–Chromium Dental Alloys: Metal Exposures, Toxicological Risks, CMR Classification, and EU Regulatory Framework. *Crystals* [Internet]. 2020 [cited 8 Apr 2021];10(12):1151. Available from: [https://www.researchgate.net/publication/347820976\\_Cobalt-Chromium\\_Dental\\_Alloys\\_Metal\\_Exposures\\_Toxicological\\_Risks\\_CM\\_R\\_Classification\\_and\\_EU\\_Regulatory\\_Framework](https://www.researchgate.net/publication/347820976_Cobalt-Chromium_Dental_Alloys_Metal_Exposures_Toxicological_Risks_CM_R_Classification_and_EU_Regulatory_Framework)
21. Benakatti V, Sajjanar J, Acharya A. Polyetheretherketone (PEEK) in Dentistry [Internet]. *Jcdr.net*. 2019 [cited 11 Apr 2021]; 10-12. Available from: [https://www.jcdr.net/articles/PDF/13103/41965\\_PD\(SHU\)\\_V.1\\_CE%5bRa1%5d\\_F\(KM\)\\_PF1\(TR\\_KM\)\\_PN\(SL\).pdf](https://www.jcdr.net/articles/PDF/13103/41965_PD(SHU)_V.1_CE%5bRa1%5d_F(KM)_PF1(TR_KM)_PN(SL).pdf)
22. Merk S, Wagner C, Stock V, Eichberger M, Schmidlin PR, Roos M, et al. Suitability of secondary PEEK telescopic crowns on Zirconia primary crowns: The influence of fabrication method and taper [Internet]. *Materials (Basel)*. 2016 [cited 11 Apr 2021] ;9(11):908. Available from: <https://www.ncbi.nlm.nih.gov/pmc/articles/PMC5457267/>
23. Lang NP, Lindhe J. Potporna terapija pacijenata s implantatima. In: Lindhe J, Karring T, Lang NP, editors. *Klinička parodontologija i dentalna implantologija*. 4th ed. Zagreb: Nakladni zavod Globus; 2004. p. 1024-1029.

24. Bueno-Samper A, Hernandez-Aliaga M, Calvo-Guirado J. Milled bar overdenture: A literature review [Internet]. Med Oral Patol Oral Cir Bucal. 2010 Mar [cited 11 Apr 2021];15(2):e375-8. Available from:  
<http://www.medicinaoral.com/medoralfree01/v15i2/medoralv15i2p375.pdf>



## **6. ŽIVOTOPIS**

Ružica Radović rođena je 14.03.1960. godine u Ladanju Gornjem kod Varaždina. Nakon završene gimnazije u Varaždinu, upisuje Stomatološki fakultet u Zagrebu na kojem diplomira 1985. godine. Od 1985. godine radi u Domu zdravlja Ivanec, a od 1993. u Domu zdravlja Varaždin. 1994. godine otvara privatnu ordinaciju u kojoj i danas radi kao nositelj djelatnosti i u ugovornom odnosu sa HZZO-om. Tijekom svog radnog vijeka kontinuirano nadograđuje svoje znanje na brojnim domaćim i stranim stručnim edukacijama. Članica je HKDM-e, HLZ-a, HDEM-e, HDDI-ja.

# Preflight Results

---

## Document Information

Title: untitled  
Author: Ruzica1  
Creator: Microsoft® Word 2013  
Producer: Microsoft® Word 2013

## Preflight Information

Profile: Convert to PDF/A-1b  
Version: Qoppa jPDFPreflight v2021R1.00  
Date: Feb 2, 2022 3:05:45 AM

Legend: (X) - Can NOT be fixed by PDF/A-1b conversion.  
(!X) - Could be fixed by PDF/A-1b conversion. User chose to be warned in PDF/A settings.

### Page 1 Results

- (X) Font Times New Roman is not embedded. Could not find matching font to embedFont Times New Roman can not be embedded because: Could not find matching font to embed
- (X) Font Arial is not embedded. Could not find matching font to embedFont Arial can not be embedded because: Could not find matching font to embed
- (X) Font Arial is not embedded. Could not find matching font to embedFont Arial can not be embedded because: Could not find matching font to embed
- (X) Font Times New Roman is not embedded. Could not find matching font to embedFont Times New Roman can not be embedded because: Could not find matching font to embed
- (X) Font Arial is not embedded. Could not find matching font to embedFont Arial can not be embedded because: Could not find matching font to embed
- (X) Font Arial is not embedded. Could not find matching font to embedFont Arial can not be embedded because: Could not find matching font to embed
- (X) Font Arial is not embedded. Could not find matching font to embedFont Arial can not be embedded because: Could not find matching font to embed
- (X) Font Arial,Bold is not embedded. Could not find matching font to embedFont Arial,Bold can not be embedded because: Could not find matching font to embed
- (X) Font Arial,Bold is not embedded. Could not find matching font to embedFont Arial,Bold can not be embedded because: Could not find matching font to embed
- (X) Font Arial,Bold is not embedded. Could not find matching font to embedFont Arial,Bold can not be embedded because: Could not find matching font to embed
- (X) Font Times New Roman,Bold is not embedded. Could not find matching font to embedFont Times New Roman,Bold can not be embedded because: Could not find matching font to embed
- (X) Font Arial is not embedded. Could not find matching font to embedFont Arial can not be embedded because: Could not find matching font to embed
- (X) Font Times New Roman is not embedded. Could not find matching font to embedFont Times New Roman can not be embedded because: Could not find matching font to embed
- (X) Font Times New Roman is not embedded. Could not find matching font to embedFont Times New Roman can not be embedded because: Could not find matching font to embed
- (X) Font Arial is not embedded. Could not find matching font to embedFont Arial can not be embedded because: Could not find matching font to embed
- (X) Font Arial is not embedded. Could not find matching font to embedFont Arial can not be embedded because: Could not find matching font to embed
- (X) Font Arial is not embedded. Could not find matching font to embedFont Arial can not be embedded because: Could not find matching font to embed
- (X) Font Arial is not embedded. Could not find matching font to embedFont Arial can not be embedded because: Could not find matching font to embed
- (X) Font Times New Roman is not embedded. Could not find matching font to embedFont Times New Roman can not be embedded because: Could not find matching font to embed
- (X) Font Times New Roman is not embedded. Could not find matching font to embedFont Times New Roman can not be embedded because: Could not find matching font to embed

### Page 2 Results

- (X) Font Times New Roman is not embedded. Could not find matching font to embedFont Times New Roman can not be embedded because: Could not find matching font to embed
- (X) Font Times New Roman is not embedded. Could not find matching font to embedFont Times New Roman can not be embedded because: Could not find matching font to embed
- (X) Font Times New Roman is not embedded. Could not find matching font to embedFont Times New Roman can not be embedded because: Could not find matching font to embed







































































































