

Bioaktivni materijali za retrogradno punjenje

Marić, Ivana

Master's thesis / Diplomski rad

2021

Degree Grantor / Ustanova koja je dodijelila akademski / stručni stupanj: **University of Zagreb, School of Dental Medicine / Sveučilište u Zagrebu, Stomatološki fakultet**

Permanent link / Trajna poveznica: <https://um.nsk.hr/um:nbn:hr:127:650015>

Rights / Prava: [Attribution-NonCommercial 4.0 International](#) / [Imenovanje-Nekomercijalno 4.0 međunarodna](#)

Download date / Datum preuzimanja: **2024-04-28**



Repository / Repozitorij:

[University of Zagreb School of Dental Medicine Repository](#)





Sveučilište u Zagrebu

Stomatološki fakultet

Ivana Marić

BIOAKTIVNI MATERIJALI ZA RETROGRADNO PUNJENJE

DIPLOMSKI RAD

Zagreb, 2021.

Rad je ostvaren na Zavodu za endodonciju i restaurativnu dentalnu medicinu Stomatološkog fakulteta u Zagrebu

Mentor rada: doc.dr.sc. Ana Ivanišević, Stomatološki fakultet, Sveučilište u Zagrebu

Lektor hrvatskog jezika: Monika Turniški, magistra edukacije kroatologije

Lektor engleskog jezika: Viktorija Tomić, profesorica engleskog jezika

Sastav Povjerenstva za obranu diplomskog rada:

1. _____

2. _____

3. _____

Datum obrane rada: _____

Rad sadrži: 28 stranica

0 tablica

8 slika

CD

Rad je vlastito autorsko djelo, koje je u potpunosti samostalno napisano uz naznaku izvora drugih autora i dokumenata korištenih u radu. Osim ako nije drukčije navedeno, sve ilustracije (tablice, slike i dr.) u radu su izvorni doprinos autora diplomskog rada. Autor je odgovoran za pribavljanje dopuštenja za korištenje ilustracija koje nisu njegov izvorni doprinos, kao i za sve eventualne posljedice koje mogu nastati zbog nedopuštenog preuzimanja ilustracija odnosno propusta u navođenju njihovog podrijetla.

Zahvala

Hvala mojoj dragoj mentorici Ani Ivanišević na nesebičnoj pomoći i podršci pri izradi ovog rada. Još jednom hvala što ste mi bili čvrsti oslonac pri prvim susretima s pacijentima koji su zahvaljujući Vama protekli s užitkom i bez straha.

Hvala mojim prijateljicama i prijateljima s faksa, a posebno Mii, Matei, Nikolini, Anji, Anđeli, Teni i Evi – hvala na svakoj podijeljenoj skripti, na svakoj zajedničkoj kavi, svakom savjetu i svakom zajedničkom izlasku. Užitak i čast mi je bila studirati s vama.

Hvala Mariani i Tomi koji su veliki dio našeg zajedničkog vremena proveli slušajući o mojim fakultetskim (ne)zgodama.

I za kraj, najveća zahvala ide mojim roditeljima i sestri, kojima ujedno i posvećujem ovaj rad. Sve što imam i sve što jesam, dugujem vama. Hvala vam što ste uvijek tu, ponosite se i bezuvjetno vjerujete u mene.

BIOAKTIVNI MATERIJALI ZA RETROGRADNO PUNJENJE

Sažetak

Endodontska kirurgija indicirana je kada nije moguća ortogradna kemo-mehanička obrada endodontskog prostora zbog čega perzistira intrakanalni infekt s posljedičnim patološkim zbivanjima oko vrška korijena zuba. Postupak uključuje resekciju vrška korijena te preparaciju i punjenje retrogradnog kaviteta. Svrha je retrogradnog punjenja postizanje apikalnog brtvljenja kao preduvjeta za cijeljenje tkiva periapiksa. Uz dimenzionalnu stabilnost u dodiru s tkivnom tekućinom i dobro brtvljenje, idealni materijal za retrogradno punjenje trebao bi: biti biokompatibilan, stimulirati regeneraciju apikalnog parodonta, imati antibakterijsko djelovanje i biti radioopak. Ranije su se za retrogradna punjenja rabili različiti materijali koji su samo djelomično zadovoljavali navedene zahtjeve: amalgam, gutaperka, zlato, cementi temeljeni na cink oksid eugenolu, stakleno-ionomernim cementima i kompozitnim smolama.

Unazad 30-ak godina materijali iz skupine hidrauličkih kalcijevih silikata materijali su izbora za retrogradna punjenja. Prvi materijal iz ove skupine bio je mineral trioksid agregat (MTA) koji je pokazao bioaktivnost, odnosno stvaranje veze između materijala i kosti. Uslijedile su formulacije bez aluminijskih elemenata u tragovima temeljene na trikalcij silikatu, poboljšane biokompatibilnosti i bioaktivnosti.

U recentne hidrauličke kalcijeve silikate ubrajaju se: BioAggregate, Biodentin, Calcium enriched mixture cement (CEM) te materijali koji se ponekad svrstavaju u biokeramičke materijale poput EndoSequence Root Repair Material (RRM), iRoot BP Plus RRM i Total Fill RRM. Prema kemijskom sastavu generički naziv za sve spomenute cemente bi trebao biti (hidraulički) kalcijevi silikati.

Suvremeni hidraulički kalcijevi silikati predstavljaju značajan iskorak u endodontskoj kirurgiji. Materijali se odlikuju višom razinom biokompatibilnosti, bioaktivnosti, rubnog brtvljenja, lakšom kliničkom manipulacijom i bržim stvrdnjavanjem u odnosu na MTA.

Ključne riječi:

apikalno brtvljenje; endodontska kirurgija; bioaktivnost; hidraulički kalcijevi silikati; retrogradno punjenje.

BIOACTIVE ROOT-END FILLING MATERIALS

Summary

Endodontic surgery is indicated when orthograde chemomechanic treatment of endodontic space is not possible, resulting in the persistence of the intracanal infection with ensuing pathological lesion around the tooth apex. The method includes resection and preparation of the apex and retrograde filling. The aim of the retrograde filling is to ensure apical sealing as a prerequisite for periapical healing process. Along with dimensional stability while in contact with tissue fluids and good sealing ability, ideal retrograde filling material should: be biocompatible, stimulate the regeneration of the apical periodontium, have antibacterial properties, and be radioopaque. Earlier materials used for retrograde filling fulfilled the requirements only partly: amalgam, guttapercha, gold, zinc oxide eugenol based cements, glass-ionomer cements, and composite resins.

For the past 30 years hydraulic calcium silicate cements have been the material of choice for retrograde filling. Mineral trioxide aggregate (MTA) was the first material from this group that has shown bioactivity, meaning it created a bond between the material and the bone. Next the formulas without aluminum and trace elements followed, based on tricalcium silicate, of enhanced biocompatibility and bioactivity.

Recent hydraulic calcium silicate cements are: BioAggregate, Biodentine, Calcium enriched mixture cements, and materials sometimes classified as bioceramics, like Endosequence Root Repair Material (RRM), iRoot BP Plus RRM, and Total Fill RRM. Generic name for all the cements mentioned above should be (hydraulic) calcium silicate cements.

Contemporary hydraulic calcium silicate cements present a valuable step forward in the field of endodontic surgery. These materials excel in higher level of biocompatibility, bioactivity, better apical sealing, easier manipulation, and faster setting compared to MTA.

Key words:

Apical sealing; endodontic surgery; bioactivity; hydraulic calcium silicate cements; retrograde filling

SADRŽAJ

1. UVOD	1
2. POVIJESNI PREGLED MATERIJALA ZA RETROGRADNO PUNJENJE.....	6
3. BIOAKTIVNI MATERIJALI.....	9
3.1. Hidraulički kalcijevi silikati	10
3.1.1. MTA	11
3.1.2 Biodentin	14
3.1.3 BioAggregate	16
3.1.4. Endosequence root repair	17
3.1.6. CEM	18
4. RASPRAVA.....	19
5. ZAKLJUČAK	22
6. LITERATURA.....	24
7. ŽIVOTOPIS	28

Popis skraćenica

CEM – smjese cemenata obogaćene kalcijem (*Calcium enriched mixture cements*)

C-S-H – kalcij silikat hidrat (*Calcium silicate hydrate*)

EBA – etoksibenzojeva kiselina (*ethoxy benzoic acid*)

IRM – *Intermediate Restorative Material*

MTA – mineral trioksid agregat (*Mineral Trioxide Aggregate*)

PMMA – polimetil metakrilat (*Polymethyl methacrylate*)

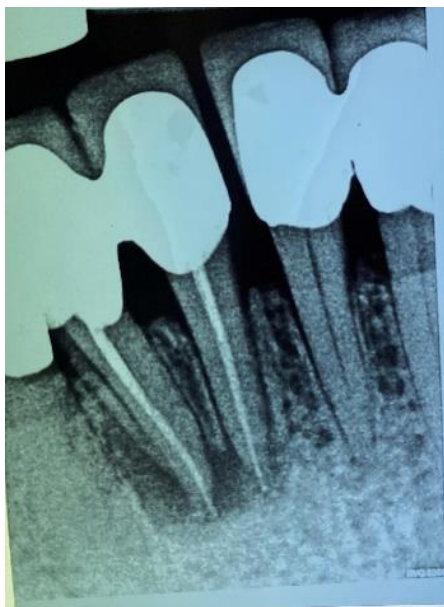RRM – *Root Repair Material*

SIC – staklenoionomerni cement

ZOE – cink oksid eugenol (*zinc oxide eugenol*)

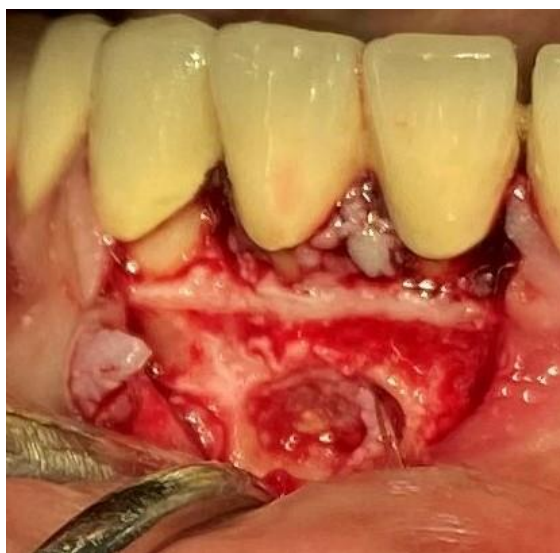1. UVOD

Endodontska kirurgija dodirno je područje endodoncije i oralne kirurgije, čiji je cilj minimalizirati potrebu za ekstrakcijom zuba uzročnika periapikalnog procesa kada lezija endodontskog podrijetla ne odgovara na konvencionalan endodontski tretman (Slika 1) (1). Cilj endodontske kirurgije je postići regeneraciju periapikalnog tkiva uklanjanjem inficiranog tkiva zajedno s resekcijom vrška korijena zuba i retrogradnim brtvljenjem korijenskog kanala odgovarajućim materijalom kako bi se spriječila mogućnost reinfekcije (2). Indikacije za postupak mogu biti određene greške koje se događaju prilikom ortogradnog endodontskog tretmana - lom instrumenta u apikalnoj trećini, transportacija apeksa, *fausse route* ili prepunjenje kanala uz pozitivan radiološki nalaz i postojanje kliničkih simptoma. Uz to, indikacije su i postojanje nadogradnje i krunice na zubu (3) ili pak složena anatomija zuba koja onemogućava uspješan ishod ortogradnog endodontskog tretmana poput izrazito zavijenih ili kalcificiranih kanala ili postojanje račvišta kanala u apikalnom dijelu (4). Dodatna indikacija je uklanjanje i patohistološka dijagnostika radiotransparentne periapikalne lezije promjera većeg od 8mm koja ne cijeli, kako bi se uklonila sumnja na potencijalan maligni karakter lezije (5). Kontraindikacije su prisutnost sistemskih bolesti poput leukemije ili nekontroliranog dijabetesa, nemogućnost restauracije zuba zbog opširnog gubitka zubnog tkiva, prisutnost dubokog parodontnog džepa ili pomičnosti 3. stupnja, prekratak preostali dio korijena i blizina anatomskih struktura koje bi se tokom operativnog postupka mogle oštetiti (3).



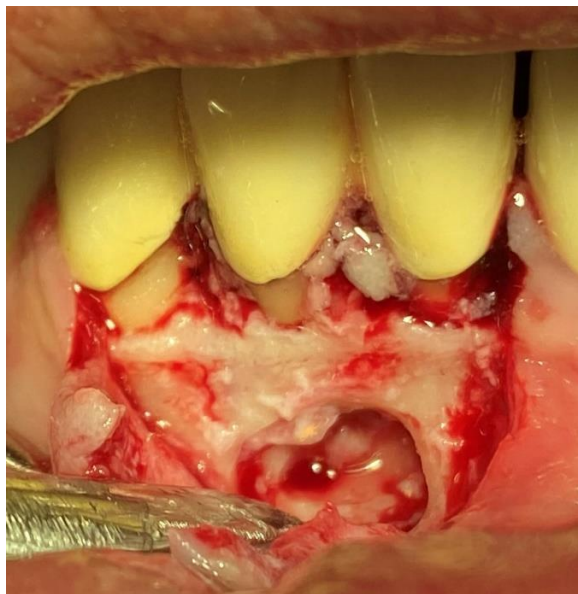
Slika 1. Klinički slučaj: zub 42 na kojem perzistira periapikalni proces usprkos provedenoj endodontskoj terapiji

Nakon aplikacije anestetika, incizije mekog tkiva i odizanja režnja (slika 2), pristupa se osteotomiji čija opsežnost ovisi o veličini defekta kosti koji je nastao uslijed postojanja periapikalnog procesa.



Slika 2. Klinički slučaj: Odizanje režnja nakon incizije mekog tkiva i prikazivanje kosti i periapikalnog procesa u području periapeksa zuba 42

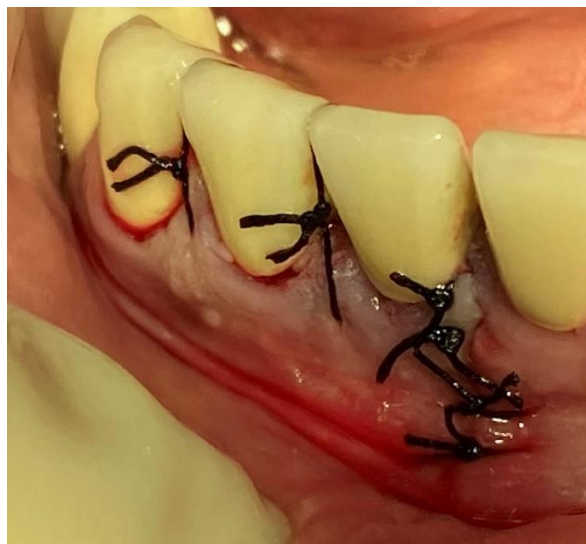Uklanjanje kosti mora biti najmanje moguće, ali dovoljno da omogući vidljivost tijekom zahvata i klinički uspjeh terapije (6). Nakon osteotomije pristupa se uklanjanju granulacijskog tkiva i resekciji vrška korijena (slika 3). Resecira se u pravilu posljednjih 3 mm korijena zbog učestalih ramifikacija i lateralnih kanalića u tom području (7). Tradicionalno se preporuča resekcija vrška korijena pod kutom od 45 stupnjeva, primarno zbog bolje vidljivosti, iako se uporabom modernih mikroskopa i mikrozrcala smanjuje potreba za angulacijom (8).



Slika 3. Klinički slučaj: uklanjanje granulacijskog tkiva, oblikovanje kosti i resekcija vrška korijena zuba 42

Nakon resekcije pristupa se oblikovanju retrogradnog kaviteta strojnim, odnosno u modernoj endodontskoj kirurgiji, ultrazvučnim instrumentima. Oni zbog svog oblika omogućavaju jednostavnije postizanje paralelnosti stijenki kaviteta s aksijalnom osi zuba i dubine preparacije od najmanje 3 mm uz minimalno uklanjanje zdravog zubnog i koštanog tkiva (9). Slijedi aplikacija materijala za retrogradno punjenje čija je osnovna zadaća brtvljenje isprepariranog kaviteta kako bi se spriječio prodor bakterija ili njihovih nusprodukata u korijenske kanale i reinfekcija periradikularnog tkiva (8).

Završno se, ovisno o veličini defekta kosti, može aplicirati koštani nadomjestak te se šivaju meka tkiva (slika 4).



Slika 4. Klinički slučaj: Šivanje mekih tkiva nakon provedene apikotomije

Uspjeh zahvata ovisi ponajviše o dva čimbenika – uklanjanju nekrotičnog, odnosno inficiranog tkiva i učinkovitom brtvljenju korijenskog kanala (10). Stopa uspješnosti kontinuirano raste uvođenjem moderne tehnologije poput lupa, mikroskopa i ultrasoničnih nastavaka te trenutno iznosi između 74% i 92% (11), no uvjerljivo najistraživaniji čimbenik uspješnosti endo-kirurškog zahvata su materijali koji se koriste za retrogradno punjenje. Budući da sama kiretaža periapikalne lezije uklanja posljedicu, ali ne i sam uzrok apikalnog propuštanja, uspješnost zahvata ovisi o materijalu koji osigurava apikalno brtvljenje, a trebao bi biti dimenzijski stabilan, vezati se na stijenke korijenskog kanala, djelovati antibakterijski, omogućiti regeneraciju kosti te naposljetku neće biti toksičan za organizam (8).

Među starijim materijalima koji se još uvijek koriste za retrogradno punjenje najzastupljeniji su amalgam i cink-oksidi eugenolni cementi. Međutim, njihovo mjesto sve više zauzimaju moderni materijali među kojima prednjače hidraulički kalcijevi silikati.

Svrha ovog rada je pregledno prikazati prednosti suvremenih materijala za retrogradno punjenje temeljenih na kalcijevim silikatima u odnosu na tradicionalne materijale za retrogradno punjenje. Nadalje, svrha je međusobno komparirati sastave, dinamiku stvrdnjavanja i kliničku manipulaciju bioaktivnih materijala za retrogradno punjenje trenutno dostupnih na tržištu, a koje generički svrstavamo u hidrauličke kalcijeve silikate.

2. POVIJESNI PREGLED MATERIJALA ZA RETROGRADNO PUNJENJE

Paralelno s razvojem tehnika koje se koriste u endodontskoj kirurgiji, od samih početaka pa sve do danas razvijaju se i materijali koji se upotrebljavaju za postupak retrogradnog punjenja. Još od 1884. godine koristi se amalgam te se smatra osnovnim materijalom s čijim se svojstvima uspoređuju ostali moderniji materijali (12). Njegove prednosti su cijena, dostupnost, lako rukovanje, radioopaknost i netopljivost. Međutim, amalgam je materijal osjetljiv na vlagu, podložan koroziji i propuštanju, zahtijeva opsežnu preparaciju jer se retinira mehanički, dugo se stvrdnjava, uzrok je nastanka amalgamskih tetovaža i, što je najvažnije, može biti uzrok upale periradikularnog tkiva te djelovati toksično na organizam (13). Potonje je razlog zbog kojeg za amalgam u modernoj dentalnoj medicini više gotovo nema mjesta.

Cink-oksidi eugenolni cementi (ZOE) spominju se od 1962. godine kao materijali za retrogradno punjenje zbog jednostavnog rukovanja i zadovoljavajućih postoperativnih rezultata (14). Sastoje se od tekućine eugenola i cink-oksidge praška. Sami ZOE u svojem početnom obliku nije bio pogodan budući da je topiv u tjelesnim tekućinama, ima dugo vrijeme stvrdnjavanja i loša mehanička svojstva te nosi visoki rizik citotoksičnosti (15). Međutim, dva pripravka ZOE – IRM (Dentsply Sirona, Ballaigues, Švicarska) i Super EBA (Harry Bosworth Co., Skokie, SAD) – pokazuju bolja svojstva koja ih čine prikladnijima za upotrebu u endodontskoj kirurgiji. Naime, eugenol, koji se smatra glavnim krivcem za citotoksičnost ZOE, otpušta se hidrolizom s površine cementa (16). Intermediate restorative material (IRM) sadrži polimetilmetakrilat (PMMA) u masenom udjelu od 20% i pretpostavka je da eugenol ima afinitet prema PMMA koji time smanjuje količinu slobodnog eugenola koji bi mogao djelovati citotoksično na organizam. Prašak Super ortoetoksibenzojeve kiseline (Super EBA) cementa sastoji se od 60% cinkovog oksida (ZnO), 34% silicijevog dioksida (SiO₂) i 6% smole, a tekućina je spoj 62,5% ortoetoksibenzojeve kiseline (EBA) i 37,5% eugenola (17). Prvi se put u kontekstu materijala za retrogradno punjenje spominje 1970. godine (18) zbog plastičnosti koja omogućava jednostavnije rukovanje, adhezije na dentin čak i uz prisutnost vlage i adekvatne brzine stvrdnjavanja. (19). Međutim, komplicirani su za rukovanje i radiolucetni, te dugotrajno ne brtve dobro (20).

Smith počinje 1968. godine koristiti polikarboksilatni cement koji je osmišljen kao napredna verzija već postojećeg cink-fosfatnog cementa u kojoj je fosforna kiselina zamijenjena poliakrilnom. Glavna prednost je sposobnost materijala da se kemijski veže za tvrda zubna tkiva međusobnom reakcijom iona kalcija i poliakrilne kiseline (21). Međutim, sam polikarboksilatni cement nije zaživio kao materijal za retrogradno punjenje budući da je pokazao lošiju sposobnost brtvljenja od amalgama. U trenutku kada je u sastavu

polikarboksilatnog cementa prašak cink-oksida zamijenjen s aluminosilikatnim staklom, dobiven je staklenoionomerni cement.

Staklenoionomerni cement (SIC) koji je u upotrebi od 1971. godine, usprkos svojoj jednostavnosti rukovanja, biokompatibilnosti i stvaranju kemijske veze s dentinom, nije se pokazao kao adekvatan materijal za retrogradno punjenje. Naime, sporo stvrdnjavanje, zahtjevna manipulacija i osjetljivost na vlagu tokom stvrdnjavanja ga čine nepogodnim za upotrebu u uvjetima smanjene vidljivosti i otežanog održavanja suhog radnog polja (22). Ipak, zbog činjenice da se ne mijenja dimenzijski tokom stvrdnjavanja, da otpušta fluoride i da nema potrebe za korištenjem vezujućeg agensa, i dalje je važan materijal u drugim segmentima stomatologije (23).

Još jedan od materijala koji se sam po sebi ne koristi za retrogradno punjenje, ali služi kao baza i inspiracija za razvoj modernih bioaktivnih materijala koji se mogu koristiti u te svrhe je kalcij hidroksid. Od 1920-ih proučava se njegovo djelovanje na zubna tkiva. Kalcij hidroksid ima dokazano antimikrobno djelovanje zahvaljujući visokom pH od 12,6 koji je posljedica disocijacije spoja na ione kalcija i hidroksidne ione. U dodiru s tkivom dolazi do nastanka područja sterilne nekroze ispod kojeg se nakon 7 do 10 dana mogu uočiti područja mineralizacije. Sposobnost materijala da aktivira tkivne enzime poput alkalne fosfataze koja zatim uzrokuje otpuštanje fosfata i dovodi do mineralizacije tkiva je ono što ga čini standardnim materijalom u terapiji vitalne pulpe. Međutim, nije pogodan u terapiji eksternih površina zuba, kao na primjer perforacije korijena ili kao materijal za retrogradno punjenje zbog svoje topivosti u tkivnim tekućinama i loše sposobnosti brtvljenja (24).

Početkom 1990-ih u ulozi materijala za retrogradno punjenje počinju se koristiti moderni bioaktivni materijali. Prvi takav materijal je ProRoot MTA (Dentsply Sirona, Ballaigues, Švicarska) – poznat kao mineral trioksid agregat (MTA) – razvijen od strane prof. Mahmouda Torabinejada i kolega (25).

3. BIOAKTIVNI MATERIJALI

Bioaktivnost materijala definira se kao svojstvo materijala da nakon uranjanja u simuliranu tjelesnu tekućinu kroz određeno vrijeme na površini stvara spoj sličan apatitu (26). Prema definiciji u bioaktivne, a ujedno i biointeraktivne materijale spadaju kalcijevi silikati i kalcijevi aluminati, dok se staklenoionomerni cementi i ostali materijali koji otpuštaju ione npr. fluora, smatraju isključivo biointeraktivnima (26). Bioaktivni materijali imaju regeneracijski, reparacijski i rekonstrukcijski utjecaj na vitalna tkiva te djeluju baktericidno i bakteriostatski. Dolaze u praškastom obliku, miješaju se s vodom i stvrdnjavaju acido-baznom reakcijom (26). U stomatologiji su izazvali revoluciju zbog poticanja zacjeljivanja i održavanja vitaliteta pulpnog tkiva (27). U kontekstu materijala za retrogradno punjenje to znači da za razliku od amalgama, cink-oksida i ostalih materijala koji su se u prošlosti koristili u endodontskoj kirurgiji, bioaktivni materijali svojim djelovanjem potiču cijeljenje tkiva, formiranje cementa i kosti na reseciranom području, nastanak depozita apatita, bolje brtve, stvrdnjavaju se u prisustvu vode i, iznimno važno, biokompatibilni su (26).

U bioaktivne materijale koji se koriste za retrogradno punjenje spadaju hidraulički kalcijevi silikati čiji su najpoznatiji predstavnici MTA, Biodentine (Saint-Maur-des-Fosse, Cedex Francuska), EndoSequence (Brasseler, Savannah, SAD) i BioAggregate (Innovative BioCeramix, Vancouver, Kanada)

3.1. Hidraulički kalcijevi silikati

Hidraulički cementi uvode revoluciju u dentalnu medicinu. Upravo njihova hidrauličnost čini ih materijalima izbora za retrogradno punjenje. Naime, materijalima koji su hidraulični je za stvrdnjavanje i dostizanje optimalnih mehaničkih svojstava potrebna voda i dimenzijski su stabilni u prisustvu vlage. U kontaktu s tkivnim tekućinama, dovode do precipitacije apatita nakon čega slijedi formiranje struktura nalik šiljcima u dentinu (28). Nakon miješanja praška s vodom, reakcijom hidratacije dolazi do egzotermne reakcije tijekom koje nastaju produkti – kalcijev hidroksid i koloidni gel hidriranog kalcijevog silikata (C-S-H) koji se zatim postupno stvrdnjava dok pH raste zbog disocijacije kalcijevog hidroksida (29).

Postoji nekoliko čimbenika koji utječu na sposobnost retencije ovih materijala na dentinske stijenke retrogradnog kaviteta i na njihova fizikalna svojstva. Neki od njih su postojanje mjehurića zraka unutar smjese, veličina čestica, temperatura, omjer vode i praha u smjesi i količina vlage (30). U slučajevima kada se koriste inkapsulirani preparati (poput npr.

Biodentina ili MM-MTA (Micro Mega, Besançon, Francuska)), smanjena je mogućnost postojanja mjehurića zraka i neadekvatnog omjera praha i tekućine.

Veličina čestica materijala ima obrnuto proporcionalan odnos s jačinom sveze s dentinom (31). Naime, pretpostavlja se da manje čestice materijala bolje penetriraju u dentinske tubuluse ukoliko je dentin predtretiran. Međutim, druga pretpostavka je da manje čestice cementa omogućavaju jaču reakciju hidratacije i posljedično bolje otpuštanje iona kalcija koji zatim precipitiraju veću količinu kalcijevog fosfata i struktura nalik šiljcima koje su zadužene za mikromehaničko sidrenje i otpor istiskivanju materijala iz kanala (31).

Da bi se ubrzalo stvrdnjavanje, nekim preparatima se dodaje kalcijev klorid, dok ga prisutnost natrijevog fluorida u smjesi usporava. Vrijeme stvrdnjavanja također može biti produženo nakon kontaminacije krvlju zbog proteina koji usporavaju proces. Istraživanja pokazuju da cementi temeljeni na kalcijevom silikatu imaju veću sposobnost otpuštanja iona kalcija te brže formiraju apatit i imaju predvidljiviji ishod cijeljenja od cemenata temeljenih na kalcijevom hidroksidu (32).

Prvi hidraulički cement koji ima primjenu u dentalnoj medicini je Portland cement, poput onoga koji se koristi u građevinskoj industriji, kojemu je dodan bizmutov oksid za radioopaknost i time je dobiven MTA (33).

3.1.1. MTA

MTA je materijal koji je u upotrebi od 1998. godine (20). Sastav MTA-a jednak je sastavu pročišćenog Portland cementa uz dodatak bizmutovog oksida kao radioopakera. Sastoji se od finih hidrofilnih čestica dikalcijevog i trikalcijevog silikata, trikalcijevog aluminata, kalcijevog sulfata i tetrakalcijevog aluminoferita koje se miješaju s destiliranom vodom. Neka od svojstava su mu slična kalcijevom hidroksidu budući da je kalcij hidroksid reakcijski proizvod materijala – biokompatibilnost, pH, antimikrobna svojstva i poticanje stvaranja dentina na način da dovodi do oslobađanja proteina dentinskog matriksa (20).

Prašak MTA-a miješa se s fiziološkom otopinom u omjeru 3:1 do putty konzistencije maksimalno 4 minute kako ne bi došlo do dehidracije materijala zbog čega je ujedno važno osigurati vlažne uvjete za vrijeme stvrdnjavanja materijala. Tijekom reakcije hidratacije trikalcij silikata ($3\text{CaO}\cdot\text{SiO}_2$) i dikalcij silikata ($2\text{CaO}\cdot\text{SiO}_2$) dolazi do nastanka kalcijevog hidroksida i gela C-S-H što posljedično dovodi do rasta pH. Otpušteni ioni kalcija difundiraju

u dentinske tubuluse te im se tijekom stvrdnjavanja povećava koncentracija. Gel nastao hidriranjem komponenti je u početnoj fazi porozan i slabo kristaliziran, ali s vremenom stvrdnjava (34).

MTA brtvi bolje od cink oksid eugenola i amalgama, dimenzijski je stabilan i potiče cementogenezu. Dobra sposobnost brtvljenja posljedica je stvaranja veze s dentinom, ekspanzije tijekom stvrdnjavanja i trenja između materijala i stijenki (35). Antibakterijska aktivnost očituje se protiv *S. aureus*, *E. faecalis* i *P. aeruginosa* (36) i duuguje ju kalcijevom hidroksidu i njegovoj alkalnosti - pH materijala iznosi 10,5 nakon miješanja, a nakon 3 sata poraste na 12,5. Nadmašuje sposobnost kalcijevog hidroksida u formiranju dentinskog mosta. Naime, dentinski most formiran pod utjecajem kalcijevog hidroksida sadrži tunelaste šupljine, dok se pod utjecajem MTA brže stvara dentinski most bolje kvalitete s manje šupljina i stoga je MTA standard u konzervativnoj terapiji vitalne pulpe (37).

Neki od osnovnih nedostataka MTA-a su dugo vrijeme stvrdnjavanja i kompleksnost uporabe. U periodu nakon stvrdnjavanja je cement još uvijek porozan, a konačnu čvrstoću poprima kroz 6 sati. Za završetak hidracije i precipitaciju spojeva je potrebno i do nekoliko dana (38). Također, može dovesti do diskoloracije tvrdih zubnih tkiva i ne može se koristiti kao zamjena za dentin u ortogradnoj restauraciji.

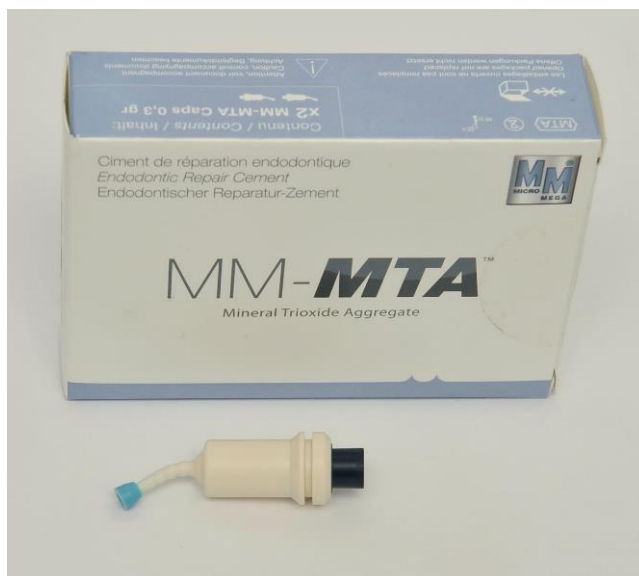Dolazi u sivoj i bijeloj boji. Željezo u sastavu daje mu sivu boju, zbog koje može dovesti do diskoloracije zuba i gingive. Također, čestice bijelog MTA su manjeg promjera što posljedično dovodi do bržeg stvrdnjavanja i jednostavnijeg rukovanja (29).

Usprkos boljim svojstvima nekih novijih materijala, MTA se i dalje smatra standardom u vitalnoj terapiji pulpe mladih trajnih zubi (direktnom i indirektnom prekrivanju pulpe i u apeksogenezi), zatvaranju perforacija, a rabi se i kao materijal za ortogradno punjenje korijenskih kanala (39). U nastojanju da se zadrže pozitivna svojstva MTA cementa, a da se otklone njegove mane, nastajale su novije generacije materijala, kao na primjer Biodentin.

Neki od komercijalno dostupnih MTA materijala su: ProRoot MTA (Dentsply Sirona, Ballaigues, Switzerland), MM MTA (MicroMega, Besancon, Francuska), MTA Angelus (Angelus, Londrina, Parana, Brazil) i Retro MTA (BioMTA, Seoul, Koreja).

ProRoot je prvi komercijalno dostupan preparat MTA-a s kojim se uspoređuju ostali MTA cementi. Porozniji je i dulje se stvrdnjava od drugih MTA podvrsta.

Jedna od varijacija MTA proizvođača Micro Mega – MM MTA - u svome sastavu sadrži i kalcijev karbonat koji služi kao akcelerator i time vrijeme stvrdnjavanja smanjuje na svega 20 minuta. Dolazi u kapsulama koje se miješaju u amalgamatoru što pojednostavljuje proces aplikacije i garantira homogenu teksturu (slika 5). Vodeći je materijal od navedenih po količini otpuštenih kalcijevih iona (40).

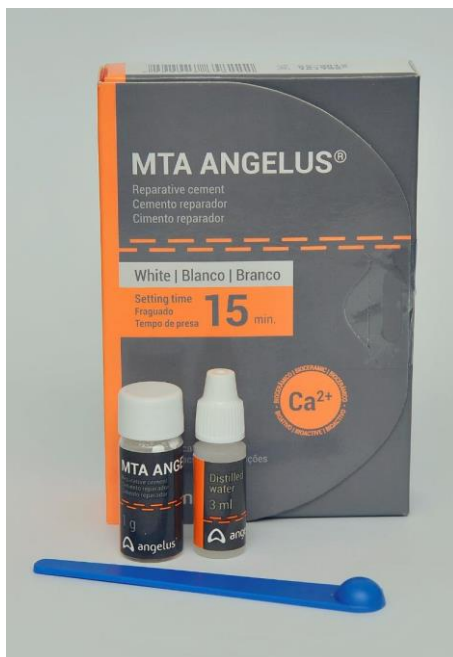

Slika 5. Pakiranje i kapsula MM-MTA-a koja sadrži komponente koje se prije upotrebe miješaju u amalgamatoru

Preuzeto s dopuštenjem: doc.dr.sc. Ana Ivanišević

Retro MTA podvrsta je bijelog MTA proizvođača BioMTA s vremenom stvrdnjavanja od 150 sekundi i niskom citotoksičnosti budući da je bizmutov oksid zamijenjen s kompleksom kalcija i cirkonija za radioopaknost.

Jedan od novijih oblika MTA-a čijem su sastavu dodani plastifikatori je MTA Angelus (slika 6). Ima brzo vrijeme stvrdnjavanja od 15 minuta i lakše se adaptira u kavitet budući da ima bolju konzistenciju. Ne dovodi do diskoloracije.



Slika 6: Sadržaj pakiranja MTA Angelusa – prašak i tekućina koji se ručno miješaju

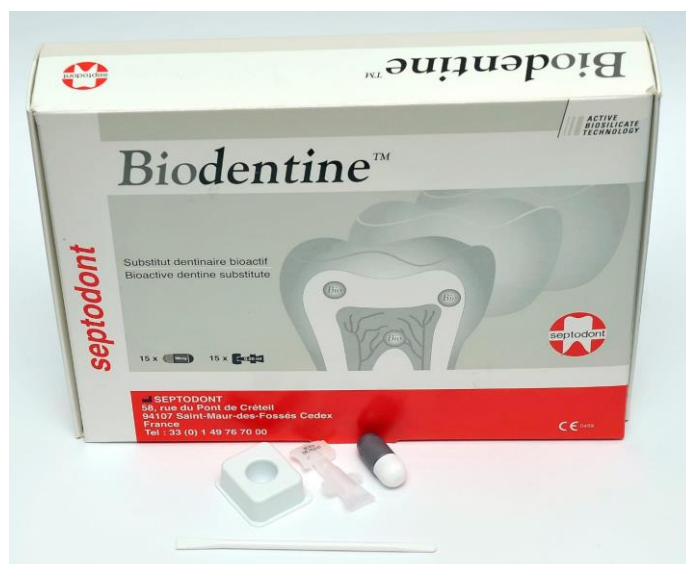Preuzeto s dopuštenjem: doc.dr.sc. Ana Ivanišević

3.1.2 Biodentin

Tvrtka Septodont (Saint-Maur-des-Fosse, Cedex Francuska) 2011. godine na tržište plasira brzovezujući cement na bazi kalcijevog silikata – Biodentin. Razvijen je kao bioaktivna zamjena za dentin sa svojstvima sličnima pravome dentinu i sa stimulirajućim efektom na vitalno tkivo pulpe koji dovodi do stvaranja tercijarnog dentina (41).

Sastoji se od inkapsuliranog praška visoko pročišćenog sintetičkog trikalcij silikata, kalcijevog karbonata i cirkonijskog dioksida koji je dodan zbog radioopaknosti. Silikati čine 70% masenog udjela dehidriranog praška. Tekućina je otopina kalcijevog klorida i pomoćnih tvari. Dodatkom kalcijevog karbonata u prašak i kalcijevog klorida u tekućinu, smanjeno je vrijeme stvrdnjavanja u odnosu na MTA i iznosi 9 do 12 minuta. Još jedna prednost dodavanja kalcijevog klorida je da povećava otpuštanje kalcijevih iona koji reagiraju s fosfatnim ionima iz tjelesnih tekućina i stvaraju soli kalcijevih fosfata koje se nakon hidratacije precipitiraju u spojeve slične hidroksiapatitu. Kristali se precipitiraju na spoju materijala i dentina i između

kolagenih fibrila te tako stvaraju kemijsku i mehaničku vezu i smanjuju rubno propuštanje (35). Također, prisutstvom kalcijevog karbonata smanjuje se ukupni udio vode u smjesi koja je nužna za stvrdnjavanje, ali ujedno i usporava sami proces (42). Utjecaj na vrijeme stvrdnjavanja ima i omjer silikata. Naime, dikalcijev silikat koji je u Biodentinu izostavljen, a nalazi se npr. u MTA-u, sporo se hidrira što produžava potrebno vrijeme stvrdnjavanja i utječe na homogenost smjese. Homogenija smjesa biodentina se bolje adaptira uz marginalne stjenke i samim time bolje brtvi. Kombinacija svih tih faktora čini biodentin superiornijim materijalom od MTA-a što se tiče sposobnosti brtvljenja (31). Dodatna prednost biodentina nad MTA-om u smislu materijala za retrogradno punjenje je ta što dolazi u inkapsuliranim dozama praška koje se trituriraju nakon dodavanja pet kapljica tekućine (slika 7) (20).



Slika 7. Sadržaj pakiranja Biodentina – inkapsulirani prašak i tekućina koja se dodaje u kapsulu prije trituracije

Preuzeto s dopuštenjem: doc.dr.sc. Ana Ivanišević

Nije potreban predtretman dentina niti slojevanje, već se unosi kao bulk materijal. Specifično svojstvo biodentina je činjenica da mu se čvrstoća povećava s vremenom sve dok nakon otprilike 30 dana ne dosegne savojnu čvrstoću od otprilike 300 MPa, što je vrlo slično savojnoj čvrstoći dentina od 297 MPa (43). Pokazuje najvišu sposobnost otpuštanja i inkorporiranja kalcijevih i silicijevih iona u dentin korijenskih kanalića nakon kontakta s

tekućinom koja sadrži fosfate u odnosu na materijale poput ProRoot MTA i EndoSequence BC punila.

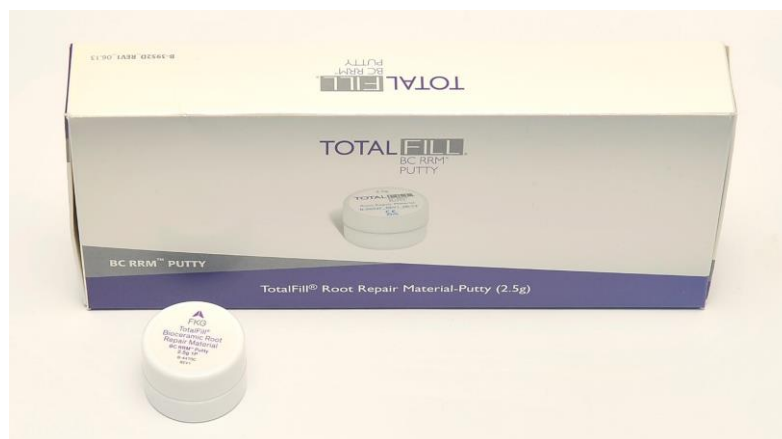Konzistencija zamiješanog biodentina je kremasta pasta. Smanjeno vrijeme stvrdnjavanja u odnosu na MTA postignuto je smanjenjem količine tekućine, povećanjem ukupne površine čestica, odnosno smanjivanjem njihove pojedinačne veličine i dodatkom kalcijevog klorida u tekućinu. Za razliku od MTA, može se koristiti kao zamjena za dentin i ima njemu sličnija svojstva poput savojne čvrstoće i koeficijenta elastičnosti. Brže se stvrdnjava, otpušta više iona kalcija, lakši je za rukovanje, gušći je, manje porozan i ne dovodi do diskoloracije. Materijal je izbora za terapiju perforacije, resorpcije, apeksifikacije, a naročito je korišten kao materijal za retrogradno punjenje (44).

3.1.3 BioAggregate

Tijekom prošlog desetljeća proizveden je prvi cement s nanočesticama pod nazivom BioAggregate (Innovative Bioceramix, Canada BC, Vancouver). Sastoji se od pročišćenih hidrauličkih nano čestica kalcijevog silikata, kalcijevog hidroksida i kalcijevog fosfata (45). U principu se radi o sličnim sastojcima kao i MTA uz izuzetak aluminijskog oksida i dodatka tantalovog oksida umjesto bizmutovog oksida. Jednostavan je za manipulaciju - nakon miješanja praška s vodom nastaje pasta guste teksture koja se jednostavno unosi u kavitet i ima radno vrijeme oko 5 minuta. Prema potrebi se radno vrijeme može produžiti prekrivanjem zamiješanog materijala vlažnom gazom (46). Korišten kao materijal za retrogradno punjenje, pokazuje izvrsno svojstvo brtvljenja, djeluje antimikrobno, biokompatibilan je i inducira regeneraciju kosti i parodontalnog tkiva, a u usporedbi s MTA je bolji u svim tim svojstvima (47). Za razliku od MTA ne izaziva subkutanu inflamatornu reakciju i ne sadrži arsen koji u MTA može biti potencijalno toksičan. Međutim, stvrdnjava se 4 sata. Zbog dugog vremena stvrdnjavanja i dokazano lošijih mehaničkih svojstava ne može biti potpuna zamjena za MTA, iako ima podjednaku biokompatibilnost i sposobnost brtvljenja te je jednostavniji za rukovanje (35).

3.1.4. Endosequence root repair

Endosequence Root Repair Material (Brassler USA, Savannah, SAD), poznat i kao Total Fill RRM (Ivoclar Vivadent, Schan, Lichtenstein) još je jedan od materijala na bazi kalcijevog silikata, unaprijed zamiješan i dostupan u kitastoj konzistenciji u obliku paste (Slika 8). Sastoji se od trikalcijevih silikata, cirkonijevog oksida, tantalovog peroksida, kalcijevog fosfata i čestica punila. Ovaj biokeramički materijal ima izvrsna fizikalna i biološka svojstva te je jednostavan za rukovanje. Ima visoki pH, hidrofilan je, netopljiv, radioopak i ne sadrži aluminij. Stvrdnjava se u prisutnosti vlage, te ga to čini izvrsnim materijalom za upotrebu u endo-kirurgiji. U teoriji je i sama tekućina koja se nalazi u dentinskim kanalićima dovoljna za potpuno stvrdnjavanje ERRM-a. Način rukovanja je isti kao i kod Bioaggregate, a mnogo jednostavniji nego kod MTA (35).



Slika 8. Pakiranje Total Fill RRM-a - materijal je unaprijed zamiješan i spreman za upotrebu u obliku paste

Preuzeto s dopuštenjem: doc.dr.sc. Ana Ivanišević

Materijal ima sličnu antibakterijsku i antifungalnu aktivnost kao MTA, ali bolje brtvi. Naime, čestice ovog materijala imaju prosječnu veličinu od $1 \times 10^{-3} \mu\text{m}$ – što znači da je njegova veza s dentinom jača od one koju pokazuju npr. Biodentin ili MM-MTA. Čestice te veličine penetriraju dublje u dentinske kanaliće i materijal se stvrdnjava u kontaktu s tekućinom iz kanalića što vezu čini snažnijom i onemogućava potencijalne dimenzijske promjene. (35).

Također, za razliku od ostalih materijala, sadrži i soli fosfata. Tokom stvrdnjavanja dolazi do hidratacije kalcijevog silikata i stvaranja gela hidriranog kalcijevog silikata (C-S-H) i kalcijevog hidroksida koji reagira s kalcijevim fosfatom i dolazi do precipitacije hidroksiapatita unutar gela C-S-H. Budući da dolazi do stvaranja hidroksiapatita – veza s dentinom je čvršća.

Mana TotalFill-a je njegovo produženo vrijeme stvrdnjavanja od 2 do 4 h, duže od MM-MTA-a ili Biodentina. Iako se duže vrijeme stvrdnjavanja povezuje s povećanim otpuštanjem kalcijevih iona koji sudjeluju u precipitaciji kristala, ujedno čini materijal osjetljivijim na kontaminaciju (31). Vrijeme stvrdnjavanja dodatno raste s prisutnošću vlage (35).

U teoriji je ovaj materijal izvrsna zamjena za MTA s obzirom da je jednostavniji za rukovanje, međutim potrebno je još istraživanja kako bi se potvrdila njegova svojstva (35).

3.1.6. CEM

Mješavine cemenata obogaćene kalcijem (Calcium-enriched mixture cement, CEM) u upotrebi su od 2006. godine, a predstavljeni su kao materijal koji je u boji zuba, baziran na vodi s načinom primjene i pH sličnim MTA-u, ali s drugačijim kemijskim sastavom (35). Osnovna razlika u sastavu od MTA-a je prisutnost fosfata. Čestice materijala su manje nego kod MTA, što je razlog boljeg brtvljenja i bržeg stvrdnjavanja – 50 min. Otpuštaju hidroksidne, kalcijeve i fosfatne ione te tako dovode do formiranja hidroksiapatita (35). Sastoje se od kalcijevog oksida, kalcijevog fosfata, kalcijevog karbonata, kalcijevog silikata, kalcijevog sulfata i kalcijevog klorida. Imaju dokazano dobra svojstva kao materijal za retrogradno punjenje zbog regenerativnog odgovora periapikalnog tkiva i povoljniji su cjenovno od MTA. Predstavnik je Tech Biosealer Root End.

4. RASPRAVA

Još 1982. godine bioaktivni je materijal definiran kao „*onaj koji na spoju materijala i tkiva izaziva specifičan biološki odgovor koji rezultira stvaranjem veze između tkiva i materijala*“ (48). U slučaju bioaktivnih dentalnih materijala – ponajprije hidrauličkih kalcijevih silikata - to znači da u kontaktu s tkivnim tekućinama dovode do precipitacije apatita nakon čega slijedi formiranje struktura nalik šiljcima u dentinu (28). Nadalje, ovi materijali imaju regeneracijski, reparacijski i rekonstrukcijski utjecaj na vitalna tkiva te djeluju baktericidno i bakteriostatski (26). U kontekstu materijala koji se koriste za retrogradno punjenje to znači da, za razliku od amalgama, cink oksid eugenolnih cemenata i ostalih materijala koji su se u prošlosti koristili u endodontskoj kirurgiji, bioaktivni materijali svojim djelovanjem potiču cijeljenje tkiva, formiranje cementa i kosti na reseciranom području, nastanak depozita apatita, bolje brtve, stvrdnjavaju se u prisustvu vode i, iznimno važno, biokompatibilni su (26). Prvi bioaktivni materijal korišten za retrogradno punjenje je MTA (20).

MTA je biokompatibilan materijal s visokim pH zbog kojeg ima antimikrobno djelovanje, stvrdnjava se u vlažnim uvjetima, dimenzijski je stabilan, potiče cementogenezu i brtvi bolje od amalgama i ZOE cemenata (35). Međutim, ne može se koristiti kao zamjena za dentin, vrijeme stvrdnjavanja mu iznosi i do 3 sata, zahtjeva ručno miješanje jer dolazi u obliku praška koji se miješa s fiziološkom otopinom i ima konzistenciju kojom je teško manipulirati (23). Da bi se nadvladale mane MTA-a, a zadržale njegove prednosti, osmišljeni su noviji bioaktivni materijali.

Biodentin je jednostavniji za rukovanje od MTA budući da dolazi u inkapsuliranom obliku, konzistencije je kremaste paste koja se jednostavno unosi i zahvaljujući dodatku kalcijevog karbonata i kalcijevog klorida ima skraćeno vrijeme stvrdnjavanja od svega 12 minuta, a potpunu tvrdoću postiže nakon 45 minuta (23). Još jedna prednost dodavanja kalcijevog klorida je što povećava otpuštanje kalcijevih iona koji reagiraju s fosfatnim ionima iz tjelesnih tekućina i stvaraju soli kalcijevih fosfata koje se nakon hidratacije precipitiraju u spojeve slične hidroksiapatitu (35). Također, za razliku od MTA koji sadrži i dikalcij silikate koji usporavaju proces stvrdnjavanja, Biodentin u svome sastavu sadrži samo trikalcij silikate zbog čega je smjesa ujedno homogenija i samim time bolje brtvi (31).

Bioaggregate je prvi cement s nanočesticama koje penetriraju dublje u dentinske tubuluse i time ostvaruje jaču svezu s dentinom prethodnih cemenata (31). Međutim ima dugo vrijeme stvrdnjavanja od čak 4 sata i lošija mehanička svojstva od MTA-a što ga sprječava da postane zamjena za MTA iako je jednako biokompatibilan, dobro brtvi i jednostavan je za rukovanje (35).

Endosequence RRM je materijal sličan Biodentinu – inkapsuliran je i ne sadrži dikalcijeve silikate te je jednostavniji za rukovanje od MTA. Međutim, zbog manje veličine čestica bolje brtvi i od MTA i od Biodentina. U sastavu praška cementa se nalaze i soli fosfata koje omogućuje precipitaciju hidroksiapatita i samim time čvršću vezu s dentinom (31). Vrijeme stvrdnjavanja mu je između 2 i 4 sata što ga čini osjetljivijim na kontaminaciju od materijala koji se brže stvrdnjavaju. Iako je po svim ostalim čimbenicima superioran nad MTA-om, potrebna su dodatna istraživanja kako bi se proučila sva njegova svojstva (31).

Ponekad se za navedene cemente i njima slične materijale koristi naziv biokeramika. Ipak, konkretne definicije pojma biokeramike još nema. Neki znanstvenici pod biokeramikom smatraju sve keramičke proizvode ili dijelove proizvoda s osteoinduktivnim svojstvima koji se koriste u medicinske ili stomatološke svrhe, uglavnom u ulozi implantata ili nadomjeska (23). Međutim, nije jasno odnosi li se pojam na cijelu skupinu materijala temeljenih na Portland cementu ili se pak odnosi samo na modernije i čistije trisilikatne materijale poput npr. Endosequence RRM (23). U svakom slučaju, bioaktivne materijale navedene u ovome radu, s obzirom na njihov kemijski sastav, najispravnije je nazivati hidrauličkim kalcijevim silikatima.

Činjenica je da je, za sada, MTA klinički najistraživaniji od svih bioaktivnih materijala i da su potrebne dodatne *in vivo* studije ostalih hidrauličkih cemenata navedenih u ovome radu (23). Usprkos svemu, hidraulički kalcijevi silikati su zasigurno najbolji i prvi izbor među materijalima za retrogradno punjenje, a izbor između njih ovisi ponajviše o preferencijama terapeuta.

5. ZAKLJUČAK

Bioaktivni materijali za retrogradno punjenje potiču specifični biološki odgovor na doticaju materijala s tkivom što rezultira stvaranjem kristala hidroksiapatita i veze između materijala i tkiva. Bioaktivni materijali temelje se na kalcijevim silikatima te ih ubrajamo u skupinu hidrauličkih kalcijevih silikata. Prvi bioaktivni materijal koji je uveden u endodontsku kirurgiju je MTA, a njegovi nedostaci - siva boja, dugo vrijeme stvrdnjavanja i zahtjevna manipulacija - nadđeni su u novijim formulacijama hidrauličkih kalcijevih silikata. Najpoznatije komercijalno dostupne formulacije su Biodentin, Endosequence RRM i BioAggregate. Hidraulički kalcijevi silikati ujedno imaju i svojstvo biointeraktivnosti što znači da otpuštaju ione koji dovode do mineralizacije tkiva. Stopa kliničkog uspjeha endodontsko-kirurškog zahvata značajno je veća kada se za retrogradno punjenje rabe hidraulički kalcijevi silikati umjesto starijih materijala poput cink oksid eugenolnih cemenata ili amalgama.

6. LITERATURA

1. Bhattacharjee AP, Prathigudupu RS, Singh S, Sharma Y, Sehrawat K, Tiwari RV. Endodontic Surgery - A Review. *J Adv Med Dent Scie Res*. 2018; 6(3):13-5.
2. von Arx T. Failed root canals: the case of apicoectomy (periradicular surgery). *J Oral Maxillofac Surg*. 2005; 63(6):832-7.
3. Rubinstein RA, Kim S. Short-term observation of the results of endodontic surgery with the use of a surgical operation microscope and Super-EBA as root-end filling. *J Endod*. 1999; 25(1):43-8.
4. Kim S. Principles of endodontic microsurgery. *Dent Clin North Am*. 1997; 41(3):481-97.
5. Gay-Escoda. *Cirugía bucal*. Madrid, Ergon, 1999; p700.
6. Yang Y, Rossi FMV, Putnins EE. Periodontal regeneration using engineered bone marrow mesenchymal stromal cells. *Biomaterials*. 2010; 31(33):8574-82.
7. Ricucci D, Siqueira JF Jr. Fate of the tissue in lateral canals and apical ramifications in response to pathologic conditions and treatment procedures. *J Endod*. 2010; 36(1):1-15.
8. Kim E, Kim Y. Endodontic microsurgery: outcomes and prognostic factors. *Current Oral Health Reports*. 2019; 6(4), 356-66.
9. Song M, Shin SJ, Kim E. Outcomes of endodontic microsurgery: a prospective clinical study. *J Endod*. 2011; 37(3):316-20.
10. Kim S, Kratchman S. Modern Endodontic Surgery Concepts and Practice: A review. *J Endod*. 2006; 32(7):601-23.
11. Zuolo ML, Ferreira MO, Gutmann JL. Prognosis in periradicular surgery: a clinical prospective study. *Int Endod J*. 2000; 33(2):91-8.
12. Priyanka SR. A literature review of root-end filling materials. *IOSR-JDMS*. 2013; 9(4):20-5.
13. Turner JE, Anderson RW, Pashley DH, Pantera EA Jr. Microleakage of amalgam bond as retrograde fillings in endodontic therapy. *J Endod*. 1990; 16(1):1-4.
14. Nicholls E. Retrograde filling of the root canal. 1962; 15(1):463-73.
15. Chong BS, Pitt Ford TR. Root-end filling materials: rationale and tissue response. *Endod topics*. 2005; 114-30.
16. Chong BS, Owadally ID, Pitt Ford TR, Wilson RF. Cytotoxicity of potential retrograde root-filling materials. *Endod dent traumatol*. 1994; 10(3):129-33.
17. Yaccino JM, Walker WA, Carnes DL Jr, Schindler WG. Longitudinal microleakage evaluation of Super-EBA as a root-end sealing material. *J Endod*. 1999; 25(8):552-4.
18. Hendra LP. EBA cement. A practical system for all cementation. *J Br Endod Soc*. 1970; 4(2):28-32.

19. Oynick J, Oynick T. A study of a new material for retrograde fillings. *J Endod.* 1978; 4(7):203-6.
20. Tarle Z, suradnici. *Restaurativna dentalna medicina*. Zagreb, Medicinska naklada, 2019; p380.
21. Negm MM, Beech DR, Grant AA. An evaluation of mechanical and adhesive properties of polycarboxylate and glass ionomer cements. *J Oral Rehabil.* 1982; 9(2):161-7.
22. Seedat HC, van der Vyver PJ, de Wet FA. Micro-endodontic surgery part 2: root-end filling materials - A literature review. *South African Dental Journal.* 2018; 73(5), 336-42.
23. Abusrewil SM, McLean W, Scott JA. The use of Bioceramics as root-end filling materials in periradicular surgery: A literature review. *Saudi Dent J.* 2018; 30(4):273-82.
24. Estrela C, Holland R. Calcium hydroxide: study based on scientific evidences. *J Appl Oral Sci.* 2003; 11(4):269-82.
25. Roberts HW, Toth JM, Berzins DW, Charlton DG. Mineral trioxide aggregate material use in endodontic treatment: a review of the literature. *Dent Mater.* 2008; 24(2):149-64.
26. Jefferies, Steven R. Bioactive Dental Materials. Composition, properties, and indications for a new class of restorative materials. *Inside Dentistry*, 2016; 12(2):1-3
27. Anusavice KJ, Shen C, Rawls HR. *Phillip's science of dental materials*. London, Saunders, 2012; p592.
28. Setbon HM, Devaux J, Iserentant A, Leloup G, Leprince JG. Influence of composition on setting kinetics of new injectable and/or fast setting tricalcium silicate cements. *Dent mater.* 2014; 30(12):1291-303.
29. Corral-Núñez C, Fernández-Godoy E, Martin-Casielles J, Estay J, Bersezio-Miranda C, Cisternas-Pinto P et al. The current state of calcium silicate cements in restorative dentistry: A review. *Rev Fac Odontol Univ Antioq.* 2016; 27(2): 425-41.
30. Torabinejad M, Watson TF, Pitt Ford TR. Sealing ability of a mineral trioxide aggregate when used as a root end filling material. *J Endod.* 1993; 19(12):591-5.
31. Kadić S, Baraba A, Miletić I, Ionescu A, Brambilla E, Ivanišević Malčić A, Gabrić D. Push-out bond strength of three different calcium silicate-based root-end filling materials after ultrasonic retrograde cavity preparation. *Clin Oral Investig.* 2018; 22(3):1559-65.
32. Gandolfi MG, Siboni F, Botero T, Bossù M, Riccitiello F, Prati C. Calcium silicate and calcium hydroxide materials for pulp capping: biointeractivity, porosity, solubility and bioactivity of current formulations. *J Appl Biomater Funct Mater.* 2015; 13(1):43-60.
33. Camilleri J. Classification of hydraulic cements used in dentistry. *Frontiers in dental medicine.* 2020; 1(9)
34. Malhotra N, Agarwal A, Mala K. Mineral Trioxide Aggregate: A Review of Physical Properties. *Compend Contin Educ Dent.* 2013; 34(2):25-32.
35. Dawood AE, Parashos P, Wong RHK, Reynolds EC, Manton DJ. Calcium silicate-based cements: composition, properties and clinical applications. *J Investig Clin Dent.* 2017; 8(2).

36. Divya D, Vedavathi B, Roopa R, Nadig, Preeti M. All is well that ends well. A review on root end filling materials. *J Dent Sci Res.* 2014; 5(2):12-5.
37. Qudeimat MA, Barrieshi-Nusair KM, Owais AI. Calcium hydroxide vs mineral trioxide aggregates for partial pulpotomy of permanent molars with deep caries. *Eur Arch Paediatr Dent.* 2007; 8(2):99-104.
38. Prati C, Gandolfi MG. Calcium silicate bioactive cements: Biological perspectives and clinical applications. *Dent Mater.* 2015; 31(4):351-70.
39. Parirokh M, Torabinejad M. Mineral trioxide aggregate: a comprehensive literature review—part I: chemical, physical and antibacterial properties. *J Endod.* 2010; 36(1):16-27.
40. Mega, Micro. MM-MTA, an endodontic repair cement <https://micro-mega.com/obturation/mm-mta/?lang=en>. ; 23.08.2021.
41. Laurent P, Camps J, De Méo M, Déjou J, About I. Induction of specific cell responses to a Ca(3)SiO(5)-based posterior restorative material. *Dent Mater.* 2008; 24(11):1486-94.
42. Sinkar RC, Patil SS, Jogad NP, Gade VJ. Comparison of sealing ability of ProRoot MTA, RetroMTA, and Biodentine as furcation repair materials: An ultraviolet spectrophotometric analysis. *J Conserv Dent.* 2015; 18(6):445-8.
43. O'Brien W. Dental materials and their selection. Michigan : Quintessence Publishing, 2009; p411.
44. Goldstep F. Bioactivity in restorative dentistry: A user's guide. *Oral Health.* 2018; <https://www.oralhealthgroup.com/features/bioactivity-restorative-dentistry-users-guide/> ; 26.08.2021.
45. Park JW, Hong SH, Kim JH, Lee SJ, Shin SJ. X-Ray diffraction analysis of white ProRoot MTA and Diadent BioAggregate. *Oral Surg Oral Med Oral Pathol Oral Radiol Endod.* 2010; 109(1):155-8.
46. Innovative BioCeramix, Inc. BioAggregate Root Canal Repair Filling Material. <http://www.ibioceramix.com/BioAggregate.html> ; 27.08.2021.
47. Zhang H, Pappen FG, Haapasalo M. Dentin enhances the antibacterial effect of mineral trioxide aggregate and bioaggregate. *J Endod.* 2009; 35(2):221-4.
48. Greenspan D. Bioglass at 50 – A look at Larry Hench's legacy and bioactive materials. *Biomedical Glasses.* 2019; 5(1):178-84.

7. ŽIVOTOPIS

Ivana Marić rođena je 9.12.1996. godine u Splitu, a cijelo djetinjstvo provela je na otoku Braču. Živi u Murvici, završila je Osnovnu školu Bol i istovremeno Osnovnu glazbenu školu Josip Hatze. Gimnaziju, također u Bolu, završila je 2015. te je iste godine upisala Stomatološki fakultet Sveučilišta u Zagrebu. Od 14. godine sezonski radi u turizmu, tijekom studiranja asistira u privatnim stomatološkim ordinacijama i volontira na Zavodu za dječju i preventivnu dentalnu medicinu i Zavodu za oralnu kirurgiju te sudjeluje u znanstvenim projektima. Jedan semestar provela je studirajući u Poljskoj na Poznan University of Medical Sciences. Govori engleski i njemački, a u slobodno vrijeme voli se baviti sportom, čitati i putovati.

Preflight Results

Document Information

Title: untitled
Author: kompjuter
Creator: Microsoft® Word 2013
Producer: Microsoft® Word 2013

Preflight Information

Profile: Convert to PDF/A-1b
Version: Qoppa jPDFPreflight v2021R1.00
Date: Nov 26, 2021 3:48:09 AM

Legend: (X) - Can NOT be fixed by PDF/A-1b conversion.
(!X) - Could be fixed by PDF/A-1b conversion. User chose to be warned in PDF/A settings.

Page 1 Results

(X) Font Times New Roman is not embedded. Could not find matching font to embedFont Times New Roman can not be embedded because: Could not find matching font to embed
(X) Font Times New Roman is not embedded. Could not find matching font to embedFont Times New Roman can not be embedded because: Could not find matching font to embed
(X) Font Arial is not embedded. Could not find matching font to embedFont Arial can not be embedded because: Could not find matching font to embed
(X) Font Arial is not embedded. Could not find matching font to embedFont Arial can not be embedded because: Could not find matching font to embed
(X) Font Arial is not embedded. Could not find matching font to embedFont Arial can not be embedded because: Could not find matching font to embed
(X) Font Arial is not embedded. Could not find matching font to embedFont Arial can not be embedded because: Could not find matching font to embed
(X) Font Arial is not embedded. Could not find matching font to embedFont Arial can not be embedded because: Could not find matching font to embed
(X) Font Arial is not embedded. Could not find matching font to embedFont Arial can not be embedded because: Could not find matching font to embed
(X) Font Arial is not embedded. Could not find matching font to embedFont Arial can not be embedded because: Could not find matching font to embed
(X) Font Arial,Bold is not embedded. Could not find matching font to embedFont Arial,Bold can not be embedded because: Could not find matching font to embed
(X) Font Arial,Bold is not embedded. Could not find matching font to embedFont Arial,Bold can not be embedded because: Could not find matching font to embed
(X) Font Arial,Bold is not embedded. Could not find matching font to embedFont Arial,Bold can not be embedded because: Could not find matching font to embed
(X) Font Arial,Bold is not embedded. Could not find matching font to embedFont Arial,Bold can not be embedded because: Could not find matching font to embed
(X) Font Arial is not embedded. Could not find matching font to embedFont Arial can not be embedded because: Could not find matching font to embed
(X) Font Arial is not embedded. Could not find matching font to embedFont Arial can not be embedded because: Could not find matching font to embed
(X) Font Arial is not embedded. Could not find matching font to embedFont Arial can not be embedded because: Could not find matching font to embed
(X) Font Arial is not embedded. Could not find matching font to embedFont Arial can not be embedded because: Could not find matching font to embed
(X) Font Arial is not embedded. Could not find matching font to embedFont Arial can not be embedded because: Could not find matching font to embed
(X) Font Arial is not embedded. Could not find matching font to embedFont Arial can not be embedded because: Could not find matching font to embed
(X) Font Arial is not embedded. Could not find matching font to embedFont Arial can not be embedded because: Could not find matching font to embed
(X) Font Arial is not embedded. Could not find matching font to embedFont Arial can not be embedded because: Could not find matching font to embed
(X) Font Arial is not embedded. Could not find matching font to embedFont Arial can not be embedded because: Could not find matching font to embed
(X) Font Arial is not embedded. Could not find matching font to embedFont Arial can not be embedded because: Could not find matching font to embed
(X) Font Times New Roman is not embedded. Could not find matching font to embedFont Times New Roman can not be embedded because: Could not find matching font to embed

Page 2 Results

[illegible]

Page 3 Results

[illegible]

Page 3 Results (contd.)[illegible]

Page 4 Results

[illegible]

Page 4 Results (contd.)

(X) Font Times New Roman is not embedded. Could not find matching font to embedFont Times New Roman
can not be embedded because: Could not find matching font to embed

(X) Font Times New Roman is not embedded. Could not find matching font to embedFont Times New Roman
can not be embedded because: Could not find matching font to embed

(X) Font Times New Roman is not embedded. Could not find matching font to embedFont Times New Roman
can not be embedded because: Could not find matching font to embed

(X) Font Times New Roman is not embedded. Could not find matching font to embedFont Times New Roman
can not be embedded because: Could not find matching font to embed

(X) Font Times New Roman,Bold is not embedded. Could not find matching font to embedFont Times New
Roman,Bold can not be embedded because: Could not find matching font to embed

(X) Font Times New Roman,Bold is not embedded. Could not find matching font to embedFont Times New
Roman,Bold can not be embedded because: Could not find matching font to embed

(X) Font Times New Roman,Bold is not embedded. Could not find matching font to embedFont Times New
Roman,Bold can not be embedded because: Could not find matching font to embed

(X) Font Times New Roman,Bold is not embedded. Could not find matching font to embedFont Times New
Roman,Bold can not be embedded because: Could not find matching font to embed

(X) Font Times New Roman is not embedded. Could not find matching font to embedFont Times New Roman
can not be embedded because: Could not find matching font to embed - 39 more not displayed

Page 5 Results

[illegible]

Page 5 Results (contd.)

(X) Font Times New Roman is not embedded. Could not find matching font to embedFont Times New Roman
can not be embedded because: Could not find matching font to embed

(X) Font Times New Roman is not embedded. Could not find matching font to embedFont Times New Roman
can not be embedded because: Could not find matching font to embed

(X) Font Times New Roman is not embedded. Could not find matching font to embedFont Times New Roman
can not be embedded because: Could not find matching font to embed

(X) Font Times New Roman is not embedded. Could not find matching font to embedFont Times New Roman
can not be embedded because: Could not find matching font to embed

(X) Font Times New Roman is not embedded. Could not find matching font to embedFont Times New Roman
can not be embedded because: Could not find matching font to embed

(X) Font Times New Roman is not embedded. Could not find matching font to embedFont Times New Roman
can not be embedded because: Could not find matching font to embed

(X) Font Times New Roman is not embedded. Could not find matching font to embedFont Times New Roman
can not be embedded because: Could not find matching font to embed

(X) Font Times New Roman,Bold is not embedded. Could not find matching font to embedFont Times New
Roman,Bold can not be embedded because: Could not find matching font to embed

(X) Font Times New Roman,Bold is not embedded. Could not find matching font to embedFont Times New
Roman,Bold can not be embedded because: Could not find matching font to embed

(X) Font Times New Roman,Bold is not embedded. Could not find matching font to embedFont Times New
Roman,Bold can not be embedded because: Could not find matching font to embed

(X) Font Times New Roman is not embedded. Could not find matching font to embedFont Times New Roman
can not be embedded because: Could not find matching font to embed - 90 more not displayed

Page 6 Results

[illegible]

Page 6 Results (contd.)

[illegible]

Page 7 Results

[illegible]

Page 7 Results (contd.)

[illegible]

Page 8 Results

(X) Font Times New Roman,Bold is not embedded. Could not find matching font to embedFont Times New Roman,Bold can not be embedded because: Could not find matching font to embed

(X) Font Times New Roman,Bold is not embedded. Could not find matching font to embedFont Times New Roman,Bold can not be embedded because: Could not find matching font to embed

(X) Font Times New Roman,Bold is not embedded. Could not find matching font to embedFont Times New Roman,Bold can not be embedded because: Could not find matching font to embed

Page 8 Results (contd.)

[illegible]

Page 9 Results

[illegible]

Page 9 Results (contd.)

(X) Font Times New Roman is not embedded. Could not find matching font to embedFont Times New Roman can not be embedded because: Could not find matching font to embed

(X) Font Times New Roman is not embedded. Could not find matching font to embedFont Times New Roman can not be embedded because: Could not find matching font to embed

(X) Font Times New Roman is not embedded. Could not find matching font to embedFont Times New Roman can not be embedded because: Could not find matching font to embed

(X) Font Times New Roman is not embedded. Could not find matching font to embedFont Times New Roman can not be embedded because: Could not find matching font to embed

(X) Font Times New Roman is not embedded. Could not find matching font to embedFont Times New Roman can not be embedded because: Could not find matching font to embed

(X) Font Times New Roman is not embedded. Could not find matching font to embedFont Times New Roman can not be embedded because: Could not find matching font to embed

(X) Font Times New Roman is not embedded. Could not find matching font to embedFont Times New Roman can not be embedded because: Could not find matching font to embed

(X) Font Times New Roman,Italic is not embedded. Could not find matching font to embedFont Times New Roman,Italic can not be embedded because: Could not find matching font to embed

(X) Font Times New Roman is not embedded. Could not find matching font to embedFont Times New Roman can not be embedded because: Could not find matching font to embed - 112 more not displayed

Page 10 Results

[illegible]

Page 11 Results

[illegible]

Page 12 Results

[illegible]

Page 12 Results (contd.)

[illegible]

Page 13 Results

[illegible]

Page 13 Results (contd.)

[illegible]

Page 14 Results

[illegible]

Page 15 Results

[illegible]

Page 16 Results

[illegible]

Page 16 Results (contd.)[illegible]

Page 17 Results

[illegible]

Page 17 Results (contd.)

(X) Font Times New Roman is not embedded. Could not find matching font to embedFont Times New Roman
can not be embedded because: Could not find matching font to embed

(X) Font Times New Roman is not embedded. Could not find matching font to embedFont Times New Roman
can not be embedded because: Could not find matching font to embed

(X) Font Times New Roman is not embedded. Could not find matching font to embedFont Times New Roman
can not be embedded because: Could not find matching font to embed

(X) Font Times New Roman,Bold is not embedded. Could not find matching font to embedFont Times New
Roman,Bold can not be embedded because: Could not find matching font to embed

(X) Font Times New Roman,Bold is not embedded. Could not find matching font to embedFont Times New
Roman,Bold can not be embedded because: Could not find matching font to embed

(X) Font Times New Roman,Bold is not embedded. Could not find matching font to embedFont Times New
Roman,Bold can not be embedded because: Could not find matching font to embed

(X) Font Times New Roman,Bold is not embedded. Could not find matching font to embedFont Times New
Roman,Bold can not be embedded because: Could not find matching font to embed

(X) Font Times New Roman is not embedded. Could not find matching font to embedFont Times New Roman
can not be embedded because: Could not find matching font to embed - 165 more not displayed

Page 18 Results

[illegible]

Page 20 Results

[illegible]

Page 21 Results

[illegible]

Page 21 Results (contd.)

[illegible]

Page 22 Results

[illegible]

Page 22 Results (contd.)

[illegible]

Page 23 Results

[illegible]

Page 23 Results (contd.)

(X) Font Times New Roman,Bold is not embedded. Could not find matching font to embedFont Times New Roman,Bold can not be embedded because: Could not find matching font to embed

(X) Font Times New Roman,Bold is not embedded. Could not find matching font to embedFont Times New Roman,Bold can not be embedded because: Could not find matching font to embed

(X) Font Times New Roman,Bold is not embedded. Could not find matching font to embedFont Times New Roman,Bold can not be embedded because: Could not find matching font to embed

(X) Font Times New Roman,Bold is not embedded. Could not find matching font to embedFont Times New Roman,Bold can not be embedded because: Could not find matching font to embed

(X) Font Times New Roman,Bold is not embedded. Could not find matching font to embedFont Times New Roman,Bold can not be embedded because: Could not find matching font to embed

(X) Font Times New Roman,Bold is not embedded. Could not find matching font to embedFont Times New Roman,Bold can not be embedded because: Could not find matching font to embed

(X) Font Times New Roman,Bold is not embedded. Could not find matching font to embedFont Times New Roman,Bold can not be embedded because: Could not find matching font to embed

(X) Font Times New Roman,Bold is not embedded. Could not find matching font to embedFont Times New Roman,Bold can not be embedded because: Could not find matching font to embed

(X) Font Times New Roman,Italic is not embedded. Could not find matching font to embedFont Times New Roman,Italic can not be embedded because: Could not find matching font to embed

(X) Font Times New Roman is not embedded. Could not find matching font to embedFont Times New Roman can not be embedded because: Could not find matching font to embed - 62 more not displayed

Page 24 Results

[illegible]

Page 24 Results (contd.)

(X) Font Times New Roman is not embedded. Could not find matching font to embedFont Times New Roman
can not be embedded because: Could not find matching font to embed

(X) Font Times New Roman is not embedded. Could not find matching font to embedFont Times New Roman
can not be embedded because: Could not find matching font to embed

(X) Font Times New Roman is not embedded. Could not find matching font to embedFont Times New Roman
can not be embedded because: Could not find matching font to embed

(X) Font Times New Roman is not embedded. Could not find matching font to embedFont Times New Roman
can not be embedded because: Could not find matching font to embed

(X) Font Times New Roman is not embedded. Could not find matching font to embedFont Times New Roman
can not be embedded because: Could not find matching font to embed - 63 more not displayed

Page 25 Results

[illegible]

Page 27 Results (contd.)

[illegible]

Page 28 Results

[illegible]

Page 28 Results (contd.)

(X) Font Times New Roman is not embedded. Could not find matching font to embedFont Times New Roman
can not be embedded because: Could not find matching font to embed

(X) Font Times New Roman is not embedded. Could not find matching font to embedFont Times New Roman
can not be embedded because: Could not find matching font to embed

(X) Font Times New Roman is not embedded. Could not find matching font to embedFont Times New Roman
can not be embedded because: Could not find matching font to embed

(X) Font Times New Roman is not embedded. Could not find matching font to embedFont Times New Roman
can not be embedded because: Could not find matching font to embed

(X) Font Times New Roman is not embedded. Could not find matching font to embedFont Times New Roman
can not be embedded because: Could not find matching font to embed

(X) Font Times New Roman is not embedded. Could not find matching font to embedFont Times New Roman
can not be embedded because: Could not find matching font to embed

(X) Font Times New Roman is not embedded. Could not find matching font to embedFont Times New Roman
can not be embedded because: Could not find matching font to embed

(X) Font Times New Roman is not embedded. Could not find matching font to embedFont Times New Roman
can not be embedded because: Could not find matching font to embed

(X) Font Times New Roman,Italic is not embedded. Could not find matching font to embedFont Times New
Roman,Italic can not be embedded because: Could not find matching font to embed

(X) Font Times New Roman is not embedded. Could not find matching font to embedFont Times New Roman
can not be embedded because: Could not find matching font to embed - 49 more not displayed

Page 29 Results

[illegible]

Page 31 Results (contd.)

[illegible]

Page 32 Results

[illegible]

Page 32 Results (contd.)

[illegible]

Page 33 Results

[illegible]

Page 34 Results

(X) Font Times New Roman is not embedded. Could not find matching font to embedFont Times New Roman
can not be embedded because: Could not find matching font to embed

Page 34 Results (contd.)

[illegible]

Page 35 Results

[illegible]

Page 35 Results (contd.)[illegible]