

Primjena trombocitima obogacenog fibrina (PRF) u augmentaciji koštanih defekata

Kurpez, Tara

Master's thesis / Diplomski rad

2015

Degree Grantor / Ustanova koja je dodijelila akademski / stručni stupanj: **University of Zagreb, School of Dental Medicine / Sveučilište u Zagrebu, Stomatološki fakultet**

Permanent link / Trajna poveznica: <https://um.nsk.hr/um:nbn:hr:127:848415>

Rights / Prava: [Attribution-NonCommercial-NoDerivs 3.0 Unported / Imenovanje-Nekomercijalno-Bez prerađivanja 3.0](#)

Download date / Datum preuzimanja: **2024-07-23**



Repository / Repozitorij:

[University of Zagreb School of Dental Medicine Repository](#)



SVEUČILIŠTE U ZAGREBU
STOMATOLOŠKI FAKULTET

Tara Kurpez

**PRIMJENA TROMBOCITIMA
OBOGAĆENOG FIBRINA (PRF) U
AUGMENTACIJI KOŠTANIH DEFEKATA**

DIPLOMSKI RAD

Zagreb, srpanj 2015.

Rad je ostvaren na Stomatološkom fakultetu Sveučilišta u Zagrebu, Zavod za oralnu kirurgiju

Voditelj rada : prof. dr. sc. Tihomir Kuna, dr. med. dent.

Zavod za oralnu kirurgiju

Lektor hrvatskog jezika: Dubravka Slabinac-Bouša, prof. hrvatskog jezika, Zagreb,
0914658221

Lektor engleskog jezika: Željka Pintarić-Burmudžija, prof. engleskog i ruskog jezika,
Zagreb, 0917230137

Rad sadrži:

- 42 stranice
- 20 slika
- 1 tablicu
- 1 CD

Sadržaj

1. UVOD.....	1
2. SVRHA RADA.....	2
3. AUGMENTACIJA KOŠTANIH DEFEKATA.....	3
3.1. Klasifikacija koštanih defekata.....	3
3.2. Etiologija gubitka koštanog volumena.....	4
3.3. Terapijski postupci u sanaciji koštanih defekata.....	5
3.4. Mehanizmi djelovanja i vrste koštanih nadomjestaka.....	5
4. REGENERATIVNE TEHNIKE U ORALNOJ KIRURGIJI.....	8
4.1. GBR - vođena koštana regeneracija.....	8
4.2. PRP - trombocitima obogaćena plazma.....	10
5. TROMBOCITIMA OBOGAĆEN FIBRIN.....	11
5.1 Mehanizam djelovanja.....	11
6. PREDNOSTI PRIMJENE TROMBOCITIMA OBOGAĆENOG FIBRINA.....	13
7. PRIPREMA TROMBOCITIMA OBOGAĆENOG FIBRINA.....	14
8. PRIMJENA TROMBOCITIMA OBOGAĆENOG FIBRINA.....	21
8.1. Klinička aplikacija PRF-a kod augmentacije dna maksilarnog sinusa.....	22
8.2. Klinička aplikacija PRF-a kod GBR-tehnike.....	25
8.3. Klinička aplikacija kod prezervacije alveole.....	27
9. RASPRAVA.....	29
10. ZAKLJUČAK.....	31
11. LITERATURA.....	32
12. SAŽETAK.....	40
13. SUMMARY.....	41

14. ŽIVOTOPIS.....	42
--------------------	----

Popis kratica korištenih u radu:

PRF – trombocitima obogaćen fibrin (engl. *platelet rich fibrin*)

GBR – vođena regeneracija kosti (engl. *guided bone regeneration*)

GTR – vođena regeneracija tkiva (engl. *guided tissue regeneration*)

PRP – trombocitima obogaćena plazma (engl. *platelet rich plasma*)

GF – faktori rasta (engl. *growth factors*)

PDGF – trombocitni faktor rasta (engl. *platelet-derived growth factor*)

TGF – β – transformirajući faktor rasta – β (engl. *transforming growth factor beta*)

VEGF – vaskularni endotelni faktor rasta (engl. *vascular endothelial growth factor*)

EGF - epidermalni faktor rasta (engl. *epidermal growth factor*)

IGF - 1 – inzulinu sličan faktor rasta - 1 (engl. *insulin-like growth factor - 1*)

FDBA – suho-smrznuti koštani allograft (engl. *freeze-dried bone allograft*)

DFDBA - demineralizirani suho-smrznuti koštani allograft (engl. *demineralized freeze-dried bone allograft*)

Zahvala

Zahvaljujem svojem mentoru prof. dr. sc. Tihomiru Kuni, dr. med. dent. na nesebičnoj pomoći pri izradi ovoga rada.

Zahvaljujem svojim prijateljima za sve predivne trenutke i podršku koju su mi pružali kroz sve godine studija.

Zahvaljujem svojoj teti na svim savjetima i pomoći koju mi je pružila tijekom studija.

Zahvaljujem svojoj majci na bezuvjetnoj ljubavi i podršci tijekom čitavog studiranja.

Posebna zahvala mojoj baki i djedu na pruženoj podršci i velikoj ljubavi te snazi koju su mi davali tijekom čitavog studija.

1. UVOD

Trombocitima obogaćen fibrin (PRF) autologni je biomaterijal koji predstavlja drugu generaciju trombocitnih koncentrata. Tehniku uporabe predstavio je u Francuskoj Choukroun sa suradnicima 2001. godine. PRF je strogo autologna fibrinska matrica koja sadrži velike količine trombocitnih i leukocitnih citokina (1). Dobiva se centrifugiranjem krvi pacijenta, a sastoji se od trombocita i plazme (2). Ima povoljna biološka svojstva, uzrokuje višestruko povećanje koncentracije faktora rasta te ubrzava mekotkivno i koštano cijeljenje potičući proliferaciju fibroblasta i zarastanje kosti, porast vaskularizacije tkiva i stvaranje kolagena te mitozu mezenhimalnih matičnih stanica i osteoblasta (3-5).

PRF ima široko područje primjene, kao što su: augmentacija sinusa nakon podizanja dna maksilarnog sinusa, prezervacija alveola nakon vađenja zuba, vođena regeneracija kosti (engl. *guided bone regeneration*, GBR), vođena regeneracija tkiva (engl. *guided tissue regeneration*, GTR) te cijeljenje mekih tkiva u mukogingivnoj kirurgiji.

PRF-graft se koristi u augmentativnim tehnikama zaostalih koštanih defekata, samostalno ili u kombinaciji s različitim biomaterijalima (2).

Također se može koristiti samostalno u tehnikama prezervacije alveole da bi se očuvale dimenzije i ubrzalo zarastanje koštanog i mekog tkiva, a dimenzije alveolarnih grebena su očuvane, s minimalnim gubitkom širine od 7,38% i visine grebena od 7,12% (6).

2. SVRHA RADA

Svrha ovog rada je objasniti regenerativne postupke u oralnoj kirurgiji s naglaskom na primjenu trombocitima obogaćenog fibrina (engl. *platelet rich fibrin, PRF*) u augmentaciji koštanih defekata.

Tehnika primjene trombocitima ojačanog fibrina relativno je nova regeneracijska metoda razvijena u posljednjih desetak godina te pokazuje odlične rezultate u regeneraciji koštanog, ali i mekog tkiva usne šupljine.

3. AUGMENTACIJA KOŠTANIH DEFEKATA

Gubitkom zuba započinje remodelacija koštanog grebena. Alveolarna kost više ne prima fiziološke impulse koji su se za vrijeme žvakanja prenosili preko parodonta, gubi svoju svrhu i atrofira (7).

Atrofija alveolarnog grebena posljedica je dakle fiziološke resorpcije kosti nakon gubitka zuba. Osim fiziološke resorpcije, alveolarni greben nakon različitih trauma i patoloških procesa (ciste, tumori) također postaje indikacija za rekonstrukciju (8).

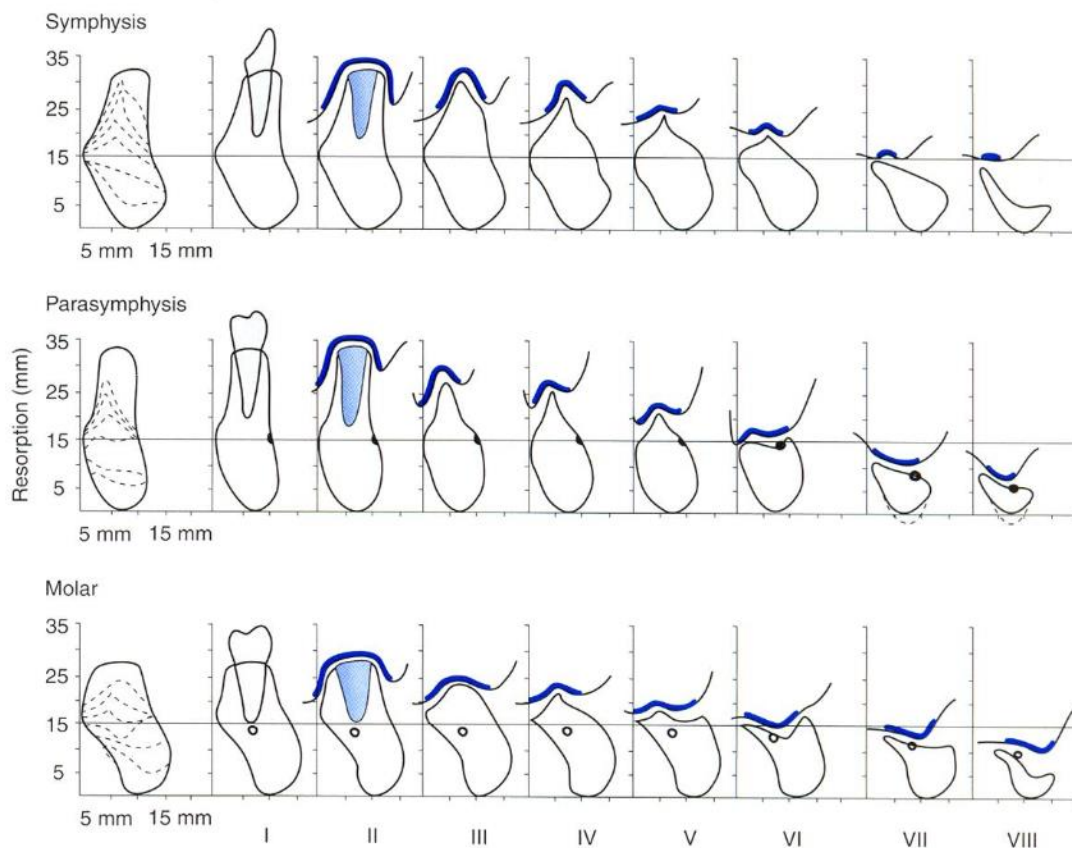
U svrhu ponovnog dobivanja izgubljenih tkiva koriste se koštani transplantati, koji služe kao nosači za rast kosti, upotpunjuju defekte koji su posljedica traume, kirurškog zahvata, parodontnih bolesti ili periimplantitisa te se stavljaju u alveolu nakon ekstrakcije da bi se očuvala visina i širina grebena. Također se koriste za augmentaciju alveolarnog grebena i podizanje dna sinusa (9).

Pojam augmentacije alveolarnog grebena danas se razvija ponajprije u smjeru dentalne implantologije te je navedene koštane defekte potrebno najprije augmentirati koštanim nadomjestkom, a nakon toga slijedi implantološka terapija (10, 11).

3.1. Klasifikacija koštanih defekata

Kako bi se opravdala indikacija te odabrao postupak augmentacije, potrebno je prije svega klasificirati koštani defekt. Razlika je, naravno, radi li se o manjem ili o opsežnom defektu za koji je potreban veći klinički zahvat.

Danas postoji mnogo različitih klasifikacija koštanih defekata, a jedna od mogućih prikazana je na slici 1.



Slika 1. Klasifikacija koštanih defekata. Preuzeto: Cawood JI, Howell RA.

3.2 Etiologija gubitka koštanog volumena

Insuficijentni alveolarni greben može biti posljedica lokalnih, genetskih i epigenetskih etioloških čimbenika.

Lokalni etiološki faktori uključuju traumu, bezubost i osteoporozu.

Genetski i epigenetski uzroci podrazumijevaju poremećaje u različitim fazama razvoja, kao što su malformacije i abnormalnosti u razvoju koštanog tkiva (12).

3.3. Terapijski postupci u sanaciji koštanih defekata

U moguće terapijske postupke prilikom insuficijentnog koštanog volumena ubrajaju se elevacija dna maksilarnog sinusa, nadomještanje koštanim blokovima, koštana

distrakcija te tehnike proširivanja alveolarnog grebena ('splitting' i 'spreading' tehnike). Izbor terapijskog postupka ovisi o morfologiji, volumenu i položaju koštanog defekta (12).

Regeneracija koštanih defekata moguća je uz pomoć augmentacijskih tehnika.

Ukoliko se radi o zbrinjavanju lateralnog segmenta gornje čeljusti, potrebno je obratiti pozornost na maksilarni sinus. Gubitak zuba u ovom segmentu rezultira smanjenjem gustoće i resorpcijom koštanog grebena (13). Dovoljno koštane mase u bezubom gornjem distalnom segmentu prisutno je u svega 24% slučajeva, što ukazuje na veliku zastupljenost tehnike podizanja dna sinusa uz augmentaciju koštanim nadomjestkom (14-16).

Koštane defekte, veće od 3 cm u promjeru, potrebno je opskrbiti nadomjestkom kosti koji potpomaže cijeljenje, jer inače ne dolazi do cijeljenja koštanog tkiva ad integrum (17). Danas se, zajedno s materijalima za augmentaciju kosti, primjenjuju i membrane temeljene na principu vođene koštane regeneracije (engl. *guided bone regeneration*, GBR) (18).

3.4. Mehanizmi djelovanja i vrste koštanih nadomjestaka

Materijali koje koristimo kao nadomjestke moraju zadovoljiti određene uvjete.

Važna je biokompatibilnost i sterilnost, kako ne bi izazvali imunološki odgovor organizma (19, 20).

Koštani se nadomjesni materijali dijele na autologne (autogene) transplantate, homologne (alogene) i ksenogene (heterogene), te aloplastične (sintetske) materijale. Oni se međusobno razlikuju prema mehanizmu djelovanja, odnosno načinu cijeljenja te podrazumijevaju tri različita procesa uključena u regeneraciju kosti:

1. Osteogeneza tj. proces kojim transplantat stvara novu kost, a ovisi o prisustvu živih koštanih stanica u transplantatu i okolnoj kosti
2. Osteokondukcija tj. proces u kojem transplantat služi samo kao nosač za odlaganje novonastale kosti
3. Osteoindukcija tj. proces kojim transplantat potiče progenitorne stanice na diferencijaciju u osteoblaste (21, 22).

Autologni koštani transplantati su oni koji se presađuju s jednog mjesta na drugo u jedinke iste vrste. Vlastita kost (autotransplantat) smatra se idealnom za augmentaciju zbog očuvanog osteoinduktivnog potencijala, ne potiče imunološke reakcije, a sekundarne infekcije su rijetke (23).

Mogu se koristiti intraoralni (mandibularna simfiza, tuber maksile, ramus mandibule, parijetalna kost-čipovi) ili ekstraoralni (spongiozna kost ili hrskavica kriste iliake, rebro, metafiza tibije) koštani graftovi (24).

Alogeni transplantati presađuju se s jedne jedinke na drugu iste vrste. Pošto oni nemaju osteogeno svojstvo, stvaranje kosti traje duže i rezultira manjim volumenom i kvalitetom te većim porozitetom jer je nedovoljna inkorporacija novonastalom kosti. Prednost je što nema sekundarne operacije zbog mjesta doniranja.

Alogeni transplantati dolaze u obliku mineralizirane suho smrznute kosti, FDDBA (engl. *frozen-dried bone allograft*) i demineralizirane suho smrznute kosti, DFDBA (engl. *demineralized freeze-dried bone allograft*) (25).

Ksenogeni transplantati presađuju se s jedinke druge vrste. Tu pripada smrznuta osušena goveđa (Bio-Oss®) kost koja ima samo osteokonduktivno svojstvo (12).

Aloplastični materijali imaju samo osteokonduktivno svojstvo. To su umjetni materijali koji služe kao zamjena za autolognu kost u nadomještanju i rekonstrukciji kosti. Koriste se kolagena vlakna, polimeri (Fisiograf®), staklena keramika (Bioglass®), hidroksilapatit (HA) i trikalcijfosfat (TCP) (26).

4. REGENERATIVNE TEHNIKE U ORALNOJ KIRURGIJI

Defekti tkiva gornje i donje čeljusti posljedica su patoloških procesa, trauma, ali i fiziološkog procesa starenja, te su često vrlo opsežni. Preostalo tkivo, s naglaskom na koštano ostaje s preslabim potencijalom cijeljenja za spontano zarašćivanje.

U prošlosti su mogućnosti liječenja ovakvih slučajeva bile zbog nepoznavanja metoda te nedostatka prikladnih materijala ograničene, a augmentacija i regeneracija resorbirane kosti predstavljala je izazov. Bez intervencije, defekti su cijelili naseljavanjem epitela i uraštavanjem vezivnog tkiva te stvaranjem ožiljka bez koštane potpore. S vremenom su se terapijski postupci razvijali, a moderna znanost otkrićem novih materijala omogućila je potpuno cijeljenje (27).

4.1. GBR - vođena koštana regeneracija

Vođena koštana regeneracija, GBR (engl. *guided bone regeneration*) je tehnika regeneracije kosti koja uključuje upotrebu resorbirajuće ili neresorbirajuće membrane s ili bez koštanog transplantata, za usmjeravanje rasta nove kosti na insuficijentnim koštanim dijelovima, tj. na dijelovima kosti koji nemaju dovoljnu masu ili dimenzije kosti za pravilnu funkciju, estetiku ili protetski nadomjestak (28).

GBR je sličan vođenoj tkivnoj regeneraciji GTR (engl. *guided tissue regeneration*), no ova se tehnika fokusira na meka tkiva parodontnog pričvrstka, dok je GBR usmjeren na razvoj tvrdih tkiva (29).

Trenutno se GBR primjenjuje u usnoj šupljini kako bi podržao rast tvrdih tkiva na alveolarnom grebenu, te za stabilno postavljanje dentalnih implantata (28).

Resorptivne i neresorptivne membrane, koje se postavljaju preko defekta, mehanička su barijera čiji je cilj onemogućavanje migracije epitela i vezivnog tkiva gingive u područje kirurške rane, što omogućava nesmetano stvaranje košanog tkiva i oseintegraciju implantata (29).

Danas se upotrebljavaju resorptivne membrane (BIO OSS, Guide, Goreresolit) zbog jednofazne tehnike rada. Nešto se manje upotrebljavaju neresorptivne membrane (Gore-Tex, titanska, ePTFE) koje se moraju otkloniti naknadnim kirurškim zahvatom, nakon 4 do 6 tjedana (30).

Neke od ovih metoda koriste za primarnu stabilnost implantata slobodne koštane transplantate ili aloplastične materijale (31-33).

GBR se oslanja na činjenicu da kost cijeli sporije nego okolno vezivno tkivo i sluznica pa njihove stanice urašćivaju u koštani defekt i onemogućavaju ispunjavanje novostvorenom kosti. Stoga, membrana umetnuta između preostale koštane potpore i gingive sprječava urašćivanje okolnog tkiva te omogućuje regeneraciju kosti.

Membrane su, zbog svoje karakteristične funkcije i svojstava, zauzele važno mjesto u vođenoj koštanoj regeneraciji. Naime, kod zarašćivanja većih koštanih defekata, nije dovoljan samo koštani nadomjestak, budući da urašćivanje vezivnog tkiva ograničava stvaranje nove kosti. Umetanjem barijere između defekta i okolnog mekog tkiva omogućena je regeneracija parodontnog tkiva i kosti (28, 29).

4.2. PRP – trombocitima obogaćena plazma

Od njegova uvođenja, PRP (trombocitima obogaćena plazma) se koristi u kombinaciji s različitim koštanim nadomjesnim materijalima u procesu augmentacije kosti (34-38).

Prirodni ljudski krvni ugrušak sadrži oko 94% crvenih krvnih stanica, 5% trombocita i manje od 1% bijelih krvnih stanica te brojne fibrinske niti. PRP krvni ugrušak sadrži 4% crvenih krvnih stanica, 95% trombocita i 1% bijelih krvnih stanica (39).

Trombocitima obogaćena plazma (PRP) predložena je kao metoda uvođenja koncentriranih faktora rasta PDGF, TGF-B i IGF-I na mjesto kirurškog zahvata, obogaćujući prirodni krvni ugrušak kako bi se ubrzao proces zacjeljivanja rane i potaknula koštana regeneracija. Primjena PRP pretpostavlja uporabu vlastitih trombocita jer oni sadrže brojne faktore rasta, tj. šest faktora rasta (40). Dobivaju se iz vlastite krvi, centrifugiranjem 150 ml krvi u posebnom aparatu u dva slijeda. Može se koristiti samostalno, kod manjih koštanih defekata (oko zuba ili implantata), dok se kod većih koristi u kombinaciji s osteokonduktivnim transplantatom (41).

5. TROMBOCITIMA OBOGAĆEN FIBRIN

Tehniku uporabe trombocitima obogaćenog fibrina (engl. *platelet rich fibrin*, PRF) predstavili su u Francuskoj 2001. godine Choukroun i suradnici.

To je druga generacija trombocitnog koncentrata, vrlo često korištena za ubrzavanje cijeljenja mekih i tvrdih parodontalnih tkiva (42).

Njezine prednosti pred poznatijom tehnikom uporabe trombocitima bogate plazme (engl. *platelet rich plasma*, PRP) uključuju jednostavnost pripreme i aplikacije, minimalne troškove i izostanak potrebe za biokemijskim modifikacijama (nije potreban goveđi trombin niti antikoagulans). PRF je strogo autologna fibrinska matrica koja sadrži velike količine trombocitnih i leukocitnih citokina (43-45).

5.1 Mehanizam djelovanja

Ozljeda krvnih žila tijekom oralnokirurškog zahvata izaziva krvarenje te posljedičnu agregaciju trombocita i stvaranje fibrinskog ugruška.

Glavna uloga fibrina u procesu zacjeljivanja rane je poticanje hemostaze, ali fibrin također formira matricu potrebnu za migraciju fibroblasta i endotelnih stanica, koji su uključeni u angiogenezu i tkivnu remodelaciju.

Aktiviranjem trombocita u odgovoru na oštećenje tkiva, omogućuje se pak stvaranje trombocitnog čepa i krvnog ugruška te izlučivanje biološki aktivnih proteina (46).

Trombocitne alfa (α) granule formiraju unutarstanična spremišta faktora rasta (engl. *growth factors*, GF) koja uključuju faktore navedene u tablici 1.

TABLICA 1. Faktori rasta sadržani u α -granulama trombocita ⁴		
Faktor	Ciljno tkivo/stanice	Funkcija
PD-EGF	Stanice krvnih žila, stanice kože, fibroblasti	Sekrecija citokina, rast stanica, kemotaksija, diferencijacija
PDGF	Fibroblasti, stanice glatkih mišića, hondrociti, osteoblasti, mezenhimalne matične stanice	Rast stanica, kemotaksija, rast krvnih žila, granulacija, sekrecija faktora rasta, formiranje matriksa s koštanim morfogenetskim proteinom (BMP-om) kolagen i kost
TGF- β 1	Stanice krvnih žila, stanice kože, fibroblasti, monociti, TGF-obitelj (uključujući BMP), osteoblasti	Rast krvnih žila, sinteza kolagena, inhibicija rasta, apoptoza, diferencijacija, aktivacija
IGF- 1, 2	Kost, krvne žile, koža, fibroblasti	Rast, diferencijacija i kemotaksija stanica, sinteza kolagena
VEGF/ECGF	Stanice krvnih žila	Rast stanica, migracija, urastanje novih krvnih žila, antiapoptoza
bFGF	Stanice krvnih žila, stanice glatkih mišića, koža, fibroblasti	Rast stanica, kemotaksija, rast krvnih žila

Tablica 1. Preuzeto: (42)

Inzulinu sličan faktor rasta -1 (engl. *insulin-like growth factor-I*, IGF-1), koji je prisutan u plazmi, može potaknuti kemotaksiju ljudskih osteoblasta (47).

Nakon aktivacije trombocita, alfa granule se stapaju s trombocitnom membranom unutar trombocita i transformiraju neke sekretorne proteine u aktivni stadij (48, 49). Aktivni proteini se zatim izlučuju iz trombocita i vežu za transmembranske receptore u ciljanim stanicama, aktivirajući njihove unutarstanične signalne proteine (50). Rezultat toga je ekspresija genskog slijeda koji usmjerava staničnu proliferaciju, sintezu kolagena i proizvodnju osteoida (51).

Za vrijeme zarastanja rana, trombociti luče navedene faktore rasta koji upravljaju proliferacijom, kemotaksijom, sintezom ekstracelularnog matriksa i morfogeneom tkiva. Upotrebom PRF-a moguće je višestruko povećati koncentraciju faktora rasta te ubrzati i pospješiti proces cijeljenja potičući proliferaciju fibroblasta i zarastanje kosti, porast vaskularizacije tkiva i stvaranje kolagena te mitozu mezenhimalnih matičnih stanica i osteoblasta (42).

6. PREDNOSTI PRIMJENE TROMBOCITIMA OBOGAĆENOG FIBRINA

PRF predstavlja novi korak u upotrebi trombocitnog gela s pojednostavljenim procesom primjene i minimalnim umjetnim biokemijskim modifikacijama. Za razliku od tehnike PRP, ova tehnika ne zahtijeva upotrebu antikoagulansa, goveđeg trombina i ostalih gelirajućeg agensa. Dobiva se isključivo centrifugiranjem prirodne ljudske krvi bez aditiva.

PRF akumulira trombocite i citokine u fibrinskom ugrušku. Oni imaju važnu ulogu u biologiji ovog biomaterijala, no odlučujući element odgovoran za pravi terapijski potencijal PRF-a predstavlja fibrinska mreža.

Fibrinska matrica koja se stvara PRF metodom imaće različite učinke od fibrinskog ljepila obogaćenog citokinima u PRP tehnici, koje ujedno ima masovni, nekontrolirani i kratkotrajni učinak (43-45).

Tijekom idućih 7 do 11 dana fibrinska se mrežica razgrađuje, dok se faktori rasta progresivno otpuštaju. Kod PRP-a nema fibrinske mrežice, zbog čega se faktori rasta jednokratno i nekontrolirano otpuštaju prilikom pripreme i aplikacije PRP-a. Jednokratno otpuštanje faktora rasta neposredno djeluje samo na početni stadij cijeljenja rana uz izostanak produljenog učinka važnog u regeneraciji mekog tkiva i kosti. Fibrin čini kostur (kalup) po kojem migriraju endotelne stanice, osteoblasti i druge stanice za vrijeme zarastanja tkiva. Prisustvo tako organizirane fibrinske mrežice na početku zarastanja rane ubrzava angiogenezu rane, što omogućuje bržu migraciju osteoblasta i početak stvaranja kosti (51). Upravo zbog toga fibrinska mrežica ima važnu ulogu u regenerativnim svojstvima PRF-a (50, 51).

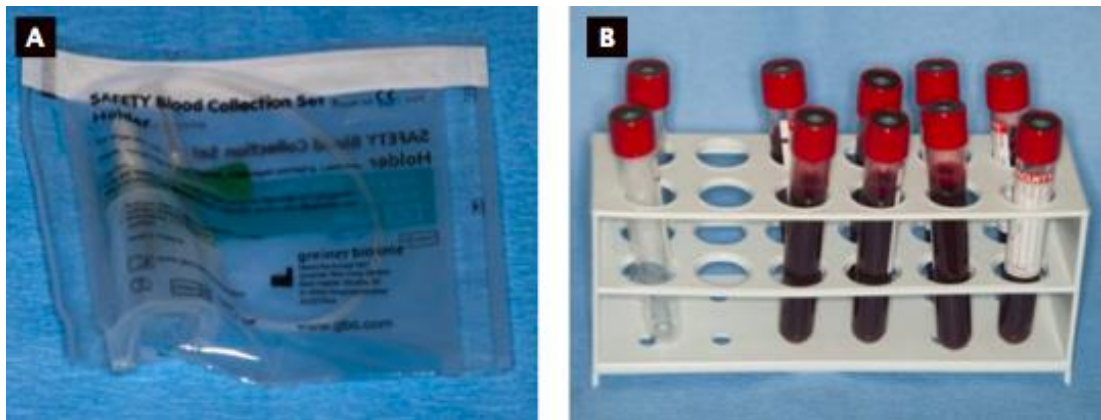
7. PRIPREMA TROMBOCITIMA OBOGAĆENOG FIBRINA

Za pripremu PRF-a potrebna je centrifuga (PC-02 stolna centrifuga) (Slika 2.) i set za uzimanje krvi: leptir igla (24G), epruveta od 9 mL i podveznik (Slika 3. a, b).

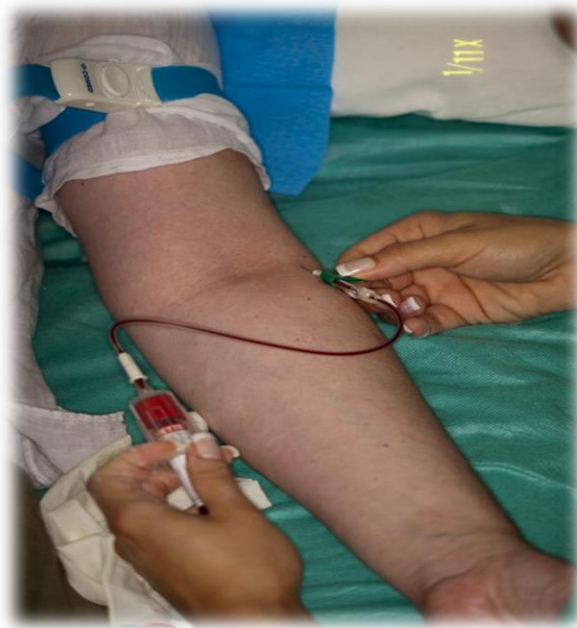Za pripremu nisu potrebni ni antikoagulans, goveđi trombin niti bilo koji drugi gelirajući agensi.



Slika 2. Process® centrifugalni uređaj. (Preuzeto: Del Corso M, Toffler M, Ehrenfest DD. Use of an Autologous leukocyte and Platelet-Rich Fibrin (L-PRF) Membrane in Post-Avulsion Sites: An overview of Choukroun's PRF. J Implant Adv Clin Dent 2010;1(9):27-35.)



Slika 3. a, b. Set za venepunkciju. Preuzeto: (42)




Slika 4. Postupak venepunkcije. (Slika sa Zavoda za oralnu kirurgiju Stomatološkog fakulteta u Zagrebu, ljubaznošću prof. dr. sc. Tihomira Kune, dr. med. dent.)

PRF-protokol se odvija na slijedeći način: nakon venepunkcije izvadi se 20–60 mL krvi (slika 4.) koja se pohranjuje u više epruveta od 9 mL, bez antikoagulansa i odmah ju se centrifugira na 3000 rotacija po minuti tijekom deset minuta.

Za pripremu PRF-a bitna je brzina prikupljanja krvi i početka centrifugiranja.

Unutar nekoliko minuta, odsutnost antikoagulansa omogućava većini trombocita u uzorku da započnu koagulantnu kaskadnu reakciju. Fibrinogen se pretvara u fibrin, koji se višestruko ukrižuje i stvara gustu fibrinsku mrežicu (Slika 5.) (42).




Slika 5. Centrifugiranjem nastaju 3 sloja: na vrhu se nalazi plazma siromašna trombocitima, u sredini je PRF, a na dnu sloj crvenih krvnih stanica. (Preuzeto: Toffler M, Toscano N, Holtzclaw D, Del Corso M, Ehrenfest DD. Introducing Choukroun's Platelet Rich Fibrin (PRF) to the Reconstructive Surgery Milieu. J Implant Adv Clin Dent 2009; 1(6):21-30.)

Tako nastaje fibrinski ugrušak koji sadrži polovicu leukocita i gotovo sve aktivne trombocite prisutne u prikupljenoj krvi.

Ugrušak se zatim izvadi iz epruvete i pripojene crvene krvne stanice se odvoje i odbace (Slike 6. i 7.) (42).




Slika 6. Preuzeto: (42)




Slika 7. Fibrinski ugrušak je prenesen na sterilnu metalnu podlogu, a crvene krvne stanice su nježno sastrugane i odstranjene. (Preuzeto: Toffler M, Toscano N, Holtzclaw D, Del Corso M, Ehrenfest DD. Introducing Choukroun's Platelet Rich Fibrin (PRF) to the Reconstructive Surgery Milieu. J Implant Adv Clin Dent 2009; 1(6):21-30.)

PRF Box® osmišljen je za stvaranje membrane ujednačene debljine što održava njezinu vlažnost kroz nekoliko sati te za skupljanje eksudacijskog seruma izbačenog iz fibrinskog ugruška (Slika 8.).



Slika 8. PRF Box® (Preuzeto: Toffler M, Toscano N, Holtzclaw D, Del Corso M, Ehrenfest DD. Introducing Choukroun's Platelet Rich Fibrin (PRF) to the Reconstructive Surgery Milieu. *J Implant Adv Clin Dent* 2009; 1(6):21-30.)

PRF ugrušak se postavlja na rešetku u PRF Box® i prekrije kompresom i poklopcem. To stvara autolognu fibrinsku membranu u prosjeku gotovu za jednu minutu (Slike 9. i 10.) (52).



Slike 9. i 10. Kompresijom svježeg PRF-ugruška unutar PRF Box-a dobivaju se membrane jednake debljine (Preuzeto: Del Corso M, Toffler M, Ehrenfest DD. Use of an Autologous leukocyte and Platelet-Rich Fibrin (L-PRF) Membrane in Post-Avulsion Sites: An overview of Choukroun's PRF. J Implant Adv Clin Dent 2010;1(9):27-35.)

Serumski eksudat, koji je bogat vitronektinom i filonektinom, za vrijeme kompresije istiskuje se iz fibrinske mrežice i prikuplja na dnu kutije. Njega se može iskoristiti za hidrataciju koštanog nadomjestka (engl. *graft materials*), kirurške rane ili pohranjivanje autolognog koštanog grafta (52).

8. PRIMJENA TROMBOCITIMA OBOGAĆENOG FIBRINA

S obzirom na specifičnost procedure pripreme, PRF membrane mogu biti iskorištene u kombinaciji s drugim koštanim nadomjesnim materijalima da ubrzavaju koštano cijeljenje. U kombinaciji sa suho-smrznutim koštanim alograftom (engl. *freeze-dried bone allograft*, FDBA), PRF se može iskoristiti pri podizanju dna maksilarnog sinusa, pri tehnikama pristupa lateralnog prozora, jer ubrzava koštanu regeneraciju (53).

Kada se izvodi augmentacija alveolarnog grebena, PRF membrane se koriste za zaštitu i stabilizaciju nadomjesnih koštanih materijala .

Membrane se, također, mogu razrezati u milimetarske fragmente i pomiješati s nadomjesnim materijalima. Tako pomiješane membrane djeluju kao 'biološki poveznik' između različitih elemenata nadomjesnog materijala i kao matrica koja potiče neoangiogenezu, te dovodi matične i osteoprogenitorne stanice u središte nadomjesnog materijala (54,55).

Membrane djeluju kao fibrinski zavoji, ubrzavajući cijeljenje mekih tkiva te olakšavaju zatvaranje rane bez obzira na volumen dodanog koštanog nadomjesnog materijala. Predimplantska rekonstrukcija alveolarnog grebena omogućava idealno protetsko pozicioniranje implantata i poboljšava dugoročni uspjeh implantatima nošene konstrukcije (56-58).

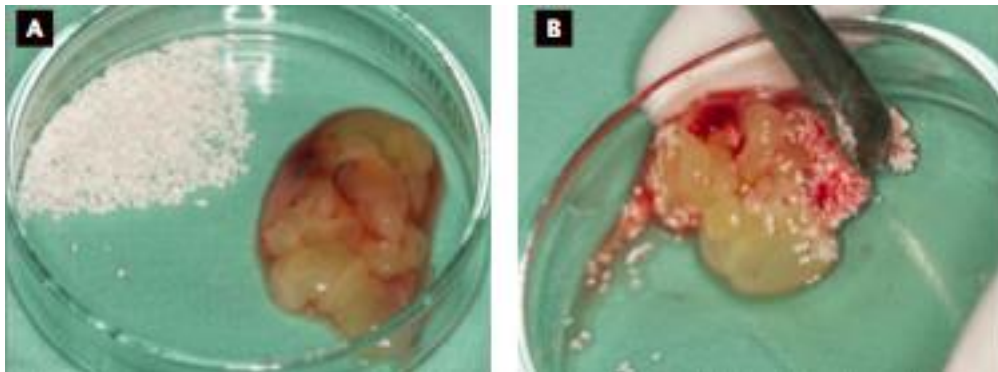
Ne samo da se PRF može koristiti u kombinaciji s koštanim nadomjesnim materijalima, može se iskoristiti i samostalno kao zaštita sinusne membrane tijekom postupka osteotomije i u slučajevima perforacije membrane jer fibrinska matrica pomaže u zatvaranju rane.

Također se PRF membrane mogu iskoristiti pri podizanju dna sinusa lateralnim postupkom, tako da se membrane postave ispod koštanog nadomjesnog materijala, tj. neposredno na sinusnu membranu kako bi se prekrile moguće neotkrivene perforacije koje bi mogle dovesti do ozbiljnih postoperativnih komplikacija (59, 60). Mali diskovi ili 'čepovi' PRF-a korisni su u prezervaciji postekstrakcijskih alveola, kao i kod transalveolarne tehnike podizanja dna maksilarnog sinusa osteotomskom tehnikom (42).

8.1 Klinička aplikacija PRF-a kod augmentacije dna maksilarnog sinusa

PRF se koristi kod zahvata lateralnog pristupa sinus liftinga, kao i kod transkrestalnog pristupa osteotomima.

Nakon centrifugiranja PRF-a ugrušak se posebnim sterilnim škaricama nareže na sitne komade i pomiješa s koštanim nadomjestkom (Slika 11. a, b). U slučaju ksenogenog ili aloplastičnog nadmjestka, PRF će pojačati osteoinduktivna svojstva nadomjestka, djelujući na proliferaciju i kemotaksiju osteoblasta unutar susjednih zidova sinusa, te na poboljšanu migraciju i odlaganje kosti na čestice grafta. Klinički se može očekivati brža mineralizacija grafta (42).



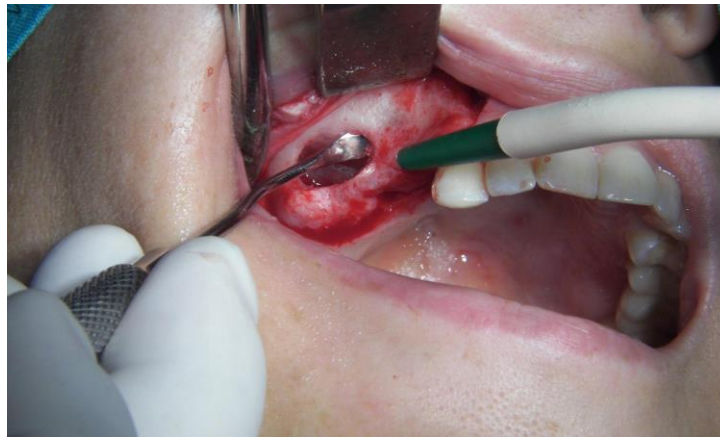
Slika 11. a, b. Miješanje PRF-ugruška i umjetnog koštanog materijala. Preuzeto: (42)

Također će doći do izražaja pozitivan utjecaj PRF-a na meka tkiva u smislu ubrzanog cijeljenja i sprečavanja dehiscijencije rane.

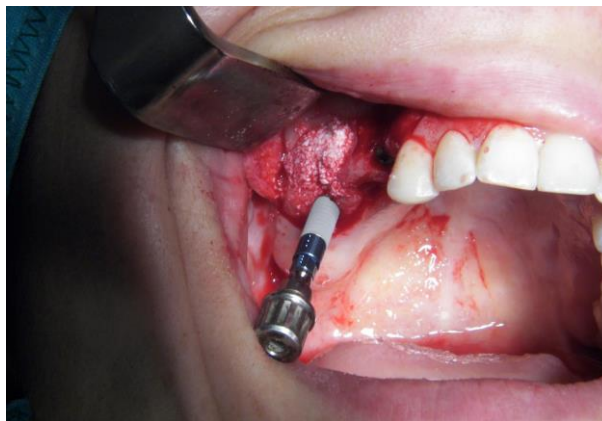PRF-membrana djeluje kao mehanička i biološka zaštita Schneiderove membrane, štiteći je od perforacija koje mogu nastati kompakcijom čestica koštanog nadomjestka u sinusnu šupljinu. PRF-membranom se mogu sanirati postojeće perforacije, a faktori rasta će ubrzati njezino cijeljenje.

PRF-membrana može se aplicirati umjesto resorptivne kolagene membrane preko lateralnog prozora, kako bi se spriječila invaginacija mukogingivnog tkiva (Slike 12. – 14.).

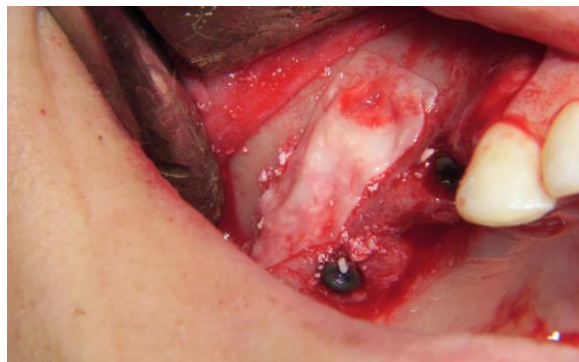Kod vertikalne tehnike, PRF-čep se aplicira osteotomom unutar sinusa kao zamjena za koštani nadomjestak.



Slika 12. Formiranje lateralnog prozora. Preuzeto: (42)



Slika 13. Aplikacija nadomjesnog materijala preko lateralnog prozora. Preuzeto: (42)

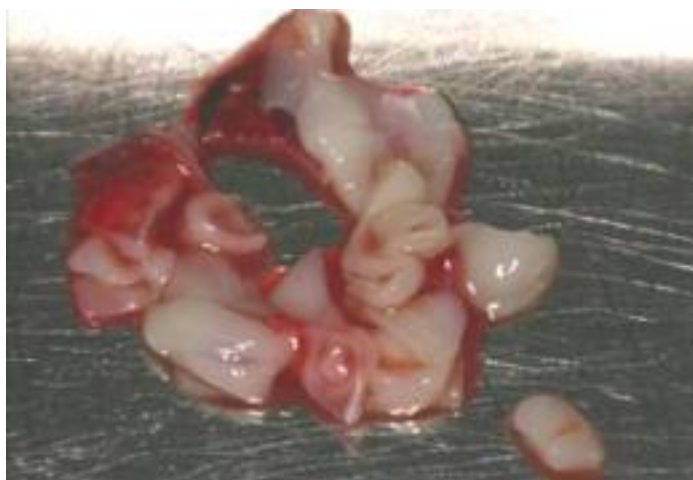

Slika 14. Aplikacija PRF membrane umjesto resorptivne kolagene membrane preko lateralnog prozora. Preuzeto: (42)

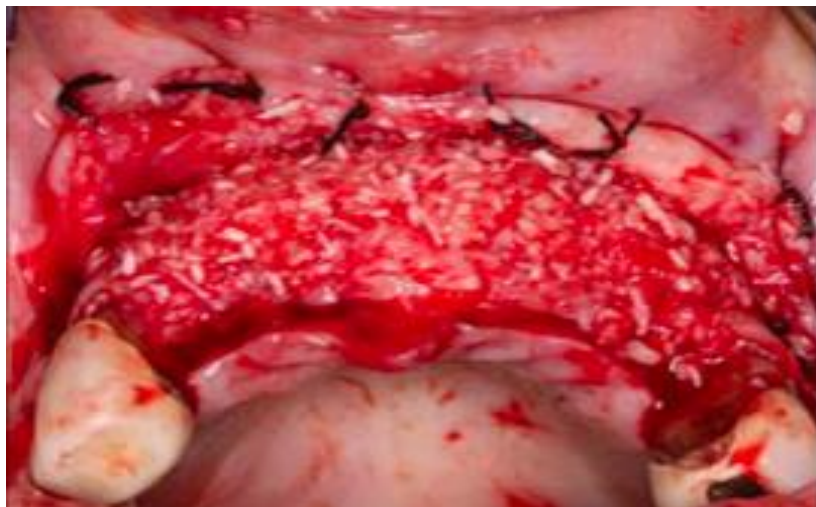8.2. Klinička aplikacija PRF-a kod GBR-tehnike

PRF-graft koristi se u augmentativnim tehnikama zaostalih koštanih defekata, samostalno ili u kombinaciji s biomaterijalom. PRF-ugrušak škaricama se može usitniti na manje komadiće i dodati koštanom nadomjestku koji će bolje međusobno povezati graft u cjelinu, potaknuti neoangiogenezu, proliferaciju i kemotaksiju osteoprogenitornih stanica (Slika 15.). Prilikom augmentacije alveolarnog grebena tehnikom GBR-a, PRF-membrana se može koristiti za zaštitu i stabilizaciju koštanog nadomjestka (Slike 16. i 17.).

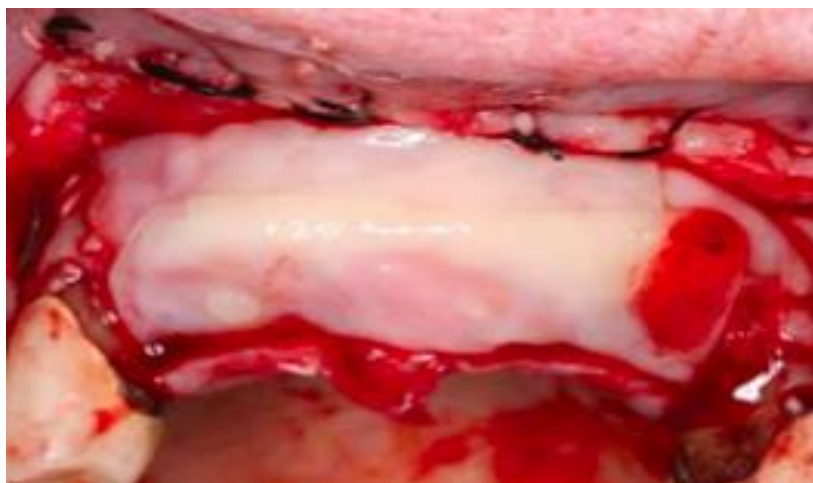
PRF-membrana, za razliku od komercijalnih resorptivnih ili neresorptivnih, ekonomski je prihvatljivija, čime se smanjuju troškovi za pacijenta.



Slika 15. PRF membrane su izrezane za lakše miješanje s nadomjesnim materijalima. (Preuzeto: Toffler M, Toscano N, Holtzclaw D, Del Corso M, Ehrenfest DD. Introducing Choukroun's Platelet Rich Fibrin (PRF) to the Reconstructive Surgery Milieu. J Implant Adv Clin Dent 2009; 1(6):21-30.)



Slika 16. Defekt nadomješten s FDBA-om (LifeNet, Virginia beach, VA). (Preuzeto: Toffler M, Toscano N, Holtzclaw D, Del Corso M, Ehrenfest DD. Introducing Choukroun's Platelet Rich Fibrin (PRF) to the Reconstructive Surgery Milieu. J Implant Adv Clin Dent 2009; 1(6):21-30.)

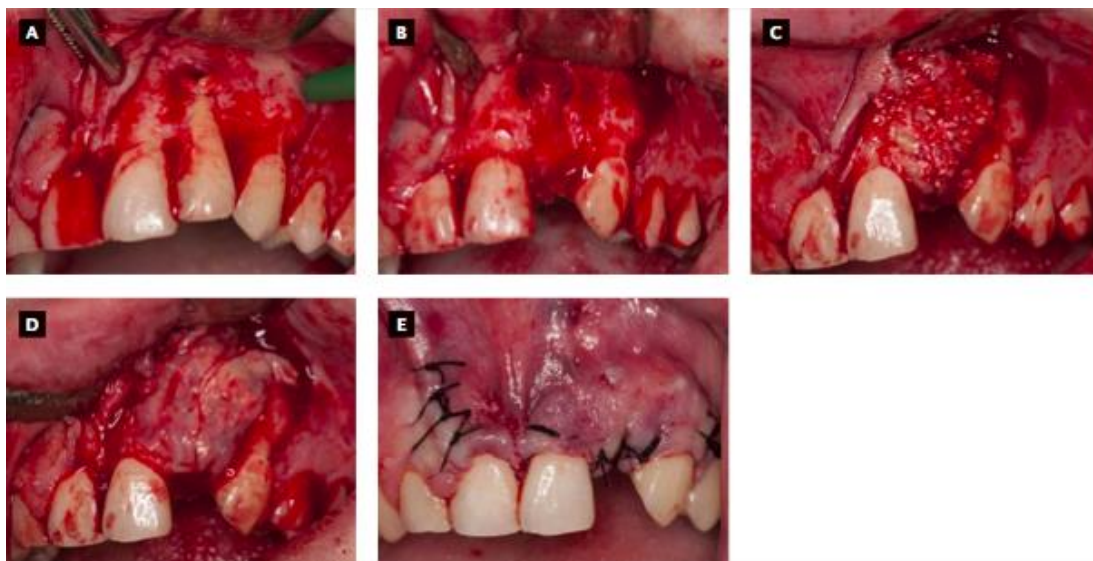


Slika 17. Kompletno prekrivanje nadomjesnog materijala s nekoliko PRF membrana. (Preuzeto: Toffler M, Toscano N, Holtzclaw D, Del Corso M, Ehrenfest DD. Introducing Choukroun's Platelet Rich Fibrin (PRF) to the Reconstructive Surgery Milieu. J Implant Adv Clin Dent 2009; 1(6):21-30.)

8.3. Klinička aplikacija PRF-a kod prezervacije alveole

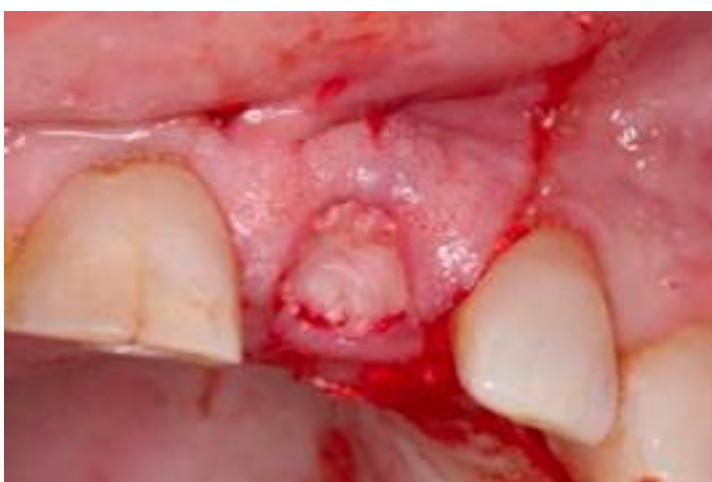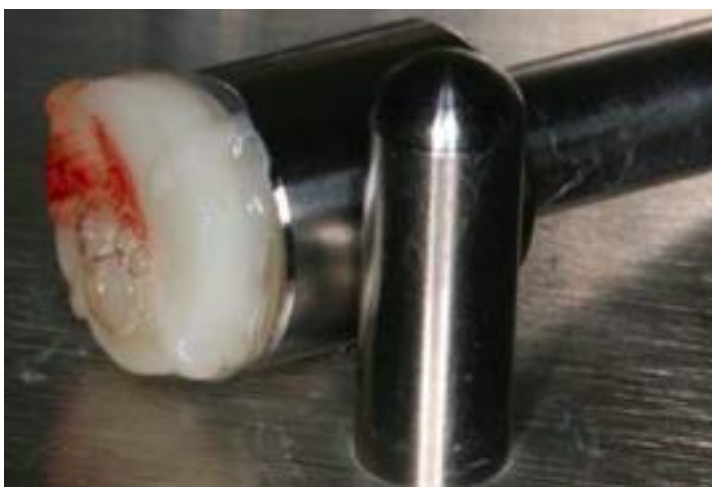PRF se može koristiti samostalno u tehnikama prezervacije alveole da bi se očuvale dimenzije i ubrzalo zarastanje koštanog i mekog tkiva. Nakon četiri mjeseca zarastanja, postekstrakcijske alveole ispunjene su zreloom kosti, bez invaginacija mekih tkiva. Dimenzije alveolarnih grebena gotovo su očuvane, s minimalnim gubitkom širine od 7,38% i visine grebena od 7,13% (61).

Danas se PRF, u tehnici prezervacije alveole trozidnog koštanog defekta koji su obično posljedica uzdužnih fraktura korijena zubi, najčešće koristi u kombinaciji s nekim od umjetnih koštanih nadomjestaka (Slike 18 a. – e.).



Slike 18. a. - e. Primjena PRF membrane kao stabilizatora koštanog nadomjestka. Preuzeto: (42)

Mali diskovi ili ‘čepovi’ također su korisni u zaštiti ekstrakcijskih rana. Diskovi promjera 1cm postavljaju se u ekstrakcijski defekt kako bi ubrzali cijeljenje mekog tkiva, te sačuvali mjesto za kasnije postavljanje dentalnog implantata uz odličan krajnji estetski rezultat (Slike 19. i 20.).



Slike 19. i 20. Disk promjera 1 cm postavlja se u alveolu nakon ekstrakcije zuba kako bi se ubrzalo cijeljenje. (Preuzeto: Toffler M, Toscano N, Holtzclaw D, Del Corso M, Ehrenfest DD. Introducing Choukroun’s Platelet Rich Fibrin (PRF) to the Reconstructive Surgery Milieu. J Implant Adv Clin Dent 2009; 1(6):21-30.)

9. RASPRAVA

PRF je sazdan od matriksa autolognog fibrina u koji su ugrađene velike količine trombocita i njihovih faktora rasta.

Simonpieri i suradnici (62) pokazali su da uporaba trombocitima obogaćenog fibrina s koštanim nadomjesnim materijalima nudi sljedeće četiri prednosti:

1. Fibrinski ugrušak igra važnu mehaničku ulogu tako da PRF membrana podržava i štiti nadomjesne biomaterijale, a PRF fragmenti djeluju kao biološki poveznici između koštanih čestica.
2. Integracija fibrinske mreže olakšava staničnu migraciju, posebno za endotelne stanice potrebne za neoangiogenezu, vaskularizaciju i preživljavanje presatka.
3. Trombocitni citokini (PDGF, TGF- β , IGF-1) postupno se otpuštaju kako se fibrinska matrica razgrađuje, potičući kontinuirani proces cijeljenja.
4. Prisutnost leukocita i citokina u fibrinskoj mreži može imati značajnu ulogu u samoregulaciji upalne reakcije unutar nadomjesnog materijala.

U PRF-tehnici fibrin se polimerizira prirodno i sporo za vrijeme centrifugiranja, što omogućava stvaranje homogene 3D-organizirane strukture. Struktura fibrina čini kostur (kalup) po kojem migriraju endotelne stanice, osteoblasti i druge stanice za vrijeme zarastanja tkiva. Prisustvo tako organizirane fibrinske mrežice na početku zarastanja rane ubrzava angiogenezu rane, što omogućuje bržu migraciju osteoblasta i početak stvaranja kosti. Tijekom idućih 7 do 11 dana fibrinska se mrežica razgrađuje, dok se faktori rasta progresivno otpuštaju (51).

Carrol i suradnici (63) dokazali su na istraživanju provedenom u in vitro uvjetima kako se iz PRF-a otpušta šest faktora rasta u nepromijenjenoj koncentraciji tijekom sedam dana. Kod PRP-a nema fibrinske mrežice, zbog čega se faktori rasta jednokratno i nekontrolirano otpuštaju prilikom pripreme i aplikacije PRP-a (42).

Jednokratno otpuštanje faktora rasta neposredno djeluje samo na početni stadij cijeljenja rana uz izostanak produljenog učinka važnog u regeneraciji mekog tkiva i kosti. Upravo zbog toga fibrinska mrežica ima važnu ulogu u regenerativnim svojstvima PRF-a (43-45).

Dodatno, mnoga klinička istraživanja istaknula su da se uporabom PRF-a smanjuju postoperativna bol i edem, te se minimalizira mogućnost infekcije rane (51).

10. ZAKLJUČAK

U današnje se vrijeme pojavljuje sve više tehnika augmentacije u oralnoj kirurgiji i dentalnoj implantologiji te se one brzo razvijaju i napreduju.

Atrofija grebena i stupanj resorpcije kosti čine limitirajuće faktore za implant-protetsku terapiju, koja je danas jako tražena i široko primijenjena.

Suvremenim je tehnikama moguće augmentirati koštane defekte nekim od koštanih nadomjestaka.

Ranije publikacije i klinička istraživanja pokazuju da PRF pomaže u zatvaranju kirurške rane, maturaciji koštanog nadomjesnog materijala i poboljšanju estetike parodontalnih mekih tkiva.

PRF je moguće kombinirati gotovo sa svim regenerativnim koštanim nadomjesnim materijalima. Primjenjuje se u pre-implantskoj kirurškoj pripremi, kao što su podizanje maksilarnog sinusa, augmentacija alveolarnog grebena ili poticanje cijeljenja ekstrakcijske alveole.

Uspješnost metode, ali i krajnji rezultat ovise o anatomskim i biološkim karakteristikama defekta, iskustvu i stručnosti terapeuta, lokalnim (pušenje) i sistemskim faktorima te o motiviranosti i kooperativnosti pacijenta.

Prednosti PRF metode su jednostavna tehnika primjene i aplikacije, minimalni troškovi i izostanak potrebe za biokemijskom modifikacijom (antikoagulansima i goveđim trombinom), te ju time svrstavaju u sam vrh regenerativnih metoda liječenja.

11. LITERATURA

1. Toffler M, Toscano N, , Del Corso M, Ehrenfest DD, Holtzclaw D. Introducing Choukroun's Platelet Rich Fibrin (PRF) to the Reconstructive Surgery Milieu. *J Implant Adv Clin Dent*. 2009; 1(6):21-30.
2. Dohan DM, Choukroun J, Diss A, et al. Platelet-rich fibrin (PRF): a second-generation platelet concentrate. Part I: technological concepts and evolution. *Oral Surg Oral Med Oral Pathol Oral Radiol Endod*. 2006; 101(3):e37-44.
3. Dohan DM, Choukroun J, Diss A, et al. Platelet rich fibrin (PRF): a second - generation platelet concentrate. Part II: platelet-related biologic features. *Oral Surg Oral Med Oral Pathol Oral Radiol Endod*. 2006; 101(3):e45-50.
4. Choukroun J, Adda F, Schoeffler C, Vervelle A. Une opportunité en paroiimplantologie: lePRF. *Implantodontie*. 2001; 42:55-62.
5. Choukroun J, Diss A, Simonpieri A, Girard MO, Schoeffler C, Dohan SL, Dohan AJ, Mouhy J, Dohan DM. Platelet – rich fibrin (PRF) a second – generation platelet concentrate. Part IV: clinical effects on tissue healing. *Oral Surg Oral Med Oral Pathol Oral Radiol Endod*. 2006; 101(3):e56-60.
6. Lekovic V, Camargo PM, Klokkevold PR, Weinlaender M, Kenney EB, Dimitrijevic B, Nedic M. Preservation of alveolar bone in extraction sockets using bioabsorbable membranes. *J Periodontol*. 1998; 69(9):1044-9.
7. Miše I. *Oralna kirurgija*. Zagreb: Jugoslavenska medicinska naklada; 1982.
8. Cordeiro PG, Santamaria E, Kraus DH, Strong EW, Shah JP. Reconstruction of total maxillectomy defects with preservation of the orbital contents. *Plast Reconstr Surg*. 1998; 102(6):1874-87.

9. Lynch SE, Genco RJ, Marx RE. Tissue engineering. 1st ed. Chicago: Quintessence Publishing Co; 1999.
10. Pogrel MA, Podlesh S, Antony JP, Alexander J. A comparison of vascularized and nonvascularized bone grafts for reconstruction of mandibular continuity defects. *J Oral Maxillofac Surg.* 1997;55(11):1200-6.
11. Block MS, Kent JN. Sinus augmentation for dental implants: The use of autogenous bone. *J Oral Maxillofac Surg.* 1997; 55(11):1281-6.
12. Khoury F, Antoun H, Missika P. Bone augmentation in oral implantology. London: Quintessence Publishing Co, Ltd; 2007.
13. Gabrić D, Katanec D. Elevacija dna maksilarnog sinusa. *Acta Stomatol Croat.* 2007; 41(1):57-65.
14. Van Den Bergh JP, Ten Bruggenkate CM, Disch FJ, Tuinzing DB. Anatomical aspects of sinus floor elevations. *Clin Oral Implants Res.* 2000; 11(3):256-65.
15. Chanavaz M. Sinus graft procedures and implant dentistry: a review of 21 years of surgical experience (1979-2000). *Implant Dent.* 2000; 9(3):197-206.
16. Katanec D, Vukovojac S, Muretić Ž, Krmpotić I, Gašparac-Predanić H, Ivaniš T. Multidisciplinarni pristup rješavanju distalne parcijalne bezubosti fiksnim protetskim nadomjestkom – prikaz slučaja. *Hrvatski stomatološki vjesnik.* 1994; 2:17-20.
17. Wheeler SL, Holmes RE, Calhoun CJ. Six-year clinical and histologic study of sinus – lifts grafts. *Int J Oral Maxillofac Implants.* 1996; 11:26-34.

18. Buser D, Hirt HP, Dula K et al. GBR-technique/implant dentistry. Simultaneous application of barrier membranes around implants with periimplant bone defects. *Schweiz Monatsschr Zahnmed.* 1992; 102:1491-501.
19. Khan SN, Cammisa FP Jr, Sandhu HS, Diwan AD, Girardi FP, Lane JM. The biology of bone grafting. *J Am Acad Orthop Surg.* 2005; 13(1):77-86.
20. Betz RR. Limitations of autograft and allograft: new synthetic solutions. *Orthopedics.* 2002; 25(Suppl 5):s561-70.
21. Fonseca RJ, Clark PJ, Burkes EJ Jr, Baker RD. revascularization and healing of onlay particulate autologous bone grafts in primates. *J Oral Maxillofac Surg.* 1980; 38(8):572-7.
22. Burwell RG. Osteogenesis in cancellous bone grafts: Considered in terms of cellular changes, basic mechanisms and the perspective of growth control and its possible aberrations. *Clin Orthop Relat Res.* 1965; 40:35-47.
23. Block MS, Kent JN. Sinus augmentation for dental implants: the use of autogenous bone grafts and osseointegrated implants. *Int J Oral Maxillofac Implants.* 1996; 11:476-88.
24. Karabuda C, Ozdemir O, Tosun T, Anil A, Olgac V. Histological and clinical evaluation of 3 different grafting materials for sinus lifting procedure based on 8 cases. *J Periodontol.* 2001; 72:1436-42.
25. Lindhe J, Karring TH, Lang NP. *Klinička parodontologija i dentalna implantologija.* Zagreb: Globus; 2004.
26. Chiapasco M, Casentini P, Zaniboni M. Bone augmentation procedures in implant dentistry. *Int J Oral Maxillofac Implants.* 2009; 24:237-259.

27. Carranza FA Jr, Newman MG, Takei HH. *Clinical Periodontology*. 9th ed. Philadelphia: W.B. Saunders Co; 2002.
28. Retzeni M, Donos N. Guided Bone Regeneration: biological principle and therapeutic applications. *Clin Oral Implants Res*. 2010; 21(6):567-76.
29. Pellegrini G, Pagni G, Rasperini G. Surgical Approaches Based on Biological Objectives: GTR versus GBR Techniques. *International Journal of Dentistry*. 2013; 521547.
30. Moy PK. Clinical experience with osseous site development using autogenous bone, bone graft substitutes and membrane barriers. *Oral Maxillofac Surg North Am*. 2001; 13:493-509.
31. Mertens C, Decker C, Seeberger R, Hoffman J, Sander A, Freier K. Early bone resorption after vertical bone augmentation - a comparison of calvarial and ilial grafts. *Clin Oral Impl Res*. 2013; 24(7):820-5.
32. Cenzi R, Arduin L, Zollino I, Casadio C, Scarano A, Carinci F. Alveolar ridge augmentation with calvaria, iliac crest and mandibular autologous bone grafts: a retrospective study on 261 implants. *J Stomat Occ Med* 2010; 3:89-94.
33. Jensen SS, Terheyden H. Bone augmentation procedures in localized defects in the alveolar ridge: clinical results with different bone grafts and bone – substitute materials. *Int J Oral Maxillofac Implants*. 2009;(Suppl 24):218-36.
34. Wiltfang J, Schlegel KA, Schultze-Mosgau S, Nkenke E, Zimmermann R, Kessler P. Sinus floor augmentation with beta-tricalcium phosphate (beta-TCP): Does platelet-rich plasma promote its osseous integration and degradation? *Clin Oral Implants Res*. 2003; 14:213-218.

35. Mazor Z, Peleg M, Garg AK, Luboshitz J. Platelet-rich plasma for bone graft enhancement in sinus floor augmentation with simultaneous implant placement: patient series study. *Implant Dent.* 2004; 13:65-72.
36. Froum SJ, Wallace SS, Tarnow DP, Cho SC. Effect of platelet-rich plasma on bone growth and osseointegration in human maxillary sinus grafts: Three bilateral case reports. *Int J Periodontics Restorative Dent.* 2002; 22:45-53.
37. Kassolis JD, Rosen PS, Reynolds MA. Alveolar ridge and sinus augmentation utilizing platelet-rich plasma in combination with freeze-dried bone allograft: case series. *J Periodontol.* 2000; 71:1654-1661.
38. Sanchez AR, Sheridan PJ, Kupp LI. Is platelet-rich plasma perfect enhancement factor? A current review. *Int J Oral Maxillofac Implants.* 2003; 18:93-103.
39. Sunitha RV, Munirathnam NE. Platelet – Rich Fibrin: Evolution of a second-generation platelet concentrate. *Indian J dent Res.* 2008; 19(1):42-26.
40. Marx RE, Carlson ER, Eichstaedt RM, Schimelle SR, Strauss JE, Georgeff KR. Platelet rich plasma: Growth factor enhancement for bone grafts. *Oral Surg Oral Med Oral Pathol Oral radiol Endod.* 1998; 85(6):638-646.
41. Sonleitner D, Huemer P, Sullivan DY. A simplified technique for producing platelet-rich plasma and platelet concentrate for intraoral bone grafting techniques: a technical note. *Int J Oral Maxillofac Implants.* 2000; 15(6):879-82.
42. Blašković M, Gabrić pandurić D, Katanec D, Brozović J, Gikić M, Sušić M. Primjena trombocitima obogaćenog fibrina u oralnoj kirurgiji. *Medix.* 2013; 18(103):176-81.

43. Zijderved SA, Zerbo IR, van der Bergh JP, Schulten EA, ten Bruggenkate CM. Maxillary sinus floor augmentation using a beta-tricalcium phosphate (Cerabsorb) alone compared to autogenous bone grafts. *Int J Oral Maxillofac Implants*. 2005; 20(3):432-40.
44. Choufani Dental Polyclinic (internet). U.A.E. 2010. (cited 2014. Jul 2). Available from <http://www.choufanidental.com/chin-bone-block-graft/>
45. Lundgren S, Sennerby L. Bone Reformation. *Contemporary Bone Augmentation Procedures in Oral and Maxillofacial Implant Surgery*. Quintessence Publishing Co. Ltd. 2008.
46. Hamdan AA-S, Loty S, Isaac J, Bouchard P, berdal A, Sautier J-M. Platelet-poor plasma stimulates proliferation but inhibits differentiation of rat osteoblastic cells in vitro. *Clin Oral Impl Res*. 2009; 20:616-623.
47. Su CY, Kuo YP, Tseng YH, Su C-H, Burnouf T. In vitro release of growth factors from platelet-rich fibrin (PRF): a proposal to optimize the clinical applications of PRF. *Oral Surg Oral Med Oral Pathol Oral Radiol Endod*. 2009; 108:56-61.
48. White JG, Krumwiede M. Further studies of the secretory pathway in thrombin-stimulated human platelets. *Blood*. 1987; 69:1196-1203.
49. Zucker-Franklin D, Benson KA, Myers KM. Absence of a surface-connected canalicular system in bovine platelets. *Blood*. 1985; 65:241-244.
50. Dohan DM, Choukroun J, Diss A, Dohan SI, Dohan AJJ, Mouhyi J, Gogly B. Platelet-rich fibrin (PRF): A second generation platelet concentrate. Part III. Leukocyte activation: A new feature for platelet concentrates? *Oral Surg Oral Med Oral Pathol Oral Radiol Endod*. 2006; 101:e51-55.

51. Van Hinsbergh VW, Collen A, Koolwijk P. Role of fibrin matrix in angiogenesis. *Ann N Y Acad Sci.* 2001; 936:426-37.
52. Sunitha Raja V, Munirathnam Naidu E. Platelet-rich fibrin: evolution of a second-generation platelet concentrate. *Indian J Dent Res.* 2008; 19(1):42-6.
53. Choukroun J, Diss A, Simonpieri A, Girard M-O, Schoeffler C, et al. Platelet-rich fibrin (PRF): A second generation platelet concentrate. Part V: Histologic evaluations of PRF effects on bone allograft maturation in sinus lift. *Oral Surg Oral Med Oral Pathol Oral Radiol Endod.* 2006; 101:299-303.
54. Vence BS, Mandelaris GA, Forbes DP. Management of dentoalveolar ridge defects for implant site development: An interdisciplinary approach. *Compend Cont Ed Dent.* 2009; 30(5):250-262.
55. Simon Bi, Gupta P, tajbakhsh S. Quantitative evaluation of extraction socket healing following the use of autologous platelet-rich fibrin matrix in humans. *Int J Periodontics Restorative Dent.* 2011; 31(3):285-95.
56. Raghoobar GM, Timmenga NM, Reintsema H, et al. Maxillary bone grafting for insertion of endosseous implants: Results after 12-24 months. *Clin Oral Implants Res.* 2001; 12:279-286.
57. Wallace SS, Froum SJ. Effect of maxillary sinus augmentation on the survival of endosseous dental implants. A systematic review. *Ann Periodontol.* 2003; 8:328-343.
58. Tulasne JF. (Commentary on maxillary preimplant rehabilitation. A study of 55 cases using autologous bone graft augmentation). *Rev Stomatol Chir Maxillofac.* 1999; 100:265-266.

59. Diss A, Dohan DM, Mouhyi J, Mahler P. Osteotome sinus floor elevation using Choukroun's platelet-rich fibrin as grafting material: A 1-year prospective pilot study with microthreaded implants. *Oral Surg Oral Med Oral Pathol Oral Radiol Endod.* 2008; 105:572-579.
60. Choi BH, Zhu SJ, Jung JH, Lee SH, Huh JY. The use of autologous fibrin glue for closing sinus membrane perforations during sinus lifts. *Oral Surg Oral Med Oral Pathol Oral Radiol Endod.* 2006; 101:150-154.
61. Aleksic Z, Lekovic V, Milinkovic I, et al. Platelet-rich fibrin and bovine porous bone mineral vs. platelet-rich fibrin in the treatment of intrabony periodontal defects. *J Periodontal Res.* 2012; 47(4):409-17.
62. Simonpieri A, Del Corso M, Sammartino G, Dohan Ehrenfest DM. The Relevance of Choukroun's Platelet-Rich Fibrin and Metronidazole during Complex Maxillary Rehabilitations Using Bone Allograft. Part II: Implant Surgery, Prosthodontics, and Survival. *Implant Dent.* 2009; 18:220-229.
63. Carroll RJ, Arnoczky SP, Graham S, O'Connell SM. Characterization of autologous growth factors in Cascade platelet-rich fibrin matrix (PRFM). Edison, NJ. Musculoskeletal Transplant Foundation; 2005.

12. SAŽETAK

Trombocitima obogaćen fibrin (PRF) autologni je biomaterijal druge generacije trombocitnih koncentrata. Ima povoljna biološka svojstva koja ubrzavaju mekotkivno i koštano cijeljenje, te zbog toga široko područje primjene nalazi u oralnoj kirurgiji te drugim specijalističkim područjima. Nasljednik je trombocitima obogaćene plazme (PRP) s višestrukim prednostima.

Tehniku PRF-a 2001. godine u Francuskoj predstavili su Choukroun i suradnici.

Glavni elementi unutar PRF-a su trombociti, leukocitni citokini i fibrinska mreža (matrica) koja ih povezuje. Trombociti djeluju tako da stvaraju trombocitni čep, odnosno krvni ugrušak na mjestu oštećenja, dok citokini pokreću niz bioloških procesa potrebnih za regeneraciju tkiva. Fibrin potiče hemostazu, ali također formira i matricu potrebnu za migraciju fibroblasta i endotelnih stanica koji su uključeni u angiogenezu i tkivnu remodelaciju.

PRF je jeftina i jednostavna metoda koju je moguće kombinirati s drugim regenerativnim tehnikama.

Područja primjene PRF-a su: augmentacija sinusa nakon podizanja dna maksilarnog sinusa, prezervacija alveola nakon vađenja zuba, vođena regeneracija kostiju, vođena regeneracija tkiva te cijeljenje mekih tkiva u mukogingivnoj kirurgiji.

Najveće prednosti rada s PRF-om su jednostavnost priprema preparata, dostupnost svakom pacijentu te minimalna trauma.

13. SUMMARY

USING PLATELET - RICH FIBRIN IN THE BONE AUGMENTATION

Platelet Rich Fibrin (PRF) is an autologous biomaterial which represents a second-generation of platelet concentrates. It has favourable biological properties that accelerate the healing of soft tissue and bone; therefore, it is widely used in oral surgery and other specialist areas. It is a successor of the platelet - rich plasma (PRP) bringing multiple benefits.

PRF technique was presented in 2001 in France by Choukroun and his colleagues.

The main elements within the PRF are platelets, leukocyte cytokines and fibrin networks (matrix) which connects them. Platelets serve to form a platelet plug, i.e. a blood clot at the location of damage, while cytokines initiate a series of biological processes required for tissue regeneration. Fibrin promotes hemostasis, but also forms the matrix required for the migration of fibroblasts and endothelial cells, which are involved in angiogenesis and tissue remodelling.

PRF is inexpensive and simple method, and it is possible to combine it with other regenerative techniques.

Areas of PRF application are: sinus augmentation after lifting the floor of the maxillary sinus, alveolar preservation after tooth extraction, guided bone regeneration, guided tissue regeneration and healing of the soft tissue in mucogingival surgery.

Biggest advantages of working with PRF are the simplicity of preparation of PRF, and its availability to each patient, in addition to minimum degree of trauma.

14. ŽIVOTOPIS

Tara Kurpez rođena je 20.12.1990. godine u Zagrebu.

Nakon završene osnovne škole, upisuje gimnaziju 'Tituš Brezovački' u Zagrebu 2005. godine te maturira 2009. godine s odličnim uspjehom. Iste godine upisuje Stomatološki fakultet Sveučilišta u Zagrebu koji apsolvira u srpnju 2015. godine.

Tokom cijelog studija bila je aktivna članica projekta 'Zubić vila', članica 'Projekta za promoviranje oralnog zdravlja slijepih i slabovidnih osoba' 2014. i 2015. godine te je jedna od osnivačica i voditeljica novog projekta za djecu 'Zubić'.