

# Dijagnostika karcinoma usne šupljine

---

Holjevac, Lovro

Master's thesis / Diplomski rad

2021

Degree Grantor / Ustanova koja je dodijelila akademski / stručni stupanj: **University of Zagreb, School of Dental Medicine / Sveučilište u Zagrebu, Stomatološki fakultet**

Permanent link / Trajna poveznica: <https://um.nsk.hr/um:nbn:hr:127:662277>

Rights / Prava: [Attribution-NonCommercial 4.0 International](#)/[Imenovanje-Nekomercijalno 4.0 međunarodna](#)

Download date / Datum preuzimanja: **2024-10-13**



Repository / Repozitorij:

[University of Zagreb School of Dental Medicine Repository](#)





Sveučilište u Zagrebu

Stomatološki fakultet

Lovro Holjevac

# **DIJAGNOSTIKA KARCINOMA USNE ŠUPLJINE**

DIPLOMSKI RAD

Zagreb, 2021.

Rad je ostvaren u: Zavod za oralnu kirurgiju Stomatološkog fakulteta Sveučilišta u Zagrebu

Mentor rada: doc. dr. sc. Ivan Salarić, Zavod za oralnu kirurgiju Stomatološkog fakulteta  
Sveučilišta u Zagrebu

Lektor hrvatskog jezika: Nikolina Vuković, magistra edukacije hrvatskog jezika i književnosti

Lektor engleskog jezika: Ana Bilandžić, magistra edukacije engleskog i njemačkog jezika i  
književnosti

Sastav Povjerenstva za obranu diplomskog rada:

1. \_\_\_\_\_
2. \_\_\_\_\_
3. \_\_\_\_\_

Datum obrane rada: \_\_\_\_\_

Rad sadrži: 39 stranica

5 slika

1 CD

Rad je vlastito autorsko djelo koje je u potpunosti samostalno napisano, uz naznaku izvora drugih autora i dokumenata korištenih u radu. Osim ako nije drukčije navedeno, sve ilustracije (tablice, slike i dr.) u radu su izvorni doprinos autora diplomskog rada. Autor je odgovoran za pribavljanje dopuštenja za korištenje ilustracija koje nisu njegov izvorni doprinos, kao i za sve eventualne posljedice koje mogu nastati zbog nedopuštenog preuzimanja ilustracija odnosno propusta u navođenju njihovog podrijetla.

## **Zahvala**

Zahvaljujem svom mentoru, doc. dr. sc. Ivanu Salariću na svojoj potpori, usmjeravanju i pomoći tijekom pisanja ovoga rada.

Zahvaljujem svojoj obitelji i bližnjim osobama na potpori koju su mi pružili tijekom studiranja kao i tijekom cijelog života.

# DIJAGNOSTIKA KARCINOMA USNE ŠUPLJINE

## Sažetak

Karcinom usne šupljine globalni je zdravstveni problem s petogodišnjim preživljenjem od oko 50%. Glavni uzročni čimbenici u nastajanju su alkohol i duhan. Godišnje se otkrije oko 300 000 slučajeva karcinoma usne šupljine (muškarci : žene = 2 : 1), a najčešća pojavnost je u Indiji (77 000 oboljelih), Sjedinjenim Američkim Državama (26 000 oboljelih), Kini (21 000 oboljelih), Pakistanu (13 000 oboljelih) i Bangladešu (10 000 oboljelih). Učestalost karcinoma usne šupljine raste s dobi te se 95% slučajeva pojavljuje u starijih od 40 godina, a prosječna dob kada se karcinom dijagnosticira je tek oko 60 godina. Ako se u obzir uzme i da su ljudi, ali nažalost i neki liječnici, slabo upućeni u mehanizam nastajanja karcinoma usne šupljine i komplikacija koje uzrokuje, nije toliko frapantno da se ovaj karcinom najčešće otkriva u kasnijoj fazi. Razlog zašto se karcinom usne šupljine rijetko dijagnosticira u ranom stadiju je njegova asimptomatska klinička slika te se otkrivanjem karcinoma u ovom stadiju liječenje provodi uspješnije. Uznapredovali karcinom je onaj koji uzrokuje brojne simptome i otežava život pojedinca te zahtjeva agresivnije liječenje. Osim osnovne dijagnostike, u ovom radu bit će govora o drugim potencijalnim dijagnostičkim alatima, s posebnim naglaskom na salivarnu dijagnostiku i njezinoj potencijalnoj ulozi u ranom otkrivanju karcinoma usne šupljine. Salivarna dijagnostika je grana molekularne dijagnostike koja obuhvaća salivarnu metabolomiku, proteomiku i transkriptomiku. Sve je veći broj istraživanja u dostupnoj literaturi metodološki baziranih na salivarnoj dijagnostici što je pokazatelj napretka tehnologije, ali i sve boljeg razumijevanja određenih bolesti i poremećaja.

**Ključne riječi: karcinom usne šupljine, rana dijagnostika, slina, molekularna dijagnostika**

## **ORAL CANCER DIAGNOSTICS**

### **Summary**

Oral cancer is a global health problem with a five – year survival rate of 50%. The main risk factors are alcohol and tobacco. About 300 000 patients are diagnosed with oral cancer annually (men : women = 2 : 1). This type of cancer is reported to develop mostly in India (77 000 patients), the United States (26 000 patients), China (21 000 patients), Pakistan (13 000 patients) and Bangladesh (10 000 patients). The risk of oral cancers increases with age. 95% of all oral cancers appear after age 40 years, while the average age at diagnosis is 60 years. Considering the fact that most people, but unfortunately some doctors, don't know that much about the cancer development mechanism and the complications it may cause, it is not that stunning that oral cancer is most often diagnosed at his later stage. The reason why oral cancer is rarely diagnosed at an early stage is his asymptomatic nature. By detecting oral cancer at early stage, it increases the chances for successful treatment. In his later stages, oral cancer causes numerous symptoms which affect patients' life quality and also requires more aggressive treatment. Besides basics of diagnostics, in this paper there will be parts about other potential diagnostic methods, with emphasis on salivary diagnostics used for early detection of oral cancer. Salivary diagnostics is a branch of molecular diagnostics and is divided into salivary metabolomics, proteomics and transcriptomics. There is an increasing number of researches in available literature methodologically based on salivary diagnostics, which is an indicator of advances in technology, but also of a better understanding of certain diseases and disorders.

**Key words: oral cancer, early diagnostics, saliva, molecular diagnostics**

## SADRŽAJ

<b>1. UVOD</b> .....	1
<b>2. ETIOLOGIJA</b> .....	3
<b>2.1. Uživanje alkohola i duhana</b> .....	4
<b>2.1.1. Alkohol</b> .....	4
<b>2.1.2. Duhan</b> .....	4
<b>2.2. Prehrana</b> .....	5
<b>2.3. Zubni status i tekućine za ispiranje usta</b> .....	5
<b>2.4. Virusne infekcije</b> .....	5
<b>3. POTENCIJALNO MALIGNI ORALNI POREMEĆAJI</b> .....	7
<b>3.1. Leukoplakija</b> .....	8
<b>3.2. Eritroplakija</b> .....	8
<b>3.3. Oralni lichen planus</b> .....	9
<b>3.4. Aktinički heilitis</b> .....	10
<b>3.5. Oralna submukozna fibroza</b> .....	10
<b>3.6. Xeroderma pigmentosum</b> .....	11
<b>3.7. Plummer – Vinsonov sindrom</b> .....	11
<b>3.8. Atrofični glositis u tercijarnom stadiju luesa</b> .....	11
<b>4. KLINIČKA SLIKA KARCINOMA USNE ŠUPLJINE</b> .....	12
<b>5. TNM KLASIFIKACIJA</b> .....	15
<b>6. DIJAGNOSTIKA KARCINOMA USNE ŠUPLJINE</b> .....	18
<b>6.1. Uzimanje uzoraka tkiva za analizu</b> .....	19
<b>6.1.1. Incizijska i ekscizijska biopsija</b> .....	19
<b>6.1.2. Aspiracija tankom iglom</b> .....	19
<b>6.1.3. Citološki bris</b> .....	19
<b>6.1.4. Patohistološka analiza</b> .....	19
<b>6.2. Toluidinski test</b> .....	20
<b>6.3. Slikovna dijagnostika</b> .....	20
<b>6.4. Salivarna dijagnostika</b> .....	21

6.4.1. Salivarna metabolomika .....	21
6.4.2. Salivarna proteomika .....	23
6.4.3. Salivarna transkriptomika .....	24
6.5. Uloga oralnog mikrobioma .....	24
7. LIJEČENJE.....	26
7.1. Kirurgija .....	27
7.2. Liječenje zračenjem .....	27
7.3. Kombinacija kirurgije i zračenja .....	27
7.4. Kemoterapija .....	28
8. RASPRAVA.....	29
9. ZAKLJUČAK.....	31
10. LITERATURA .....	33
11. ŽIVOTOPIS .....	38



## **Popis skraćenica**

CT – kompjutorizirana tomografija

DNK – deoksiribonukleinska kiselina

HPV – humani papiloma virus

HSV – virus Herpes simplex

MR – magnetska rezonancija

mRNK – molekula glasničke ribonukleinske kiseline

OPG – ortopantomogram

PET – pozitronska emisijska tomografija



Karcinomi su drugi po redu uzročnici smrti nakon srčanih oboljenja u razvijenim zemljama, a 3% svih karcinoma čini karcinom usne šupljine (1). U usnoj se šupljini najčešće pojavljuje planocelularni karcinom usne šupljine (90% slučajeva) te se daljnji tekst u radu odnosi na njega (2). Na svijetu se nalazi oko 300 000 pacijenata oboljelih od karcinoma usne šupljine te kotira visoko na ljestvici učestalosti kod žena (12. po redu) i muškaraca (6. po redu) (3). Iako se 95% karcinoma usne šupljine pojavljuje u ljudi starijih od 40 godina, u zadnje vrijeme zapažen je porast oboljelih i u mlađim dobnim skupinama, što se objašnjava činjenicom da su visokorizične navike uživanja alkohola i duhana popularnije među mlađim ljudima (1).

Karcinom usne šupljine uzrokuje mnoge probleme: otežava probavu, govor te narušava izgled što utječe na psihološki status osobe. Prema tome, jasno je da je potrebno dijagnosticirati karcinom u što ranijem stadiju, odnosno dok je lezija još mala i lokalizirana na određenom mjestu (4).

Nažalost, karcinom usne šupljine u svojim početnim stadijima uzrokuje slabe ili nikakve simptome, stoga pacijenti s ovim karcinomom koji nemaju naviku redovitog odlazanja doktoru dentalne medicine uglavnom otkrivaju bolest u uznapredovaloj fazi (5, 6). Nadalje, uloga doktora dentalne medicine je da ispravno detektira i liječi bolesti usne šupljine, ali činjenica je da često i doktori dentalne medicine ne otkriju bolest u ranoj fazi (7).

Unatoč postojanju kvalitetnih načina liječenja, izazov je doći do istog. Kako u liječenju karcinoma usne šupljine sudjeluje multidisciplinarni tim (oralni i maksilofacijalni kirurg, otorinolaringolog, onkolog, radiolog, patolog, logoped, specijalist oralne medicine, psiholog, socijalni radnik), prepreku predstavlja usklađivanje timskog rada te dostupnost svakog člana tima u određenom segmentu liječenja karcinoma (8).

Kasnije otkrivanje karcinoma usne šupljine dovodi do ireverzibilnih promjena u životu pojedinca, a koliko je važno dijagnosticirati karcinom što prije govori činjenica da petogodišnje preživljenje od karcinoma usne šupljine iznosi tek oko 53 – 56% (9).

Svrha ovog rada je opisati problematiku dijagnostike karcinoma usne šupljine uz etiološke, kliničke, terapijske i prognostičke aspekte.

## **2. ETIOLOGIJA**

## **2.1. Uživanje alkohola i duhana**

Alkohol i duhan najveći su rizični faktori u nastajanju karcinoma usne šupljine (10, 11). Karcinomi koji nastaju njihovim djelovanjem obično nastaju u dnu usne šupljine, retromolarnom trokutu, na mekom nepcu te na jeziku. Kako ti dijelovi sluznice nisu keratinizirani, podložniji su štetnom djelovanju kancerogena. Osobe koje uživaju i alkohol i duhan podložni su njihovom sinergističkom djelovanju te je rizik za nastanak karcinoma usne šupljine sedam puta veći (12). Danas je još nerazjašnjeno kojim mehanizmom alkohol i duhan međusobno povećavaju svoj učinak, no postoje tri teorije koje tvrde da se kancerogeni učinak duhana povećava uživanjem alkohola (13, 14, 15). Prva kaže da pošto alkohol ima dehidrirajući učinak, čini sluznicu propusnom za nitrosamine i hidrokarbonate iz duhana (16, 17). Drugom se teorijom uvažava utjecaj alkohola na smanjenje funkcije jetre zato što povećavaju koncentraciju acetaldehida u tkivima na koja djeluju duhanski kancerogeni (18, 19). Na kraju, alkohol može uzrokovati imunokompromitiranost smanjujući apsorpciju hranjivih i esencijalnih tvari iz crijeva (20). Zbog ovih teorija dobiva se dojam da alkohol djeluje samo kao medijator, a da duhan uzrokuje karcinom. Međutim, smatra se da je količina popijenog alkohola važnija u nastajanju karcinoma od broja popušanih cigareta jer ako pušač koji uživa alkohol udvostruči količinu popijenog alkohola, skloniji je nastanku karcinoma od osobe koja udvostruči broj cigareta (21).

### **2.1.1. Alkohol**

Ljudi koji piju velike količine alkohola imaju 3 – 6 puta veći rizik za oboljevanje od karcinoma usne šupljine (22). Alkohol sadrži etanol koji sam po sebi nije kancerogen dok se ne metabolizira u superoksid i acetaldehid. Dokazano je da su superoksid i acetaldehid citotoksični i mutageni, s tim da je acetaldehid još i kancerogen. Etanol također remeti unutarstanični metabolizam, posebice u jetrenim stanicama, zbog čega dolazi do povećane aktivacije određenih kancerogena te alkoholnim razaranjem jetre dolazi do smanjenja njezine mogućnosti eliminacije pojedinih kancerogena (12).

### **2.1.2. Duhan**

Duhan se najčešće koristi u obliku pušenja lule, cigara te cigareta. Također je popularno i korištenje bezdimnoga duhana, odnosno duhana koji se žvače i ušmrkava. Svim je oblicima duhana zajednička uloga u nastanku karcinoma usne šupljine, a misli se da specifični kancerogeni

duhanski nitrosamini igraju najveću ulogu uzročnika. Rizik za nastanak karcinoma usne šupljine raste s povećanjem intenziteta i vremena korištenja duhana. Pretpostavke da je u kancerogenezi karcinoma usne šupljine važan čimbenik neposredan učinak duhana potvrđuje podatak da se karcinomi najčešće nalaze na onim dijelovima usne šupljine koji su bili u izravnom kontaktu s duhanom (12). Danas se još detaljno istražuje povezanost karcinoma usne šupljine i prosječne količine duhana, vrste duhana, prestanka korištenja duhana, trajanja izloženosti oralne sluznice, boje duhana i uporabe filtera (23, 24).

## **2.2. Prehrana**

U sprečavanju nastanka karcinoma usne šupljine svoj udio ima vitamin A. Zapažena je njegova uloga u populacijskim studijama gdje je otkrivena povezanost njegove manjkavosti u organizmu s razvojem karcinoma usne šupljine. Također je utvrđeno da se proces kancerogeneze ublažava nakon njegove primjene te primjene karotenoida. Štoviše, vitamin A sudjeluje u suzbijanju razvoja prekancerozne leukoplakije. Suprotno djelovanju vitamina A, još se ispituje uloga fluora u procesu kancerogeneze, a dosad je samo otkrivena povezanost nastajanja osteosarkoma u mužjaka štakora (25).

## **2.3. Zubni status i tekućine za ispiranje usta**

Stanje zuba i higijena usne šupljine danas se više ne dovode u direktnu vezu s etiologijom karcinoma usne šupljine, ali se smatra da infekcije i upala u usnoj šupljini (uzrokovane lošom oralnom higijenom) djeluju sinergistički s ostalim rizičnim faktorima u nastajanju karcinoma usne šupljine (12). Iako je lošija oralna higijena prisutna u pacijenata s karcinomom usne šupljine, neadekvatna higijena ili kronične iritacije (defektno zubalo, protetski i restaurativni nadomjestci) nisu kancerogeni. Tekućine za ispiranje usta prije su se smatrale jednim od rizika za nastanak karcinoma, no danas je uvaženo mišljenje da jedino tekućine koje sadrže mnogo alkohola, gdje alkohol ima isti učinak onome u alkoholnom piću, mogu povećati rizik (26).

## **2.4. Virusne infekcije**

Iako postoje mnoga zapažanja koja pokazuju moguću ulogu virusa u kancerogenezi, njihova stvarna veza s karcinomom usne šupljine tek se mora dokazati. Do danas je dokazano da promjene u stanicama uzrokuju virus Herpes simplex (HSV) i humani papiloma virus (HPV).

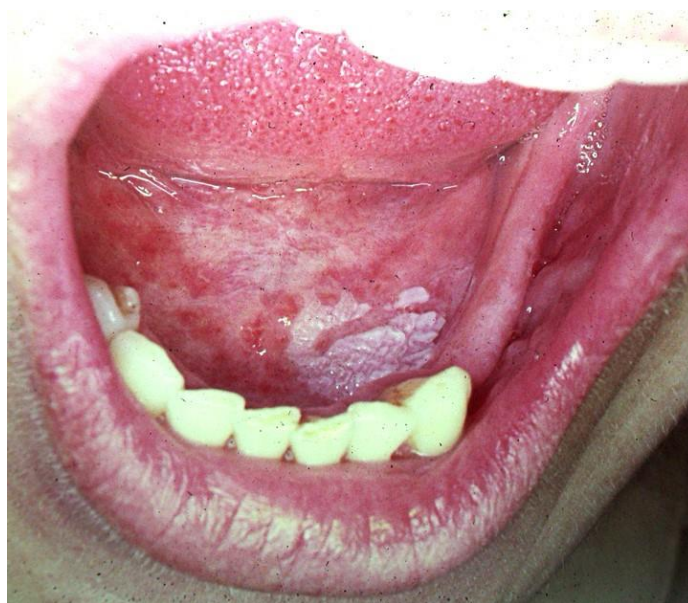HSV u stanicama uzrokuje mutacije, a u ispitivanjima provedenima na životinjama dokazano je sinergističko kancerogeno djelovanje duhana i HSV-a. Kod ljudi koji konzumiraju duhan pronađen je veći titar antitijela na HSV (27). No, HSV ipak nije pronađen u stanicama karcinoma usne šupljine te ga se ne povezuje sa nastankom karcinoma usne. Kad se govori o HPV-u, on izaziva staničnu preobrazbu te može dovesti do displazije stanica (25). Za razliku od HSV-a, genotipovi HPV-16 i HPV-18 povezuju se s nastankom karcinoma usne šupljine već orofaringealnog. Smatra se da kod karcinoma usne šupljine HPV-16 ima ulogu samo u proliferaciji tumorskih stanica (28).

### **3. POTENCIJALNO MALIGNI ORALNI POREMEĆAJI**



### 3.1. Leukoplakija

Leukoplakija (Slika 1.) je definirana kao bijeli plak ili mrlja na oralnoj sluznici koja se ne može ni klinički ni histološki okarakterizirati kao neka druga lezija (29). Prevalencija u svijetu varira te iznosi od 0,2 do 24,8%, a maligno alterira u 4 – 6% slučajeva (29). Na temelju kliničke slike postoje dvije podjele. Jolan Banoczy leukoplakiju dijeli na: jednostavnu, proliferativnu verukoznu i erozivnu, a prema Svjetskoj zdravstvenoj organizaciji dijeli se na: homogenu, nehomogenu i vlasastu (29, 30). Diferencijalno dijagnostički ju treba razlikovati od drugih „bijelih lezija“, a to su: kronična hiperplastična kandidijaza, hiperkeratotični lichen planus, leukoedem, kemijske i mehaničke ozljede, ektopične žlijezde slinovnice (status Fordyce). U terapiji je posebno naglašena važnost na doživotnu kontrolu bolesnika (29). Preporučljivo je leukoplakiju bez displazije epitela kontrolirati svakih 6 mjeseci te napraviti biopsiju jedanput godišnje, dok se pacijenti s leukoplakijom s displazijom nakon njezina uklanjanja savjetuju kontrolirati svakih 3 – 6 mjeseci, a biopsija izvoditi 2 – 3 puta godišnje.

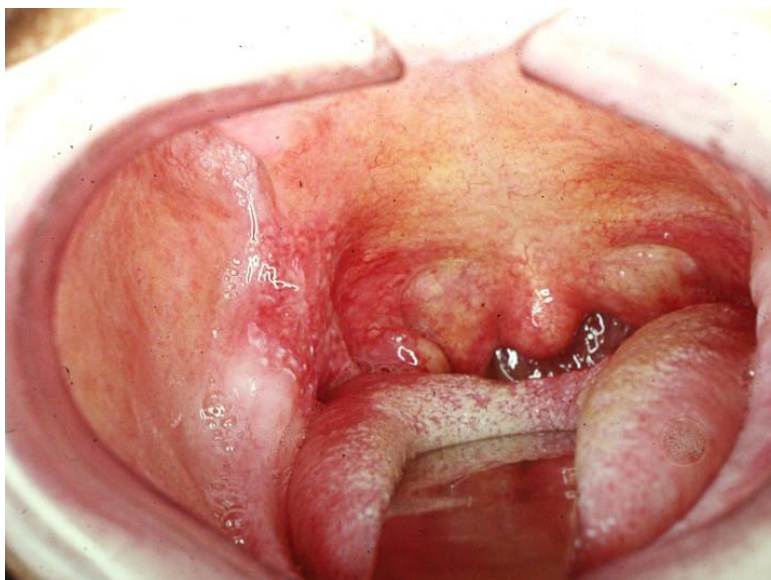


Slika 1. Leukoplakija.

### 3.2. Eritroplakija

Eritroplakija (Slika 2.) je definirana kao crvena naslaga na oralnoj sluznici koja se ne može okarakterizirati kao neka druga bolest (29). U 90% slučajeva pokazuje izraženu epitelnu displaziju, karcinom in situ ili već razvijen karcinom (29). Najčešće se pojavljuje u osoba od 50 do 70 godina starosti (29). Klinički, izgleda kao „u razini“ ili uzdignuta lezija baršunaste ili

glatke površine, oštro ograničena od okolne sluznice. Patohistološkom analizom primjećuje se urastanje vezivnih papila u epitel koji je posljedično tomu stanjen, a na površini lezije nedostaje keratinizirani sloj epitela. Diferencijalno dijagnostički treba je razlikovati od ozljeda oralne sluznice uzrokovanih kroničnim iritacijama, lichen planusa, tuberkuloze oralne sluznice i diskoidnog eritematoznog lupusa (29).

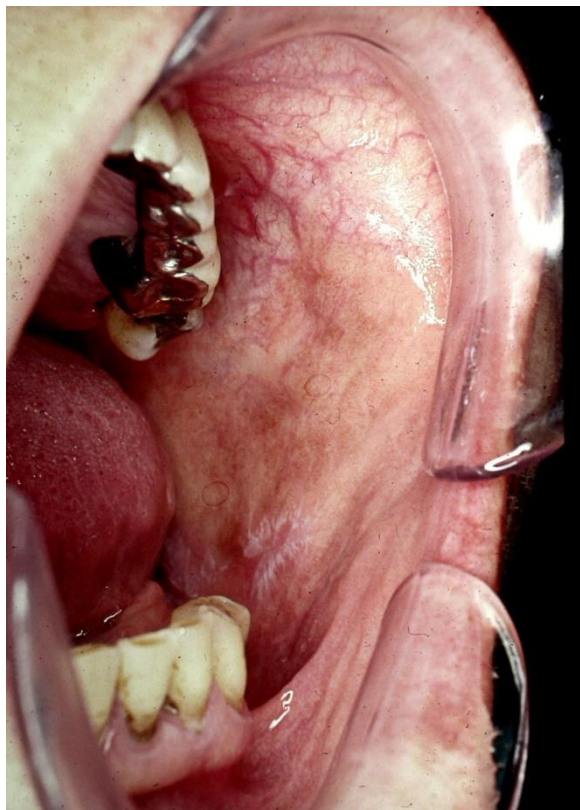


Slika 2. Eritroplakija.

### 3.3. Oralni lichen planus

Lichen planus (Slika 3.) kronična je mukokutana bolest nepoznate etiologije. Klinički se dijeli na planarni, erozivni i bulozni lichen, s tim da planarni dolazi u više oblika: papularni, atrofični, anularni, retikularni, pigmentirani i plakozni. Posebno su opasni erozivni i atrofični oblik koji mogu alterirati u karcinom usne šupljine u 2,5 – 10% slučajeva (29).

Postoji promjena koja klinički i patohistološki izgleda istovjetno lichenu, ali uvijek ima poznat etiološki faktor. Takva promjena zove se lichenoidna reakcija, a uzrokuju ju lijekovi i stomatološki materijali.



Slika 3. Oralni lichen planus.

### **3.4. Aktinički heilitis**

Aktinički heilitis je upala usana koja se pojavljuje u osoba dugotrajno izloženih suncu. Uglavnom zahvaća donju usnu koja je tada eritematozna, suha i edematozna. S vremenom, epitel usne atrofira te se pojavljuju mjesta pojačane keratinizacije bijele boje. Patohistološki, u leziji prevladava benigna hiperkeratoza, a nekad i displastične promjene koje upućuju na nastajanje karcinoma (29).

### **3.5. Oralna submukozna fibroza**

Oralna submukozna fibroza je sporo napredujuća kronična bolest oralne sluznice i orofarinksa obilježena fibroelastičnim promjenama i upalom koji dovode do progresivne nemogućnosti otvaranja usta, gutanja i govora (29). Etiologija joj je poznata, a nastaje zbog žvakanja betelovog oraħa, uzimanja jako začinjene hrane i uživanja alkohola. Najčešće se javlja kod stanovnika

Indije i jugoistočne Azije gdje je popularno žvakanje betelovog oraha. Postotak maligne transformacije iznosi 10 – 15% (29).

### **3.6. Xeroderma pigmentosum**

Pigmentirana ksenoderma je nasljedna sistemna bolest koja u 50% oboljelih uzrokuje multiple maligne tumore na dijelovima tijela izloženima suncu (29). Obično se pojavljuje između 1. i 3. godine života. Pogođeni dijelovi kože suhi su i atrofični s eritemom i telenagiectazijama. Rijetko se razvija na oralnoj sluznici, a najčešće na donjoj usni (29).

### **3.7. Plummer – Vinsonov sindrom**

Ovaj sindrom obilježava trijas simptoma: sideropenična anemija, disfagija i atrofija sluznice jednjaka. U usnoj šupljini pojavljuju se fisure i ragade u kutevima usana, atrofija jezičnih papilla, a sluznica poprima blijedožutu boju. Najčešće se pojavljuje u žena između 40. i 60. godine života (29).

### **3.8. Atrofični glositis u tercijarnom stadiju luesa**

Prije je lues bio smatra predisponirajućim čimbenikom za nastanak karcinoma usne šupljine, ali je uspješnom terapijom protiv sifilisa dolazilo do smanjenja incidencije u razvoju karcinoma. No, u ovom stadiju sifilisa dolazi do određenih promjena koje čine sluznicu oralne šupljine podložnijom učinku kancerogenih tvari. Papile jezika atrofiraju te se na jeziku pojavljuju fisure i leukoplakične eflorescencije sklone malignoj alteraciji. Također, gubi se senzorički osjet jezika pa može doći do samoozljeđivanja ugrizima koji uzrokuju kroničnu mehaničku iritaciju sluznice (29).

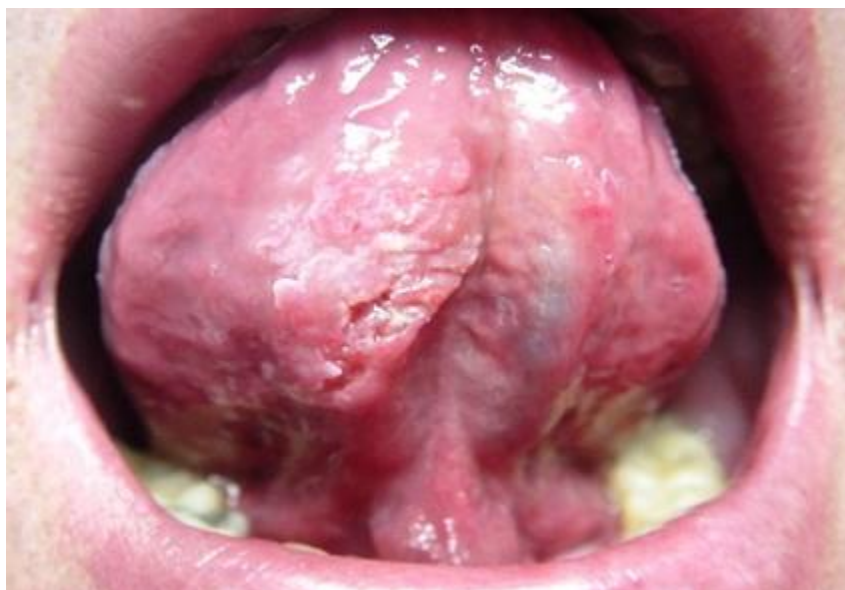U ostale potencijalno maligne oralne lezije spadaju: aktinički heilitis, nepčane lezije kod obrnutog pušenja (engl. *Reverse smoking*), oralni eritematozni lupus, oralne lihenoidne lezije i reakcije, kronična bolest presatka protiv primatelja (engl. *Graft versus host disease*) te neki nasljedni poremećaji i imunodeficijencije (1).

#### **4. KLINIČKA SLIKA KARCINOMA USNE ŠUPLJINE**

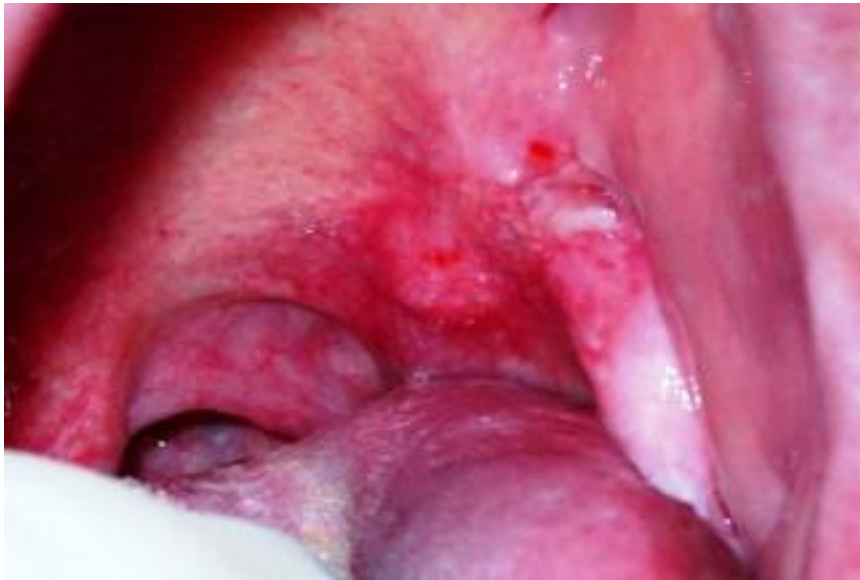U svom početnom stadiju karcinom usne šupljine najčešće je asimptomatičan (25). Prvi simptom zbog kojeg se pacijenti javljaju doktoru dentalne medicine je nelagoda. Kako vrijeme prolazi, mogu se javiti još i: ograničena mobilnost čeljusti, krvarenje, bol u uhu, grlu, ispad osjeta i neurološke smetnje u zahvaćenom inervacijskom području, disfagija i odbojnost prema jelu. Ako je zahvaćen jezik, doći će do poremećaja funkcije gutanja i govora. Doktor dentalne medicine treba detaljno pregledati usnu šupljinu i palpirati eventualno povećane regionalne limfne čvorove (25).

Predilecijska mjesta za nastanak karcinoma usne šupljine su: gingiva, sluznica obraza, dno usne šupljine, jezik (Slika 4.), tvrdo nepce, retromolarno područje (Slika 5.) te njima treba pridati najviše pažnje tijekom kliničkog pregleda (31).

Svaka crvena, bijela, crvenobijela i lezija koja ne cijeli kroz 14 dana treba pobuditi sumnju na postojanje karcinoma. Oblikom lezija može biti neulcerirana ili ulcerirana, izdignuta ili ravna te može biti indurirana ili palpabilna (25). Karcinom usne šupljine širi se limfnim putevima te može zahvatiti limfne čvorove glave i vrata, posebice gornje vratne i podčeljusne čvorove, s tim da obično zahvaća one čvorove ispilateralno. Znak za uzbunu su nepomični uvećani limfni čvorovi što može ukazivati na to da su stanice karcinoma probile čahuru čvora (25).



Slika 4. Karcinom usne šupljine na ventralnoj strani jezika.



Slika 5. Karcinom usne šupljine u retromolarnom području.

## **5. TNM KLASIFIKACIJA**



TNM klasifikacija koristi se za određivanje proširenosti tumora. U akronimu TNM svako slovo označava varijablu, tako T predstavlja veličinu tumora, M predstavlja prisutnost udaljenih metastaza, a N predstavlja prisutnost zahvaćenih limfnih čvorova. Svrha klasifikacije je rasporediti tumore u određene stadije kako bi se prema njima olakšao odabir terapije i uspješno prognozirao tijek i ishod bolesti. Za karcinom usne šupljine uvažena je klasifikacija prikazana u Tablici 1. (31).

Tablica 1. TNM klasifikacija karcinoma usne šupljine.

<b>T</b>	<b>veličina tumora</b>
Tis	karcinom in situ
T1	manji od 2 cm
T2	2 – 4 cm
T3	veći od 4 cm
T4a	infiltracija okolnih struktura – čeljust, maksilarni sinus, koža lica
T4b	infiltracija mišićnog i koštanog tkiva koji formiraju usnu šupljinu i bazu lubanje i/ili zahvaća velike arterije
<b>N</b>	<b>zahvaćenost limfnih čvorova</b>
N0	limfni čvorovi nezahvaćeni
N1	zahvaćen ipsilateralni čvor, manji od 3 cm
N2a	zahvaćen ipsilateralni čvor, veći od 3 cm, manji od 6 cm
N2b	zahvaćeno više ipsilateralnih čvorova, manji od 6 cm
N2c	zahvaćeni ipsilateralni i kontralateralni čvorovi, manji od 6 cm
N3	zahvaćen bilo koji čvor, veći od 6 cm

<b>M</b>	<b>udaljene metastaze</b>
M0	nema metastaza
M1	prisutne metastaze
<b>S</b>	<b>stadij bolesti</b>
S0	Tis
S1	T1 N0 M0
S2	T2 N0 M0
S3	T3 N0 M0, T1-T3 N1 M0
S4A	T4 N0/N1 M0, T4 N2 M0
S4B	T1-T4 N3 M0, T4b, N1-3, M0
S4C	T1-T4, N1-N3, M1

## **6. DIJAGNOSTIKA KARCINOMA USNE ŠUPLJINE**

## **6.1. Uzimanje uzoraka tkiva za analizu**

### **6.1.1. Incizijska i ekscizijska biopsija**

Današnji zlatni standard u dijagnostici karcinoma usne šupljine je biopsija koju slijedi patohistološko analiziranje uzorka. Uzorak se još može uzeti i aspiracijom tankom iglom ili citološkim brisom. Vrste biopsije koje možemo izvesti u odnosu na leziju su incizijska i ekscizijska (32). Razlike između ove dvije je ta što se incizijskom biopsijom kao uzorak uzima samo dio lezije, dok se ekscizijskom uklanja cijela lezija te se kao takva analizira. Biopsiju se može izvesti pomoću skalpela ili pomoću posebnih okruglih instrumenata koji izrezuju cilindar tkiva točno određenog promjera (2 – 8 cm). Izbor tehnike izvođenja ovisi o iskustvu i procjeni kliničara. Prije biopsije može se provesti toluidinski test kojim se prikazuju displastične lezije, čime je katkad omogućeno lakše pronalaženje mjesta za uzimanje uzorka (25, 32).

### **6.1.2. Aspiracija tankom iglom**

Ova tehnika uzimanja uzorka za patohistološku analizu minimalno je invazivna te se koristi za dijagnostiku zahvaćenosti limfnih čvorova. Aspiracija tankom iglom još se može koristiti u dijagnostici bolesti žlijezda slinovnica, štitnjače, jajnika te cista čeljusti (25, 32).

### **6.1.3. Citološki bris**

Za dijagnostiku malignih oralnih bolesti može se provesti eksfolijativno-citološka metoda kojom se uzorak tkiva uzima četkicom. Tehnika ne zahtjeva uporabu anestezije i šivanje, bezbolna je te može ukazati na postojanje atipičnih stanica koje mogu uputiti na postojanje maligne promjene na sluznici. Nakon pozitivnog citološkog brisa, lezije se moraju podvrgnuti incizijskoj ili ekscizijskoj biopsiji kako bi se potvrdila dijagnoza (29, 32).

### **6.1.4. Patohistološka analiza**

Karakteristika patohistološkog nalaza karcinoma usne šupljine su displastične ili atipične stanice (25). Takve stanice su promijenjene veličine i morfologije, imaju povećanu mitotsku aktivnost, a njihovo sazrijevanje je poremećeno. Kod dobro diferenciranih karcinoma usne šupljine moguće je pronaći normalne stanice epitela, dok kod slabo diferenciranih to nije slučaj. Od velike je važnosti iskustvo patologa jer displastične lezije mogu nalikovati upalnim i reaktivnim lezijama,

što može dovesti do krive dijagnoze. Patohistološki kod karcinoma usne šupljine u najranijem stadiju (karcinom in situ) ove promjene nalazimo u epitelu oralne sluznice. Nakon oštećenja bazalne membrane i prodora kancerogenih stanica u vezivo i patohistološki se karcinom dalje klasificira prema već opisanoj TNM klasifikaciji. Klinička TNM dijagnoza može se razlikovati od patohistološke TNM dijagnoze (25).

## **6.2. Toluidinski test**

Toluidinski test služi kao pomoćno sredstvo u dijagnostici karcinoma usne šupljine. Test je nazvan po toluidinu (također poznat kao toluinijev klorid) koji je ustvari kationska boja s visokim afinitetom prema stanicama u diobi, odnosno prema deoksiribonukleinskoj kiselini (DNK). Toluidin je visoko osjetljiv za stanice karcinoma, ali je nisko specifičan te ulceracije, granulacijsko tkivo i upalne promjene mogu dati lažno pozitivne rezultate. Postupak izvođenja je slijedeći:

- 1) leziju isprati štapićem 1% -tnom octenom kiselinom kroz 30 sekundi,
- 2) leziju obojiti 1% -tnim toluidinom kroz 30 sekundi,
- 3) leziju obojiti 1% -tnom octenom kiselinom kroz 30 sekundi,
- 4) očitati rezultat.

Test je negativan ako se boja skine. U slučaju pozitivnog testa postoje dvije solucije. Pacijenta se može odmah uputiti na biopsiju ili se može ordinirati protuupalna terapija te se test ponavlja nakon 14 dana. Ako je i tad test pozitivan, pacijenta se upućuje na biopsiju i daljnje pretrage (25).

## **6.3. Slikovna dijagnostika**

U metode slikovne dijagnostike karcinoma usne šupljine spadaju kompjutorizirana tomografija (CT), magnetska rezonancija (MR), ultrazvuk, ortopantomogram (OPG) i pozitronska emisijska tomografija (PET). Svaka od njih ima svoju svrhu. Za određivanje zahvaćenosti kostiju koriste se OPG i CT, dok se za određivanje zahvaćenosti mekih tkiva može koristiti MR (25). CT se još može rabiti za određivanje zahvaćenosti limfnih čvorova i plućnih metastaza, a MR ima sposobnost otkriti širi li se karcinom perineuralno (8). Za otkrivanje promjena u limfnim čvorovima i žlijezdama slinovnicama također se može primijeniti ultrazvuk, a ako se izvodi aspiracija tankom iglom za analiranje limfnih čvorova, punkcija se odvija pod kontrolom

ultrazvuka. U kasnijim stadijima karcinoma usne šupljine na raspolaganju stoji PET (u kombinaciji s CT – om ili MR – om), ali se njezinim prikazima teško razlučuju maligne od upalnih promjena. Kao rutinski test slikovne dijagnostike koristan je OPG kojim se osim stanja zuba određuje koji i koliki dio kosti bi trebalo odstraniti, u slučaju da ju je karcinom zahvatio (8, 25).

#### **6.4. Salivarna dijagnostika**

Slina se već duže vrijeme želi predstaviti kao alternativa krvnim i mokraćnim pretragama. Osim sekreta žlijezda slinovnica, enzima, obrambenih stanica te drugih molekula koje održavaju homeostazu organizma, u slini se nalaze supstancije zvane biomarkeri ili biljezi koji mogu poslužiti u dijagnostici određenog stanja ili bolesti. Biljezi su molekule koje se nalaze u tkivima, krvi, ostalim tjelesnim tekućinama pa tako i u slini. Biljezi pružaju mogućnost otkrivanja etiologije, patogeneze te prognoze bolesti. Danas se koriste u dijagnosticiranju infekcija, bolesti srca, genetskih abnormalnosti te karcinoma (33).

Jedan od izazova salivarne dijagnostike je prikupljanje i priprema uzoraka za analizu. S obzirom na metodu analize sline, bitno je odrediti potreban volumen za provođenje same analize. Ako nije potreban velik volumen sline za analizu, uzorak možemo uzeti brisom oralne sluznice. Ako su potrebne veće količine sline, uzimaju se uzorci nestimulirane sline (slina prikupljenja pasivnim skupljanjem u usnoj šupljini) ili stimulirane sline (stimulacija se provodi limunskom kiselinom ili parafinskim voskom) (34).

Analiziranje sline u dijagnostičke svrhe ima svoje prednosti kao što su: minimalna invazivnost, jednostavnost, cijena, pacijenti su kooperativniji te je rizik od nastajanja infekcije manji nego kod standardnih krvnih pretraga. Nažalost, još uvijek ne postoji pouzdani biljeg iz sline za ranu dijagnostiku ili praćenje karcinoma usne šupljine (33).

##### **6.4.1. Salivarna metabolomika**

Metabolomika je znanost o metabolitima, malim molekulama koje nastaju metabolizmom (34). Metabolički profil sline može poslužiti kao rani uvid u promjene izazvane brojnim bolestima (34). Metabolomika se zasniva na mjerenju razina metabolita specifičnih za određenu bolest. Činjenica je da što se prije bolest dijagnosticira, to su i izgledi za izlječenje bolji, a metabolomika upravo ima za cilj ranu detekciju određene bolesti.

Danas je ustaljeno mišljenje da se karcinomi upliću u metabolizam stanica i stvaranje metaboličkih nusprodukata. Metabolomika se već pokazala uspješnom u ranom otkrivanju bubrežnih bolesti, hepatocelularnog i kolorektalnog karcinoma, a za pretrage su se koristile krv i mokraća, dok se danas koriste i gušteračni sok, cerebrospinalna tekućina te slina (35, 36). Metaboliti u slini dijele se na dvije skupine ovisno o načinu nastanka te je važno biti upoznat s njima kako bi ih se moglo razlikovati od dijagnostički važnih metabolita (Tablica 2.) (34).

Tablica 2. Podjela nastanka salivarnih metabolita.

<b>Salivarni metaboliti</b>	
<b>Ekstrinzični</b>	<b>Intrinzični</b>
prehrana	sekrecija žlijezda slinovnica
oralna higijena	dob
oralne bolesti	spol
oralna mikroflora	fizička aktivnost
alkohol i duhan	opće zdravstveno stanje

S obzirom na to da je slina u izravnom kontaktu s oralnom sluznicom, pa tako i s karcinomskim stanicama, jasno je da se komponente karcinoma usne šupljine ili one koje on stvara mogu nalaziti u slini. Istraživanja provedena u bolesnika s karcinomom usne šupljine potvrdila su postojanje 28 metaboličkih markera čije su vrijednosti bile značajno promijenjene u odnosu na referentne vrijednosti, a među najistaknutije spadaju: kolin, betain, pipekolična kiselina i L – karnitin (37). Koncentracije prva tri metabolita bile su znatno povišene u pacijenata s karcinomom usne šupljine dok je koncentracija L-karnitina bila smanjena. Također, povišene vrijednosti kolina upućivale su i na veću proliferativnu moć karcinoma. Brojni potencijalni biljezi, kao što su npr. CA-125, citokeratin i tkivni polipeptidni antigen, pronađeni su u slini bolesnika s karcinomom usne šupljine (38). Nadalje, promatrane su i razine transferina, enzima kojem je uloga prenositi željezo krvlju. Dokazano je da razina serumskog transferina prati stadij karcinoma usne šupljine (39).

Razvoj metabolomike zasigurno će utjecati na ranu dijagnostiku karcinoma usne šupljine, međutim u ovom trenutku i dalje uzimanje biopsije i patohistološka analiza predstavljaju zlatni standard.

#### **6.4.2. Salivarna proteomika**

Proteini su važne molekule uključene u patološke procese rasta, apoptoze i metastaziranja karcinoma, a u slini se nalazi široki spektar onih koji potencijalno imaju ulogu u ranoj fazi karcinoma usne šupljine.

Proteine kao što su (– nešto nedostaje u ovoj rečenici da bude jasna) hormoni, protutijela, enzimi i citokini prisutni u slini zdravih, ali i oboljelih od karcinoma usne šupljine (40, 41). Do danas je pronađeno više od 2 000 proteina i peptida u slini povezanih sa sistemskim bolestima i karcinomom usne šupljine, ali samo neki od njih stvaraju se u samo usnoj šupljini (42). Proteomika se danas u dijagnostici najčešće služi proteinima iz 6 velikih obitelji proteina: prolinom bogati proteini, a-amilaze, mucini, cistatini, histatini i slatirini (43). Iako je njihova koncentracija 10 – 15 puta niža nego koncentracije proteina u krvi, napredak u analitičkoj tehnologiji je oplemenio njihovu ulogu kao salivarnih biljega.

Već se dugo spominje potencijalna poveznica između kronične faze upale i karcinoma usne šupljine pa se tako i proteini koji sudjeluju u upalnim reakcijama (haptoglobin beta, a-antitripsin, komplement C3, hemopeksin, serotransferin, fibrinogen beta i transtiretin) mogu pronaći u slini pacijenta s karcinomom usne šupljine te mogu služiti kao potencijalni biljezi u dijagnostici (44). Ostali proteini upale koji bi u budućnosti mogli imati istu ulogu su: metaloproteinaze, kininogen 1 i aneksin a2. Zatim, vrijednosti peptida defenzina koji posjeduje antimikrobno i citotoksično djelovanje, u bolesnika s karcinomom usne šupljine također je povišena (45).

Iako salivarna proteomika predstavlja veoma perspektivnu granu molekularne dijagnostike, reproducibilnost često predstavlja zapreku.

Naime, proteini su osjetljivi na okolinske utjecaje (oralna mikroflora, proteolitički enzimi) i zahtijevaju preciznu i brzu obradu uzoraka nakon njihova uzimanja. Nadalje, pošto su koncentracije proteina niže nego koncentracije proteina iz krvi, od važnosti je korištenje veoma osjetljivih i delikatnih alata i tehnologije (44).



### **6.4.3. Salivarna transkriptomika**

Uz metabolomiku i proteomiku, dio salivarne diagnostike koji proučava prenosiocice informacija na DNK za stvaranje proteina, odnosno molekule glasničke ribonukleinske kiseline (mRNK), naziva se salivarna transkriptomika. U slini se nalaze salivarni mRNK biljezi koji su se pokazali potencijalno korisnim u ranoj dijagnostici karcinoma usne šupljine. Kod čak 180 od 220 pacijenata s karcinomom usne šupljine identificirani su potencijalni mRNK biljezi (46). No, ova metoda je još relativno nova te zahtijeva daljnja klinička ispitivanja kako bi se njezina dijagnostička vrijednost potvrdila (33).

### **6.5. Uloga oralnog mikrobioma**

Više od 700 bakterija naseljeno je u usnoj šupljini te su mnoge od njih uključene u upalnim stanjima koja mogu sudjelovati u procesima kancerogeneze (47, 48, 49). Bakterijski produkti i metabolički nusprodukti induciraju ireverzibilne genetske promjene u epitelnim stanicama (47).

Kako je oralna mikroflora zdravog pojedinca drukčija od one u bolesnika s karcinomom usne šupljine, moguće je analizirati uzorke oralnog mikrobioma u dijagnostičke svrhe (50).

Bakterije su rasprostranjene po cijeloj usnoj šupljini, a najveći broj (u pacijenata s karcinomom usne šupljine) nalazi se u parodontnim džepovima (*Fusobacterium*, *Prevotella*, *Porphyromonas*, *Streptococcus mitis*, *Actinomyces odontolyticus*), na površini zuba (*Streptococcus mutans*, *Atinomyces*, *Eubacterium*, *Peptostreptococcus*, *Mycobacterium*) i na jeziku (*Veillonella atypica*, *Porphyromonas gingivalis*, *Aggregatibacter actinomycetemcomitans*, *Capnocytophaga*, *Enterococcus faecalis*) (51). Topla i vlažna okolina te domaćinovi nutrijenti (salivarni proteini, sulkusna tekućina, glikoproteini) omogućuju rast broja mikroorganizama u ustima. Bakterijske infekcije mogu utjecati na staničnu proliferaciju, mutacije, onkogene aktivnosti i angiogenezu. Svaka od bakterija različito djeluje na oralnu sluznicu.

*Porphyromonas gingivalis* ima sljedeći utjecaj (52):

- 1) inducira ekspresiju B7-H1 i B7-DC receptora na epitelnim stanicama, a koji su odgovorni za stvaranje upalne reakcije,
- 2) uzrokuje pretvorbu epitelnog tkiva u vezivo,
- 3) onemogućuje apoptozu bolešću zahvaćenih stanica inhibicijom apoptotičkih enzima i ekscitacijom anti-apoptotičkih enzima.

*Fusobacterium nucleatum* odgovoran je za (52):

- 1) invaziju bolešću zahvaćenih stanica u zdravo okolno tkivo,
- 2) induciranje proliferacije epitela aktivacijom 12 kinaza,
- 3) stvaranje upale sinergističkim djelovanjem s ostalim bakterijama, gljivicama i virusima.

Analiziranje oralne mikroflore u pacijenata s karcinomom usne šupljine važna je jer uz metaboliku i druge dijagnostičke metode može potencijalno dovesti do identifikacije biljega za ranu dijagnostiku ovog karcinoma (47).



### **7.1. Kirurgija**

Kirurški zahvat kao izbor terapije u liječenju karcinoma usne šupljine koristi se kod:

- 1) karcinoma koji zahvaćaju kost,
- 2) kad se misli da bi terapija zračenjem uzrokovala više nuspojava nego kirurški zahvat,
- 3) karcinoma osjetljivih na zračenje te
- 4) recidiva koji se nalaze u već visoko zračenim područjima (25).

Manji karcinomi usne šupljine koji nisu metastazirali liječe se odstranjenjem primarnog tumora, dok se kod opsežnijih karcinoma uklanjaju limfni čvorovi vrata. Izvodi se resekcija karcinoma zajedno s limfnim čvorovima iste strane vrata, a nerijetko se resekira i dio donje čeljusti (commando operacija). Također postoji i metoda radikalne disekcije vrata kojom se, uz uklanjanje limfnih čvorova na vratu, odstranjuju unutarnja i vanjska jugularna vena, sternokleidomastoidni i omohioidni mišić, submandibularna žlijezda te akcesorni živac (31).

### **7.2. Liječenje zračenjem**

Načini na koje možemo koristiti zračenje u terapiji karcinoma usne šupljine su: palijativno, kurativno ili u kombinaciji s kemoterapijom i kirurgijom. Palijativno zračenje provodi se u bolesnika kod kojih se ne može provesti kurativno zračenje s ciljem odstranjivanja simptoma boli, ulceracija i krvarenja. Zračenjem se u tkivu formiraju slobodni radikali koji uzrokuju mitotičku smrt stanica ometajući replikaciju DNA, čime se remete biokemijski procesi u stanici i regulacija staničnog ciklusa, što dovodi do stanične smrti. Velik nedostatak zračenja je taj što pogađa stanice koje se brzo dijele, a tu spadaju i zdrave stanice. Ipak, zdrave stanice imaju veći potencijal oporavka pa su otpornije na zračenje (25, 31).

### **7.3. Kombinacija kirurgije i zračenja**

Dva su načina kombiniranja liječenja zračenjem i kirurškog zahvata. Moguće je zračenje provesti prije ili nakon kirurškog zahvata. Ako se terapiju zračenjem provede prije kirurškog zahvata, uništavaju se periferne stanice karcinoma, moguće je kontrolirati subkliničke bolesti te se neoperabilni karcinomi mogu pretvoriti u operabilne. Nažalost, postoje i nedostaci: odgađanje kirurškog liječenja, usporavanje postoperativnog cijeljenja te kliničke i dijagnostičke poteškoće u određivanju proširenosti tumora. Ako se u prvoj fazi odabere kirurško liječenje, tada uklanjamo

veći dio karcinoma koji sadrži hipoksične karcinomske stanice, zračenje ima zadatak uništiti stanice koje su zaostale na rubovima odstranjenog tkiva. Postoperativno zračenje korisno je u slučajevima kada bi usporeno cijeljenje uzrokovano predoperativnim zračenjem moglo izazvati ozbiljnije komplikacije te kod pojava metastaza izvan limfnih čvorova. Odluka o liječenju donosi se individualno za svakog pacijenta (25).

#### **7.4. Kemoterapija**

Kemoterapija se primjenjuje u slučajevima uznapredovalih karcinoma ili recidiva kod kojih sama kirurgija ili samo zračenje ne bi doveli do uspješnog liječenja. Ponekad se odlučuje na ovu terapiju prije ili nakon kirurškog zahvata te u kombinaciji sa zračenjem. Kemoterapijom se može privremeno smanjiti veličina karcinoma usne šupljine, no to ne znači da će se učestalost pojavljivanja metastaza smanjiti. Uz to, kao i zračenje, kemoterapija ima ozbiljne nuspojave (mukozitis, mučnina, povraćanje, sklonost infekcijama, kserostomija) (25).



Stadij karcinoma usne šupljine u vrijeme dijagnosticiranja najvažniji je čimbenik preživljenja. Nažalost, većina ih se otkrije tek kad su uznapredovali. Prema podacima Nacionalne baze podataka za rak (engl. *National Cancer Data Base*), sveukupna stopa preživljenja mijenja se ovisno o razvijenosti karcinoma usne šupljine (53). Sveukupna stopa preživljenja u pacijenata s lokaliziranim karcinomom usne šupljine iznosi 70%, u pacijenata sa zahvaćenim limfnim čvorovima iznosi 46%, a u pacijenata s udaljenim metastazama iznosi tek 33% (25).

Važno je napomenuti da bolesnike liječene od karcinoma usne šupljine valja pratiti dugoročno zbog rizika od nastanka recidiva ili novog primarnog karcinoma usne šupljine (8).

U svrhu poboljšavanja izgleda za preživljenje od karcinoma usne šupljine, danas se razvijaju nove dijagnostičke metode, uglavnom bazirane na slini kao dijagnostičkoj tekućini (proteomika, metabolomika, transkriptomika).

Slina ispunjava esencijalne kriterije kao uzorak u smislu pouzdane dijagnostike. Omogućuje otkrivanje potencijalnih biljega te je prikupljanje uzoraka sline neinvazivno i bezbolno. Također može poslužiti i kao dodatak osnovnim dijagnostičkim metodama (34).

Iako novije metode dijagnostike (salivarna dijagnostika, analiziranje oralne mikroflore) imaju obećavajuće rezultate, dosad ne postoji biljeg ili skupina biljega koji imaju zadovoljavajuću specifičnost ili osjetljivost. Međutim, nekolicina biljega pokazala se kao potencijalno efikasnim u probiru (engl. *Screening*) karcinoma usne šupljine kod visokorizičnih osoba za obolijevanje (ljudi koji uživaju alkohol i duhan) (54). Nažalost, u ovom trenutku ne postoji biljeg ili skupina biljega koji zadovoljavali kriterije kliničke dijagnostike.





Liječenje karcinoma usne šupljine je kompleksno, a doktori dentalne medicine mogu imati važnu ulogu u pravovremenom dijagnosticiranju i posljedično uspješnom liječenju: počevši od ranog uočavanja patoloških promjena oralne sluznice (temeljiti klinički pregled usne šupljine traje svega 2 minute), pripremanja pacijenta za radioterapiju i kemoterapiju (ekstrakcija zuba s upitnom prognozom, endodonska liječenja, uklanjanje mekih i tvrdih naslaga, sanacija karijesa, adaptacija protetskih nadomjestaka, upute o oralnoj higijeni) pa sve do obnavljanja izgubljene funkcije i estetike usne šupljine nakon liječenja. Naglasak u prevenciji karcinoma usne šupljine trebao bi biti na rizičnim čimbenicima, alkoholu i duhanu te normaliziranju njihove uporabe radi sprečavanja pojavljivanja karcinoma. Ljude je potrebno kontinuirano educirati o karakteristikama i opasnostima koje nosi karcinom usne šupljine. Slina se već pokazala perspektivna kao medij za dijagnostiku, a glavne prednosti su neinvazivnost i ekonomičnost. Danas su dostupna brojna istraživanja u literaturi koja se temelje na salivarnoj dijagnostici i polažu nadu u razvoj rane dijagnostike karcinoma usne šupljine. Zlatni standard u dijagnostici karcinoma usne šupljine i dalje je patohistološka analiza bioptata. Budućnost ranog otkrivanja karcinoma usne šupljine leži u molekularnoj dijagnostici, napose u salivarnoj dijagnostici.

## **10. LITERATURA**

1. Mortazavi H, Baharvand M, Mehdipour M. Oral potentially malignant disorders: an overview of more than 20 entities. *J Dent Res Dent Clin Dent Prospects*. 2014;8(1):6-14.
2. Güneri P, Epstein JB. Late stage diagnosis of oral cancer: components and possible solutions. *Oral Oncol*. 2014;50(12):1131-1136.
3. Neville BW, Damm DD, Allen CR, Bouquot JE. *Oral and maxillofacial pathology*. 2<sup>nd</sup> ed. Philadelphia: WB Saunders; 2002.
4. Baykul T, Yilmaz HH, Aydin U, Aydin MA, Aksoy M, Yildirim D. Early diagnosis of oral cancer. *J Int Med Res*. 2010;38(3):737-749.
5. Allison P, Franco E, Black M, Feine J. The role of professional diagnostic delays in the prognosis of upper aerodigestive tract carcinoma. *Oral Oncol* 1998;34:147–153.
6. Tromp DM, Brouha XD, Hordijk GJ, Winnubst JA, de Leeuw JR. Patient factors associated with delay in primary care among patients with head and neck carcinoma: a case-series analysis. *Fam Pract* 2005;22:554–559.
7. Onizawa K, Nishihara K, Yamagata K, Yusa H, Yanagawa T, Yoshida H. Factors associated with diagnostic delay of oral squamous cell carcinoma. *Oral Oncol* 2003;39:781–788.
8. Wong T, Wiesenfeld D. Oral Cancer. *Aust Dent J*. 2018;63(S1):S91-S99.
9. Little JW, Falace DA, Miller CS, Rhodus NL. *Dental management of the medically compromised patient*. 8<sup>th</sup> ed. St. Louis: Elsevier; 2013.
10. World Health Organization International Agency for Research on Cancer. *Tobacco Smoking. IARC Monographs on the Evaluation of the Carcinogenic Risk of Chemicals to Humans Volume 38*. Lyon: IARC; 1986.
11. World Health Organization International Agency for Research on Cancer . *Alcohol Drinking. IARC Monographs on the Evaluation of the Carcinogenic Risk of Chemicals to Humans Volume 44*. Lyon: IARC; 1988.
12. Macan D. O etiologiji karcinoma usne šupljine. *Acta Stomatol Croat* 1996;30(4):275—285.
13. Rothman K, Keller A. The effect of joint exposure to alcohol and tobacco on risk of cancer of the mouth and pharynx. *J Chronic Dis* 1972;25:711-716.
14. Field JK, Spandinos DA, Stell PM. Overexpression of p53 gene in head and neck cancer, linked with heavy smoking and drinking. *Lancet* 1992;339:502-503.

15. Hajs GL, Lippman SM, Flaitz CM, Brown RS, Pang A, Devoll R et al. Co-carcinogenesis and Field Cancerization: Oral Lesions Offer First Signs. *J Am Dent Assoc* 1995;126:47-51.
16. McCoy G D, Wynder E L. Etiological and Preventive Implications in Alcohol Carcinogenesis. *Cancer Res* 1979;39:2844-2850.
17. MacSween RNM. Alcohol and cancer. *Br Med Bull* 1982;38:31-33.
18. Prötzel M, Giardina AC, Albano EH. The effect of liver imbalance on the development of oral tumors in mice following the application of benzopyrene or tobacco tar. *Oral Surg Oral Med Oral Pathol* 1964;18:622-635.
19. Valentine JA, Scott J, West CR, Hill CASt. A histological analysis of the early effects of alcohol and tobacco usage on human lingual epithelium. *J Oral Pathol* 1985;14(8):654-665.
20. Morgan M Y. Alcohol and nutrition, *fer Med Bull* 1982;38:21-29.
21. Mashberg A, Samit A. Early Diagnosis of Asymptomatic Oral and Oropharyngeal Squamous Cancers. *Ca Cancer J Clin* 1995;45:328-351.
22. Kato I, Nomura A M J. Alcohol in the aetiology of upper aerodigestive tract cancer. *Oral Oncol, Eur J Cancer* 1994;30 B:75-81.
23. La Vecchia C, Bidoli E, Barra S, D'Avanzo B, Negri E, Talamani R et al. Type of cigarettes and cancer of the upper digestive and respiratory tract. *Cancer Causes Control* 1990;1:69-74.
24. Boffetta P. Black (air-cured) and blond (flue-cured) tobacco and cancer risk V: oral cavity cancer. *Eur J Cancer* 1993;29A(9):1331-1335.
25. Joel B. Epstein. Rak usne šupljine. In: Greenberg MS, Glick M, editors. *Burketova oralna medicina, dijagnoza i liječenje*. Zagreb: Medicinska naklada; 2006. p. 194 – 234.
26. Winn DM, Blot WJ, McLaughlin JK, Austin DF, Greenberg RS, Preston-Martin S et al. Mouthwash use and oral conditions in the risk of oral and pharyngeal cancer. *Cancer Res* 1991;51:3044-3047.
27. Shillitoe EJ, Greenspan D, Greenspan JS, Hansen LS, Silverman Jr S. Neutralizing antibody to herpes simplex virus type I in patients with oral cancer. *Cancer* 1982;49:2315-2320.
28. Mao EJ. Prevalence of human papilloma virus 16 and nucleolar organizer region counts in oral exfoliated cells from normal and malignant epithelia. *Oral Surg Oral Med Pathol* 1995;80(3):320-329.
29. Vidas I. Oralne prekanceroze. In: Cekić-Arambašin A, editor. *Oralna medicina*. Zagreb: Školska knjiga; 2005. p. 260 – 275.

30. van der Waal I. Potentially malignant disorders of the oral and oropharyngeal mucosa; terminology, classification and present concepts of management. *Oral Oncol.* 2009;45(4-5):317-323.
31. Bagatin M, Virag M. Maksilofacijalna kirurgija. Školska knjiga; 1991.
32. Rhodus NL, Kerr AR, Patel K. Oral cancer: leukoplakia, premalignancy, and squamous cell carcinoma. *Dent Clin North Am.* 2014;58(2):315-40.
33. Mravak Stipetić M, Sertić J, Jurišić Kvesić A i sur. Opće zdravlje kroz oralno zdravlje, multidisciplinarni pristup. 1st ed. Zagreb: 2018. ISBN: 978-953-95183-7-8.
34. Mikkonen JJ, Singh SP, Herrala M, Lappalainen R, Myllymaa S, Kullaa AM. Salivary metabolomics in the diagnosis of oral cancer and periodontal diseases. *J Periodontal Res.* 2016;51(4):431-437.
35. Beger RD. A review of applications of metabolomics in cancer. *Metabolites* 2013;3:552–574.
36. Mandel ID, Kutscher A, Denning CR, Thompson RH, Zegarelli EV. Salivary studies in cystic fibrosis. *Am J Dis Child* 1967;113:431–438.
37. Wang Q, Gao P, Wang X, Duan Y. Investigation and identification of potential biomarkers in human saliva for the early diagnosis of oral squamous cell carcinoma. *Clin Chim Acta* 2014;427:79–85.
38. Yan S-K, Wei B, Lin Z, Yang Y, Zhou Z, Zhang W. A metabonomic approach to the diagnosis of oral squamous cell carcinoma, oral lichen planus and oral leukoplakia. *Oral Oncol* 2008;44:477–483.
39. Jou YJ, Lin C, Lai C, Chen C, Kao J, Chen S et al. Proteomic identification of salivary transferrin as a biomarker for early detection of oral cancer. *Anal Chim Acta* 2010;681:41–48.
40. Loo JA, Yan W, Ramachandran P, Wong DT. Comparative human salivary and plasma proteomes. *J Dent Res.* 2010;89(10):1016-23.
41. Kaczor-Urbanowicz KE, Martín Carreras-Presas C, Kaczor T, Tu M, Wei F, Garcia-Godoy F et al. Emerging technologies for salivaomics in cancer detection. *J Cell Mol Med.* 2017;21(4):640-647.
42. Wong DT. Salivaomics. *J Am Dent Assoc.* 2012;143(10 Suppl):19S-24S.
43. Castagnola M, Cabras T, Iavarone F, Vincenzoni F, Vitali A, Pisano E et al. Top-down platform for deciphering the human salivary proteome. *J Matern Fetal Neonatal Med.* 2012;25(Suppl 5):27-43.

44. Pereira AC, Dias do Carmo E, Dias da Silva MA, Blumer Rosa LE. Matrix metalloproteinase gene polymorphisms and oral cancer. *J Clin Exp Dent*. 2012;4(5):e297-301.
45. Li Q, Ouyang X, Chen J, Zhang P, Feng Y. A Review on Salivary Proteomics for Oral Cancer Screening. *Curr Issues Mol Biol*. 2020;37:47-56.
46. Lee YH, Wong DT. Saliva: An emerging biofluid for early detection of diseases. *Am J Dent* 2009;22(4):241-248.
47. Chattopadhyay I, Verma M, Panda M. Role of Oral Microbiome Signatures in Diagnosis and Prognosis of Oral Cancer. *Technol Cancer Res Treat*. 2019;18:1533033819867354.
48. Multhoff G, Molls M, Radons J. Chronic inflammation in cancer development. *Front Immunol*. 2011;2:98.
49. Lax AJ, Thomas W. How bacteria could cause cancer: one step at a time. *Trends Microbiol*. 2002;10(6):293-299.
50. Mager D, Haffajee A, Devlin P, Norris C, Posner M, Goodson J. The salivary microbiota as a diagnostic indicator of oral cancer: a descriptive, nonrandomized study of cancer-free and oral squamous cell carcinoma subjects. *J Transl Med*. 2005;3(1):27.
51. Lim Y, Totsika M, Morrison M, Punyadeera C. Oral microbiome: a new biomarker reservoir for oral and oropharyngeal cancers. *Theranostics*. 2017;7(17):4313-4321.
52. Perera M, Al-hebshi NN, Speicher DJ, Perera I, Johnson NW. Emerging role of bacteria in oral carcinogenesis: a review with special reference to perio-pathogenic bacteria. *J Oral Microbiol*. 2016; 8(1):32762.
53. Menck HR, Garfinkel L, Dodd GD. Preliminary report of the National Cancer Data Base. *CA Cancer J Clin* 1991;41:7-18.
54. Nagao T, Warnakulasuriya S. Screening for oral cancer: Future prospects, research and policy development for Asia. *Oral Oncol*. 2020;105:104632.



Lovro Holjevac rođen je 26. srpnja 1995. godine u Karlovcu. Nakon završene Osnovne škole u Slunju, upisuje Informatičko-matematički smjer u V. Gimnaziji koju uspješno završava. Godine 2014. upisuje Stomatološki fakultet Sveučilišta u Zagrebu. Tijekom studija uključen je u mnogobrojna sportska natjecanja u sklopu nogometne ekipe Stomatološkog fakulteta te sudjeluje na nekoliko međunarodnih studentskih kongresa.