

Estetsko-rekonstruktivna terapija kod opsežne ozljede zuba i parodonta

Friščić, Ana

Master's thesis / Diplomski rad

2021

Degree Grantor / Ustanova koja je dodijelila akademski / stručni stupanj: **University of Zagreb, School of Dental Medicine / Sveučilište u Zagrebu, Stomatološki fakultet**

Permanent link / Trajna poveznica: <https://um.nsk.hr/um:nbn:hr:127:267210>

Rights / Prava: [Attribution-NonCommercial 4.0 International/Imenovanje-Nekomercijalno 4.0 međunarodna](#)

Download date / Datum preuzimanja: **2024-12-04**



Repository / Repozitorij:

[University of Zagreb School of Dental Medicine Repository](#)





Sveučilište u Zagrebu

Stomatološki fakultet

Ana Friščić

**ESTETSKO-REKONSTRUKTIVNA
TERAPIJA KOD OPSEŽNE OZLJEDE ZUBA
I PARODONTA**

DIPLOMSKI RAD

Zagreb, 2021.

Rad je ostvaren u Zavodu za endodonciju i restaurativnu stomatologiju Stomatološkog fakulteta Sveučilišta u Zagrebu.

Mentor rada: Prof. dr.sc. Božidar Pavelić, Zavod za endodonciju i restaurativnu stomatologiju Stomatološkog fakulteta Sveučilišta u Zagrebu.

Lektorica hrvatskog jezika: Nataša Sajko, prof. hrv. jez. i knjiž.

Lektorica engleskog jezika: Lucija Subašić, mag. educ. philol. angl.

Sastav Povjerenstva za obranu diplomskog rada:

1. _____
2. _____
3. _____

Datum obrane rada: _____

Rad sadrži: 41 stranicu

16 slika

CD

Rad je vlastito autorsko djelo, koje je u potpunosti samostalno napisano uz naznaku izvora drugih autora i dokumenata korištenih u radu. Osim ako nije drugačije navedeno, sve ilustracije (tablice, slike i dr.) u radu su doprinos autora diplomskog rada. Autor je odgovoran za dobavljanje dopuštenja za korištenje ilustracija koje nisu njegov izvorni doprinos, kao i za sve eventualne posljedice koje mogu nastati zbog nedopuštenog preuzimanja ilustracija odnosno propusta u navođenju njihovog podrijetla.

Zahvala

Zahvaljujem mentoru, prof. dr. sc. Božidaru Paveliću, na pomoći i susretljivosti pri pisanju rada te veliko hvala na prenesenom znanju i stručnim savjetima tijekom studija.

Zahvaljujem roditeljima na najvećoj potpori, strpljenju i iskazanoj vjeri tijekom cijeloga školovanja. Hvala sestri Kristini koja mi je oduvijek, pa tako i tijekom studija, bila najveći uzor i motivirala me svojim riječima i djelima.

Hvala mojim prijateljicama koje su također bile uvijek uz mene. Posebno hvala Antei na nezaboravnom zajedničkom putu od srednje škole do završetka fakulteta.

Hvala mojim prijateljima kolegama koji su mi uljepšali studij, učinili ga lakšim, zabavnijim i posebnim.

ESTETSKO-REKONSTRUKTIVNA TERAPIJA KOD OPSEŽNE OZLJEDE ZUBA I PARODONTA

Sažetak

Ozljede zuba i okolnog parodontnog tkiva uglavnom su uzrokovane padom, sportskim aktivnostima te nesrećama i najčešće nastaju u mlađoj tjelesno aktivnoj populaciji. Ozljede obuhvaćaju lomove kruna i korjenova, promjene anatomskih položaja te mogu uzrokovati i potpuni gubitak pojedinog zuba ili grupe zubi. Ozljede zubi mogu biti udružene i s lomom alveolnog nastavka te ozljedama sluznice sa zahvaćenim ostalim dijelovima mekih i tvrdih tkiva u području glave i vrata. Dijagnostičkim postupkom potrebno je procijeniti vrstu i složenost ozljede te prema tome odlučiti o postupku rehabilitacije. Opisani postupci liječenja u skladu su sa suvremenim smjernicama iz 2020. godine. Kod loma tvrdih zubnih tkiva rekonstrukcijom se nastoji postići što je moguće vjernija obnova biološki izgubljenog tkiva. Prije samog postupka provodi se klinička procjena buduće restauracije, odabiru se boja i odgovarajući materijali što omogućuje postizanje prirodnije restauracije u skladu s preostalim zubima. U slučaju ozljede parodontnog tkiva ili frakture u području zubnog korijena potrebna je imobilizacija splintom zbog stabilizacije zuba i postizanja cijeljenja ozlijeđenog područja. Kod opsežnih ozljeda zuba i parodonta postizanje estetski zadovoljavajućeg rezultata i krajnje pozitivnog ishoda terapije može biti složeno i zahtjevno. U radu je opisan suvremeni estetsko-rekonstrukcijski postupak liječenja složene ozljede zuba i okolnog parodonta.

Ključne riječi: Ozljeda zuba; opsežni defekti; rekonstrukcija zuba; kompozitne restauracije; vlaknima ojačani kompoziti

AESTHETIC-RECONSTRUCTIVE TREATMENT OF EXTENSIVE DENTAL AND PERIODONTAL TISSUE TRAUMA

Summary

Injuries of the teeth and surrounding periodontium are mainly caused by falling, sporting activities and accidents. Most commonly, they occur in the younger physically active population. Injuries include fractures of the crowns and roots, changes in anatomical position and can cause complete loss of an individual tooth or a group of teeth. Dental injuries can also be associated with fracture of the alveolar process and mucosal injuries with affected other parts of the soft and hard tissues in the head and neck area. The diagnostic procedure is necessary to assess the type and complexity of the injury and therefore decide on the rehabilitation procedure. The described treatment procedures are in accordance with the latest guidelines from 2020. In case of fracture of hard dental tissues, the reconstruction seeks to achieve the most accurate restoration of biologically lost tissue. Before the procedure, a clinical assessment of the future restoration is performed. The colour and appropriate materials are selected, enabling a more natural restoration according to the remaining teeth. In case of periodontal tissue injury or fracture in the root area, a splint immobilization is required to stabilize the tooth and achieve healing of the injured area. With extensive dental and periodontal injuries, achieving an aesthetically satisfactory result and a positive outcome of therapy can be complex and demanding. This paper describes a modern aesthetic-reconstructive procedure for the complex trauma treatment of the tooth and the surrounding periodontium.

Keywords: dental trauma; extensive defects; tooth reconstruction; composite restorations; fibre-reinforced composite materials

SADRŽAJ

1. UVOD	1
2. PODJELA OZLJEDA ZUBA	4
3. DIJAGNOSTIČKI POSTUPAK.....	6
3.1. Uzimanje anamneze.....	8
3.2. Klinički pregled	8
3.3. Klinički testovi	9
3.4. Promjena boje i prozirnosti zuba	10
3.5. Radiografske snimke	10
3.6. Fotografska dokumentacija.....	12
4. ESTETSKO-REKONSTRUKTIVNI TERAPIJSKI POSTUPCI.....	13
4.1. Nadoknada tvrdih zubnih tkiva ponovnim vezanjem fragmenta.....	14
4.2. Prekrivanje izloženog dentina zavojem.....	14
4.3. Direktna kompozitna restauracija	15
4.3.1. Biomimetika.....	16
4.3.2. Kompozitni materijali	16
4.3.3. Klinički pregled i odabir boje	17
4.3.4. Rekonstrukcija opsežnih defekata prednjih zuba.....	18
4.4. Estetske kompozitne ljuske	19
5. IMOBILIZACIJA, PRIMJENA VLAKANA U TERAPIJSKOM POSTUPKU	22
5.1. Imobilizacija	23
5.2. Primjena vlakana u terapijskom postupku.....	24
6. PRIKAZ RESTAURATIVNOG POSTUPKA	25
7. RASPRAVA	32
8. ZAKLJUČAK	35
9. LITERATURA	37
10. ŽIVOTOPIS	40

Popis skraćenica

SZO- Svjetska zdravstvena organizacija

ADT- engl. *International Association of Dental Traumatology*

TDIs- engl. *Traumatic dental injuries*

LDF- engl. *Laser doppler flowmetry*

CBCT- engl. *Cone beam computer tomography*

HBSS- engl. *Hank's balanced salt solution*

1. UVOD

Ozljeda zuba nastaje prilikom djelovanja određene sile na tvrda zubna tkiva i okolne strukture. Ovisno o trajanju sile razlikujemo akutno i kronično nastalu ozljedu (1). Kronična ozljeda nastaje uslijed dugotrajnog djelovanja sile, najčešće sile žvakanja, i obično je slabijeg intenziteta. Akutno nastala ozljeda izazvana je kratkotrajnom iznenadnom silom i može se podijeliti na ozljede tvrdih zubnih tkiva, parodonta, alveolne kosti i mekog tkiva. Može se dogoditi i udružena ozljeda u koje je zahvaćeno kod više navedenih struktura. Ozljede tvrdih zubnih tkiva mogu biti sljedeće: infrakcija cakline, fraktura cakline, nekomplicirana ozljeda krune koja zahvaća caklinu i dentin, komplicirana ozljeda krune koja zahvaća caklinu, dentin i pulpu, nekomplicirana ozljeda krune i korijena koja zahvaća dentin i cement, komplicirana ozljeda krune i korijena kod koje je zahvaćena i pulpa te ozljeda korijena (1). Ozljede parodontnog tkiva su: kontuzija (potres zuba), subluksacija (pomak zuba unutar alveole), luksacijske ozljede, intruzija (utisnuće zuba u alveolu), ekstruzija (istisnuće zuba iz alveole) i lateralna luksacija (pomak zuba u bilo kojem smjeru lateralno) te avulzija (izbijanje zuba iz alveole) (1).

Ozljede zuba najčešće su u dječjoj dobi te kod adolescenata i mladih odraslih (2). U mliječnoj denticiji ozljede su najčešće uzrokovane padom, dok se u trajnoj denticiji češće događaju tijekom sportskih aktivnosti. U većini slučajeva, u trajnoj i u mliječnoj denticiji, zahvaćeni su gornji središnji sjekutići. Rizik za nastanak ozljede zuba veći je kod klase II po Angleu, povećanog pregriza i smanjene prekrivenosti gornjih sjekutića usnom. U predisponirajuće čimbenike ulaze obilne karijesne lezije aproksimalnih površina i bolesti koje izazivaju strukturne anomalije zuba kao što su rahitis, lues, *amelogenesis imperfecta* i *dentinogenesis imperfecta* (3). Najčešći je tip ozljede u trajnoj denticiji nekomplicirani prijelom zubne krune dok u mliječnoj denticiji prevladava subluksacijski tip ozljede (2,3). Djeci manje gusto mineralizano koštano tkivo prilikom udarca apsorbira silu i ravnomjerno ju raspoređuje na okolna elastična potporna tkiva te vjerojatnije dolazi do luksacijske ozljede. Nasuprot tomu u trajnoj denticiji zrelo koštano tkivo i parodontno tkivo pružaju otpor pomicanju zuba i odupiru se sili u području korijena što rezultira prijelomom u području krune zuba.

Ozljede su obično nepredvidive, nastaju naglo i zahtijevaju hitnu stomatološku intervenciju. Uspješan ishod terapije ovisi o dobro postavljenoj dijagnozi, vremenu proteklom od ozljede te o zaštiti pulpodentinskog kompleksa i potpornih zubnih tkiva (3). Ovisno o vrsti ozljede suvremenim i konvencionalnim postupcima zbrinjavanja postiže se rekonstrukcija ozlijeđenog područja. Kod ozljede tvrdih zubnih tkiva nastoji se postići rekonstrukcija koja će što vjernije funkcionalno i morfološki oponašati susjedno intaktno zubno tkivo. Kod ozljede potpornog

tkiva nastoji se postići cijeljenje zahvaćenog područja. Neovisno o vrsti ozljede nastoji se očuvati vitalitet zuba te izbjeći pojava neželjenih posljedica. Komplikacije koje se mogu javiti čine funkcionalne i estetske nedostatke te njihova pojava može negativno utjecati na psihofizički razvoj djeteta, posebice djevojčica (3).

Svrha je ovog rada prikazati terapijske postupke pri zbrinjavanju ozljeda zuba, posebice rehabilitaciju i nadoknadu tvrdih zubnih tkiva u estetskoj zoni.

2. PODJELA OZLJEDA ZUBA

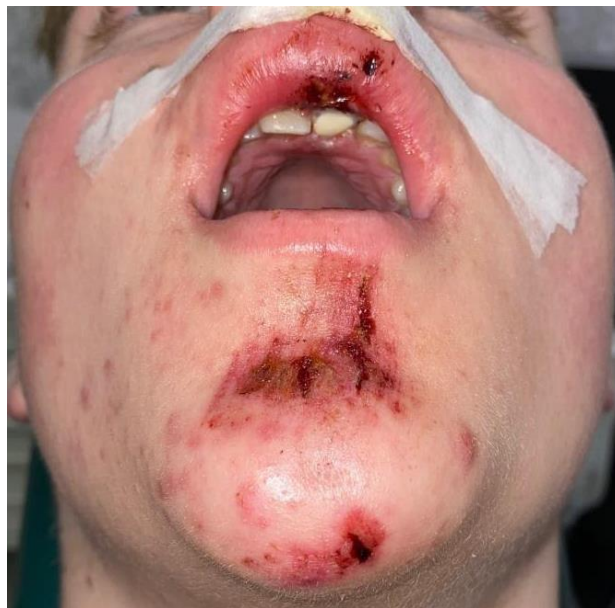Jedan je od većih problema ozljeda zuba širok raspon postojećih sustava dijagnostičke klasifikacije (4). Sustavnim pregledom literature procijenjeni su kriteriji za dijagnostičku klasifikaciju ozljede zuba i utvrđeno je 54 različitih sustava klasifikacije. Svjetska zdravstvena organizacija (SZO) prihvatila je modifikaciju Andreasenove klasifikacije ozljeda. Taj je sustav najčešće korišten za klasifikaciju ozljeda zuba (5).

Prema zahvaćenosti tkiva usne šupljine ozljede se dijele na:

1. ozljede tvrdih zubnih tkiva i pulpe
 - infrakcija cakline
 - fraktura cakline
 - fraktura cakline i dentina (nekomplikirana fraktura krune)
 - fraktura cakline i dentina (komplikirana fraktura krune)
1. ozljede tvrdih zubnih tkiva, pulpe i alveolnog nastavka
 - fraktura krune i korijena
 - fraktura korijena
 - fraktura stjenke alveole gornje ili donje čeljusti
 - fraktura alveolnog nastavka gornje ili donje čeljusti
2. ozljede parodontnog tkiva
 - kontuzija
 - sublukcija
 - ekstruzijska luksacija
 - lateralna luksacija
 - intruzijska luksacija
 - izbijanje (avulzija)
3. ozljede gingive ili oralne sluznice
 - laceracija gingive ili oralne sluznice
 - kontuzija gingive ili oralne sluznice
 - abrazija gingive ili oralne sluznice

3. DIJAGNOSTIČKI POSTUPAK

Traumatska ozljeda zahtijeva hitan prijem, pregled pacijenta i procjenu čimbenika koji utječu na odluke o planiranju liječenja. Ozljeda kod odraslih osoba dovodi do nemira i brige oko ishoda liječenja, a djeca često plaču. Nakon ozljede može doći do krvarenja, a zubi mogu biti fragmentirani, pomaknuti ili potpuno izbijeni (slika 1). Najprije treba dovesti krvarenje pod kontrolu (6). Prava hitna medicinska pomoć potrebna je u osoba čije ozljede uključuju ozljede glave i vrata, stanje šoka i aspiraciju zuba ili fragmenta zuba (6). Nakon što se provede lokalno hitno liječenje i kontrolira krvarenje, a prije same procjene zuba, mora se detaljno pregledati orofacijalnu regiju pacijenta da bi se isključili svi hitni medicinski slučajevi.



Slika 1. Ozljede mekih tkiva uz lom krune gornjeg lijevog središnjeg sjekutića. Preuzeto s dopuštenjem autora: Prof. dr. sc. Božidara Pavelića.

Dijagnostički postupak omogućuje nam određivanje vrste ozljede i planiranje liječenja i njegova praćenja (7). Pravilno proveden dijagnostički postupak pridonosi pozitivnoj prognozi. Pacijentu treba predstaviti mogućnosti liječenja i prognozu ishoda liječenja. Međunarodna udruga *International Association of Dental Traumatology* (IADT) propisala je smjernice za protokol pružanja prve pomoći (8).

3.1. Uzimanje anamneze

Pri hitnom prijemu pacijenta moramo saznati osnovne informacije o ozljedi i dobivamo ih postavljajući sljedeća pitanja (7):

- Kad je ozljeda nastala?
- Gdje je ozljeda nastala?
- Kako je ozljeda nastala?
- Postoje li kakve pravne posljedice ozljede?
- Postoje li kakve posljedice za zdravstveno osiguranje?
- Je li u nesreći sudjelovala treća osoba?

Traumatic dental injuries (TDIs) često obuhvaćaju doticaj ozlijeđenoga zuba s onečišćenim predmetom ili tlom što je potrebno saznati iz anamneze. U tom slučaju možda će biti potrebno cijepiti osobu protiv tetanusa ili primijeniti antibiotik (7). Veći je rizik od onečišćenja kod ozljede mekih tkiva i avulzije.

3.2. Klinički pregled

Temeljitim kliničkim ekstraoralnim pregledom prvenstveno se trebaju isključiti prijelomi maksile i mandibule. Zatim slijedi pregled intraoralne sluznice usnica, jezika, nepca, dna usne šupljine te bukalne sluznice i vestibuluma. Nadalje, potrebno je ustanoviti postoji li nedostatak zuba ili pojedinog fragmenta zuba. U tom slučaju oni se moraju smatrati aspiriranim, potisnutim u nosnu šupljinu, maksilarni sinus ili susjedno meko tkivo te je potrebno pacijenta uputiti na radiološki pregled (9). Poremećaji u zagrizu mogu biti znakovi prijeloma kosti ili pomaka zuba. Bol pri grizenju vezana za pojedini zub obično se javlja kod pomaka zuba, dok očiti poremećaji u zagrizu i prerani kontakti upućuju na prijelom alveolne kosti ili kondila (7). Za potvrdu dijagnoze prijeloma kosti potreban je daljnji radiološki ili specijalistički pregled.

Nakon toga slijedi temeljit pregled strukture zuba kojim se utvrđuju infrakcije i frakture na površini zuba te zahvaćenost cakline, dentina i pulpe. Uočavanje infrakcija i fraktura na površini može se olakšati usmjeravanjem svjetla na zub paralelno s dužinskom osi zuba. Promjene boje ili prozirnosti zuba ukazuju na izloženost pulpe (9). Nakon pregleda zubne strukture uočavaju se zubni pomaci. Lateralna luksacija i intruzijska luksacija klinički se manifestiraju zaključavanjem u svojoj poziciji (9).

3.3. Klinički testovi

Klinički testovi potrebni su za postavljanje dijagnoze te se također provode na kontrolnim pregledima zbog procjene uspješnosti liječenja. Test pomičnosti izvodi se palpacijom i služi za procjenu pomičnosti zuba. Ta se procjena određuje na ljestvici nula do tri. Vrijednost nula označava fiziološku pomičnost, ali njome se također označuje i „zaključavanje zuba u kosti” (10). Ono se javlja prilikom lateralne ili intruzijske luksacijske ozljede te zbog ankiloze zuba neko vrijeme od ozljede. Ako se zub čini vrlo pomičnim, ali nije došlo do pomaka, vjerojatno se radi o prijelomu u području korijena (9). Pomičnost više zuba pojedinog segmenta upućuje na lom alveolnog nastavka.

Test perkusije izvodi se kuckanjem o ozlijeđeni zub u vertikalnom i horizontalnom smjeru te služi tomu da se utvrdi je li došlo do oštećenja parodontnog ligamenta i/ili drugih potpornih struktura. Trajna osjetljivost koja se očituje u razdoblju praćenja ozljede upućuje na nekrozu pulpe. Ako je čujan visok i metalan perkutorni zvuk uz vrijednost pomičnosti zuba nula, potvrđuje se dijagnoza ankiloze (10).

Daljnjim kliničkim ispitivanjem procjenjuje se stanje pulpe testovima senzibiliteta i vitaliteta. Nakon akutne ozljede zuba i okolnog parodonta procjena stanja pulpe može predstavljati dijagnostički izazov zbog narušene neurovaskularne opskrbe. Negativan odgovor pulpe javlja se zbog privremenog gubitka dotoka krvi te, posljedično, gubitka osjetljivosti. Ponovna revaskularizacija očekuje se 10 - 14 dana od ozljede i tada se može očekivati pozitivan odgovor pulpe (10). Ako je došlo do većeg pomaka zuba i prekida neurovaskularne opskrbe pozitivan odgovor može se očekivati nakon 3 mjeseca do godinu dana. Negativan odgovor u kasnijem razdoblju praćenja upućuje na razvoj neke od komplikacija ozljede zuba. Testovi senzibiliteta upotrebljavaju se radi procjene živčane podražljivosti. Najčešće se provodi termičko ispitivanje hladnim testovima prislanjanjem smrznutog štapića CO₂ snijega (-78 °C) ili sterilne vaticice prethodno natopljene difluordiklormetanom (-50 °C) na zahvaćen zub (10). Postoje i električni testovi izravnom stimulacijom živčanih ogranaka pulpe postavljanjem elektrode na incizalni brid. Testovima vitaliteta ispituje se prisutnost krvne opskrbe pulpe. S tom svrhom upotrebljava se pulsna oksimetrija koja mjeri stvarni protok krvi. Ona se pokazala neinvazivnim i pouzdanim načinom potvrđivanja vitaliteta pulpe, ali se zbog svojih nedostataka danas rijetko primjenjuje (8). *Laser doppler flowmetry* (LDF) obećavajuća je tehnologija za praćenje vitaliteta pulpe (8).

3.4. Promjena boje i prozirnosti zuba

Kod ozljedom zahvaćenih zuba može doći do različitih promjena boje zuba. Ružičasta ili ljubičasta boja rezultat su krvarenja u dentin. Ta boja u većini slučajeva nestane nakon nekog vremena. Promjena boje u sivu ukazuje na razgradnju navedenih pigmenata i sugerira nekrozu pulpe (7). Duboko obojena siva ili smeđa boja znak je nekroze i zahtijeva potvrdu ispitivanjem osjetljivosti pulpe. Kao dugotrajna posljedica ozljede može se javiti žuto obojenje koje ukazuje na pojavu kalcifikata pulpne komorice (7). Nagla promjena boje uglavnom je znak krvarenja, dok lagana promjena boje nakon nekoliko mjeseci upućuje na nekrozu.

Ako je došlo do krvarenja ili nekroze, može se uočiti i smanjeno propuštanje svjetlosti ozlijeđenoga zuba u odnosu na zdravi zub. Ispitivanje se može provesti usmjeravanjem svjetiljke za polimerizaciju kompozitnih materijala na zahvaćeni zub s palatinalne strane (3).

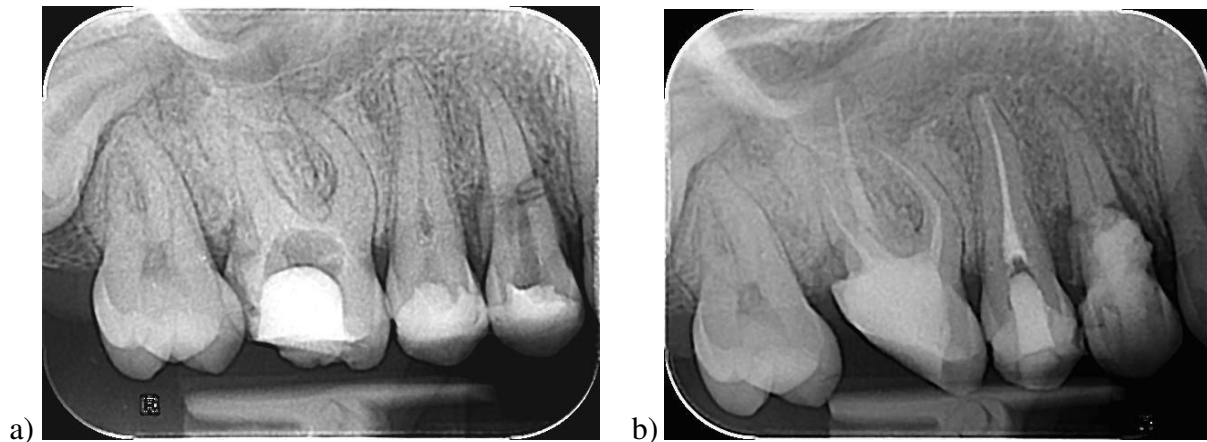
3.5. Radiografske snimke

Pri dijagnostici ozljede zuba preporučuje se nekoliko konvencionalnih dvodimenzionalnih snimaka iz različitih kutova (8). Ovisno o slučaju potrebno je procijeniti i izabrati najbolju vrstu snimke za taj slučaj. Odabir odgovarajuće vrste snimke pridonosi donošenju točne dijagnoze te pozitivnom ishodu terapije. Početne radiografske snimke potrebne su za dijagnostiku i čine osnovu za usporedbu tijekom razdoblja praćenja (slika 2). Tijekom razdoblja praćenja na snimkama se može ustanoviti oporavak pulpe ili nedostatak standardnog oporavka praćen degeneracijom ili nekrozom te promjenama u obliku kalcifikacija (7).

S obzirom na to da su ozljedom najčešće zahvaćeni gornji središnji sjekutići, IADT smjernice preporučuju sljedeće intraoralne snimke (8):

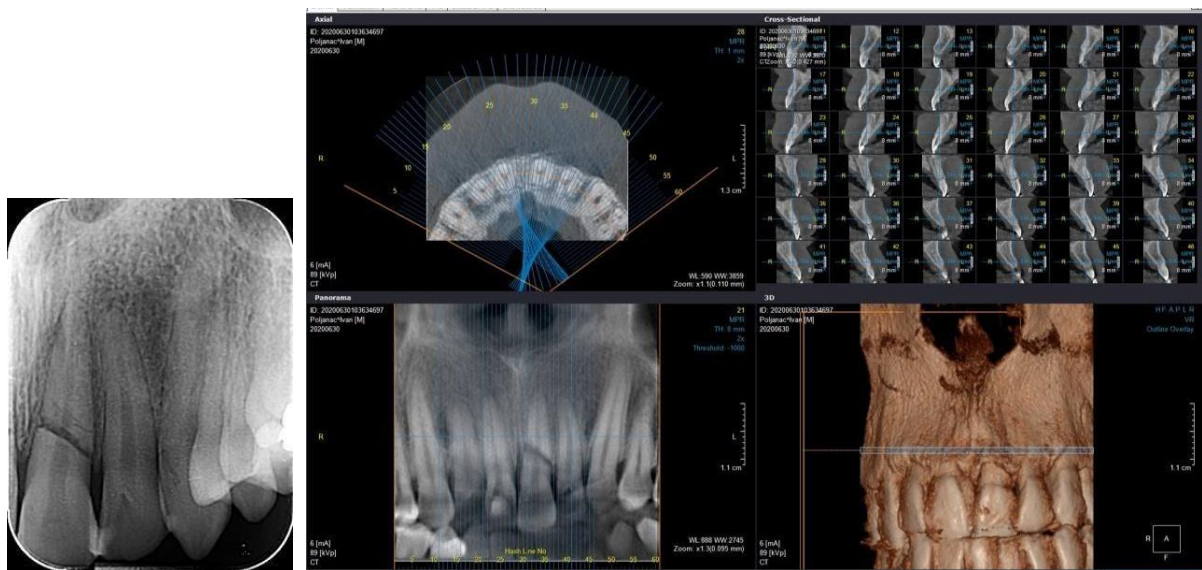
- jedna paralelna periapikalna snimka koja prolazi središnjom linijom tako da su vidljiva oba centralna sjekutića
- jedna paralelna periapikalna snimka usmjerena na desni bočni sjekutić tako da prikazuje i desni očnjak i središnji desni sjekutić
- jedna paralelna periapikalna snimka usmjerena na lijevi bočni sjekutić tako da prikazuje i lijevi očnjak i središnji lijevi sjekutić
- jedna okluzalna snimka gornje čeljusti
- najmanje jedna paralelna periapikalna snimka donjih sjekutića usmjerena na oba centralna sjekutića donje čeljusti

Mogu se izraditi i druge vrste snimaka ako za to postoje odgovarajuće indikacije. Neke ozljede poput frakture korijena ili kosti mogu se javiti bez kliničkih znakova i simptoma, stoga se često neće dijagnosticirati ako se primijeni samo jedan kut snimanja. Kod opsežnijih ozljeda mogu biti potrebne i ekstraoralne snimke, na primjer panoramska snimka slučajju sumnje na prijelom kondila (7).



Slika 2. Početni radiološki nalaz (a) višestrukih lomova na zubima 14, 15, 16 uz kontrolni nalaz (b) nakon provedene endodontske terapije i zatvaranja zuba 14 staklenoionomernim cementom. Preuzeto s dopuštenjem autora: Prof. dr. sc. Božidara Pavelića.

Zbog projekcijske geometrije i superponiranja zubnih i anatomskih struktura konvencionalne snimke često ne daju dovoljno jasan prikaz svih ozljeda. Ograničenja ovih snimka javljaju se pri otkrivanju manjeg pomaka zuba, lateralne luksacije, frakture korijena, frakture krune i korijena te prijeloma alveolne kosti (7,8). Bolji uvid u strukture daju trodimenzionalne snimke, *Cone beam computer tomography* (CBCT) (slika 3). CBCT snimke omogućuju točno određivanje mjesta, opsega i smjera prijeloma i svakako ih treba uzeti u obzir pri navedenim ozljedama. Ove snimke još uvijek ne mogu zamijeniti konvencionalnu radiografiju koja se smatra standardom pri procjeni traumatskih ozljeda (TDIs), ali se sve češće primjenjuju da bi prevladale ograničenja konvencionalnih snimaka.



Slika 3. Radiološki nalaz loma korijena gornjeg središnjeg sjekutića, mala rtg snimka i CBCT snimka. Preuzeto s dopuštenjem autora: Prof. dr. sc. Božidara Pavelića.

3.6. Fotografaska dokumentacija

Fotografaska registracija ozljede omogućuje točnu dokumentaciju o opsegu ozljede i može poslužiti pri planiranju terapije, za pravne potrebe te za klinička istraživanja (10). Za fotografsku dokumentaciju potreban je pristanak pacijenta. IADT smjernice preporučuju početno i kontrolno fotografiranje čime se omogućuje bolje praćenje cijeljenja mekog tkiva, procjenu promjene boje zuba, ponovnu erupciju intrudiranog zuba i razvoj infrapozicioniranog ankiloziranog zuba.

4. ESTETSKO-REKONSTRUKTIVNI TERAPIJSKI POSTUPCI

4.1. Nadoknada tvrdih zubnih tkiva ponovnim vezanjem fragmenta

Ponovno vezanje odlomljenog fragmenta neinvazivna je metoda rekonstrukcije nekompliciranog prijeloma krune, ukoliko je zubni fragment očuvan. Kod terapije kompliciranog prijeloma krune također može biti metoda izbora ako su klinički uvjeti zadovoljavajući (11, 12). Uspješna terapija podrazumijeva obnavljanje narušene estetike i funkcije. U estetskom smislu važno je održati položaj, oblik, boju prozirnost i teksturu površine zuba (13). Upravo zbog prednosti održavanja navedenih sastavnica ponovnim vezanjem prirodnog zuba, ova tehnika u prednosti je u odnosu na konvencionalne tehnike. Osim toga, za razliku od ostalih tehnika, ovom tehnikom postiže se stabilnost boje te se incizalni bridovi pričvršćenog fragmenta troše brzinom sličnom kao kod susjednih zuba.

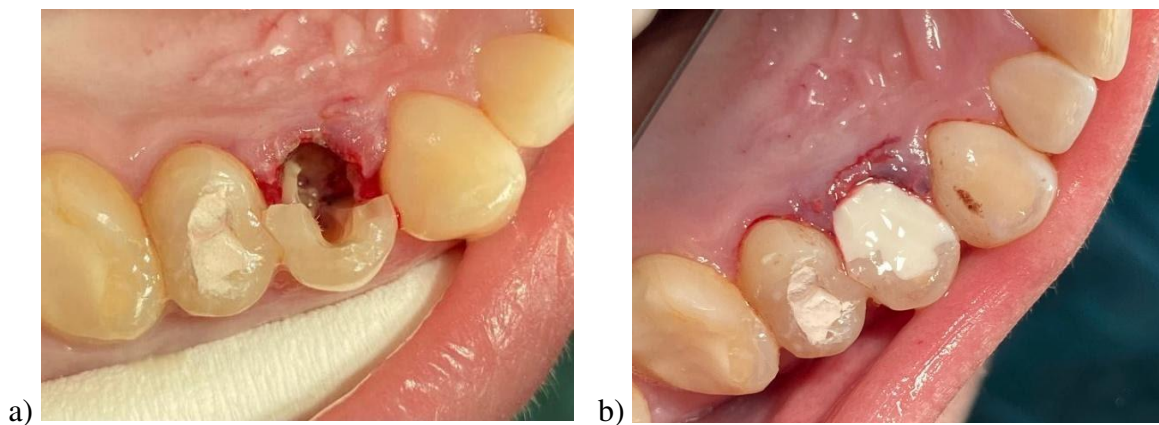
Da ne bi došlo do dehidracije odlomljenog fragmenta, potrebno je zadržati vlažnost čuvanjem fragmenta u vodi iz slavine ili fiziološkoj otopini (14). Zakošavanjem rubova povećava se retencija nadomjeska, dok postizanje estetski zadovoljavajuće konstrukcije više ovisi o poznavanju morfologije zuba te iskustvu kliničara (15, 16). Chazine i sur. (15) i Bruschi i sur. (11) izvijestili su da izbor materijala ne utječe na ishod terapije.

4.2. Prekrivanje izloženog dentina zavojem

Kad pri ozljedi dođe do ekspaniranja dentina, a zubni fragment nije moguće ponovnim vezanjem pričvrstiti uz zub, izloženi dentin treba zaštititi (slika 4). Za izradu privremenog dentinskog zavoja koriste se staklenoionomerni cementi i / ili kompozitni materijali (8). Takav terapijski postupak indiciran je kod nekompliciranih i kompliciranih prijeloma krune ili krune i korijena. Kod nekompliciranog prijeloma krune, ako je udaljenost pulpe i površine ekspaniranog dentina 0,5 mm i vidljivo je ružičasto prosijavanje pulpe bez krvarenja, radi se indirektno prekrivanje pulpe kalcijevim hidroksidom te postavljanje zavoja od staklenoionomernog cementa. Kod kompliciranog prijeloma krune mladih trajnih zuba važno je zaštititi pulpu da bi se omogućio daljnji rast i razvoj korijena, stoga je prije postavljanja zavoja potrebno prekriti pulpu jednokomponentnim nestvrdnjavajućim kalcijevim hidroksidom ili kalcijevim silikatom koji ne boji tvrda zubna tkiva ili napraviti djelomičnu pulpotomiju. Kod trajnih zuba sa završenim rastom i razvojem korijena djelomična pulpotomija je također moguća, ali u slučaju većeg gubitka tvrdog zubnog tkiva radi se endodontski postupak. Kod nekompliciranog prijeloma krune i korijena zubni fragmenti se

stabiliziraju za ozljedom nezahvaćena zubna tkiva dok se plan liječenja u potpunosti ne završi i dentin se prekriva zavojem.

Privremeni zavoj potrebno ukloniti u što kraćem vremenu i postupak završiti trajnim restaurativnim materijalom. Kod svake ozljede potrebni su kontrolni pregledi na kojima se klinički i radiografski prati ishod liječenja. Učestalost pregleda razlikuje se ovisno o vrsti ozljede i određena je IADT smjericama (8).



Slika 4. Komplicirani lom krune zuba 14 (a) te zatvaranje istog staklenoionomernim cementom (b) u svrhu odgođenog vađenja i završne implanto-protetske opskrbe. Preuzeto s dopuštenjem autora: Prof. dr. sc. Božidara Pavelića.

4.3. Direktne kompozitne restauracije

Gubitak tvrdih zubnih tkiva uzrokovan ozljedom najčešće se nadoknađuje kompozitnim materijalom u jednom posjetu. Kod nekomplikiranih i komplikiranih prijeloma krune ili krune i korijena dolazi do gubitka tvrdog zubnog tkiva koji može biti manji ili opsežniji, s gubitkom više od polovice krune zuba. Kod prijeloma krune prethodno mogu biti potrebni postupci opisani kod prekrivanja dentina zavojem, dok je kod prijeloma krune i korijena često potrebno prethodno učiniti kiruršku ekstruziju, ortodontsku ekstruziju ili gingivektomiju. S obzirom na to da se većina ozljeda javlja među mlađim osobama, liječenjem je potrebno osigurati dugotrajnost nadomjeska te predvidjeti mogućnost neuspjeha i pretpostaviti buduće potrebe za liječenjem. Cilj je rekonstrukcije tvrdog zubnog tkiva osigurati restaurativni kompleks koji što dulje oponaša funkcionalne i estetske kvalitete intaktnog zuba (17).

4.3.1. Biomimetika

Minimalno invazivna stomatologija olakšana je napretkom adhezijskih sustava zbog poboljšanja kvalitete vezanja materijala na tvrda zubna tkiva. Napredak minimalno invazivne stomatologije i sposobnost dugotrajnog povezivanja rekonstruktivnih komponenata, koncept je biomimetičke stomatologije (17). Izraz „biomimetički” podrazumijeva liječenje primjenom različitih materijala koji oponašaju biološka tkiva, to jest prirodni zub. Načela biomimetike temelje se na funkciji, biologiji, mehanici i estetici. Njihovi prioriteti mogu se razlikovati ovisno o slučaju, ali svi imaju zajednički cilj, a to je oponašanje prirodnih tkiva. Ne postoji materijal koji ima fiziološke karakteristike cakline i dentina, ali biomimetički materijali, iako nisu identični, dovoljno su slični da oponašaju prirodne strukture. Biomimetički materijali imaju minimalne mehaničke i/ili biološke posljedice na ozljedom zahvaćeni zub jer svojim elastičnim savijanjem pod opterećenjem ublažavaju traumatizirajući utjecaj.

4.3.2. Kompozitni materijali

Kompozitni materijali danas su najčešće rabljeni materijali za izravnu rekonstrukciju svih zuba. Svojstva kompozitnih materijala zadovoljavaju uvjete koji se očekuju od materijala za izravan nadomjestak, a to su: uklapanje boje, oponašanje translucencije tvrdih zubnih tkiva, osiguravanje dostatne snage vezivanja i rubno brtvljenje, otpornost na sile trošenja pri žvakanju, što dulje održavanje vanjske morfologije zuba, netopljivost i biokompatibilnost. Današnji kompozitni materijali mogu oponašati neprozirnost dentina i translucenciju cakline. Suvremenim adhezijskim sustavima omogućeno je mikromehaničko i kemijsko vezanje materijala na zubna tkiva, stoga je potrebno ukloniti minimalno zubnog tkiva i preparacija može biti nepravilnog geometrijskog oblika. Nedostaci su kompozitnih materijala skupljanje u vrijeme polimerizacije i različito vezanje za caklinu, dentin i cement, no pravilnom provedbom adhezijskog postupka, nanošenjem kompozita i osvjetljivanjem, ovi su nedostaci svedeni na najmanju moguću mjeru. Kompozitni materijal, osobito kod mlađih pacijenata, ali i bez obzira na dob, omogućuju odgodu radikalne protetske terapije i uklanjanje veće količine zdravoga zubnog tkiva. Apsolutna indikacija za upotrebu kompozitnih materijala mogućnost je izolacije radnog polja od sulkusne tekućine, sline i krvi. Ako izolacija nije moguća, preporučuju se neizravni protetski nadomjestci. Izbor kompozitnog materijala utječe na krajnji rezultat restaurativnog liječenja.

Hibridni kompoziti su, pri restauracijama klase IV, čvršći u odnosu na makro-punjene i mikro-punjene kompozite te omogućuju bolje podudaranje boja u restauracijama klase IV (18). Nanohibridni kompozitni materijali unaprijeđeni su što se tiče fizičkih svojstava i poliranosti površine, ali stabilnost boje nije značajno poboljšana u odnosu na hibridne kompozite (19).

4.3.3. Klinički pregled i odabir boje

Kod opsežnog gubitka tvrdog zubnog tkiva rekonstrukcija je zahtjevnija jer treba nadomjestiti više tkiva uz poštivanje estetskih zahtjeva terapije, sklada oblika, teksture i boje nadomještenog zuba. Da bi to bilo moguće, posebnu pozornost treba posvetiti kliničkom pregledu prije same rekonstrukcije. Prvo se promatraju parametri lica te položaj središnje linije koja prolazi mezijalnim kontaktima gornjih i donjih sjekutića. Potrebno je procijeniti odstupanje središnje linije od središnje linije lica koja dijeli lice na dvije jednake polovine. Nakon toga, određuje se odnos zuba prema gornjoj usni. U mirovanju vidljivost gornjih sjekutića kod žena iznosi oko 3 mm, a kod muškaraca oko 2 mm. Starenjem se zbog opuštanja mišića lica i usne vidljivost gornjih sjekutića smanjuje. Pri osmijehu zaobljenost incizalnih bridova gornjih sjekutića prati zaobljenost donje usne. Potom se provjerava izgled samog zuba. Uzdužna os zuba inklinira svojim vrhom prema incizalnom bridu prema mezijalno. Najmanju inklinaciju pokazuju središnji sjekutići, a najveću očnjaci. Također treba registrirati visinu i oblik interdentalnih kontakata te oblik interincizalnih trokuta (slobodni incizalni prostori) koji utječu na vizualnu percepciju oblika zuba. Razlikujemo tri osnovna oblika: ovalni (tipičan za žene), kvadratni (tipičan za muškarce) i konični. Važno je uočiti vanjsku liniju krune i linije prijelaza na labijalnu i aproksimalne plohe jer one mogu stvoriti prividno veće ili manje dužine ili širine zuba. Širina zuba obično iznosi 80 % dužine.

Boja zuba varira od mliječnobijele do žutosmeđe. Boju kompozita određujemo uspoređivanjem s bojom ostalih zuba konvencionalno ključem boja (najpoznatiji je ključ boja *Vita*) ili digitalno: kamerom, spektrofotometrom ili kalorimetrom. Boja se određuje prije početka restauracije, na prirodnom svjetlu i u što kraćem vremenu, prije nego što je došlo do dehidracije zuba (do maksimalne dehidracije dolazi nakon 30-45 minuta). Svaku boju karakteriziraju tri dimenzije, a to su: ton, intenzitet i luminiscencija (*hue, chrome i value*). Ton boje ili stvarna boja zuba određena je bojom dentina, tako da će boja rekonstrukcije najviše ovisiti o boji koju smo izabrali kao boju dentina (cervikalna i srednja trećina krune).

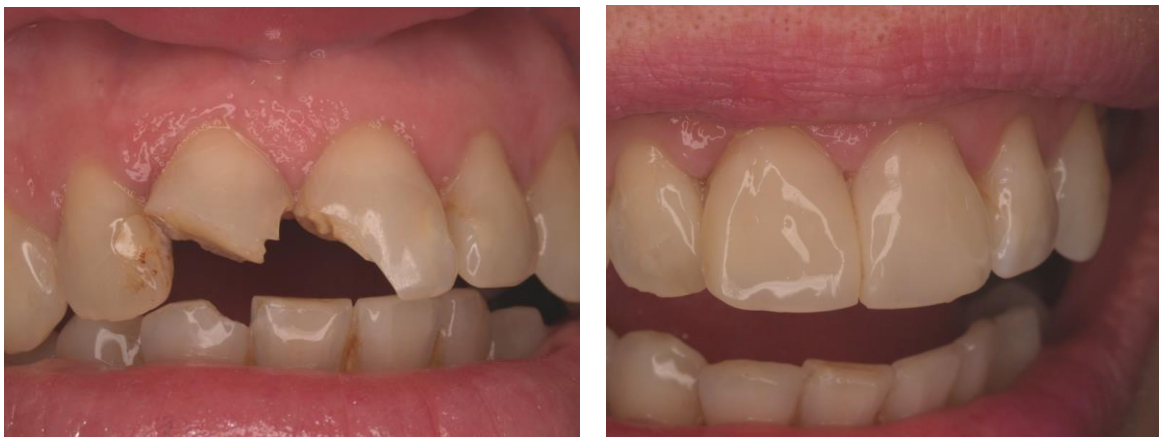Unutar jedne boje postoje različiti intenziteti ili stupnjevi zasićenost, tako da se kod zuba navodi zasićenost boje dentinske smjese. Zasićenost može biti visoka ili niska te se smanjuje od cervikalno prema incizalno. Luminiscencija je svjetloća tona boje i možemo ju definirati kao neprozirnost, prozirnost i stupanj bjeline cakline. Jake boje imaju niži *value*, a svjetlije viši. Čestice anorganskog punila suvremenih kompozita koji oponašaju caklinu sve su manje, tako da manje mijenjaju putanju svjetla koje prolazi kroz njih, stoga je potrebno paziti na debljinu slojeva kompozita, posebice dentinske smjese.

4.3.4. Rekonstrukcija opsežnih defekata prednjih zuba

Opsežni defekti tvrdih zubnih tkiva podrazumijevaju gubitak više od polovice krune zuba. Takvi gubici zahtijevaju opsežne rekonstrukcije za koje postoji više terapijskih mogućnosti. Jedan od glavnih kriterija prilikom odabira načina liječenja mogućnost je izolacije radnog polja. Ako se ne može izolirati zub, uzima se u obzir protetska terapija. Ako je došlo do gubitka vitaliteta zuba i potrebno je endodontsko liječenje, također treba uzeti u obzir protetsku terapiju, ali to nije apsolutna kontraindikacija za izravan terapijski pristup. Često se zbog pacijentove financijske mogućnosti ili potrebe za završetak liječenja u kratkom vremenu odabire izravan pristup liječenja. Ovisno o opsegu gubitka strukture zuba i stanju pulpe, direktni kompozitni nadomjestak može biti privremeno ili trajno rješenje. Kompozitna restauracija može biti direktna ili indirektna, pomoću silikonskog ključa izrađenog na dijagnostičkom modelu. Prednost indirektna restauracije je u postizanju preciznijeg trodimenzionalnog oblika i učinkovitijem slojevanju nijansi kompozitne smole, prema unaprijed određenoj debljini i položaju koji odgovara okluziji (20). Razlikujemo tehnike slojevitog nanošenja materijala jedne ili više boja. Jednobojni nadomjesci često ne mogu reproducirati visokokromatsku incizalnu trećinu, posebice mladih sjekutića (20). Višebojne su tehnike složenije i zahtijevaju više vremena, ali ako se pravilno primjenjuju, omogućuju postizanje visoko estetskih rezultata (slika 5).

U terapijskom postupku potrebno je zakositi rubove cakline dijamentnim svrdlom (75 stupnjeva labijalno, 45 stupnjeva palatinalno, 1,5 mm širine) i produžiti nagib cakline grubljim diskom interproksimalno te labijalni nagib apikalno, prema srednjoj trećini krune (formiranje beskonačnog nagiba). Prilikom nanošenja kompozitne smole prvo se nanosi tanki sloj kompozitne smole manje prozirnosti na matricu, a zatim se postavlja matrica. Nakon toga nanosi se drugi sloj iste kompozitne smole na palatinalnu površinu koja nije prekrivena prvim

slojem i na incizalnu površinu prijeloma da bi neprozirnost materijala spriječila vidljivost linije loma. Potom se formiraju režnjevi istim materijalom da bi se oponašala prirodna anatomija zuba, mezioapksimalno otprilike 1 mm od incizalnog ruba uz produživanje na zakošenu labijalnu površinu. Zatim se nanosi više proziran materijal između režnjeva i na incizalni rub te konačan sloj istog materijala na labijalnu površinu od zakošenog područja prema incizalnom rubu. Potom se polimerizira, usklađuje okluzija i obrađuje površina. Krajnji estetski rezultat sjene i teksture procjenjuje se nakon 7 dana (20).



Slika 5. Primjena kompozitnog materijala u zbrinjavanju opsežne ozljede na središnjim sjekutićima. Preuzeto s dopuštenjem autora: Prof. dr. sc. Božidara Pavelića.

4.4. Estetske kompozitne ljuste

Izrada estetske ljuste indicirana je u slučaju kada je potrebna promjene boje, oblika zuba ili ispravljanje nepravilnog položaja. Izrada ljustaka jedna je od mogućnosti saniranja estetskih nedostataka povezanih s frakturama (21). Direktne estetske ljuste izrađuju se kompozitnim materijalima tijekom jednog posjeta te s minimalnim uklanjanjem tvrdog zubnog tkiva. Količina brušenja ovisi o stupnju promjene boje i odmaku od fiziološkog položaja zuba. Pri promjeni boje treba uzeti u obzir da boja zuba utječe na boju restauracije. Prije samog brušenja odabire se boja. Kompozitne ljuste kad je riječ o manjoj korekciji mogu se izraditi od jedne boje kompozita. Prilikom brušenja aproksimalnih površina potrebno je ući u interdentalne prostore da se pri bočnom pogledu prijelazi ne vide. Dubina preparacije ne mora biti veća od 1 mm (u caklini), a neka područja krune nije potrebno brusiti. Mjesta na labijalnoj plohi u slučaju promjene boje mogu se prekriti kompozitom velike neprozirnosti.

Površni sloj niže neprozirnosti daje površinski sjaj i staklasti efekt, a brusnim svrdlima usklađuje se okluzija i daje završan izgled. Kompozitne ljsuske ipak ne zadržavaju svoj izgled tako dugo kao keramičke ljsuske.

Osim primjene direktne tehnike izrade kompozitnih ljsusaka može se primijeniti i direktno-indirektna tehnika. Prednosti uključuju poboljšana fizičko-mehanička svojstva postupkom toplinske obrade, bolje rubno prijanjanje te mogućnost bolje završne obrade i poliranja (22). Osim toga nadomjestak se prije pričvršćivanja može isprobati kako bi se provjerili izgled sjene i oblika što nije moguće direktnom izradom. Kod direktno-indirektna tehnike odabran kompozitni materijal nanosi se slojevanjem na zub, s prethodnom pripremom zuba ili bez nje, bez ikakvog povezivanja materijala sa zubnim tkivom (22). Kompozit se oblikuje u primarni anatomski oblik s neznatnim suviškom i djelomično se polimerizira. Nakon toga nadomjestak se pažljivo uklanja s površine zuba i ekstra-oralno toplinski obrađuje. Obrađivanjem brusnim sredstvima i poliranjem daje se konačan anatomski izgled s mogućnošću provjere postavljanjem na zub. Potom se pomoću adhezijskih sustava trajno povezuje.

Indirektna estetske ljsuske mogu biti izrađene od kompozitnih ili keramičkih materijala koji se na zub cementiraju kompozitnim cementima. Indirektna tehnika indicirana je, kao i direktna, kod promjene boje, oblika ili nagiba zuba (23). Keramički nadomjestci izrađuju se i u slučaju erozija te često samo iz kozmetičkih razloga. Keramički materijali za razliku od kompozita nisu podložni djelovanju kiselina u usnoj šupljini. Kiseline iz jela i napitaka ubrzavaju starenje kompozita dok na keramičke materijale nemaju značajan utjecaj. Razvojem minimalno invazivne dentalne medicine, optičkih pomagala i samih materijala omogućena je izrada nadomjeska uz minimalno ili gotovo nikakvo brušenje tvrdih zubnih tkiva.

Brušenje za estetske ljsuske

Ovisno o materijalu, boji zuba, količini cakline i tehnici izrade, vrijednosti brušenja iznose 0,3 - 0,6 mm. Razlikujemo preparacije bez brušenja i uz brušenje incizalnog brida. Preparacija bez skraćivanja incizalnog brida naziva se još i prozorska (window) preparacija te podrazumijeva brušenje samo vestibularne plohe te, ovisno o slučaju, brušenje i aproksimalnih ploha. Druga je mogućnost preparacije da se uz uklanjanje vestibularne plohe skraćuje i incizalni brid (tzv. *butt joint* tehnika). Ovim načinom postiže se najviša estetika i željena prozirnost incizalnog brida. Incizalni brid skraćuje se vodoravno, a prijelaz vestibularne plohe prema incizalnom bridu samo se zaobljuje ili zakošava.

Palatinalno nema stube i preparacija završava oštro i što ravnije bez valovitosti kako bi se omogućilo što bolje rubno zatvaranje. Postoji još jedna vrsta preparacije slična *butt joint* preparaciji. U toj preparaciji izrađuje se palatinalna stuba koja se proteže cervikalnije zbog bolje retencije, ali se rijetko primjenjuje zbog nepotrebnog uklanjanja tvrdog zubnog tkiva.

5. IMOBILIZACIJA, PRIMJENA VLAKANA U TERAPIJSKOM POSTUPKU

5.1. Imobilizacija

Imobilizacija zuba terapijski je postupak pri zbrinjavanju subluksacijih i luksacijskih ozljeda, izbijenog zuba, te pri lomu korijena zuba. Kod luksacijskih ozljeda zub je potrebno prvo prstima vratiti u fiziološki pravilan položaj i potom imobilizirati. Kod izbijanja zuba iz alveole najbolje bi bilo zub odmah isprati vodom i vratiti u alveolu, a ako to nije moguće, zub je potrebno do dolaska stomatologu čuvati u odgovarajućem mediju (mlijeko, *Hank's Balanced Salt Solution* (HBSS), slina, fiziološka otopina) (23). Prije vraćanja u zuba alveolu potrebno je isprati ugrušak u alveoli i zub te ga nakon vraćanja u fiziološki položaj imobilizirati. Imobilizacijom se olakšava stabilizacija zuba te omogućuje optimalno cijeljenje parodontnog ligamenta i pulpnog tkiva. Terapijski postupci i razdoblje imobilizacije razlikuju se za svaku vrstu ozljede i određeni su IADT smjernicama (8,23). Kod svake ozljede potrebno je na kontrolnim pregledima klinički i radiografski pratiti cijeljenje oštećenog tkiva, a učestalost kontrolnih pregleda također se razlikuje ovisno o vrsti ozljede i određeno je IADT smjernicama.

Postoji više vrsta splintova za imobilizaciju: žičano kompozitni, kompozitni, kompozitni splintovi ojačani vlaknima, titanski i ortodontski splintovi. Danas se najčešće primjenjuju žičano kompozitni splintovi (24). To su fleksibilni splintovi kojima se postiže fiziološka stabilizacija traumatiziranog zuba. Upotrebom fleksibilnih splintova koji dopuštaju fiziološke pomake zuba te kraćim vremenskim razdobljem imobilizacije, smanjena je vjerojatnost pojave komplikacija (25). Elastični fleksibilni splintovi preporučeni su također IADT smjernicama. Osim fiziološkog pomicanja zuba splintovi trebaju omogućiti održavanje oralne higijene, testiranje osjetljivosti pulpe i endodontski pristup, ne smiju ozljeđivati meka tkiva i ometati okluziju. Splintovi se moraju jednostavno postavljati i uklanjati, biti estetski zadovoljavajući i udobni za pacijenta. Novi protokoli za splintiranje kombiniraju jednostavnost postavljanja i uklanjanja splintova uz nikakvo ili najmanje moguće oštećenje cakline (25). Splintovi se izrađuju od žice od nehrđajućeg čelika promjera 0,3 - 0,4 mm. Žica se postavlja na labijalnu površinu zuba i pričvršćuje se kompozitnim materijalom. Važno je održati splint i adhezivne materijale podalje od gingive i aproksimalnih područja da bi se spriječilo zadržavanje plaka te razvoj sekundarne infekcije i time postiglo bolje cijeljenje rubne gingive i kosti.

Preporučeno vrijeme imobilizacije ovisno o vrsti ozljede prema IADT smjernicama:

- 2 tjedna – uslijed subluksacije, ekstruzijske luksacije ili avulzije
- 4 tjedna – uslijed lateralne luksacije, intruzije, loma korijena zuba (apikalna ili srednja trećina) ili loma alveolnog nastavka
- 4 mjeseca – uslijed loma korijena zuba (cervikalna trećina)

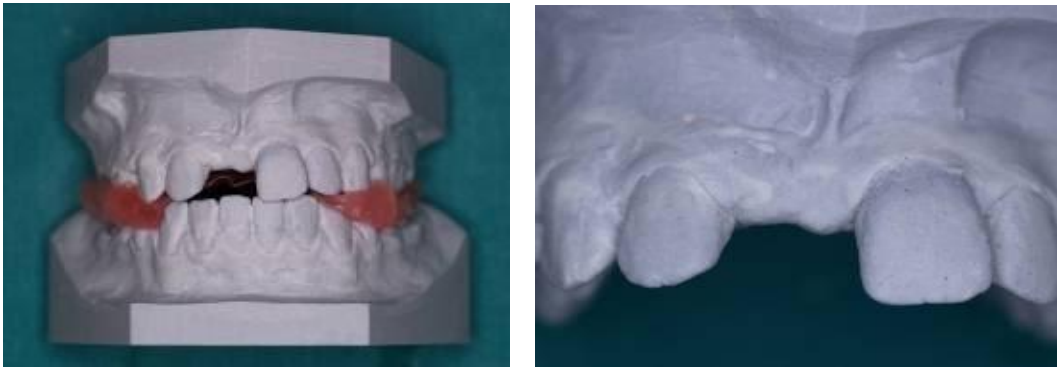
5.2. Primjena vlakana u terapijskom postupku

Suvremeni terapijski postupci obuhvaćaju imobilizaciju pomoću kompozitnih splintova ojačanih vlaknima (24). Za takve vrste splintova dostupno je više materijala: polietilenska vlakna, staklena vlakna, aramid vlakna koja mogu biti jednosmjerna, pletena ili tkana. U studiji Andreasen i sur., na 400 zuba s prijelomom korijena, vlaknaste udlage povezane su s najvećom učestalošću povoljnih ishoda cijeljenja (25).

6. PRIKAZ RESTAURATIVNOG POSTUPKA

Gubitak žvačne jedinice uslijed ozljede te provođenje određene restaurativno-protetske terapije predstavlja poseban izazov u funkcijsko-estetskom smislu. U osnovi terapija je usmjerena na izradu ili mosta ili implanto-protetske rekonstrukcije. U određenim uvjetima oba navedena terapijska postupka nije jednostavno provesti zbog određenih anatomskih i/ili funkcijskih čimbenika (nedostatak kosti, karakterističan položaj izgubljene žvačne jedinice prema susjednim zubima i antagonistima).

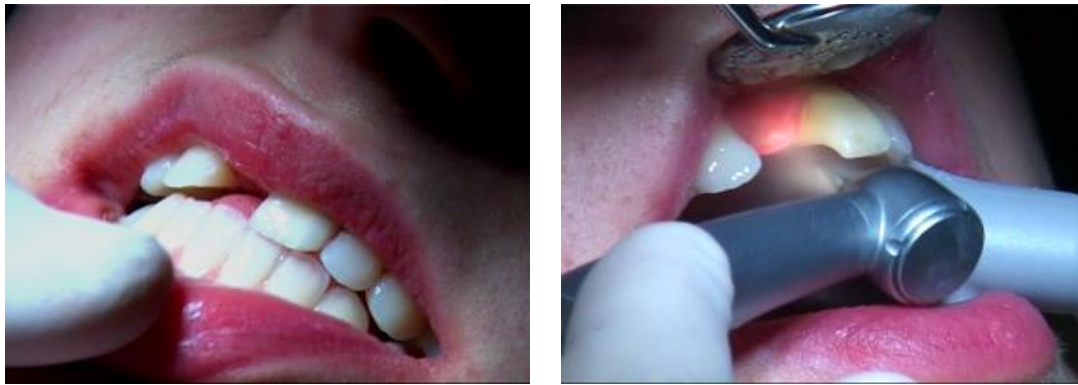Prije provođenja samog restaurativnog postupka potrebno je izraditi studijske modele na kojima se analizira zatečeno stanje i planira provođenje rehabilitacijskog postupka (slika 6).



Slika 6. Modeli zatečenog stanja nakon provedene ortodontske terapije. Preuzeto s dopuštenjem autora: Prof. dr. sc. Božidara Pavelića.


U navedenom slučaju nakon gubitka gornjeg desnog središnjeg sjekutića praćenog gubitkom alveolne kosti te luksacijske ozljede i gubitka vitaliteta na gornjem lijevom središnjem sjekutiću provedena je ortodontska terapija zbog postizanja željenih anatomskih obilježja i odnosa između gornje i donje čeljusti.

Nakon analize zatečenog stanja na modelima usklađuju se međučeljusnih odnosi prije provođenja restaurativnog postupka (slika 7).



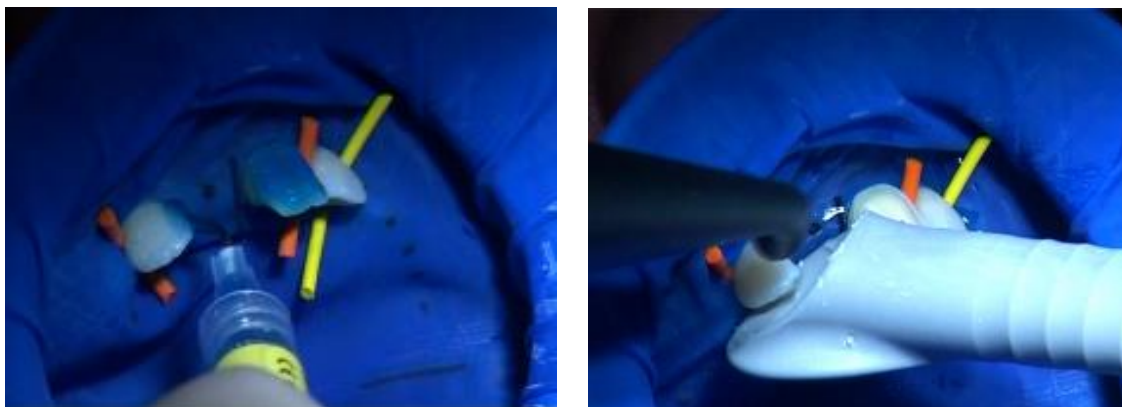Slika 7. Određivanje preranih kontakata te analiza i usklađivanje funkcijskih kretnji. Preuzeto s dopuštenjem autora: Prof. dr. sc. Božidara Pavelića.

Prilikom planiranja izrade izgubljene žvačne jedinice važno je odrediti način sidrenja na zube nosače pri čemu je važno izbjegavati nepotrebno brušenje istih. Kod primjene suvremenih adhezijskih sustava i kompozitnih materijala način preparacije trebao bi biti usmjeren na štednju tvrdih zubnih tkiva. Temeljem navedenog, svaki nosač se preparira prema zatečenom stanju te preparacija može varirati, prema opsegu, od najmanje moguće tzv. „non-prep“ preko preparacije za ljusku do preparacije za krunicu. Kod izrade preparacije važno je procijeniti kvalitetu nosača te osigurati dostatan prostor za restaurativni nadomjestak zbog ispunjavanja estetskih i funkcijskih zahtjeva (slika 8). Radi ojačavanja kompozitnog materijala u takvim slučajevima mogu se primijeniti tvornički neimpregnirana ili smolom prethodno impregnirana vlakna za koja se mora osigurati dostatan prostor.

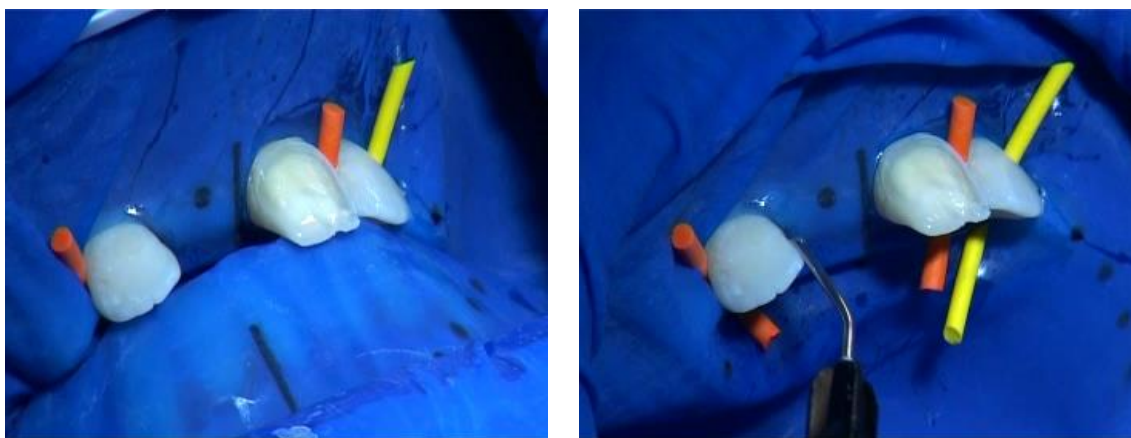


Slika 8. Brušenje u obliku preparacije za ljusku uz osiguravanje dostatnog prostora za vlakno i kompozitni materijal. Preuzeto s dopuštenjem autora: Prof. dr. sc. Božidara Pavelića.

Nakon izolacije i provedene preparacije zuba pristupa se provođenju postupka izrade nadomjeska. Postupak započinje jetkanjem, ispiranjem i sušenjem te nanošenjem adhezijskog sustava i prvog sloja tekućeg kompozitnog materijala na postranične stijenke (slike 9 i 10).

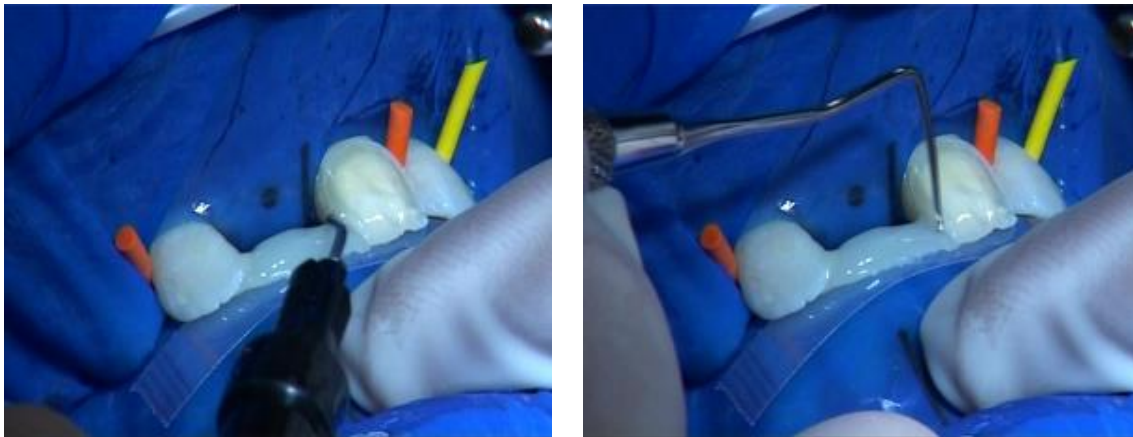


Slika 9. Postupak nanošenja kiseline za jetkanje na ispreparirane površine, ispiranje i sušenje iste. Preuzeto s dopuštenjem autora: Prof. dr. sc. Božidara Pavelića.



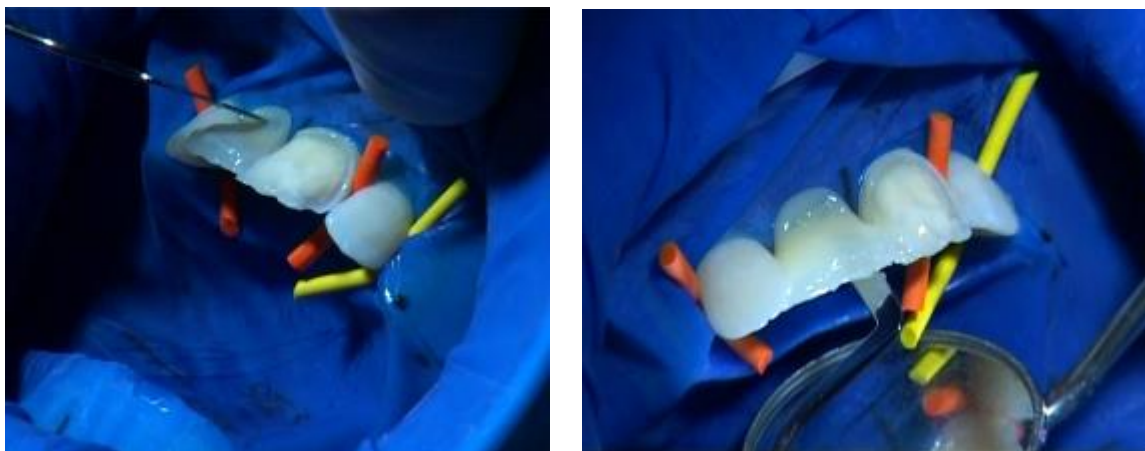
Slika 10. Nanošenje i polimerizacija adhezijskog sustava, postavljanje prvog sloja tekućeg kompozita na postranične stijenke. Preuzeto s dopuštenjem autora: Prof. dr. sc. Božidara Pavelića.

Daljnji postupak obuhvaća slojevitom izradu nadomjeska pri čemu se svaki pojedini dio oblikuje određenim bojama, počinje se izradom incizalne trećine (slika 11).



Slika 11. Postavljanje i oblikovanje incizalne trećine od kompaktnog i tekućeg kompozitnog materijala. Preuzeto s dopuštenjem autora: Prof. dr. sc. Božidara Pavelića.

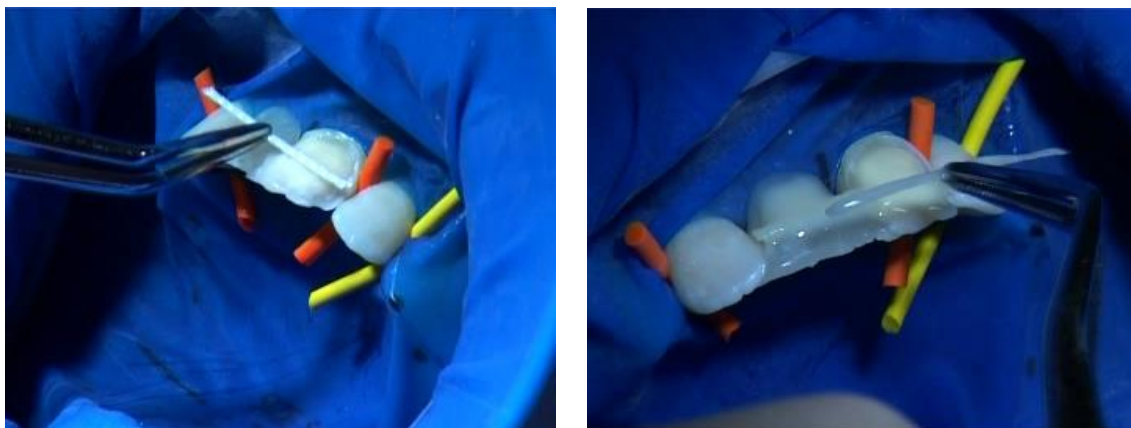
Nakon polimerizacije incizalne trećine izrađuje se preostali dio nadomjeska čineći osnovu na koju će se postaviti vlakno i vanjski završni dio kompozitnog materijala (slika 12).



Slika 12. Izrada i oblikovanje srednje i cerviksne osnove od kompaktnog kompozitnog materijala. Preuzeto s dopuštenjem autora: Prof. dr. sc. Božidara Pavelića.

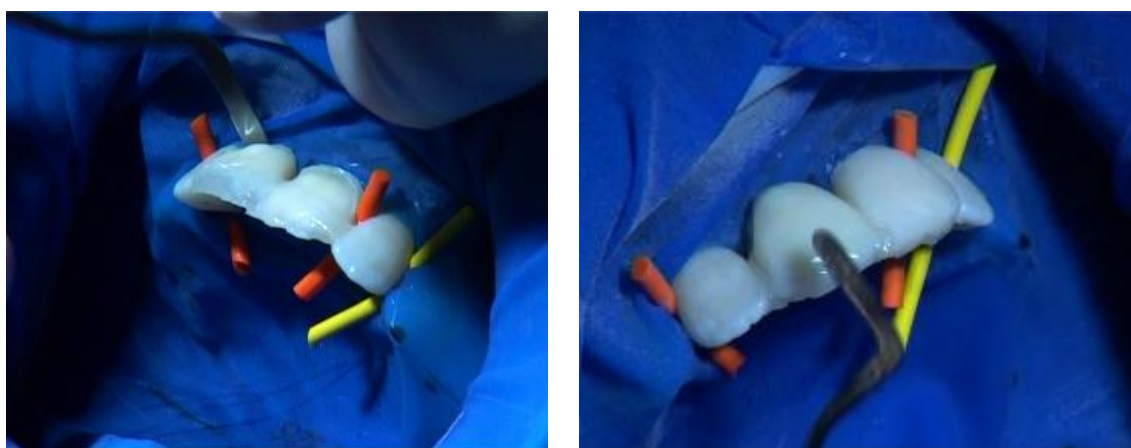Polimerizacijom osnove budućeg nadomjeska pristupa se postavljanju vlakna. Prije postavljanja odredi se dužina i položaj samog vlakna. Prilikom pripreme vlakna za postavljanje važno se pridržavati naputaka proizvođača. Ovdje je uporabljeno tvornički neimpregnirano *Ribbon* vlakno (Ribbon, Seattle, USA). Prije postavljanja vlakno je prožeto s čistim adhezivom (bez *primera*) i prekriveno s tekućim kompozitnim materijalom.

Nakon takve pripreme dva vlakna su postavljena na izrađenu kompozitnu osnovu i polimerizirana (slika 13).



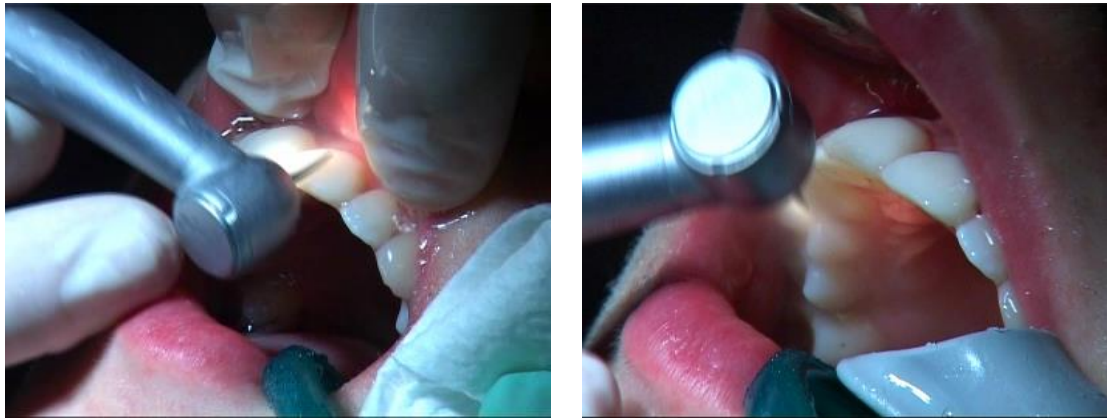
Slika 13. Priprema i postavljanje vlakana na izrađenu kompozitnu osnovu. Preuzeto s dopuštenjem autora: Prof. dr. sc. Božidara Pavelića.

Nakon završene polimerizacije kontrolira se dosjed i povezanost vlakana s kompozitnom osnovom i pristupa završnoj izradi nadomjeska nanošenjem određenih boja dajući nadomjesku završni izgled (slika 14).



Slika 14. Postavljane završnog sloja kompaktnog kompozitnog materijala uz oblikovanje površine. Preuzeto s dopuštenjem autora: Prof. dr. sc. Božidara Pavelića.

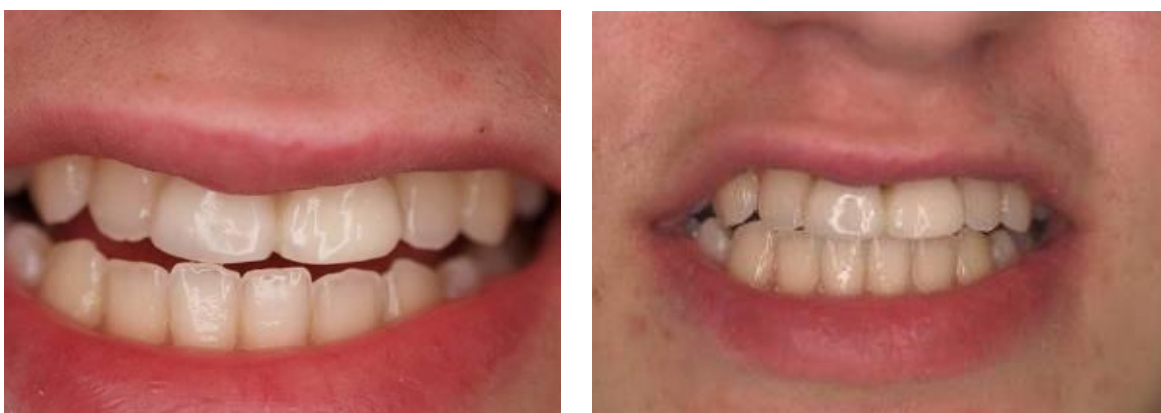Kad je postavljen zadnji sloj kompozitnog materijala i urađena završna polimerizacija, odstranjuje se izolacija radnoga polja te se pristupa završnoj obradi pri čemu se uzima u obzir veličina, oblik i tzv. specifikacija površine urađenog nadomjeska (slika 15).



Slika 15. Završna obrada izrađenog vlaknima ojačanog kompozitnog nadomjeska. Preuzeto s dopuštenjem autora: Prof. dr. sc. Božidara Pavelića.

Cilj je završne obrade postizanje željenog estetskog izgleda te određivanje i usklađivanje odnosa među antagonistima, odnosno određivanje međučeljusnih kontakata tijekom funkcijskih kretanja (slika 16).

Tijekom provedbe navedene završne obrade poželjno je pacijentu dati zrcalo da i on izražavajući vlastite želje aktivno sudjeluje u samom postupku.



Slika 16. Izgled nadomjeska nakon usklađivanja međučeljusnih odnosa i završnog poliranja. Preuzeto s dopuštenjem autora: Prof. dr. sc. Božidara Pavelića.

7. RASPRAVA

U ozljede zuba ubrajaju se ozljede tvrdih zubnih tkiva i ozljede parodontnog tkiva. Opsežne ozljede mogu biti vrlo neugodno iskustvo za pacijenta te predstavljaju svojevrsan izazov za liječnika. Ozljeda najčešće zahvaća područje središnjih sjekutića gornje čeljusti i dovodi do značajnije narušene estetike (2). Cilj liječenja ozljede zuba postizanje je rekonstrukcije izgubljenog tvrdog zubnog tkiva i cijeljenje oštećenog parodontnog tkiva sa svrhom povratka funkcijskih i fiziološko-morfoloških obilježja. Suvremeni dijagnostički i terapijski postupci olakšavaju provođenje i uspješnost terapije. Postupci zbrinjavanja i učestalost kliničkog i radiografskog praćenja pojedine vrste ozljede opisani su IADT smjericama 2020. godine (8,23).

Terapijski postupak ponovnim vezanjem odlomljenog fragmenta konzervativan je neinvazivan postupak liječenja kompliciranih i nekompliciranih prijeloma, uz uvjet da je fragment pronađen i sačuvan (13). Vezanjem odlomljenog fragmenta održava se položaj, oblik, i boja zuba. Boja je stabilna, a incizalni bridovi pričvršćenog fragmenta troše se kao i susjedni zubi. Sustavnim pregledom literature dolazi se do zaključka da je poželjna tehnika jednostavno ponovno spajanje fragmenta kad je moguća cjelovita prilagodba fragmenta, u usporedbi s drugim tehnikama poput ponovnog spajanja opsežnim konturiranjem i izradom dentinskih žlijebova (13). Za povezivanje fragmenta koriste se suvremeni adhezijski sustavi i konvencionalna kompozitna smola, tekuća kompozitna smola, smolasti cement ili staklenoionomerni cement kao srednji materijal (11).

Kad je pri prijelomu tvrdih zubnih tkiva došlo do ekspaniranja dentinske površine, a zubni fragment nije moguće ponovno vezati, dentinsku ranu treba zaštititi privremenim zavojem (8). Trajnu restauraciju treba izraditi u što je mogućem kraćem vremenu.

Liječenje većeg gubitka tvrdih zubnih tkiva u slučaju nekompliciranog ili kompliciranog prijeloma zuba, kad zubni fragment nije sačuvan, podrazumijeva izradu restaurativne nadogradnje koja bi trebala biti u skladu s funkcijskim i estetskim kvalitetama intaktnog zuba. Taj izazov olakšan je napretkom adhezijskih sustava i uporabom suvremenih restaurativnih materijala. Nadoknadom tvrdih zubnih tkiva nastoje se zadovoljiti načela biomimetike (17). Stoga je potrebno izabrati materijale koji što vjernije oponašaju mehaničke, funkcijske, biološke i estetske zahtjeve zubnog tkiva. Pri konvencionalnoj nadoknadi zubnih tkiva materijali izbora su nanohibridni kompoziti. Prvenstveno je detaljnim kliničkim pregledom potrebno procijeniti boju i morfološke karakteristike buduće restauracije, a potom ih što vjernije prenijeti na ozlijeđena zubna tkiva slojevitim nanošenjem prikladno odabranih

kompozitnih materijala (1,20). Primjenom nanošenja kompozitnih materijala različitih boja u slojevima omogućuje se postizanje visoko estetskih rezultata.

Izrada estetske ljuste jedan je od mogućih terapijskih postupaka u liječenju posljedica uzrokovanih ozljedom. Indicirana je kod promjene boje, promjene oblika zuba ili kad treba nadoknaditi manji dio tvrdih zubnih tkiva. Razlikujemo direktno, indirektno-direktno i indirektno izrađene kompozitne ljuste. Direktno kompozitne ljuste jednostavno su i jeftino rješenje te se mogu izraditi tijekom jednog posjeta (21). Zahvaljujući suvremenim materijalima i uz najmanje moguće uklanjanje tvrdih zubnih tkiva, mogu se ostvariti visoko estetski rezultati. Direktno-indirektnom tehnikom moguće je nadomjestak prije trajnog povezivanja isprobati kako bi se provjerili oblik i sjena, što olakšava postizanje željenih estetskih rezultata budućeg nadomjeska (22). Kompozitne ljuste ipak nisu postojane kao keramičke te postoje kontraindikacije za njihovu izradu (1). U tom slučaju pristupa se indirektnoj izradi keramičkih ljusta u zubotehničkom laboratoriju.

Pri ozljedi parodontnog tkiva terapijskim postupkom imobilizacije ozlijeđenog zuba omogućuje se cijeljenje oštećenog parodonta. Postoji više vrsta splintova, a najčešće se upotrebljavaju žičano kompozitni fleksibilni splintovi koji omogućuju fiziološke pomake zuba (25). Razdoblje imobilizacije razlikuje se ovisno o vrsti ozljede i određeno je IADT smjernicama (8,23). Da bi se smanjio rizik od komplikacija, splintovi trebaju omogućiti fiziološku pomičnost zuba i razdoblje imobilizacije mora biti najkraće moguće. Osim toga, održavanje oralne higijene ne smije biti otežano. Kao komplikacija ozljede u području parodonta mogu nastati resorpcija i ankiloza korijena.

Estetsko-rekonstruktivni postupci liječenja razlikuju se ovisno o vrsti ozljede. Pri ozljedi tvrdih zubnih tkiva može se provesti postupak ponovnog vezanja fragmenta zuba, postavljanje privremenog kompozitnog zavoja ili zavoja od staklenoionomernog cementa, nadoknadi izgubljeno tvrdo zubno tkivo trajnom restauracijom kompozitnim materijalima ili u nekim slučajevima izraditi estetske ljuste. Suvremenim adhezijskim sustavima omogućeno je dobro prijanjanje materijala na tvrda zubna tkiva i primjenom suvremenih kompozitnih materijala moguće postizanje visoko estetskih rezultata. Razlikujemo trajne kompozitne restauracije i privremene nadomjeske kod ozljeda koje će se kasnije protetski zbrinuti. Pri ozljedama parodontnog tkiva ili prijelomima korijena izrađuju se fleksibilni žičano-kompozitni splintovi kojima se omogućuje fiziološka stabilizacija zuba i cijeljenje parodontnog tkiva. Kompozitnim materijalima koji su ojačani vlaknima moguće je imobilizirati ozlijeđeni zub, a moguća je i nadoknada cijelog zuba sidrenjem vlakna na susjedne zube.

9. LITERATURA

1. Tarle Z, i sur. Restaurativna dentalna medicina. Zagreb: Medicinska naklada; 2019.
2. Lam R. Epidemiology and outcomes of traumatic dental injuries: A review of the literature. *Aust Dent J.* 2016;61:4-20.
3. Jurić H. Dječja dentalna medicina. Zagreb: Naklada Slap; 2015.
4. Feliciano KMPDC, Caldas ADF. A systematic review of the diagnostic classifications of traumatic dental injuries. *Dent Traumatol.* 2006;22(2):71-6.
5. Andreasen JO, Andreasen FM, Bakland LK, Flores MT. Traumatske ozljede zubi. 2. izd. Jastrebarsko: Naklada Slap; 2008.
6. Andreasen JO, Andreasen FM, Andersson L, Andreasen JO. Textbook and color atlas of traumatic injuries to the teeth. 4th edn. Oxford: Blackwell Munksgaard, 2007.
7. Moule A, Cohenca N. Emergency assessment and treatment planning for traumatic dental injuries. *Aust Dent J.* 2016;61(Suppl 1):21-38.
8. Bourguignon C, Cohenca N, Lauridsen E, Flores MT, O'Connell AC, Day PF, et al. International Association of Dental Traumatology guidelines for the management of traumatic dental injuries: 1. Fractures and luxations. *Dent Traumatol.* 2020;36(4):314-30.
9. Reddy L V., Bhattacharjee R, Misch E, Sokoya M, Ducic Y. Dental Injuries and Management. *Facial Plast Surg.* 2019;35(6):607-13.
10. Andreasen FM, Kahler B. Diagnosis of acute dental trauma: The importance of standardized documentation: A review. *Dent Traumatol.* 2015;31(5):340-9.
11. Khandelwal P, Srinivasan S, Arul B, Natanasabapathy V. Fragment reattachment after complicated crown-root fractures of anterior teeth: A systematic review. *Dent Traumatol.* 2021;37(1):37-52.
12. Chazine M, Sedda M, Ounsi HF, Paragliola R, Ferrari M, Grandini S. Evaluation of the fracture resistance of reattached incisal fragments using different materials and techniques. *Dent Traumatol.* 2011;27:15-8.
13. Garcia FCP, Poubel DLN, Amedia JCF, Toledo IP, Poi WR, Guerra ENS, et al. Tooth fragment reattachment techniques-A systematic review. *Dent Traumatol.* 2018;34(3):135-43.
14. Bruschi-Alonso RC, Bruschi Alonso RC, Correr GM, Alves MC, Lewgoy HR, Sinhoreti MAC, et al. Reattachment of anterior fractured teeth: effect of materials and techniques on impact strength. *Dent Traumatol.* 2010;26(4):315-22.
15. Patni P, Jain D, Goel G. A holistic approach to management of fractured teeth fragments: a case report. *Oral Surg Oral Med Oral Pathol Oral Radiol Endod.* 2010;109:70-4.

16. Georgia V Macedo GV, Patricia I Diaz PI, De O Fernandes CA, Ritter AV, Reattachment of anterior teeth fragments: a conservative approach. *J Esthet Restor Dent.* 2008;20(1):5-18.
17. Liddelow G, Carmichael G. The restoration of traumatized teeth. *Australian Dental Journal* 2016; 61:(1):107-9.
18. Khalaj K, Soudi A, Tayefi-Nasrabadi M, Keshvad M. The evaluation of surface sealants' effect on the color stability of Nano-hybrid composite after polishing with One-Step system (in-vitro). *J Clin Exp Dent.* 2018;10(9):927-92.
19. Khalaj K, Tayefi-Nasrabadi M, Soudi A. The evaluation of surface sealants' effect on the surface roughness of Nano-hybrid composite after polishing with One-Step system (in-vitro). *J Clin Exp Dent.* 2018;10(7):635-41.
20. Romero FM. Esthetic anterior composite resin restorations using a single shade: Step-by-step technique. *J Prosthet Dent.* 2015;114(1):9-12.
21. Korkut B, Yanikoglu F, Günday M. Direct composite laminate veneers: three case reports. *J Dent Res Dent Clin Dent Prospects.* 2013;7(2):105-11.
22. Fahl Jr N, Ritter AV. Composite veneers: The direct-indirect technique revisited. *J Esthet Restor Dent.* 2021 Jan;33(1):7-19.
23. Fouad AF, Abbott P V., Tsilingaridis G, Cohenca N, Lauridsen E, Bourguignon C, et al. International Association of Dental Traumatology guidelines for the management of traumatic dental injuries: 2. Avulsion of permanent teeth. *Dent Traumatol.* 2020;36(4):331-42.
24. Sobczak-Zagalska H, Emerich K. Best Splinting Methods in Case of Dental Injury-A Literature Review. *J Clin Pediatr Dent.* 2020;44(2):71-8.
25. Kahler B, Hu J-Y, Marriot-Smith CS, Heithersay GS. Splinting of teeth following trauma: a review and a new splinting recommendation. *Aust Dent J.* 2016;61(1):59-73.

Ana Friščić rođena je 5. rujna 1996. u Varaždinu. Nakon završene osnovne škole upisala je Drugu gimnaziju Varaždin, opći smjer za sportaše. Paralelno sa školovanjem redovito se bavila sportskom gimnastikom te osvajala natjecanja na regionalnoj i državnoj razini uz titulu Sportskog uzora grada Varaždina. Stomatološki fakultet Sveučilišta u Zagrebu upisala je 2015. godine. Tijekom studija bila je član Studentske sekcije za protetiku te sudjelovala kao aktivni organizator i voditelj radionica na 3 i 4. Simpoziju studenata dentalne medicine. Uz aktivno bavljenje sportom sudjelovala je u izvođenju programa u sklopu studentskog spektakla, Dentakl. Pisala je članak za studentski stručni časopis Sondu u rubrici Sportska sonda. U svrhu stjecanja znanja i kliničkog iskustva tijekom studija asistirala je u više privatnih ordinacija dentalne medicine.