

# Fiksno protetska terapija Amelogenesis imperfecta

---

**Bogati, Ana**

**Master's thesis / Diplomski rad**

**2021**

*Degree Grantor / Ustanova koja je dodijelila akademski / stručni stupanj:* **University of Zagreb, School of Dental Medicine / Sveučilište u Zagrebu, Stomatološki fakultet**

*Permanent link / Trajna poveznica:* <https://um.nsk.hr/um:nbn:hr:127:094580>

*Rights / Prava:* [Attribution-NonCommercial 4.0 International/Imenovanje-Nekomercijalno 4.0 međunarodna](#)

*Download date / Datum preuzimanja:* **2024-07-24**



*Repository / Repozitorij:*

[University of Zagreb School of Dental Medicine Repository](#)





Sveučilište u Zagrebu

Stomatološki fakultet

Ana Bogati

# **FIKSNOPROTETSKA TERAPIJA AMELOGENESIS IMPERFECTA**

DIPLOMSKI RAD

Zagreb, 2021.

Rad je ostvaren u: Zavodu za fiksnu protetiku Stomatološkog fakulteta u Zagrebu

Mentor rada: izv. prof. dr. sc. Marko Jakovac, Zavod za fiksnu protetiku Stomatološkog fakulteta u Zagrebu

Lektor hrvatskog jezika: Mateja Šlogar, magistra edukacije hrvatskog jezika i književnosti

Lektor engleskog jezika: Renata Kos – Badanjek, profesor engleskog i njemačkog jezika

Sastav Povjerenstva za obranu diplomskog rada:

1. \_\_\_\_\_
2. \_\_\_\_\_
3. \_\_\_\_\_

Datum obrane rada: \_\_\_\_\_

Rad sadrži: 42 stranice

8 slika

1 CD

Rad je vlastito autorsko djelo, koje je u potpunosti samostalno napisano uz naznaku izvora drugih autora i dokumenata korištenih u radu. Osim ako nije drukčije navedeno, sve ilustracije (tablice, slike i dr.) u radu su izvorni doprinos autora diplomskog rada. Autor je odgovoran za pribavljanje dopuštenja za korištenje ilustracija koje nisu njegov izvorni doprinos, kao i za sve eventualne posljedice koje mogu nastati zbog nedopuštenog preuzimanja ilustracija odnosno propusta u navođenju njihovog podrijetla.

## **Zahvala**

Zahvaljujem svom mentoru izv. prof. dr. sc. Marku Jakovcu na nesebično prenesenom znanju, strpljenju i vremenu prilikom izrade ovog rada, ali tijekom svih godina studiranja.

Hvala svim mojim prijateljima što su mi učinili sve ove godine studiranja nezaboravnima.

Najveća zahvala ide mojim roditeljima, bratu, baki i Dominiku što ste bili moja snaga, podrška i vjetar u leđa tijekom svih teških trenutaka i moja radost u trenucima sreće. Bez vas ovo ne bi bilo moguće!

## **Fiksnoprotetska terapija *amelogenesis imperfecta***

### **Sažetak**

*Amelogenesis imperfecta* heterogeni je genetski poremećaj koji remeti razvoj i rezultira pojavom kvantitativnih ili kvalitativnih defekata u caklini koji se očituju na svim zubima mliječne i trajne denticije. Nedostatna estetika, visoko postavljene i voluminozne pulpne komorice, snižena vertikalna dimenzija okluzije i prednji otvoreni zagriz samo su neki od izazova s kojima se susreće stomatolog u tijeku terapije. Nasljeđuje se autosomno-dominantno, autosomno-recesivno i spolnim (X-vezanim) tipom nasljeđivanja te postoji njezino sporadično pojavljivanje ili u sklopu pojedinih sindroma. Danas je najprihvaćenija klasifikacija prema Witkopu i Sauku iz 1976. godine koja se temelji na genetskim, morfološkim i histološkim kriterijima, a koja *amelogenesis imperfecta* dijeli na hipoplastičnu, hipokalcifikacijsku, hipomaturacijsku i hipomaturacijsko-hipoplastični oblik udružen s taurodontizmom. Dijagnoza se postavlja temeljem pozitivne obiteljske anamneze, provedenoga kliničkog pregleda, utvrđivanjem nasljeđivanja te radiološkom i genetskom dijagnostikom. Pravovremeno postavljena dijagnoza omogućuje rani početak terapije, kontinuirano praćenje i u konačnici provedbu fiksnoprotetske terapije. Liječenje podrazumijeva multidisciplinarni pristup i suradnju specijalista gotovo svih grana stomatologije, a isto započinje u ranom djetinjstvu od strane pedodonta te uključuje edukaciju roditelja i djece o pravilnom provođenju oralne higijene i pravilnoj prehrani. U razdoblju primarne denticije, kako bismo zaštitili mliječne zube do njihove prirodne ekfolijacije, rabimo staklenoionomerne cemente, čelične i polikarbonatne konfekcijske krunice. Tijekom mješovite denticije upotrebom konfekcijskih krunica ili *onlaya* na trajnim molarima nastojimo očuvati vertikalnu dimenziju okluzije, aproksimalne kontakte među zubima i sačuvati vitalitet zuba, dok estetiku frontalnoga segmenta održavamo primjenom kompozitnih materijala. Protetskoj terapiji često prethodi predprotetska priprema koja zahtijeva provođenje ortodontske terapije, produljenje kliničke krune i endodontsku terapiju. U trajnoj denticiji provodimo fiksnoprotetsku terapiju izradom ljuskica, krunica, *inlaya*, *onlaya* i *overlaya*, a izbor terapije ovisi o količini preostalog tvrdog zubnog tkiva, vitalitetu zuba, dobi pacijenta i njegovu ekonomskome statusu. Cilj je protetskom terapijom osigurati adekvatnu visinu zagriža, povratiti funkciju i zadovoljiti estetske zahtjeve pacijenta.

**Ključne riječi:** *amelogenesis imperfecta*; klasifikacija; dijagnoza; terapija

## **Fixed prosthodontic therapy of *amelogenesis imperfecta***

### **Summary**

*Amelogenesis imperfecta* is a heterogeneous genetic disorder that disrupts development of enamel which results in quantitative and qualitative defects that manifest on all the teeth of primary and secondary dentition. Insufficient aesthetics, voluminous pulp chambers, lowered vertical dimension of occlusion and anterior open bite are just some of the challenges dentist is faced with during the therapy. AI may show autosomal dominant, autosomal recessive, sex-linked and sporadic inheritance patterns. The most accepted classification is one made by Witkop and Sauk in 1976. It is based on genetic, morphological and histological criteria. The criteria divides amelogenesis imperfecta into four categories: hypoplastic, hypomatured, hypocalcified and hypomatured – hypoplastic with taurodontism. The diagnosis is based on anamnesis, clinical examination, determination of heredity, radiographic and genetic diagnostics. Timely diagnosis allows early beginning of a therapy, continuous monitoring and, ultimately, execution of fixed prosthodontic therapy. The treatment requires multidisciplinary approach and cooperation of different dental specialists. The therapy begins in early childhood and includes education of parents and children on the proper implementation of oral hygiene methods and proper nutrition. Glassionomer cements, steel and polycarbonate premade crowns are indicated during primary dentition in order to protect primary teeth until their natural exfoliation. During mixed dentition in order to preserve the vertical dimension of the occlusion, proximal contacts and tooth vitality, premade crowns or onlays are placed on permanent molars, while composite materials are used in the frontal segment to maintain aesthetics. The start of prosthodontic therapy is often preceded by pre-prosthetic preparation, which usually includes orthodontic therapy, extension of the clinical crown and endodontic treatment. In permanent dentition, fixed prosthodontic therapy includes veneers, crowns, inlays, onlays and overlays, while the choice of therapy depends on the amount of remaining dental tissue, tooth vitality, patient's age and financial status. The goal of prosthodontic therapy is to ensure adequate bite height, restore function and fulfill patient's aesthetic requirements.

**Key words:** *amelogenesis imperfecta*; classification; diagnosis; therapy

## SADRŽAJ

1. UVOD .....	1
2. AMELOGENESIS IMPERFECTA .....	3
2.1. Amelogeneza .....	4
2.2. Etiologija .....	6
2.3. Prevalencija .....	6
2.4. Klasifikacija.....	7
2.4.1. Hipoplastična <i>amelogenesis imperfecta</i> .....	8
2.4.2. Hipomaturacijska <i>amelogenesis imperfecta</i> .....	8
2.4.3. Hipomineralizacijska <i>amelogenesis imperfecta</i> .....	9
2.4.4. Hipomaturacijsko-hipoplastična <i>amelogenesis imperfecta</i> s taurodontizmom... 10	
2.5. Dijagnoza.....	10
2.6. Diferencijalna dijagnoza.....	12
2.7. Multidisciplinarni pristup terapiji.....	12
2.7.1. Preventivna faza terapije.....	13
2.7.2. Restaurativna faza terapije.....	13
2.7.3. Ortodonska faza terapije .....	14
2.7.4. Protetska faza terapije .....	15
3. FIKSNOPROTETSKA TERAPIJA AMELOGENESIS IMPERFECTA .....	16
3.1. Planiranje .....	18
3.1.2. <i>Wax-up</i> i <i>mock-up</i> .....	18
3.2. Terapija ljuskama.....	20
3.2.1. Keramičke ljuske.....	20
3.2.2. Kompozitne ljuske .....	21
3.2.4. Table top .....	24
3.3. Terapija privremenim kunicama .....	25
3.3.1. Prefabricirane metalne krunice .....	25
3.3.2. Polikarbonatne konfekcijske krunice .....	26
3.4. Terapija kunicama .....	26
3.4.1. Potpuno keramičke krunice.....	27
3.4.2. Metal-keramičke krunice .....	29
3.4.3. Potpuno kovinske krunice.....	30
3.4.4. Fasetirane krunice .....	30
3.5. Most .....	31
4. RASPRAVA.....	33

5. ZAKLJUČAK .....	35
6. LITERATURA.....	37
7. ŽIVOTOPIS .....	41



## **Popis skraćenica**

AI – amelogenesis imperfecta

CDS – caklinsko-dentinsko spojište

MIH – molarno-incizivna hipomineralizacija

SIC – staklenoionomerni cement

## **1. UVOD**

Zubna caklina najtvrdje je tkivo u ljudskome organizmu koje zubu osigurava boju, čvrstoću i zaštitu. Dok pacijentima s *amelogenesis imperfectom* redukcija cakline te njezin postupni gubitak, i u konačnici potpuni nedostatak, uzrokuje nelagodu, bol i estetski problem, terapeutu predstavlja izazov u rekonstrukciji funkcijski i estetski koherentnog stomatognatnog sustava.

Proces rasta i razvoja zuba u mliječnoj i trajnoj denticiji nalazi se pod utjecajem čitavog niza lokalnih, sustavnih i genetskih čimbenika koji ga mogu ugroziti i posljedično dovesti do pojave nepravilnosti. Ukoliko je narušena neka od komponentni genetske kontrole dentalnog rasta i razvoja koja kontrolira specifične procese stvaranja cakline i dentina, doći će do nastanka mutacije koja u konačnici rezultira nastankom anomalije. Tako formirani zubi imaju malu mogućnost mijenjanja te njihova struktura ovisi o fiziološkim procesima koji se odvijaju u tijeku njihova razvoja. Nepravilnosti strukture zuba nazivamo razvojnim anomalijama koje sukladno veličini i lokalizaciji mijenjaju otpornost zuba i dovode do pojave neestetskog izgleda (1). *Amelogenesis imperfecta* jedna je od nasljednih genetskih poremećaja koja rezultira nastankom izoliranih defekata u strukturi cakline što dovodi do pojave kozmetičkih i funkcionalnih poremećaja te razvoja psiholoških problema.

Dijagnoza *amelogenesis imperfecte* postavlja se na temelju detaljne i iscrpne obiteljske anamneze, kliničkoga intraoralnog i ekstraoralnog pregleda, utvrđivanja mogućeg načina nasljeđivanja, radiološke i genetske dijagnostike. Pravilno postavljena dijagnoza omogućuje terapeutu pravovremen početak i odabir adekvatne terapije sukladno pacijentovoj dobi.

Terapija *amelogenesis imperfecte* je složen proces koji zahtijeva suradnju velikoga broja stručnjaka i multidisciplinarni pristup u liječenju. Započinje primjenom preventivnih mjera u djetinjstvu, restaurativnih postupaka u primarnoj i mješovitoj denticiji u svrhu maksimalnog očuvanja tvrde zubne strukture i uklanjanju subjektivnih simptoma bolesti te u konačnici slijedi protetska sanacija odraslog pacijenta korištenjem ljuskica, krunica, mostova, *inlaya*, *onlaya* i *overlaya* kako bismo pacijentu rekonstruirali funkciju i estetiku stomatognatnog sustava i vratili davno izgubljeno samopouzdanje.

Svrha ovog rada je opisati etiologiju, klasifikaciju i dijagnostičke postupke te obuhvatiti širok spektar mogućnosti protetske sanacije pacijenta s *amelogenesis imperfectom*.

## **2. AMELOGENESIS IMPERFECTA**

*Amelogenesis imperfecta* (AI) predstavlja grupu nasljednih anomalija karakteriziranih defektima u caklini, a zahvaćaju sve ili gotove sve zube mliječne i trajne denticije. Kliničke manifestacije AI variraju od izuzetno tanke cakline ili hrapave cakline s udubljenjima u obliku jamica i žljebova te žućkasto-smečkaste boje zuba, zamućenog ili opaknog izgleda (1). Caklina može biti hipoplastična, hipomineralizirana ili oboje, a zahvaćeni su zubi preosjetljivi te skloni rapidnoj dezintegraciji (2).

Nedostatna estetika, velike pulpne komorice, visok rizik za razvoj karijesa te snižena vertikalna dimenzija okluzije kao i prednji otvoreni zagriz, kalcifikacija pulpne komorice, zakašnjela erupcija i izmjena zuba, patološke resorpcije krune i korijena te taurodontizam samo su neke od dentalnih anomalija vezanih uz *amelogenesis imperfectu* (3).

AI nastaje kao posljedica mutacije gena odgovornih za kontrolu amelogeneze, a njezino se nasljeđivanje može odvijati autosomno-dominantno, autosomno-recesivno i spolnim (X-vezanim) tipom nasljeđivanja te sporadično. Autosomno-dominantni tip nasljeđivanja prenosi se podjednako na oba spola, s 50% vjerojatnosti da će se bolest prenijeti na potomstvo nosioca gena dok kod autosomno-recesivnog tipa nasljeđivanja ta vjerojatnost iznosi 25%. Kod X vezanog tipa nasljeđivanja klinička se slika razlikuje među spolovima pa se kod muškog spola očituje težom kliničkom slikom, a kod žena blažom (1).

Također, opisano je i nekoliko sindroma u sklopu kojih se pojavljuje AI. Među njima je i trihodentosealni sindrom koji nastaje kao posljedica mutacije na *homeobox* genu *DLX* na kromosomu 17, a nasljeđuje se autosomno-dominantno. Sindrom je karakteriziran poremećajima koji se očituju na kosi, zubima i kostima, a manifestira se kovrčavom kosom već pri rođenju te hipoplastično-hipokalcifikacijskim tipom AI s taurodontizmom i kortikalnom osteosklerozom kranijalnih kostiju (1).

## 2.1. Amelogeneza

Zubna caklina najtvrdja je supstanca ljudskoga tijela koja formira protektivnu barijeru krune zuba, štiteći pulpu od fizikalnih, termičkih i kemijskih iritansa u svrhu očuvanja vitalnosti zuba (4). Za tvorbu cakline odgovorni su ameloblasti – specijalizirane stanice koje se diferenciraju iz unutarnjega caklinskog epitela dok ostale komponentne caklinskog organa imaju potpunu ulogu. Upravo ameloblasti reguliraju sekreciju, formaciju i maturaciju caklinskog matriksa putem molekula enamelina, amelogenina, ameloblastina, tuftelina, amelotina, dentinskog sijalofosfoproteina i enzima matriksa poput kalikreina 4 i

metaloproteinaze 20. Razvoj cakline odvija se u trima stadijima: presekretorni, sekretorni i maturacijski stadij (5, 6).

U presekretornome stadiju dovršava se morfodiferencijacija zubnog zametka, a u području incizalnih bridova i vrhova kvržica budućih zuba diferenciraju se preameloblasti te proces napreduje prema cervikalno. Stanice se izdužuju i polariziraju – jezgre se smještaju udaljeno od bazalne membrane. Istovremeno se diferenciraju i odontoblasti iz perifernih stanica dentalne papile. Preameloblasti resorbiraju bazalnu membranu omogućavajući nesmetanu epitelno-mezenhimalnu interakciju te odontoblasti odlažu prvi sloj predentina (5).

U sekretornom stadiju ameloblasti odlažu prvi sloj matriksa aprizmatske cakline na CDS-u. Matriks kao djelomično mineralizirana ekstracelularna tvar služi kao okvir za daljnje odlaganje minerala. Povlačenjem ameloblasta za njima ostaju Tomesovi nastavci piramidnog oblika koji određuju različitu orijentaciju kristala hidroksiapatita. Kristali su poredani okomito na površinu Tomesovih nastavaka, tj. na frontu mineralizacije. Različita orijentacija kristala daje caklini karakterističnu sliku prizmi. Kristali su isprva tanki, a s vremenom rastu u sve tri dimenzije i tako dosežu 30% težinskog udjela cakline. Sekretorna faza traje dok se ne odloži caklinski matriks u punoj debljini (5).

U prijelaznome se stadiju ameloblasti skraćuju, polovina ih odumire, a preostali bivaju fagocitirani. Tada prestaje sekrecija matriksa i nastavlja se njegova razgradnja i selektivna resorpcija organskih tvari (5).

U maturacijskome stadiju ili stadiju zrenja cakline resorbira se voda i organske tvari cakline, a paralelno se nastavlja rast kristala (5).

U postmaturacijskome stadiju smanjuje se visina ameloblasta, a caklinski organ polagano degenerira (5).

Caklinske defekte možemo razlikovati s obzirom na njihovo vrijeme nastanka u tijeku procesa amelogeneze, tijekom kojih je postojala patogeneza. Promjene koje nastaju tijekom formacije cakline očituju se njezinim lakim odlamanjem od podležeg dentina. Abnormalnosti u tijeku sekretorne faze sazrijevanja cakline očituju se nedostatnom elongacijom caklinskih kristala što dovodi do nastanka tanke ili hipoplastične cakline, dok defekti koji nastaju u tijeku maturacije cakline zbog nedostatne razgradnje i resorpcije caklinskog matriksa rezultiraju pojavom iznimno mekane cakline normalne debljine (6).

Jednom formirana caklina ne može regenerirati zbog odumiranja ameloblasta – stanica zaslužnih za formiranje organskog caklinskog matriksa. Formiranu caklinu sačinjava 96% anorganska tvar kalcijev hidroksiapatit, 3% vode i mali udio organskoga matriksa enamelina koji čini 1% sastava cakline. Kristali kalcijeva hidroksiapatita caklini daju iznimnu tvrdoću, a

ugrađeni su u mrežu čvrstoga, netopljivog proteinskog gela. Strukturu cakline čine caklinske prizme koje se pružaju od caklinsko-dentinskoga spojišta (CDS) prema površini cakline, a međusobno su povezane u veće strukture koje na poprečnom presjeku izgledaju poput ključanice. Blizu površine cakline nalazi se besprizmatična caklina debljine od 20 do 40  $\mu\text{m}$  koju pronalazimo na caklini mliječnih i u oko 70% trajnih zuba. Besprizmatična je caklina građena od gusto zbijenih kristala hidroksiapatita postavljenih pod pravim kutom u odnosu na površinu cakline. Zbog razlike u njezinim fizikalnim i kemijskim svojstvima od ostalih dijelova cakline pridodajemo joj protektivnu ulogu (7).

## 2.2. Etiologija

*Amelogenesis imperfecta* uzrokovana je mutacijama ili promjenama u ekspresiji gena AMELX, ENAM, MMP20, KLK4 i FAM83H odgovornih za regulaciju ekspresije proteina caklinskog matriksa, što rezultira pojavom različitih fenotipova AI. Mutacija ili promjena u ekspresiji gena ENAM uzrokuje nastanak hipoplazije cakline koja varira od mjestimičnih udubina do generaliziranog stanjenja cakline. AMELX pak, dovodi do nastanka abnormalnih maturacijskih i mineralizacijskih defekata koji se očituju pojavom neorganiziranih nakupina hipoplastične cakline. KLK4 i MMP20 dovode do promjena u završnoj kristaličnoj mineralizaciji i maturaciji cakline. FAM83H uzrok je nastanka autosomno-dominantno naslijeđene, hipoklacificirane *amelogenesis imperfecte*. Očituje se stoga razvojem cakline normalne debljine, no s manjim udjelom minerala (6).

Enamelin je tako izravno povezan s patogenezom autosomno-dominantnog nasljeđivanja *amelogenesis imperfecte* dok amelogenin nalazimo kod X-vezanoga tipa nasljeđivanja (1).

## 2.3. Prevalencija

Prevalencija AI u svijetu iznosi u prosjeku 1:1700 i 1:1400 temeljem istraživanja provedenih u SAD-u (3). Različite su studije pokazale pojavnost AI u iznosu od 43:10 000 u Turskoj, 14:10 000 u Švedskoj, 1.25: 10 000 u Izraelu te 10:10 000 u Argentini. Navedene vrijednosti ukazuju da prevalencija AI u svijetu iznosi <0.5% (6).

Hipoplastični oblik AI obuhvaća 60 – 73% pacijenata, hipomaturacijski zahvaća 20 40% i hipokalcifikacijski AI 7% pacijenata (8).

## 2.4. Klasifikacija

Prvu klasifikaciju AI objavio je Weinmann uz sur. 1945. godine. Autori su temeljem kliničkoga nalaza podijelili AI u dvije skupine: na hipoplastičnu koja je karakterizirana kvantitativnim caklinskim defektima, no mineralizacija cakline je normalna te na hipokalcificiranu koja je karakterizirana kvalitativnim caklinskim defektima. Tijekom narednih godina navedena je klasifikacija modificirana sukladno novim istraživanjima (9, 10).

Najprihvaćenija klasifikacija te ona u najširoj upotrebi upravo je klasifikacija Witkopa i Sauka iz 1976. godine utemeljena na genetskim, kliničkim i histološkim kriterijima prema kojima se AI dijeli u četiri glavne skupine (10). Witkop i Sauk svoju klasifikaciju temelje na različitim lokalnim i općim učincima mutacije, načinu nasljeđivanja i tipu deficita koji dominira. Mutacije gena uzrokuju nedostatno stvaranje organske matrice ili hipoplaziju, nedovoljna kalcifikacija organske matrice pak dovodi do nastanka hipomineralizacije, dok je hipomaturacija posljedica oštećenja koja nastaju tijekom formiranja kristala apatita u strukturama caklinskih prizama i njihovim ovojnica (11).

Tip I: hipoplastična *amelogenesis imperfecta* (hipoplazija cakline):

- IA autosomno-dominantna rupičasta hipoplastična;
- IB autosomno-dominantna lokalno hipoplastična;
- IC autosomno-dominantna glatka hipoplastična;
- ID autosomno-dominantna hrapava hipoplastična;
- IE autosomno-recesivna hrapava;
- IE X-vezana dominantna glatka.

Tip II: hipomaturacijska *amelogenesis imperfecta* (hipomaturacija cakline):

- IIA X-vezana recesivna hipomaturacijska;
- IIB autosomno recesivna pigmentirana;
- IIC „snijegom prekriveni zubi“.



Tip III: hipomineralizacijska *amelogenesis imperfecta* (hipokalcifikacija cakline):

IIIA autosomno-dominantna hipokalcifikacijska;

IIIB autosomno-recesivna hipokalcifikacijska.

Tip IV: hipomaturacijsko-hipoplastična *amelogenesis imperfecta* s taurodontizmom:

IVA autosomno-dominantna hipomaturacijsko-hipoplastična s taurodontizmom;

IVB autosomno-dominantna hipoplastično-hipomaturacijska s taurodontizmom.

#### **2.4.1. Hipoplastična *amelogenesis imperfecta***

Hipoplastični tip ili tip 1 nastaje zbog poremećaja u sekretornoj fazi amelogeneze te je ujedno i najzastupljeniji. Riječ je o kvantitativnom defektu, pri čemu je stvorena manja količina cakline normalne mineralizacije i maturacije. Ovisno o debljini stvorene cakline boja zuba može varirati od normalne kod neznatno smanjenje debljine ili žućkasto smeđe kod značajno reducirane cakline. Površina cakline može biti hrapava, glatka, udubljena, lokalno hipoplastična ili zahvaćati cijelu krunu zuba (1).

Zbog tanke cakline krune zuba su manje, koničnog ili cilindričnog oblika stoga se zubi međusobno ne dodiruju kontaktnim točkama. Hipoplazija se može manifestirati i u obliku vertikalnih ili horizontalnih fisura u caklini ili kao jamice pravilno poredane u redove, odnosno nepravilno distribuirane po caklini (12).

Tanka caklina kod hipoplastičnog tipa AI vrlo brzo nakon nicanja zuba otpada, a podležeći se dentin gubi kao posljedica abrazije. Radiološki uočavamo tanki sloj cakline intenzivnijega kontrasta u odnosu na dentin zbog adekvatne mineralizacije cakline. U 60% pacijenata uočavamo skeletni prednji otvoreni zagriz (1).

Postoji šest klinički različitih oblika hipoplastične *amelogenesis imperfecte*.

#### **2.4.2. Hipomaturacijska *amelogenesis imperfecta***

Hipomaturacijski tip ili tip 2 nastaje zbog poremećaja u fazi maturacije cakline. Riječ je o kvalitativnom defektu cakline, pri čemu je caklina kredasto bijele boje kod mliječnih zuba dok kod trajnih varira od kredasto bijele do žuto-smeđe boje (1). Caklina je mekša nego uobičajeno, ali se ne može strugati već pokazuje tendenciju otkidanja od dentina što dovodi do nastanka glatkoga caklinsko-dentinskog spojišta. Gustoća cakline na rendgenogramu približna je gustoći dentina, no ipak se vidi kontrast u odnosu na dentin. Zubi se međusobno dodiruju kontaktnim točkama (1, 12).

- a) X-vezana recesivna AI – zahvaća obje denticije, no klinička se slika razlikuje prema spolu. Trajni zubi u muškaraca su mutno žute-bijele boje koja s vremenom potamni. Caklina je normalne debljine, mekša te je u njenu površinu moguće utisnuti vrh sonde. (12). Kod žena klinički vidimo tigraste, šarene zube na kojima se izmjenjuju vertikalne pruge kredasto bijele i normalne ili žućkaste boje (1).
- b) Autosomno-recesivna pigmentirana hipomaturacijska AI – caklina je normalne debljine, a boja joj varira od smeđe do svijetlo smeđe boje. Postoji tendencija otkidanja cakline od dentina. Pacijenti su skloni stvaranju velikih količina kamenca. Na rendgenogramu caklina je manje gustoće nego normalno i slabo kontrastna u odnosu na dentin (12).
- c) „Snijegom pokriveni zubi“ čest su klinički nalaz u pacijenata oboljelih od AI. Promjene zahvaćaju uglavnom incizive i okluzalne dijelove kruna zubi koji su mutno bijele boje. Zbog toga se zubi doimaju kao da su pokriveni snijegom. Bijela boja cakline može biti kontinuirana ili u pjegama, a oštro je ograničena od normalne cakline. Ovaj defekt zahvaća samo površinske slojeve cakline sve do jedne trećine debljine u području incizalnih ili okluzalnih površina zubi. Promjene na incizivima su uobičajeno izraženije u maksili. Anomalija se nasljeđuje kao autosomno-dominantno svojstvo s varijabilnom ekspresivnošću (s obzirom na broj zahvaćenih zubi) (12).

### **2.4.3. Hipomineralizacijska *amelogenesis imperfecta***

Hipomineralizacijski tip ili tip 3 nastaje zbog poremećaja koji se zbivaju u fazi mineralizacije cakline pri čemu je caklinski organski matriks normalno formiran, no nedovoljno mineraliziran dovodeći do nastanka kvalitativnih defekata. Tijekom nicanja zubna je caklina normalne debljine te bijele, žute ili smečkaste boje, ali zbog slabije mineralizacije podložnija je abraziji (1).

Caklina je relativno mekana zbog njezine slabe kalcificiranosti i može se sastrugati ekskavatorom. Na rendgenskoj slici uočavamo gotovo jednaku gustoću cakline i dentina, a ponekad je gustoća dentina veća od gustoće cakline. Slabije kalcificirana mjesta daju na rendgenskoj snimci karakterističan izgled koji se u literaturi opisuje kao „zubi izjedeni od moljaca“. Hipomineralizaciju cakline u oko 60% slučajeva prati otvoren zagriz. Pacijenti su skloniji jačemu nakupljanju kamenca te razvoju gingivitisa i parodontitisa (12).

Postoje dva klinički slična oblika koja se samo razlikuju načinom nasljeđivanja, a to su autosomno-dominantna i autosomno-recesivna hipomineralizacijska *amelogenesis imperfecta*.

#### 2.4.4. Hipomaturacijsko-hipoplastična *amelogenesis imperfecta* s taurodontizmom

Kombinirani tip AI udružen s taurodontizmom ili tip 4 nastaje zbog promjena koje se zbivaju tijekom sekretorne i maturacijske faze rezultirajući nastankom poremećaja. Ovisno o tome koji je poremećaj više zastupljen razlikujemo hipomaturacijsko-hipoplastični i hipoplastično-hipomaturacijski podtip (1).

Taurodontizam morfološka je varijacija u građi, osobito trajnih zuba, koju obilježava izrazito velik trup zuba i vrlo mali korijen. Pojavljuje se na molarima, a ostali zubi imaju povećanu pulpnu komoricu. (13, 1).

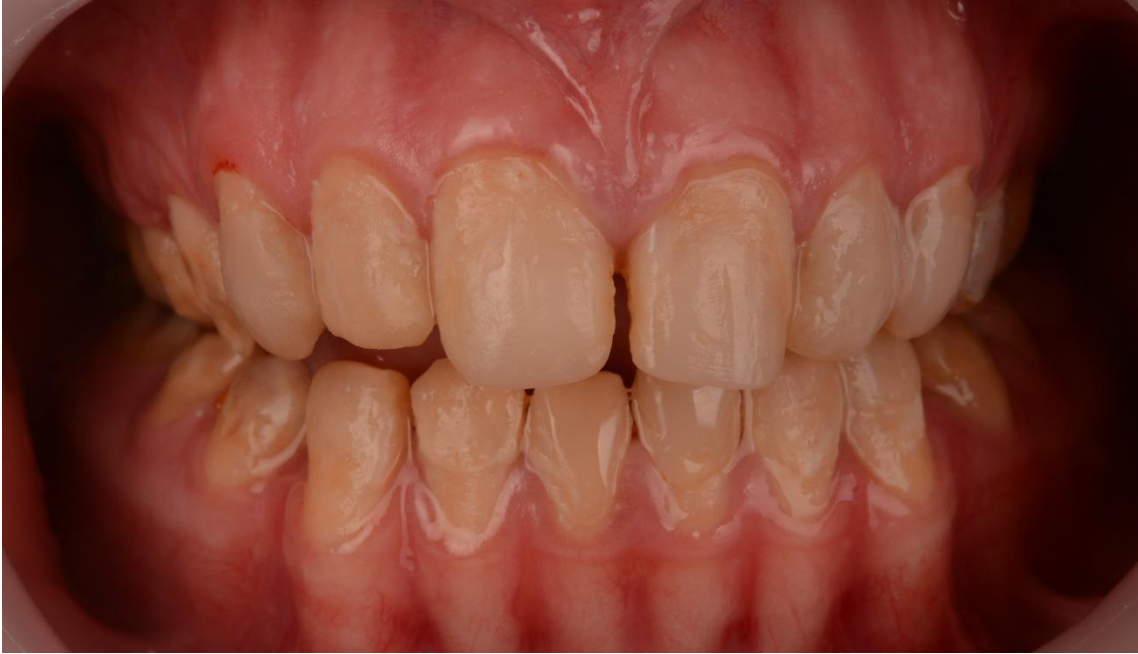#### 2.5. Dijagnoza

Za postavljanje dijagnoze potrebno je provesti:

- a) adekvatnu anamnezu,
- b) klinički pregled koji upućuje na zahvaćenost svih zuba obiju denticija na sličan način,
- c) utvrđivanje mogućeg načina nasljeđivanja (prisutnost poremećaja kod nekog člana obitelji),
- d) radiološku dijagnostiku,
- e) genetska testiranja (1, 14).

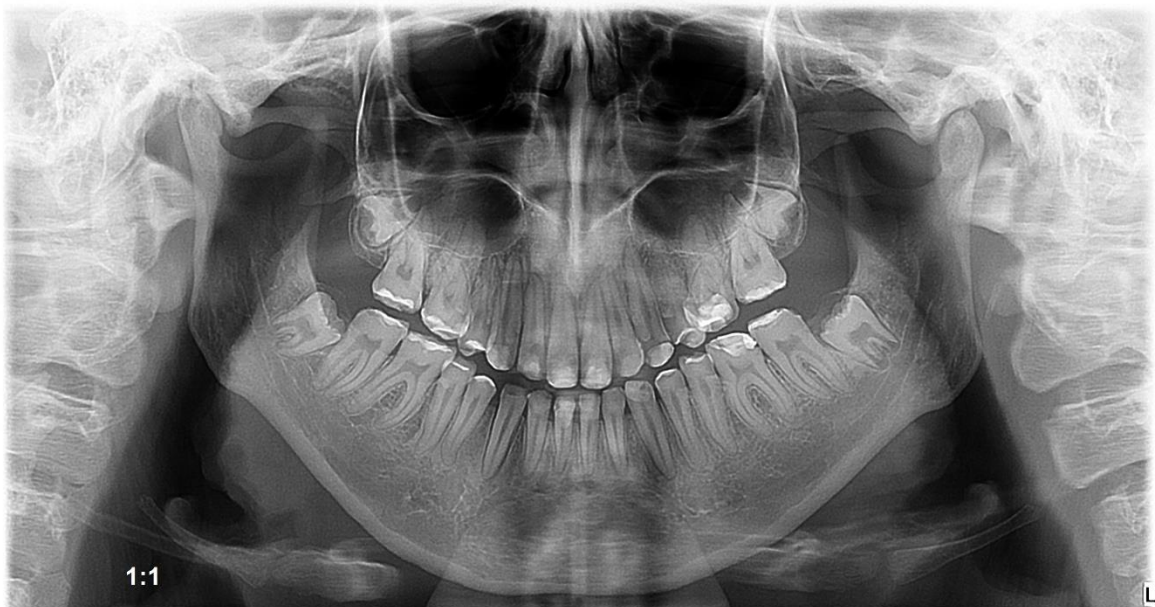Detaljnom anamneznom možemo utvrditi nasljeđivanje *amelogenesis imperfecte*, postojanje simptoma poput dentinske preosjetljivosti te preispitati navike vezane uz provođenje oralne higijene i pravilne prehrane kako bi se smanjila incidencija nastanka karijesa te olakšali simptomi bolesti.

Kliničkim pregledom možemo utvrditi je li caklina razvijena do normalne debljine, a temeljem te informacije razlikujemo hipomineralizaciju i hipomaturaciju u kojima je caklina normalne debljine, za razliku od one kod hipoplazije. Tvrdća cakline je pak kriterij za razlikovanje hipomineralizirane cakline koja je toliko mekana da ju možemo sastrugati, dok se kod hipomaturacijskog tipa caklina lako otkida od dentina (11). Pregledom uočavamo jesu li zahvaćeni svi ili gotovo svi zubi mliječne i trajne denticije uz njihov promijenjen fenotip koji se očituje hrapavom, glatkom, udubljenom ili izbrazdanom caklinom te caklinom promijenjene i tamnije boje, čime *amelogenesis imperfectu* diferencijalno dijagnostički možemo razlikovati od primjerice molarno-incizivne hipomineralizacije (MIH) ili dentalne fluoroze.



Slika 1. *Amelogenesis imperfecta*. Preuzeto s dopuštanjem: izv. prof. dr. sc. Marka Jakovca

Radiološkom dijagnostikom možemo utvrditi razliku između pojedinih oblika AI. Tako kod hipomineralizacijske *amelogenesis imeprfecte* caklina je radiološki jednake ili manje gustoće od dentina, dok kod hipomaturacijske uočavamo jednaku gustoću cakline i dentina na rendgenogramu. Hipoplastični oblik karakterizira caklina intenzivnijeg zasjenjenja zbog njezine normalne mineralizacije, ali stanjene debljine u odnosu na njezine uobičajene vrijednosti.



Slika 2. Radiografska snimka pacijenta s AI. Preuzeto s dopuštanjem: izv. prof. dr. sc. Marka Jakovca

Utvrđivanje načina genske transmisije AI vrlo je važno zbog određivanja pojedinačnih mutiranih gena koji su odgovorni za nastanak različitih genetskih defekata cakline. Pojedini defekt koji se nasljeđuje autosomno-dominantno predstavlja visok rizik za pojavu istoga defekta u potomstvu zahvaćene osobe, a taj rizik iznosi 50% i smatra se iznimno visokom vrijednošću. Svi će zdravi potomci osobe s defektom imati isključivo zdrave potomke (12).

## **2.6. Diferencijalna dijagnoza**

AI treba razlikovati od sustavnih defekata cakline koji su nastali tijekom procesa odontogeneze, a očituju se horizontalnim linijama koje zahvaćaju dijelove krune zuba koji su se formirali u vrijeme djelovanja štetnoga čimbenika (1). Kliničkim pregledom mogu se utvrditi defekti koji su nastali u tijeku razvoja cakline koji fenotipski sličje genetski uvjetovanom poremećaju poput AI, a nastaju kao posljedica djelovanja ekološkoga faktora. Te defekte nazivamo fenkopijama genetskih abnormalnosti, a neke od njih su infekcije (rubeola), traume, posljedice uzimanja lijekova (fluorida, tetraciklina), hipovitaminoza vitamina A, C i D, hematološke i metaboličke bolesti, endokrini poremećaji (hipotireodizam, hipoparatiroidizam). Visoke temperature u djece tijekom duljeg vremena mogu uzrokovati oštećenje ameloblasta što će dovesti do nastanka hipoplastičnih promjena u caklini. Detaljnom anamnezom možemo utvrditi djelovanje navedenih čimbenika i time postaviti pravilnu dijagnozu (12, 1).

Najčešća je diferencijalna dijagnoza dentalna fluoroza koja nastaje kao posljedica prekomjernog unosa fluora u organizam u razdoblju formiranja zuba koji dovodi do zastoja u izmjeni mineraliziranih tvari za vrijeme razvoja i formiranja cakline (1, 15). Njezin izgled može varirati od blagih bijelih mrlja i točkica na površini zuba sve do pojave difuznih horizontalnih opacitetnih linija i izbrazdane površine cakline koja nastaje kao posljedica prekomjernoga unosa fluorida u pojedinom periodu (1).

## **2.7. Multidisciplinarni pristup terapiji**

Terapija AI obuhvaća prevenciju gubitka tvrdoga zubnog tkiva kako bismo očuvali vertikalnu dimenziju okluzije, zaštilili funkciju žvakanja i spriječili razvoj preosjetljivosti zuba kao i destruktivno djelovanje karijesa. Također, zahtijeva primjenu adekvatnih restaurativnih i

protetskih postupaka u svrhu postizanja zadovoljavajuće estetike, osobito kod adolescenata tijekom njihovog psihofizičkog rasta i razvoja (1, 14).

Liječenje često predstavlja složen proces koji zahtijeva multidisciplinarni pristup u liječenju, a koji obuhvaća preventivnu, restaurativnu, protetsku, parodontološku, ortodontsku i endodontsku terapiju te više puta zahtijeva i primjenu ortognatske kirurgije. Produljenje kliničke krune zuba te oblikovanje gingivalnog ruba indicirano je u slučajevima niske kliničke krune i gingivalne hiperplazije. Ortodontskom terapijom zatvaraju se interdentalni prostori te se korigira prednji otvoreni zagriz. Endodontsko liječenje indicirano je kod ekspanirane pulpe zuba uzrokovane prekomjernom atricijom, dok se ortognatskom kirurgijom korigira jako izražena malokluzija (16).

### **2.7.1. Preventivna faza terapije**

Primjena preventivnih mjera započinje u djetinjstvu od strane pedodonta. One obuhvaćaju edukaciju roditelja i djece o redovitoj primjeni vodica za ispiranje usta i zubnih pasta na bazi flourida, topikalnu primjenu flourida, pečaćenje fisura i davanje uputa o pravilnom provođenju oralne higijene koja je često puta otežana zbog preosjetljivosti zuba uzrokovane ekspaniranim dentinom. Četkanje zuba može se olakšati ispiranjem usne šupljine toplom vodom kako bi se uklonio osjećaj nelagode. Veoma je važna i pravilna prehrana s reduciranim unosom šećera te redovite stomatološke kontrole (1, 14).

### **2.7.2. Restaurativna faza terapije**

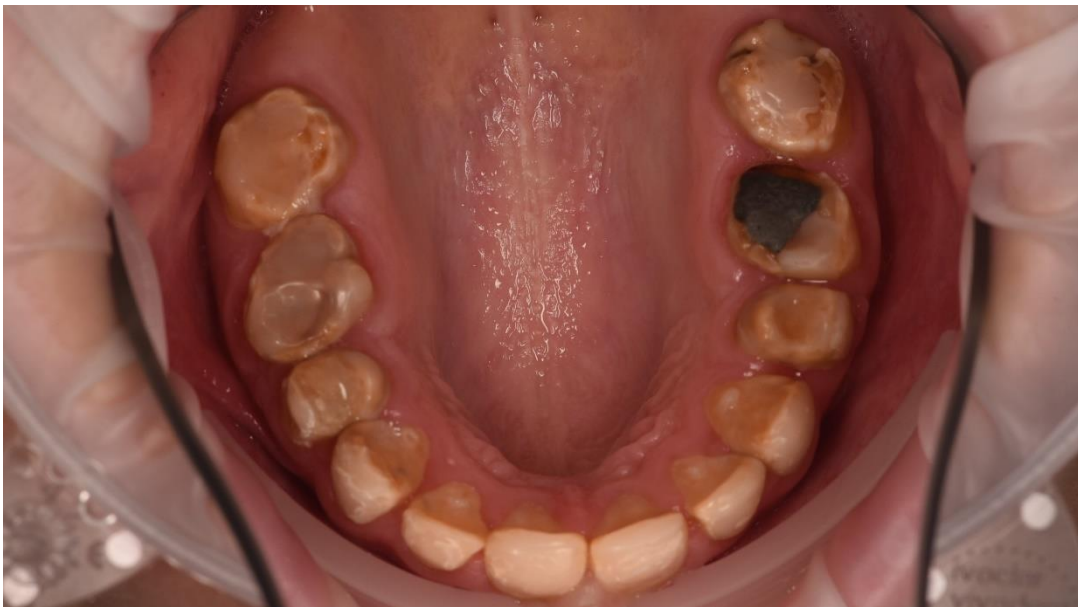Restaurativne postupke možemo podijeliti na one koje provodimo tijekom primarne, mješovite i trajne denticije.

U tijeku primarne denticije indicirana je primjena staklenoionomernih cemenata, čeličnih konfekcijskih krunica na mliječnim molarima u svrhu zaštite krune zuba od destrukcije atricijom ili karijesom te kompozitnih materijala i adhezivnih sustava na zubima interkaninog područja (1, 14).

Tijekom razdoblja mješovite denticije cilj je očuvati prve trajne molare kako bismo sačuvali visinu zagriža, aproksimalne kontakte zuba, spriječili razvoj preosjetljivosti, očuvali vitalnost zuba pri čemu se najčešće upotrebljavaju čelične konfekcijske krunice ili *onlayi*. Primjena kompozita i SIC-a indicirana je na mliječnim zubima, dok trajne zube interkaninog prostora možemo opskrbiti kompozitnim ljuskicama sve dok zubi u potpunosti ne izniknu kako

bismo poboljšali estetiku zuba. Nakon potpuno završenog rasta i razvoja korijena zuba, iste možemo zamijeniti keramičkim ljuskama ili krunicama (1, 14).

U trajnoj denticiji terapijski postupak uvelike ovisi o dobi, ekonomskome statusu pacijenta i broju zahvaćenih zuba, a najčešće uključuje ekstrakciju prekomjerno destruiranih zuba i njihov nadomjestak korištenjem mostova ili djelomičnih proteza, primjenu kompozitnih ili keramičkih ljuskica te krunica. Cilj je ukloniti preosjetljivost, rekonstruirati vertikalnu dimenziju okluzije, funkciju i zadovoljiti estetske zahtjeve pacijenta. (14, 16).



Slika 3. Atricijom destruirani zubi. Preuzeto s dopuštenjem: izv. prof. dr. sc. Marka Jakovca

### **2.7.3. Ortodonska faza terapije**

Uloga ortodonta uobičajeno počinje u vrijeme kasne mješovite denticije, osim ukoliko ne nailazimo na probleme poput potpunog izostanka erupcije ili zakašnjele erupcije koja zahtijeva postavu držača mjesta do potpune mijene zuba. Njihova je zadaća pravilna postava zuba unutar zubnog luka kao adekvatna priprema za ortognatsku kirurgiju ili protetsku terapiju. Problemi s kojima se susrećemo u tijeku ortodonske terapije u pacijenata s AI su zakašnjela erupcija zuba, kongenitalni nedostatak zuba, skeletalni prednji i stražnji otvoreni zagriz, impaktirani zubi, malformacije korijena te resorpcija krune i korijena zuba (17).

Ortodonska terapija pacijenata s AI može se podijeliti u tri faze obzirom na dob pacijenta.

Prva faza terapije započinje od rođenja, a traje do 5 godine života te je uloga ortodonta u ovoj fazi minimalna (17).

Druga faza terapije traje od 6. godine sve do 16. godine života. Ona obuhvaća primjenu interceptivnih, mobilnih, funkcionalnih ili fiksnih naprava. Interceptivnim napravama smanjuje se razvoj malokluzije i potreba za daljnjim ortodontskim tretmanom dok funkcionalne naprave služe za modifikaciju rasta mandibule ili maksile kod pacijenata klase II i klase III (18). Fiksne naprave zbog nedostane količine cakline imaju otežanu adheziju na kliničku krunu zuba te tijekom uklanjanja fiksnih naprava može doći do otkidanja preostale male količine zdrave cakline. Također, često dolazi do odljepljivanja bravica, čime se produžuje vrijeme trajanja terapije (17).

Treća faza terapije obuhvaća postupke na odraslom pacijentu. U slučaju postojanja diskrepance između maksile i mandibule, u odrasloj se dobi nakon pripreme ortodontske terapije provodi ortognatska kirurgija. Postupkom osteotomije po Le Fort I korigira se otvoreni zagriz (17).

#### **2.7.4. Protetska faza terapije**

Protetska faza sanacije pacijenata temelji se na individualnome pristupu svakom pacijentu, a često puta započinje uz prethodnu konzultaciju s pedodontom, parodontologom i ortodontom. Planiranje može započeti već u ranijoj životnoj dobi, no zahtijeva reevaluaciju na početku provođenja definitivne izrade trajnih protetskih radova. Na početku protetske sanacije potrebno je provesti detaljan pregled denticije i međučeljusnih odnosa te analizu okluzije koja se provodi na studijskim modelima u artikulatu prenesenim korištenjem obraznoga luka (19). Na uspostavu nove vertikalne dimenzije utječe vertikalna visina lica pacijenta, postojanje prednjega otvorenog zagriža, iznos fiziološkog mirovanja kao i linija osmijeha (19).

U predprotetsku pripremu pacijenta često puta ubrajamo produljenje kliničke krune zuba kako bismo korigirali gingivalnu arhitekturu i time doprinijeli izgledu marginalne gingive, osigurali dovoljnu količinu tvrdoga zubnog tkiva potrebnu za retenciju i rezistenciju nadomjestka, postizanje *ferulle efekta* i elevaciju estetskog izgleda. Postupak se provodi i u slučaju postojanja *gummy smilea* u gornjoj čeljusti.

U tijeku planiranja terapije koristimo se dijagnostičkim *wax-upom* te *mock-upom*. Izradom provizorija temeljenom na dijagnostičkom *wax-upu* možemo doprinijeti lakšem održavanju oralne higijene jer nepravilna i nerijetko hrapava površina zuba pridonosi lakšem nakupljanju plaka i nastanku kamenca koji su temeljni uzrok nastanka gingivitisa (19).



### **3. FIKSNOPROTETSKA TERAPIJA AMELOGENESIS IMPERFECTA**

Fiksnoprotetska terapija sastavni je dio multidisciplinarnoga pristupa u liječenju *amelogenesis imperfecte*, a započinje planiranjem u ranijoj životnoj dobi, no sam je plan potrebno reevaluirati neposredno prije početka terapije sukladno pacijentovoj dobi, fenotipu bolesti, kliničkom nalazu u usnoj šupljini i socioekonomskom statusu. Važan je pravovremen početak terapije gdje, ovisno o fenotipu AI, imamo za cilj maksimalno iskoristiti, ali i sačuvati tvrdi zubnu strukturu potrebnu za retenciju i rezistenciju nadomjestka. Terapiju kronicama možemo provesti kada zubi završe svoj rast i razvoj korijena, što se događa otprilike dvije do tri godine od početka nicanja zuba, dok za izradu mosta moramo pričekati punoljetnost pacijenta kako bi se završio skeletalni rast i razvoj kraniofacijalnoga sustava. Vrlo važan faktor pri izvođenju fiksnoprotetske terapije ima ekonomski status pacijenta, s obzirom da AI zahvaća sve zube mliječne i trajne denticije pa terapija stoga predstavlja velik financijski izdatak.

Svrha fiksnoprotetske terapije je uklanjanje boli uzrokovane dentinskom preosjetljivošću, povratak funkcije stomatognatnoga sustava i uspostava estetike koja u konačnici pridonosi pacijentovu samopouzdanju.

Najčešći izazovi s kojima se susreće protetičar prilikom liječenja pacijenta s AI su:

- a) hipodoncija ili anodoncija
- b) male kliničke krune zuba koničnog oblika, što dovodi do nepostojanja aproksimalnoga kontakta među zubima i nastanku dijastema ili povećanog prostora među zubima zbog njihove migracije, a snižena vertikalna dimenzija okluzije posljedica je trošenja atricijom meke cakline dok ekspaniranje podležećega dentina rezultira nastankom preosjetljivosti (20)
- c) taurodontizam koji je karakteriziran nepravilnim izgledom korijena i povećanom pulpnom komoricom te kalcifikacija pulpe značajno otežavaju provođenje ortodontske i endodontske terapije (20)
- d) parodontne bolesti posljedica su otežanog provođenja oralne higijene zbog dentinske preosjetljivosti, no i hrapava površina zuba pridonosi nakupljanju plaka i kamenca te posljedično dovodi do nastanka gingivitisa i parodontitisa
- e) zakašnjela erupcija zuba te impaktirani i retinirani zubi još su neki od problema vezani uz AI (20).

Pacijenti s hipoplastičnom AI imaju dovoljnu količinu zdrave cakline potrebne za adheziju kompozitnih materijala i cemenata nužnih za izradu i cementiranje protetskih restauracija.

Kod pacijenata s hipomineraliziranom AI postoji mekana, nedovoljno mineralizirana caklina koja nije indicirana za primjenu adhezivnih sustava zbog postojanja mogućnosti pucanja i odlamanja meke cakline, stoga je kod ovih pacijenata indicirana primjena krunica ili mostova kako bi se osigurala maksimalna zaštita, estetika i funkcija. Kod hipomaturacijskog tipa AI potrebno je ukloniti poroznu i diskoloriranu caklinu prije postave protetskoga rada (16).

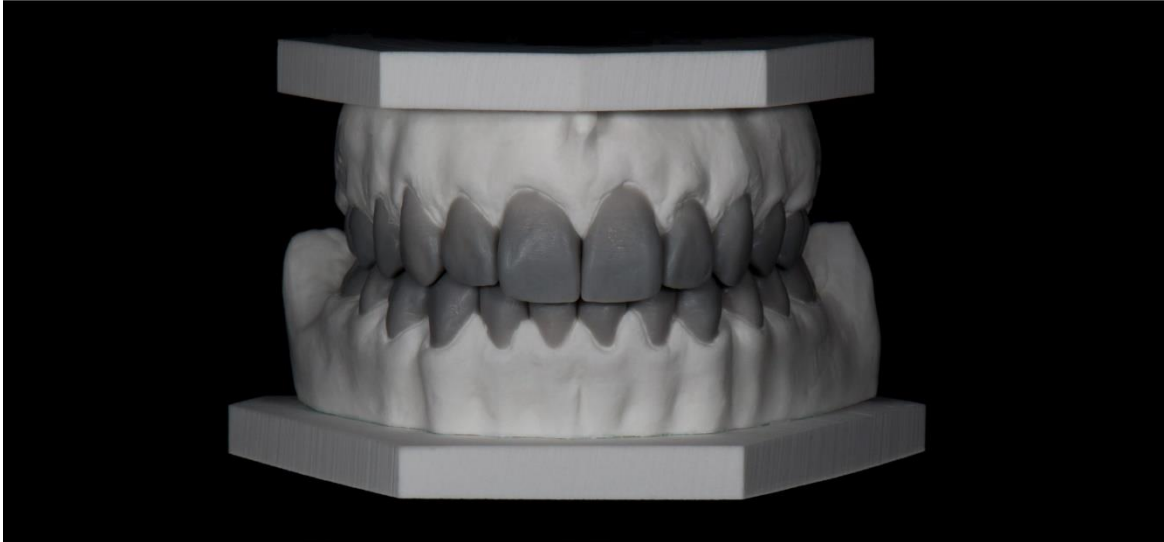
Vrlo je važno naglasiti kako je protetsku terapiju potrebno započeti što ranije kako bismo njome zaštitili preostalu zubnu strukturu i spriječili gubitak zuba, povratili funkciju i estetiku i poboljšali psihološki status pacijenata te im time podigli kvalitetu života na novu razinu (20).

### **3.1. Planiranje**

#### **3.1.2. *Wax-up* i *mock-up***

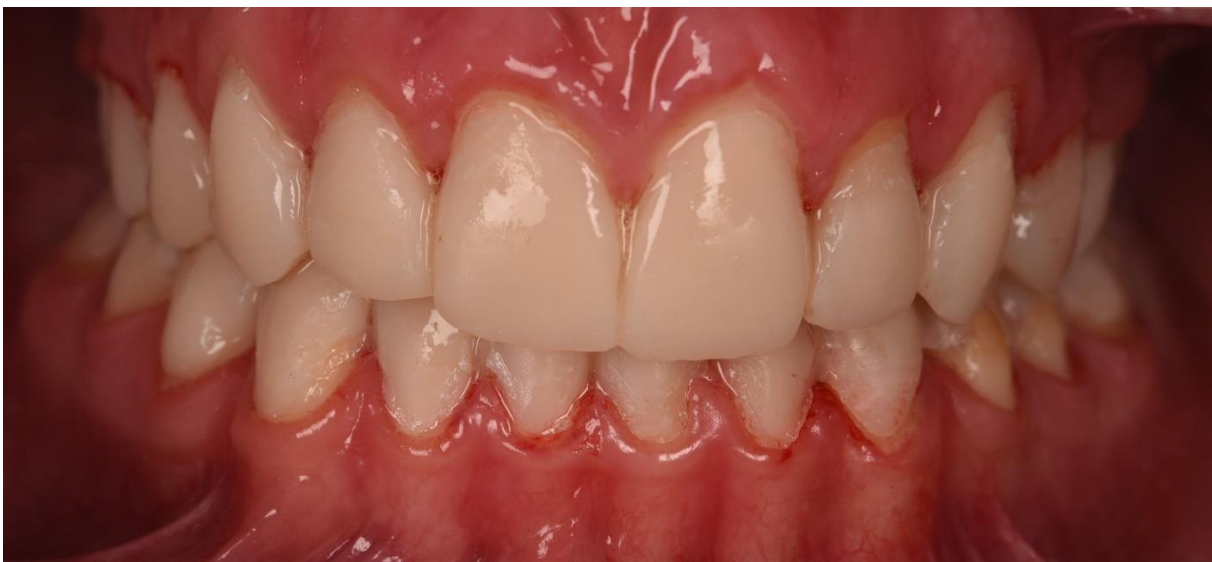U međusobnoj komunikaciji između terapeuta, dentalnog tehničara i u konačnici pacijenta pomoći će nam izrada *wax-upa* i *mock-upa* kako bismo izradili estetski i funkcionalno zadovoljavajući protetski nadomjestak (21).

*Wax-up* označava postupak navoštavanja zuba na modelu u svrhu planiranja terapije te nam može ukazivati na potrebu provedbe predprotetske ortodontske, endodontske ili parodontološke terapije. Izrada *wax-upa* započinje uzimanjem otiska u ustima pacijenta, dok navoštavanje odrađuje zubni tehničar u dentalnome laboratoriju (21). Pomoću njega određujemo najpovoljniji oblik i položaj nadomjestka te nam isti služi kao vodič za brušenje zuba, osobito onda kada budućim radom želimo promijeniti nagib zuba te je potrebno da na pojedinim mjestima brusimo manje, a na drugima više. Dodatno možemo utvrditi i veličinu raspoloživog prostora za nadomjestak, analizirati okluzijske odnose, granicu nadomjestka s mekim tkivom i dužinu budućih zuba (21, 22). *Wax-up* predstavlja trodimenzionalni voštani model kojim pacijentu pokazujemo buduću izgled protetskoga rada, a koji nam istovremeno ostavlja mogućnost korekcije sve dok pacijent ne prihvati predloženu terapiju i to sve prije početka brušenja zuba. Preko modela s *wax-upom* uzimamo otisak silikonom koji će nam omogućiti probu budućeg rada u ustima pacijenta što još nazivamo i *mock-upom*. U dobiveni silikonski ključ utisnemo kompozitni materijal za privremene radove ili tekući kompozit te sve postavimo preko pacijentovih zuba u ustima. Stvrdnjavanjem smole dobivamo privremeni nadomjestak koji predstavlja prijedlog budućega protetskoga rada (21, 22).



Slika 4. *Wax-up* na modelu. Preuzeto s dopuštenjem: izv. prof. dr. sc. Marka Jakovca

*Mock-up* nam služi kao vodilja kojim možemo odrediti opseg brušenja tvrdoga zubnog tkiva uz njegovu maksimalnu poštedu. Nadomjestak dobiven izradom *mock-upa* možemo provjeriti funkcijski i estetski u usnoj šupljini pri čemu ćemo provjeriti dužinu zuba, položaj u odnosu na usnicu te izgovor glasova. U ovoj fazi moguće su korekcije dok oboje, terapeut i pacijent, nisu zadovoljni estetskim i funkcijskim komponentama budućeg rada (21).



Slika 5. *Mock-up*. Preuzeto s dopuštenjem: izv. prof. dr. sc. Marka Jakovca

## 3.2. Terapija ljuskama

### 3.2.1. Keramičke ljuske

Estetske ljuske predstavljaju minimalno invazivne protetske nadomjestke koje prekrivaju vestibularnu plohu zuba. U širem smislu riječi, danas su u primjeni palatinalne i okluzalne ljuske (23). Pri planiranju ljusaka možemo koristiti dijagnostičko navoštavanje u dentalnom laboratoriju ili pak digitalne metode planiranja poput *digital smile designea*.

Indikacije za izradu estetskih ljusaka su promjena boje, oblika, nagiba i dužine zuba, zatvaranje dijastema između zuba te zaštita preostalog tvrdog zubnog tkiva od trošenja atricijom i erozijom. Pri promjeni nagiba, oblika i dužine zuba uvijek se služimo dijagnostičkim navoštavanjem ili *wax-upom* te *mock-upom* kako bismo maksimalno poštedjeli i očuvali tvrdo zubno tkivo, provjerili ima li za nadomjestak mjesta, osobito tijekom funkcijskih kretnji te je li budući izgled ljuske estetski prihvatljiv (22). Indikacije za izradu ljusaka kod pacijenata s AI vrlo su ograničene, a zahtijevaju dovoljnu količinu preostale cakline adekvatne tvrdoće.

Kontraindikacije za izradu ljusaka su visok karijesni indeks, loša oralna higijena koja rezultira upalom gingive, veliki ispuni na zubima i bruksizam te avitalni zubi (22).

Brušenje za ljuske uobičajeno se radi preko *mock-upa*, pri čemu upotrebljavamo svrdla za markaciju dubine od 0,3 do 0,5 mm. Cervikalno preparacija završava u razini gingive ili epigingivno (22, 23). Klasična preparacija za ljusku zahtijeva brušenje u dubinu od 0,6 mm, dok minimalna iznosi svega 0,3 mm (22).

Razlikujemo tri osnovne preparacije:

- prozorska (*window*) preparacija kod koje se brusi samo vestibularna ploha zuba; ovakva je preparacija minimalno invazivna, no često puta ograničavajuća ukoliko zuba želimo promijeniti duljinu ili pak želimo naglasiti estetiku incizalnoga brida
- *butt joint* preparacija obuhvaća brušenje vestibularne plohe zuba sa skraćanjem incizalnoga brida za oko 1 – 1,5 mm pri čemu je prijelaz prema palatinalno oštar i ravan, dok je prijelaz prema vestibularno zaobljen kako ne bi došlo do nastanka stresa u keramici i posljedično njezina pucanja
- zub za ljusku možemo pripremiti i brušenjem vestibularne plohe zuba, skraćanjem incizalnoga brida u vrijednosti od 2 mm i izradom stepenice na palatinalnoj plohi; ova je preparacija iznimno komplicirana te u doba adhezivnog cementiranja za nju nema potrebe stoga se danas i rijetko rabi (22, 23).

U postupku brušenja treba paziti da ne dođe do ekspaniranja dentina. Dentin je naime elastičan te pri funkciji dolazi do njegova savijanja, što će rezultirati odcementiravanjem ili lomom ljuske. Također, caklina omogućuje 10 puta jaču adheziju od dentina, stoga je vrlo važno da caklina bude na što većoj površini zuba, osobito na granicama preparacije (22).

Najčešće rabljeni materijal za izradu keramičkih ljusaka jesu glinična i staklokeramika koje pripadaju silikatnoj keramici i cirkonij-oksida keramika koja pripada skupini oksidnih keramika (24). Glinična keramika ima najbolja estetska svojstva jer zbog velikog udjela staklene matrice i male količine dispergiranih kristala propušta veliku količinu svjetlosti te pokazuje iznimna optička svojstva (22, 24). Danas se ljuske sve češće izrađuju od staklokeramike zbog jednostavnije i brže tehnike izrade, pri čemu najčešće upotrebljavamo litij-disilikatnu keramiku koja se može obrađivati strojnim putem, odnosno glodanjem prethodno prefabriciranih blokova. Indicirana je kod izrade estetskih ljusaka kojima želimo promijeniti boju zuba jer možemo birati prozirnost bloka, što je indikacija u terapiji pacijenata s *amelogenesis imperfecta* (22, 23).

Cementiranje ljusaka provodi se adhezivnom tehnikom koja zahtijeva pripremu nadomjestka i zuba. Priprema zuba podrazumijeva jetkanje cakline 37% ortofosfornom kiselinom i nanošenje adheziva, dok priprema nadomjestka obuhvaća odmašćivanje, jetkanje 10% fluorovodičnom kiselinom i nanošenje silana koji ostvaruje kemijsku vezu između SiO<sub>2</sub> iz keramike i bis-GMA polimera iz kompozitnog cementa. Pravilnim odabirom cementa možemo korigirati ili zamaskirati boju zuba što je bitno kod pacijenata s AI, stoga često puta odabiremo opaktni cement. U konačnici slijedi i polimerizacija svjetlosno polimerizirajućeg kompozitnog cementa (22).

Keramičke ljuske izrađujemo kod pacijenata s *amelogenesis imperfecta* u stadiju trajne denticije kako bismo zaštitili tvrdo zubno tkivo i ostvarili odličnu estetiku.

### **3.2.2. Kompozitne ljuske**

Kompozitne ljuske u usporedbi s keramičkima omogućuju kliničaru veću kontrolu nad cijelim postupkom izrade ljusaka, izbor boje i oblika i mogućnost korekcije ukoliko inicijalni oblik i boja ne odgovaraju pacijentu. Indikacije za njihovu izradu su zubi nepravilna oblika i položaja, prisutnost dijastema te pacijenti s hipoplazijom cakline i diskoloracijom. Kontraindikacije su visok rizik za nastanak karijesa, dubok zagriz, bruksizam te nedovoljna količina cakline (18).

Kompozitne ljuste mogu se podijeliti prema tehnici izrade na direktne – koje se izrađuju direktno u ustima pacijenta te indirektne – koje izrađuje dentalni tehničar u zubotehničkome laboratoriju. U ovome pregledu osvrnut ćemo se na indirektne ljuste. Također, njihova podjela može biti na *non-prep* i *prep* ljuste.

*Non-prep* ljuste su ljuste debljine 0,5 mm kojima korigiramo boju i oblik zuba nepromijenjene boje bez brušenja. Preciznije je reći kako se radi o minimalnome brušenju cakline kojim odstranjujemo površinske caklinske prizme i time omogućavamo bolju adheziju između ljuste i zuba korištenjem kompozitnoga cementa. Indikacije za *non-prep* ljuste su promjena morfološkoga izgleda zuba, točnije njihova oblika i veličine, osobito kod zuba koji su postavljeni lingvalno, zuba koji su manjih dimenzija nego uobičajeno te kod gubitka tvrde zubne supstance kao posljedica erozije i abrazije (22, 25).

Kompozitne ljuste koje zahtijevaju brušenje indicirane su kada je potrebno osigurati prostor za smještaj kompozitnoga materijala, što je osobito bitno kod diskoloriranih zuba kada kompozitom želimo zamaskirati boju prirodnoga zuba (25).

Preparacija zuba za indirektne kompozitne ljuste identična je kao i za keramičku ljustu te iznosi 0,3 mm dubine u caklini. Kod opsežnijih preparacija smatra se da je dovoljno ukloniti 0,1 mm zubnog tkiva u cervikalnoj trećini, 0,2 – 0,5 mm u središnjoj trećini te 0,7 – 1,0 mm u području incizalnoga brida. Nakon brušenja uzima se otisak koji tehničaru omogućuje izradu radnoga modela na kojemu oblikuje buduću kompozitnu fasetu (18).

Izradom kompozitnih ljustaka u dentalnome laboratoriju omogućena je potpuna polimerizacija kompozita sa svih strana te se izbjegava kontrakcija kompozita koja se uobičajeno događa pri njegovoj upotrebi i polimerizaciji u ustima (26). Ipak, njihovi su nedostaci inferiorna estetika i brže trošenje pa se smatraju samo kao prijelazna varijanta prije izrade keramičkih ljustaka. Njihova je prednost laka reparatura u slučaju frakture.

Cementiranje se provodi adhezivnom metodom koja zahtijeva pripremu zuba jetkanjem 37% ortofosfornom kiselinom i nanošenjem adheziva, ljusta se pjeskari i premazuje adhezivom, a sve se potom cementira kompozitnim cementom (26).

Direktne ili indirektne kompozitne ljuste mogu se primjenjivati u stadiju mješovite denticije u pacijenata s *amelogenesis imperfecta* kako bi se poboljšala estetika i morfologija krune zuba te uspostavio aproksimalni kontakt između susjednih zuba. Ljuste možemo prilagođavati pacijentu sukladno postupnoj erupciji zuba (16).

### 3.2.3. Kruti ispun

Kruti ispun predstavlja skupinu nadomjestaka kojima nadoknađujemo zubnu krunu, odnosno prvenstveno fisurni sustav te jednu ili više kvržica, a njima opskrbljujemo pretkutnjake i kutnjake. Pripadaju neizravnim restauracijama, a dijelimo ih na *inlay*, *onlay* i *overlay*. Kruti se ispun izrađuje izvan pacijentovih usta, na modelima u dentalnome laboratoriju nakon čega se gotov rad unosi u kavitet u krutom stanju i na kraju cementira (23).

Dijelimo ih na:

- a) *inlay* – obuhvaća ispune I. i II razreda prema Blacku, odnosno nadoknađuje dio ili cijeli fisurni sustav bez kvržica zuba
- b) *onlay* – obuhvaća ispune II. razreda po Blacku i jednu kvržicu zuba, odnosno nadoknađuje dio ili cijeli fisurni sustav i jednu ili više kvržica zuba
- c) *overlay* – nadoknađuje dio ili cijeli fisurni sustav te 3 ili više kvržica zuba (23, 26).

Indikacije za krute ispune su istovjetne su onima za klasične ispune. Kontraindikacija je pak mala klinička kruna koju osobito često nalazimo kod pacijenta s *amelogenesis imperfectom* te široke i visoko postavljene pulpne komorice. Za primjenu neadhezijskih *inlaya* poput primjerice metalnih, potrebna je zadovoljavajuća retencija koja se postiže opsežnijim brušenjem. Ako rabimo adhezijske *inlaye*, poput keramičkih ili kompozitnih, opseg brušenja ovisi od potrebnoj debljini materijala kako bi se spriječilo njegovo pucanje, što ponovno zahtijeva višu kliničku krunu (26). U kontraindikacije svrstavamo i visok karijesni indeks, slabu kontrolu plaka, devitalizirane zube sa stijenkama tanjim od 2 mm te parodontopatiju III. i IV. stupnja (22, 26). Prednosti krutih ispuna njihova su bolja mehanička i estetska svojstva što ponajprije ovisi o odabiru materijala za izradu neizravnog ispuna te bolja zaštita kvržica od pucanja pri primjeni *onlaya* i *overlaya*. Glavni nedostatak je opsežnije brušenje zdravoga zubnog tkiva (22).

Prema materijalu izrade krute ispune možemo podijeliti na kovinske, kompozitne i keramičke. Kovinski nadomjesci najčešće su izrađeni od plemenitih legura poput zlata koje pokazuje izvrsnu marginalnu adaptaciju, funkcijsku trajnost i mali broj sekundarnih karijesa. Trošenje zlatnoga *inlaya* slično je trošenju cakline, čime ne dolazi do abrazije zuba antagonista (26). Kompozitni ispun pokazuju sklonost bržemu trošenju i nastanku diskoloracije zbog poroznosti strukture samoga materijala (26). Keramički kruti ispun mogu biti izrađeni od litij-disilikatne staklokeramike i cirkonij-oksidge keramike, tehnikom prešanja ili CAD-CAM tehnologijom.



Preparacija za kruti ispun ponajprije ovisi o odabiru materijala, kako bismo osigurali estetsku i funkcijsku trajnost nadomjestka (23). Brušenje za kompozitni i keramički *inlay* prati Blackove principe preparacije zuba za I. i II. razred. Koristeći divergentna svrdla, oblikujemo retencijski kavitet čija dubina i širina iznosi 1,5 do 2 mm, a stijenke kaviteta imaju kut divergencije u iznosu od 10 – 12°, čime se omogućava dosjed i pravilno pozicioniranje krutog ispuna. Dno preparacije mora biti ravno, a rubovi dna kaviteta moraju biti zaobljeni prema aproksimalnim stijenkama. Rubovi kaviteta prema okluzalnoj ili aproksimalnoj plohi ne smiju se zakositi kako posljedično ne bi došlo do pucanja rubova keramike (26, 23). Prilikom izrade *onlaya* potrebno je sniziti neradnu kvržicu za 1 mm, a radnu za 1,5 mm (26). Preparacija ne smije prelaziti 1/3 širine zuba, a preostale stijenke ne smiju biti tanje od 1 mm. Pri izradi kovinskoga krutog ispuna, potrebno je dodatno i zakositi prijelaz bočnih stijenki kaviteta na okluzalnu površinu. Prijelaz se tako zakošava pod kutem od 30 do 45° kako bi se osigurala marginalna adaptacija zlatnog *inlaya* (26). Nakon brušenja otisak možemo uzeti elastomerom ili CAD-CAM-om.

Cementiranje kompozitnoga i keramičkog krutog ispuna provodi se adhezivnom tehnikom, a cementiranje metalnog *inlaya*, *onlaya* i *overleya* provodi se konvencionalnim cementima (22).

Primjena *onlaya* indicirana je u pacijenata s AI kako bi se sačuvala tvrda zubna struktura na stražnjim zubima, a njihova izrada moguća je i prije potpune erupcije zuba. Studija provedena na 12 djece, u dobi od 7 do 18 godine života, pokazala je da pacijenti uspostave pravilnu okluziju već tri mjeseca nakon cementiranja krutih ispuna, a pomoću krutih ispuna na ovaj način čuvamo vertikalnu dimenziju okluzije sprečavajući pretjerano trošenje zubnoga tkiva (16).

#### **3.2.4. Table top**

*Table top* ili okluzalne ljuste pripadaju minimalno invazivnim protetskim nadomjestcima koje koristimo za uspostavu nove visine zagriža u pacijenata s AI i štitimo preostalo zubno tkivo od trošenja atricijom. Terapija započinje *wax-upom* koji nam služi za probu rada u ustima, a zub se brusi preko *mock-upa* čime smanjujemo potrebno brušenje i maksimalno čuvamo caklinu koja će osigurati adheziju i trajnost nadomjestka. Brušenjem moramo osigurati da su svi vanjski rubovi preparacije oštri, a da je sve ispod okluzalne ljuste zaobljeno kako ne bi došlo do pojave napetosti i posljedično pucanja keramike (23).

### 3.3. Terapija privremenim krunicama

#### 3.3.1. Prefabricirane metalne krunice

Krunice od nehrđajućeg čelika ili prefabricirane metalne krunice mogu se prilagoditi svakom mliječnom kutnjaku i cementirati kako bi se osigurala trajna restauracija. Restauracije ovog tipa su učinkovite i traju sve do prirodne ekfolijacije zuba, stoga su indicirane u pacijenata s *amelogenesis imperfectom* kada drugim materijalom ne možemo osigurati trajnost ispunjena sve do prirodne izmjene zuba. Njihova primjena indicirana je na mliječnim i mladim trajnim zubima kako bi se isti zaštili od trošenja, što bi posljedično dovelo do snižavanja vertikalne dimenzije okluzije te u slučaju infraokluzije i kada želimo očuvati mezio-distalni prostor u zubnome luku (27). Primjenom krunica sprječavamo i razvoj preosjetljivosti, čuvamo funkciju žvakanja i štitimo zube od nastanka karijesa. Kontraindicirane su kod uznapredovale resorpcije korijena koja upućuje na skorašnju ekfolijaciju mliječnog zuba, pacijenata alergičnih na sastojke čeličnih krunica i kod postojanja periapikalnog ili interradikularnog prosvjetljenja na radiološkoj snimci (27).

Čelične krunice nemaju zadovoljavajuć izgled, stoga se danas češće upotrebljavaju one s fasetom koja odgovara boji prirodnoga zuba (27). Nedostatak fasetiranih krunica svakako je visoka mogućnost odlamanja fasete.

Konfekcijske krunice svojim izgledom i veličinom oponašaju morfološki oblik zuba, a moraju imati zadovoljavajuća mehanička svojstva i biti biokompatibilne te omogućavati pacijentu ispravno održavanje oralne higijene. Svojim oblikom i izradom moraju osigurati precizan dosjed i zaštili zub od termičkih podražaja (22). Prefabricirane krunice primjenjujemo u razdoblju mješovite denticije kada je pacijent dovoljno kooperabilan za pripremu zuba i postavljanje nadomjestka, a postupak izvodimo jednopojetno.

Postupkom brušenja uklanja se 2 do 3 mm s okluzalne plohe ili onoliko tvrdoga zubnog tkiva da bi zub bio u infraokluziji, kako bismo dobili prostor za smještaj krunice koja će ostvarivati kontakt sa zubom antagonistom. Potom je potrebno oblikovati i aproksimalne plohe zuba koje moraju biti konvergentne prema okluzalno po završetku preparacije kako bi se osigurao pravilan dosjed nadomjestka (27).

Prefabricirane krunice dolaze u standardiziranim veličinama koje odgovaraju zubu na koji se postavljaju. Pri probi krunice istu prvo postavimo s lingvalne strane i onda ju rotirajućim pokretom prema bukalno adaptiramo na zub. Kada čujemo zvuk „klika“, znamo da je krunica

pravilno sjela. Rubove krunice potrebno je zaobliti tako da budu glatki i bez oštih prijelaza, a preporučuje se da krunica završi 1 mm ispod ruba marginalne gingive (27).

Cementiranje se provodi staklenoionomernim, polikarboksilatnim ili cink-fosfatnim cementom.

### 3.3.2. Polikarbonatne konfekcijske krunice

Polikarbonatne konfekcijske krunice koriste se u opskrbi prednjih zuba pacijenata s AI u razdoblju mliječne i mješovite denticije. Prikladne su za uporabu i kada nedostaje dovoljna količina cakline potrebna za adheziju jer se retencija ostvaruje njihovim potpunim prekrivanjem zuba i primjenom cementa. Estetski su prihvatljive kao privremeno rješenje te ne zahtijevaju veliki financijski izdatak (16).

Postupak izrade započinje brušenjem zuba nakon čega slijedi uzimanje alginatnog otiska. Alginatni otisak služi za izradu sadrenoga modela, a pomoću ključa iz seta polikarbonatnih krunica odabire se prikladna veličina privremene krunice nakon čega se krunica odvaja od ključa i postavlja na brušeni bataljak zuba. Važno je prilagoditi gingivalni dosjed krunice. Potom slijedi izolacija bataljka i unošenje zamiješanog akrilata u polikarbonatnu krunicu koja se zatim postavlja na bataljak, pažljivo istiskujući višak akrilata. Polimerizirana se krunica potom odvaja od sadrenog bataljka, višak materijala se uklanja, a krunica se polira (28).

Za cementiranje se rabi cink-oksidi eugenolni cement.

### 3.4. Terapija krunicama

Krunica je terapijsko sredstvo načinjeno od aloplastičnoga materijala koje prekriva brušeni dio zuba, a koristimo je za ispravljanje boje, oblika, položaja i veličine zuba. Izrada krunica ima za cilj održati prirodnu okluziju i artikulaciju te uspostaviti cjelovit zubni niz (22). Krunice čine sastavni dio terapije *amelogenesis imperfecta* koja se provodi u trajnoj denticiji jer opsežnijim brušenjem zuba potrebnim za izradu krunice postoji rizik od otvaranja velike pulpne komorice, osobito kod niskih kliničkih kruna u mlađih pacijenata s dijagnozom AI.

Osnovne indikacije za izradu krunica su estetske, protektivne, profilaktičke i protetske. Kontraindikacije za izradu krunica su nesanimirani karijesom destruirani zubi, parodontopatije III.

i IV. stupnja te gingivitis, neadekvatno endodontski liječeni zubi i zubi s radiološki vidljivim apikalnim prosvjetljenjem (22).

Odabir materijala za izradu krunica ovisi o ekonomskom statusu pacijenta, estetskim zahtjevima nadomjestka, građi i sastavu materijala te nalazili li se nadomjestak u prednjem ili stražnjem segmentu zubnoga luka.

### 3.4.1. Potpuno keramičke krunice

Potpuno keramičke krunice omogućuju zadovoljavanje maksimalnih estetskih zahtjeva, stoga su prikladne u frontalnome, ali stražnjem segmentu zubnoga luka. Vrsta materijala od kojega se izrađuju potpuno keramičke krunice može biti silikatna i oksidna keramika.

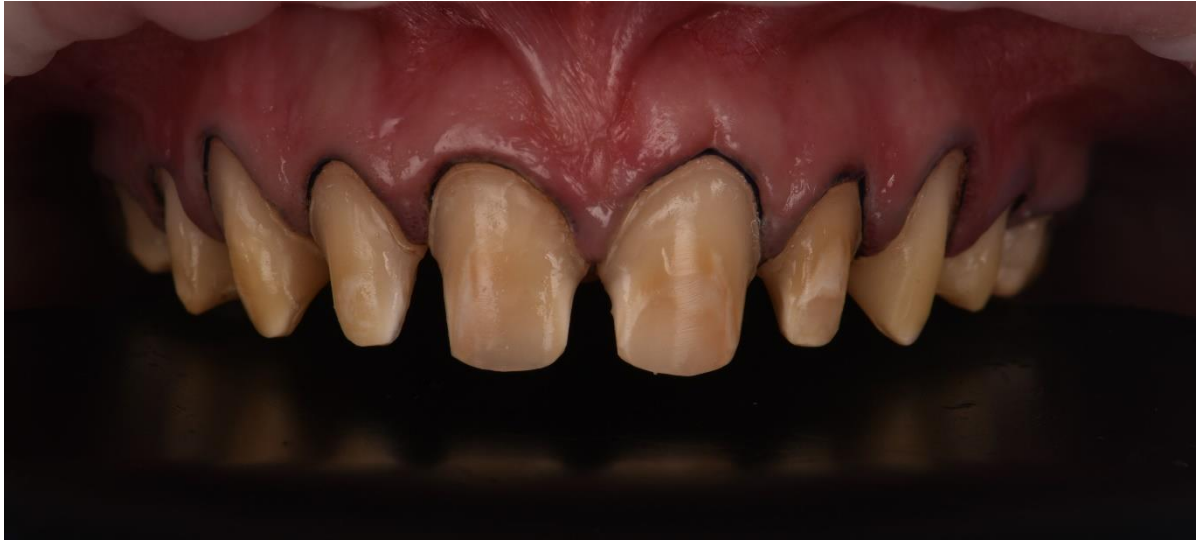Silikatna se keramika dijeli na gliničnu i staklokeramiku (24). Veći udio kristala pridonosi estetskim, a veći udio stakla mehaničkim svojstvima keramike. Glinična keramika ima velik udio staklene matrice, a malu količinu kristalne faze, propušta veliku količinu svjetlosti, stoga je materijal s najboljim optičkim svojstvima. Staklokeramika je polikristalični materijal koji nastaje kontroliranom kristalizacijom stakla na visokoj temperaturi pri čemu nastaju kristali raspršeni unutar staklene matrice. Danas na tržištu postoji *IPS Empress 2* ili litij-disilikatna staklokeramika u kojoj kristali litij-disilikata čine oko 70% volumena te *IPSe.max* čiji je sastav sličan *Empress 2* keramici (22). Staklokeramika primjenjuje se u izradi pojedinačnih krunica na zubima u prednjemu i stražnjem segmentu zubnog niza.

U skupinu oksidnih keramika ubrajamo aluminij-oksidnu i cirkonij-oksidnu keramiku. Njihova su najvažnija svojstva lomna žilavost, otpornost na trošenje i visoke temperature, korozivna postojanost i iznimna mehanička svojstva (22). Možemo je koristiti za izradu osnovne konstrukcije potpuno keramičkoga nadomjestka u dvoslojnim sustavima ili punom obliku kao monolitni nadomjestak pri izradi krunica i mostova u prednjoj i stražnjoj regiji, osobito kada želimo zamaskirati boju prirodnoga zuba (23). Oksidna se keramika obrađuje strojnim putem u glodalici, gdje pravilnim pozicioniranjem nadomjestka unutar bloka unaprjeđujemo njegovu estetiku (22).

Brušenje zuba za potpuno keramičku krunicu zahtijeva skraćivanje incizalnoga brida za 1,5 – 2 mm, a okluzalno je potrebno ukloniti 1,5 – 2 mm tvrdog zubnog tkiva, dok je osobito opsežnije brušenje potrebno kod radne kvržice. Aproksimalno uklanjamo 1 – 1,5 mm za silikatnu keramiku te 0,8 mm za oksidnu keramiku. Zaobljenu stepenicu primjenjujemo kod materijala čija je savojna čvrstoća veća od 350 MPa poput litij-disilikatne keramike, staklom

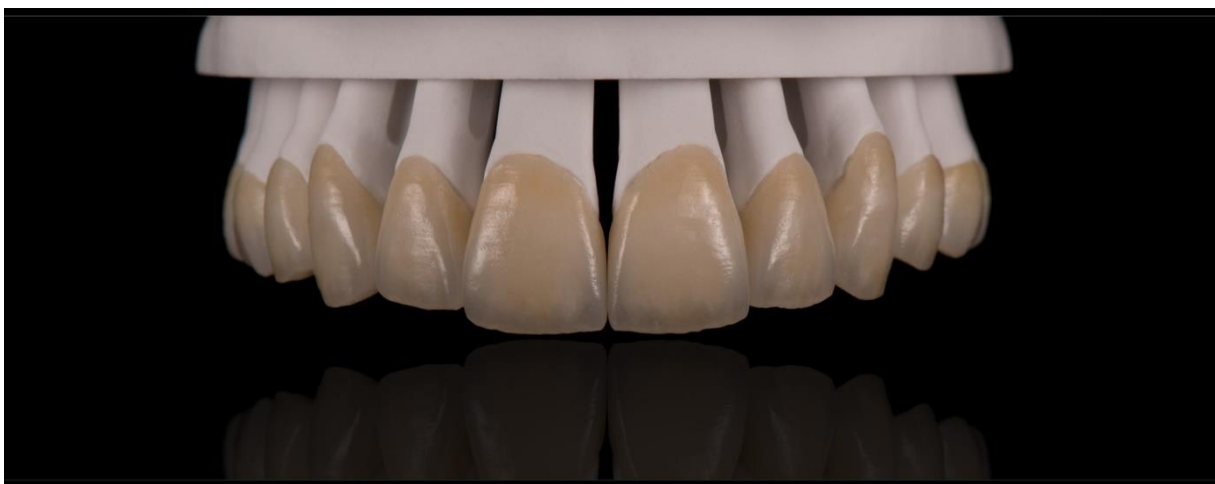infiltrirane oksidne keramike i polikristalične oksidne keramike, dok pravokutnu stepenicu radimo kod odabira materijala čija je savojna čvrstoća manja od 350 MPa poput glinične keramike. Stepenicu veličine 1 mm smještamo u razini – epigingivno ili iznad razine gignive – supragingivno kako bismo očuvali zdravlje parodonta (22, 23).

Cementiranje silikatne keramike provodi se adhezivnom tehnikom, dok oksidnu keramiku cementiramo konvencionalnim metodama.

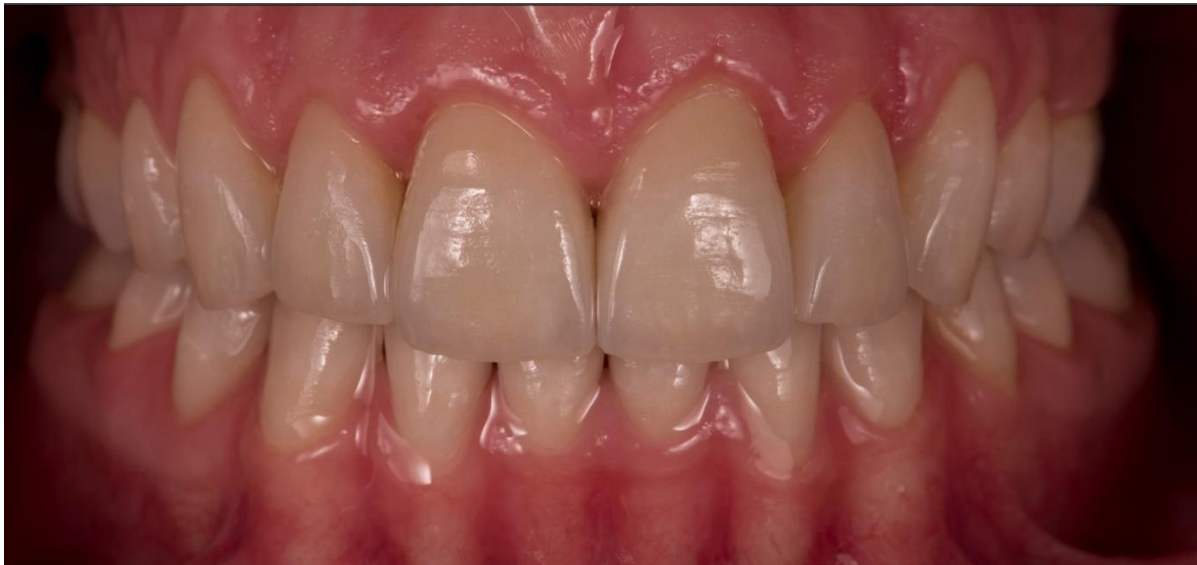

Slika 6. Preparacija za potpuno keramičke krunice. Preuzeto s dopuštenjem: izv. prof. dr. sc. Marka Jakovca

Potpuno keramičke krunice koristimo u terapiji *amelogenesis imperfecte* ponajprije u frontalnom segmentu jer omogućavaju postizanje vrhunske estetike gdje i pravilnim odabirom materijala poput cirkonij-oksidne keramike možemo zamaskirati prirodnu boju zuba.



Slika 7. Potpuno keramičke krunice na modelu. Preuzeto s dopuštenjem: izv. prof. dr. sc. Marka Jakovca



Slika 8. Cementirane potpuno keramičke krunice. Preuzeto s dopuštenjem: izv. prof. dr. sc. Marka Jakovca

### 3.4.2. Metal-keramičke krunice

Metal-keramika podrazumijeva napečenje keramike na metalnu konstrukciju koja će osigurati čvrstoću i postojanost rada pod opterećenjem, dok će keramika pridonijeti estetskome izgledu protetskoga rada (22). Metal-keramičke krunice primjenjuju se kod odraslih pacijenata s *amelogenesis imperfectom* prvenstveno u stražnjoj regiji, iako mogu biti terapijsko sredstvo u fronti nešto inferiornijih estetskih karakteristika u odnosu na potpuno keramičke krunice. Kontraindikacije za njihovu izradu su karijes, periapikalne bolesti i bolesti mekih tkiva.

Brušenjem stvaramo zaobljenu stepenicu širine 0,8 – 1,2 mm koju smještamo epigingivno ili češće subgingivno kako bismo sakrili metalni rub krunice ispod razine zubnoga mesa, no ne dublje od 0,5 mm kako ne bismo narušili biološku širinu i zdravlje parodontnoga tkiva (22, 23). Vestibularno uklanjamo 1,5 mm tvrdoga zubnog tkiva, a incizalni brid i centralne kvržice skraćujemo za 2 mm, dok potporne kvržice skraćujemo za 1,5 mm (22).

Cementiranje se provodi konvencionalnom tehnikom korištenjem staklenoionomernog ili cink-fosfatnog cementa.

Metal keramičke krunice mogu se primjenjivati kod odraslih pacijenata s AI na prednjim i stražnjim zubima, no zbog opsežnijeg brušenja ne primjenjuju se kod mlađih pacijenata s AI zbog velike pulpne komorice i niskih kliničkih kruna. Analizom radioloških snimaka možemo utvrditi kada je pravo vrijeme za izradu krunica (16).

### **3.4.3. Potpuno kovinske krunice**

Potpuno kovinska krunica izrađuje se od plemenite, poluplemenite i neplemenite legure i predstavlja najdugovječniji fiksno protetski nadomjestak. Indikacije za njezinu izradu su protektivne, protetske i profilaktičke. Tijekom izrade potpuno kovinske krunice uklanja se manja količina tvrdoga zubnog tkiva u usporedbi s estetskim krunicama stoga je moguća njihova izrada na niskim kliničkim krunama. One ne zadovoljavaju estetske potrebe pacijenta, stoga su indicirane na stražnjim zubima odraslih pacijenata s AI (22).

Brušenjem se oblikuje zaobljena stepenica širine od 0,3 – 0,5 mm dok okluzalno snižavamo za 1 mm potpornu i 1,5 mm centralnu kvržicu (22).

Cementiranje se provodi konvencionalnom tehnikom koristeći staklenoionomerni ili cinkfosfatni cement.

### **3.4.4. Fasetirane krunice**

Fasetirana krunica je lijevana metalna krunica s polimernom fasetom na vestibularnoj plohi koja izgledom i bojom oponaša prirodni zub. Indikacije za njezinu izradu odgovaraju općim indikacijama za izradu krunica, dok su kontraindikacije vezane uz stanje potpornoga i tvrdog zubnog tkiva (23). Primjenjuju se na zubima prednjega i stražnjeg segmenta. Polimerna faseta nema postojanu boju, oblik i položaj, učestalo stvaranje rubne pukotine između fasete i metala dovodi do plavičaste diskoloracije i odlamanja fasete te lošija mehanička svojstva samo su neki od brojnih nedostataka ove krunice koji su ju gotovo istisnuli iz upotrebe (22).

Brušenje za fasetiranu krunicu zahtijeva uklanjanje 1 – 1,5 mm s vestibularne plohe. Incizalni se brid skraćuje za 1,5 mm, dok se potporne kvržice skraćuju za 1,5 mm, a artikulacijske za 1 mm. Pri izradi fasetirane krunice na stražnjim zubima, zbog estetskih razloga, fasetu možemo proširiti i na okluzalnu plohu zuba koju je iz tog razloga potrebno skratiti za 1,5 – 2 mm (22).

Cementiranje se provodi konvencionalnom tehnikom koristeći staklenoionomerni ili cinkfosfatni cement.

### 3.5. Most

Most je fiksno protetsko terapijsko sredstvo kojim nadoknađujemo izgubljene žvačne jedinice, ostvarujemo dugotrajnu žvačno-funkcijsku, fonetsku, estetsku i profilaktičku terapiju i rekonstruiramo stomatognatni sustav (23).

Most predstavlja terapiju izbora kod odraslih pacijenata s *amelogenesis imperfectom*. Kliničkim pregledom pacijenata s AI često uočavamo hipodonciju pojedinih zuba, a učestalo dolazi i do preranog gubitka prvih trajnih molara kao posljedice trošenja mekog, nezaštićenog dentina sve do razine gingive, što u konačnici zahtijeva ekstrakciju takvog zuba. Prve trajne molare možemo nadomjestiti izradom mosta čime istovremeno protetski opskrbljujemo i štitimo susjedne zube nosače od trošenja atricijom.

Indikacija za izradu mosta stoga je gubitak jednoga ili većeg broja zubi. U prednjem segmentu početna indikacija je estetska i fonetska, a potom žvačno-funkcijska. Ona je pak primarna u stražnjem segmentu. Nadoknada zuba koji nedostaje ima profilaktičku indikaciju kako bismo spriječili nastanak patoloških promjena na svim zubima zubnog niza, a uspostavljenjem njegove cjelovitosti preveniramo i nastanak okluzijskih promjena.

Prilikom odabira gradivnoga materijala za izradu mosta u obzir uzimamo nekoliko faktora, a to su smještaj mosta odnosno je li riječ o prednjoj ili stražnjoj regiji zubnoga luka, broj članova odnosno međučlanova, pacijentov spol (žene stvaraju manje žvačne silne), prisutnost protetskoga rada u suprotnoj čeljusti, širina prostora za smještaj materijala ukoliko su zubi nagnuti, rotirani i sl.

Prema kriteriju gradivnoga čimbenika u današnjoj kliničkoj primjeni izrađuju se metalni mostovi, nemetalni mostovi i kombinirani mostovi.

Mostovi izrađeni od plemenitih i neplemenitih legura danas se rijetko upotrebljavaju, a najčešće su indicirani u distalnim područjima zubnog luka. Zlatne legure tipa II koriste se za izradu mostova malog raspona koji ne trpe veliko opterećenje i s masivnim nosačima te mostova kod kojih se tijelo mosta nalazi u ravnoj liniji između nosača. Legure tipa III koriste se za izradu mostova velikoga raspona gdje dolazi do razvoja većih sila naprezanja. Metalni se mostovi mogu izraditi i iz paladij-srebrnih i krom kobalt legura (30).

Nemetalni mostovi mogu biti načinjeni od staklokeramike i oksidne keramike. Litij-disilikatna keramika pogodna je za izradu tročlanih mostova završno sa drugim pretkutnjakom (22). Cirkonij-oksidna keramika koristi se pri izradi mostova kraćeg i šireg raspona u frontalnom i lateralnom segmentu zbog njenih odličnih mehaničkih svojstava (22). Aluminijska oksidna keramika može se koristiti za izradu tročlanih mostova u prednjemu dijelu zubnog niza



(In Ceram Alumia) (24). Akrilatni mostovi najčešće predstavljaju privremeno rješenje te služe kao dijagnostičko sredstvo za postupno ispitivanje tolerancije temporomandibularnog zgloba na promjenu vertikalne dimenzije.

Metal-keramički mostovi primjenjuju se kod premošćivanja kraćih raspona koji uključuje do tri zuba, kao polukružni mostovi s adekvatnim rasporedom nosača i pri izradi mostova na implantatima.

Opseg brušenja zuba za izradu mosta ovisi o gradivnome čimbeniku mosta, a postupkom brušenja važno je uspostaviti paralelnost zuba nosača mosta.

Dugoročni uspjeh protetske terapije zahtijeva pravilno provođenje oralne higijene, održavanje parodontnog zdravlja i okluzijske stabilnosti uz redovite stomatološke kontrole (19).



*Amelogenesis imperfecta* primarno zahvaća formaciju cakline, no očituje se i mnogobrojnim kliničkim manifestacijama poput visoke incidencije za nastanak karijesa, rapidne atricije, prekomjernoga nakupljanja kamenca i gingivalne hiperplazije. Narušena funkcija žvakanja, izražena dentalna preosjetljivost i niske kliničke krune zuba, posljedica su atricije ili nedostatne erupcije zuba.

Pravilna se dijagnoza postavlja na temelju anamneze, kliničkoga pregleda, utvrđivanja načina nasljeđivanja i radiološke dijagnostike (14).

Terapija pacijenta s AI zahtijeva multidisciplinarni pristup u rehabilitaciji cijeloga stomatognatnog sustava u svrhu restauracije funkcije, estetike, vertikalne dimenzije okluzije i korekcije malokluzije. Tijekom terapije u obzir treba uzeti pacijentovu dob, oralnohigijenske navike, kvalitetu života, parodontni status, anatomiju zuba, količinu preostale zubne strukture i mogućnost provođenja ortodontske terapije.

Terapija uključuje preventivnu fazu, restaurativnu fazu i protetsku fazu (31, 19).

Preventivna faza terapije ima za cilj educirati roditelje i djecu o pravilnome provođenju oralne higijene. Površina cakline pacijenata s AI obično je hrapava, što rezultira akumulacijom prekomjerne količine plaka, a njegovo redovito i pravilno uklanjanje prevenira nastanak karijesa i parodontne bolesti (19). Istraživanja su pokazala da se slaba otpornost na karijes očituje u pacijenata s hipoplastičnom i hipomineraliziranom *amelogenesis imperfectom* (32).

U mještovitoj denticiji važno je očuvati zubnu strukturu i vertikalnu dimenziju, vitalnost zuba, smanjiti preosjetljivost i poboljšati estetiku (16). U trajnoj denticiji primjenjuju se indirektni protetski nadomjestci, a njihov odabir ovisi o fenotipu AI i količini preostale cakline odnosno tvrdoga zubnog tkiva. Primjenom krunica osigurava se maksimalna zaštita zubnoga tkiva, vraća funkcija i ostvaruje odlična estetika (16). Pousette Lundgren i sur. utvrdili su da fiksnoprotetska terapija može biti provedena u djece, adolescenata i odraslih te da njezina rana primjena pokazuje odlične rezultate. Ranom protetskom sanacijom omogućava se i iskorištavanje širokih interdentalnih prostora kako bismo dobili krunu zuba normalne veličine uz minimalno brušenje zuba. Litij-disilikatna i cirkonij-oksidna keramika u dvogodišnjem istraživanju pokazale su jednaku stopu preživljenja. Smanjena adhezija kompozitnoga cementa kod hipomineralizirane i hipomaturirane AI izradom krunica nadilazi se ostvarivanjem mehaničke retencije (33).

U retrospektivnoj studiji, Lindunger i Smedberg utvrdili su da su svi pacijenti bili iznimno zadovoljni provedenom protetskom terapijom, a više o polovice pacijenata željelo je da se navedena terapija provede prije 16. godine života (34). Stoga, rana dijagnoza i pravovremena terapija ostvaruje odličan psihosocijalni učinak na razvoj samopouzdanja pacijenata s AI osobito u vrijeme adolescencije.

## **5. ZAKLJUČAK**

*Amelogenesis imperfecta* je nasljedni genetski poremećaj koji remeti strukturu i klinički izgled cakline, uzrokuje diskoloraciju, preosjetljivost i krhkost gotovo svih zuba mliječne i trajne denticije. Gubitak tvrde zubne strukture atricijom uzrokuje snižavanje vertikalne dimenzije okluzije, remeti funkciju žvakanja i narušava estetski izgled pacijenta.

Pravovremeno postavljena dijagnoza temeljem detaljno provede anamneze, kliničkoga pregleda te radiološke i genetske dijagnostike omogućuje provedbu adekvatne terapije od najranije životne dobi u svrhu maksimalnog očuvanja zubnoga tkiva i funkcije žvakanja, omogućavanja lakšeg provođenja oralne higijene i prevenciju destrukcije zuba karijesom te uklanjanja subjektivnih simptoma boli uzrokovanih nezaštićenim i eksponiranim dentinom.

Terapija zahtijeva multidisciplinarni pristup u liječenju koji iziskuje suradnju velikoga broja specijalista dentalne medicine. U tijeku mliječne i mješovite denticije terapija se temelji na provedbi preventivnih mjera i primjeni restaurativnih postupaka, dok u trajnoj denticiji slijedi izrada protetskih nadomjestaka.

Narušen estetski izgled zuba uzrokovan AI kod pacijenata dovodi do manjka samopouzdanja, socijalne izolacije i razvoja psiholoških problema osobito u razdoblju puberteta. U svrhu poboljšanja kvalitete života važni su pravovremeno provedeni minimalno invazivni i restaurativni stomatološki postupci u mješovitoj denticiji te protetska terapija u trajnoj denticiji.

## **6. LITERATURA**

1. Selimović – Dragaš M, Arslanagić Muratbegović A, Juloski J. Anomalije rasta i razvitka. In: Jurić H. Dječja dentalna medicina. Zagreb: Naknada Slap; 2015. p. 23-50.
2. Crawford PJ, Aldred M, Bloch-Zupan A. Amelogenesis imperfecta. *Orphanet J Rare Dis.* 2007;2(1):1-11.
3. Arshad M, Shirani G, Mahgoli HA, Vaziri N. Rehabilitation of a patient with amelogenesis imperfecta and severe open bite: A multidisciplinary approach. *Clin Case Rep.* 2019;7(2):275.
4. Lacruz RS, Habelitz S, Wright JT, Paine ML. Dental enamel formation and implications for oral health and disease. *Physiol Rev.* 2017;97(3):939-93.
5. Dumančić J. Razvoj zuba – odontogeneza: Amelogeneza. In: Brkić H, Dumančić J, Vodanović M. *Biologija i morfologija ljudskih zuba.* Zagreb: Naknada Slap; 2016. p. 31-3.
6. Gadhia K, McDonald S, Arkutu N, Malik K. Amelogenesis imperfecta: an introduction. *Br Dent J.* 2012;212(8):377-79.
7. Brkić H. Građa i funkcija zubne cakline. In: Brkić H, Dumančić J, Vodanović M. *Biologija i morfologija ljudskih zuba.* Zagreb: Naknada Slap; 2016. p. 135-139.
8. Chaudhary M, Dixit S, Singh A, Kunte S. Amelogenesis imperfecta: Report of a case and review of literature. *J Oral Maxillfac Pathol.* 2009;13(2):70.
9. Sabandal MM, Schäfer E. Amelogenesis imperfecta: review of diagnostic findings and treatment concepts. *Odontology.* 2016;104(3):245-56.
10. DeSort KD. Amelogenesis imperfecta: The genetics, classification, and treatment. *J Prosthet Dent.* 1983;49(6):786-92.
11. Klarić Sever E. Anamneza i dijagnostički postupci u restaurativnoj dentalnoj medicini, razvojne anomalije zuba, procjena stanja tvrdih zubnih tkiva. In: Tarle Z, editors. *Restaurativna dentalna medicina.* Zagreb: Medicinska naklada; 2019. p. 42-43.
12. Škrinjarić I. Genetski defekti cakline. *Acta Stomatol Croat.* 1985;19(1):57-67.
13. Brkić H, Dumančić J. Nepravilnosti zubnih kruna i korijena: Razvojne nepravilnosti zuba. In: Brkić H, Dumančić J, Vodanović M. *Biologija i morfologija ljudskih zuba.* Zagreb: Naknada Slap; 2016. p. 196.
14. Shivhare P, Shankarnarayan L, Gupta A, Sushma P. Amelogenesis Imperfecta: A Review. *J Adv Oral Res.* 2016;7(1):1-6.
15. Klarić Sever E. Izbjeljivanje zuba. In: Tarle Z, editors. *Restaurativna dentalna medicina.* Zagreb: Medicinska naklada; 2019. p. 346-7.

16. Chen CF, Hu JC, Bresciani E, Peters MC, Estrella MR. Treatment considerations for patient with Amelogenesis Imperfecta: a review. *Braz Dent Sci.* 2013;16(4):1-7.
17. Arkutu N, Gadhia K, McDonald S, Malik K, Currie L. Amelogenesis imperfecta: the orthodontic perspective. *Br Dent J.* 2012;212(10):485-489.
18. Vukelić M. Amelogenesis imperfecta – mogućnosti restauracije [master's thesis]. Zagreb: Stomatološki fakultet Sveučilišta u Zagrebu; 2018. 50 p.
19. Malik K, Gadhia K, Arkutu N, McDonald S, Blair F. The interdisciplinary management of patients with amelogenesis imperfecta – restorative dentistry. *Br Dent J.* 2012;212(11):537-542.
20. Hoods-Moonsammy VJ, Mothopi MM, Taruvingira AK, Owen CP, Howes DG. Prosthodontic management of patients with Amelogenesis Imperfecta: clinical. *S Afr Dent J.* 2012;67(7):409-412.
21. Radić T, Sablić V, Milardović Ortolan S, Mehulić K. Wax up i mock up u fiksnoprotetskoj terapiji. *Sonda.* 2012;13(24):57-59.
22. Čatović A, Komar D, Čatić A. Klinička fiksna protetika: Krunice. Zagreb: Medicinska naklada; 2015. 198 p.
23. Jakovac M, Kranjčić J, editors. Pretklinička i laboratorijska fiksna protetika. Zagreb: Stega tisak; 2020. 226 p.
24. Mehulić K, editors. Dentalni materijali. Zagreb: Medicinska naklada; 2019. 352 p.
25. Fahl N Jr, Ritter AV. Composite Veneers: The direct-indirect technique revisited. *J Esthet Restor Dent.* 2020;33(1):7-19.
26. Jakovac M. Neizravne restauracije. In: Tarle Z, editors. Restaurativna dentalna medicina. Zagreb: Medicinska naklada; 2019. p. 315-320.
27. Živojinović – Toumba V, Jack Toumba K, R. Vulićević Z, Juloski J, Beloica M. Protetika u dječjoj dentalnoj medicini: Krunice od nehrđajućeg čelika. In: Jurić Hrvoje. Dječja dentalna medicina. Zagreb: Naknada Slap; 2015. p. 238-6.
28. Schillingburg HT, Hobo S, Whitsett LD, Jacobi R, Bracket SE. Osnove fiksne protetike. 3rd ed. Chicago, Berlin, Rio de Janeiro, Tokyo: Quintessence Publishing Co; 1997. Poglavlje 15, Privremeni nadomjestci; p. 225–57.
29. Milardović Ortolan S, Medojević D, Bergman L, Viskić, J, Mehulić K. Klinički i laboratorijski tijek izrade staklokeramičke krunice. *Sonda.* 2012;13(24):88-91.
30. Zavadlav, T. Planiranje mostova u fiksnoprotetskoj terapiji [master's thesis]. Zagreb: Stomatološki fakultet Sveučilišta u Zagrebu; 2018. 49 p.



31. Roma M, Hegde P, Nandhini MD, Hegde S. Management guidelines for amelogenesis imperfecta: a case report and review of the literature. *J Med Case Rep.* 2021;15(1):1-7.
32. Sundell S. Hereditary Amelogenesis imperfecta. An epidemiological, genetic and clinical study in a Swedish child population. *Swed Dent J Suppl.* 1986;31:1–38.
33. Pousette Lundgren G, Morling Vestlund GI, Trulsson M. A randomized controlled trial of crown therapy in young individuals with amelogenesis imperfecta. *J Dent Res.* 2015;94(8):1041–7.
34. Lindunger A, Smedberg JI. A Retrospective study of the prosthodontic management of patients with Amelogenesis imperfecta. *Int J Prosthodont.* 2005;18(3):189–194.

## **7. ŽIVOTOPIS**

Ana Bogati rođena je 25. listopada 1996. godine u Virovitici. Nakon završene Opće gimnazije Petra Preradovića, 2015. godine upisuje Stomatološki fakultet Sveučilišta u Zagrebu. Tijekom dvije godine studija sudjeluje u organizaciji *European Visiting Programa*, a praktično znanje i iskustvo stječe asistiranjem u privatnoj stomatološkoj poliklinici.