

Izrada stabilizacijske udlage tehnologijom 3D printanja

Špehar, Ivan

Master's thesis / Diplomski rad

2021

Degree Grantor / Ustanova koja je dodijelila akademski / stručni stupanj: **University of Zagreb, School of Dental Medicine / Sveučilište u Zagrebu, Stomatološki fakultet**

Permanent link / Trajna poveznica: <https://um.nsk.hr/um:nbn:hr:127:477995>

Rights / Prava: [Attribution-NonCommercial 4.0 International/Imenovanje-Nekomercijalno 4.0 međunarodna](#)

Download date / Datum preuzimanja: **2025-03-19**



Repository / Repozitorij:

[University of Zagreb School of Dental Medicine Repository](#)





Sveučilište u Zagrebu

Stomatološki fakultet

Ivan Špehar

IZRADA STABILIZACIJSKE UDLAGE TEHNOLOGIJOM 3D PRINTANJA

DIPLOMSKI RAD

Zagreb, 2021.

Rad je ostvaren na Stomatološkom fakultetu Sveučilišta u Zagrebu, Zavod za mobilnu protetiku

Mentor rada: izv.prof.dr.sc. Samir Čimić, Zavod za mobilnu protetiku, Stomatološki fakultet Sveučilišta u Zagrebu

Lektor hrvatskog jezika: Ema Ivanković, mag. educ. philol. croat et philol. lat.

Lektor engleskog jezika: Barbara Kružić, mag. educ. philol. angl. et mag. educ. philol. croat.

Sastav Povjerenstva za obranu diplomskog rada:

1. _____

2. _____

3. _____

Datum obrane rada: _____

Rad sadrži: 40 stranica

8 slika

1 CD

Rad je vlastito autorsko djelo, koje je u potpunosti samostalno napisano uz naznaku izvora drugih autora i dokumenata korištenih u radu. Osim ako nije drugačije navedeno, sve ilustracije (tablice, slike i dr.) u radu su izvorni doprinos autora diplomskog rada. Autor je odgovoran za pribavljanje dopuštenja za korištenje ilustracija koje nisu njegov izvorni doprinos, kao i za sve eventualne posljedice koje mogu nastati zbog nedopuštenog preuzimanja ilustracija odnosno propusta u navođenju njihovog podrijetla.

Zahvala

Zahvaljujem svom mentoru izv. prof. dr. sc. Samiru Čimiću na svim savjetima tijekom školovanja i doprinosu u pisanju diplomskog rada.

Zahvaljujem svojim roditeljima na bezuvjetnoj ljubavi i podršci, svojoj braći na svim trenucima u kojima su stajali čvrsto uz mene. Volim Vas puno.

Hvala mojoj djevojci, koja nasmije tmuran dan! Moj si najbolji frend!

Ovaj rad posvećujem Ani Đunđek, kolegici koja nas je prerano napustila, na spomen njenom imenu i čestitosti.

IZRADA STABILIZACIJSKE UDLAGE TEHNOLOGIJOM 3D PRINTANJA

Sažetak

Stabilizacijska udlaga terapijsko je sredstvo koje se najčešće koristi u liječenju temporomandibularnih poremećaja različite etiologije, te za sprječavanje neželjenih posljedica bruksizma. Iako sami mehanizam djelovanja udlage nije do kraja razjašnjen, dokazano je ortopedsko djelovanje udlage pri osiguravanju stabilnog položaja čeljusnog zgloba, kao i relaksaciji mišića koji sudjeluju u žvakanju, te povećanje vertikalne dimenzije okluzije. S obzirom na napredak tehnologije, trenutno postoji više načina izrade stabilizacijske udlage, koji se mogu podijeliti na digitalne, analogne i njihovu kombinaciju. 3D printanje se zadnjih godina dosta koristi u dentalnoj medicini, pogotovo u stomatološkoj protetici. Svrha ovog preglednog rada je opisati konvencionalne i digitalne tehnologije za izradu udlage, te prikazati način izrade stabilizacijske udlage tehnologijom 3D printanja.

Ključne riječi: stabilizacijska udlaga, temporomandibularni poremećaji, 3D printanje

FABRICATION OF STABILIZATION SPLINT USING 3D PRINTING

Summary

Stabilization splint is a therapeutic tool that is most often used in the treatment of temporomandibular disorders of various etiologies, and also to prevent the side effects of bruxism. Even though the very mechanism of the splint has not yet been clarified, its orthopedic effect has been proven in ensuring the stable position of the temporomandibular joint, as well as the relaxation of the muscles involved in chewing, and increasing the occlusal vertical dimension. With the respect to the advancements of technology, there are currently several ways of stabilization splint production, which can be divided into digital, analog and their combination. 3D printing has been widely used in dental medicine in recent years, especially in prosthodontics. The purpose of this review is to describe conventional and modern technologies for making splints, and to describe the technique of making a stabilization splint with 3D printing technology.

Keywords: stabilization splint, temporomandibular disorders, 3D printing

SADRŽAJ

1. UVOD	1
1.1. Svrha rada	2
2. ŽVAČNI SUSTAV	3
2.1. Temporomandibularni zglob	4
2.2. Žvačni mišići	5
2.3. Ligamenti žvačnog sustava.....	6
3. TEMPOROMANDIBULARNI POREMEĆAJI.....	7
3.1. Terapija temporomandibularnih poremećaja.....	8
4. OKLUZIJSKE UDLAGE	10
5. RELAKSACIJSKA UDLAGA	12
6. STABILIZACIJSKA UDLAGA.....	15
7. KONVENCIONALNE METODE IZRADE UDLAGE.....	17
7.1. Konvencionalan način izrade udlage procesom kivetiranja	18
7.2. Konvencionalna izrada okluzijske udlage nanošenjem akrilata na foliju.....	19
8. TEHNOLOGIJA 3D PRINTANJA U IZRADI STABILIZACIJSKE UDLAGE	20
8.1. Intraoralno skeniranje.....	21
8.2. Tehnologije 3D printanja.....	22
8.3. Tijek izrade stabilizacijske udlage tehnikom 3D printanja	25
9. RASPRAVA.....	30
10. ZAKLJUČAK	33
11. LITERATURA.....	35
12. ŽIVOTOPIS	39

Popis skraćenica

3D – trodimenzionalni

CAD/CAM – *Computer Aided Design/Computer Aided Manufacturing*

MR – magnetska rezonanca

STL – *Standard Tessellation Language*

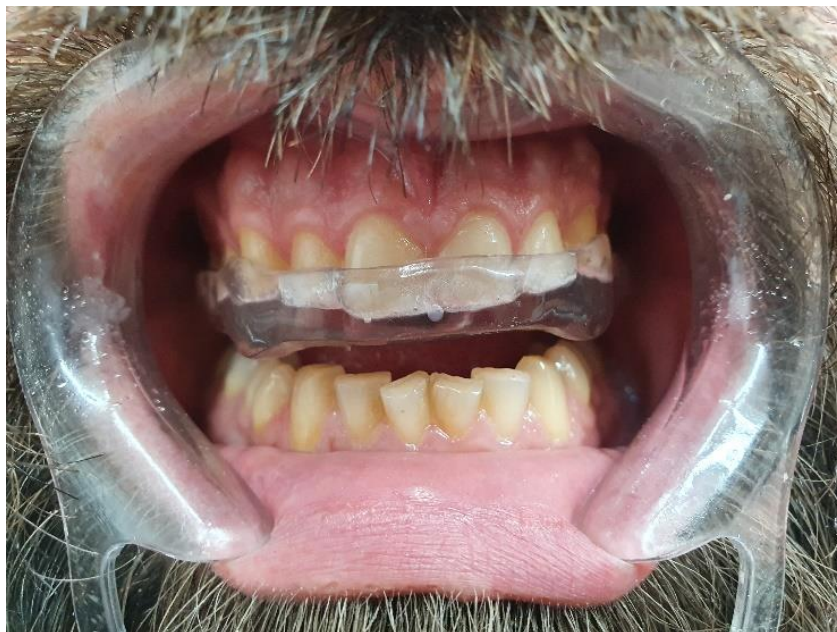TMP – temporomandibularni poremećaji

TMZ – temporomandibularni zglob

UV – ultraljubičasto

Skup kliničkih problema koji obuhvaćaju mišiće žvačnog aparata, temporomandibularni zglob i ostale strukture stomatognatnog sustava nazivaju se temporomandibularni poremećaji (TMP). U literaturi TMP-i su na visokom mjestu uzročnika kraniofacialne boli ne dentalnog podrijetla (1).

U liječenju TMP-a udlage su jedno od najkorištenijih terapijskih sredstava (Slika 1). Iako je njihov mehanizam djelovanja nerazjašnjen, udlage spadaju u standard liječenja TMP-a različitih etiologija. Jeffrey Okeson sa sveučilišta Kentucky (Lexington, SAD) opisao je u svojoj knjizi sedam mogućih mehanizama kojima udlaga pomaže u liječenju TMP-a: smanjenje mišićne aktivnosti, promjena položaja kondila, povećanje vertikalne dimenzije, kognitivna svjesnost, placebo efekt, povećani periferni utjecaj na središnji živčani sustav i regresija prema srednjoj vrijednosti (2). Razvoj dentalne medicine kao i integracija digitalnih tehnologija doveli su do raznolikih rješenja i metoda izrada udlaga (2).



Slika 1. Stabilizacijska udlaga. Korišteno uz dopuštenje izv.prof.dr.sc. Samira Čimića

1.1. Svrha rada

Svrha ovoga rada je prikazati način izrade stabilizacijske udlage tehnologijom 3D printanja, kao i usporediti je sa konvencionalnom metodom, te istaknuti njihove prednosti i nedostatke.

Stomatognatni sustav dio je ljudskoga tijela odgovoran za funkciju govora, gutanja i žvakanja te mimiku lica. Stomatognatni sustav čine gornja i donja čeljust, zubi s parodontnim tkivom, žvačni mišići lica, i pripadajuća inervacijska i vaskularizacijska opskrba, čeljusni zglobovi s ligamentima, te limfni sustav. Mišići te živčani impulsi iz središnjeg živčanog sustava čine aktivnu komponentu, dok čeljusti, temporomandibularni zglob i njemu pridruženi ligamenti i zubi pasivni su dio stomatognatnog sustava (3).

2.1. Temporomandibularni zglob

Temporomandibularni (čeljusni zglob) spada u red najkompleksnijih zglobova u ljudskom organizmu. To je područje glave u kojem se donja čeljust tj. njen kondilarni nastavak “spaja” s temporalnom kosti. Sam zglob je oblikovan tako da kondil artikulira sa zglobnom jamicom sljepoočne kosti. Između kondila i zglobne jamice se nalazi zglobna pločica (*discus articularis*) (3).

Temporomandibularni zglob (gledan sa aspekta kretnji koje omogućuje) nazivamo ginglimoartrodijalnim zglobom. Njegova šarnirska kretnja svrstava ga u red ginglimoidnih zglobova, a pored toga omogućava i kliznu kretnju što ga čini i artrodijalnim zglobom (2).

Debeli sloj vezivnog hrskavičnog tkiva i intracelularnog matriksa prekriva koštane strukture kondila i sljepoočne kosti. Prehrana zglobne hrskavice ostvaruje se difuzijom sinovijalne tekućine što ujedno služi za bolju lubrikaciju zglobnih površina. Temporomandibularni zglob okružuje specijalizirana sinovijalna ovojnica bogata endotelnim stanicama. Ona uz pomoć sinovijalne resice, koja je smještena na prednjem dijelu retrodiskalnog tkiva, omogućava punjenje sinovijalnom tekućinom oba zglobna prostora. Zglobna pločica je gusto vezivno tkivo koje je najvećim dijelom avaskularno dok je tek periferni dio neznatno inerviran. Razlikujemo tri dijela zglobne pločice: anteriorni (*pars anterior*), posteriorni (*pars posterior*) i najtanji dio-intermedijatnu zonu koja je u normalnim uvjetima artikulirajuća površina kondila. Kapsularni ligament obuhvaća cjelokupni temporomandibularni zglob. On se opire svim medijalnim, lateralnim i ostalim silama čiji je cilj dislokacija zglobne površine. Sam ligament dijelimo na njegov vanjski i unutarnji dio, a svojom funkcijom ograničavanja rotacije i štiti zglob od trauma. Inervacija temporomandibularnog zgloba osigurana je putem *n. trigeminus*, *n. auricotemporalis*,

n. temporalis profundus i *n. massetericus*, dok su *a. temporalis superficialis*, *a. meningea media* i *a. maxillaris interna* vaskularna opskrba (2,4).

2.2. Žvačni mišići

Žvačna muskulatura podijeljena je na četiri glavna para mišića: temporalni, maseterični, te medijalni i lateralni pterigoidni mišić. Iako ne spadaju u žvačne mišiće, važno je spomenuti i digastrični, milohioidni i geniohioidni mišić, koji su važni za funkciju donje čeljusti.

Temporalni mišić dijelimo na njegov prednji, srednji i stražnji dio. Polazište mišića je u temporalnoj udubini, dok su hvatišta na koronoidnom nastavku donje čeljusti, i prednjoj granici uzlaznog kraka donje čeljusti. Njegova uloga u procesu žvakanja odnosi se na zatvaranje donje čeljusti, dok individualna kontrakcija pojedinog dijela mišića sudjeluje u aktivnim kretnjama mandibule.

Maseterični mišić je aktivan prilikom kretnje zatvaranja usta, i u protruzijskoj kretnji. Razlikujemo površinski i duboki sloj mišića čije je hvatište na zigomatičnom luku i pruža se prema *tuberositas maseterica mandibulae*.

Medijalni pterigoidni mišić se hvata na medijalnoj strani uzlaznog kraka i kuta donje čeljusti. Sudjeluje u kretnjama zatvaranja, protruzije i mediotruzije donje čeljusti (ovisno o njegovoj jednostranoj ili obostranoj kontrakciji).

Lateralni pterigoidni mišić sastoji se od dvije glave: gornje i donje. Donji lateralni pterigoidni mišić ukoliko se kontrahira jednostrano dolazi do lateralne kretnje donje čeljusti, dok obostranom kontrakcijom ovog mišića mandibula kreće u protruzijsku kretnju. Polazište mišića je vanjska strana lateralne pterigoidne ploče a hvatište vrat kondila donje čeljusti. Gornji lateralni pterigoidni mišić polazi sa infratemporalne površine velikog krila sfenoidne kosti, a hvatište mu je na zglobnoj ovojnici, zglobnoj pločici i vratu kondila. Pri snažnom žvakanju ima funkciju održavanja stabilnosti zgloba u žvakanju (2,5,6).

2.3. Ligamenti žvačnog sustava

Čeljusni zglob podupiru 3 funkcijska ligamenta: temporomandibularni, kolateralni i kapsularni ligament. Kolateralni ligament spaja medijalne i lateralne rubove zglobne pločice s kondilom. Time smanjuje mogućnost pokreta zglobne pločice čime utječe na mehaniku zglobnih pokreta – kretnja translacije se odvija u gornjem zglobnom prostoru (kondil sa zglobnom pločicom klizi po stražnjem zidu zglobne kvržice), a kretnja rotacije u donjem zglobnom prostoru. Kapsularni ligament prekriva cijelu površinu zgloba i odupire se medijalnim, lateralnim i inferiornim silama koje prijete dislokaciji zgloba. Temporomandibularni ligament se sastoji od kosog (vanjskog), te unutarnjeg (horizontalnog) dijela. Njegova je zadaća onemogućavanje spuštanja kondila (van normalnog opsega pokreta) i ograničavanje posteriornih kretnji. Uz tri glavna ligamenta postoje i dva pomoćna: sfenomandibularni i stilomandibularni ligament. Dok sfenomandibularni nema zapaženijih djelovanja u ograničavanju kretnji, stilomandibularni ligament sudjeluje u kontroli protruzijske kretnje (3).

3. TEMPOROMANDIBULARNI POREMEĆAJI

Patofiziološka stanja, ometene funkcije i abnormalna odstupanja u kretanjama skupno se nazivaju temporomandibularni poremećaji (TMP). Ovaj naziv odobren je od Američke stomatološke udruge (*American Dental Association*) kao službeni naziv za udruženi niz kliničkih problema i parafunkcija koje uključuju čeljusni zglob, pripadajuće mastikatorne strukture, kao i potporne strukture zuba i same zube (3).

Temporomandibularni poremećaji češći su u žena. Činjenica da gotovo svaki drugi čovjek posjeduje neki oblik disfunkcije, govori o učestalosti i proširenosti TMP-a. U svojim istraživanjima Dworkin i sur. primijetili su da od 40-75% ispitanika ima objektivne tegobe koje su opisali kao ponavljajuće škljocanje, zvukove ili druge disfunkcije. Svaki treći ispitanik imao je subjektivne pritužbe na preosjetljivost i bol, dok se svaki drugi pacijent žalio na zvukove u zglobu prilikom otvaranja usta. Unatoč visokoj pojavnosti subjektivnih i objektivnih pritužbi pacijenata, kod samo 5% ispitanika potreban je terapijski postupak (7).

Klinički znakovi i subjektivni simptomi TMP-a podijeljeni su u tri skupine. Ovisno o zahvaćenosti anatomske regije TMP-e dijelimo na poremećaje denticije, mastikatornog aparata ili samoga zgloba. Najčešće opisani simptomi su osjetljivost, bol i disfunkcija mišića koji sudjeluju u žvakanju, bol, disfunkcija i škljocanje temporomandibularnog zgloba, pomičnost zuba, njihovo ubrzano trošenje i pulpne bolesti. Ostali simptomi su učestale glavobolje i bolovi u predjelu uha i slušnog aparata (3,8).

3.1. Terapija temporomandibularnih poremećaja

Pristup pacijentu koji pati od temporomandibularnih poremećaja potrebno je započeti kliničkim pregledom koji se sastoji od palpacije mišića i zglobova, auskultacije, mjerenja aktivnih i pasivnih kretnji mandibule, a slijedi intraoralni pregled gdje je fokus na denticiji i okluzijskim kontaktima zuba. Uz klinički i intraoralni pregled bitne su i posebne radiološke pretrage kao što su panoramski rendgenogram, kompjutorizirana tomografija ili artrografija. Za najprecizniji prikaz mekih tkiva temporomandibularnog zgloba (TMZ), zglobne pločice i drugih anatomske strukture koristi se magnetska rezonanca (MR). Ukoliko postoji sumnja na metaboličke ili autoimune bolesti povezane

sa zglobovima i koštanim strukturama, potrebno je uz navedene napraviti i dodatne laboratorijske pretrage (3,9).

Terapija temporomandibularnih poremećaja ovisno o etiologiji može biti raznovrsna. Može se podijeliti na inicijalnu i potporna terapiju. Inicijalna terapija podrazumijeva terapiju udlagom koja utječe na stabilizaciju položaja kondila, relaksira mišićnu aktivnost te pozitivno djeluje na pacijentovo psihičko stanje. Inicijalna terapija za cilj ima uklanjanje simptoma, a potporna terapija njihovo ublažavanje. Potporna terapija podrazumijeva farmakološku ili fizikalnu terapiju. Ukoliko je kao oblik terapije potrebno ubrušavanje zuba ili protetskih nadomjestaka govorimo o ireverzibilnoj terapiji koja je najčešće indicirana kod nefunkcijske okluzije (3,6,10).

4. OKLUZIJSKE UDLAGE

Okluzijske udlage našle su široku primjenu u različitim granama dentalne medicine. Osim u protetici, njihova raznovrsnost dopušta primjenu kod: paradontoloških pacijenta s kompromitiranom pomičnošću zuba, pred i post ortodontskoj terapiji, stabilizaciji čeljusti u kirurgiji, izbjeljivanju zuba, očuvanju mekotkivnih segmenata oralne šupljine (štitnici) i u konačnici kao terapija u poboljšanju sna uz pomoć udlaga koje se nose noću. Okluzijske udlage možemo podijeliti prema mehanizmu djelovanja, biomehaničkom djelovanju i konstrukcijskim karakteristikama. Prema mehanizmu djelovanja razlikujemo popustljive (permisivne), nepopustljive, meke i hidrostatičke (11). Prema načinu biomehaničkog djelovanja dijelimo ih na: stabilizacijske, relaksacijske, repozicijske i distrakcijske. Popustljive udlage omogućuju klizne kretnje zuba preko okluzalnih ploha antagonističkih zuba, dok nepermisivne posjeduju zubce i terapijski prilagođene izbočine i platforme koje ograničavaju kretnje mandibule. Meke i hidrostatičke udlage nemaju izraženo terapijsko svojstvo zbog nemogućnosti kontrole ravnomjernog dodira u zagrizu. Njihova primjena je osigurati razmak između zuba antagonističkih čeljusti (11).

5. RELAKSACIJSKA UDLAGA

Razvoj i nova dostignuća u stomatologiji pratio je i razvoj udlage. U počecima teorija terapije udlagom, udlaga je imala za cilj relaksaciju mišića, a metoda podizanja okluzijske vertikalne dimenzije uz uklanjanje posteriornih okluzijskih interferencija uključivala je samo zube u fronti. Neke od naprava koje se izdvajaju su Hawleyev retainer, anteriorni jig po Luciji, ploča po Immenkampu i interceptor po Schulteu (3). Usvajanjem definicije relaksacijske udlage kao terapijskog sredstva pri liječenju boli atrogenog ili miogenog podrijetla te bruksizma, započeta su i istraživanja o unaprjeđenju udlaga. Značajni pomak ostvaruje se uključivanjem svih zuba a ne samo fronte u terapiju. Godine 1968. Sigurd P. Ramfjord i Major M. Ash razvili su u SAD-u na Sveučilištu Michigan, tzv. Michigan udlagu. Michigan udlaga (za razliku od udlaga ranije generacije) u terapiji prekriva sve zube čeljusti i ostvaruje koncept slobode u centriku, dok je vođenje očnjacima osigurano unaprijed isplaniranim i izmodeliranim plohamu udlage, i uvjet je za sve ekscentrične kretnje (3).

Michigan udlaga je konzervativna naprava koja svojim dijagnostičkim, protektivnim i terapijskim djelovanjem omogućava liječenje okluzijskih disfunkcija i temporomandibularnih poremećaja. Primarna zadaća joj je relaksacija mišićnog tonusa i ravnomjerno prenošenje okluzalnih sila. Relaksacijske udlage omogućuju pravilnu kontrolu i uklanjanje nepoželjnih prijevremenih antagonističkih dodira, pospješuju neuromuskularnu kontrolu te služe kao terapija pri bolnosti mišićnog žvačnog segmenta. U pretprotetskoj terapiji relaksacijska udlaga koristi se u terapiji povećanja vertikalne dimenzije pacijentovog zagriža, te djeluje stimulatивно u uspostavi novog položaja i kretnji mandibule, kako bi se osigurao pravilan i ravnomjeran kontakt antagonista. Udlaga se zbog jednostavnije izrade, i pogodnijeg ostvarivanja stabilizacije češće pozicionira na gornju čeljust, dok udlaga na donjoj čeljusti bolje zadovoljava kriterije estetike i fonetike. Ipak, zbog težine dodatne modelacije zakošenja za vođenje očnjacima, terapijska primjena udlage u gornjoj čeljusti puno je učestalija. Materijal izbora za udlagu je kemijsko-polimerizirajući prozirni akrilat a preporučena debljina udlage je 2 mm. Sve plohe i rubovi moraju biti glatki, uz pravilnu okluzijsku stabilnost i slobodan prostor u centriku. Udlaga obuhvaća sve prednje i stražnje zube. Kretnju protruzije vode prednji zubi, a laterotruziju očnjaci, čime je osigurana diskuzija pretkutnjaka i kutnjaka u ekscentričnim kretnjama. Stabilnost joj daje ekstenzija na tvrdom nepcu u obliku slova U (iako to neki kliničari znaju dosta reducirati, često na zahtjev pacijenta). Udlaga ne smije otežavati gutanje i narušavati izgled pacijenta, ne smije iritirati usne i mora omogućavati fiziološko spajanje usnica. Sami tijek i dužina terapije su individualni a procjenjuju se na između

2-8 tjedana, nakon kojih će pacijent po potrebi nastaviti sa daljnjim tijekom protetske, fizikalne ili psihoterapije (12,13).

6. STABILIZACIJSKA UDLAGA

Stabilizacijska udlaga je protektivno terapijsko sredstvo koje ima široku primjenu kako u terapiji temporomandibularnih poremećaja, tako i u nizu patoloških stanja okluzije razne etiologije. Iako su u svojoj osnovi vrlo slične, razlika prema relaksacijskoj udlagi su izraženije impresije antagonističkih zuba. Time se dobiva izražena “stabilizacija” donje čeljusti prilikom nošenja udlage. Stabilizacijska udlaga ima za cilj osigurati stabilne međučeljusne odnose i centralni položaj kondila. Udlaga se izrađuje od raznih tipova tvrdog akrilata dok postupci izrade omogućuju terapeutu izbor između konvencionalnog tipa izrade kivetiranjem ili prešanjem folije na model (uz nanošenje autopolimerizirajućeg akrilata), do modernih tehnologija izrade stabilizacijskih udlaga *Computer Aided Design/Computer Aided Manufacturing (CAD/CAM)* sustavom. Bitno je naglasiti da su sve tehnike i dalje u primjeni i uz pravilno izvođenje osiguravaju uspješno provođenje terapije. Koncept terapije zasniva se na istodobnim i jednakomjernim dodirima zuba antagonističke čeljusti s površinom udlage, a takav odnos doprinosi okluzijskoj stabilnosti te muskuloskeletnom stabilnom položaju kondila u zglobnim jamicama. Ovakav položaj ravnomjernog dodira kvržica i antagonističkih jamica, čiji oblik imitiraju okluzalne plohe udlage, vrlo je važan za osiguranje slobodnog interokluzijskog prostora od 0,5 mm u položaju centrika. Ovisno o zahtjevnosti terapije udlagu pacijent može nositi tijekom dana i po noći. Udlaga mora biti konstruirana tako da je pacijent može lako izvaditi i vršiti pravilnu oralnu higijenu i održavati higijenu same udlage. Uslijed terapije važno je kontrolirati da udlaga nije oštećena ili narušen integritet okluzalnih ploha, te time onemogućena protektivna i terapijska uloga udlage (14,15).

7. KONVENCIONALNE METODE IZRADE UDLAGE

Konvencionalne metode izrade stabilizacijske udlage možemo podijeliti u dvije odvojene faze: laboratorijska i klinička. Svako od dalje opisanih metoda prethodi ispravno uzet otisak – to je klinički korak koji je jedan od presudnih čimbenika u kvalitetnoj izradi udlage. Nakon postavljanja dijagnoze i indikacije za izradu udlage započinje se s kliničkom fazom izrade. Uzimanje anatomskog otiska obje čeljusti prvi je korak, nakon pravilnog odabira žlice (najbolje sa *rimlock* rubom). Potrebno je materijalom na bazi silikona kitaste konzistencije izraditi palatinalni držač prostora, te je istovjetnim materijalom potrebno zatvoriti stražnje regije žlice kako bi smanjili istjecanje materijala. Pravilnim postupkom i odabirom žlice potrebno je osigurati da otisak obuhvati i okolne strukture mekoga tkiva, te svakako obuhvatiti sve prostore djelomične bezubosti. Materijal koji koristimo pri uzimanju otiska je u većini slučajeva ireverzibilni hidrokolid (alginat), dok je poželjno radni model u laboratoriju izliti iz supertvrde sadre (tip IV) tehnikom “*split cast*” modela. U prijenosu modela u artikulatorku potrebno je koristiti obrazni luk. Obrazni luk za brzu montažu najčešće je metoda izbora (zbog svoje jednostavnosti i lake dostupnosti) i sasvim je dovoljan kako bi se ispravno prenio odnos pacijentove protetske plohe prema referentnoj ravnini lubanje i centru rotacije zgloba. Kod anatomskog obraznog luka za brzu montažu, odnos aproksimalne šarnirske osi prema orijentacijskoj ravnini zadan je dvaju točkama: *nasion* i ušnim otvorima. Točnost ovog protokola prijenosa je velika uz pravilnu upotrebu obraznog luka. Za potrebe artikuliranja donjeg modela, pacijentu je potrebno uzeti centrični registrat – položaj zuba u registratu mora biti stabilan i ponovljiv, a materijali izbora su na bazi voska i akrilata (3).

7.1. Konvencionalan način izrade udlage procesom kivetiranja

Nakon procesa izlivanja radnih modela, njihove obrade, i pravilnog protokola artikuliranja, potrebno je na modelu isplanirati i ucrtati granice novog nadomjeska. Pri planiranju udlage moramo obuhvatiti sve incizalne bridove i okluzalne plohe, potrebno je da udlaga prelazi sve ekvatore zuba, a rubovi udlage moraju prelaziti gingivalni rub, i niti u jednom segmentu pritiskati okolno tkivo ili djelovati silom na parodontni kompleks. Izrada započinje tako da se izrađuje buduća udlaga u vosku, pažljivo modelirajući okluzalne plohe buduće udlage. Cijeli proces modelacije obavlja se na prethodno izoliranom modelu, na kojem smo voskom zatvorili sva podminirana mjesta. Nakon oblikovanja okluzalne plohe i bukalnih dijelova udlage, bitno je obratiti pažnju na palatinalni dio udlage koji svojom ekstenzijom od 15 milimetara uvelike povećava stabilnost udlage. Nakon

postizanja zadovoljavajuće morfologije, potrebno je fiksirati ljevne kanale i izraditi kivetu od materijala na bazi silikona. Nakon stvrdnjavanja silikonske kivete potrebno ju je odvojiti od modela, ukloniti voštani sloj, i nanovo izolirati model bezbojnim lakom. Materijal izbora je samovezujući akrilat pri čijem se miješanju praha i tekućine treba pristupiti s oprezom, svaki zaostali mjehurić zraka u odljevu će predstavljati pukotinu na budućoj udlagi. Jedan od savjeta mnogih proizvođača je ulijevati akrilat u silikonsku kivetu u što tanjem i dužem mlazu. Silikonsku kivetu potrebno je staviti 15 min u visokotlačnu posudu sa vodenom kupkom temperature 40 °C i tlakom od 2-6 bara. Nakon završenog procesa, slijedi konačna faza grube i fine obrade. Udloga se obrađuje dok ne zadovolji sve okluzijske i terapijske uvjete. Prije konačne predaje pacijentu potrebno je dodatno provjeriti sve okluzijske odnose, po potrebi ubrusiti kontakte, i u konačnici je ispolirati (3,16).

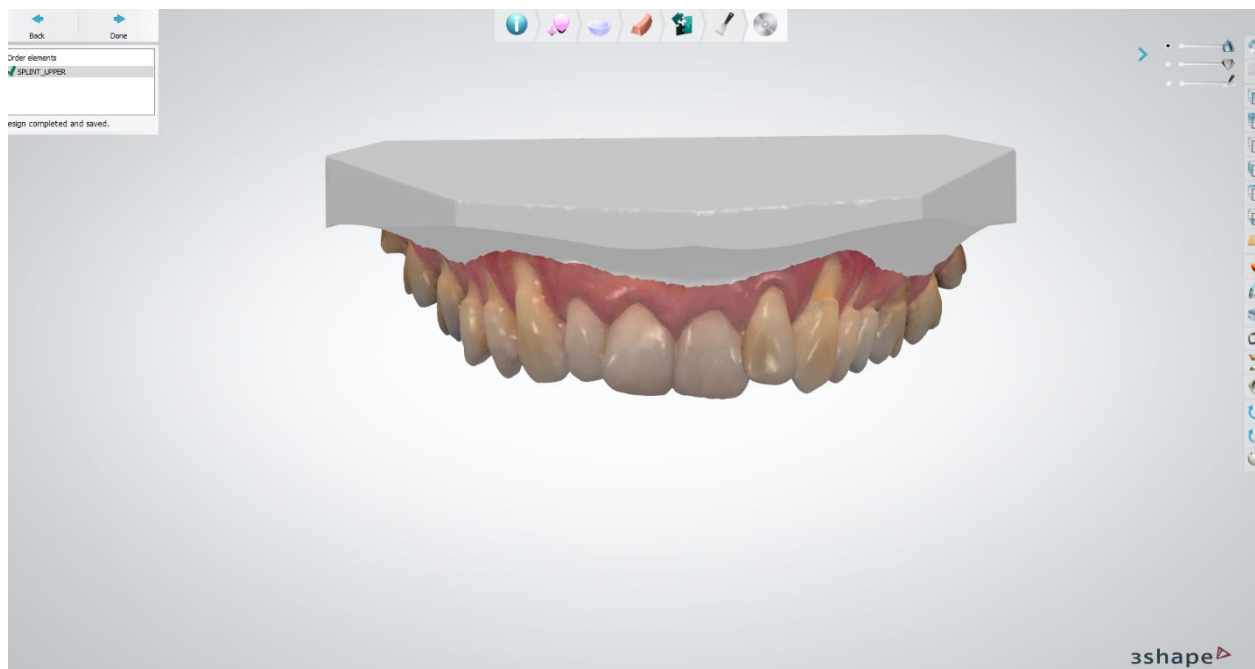
7.2. Konvencionalna izrada okluzijske udloge nanošenjem akrilata na foliju

Ovoj metodi također prethodi uzimanje otiska i izlivanje modela od tvrde sadre, te artikuliranje pomoću obraznog luka i centričnog registrata. Osnova buduće udloge je termoplastična folija debljine 0,5 mm na bazi polimera. Na modelu se preša folija pod tlakom u zato namijenjenom uređaju. Nakon što se folija propisno ohladila, isprešana osnova se obrađuje i izrezuje toplim nožićem. Na tako novo nastalu bazu naše buduće udloge sada se dodaje akrilat koji ima svojstvo samovezivanja, a terapeut ga nanosi dok su modeli u artikulatu kako bi akrilat (koji je u tom trenutku u fazi umrežavanja) otvaranjem, zatvaranjem, lijevom i desnom laterotruzijom artikulatura polako oblikovao okluzalne plohe na akrilatnoj bazi udloge. Bitno je kretnje artikulatura izvoditi tako da se dobiju i statički i dinamički dodiri uslijed otvaranja artikulatura i dodatnim simuliranjem ekscentričnih kretnji. Polimerizacija nanesenog materijala odvija se u aparatu koji pod pritiskom od 2-6 bara zagrijava udlogu na temperaturi od 40 C° na 20 minuta. Završna obrada u ovakvom protokolu zahtijeva više truda jer je akrilat materijal sa velikom polimerizacijskom kontrakcijom (3,17).

8. TEHNOLOGIJA 3D PRINTANJA U IZRADI STABILIZACIJSKE UDLAGE

8.1. Intraoralno skeniranje

Izrada virtualnog otiska puno je ugodnija za pacijenta no zahtjeva utreniranost terapeuta i spretnost u radu. Neposredno prije skeniranja potrebno je pusterom osušiti usnu šupljinu, krv ili slina ometaju pravilan prijenos podataka. Pri uzimanju virtualnog otiska potrebno je kameru koja imitira infracrveno svjetlo usmjeriti prema svim stranama zuba uključeno sa gingivom vestibularne i oralne sluznice. Infracrvene zrake prolaze kroz leću kamere i unutarnju rešetku i padaju na zub, te reflektirani u više tamnih i svijetlih nijansi odlaze u fotoreceptor kamere. Registrirani signal tamnije i svijetlije nijanse registrira se kao napon. Tamniji dijelovi registriraju se kao viši dok su svjetliji dijelovi nižeg intenziteta napona. Sama dubina kao treći parametar u dobivanju 3D virtualnog zapisa dobiva se distorzijom usporednih linija rešetke kamere koje se pretvaraju u digitalnu formu. Da bi u konačnici imali smislen otisak, najbitniji je proces intraoralnog skeniranja jer se njime dobije vrijednost napona za svaku točku (piksel). Te vrijednosti u izravnoj su vezi sa svim skeniranim točkama u usnoj šupljini, te se dobiveni podaci koriste za oblikovanje trodimenzionalnog virtualnog prikaza (Slika 2) (18).



Slika 2. Skenirani gornji zubni niz. Korišteno uz dopuštenje prof.dr.sc. Amira Čatića

Tehnologije koje koriste intraoralni skeneri su različite, a danas najprimjenjivnije su triangulacija, aktivno uzorkovanje valne fronte i paralelno konfokalno lasersko skeniranje.

Sve nabrojane metode funkcioniraju na temelju mjerenja udaljenosti vrha senzora i ciljnog mjesta, a različitim tehnologijama pretvaraju optičke podatke u 3D modele.

Triangulacijska metoda i metoda konfokalnog laserskog skeniranja razlikuju se po tome što pri skeniranju triangulacijom koristimo reflektirajući prah kojim moraju biti prekrivene sve površine u usnoj šupljini koje želimo skenirati. Potreba za time javlja se zbog tehnologije kojom triangulacijski skener prezentira konačni 3D virtualni model. Triangulacijska metoda koristi laserske zrake koje se odbijaju od struktura usne šupljine a kamera registrira reflektirajuće podatke i pretvara ih u sekvence slika. Po Pitagorinom poučku dobiva se izračun udaljenosti ciljnog objekta – to je moguće jer je kut laserskih zraka, kao i udaljenost između projektora i senzora stalan.

Tehnika konfokalnog laserskog skeniranja ne zahtjeva nikakav predtretman površina za skeniranje. Ova tehnologija bazira se na principu laserskih zraka koje se sa skeniranoga objekta reflektiraju istom početnom putanjom, te pomoću razdjeljivača završavaju u žarišnom filteru i time omogućava da se samo slika koja leži u žarišnoj točki leće projicira na senzor. Poznata fokalna udaljenost konačni je faktor određivanja distance skeniranog objekta od leće. Obje metode u konstruiranju konačnog 3D prikaza koriste se sklapanjem snimki nastalih u kratkim vremenskim sekvencama i sklapanju istih u pojedine 3D okvire. Nakon dobivanja konačnog 3D prikaza, virtualni model moguće je dodatno uređivati na monitoru pomoću softvera. Za razliku od prvo opisanih metoda, tehniku aktivno uzorkovanje valne fronte najbolje je opisati kao videosustav koji svojom lećom sa rotirajućim otvorom snima i do dvadeset 3D okvira u sekundi. Zrake reflektirane iz ciljnog objekta snimanja prenose se sustavom leća na senzor, a po završetku skeniranja potrebna je dodatna obrada kako bi se kompenzirala eventualna odstupanja, što rezultira modelom velike rezolucije (19).

8.2. Tehnologije 3D printanja

Izrada objekta procesom slojevanja materijala po virtualnom, digitalnom 3D predlošku naziva se 3D ispis (3D printanje). Ova tehnika izrade stabilizacijske udlage na temelju digitalnoga ili analognog otiska (skeniranje otiska ili radnog modela), uz skraćivanje vremena izrade same udlage, može biti ugodnija za pacijenta, te štedi materijal koji se može iznova koristiti za razliku od blokova

CAD/CAM sustava za glodanje. Primjena 3D printanja u dentalnoj medicini započinje početkom 1990-tih, a do danas svoju primjenu, osim u stomatološkoj protetici, ima u maksilofacijalnoj kirurgiji, vođenoj implantologiji te ostalim granama dentalne medicine (20).

S obzirom na način rada postoji više vrsta pisaa pa tako razlikujemo: stereolitografiju (engl. *Stereolithography*), selektivno lasersko taljenje (engl. *Selective laser melting*), digitalnu svjetlosnu obradu (eng. *Digital light processing*), *polyjet* postupak (eng. *Photopolymer jetting*), *Powder binder* pisaa (eng. *Power binder printers*), fuzijsko depozicijsko modeliranje (eng. *Fusion deposition modeling*), te još druge tehnologije 3D printanja.

Stereolitografija

Tehnologija stereolitografije u svom konceptu koristi laser koji ultraljubičastim (UV) zrakama stvrdnjava monomernu fotosenzitivnu smolu koja tvori polimer. Lasersko svjetlo stvrdnjava sloj po sloj polimera koji se nalazi u posudici u tekućem obliku i takvim procesom izgrađuje objekt. Cjelokupni proces je kontroliran i vođen putem CAD softvera, a nakon printanja potrebno je dodatno obraditi nadomjestak i otkloniti višak materijala. Završni korak je postupak stvrdnjavanja u UV pećnici (21).

Digitalna svjetlosna obrada

Tehnologija je vrlo slična stereolitografiji. Objekt se u ovom postupku izrađuje podizanjem platformi ogledala koja usmjeravaju svjetlo i omogućavaju polimerizaciju cijeloga sloja tekućine za razliku od stereolitografije gdje se polimerizacija odvija u jednoj točki. Ovakav proces povećava brzinu izrade samoga nadomjeska, ali je ograničena upotreba na samo materijale iz grupe fotosenzibilnih polimera i materijala karakteristikom sličnih vosku (22).

Selektivno lasersko taljenje

Proces dobivanja gotovog objekta ovom tehnologijom bazira se na slojevanju i sinteriranju zagrijanog praha. Cilj je taljenjem praha spojiti i najsitnije čestice u homogenu strukturu tzv. aglomerat. Prah se kontinuirano donosi putem valjka na platformu na kojoj se sloj po sloj tali laserskom zrakom. Moguća je primjena cijelog spektra materijala iz grupe metala i metalnih legura dok su najčešće upotrebljavani titan i titanske legure, te legure kobalt-kroma (19,23,24).

Polyjet postupak

Proces 3D printanja ovom metodom specifičan je po tome što se njime može izraditi objekt koji u sebi sadrži više od jednog materijala, što je izuzetno važno za nadomjeske koji u isto vrijeme trebaju sadržavati karakteristike kako krutosti tako i fleksibilnosti. Ova specifičnost ostvariva je zato što uređaji za *polyjet* postupak sadrže više od jedne pomične (ili nepomične) glave koje slojevanjem na platformu koja također može biti pomična, nanose sloj po sloj polimerne tekućine koja biva polimerizirana (UV) svjetlom. Kao već spomenute kombinacije materijala uz polimere koriste se smole i voskovi za lijevanje, te određeni gumasti materijali na bazi silikona, a predlošci za lijepljenje bravica u ortodonciji, izrada anatomskog modela i predlošci u oralnoj kirurgiji samo su neka od mjesta primjene ove tehnologije (23).

Powder binder pisači

Ova metoda kao glavni gradivni materijal koristi gips kao i određene tipove cementa. Postoji i mogućnost kombiniranja boja. Sam proces rada moguće je prikazati kao dvije faze. U prvoj fazi se objekt izgrađuje stvrdnjavanjem praha putem tekućine koju u kapljicama izbacuju tintne glave pisača koje prelaze preko platforme na kojoj se nalazi rasuti prah. Nakon svakog sloja se prah nanovo nanosi. U drugoj fazi se mikropore između čestica gipsa pune cijanoakrilatom ili epoksi smolom čime se dobiva kompaktan homogen objekt (25).

Fuzijsko depozicijsko modeliranje

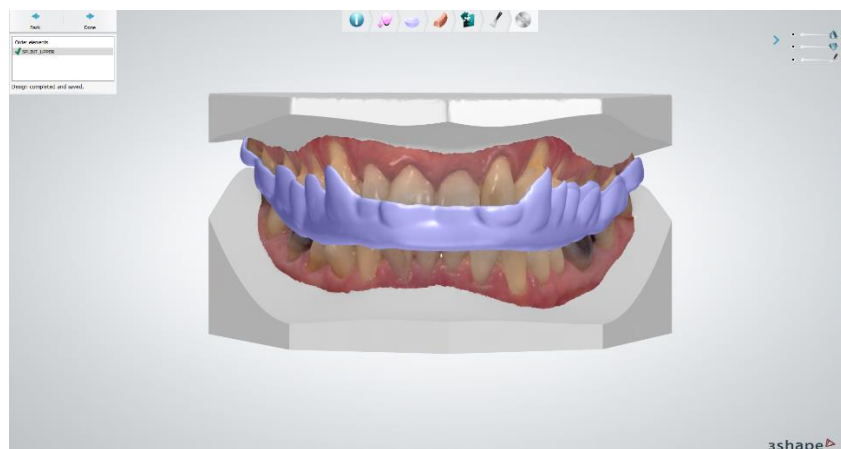
Ova tehnologija zasniva se na tome da gradivni materijal prelazi iz krutog oblika u tekući, da bi u konačnici opet hlađenjem prešao u konačnu formu. Glava pisača odgovorna je za slojevanje materijala kojeg izbacuju štrcaljke u kapljičnom obliku. Materijal se rastapa prije glave u mlaznicama koje materijal dovode do glave pisača (22).

Ovisno o složenosti zadanih komponenti i načinu izrade varira i točnost proizvedenih konstrukcija. Selektivnim laserskim taljenjem može se proizvesti struktura debljine 25 um, dok *inkjet* tiskanjem postignuta debljina ne dostiže i 12 um. Tehnika fuzijskog depozicijskog modeliranja pokazala je točnost od 127 um. U pogledu 3D ispisa vrlo je bitno razlikovati tri pojma koja određuju karakteristike samoga uređaja: rezolucija, ponovljivost i preciznost te istinitost. Rezolucija je pojam kojim se opisuje sposobnost pisača da izmodelira konačni proizvod sa što više specifičnih

karakteristika i sitnih detalja istovjetnih digitalnom predlošku. Preciznost ili ponovljivost karakteristika je pisaača da izradi istovjetni predložak u više serija sa unaprijed zadanim 3D dimenzijama, tj. označava odstupanja u seriji gotovih proizvoda napravljenih od istog digitalnog otiska. Istinitost se temelji na stvarno izmjerenim dimenzijskim odstupanjem 3D ispisa, te zajedno sa prve dvije varijable daje jasan zbroj koji pomaže u predviđanju unaprijed stvorenih razlika i kompenzaciji istih. Poznavanje specifičnih karakteristika važno je zbog različitosti svakog uređaja i njegovog softvera te načina rada, pa se tako uređaji individualno razlikuju svojim rezolucijama, i ostalim prednostima koje garantira proizvođač (26,27).

8.3. Tijek izrade stabilizacijske udlage tehnikom 3D printanja

S obzirom na brzi razvoj tehnologije, kao i relativno brzu integraciju novih tehnologija u stomatološku praksu, danas postoji više tehnika izrade stabilizacijske udlage. Te tehnologije se dijele na konvencionalne i digitalne (glodanje i 3D ispis). Konvencionalni način izrade uključuje otiske ireverzibilnim hidrokolidom (ili drugim materijalom), određivanje međučeljusnih odnosa, te izradu udlage. Digitalni način izrade se (ukratko) sastoji od intraoralnog skeniranja gornjeg i donjeg zubnog niza, određivanja međučeljusnih odnosa (i skeniranja položaja zubnih lukova prilikom određenih međučeljusnih odnosa), digitalnog dizajna, nakon čega slijedi glodanje ili izrada aditivnom tehnologijom (SLA, DLP, *Polyjet*) (28,29).



Slika 3. Dizajnirana okluzijska udlaga. Korišteno uz dopuštenje prof.dr.sc. Amira Čatića

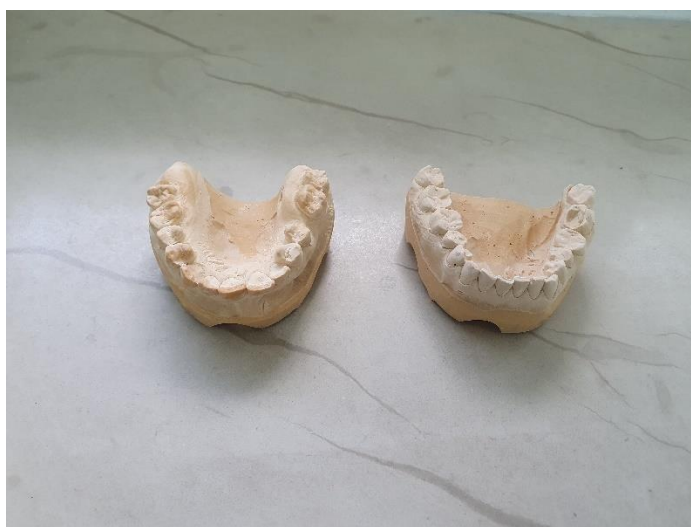Kod digitalnog načina izrade udlage izbjegavaju se klasični otisci – radi se intraoralno skeniranje gornjeg i donjeg zubnog niza (Slika 2). Studije su pokazale sličnu preciznost digitalnog otiska u usporedbi s konvencionalnim (30,31). Potrebno je napomenuti da kod skeniranja ulogu igra iskustvo operatera, a skenovi manjeg područja u prosjeku budu precizniji od većih (32). U istoj posjeti je potrebno odrediti i centričnu relaciju (u tom položaju se radi stabilizacijska udlaga). Zatim je potrebno skenirati odnos gornjeg i donjeg zubnog luka u položaju centrične relacije (pri čemu je registrat koji određuje položaj donje čeljusti u ustima). Određeni sustavi dozvoljavaju i registraciju kretnji protruzije, te lijeve i desne laterotruzije, čime je omogućena individualizacija vrijednosti u virtualnom artikulatoru. Radi se prijenos podataka iz skenera u CAD program (29). Slijedi (digitalno) dizajniranje udlage u programu (Slika 3). Dizajnirana udlaga se šalje na ispis u 3D pisač putem STL („*Standard Tessellation Language*“) datoteke. Ispis se radi u 3D pisaču (stereolitografija, digitalna svjetlosna obrada, *Polyjet*) (30,31), nakon čega slijedi obrada i završavanje udlage. Ukoliko se radi glodana udlaga, princip je isti, samo što se STL datoteka šalje u glodalicu umjesto 3D pisača. Bitno je napomenuti da danas materijali za izradu okluzijskih udlaga dosta variraju – postoje razlike između različitih tehnika izrade, ali se razlike mogu očekivati i unutar iste skupine materijala (materijali za 3D ispis / za glodanje / konvencionalni materijali) (33). Naime, kod razvoja novih tehnologija prvo se pokušavaju prilagoditi postojeći materijali. Ukoliko oni ne zadovoljavaju, razvijaju se novi materijali. S obzirom na varijacije u sastavu tih novih materijala, očekivane su razlike u ponašanju u ustima između različitih materijala.

Pregledom literature mogu se pronaći i različite kombinacije konvencionalnih i novih tehnologija, pri čemu se najčešće koristi klasičan otisak i određivanje međučeljusnih odnosa, nakon čega slijedi skeniranje modela u laboratoriju (34), i nastavak do završavanja udlage digitalnim putem – to je postupak koji koristi dosta kliničara ukoliko želi koristiti 3D printani materijal. U prvoj posjeti pacijenta se uzimaju otisak gornjeg i donjeg zubnog niza, najčešće ireverzibilnim hidrokolidom (Slika 4).

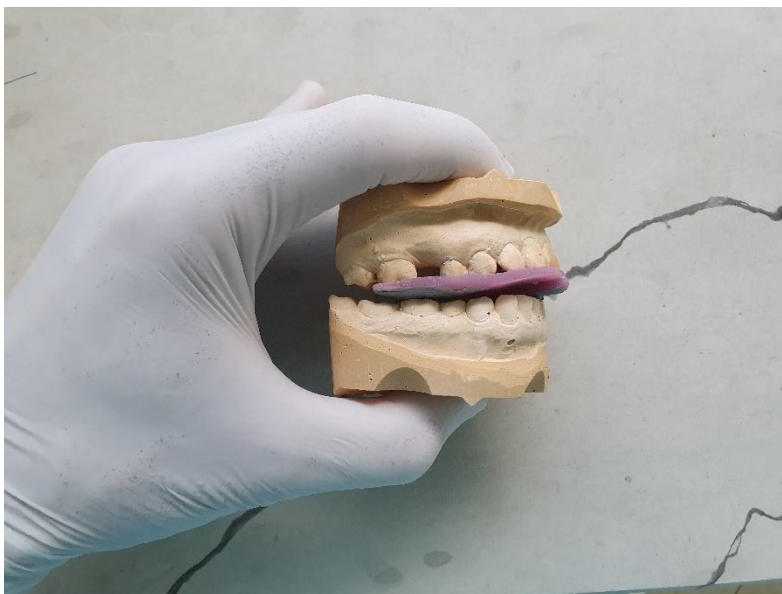


Slika 4. Otisak ireverzibilnim hidrokolidom. Korišteno uz dopuštenje izv.prof.dr.sc. Samira Čimića


U laboratoriju se izlijevaju radni modeli (Slika 5). Potrebno je odrediti međučeljusni odnos (položaj centrične relacije). Položaj centrične relacije (Slika 6) se može odrediti pomoću više različitih tehnika određivanja centrične relacije. Potrebno je napomenuti da su dostupni i različiti materijali za registraciju (aluvosak, termoplastična kompozicijska masa, „Beauty Pink“ vosak“, i drugi). Idealno je prilikom određivanja međučeljusnih odnosa napraviti i registrat obraznim lukom (Slika 7).



Slika 5. Radni modeli. Korišteno uz dopuštenje izv.prof.dr.sc. Samira Čimića



Slika 6. Registrat centrične relacije (nosač s prednjim deprogramatorom iz svjetlosno-polimerizirajućeg akrilata i aluvosak). Korišteno uz dopuštenje izv.prof.dr.sc. Samira Čimića



Slika 7. Registrat prijenosa obraznim lukom. Korišteno uz dopuštenje izv.prof.dr.sc. Samira Čimića

Zatim se nastavlja s digitalnim načinom rada. Radni modeli se skeniraju (laboratorijski skener). Skenira se i registrat međučeljusnih odnosa zajedno s modelima. Udlaga se dizajnira, te šalje na

ispis u 3D printer putem STL datoteke (Slika 8). Kontrolira se dosjed i okluzija (na modelima). Zatim se udlaga obrađuje, završno polira, te slijedi predaja u slijedećoj kliničkoj fazi.



Slika 8. 3D printana udlaga (neobrađena). Korišteno uz dopuštenje izv.prof.dr.sc. Samira Čimića

Nova istraživanja i dostignuća u dentalnoj medicini za cilj imaju poboljšanje svih uvjeta za pacijenta. Sve veća primjena digitalizacije u dentalnoj medicini pokazala se kao dobrodošla u uštedi vremena i skraćivanju broja posjeta stomatološkoj ordinaciji kod mnogih terapijskih postupaka. Upotreba 3D ispisa u izradi stabilizacijske udlage osim same vremenske uštede pokazala se ugodnijom za pacijenta od konvencionalnih metoda, jer je proces uzimanja otiska u žlici zamijenjen intraoralnim skeniranjem (treba napomenuti da je otisak moguće uzeti i konvencionalnom metodom). Ovakav način posebno je indiciran kod pacijenata koji imaju izražen nagon povraćanja, otežanog disanja na nos i pacijenata koji zbog neke psihološke barijere imaju velike poteškoće pri klasičnom uzimanju otiska žlicom napunjenom materijalom. Kliničke prednosti digitalne metode nad konvencionalnom svakako su mogućnost dugotrajnog arhiviranja medicinske dokumentacije, prenošenje iste u kratkom vremenu bilo gdje na svijetu (najčešće radi konzultacije), no isto tako otvara mogućnosti suradnje sa bilo kojim dentalnim laboratorijem neovisno o zemljopisnoj povezanosti. Uzimanje virtualnog tiska uvelike pomaže u prezentaciji cjelokupne terapije pacijentu kojem je sve moguće demonstrirati u 3D prikazu i lakše objasniti pojedini postupak i međučeljusne odnose. Prema dosta autora upotreba 3D pisaa u dentalnoj medicini pojednostavljuje kliničke postupke. Svoju ograničenu primjenu trenutno ima zbog visoke cijene nabave opreme za izvođenje cjelokupnog postupka (uz neke tehničke nesavršenosti), i radi potrebe za dodatnom edukacijom osoblja (35).

U današnje vrijeme tehnologija jako brzo napreduje, te je nekad kliničarima teško držati korak s mogućnostima implementiranja svih novih dostignuća. Neovisnim znanstvenim istraživanjima je isto potrebno određeno vrijeme za eksperiment i konačnu objavu rezultata. Radi toga se dešava da trenutne mogućnosti tehnologije tek nakon nekog vremena dobiju i znanstvenu potvrdu vrijednosti (ili suprotno – utvrde se bolja svojstva konvencionalne metode), što u konačnici može usporiti primjenu novih tehnologija u praksi. Kod novih tehnologija se nameće i pitanje isplativosti naspram konvencionalnih metoda. Lin i sur. usporedbom digitalnog i konvencionalnog načina izrade stabilizacijske udlage su zaključili da je digitalni način izrade isplativ (36). U istraživanju Wang i sur. uspoređen je (potpuno) digitalni i konvencionalni način izrade okluzijske udlage za bruksizam (37). Utvrdilo se da je retencija digitalnih i konvencionalnih udlaga usporediva, dok je ocjena izgleda i ocjena okluzijskog komfora bila statistički značajno veća kod digitalnog načina izrade. Autori su zaključili da potpuno digitalan način izrade okluzijske udlage poboljšava okluzijski dizajn, te pojednostavnjuje i optimizira tradicionalan način izrade udlage (37). Iako dosta autora

hvali digitalan način izrade (36,37), dio autora upozorava da je digitalni dizajn i proizvodnja okluzijskih udlaga u početnoj fazi te bi se trebala još razvijati (38).

Materijali u izradi digitalnih okluzijskih udlaga se mogu razlikovati prema tradicionalnim. U istraživanju Prpića i sur. (33) neakrilatni materijal za izradu okluzijskih udlaga se pokazao fleksibilnijim u odnosu na klasični akrilat, što može imati određene prednosti (npr. kod pada udlage na pod manja je šansa loma). Ipak, u istom istraživanju akrilati su imali statistički značajno veće vrijednosti tvrdoće naspram neakrilatnog materijala za izradu okluzijskih udlaga. U istraživanju Grymaka i sur. isto su utvrđene razlike u mehaničkim svojstvima između različitih materijala za izradu okluzijskih udlaga (39). Pored toga, autori su zaključili da sposobnost poliranja i tvrdoća 3D printanih okluzijskih materijala ovisi o kutu printanja. Najveća tvrdoća, elastični modul i sjaj su postignuti kod printanja pod kutom od 45 stupnjeva (39). Iako je najveći fokus na tehnikama 3D printanja, treba istaknuti da i postpolimerizacijska metoda (*post-curing method*) ima utjecaja na mehanička svojstva materijala za 3D ispis (40). Perea-Lowery i sur. su utvrdili da kombinacija topline i svjetla unutar post – polimerizacijske jedinice može poboljšati mehanička svojstva i stupanj konverzije 3D printanih okluzijskih udlaga (40).

Digitalizacija protokola u dentalnoj medicini uvelike postaje standard u provođenju stomatološke prakse u Europi i svijetu. Pregledom literature se može pronaći dosta autora koji sugeriraju bržu izradu i manji broj potrebnih dolazaka pacijenata upotrebom 3D printanja u dentalnoj medicini. Ukoliko ordinacija dentalne medicine posjeduje svu potrebnu opremu, cijeli klinički protokol za izradu udlage (uzimanje otiska te određivanja međučeljskih odnosa) moguće je obaviti u jednom posjetu na jednom mjestu. Nabavka opreme i edukacija osoblja veliko su financijsko opterećenje, pogotovo na našim prostorima, tako da i konvencionalne metode izrade stabilizacijske udlage nisu napuštene i imaju primjenu u svakodnevnoj praksi. Ukoliko se kliničar odluči za izradu stabilizacijske udlage tehnikom 3D printanja (potpuno digitalni protokol, ili kombinacija analognog i digitalnog), treba istaknuti moguće razlike materijala za 3D ispis i klasičnih akrilata.

1. Reichardt G, Miyakawa Y, Otsuka T, Sato S. The mandibular response to occlusal relief using a flat guidance splint. *Int J Stomatol Occlusion Med.* 2013;6:134-9.
2. Okeson J, editor. *Temporomandibularni poremećaji i okluzija.* 5th ed. Zagreb: Medicinska naklada, 2008; p 673.
3. Badel T. *Temporomandibularni poremećaji i stomatološka protetika.* Zagreb: Medicinska naklada, 2007.
4. Caruso S, Storti E, Nota A, Ehsani S, Gatto R. Temporomandibular Joint Anatomy Assessed by CBCT Images. *Biomed Res Int.* 2017;2017:2916953.
5. Basit H, Tariq MA, Siccardi MA. Anatomy, Head and Neck, Mastication Muscles. In: *StatPearls [Internet]. Treasure Island (FL): StatPearls Publishing, 2021. PMID: 31082071.*
6. Marur T, Tuna Y, Demirci S. Facial anatomy. *Clin Dermatol.* 2014;32(1):14-23.
7. McNeil C, Mohl DN, Rugh JD, Tanaka TT. Temporomandibular disorders: diagnosis, management, education, and research. *JADA.* 1990;120:253-7.
8. American Society of Temporomandibular Joint Surgeons. Guidelines for diagnosis and management of disorders involving the temporomandibular joint and related musculoskeletal structures. *Cranio.* 2003;21:68-76.
9. Badel T, Simonić-Kocijan S, Lajnert V, Dulčić N, Zadavec D. Michigan splint and treatment of temporomandibular joint- review. *Medicina.* 2013;49:112-20.
10. Romić Knežević M, Knežević I, Gabrić Pandurić D. Temporomandibularni poremećaji, 2.dio. *Sonda.* 2012;13:64-7.
11. Dylina TJ. The basics of occlusal splint therapy. *Dentistry today [Internet] 2002 srpanj [cited 2021 Aug 31]. Available from: <http://www.dentistrytoday.com/prosthodontics/prosthetics/1716>.*
12. Dulčić N. Izrada relaksacijske okluzijske udlage. *Sonda.* 2002;4(6):59-61.
13. Ramfjord SP, Ash MM. Reflections on the Michigan occlusal splint. *J Oral Rehabil.* 1994;21(5):491-500.
14. Alajbeg I, Živković K, Gikić M. Uloga stabilizacijske udlage u liječenju temporomandibularnih poremećaja. *Acta Med Croat.* 2015; 69:33-43.
15. Cindrić M, Badel T. Okluzijska udlaga u terapiji temporomandibularnih poremećaja. *Sonda.* 2012;13(24):21-3.
16. Dulčić N. *Model management 3.* Zagreb; tečaj za trajnu edukaciju. 2014.
17. Špalj S, et al. *Ortodontski priručnik.* Rijeka: Medicinski fakultet Sveučilišta u Rijeci, 2012.

18. Glavina D, Škrinjarić I. Novi postupak za izradu keramičkih ispuna: CAD/CAM sustav tehnologija 21. stoljeća. *Acta Stomatol Croat.* 2001;35(1):43-50.
19. van der Meer WJ, Andriessen FS, Wismeijer D, Ren Y. Application of intra-oral dental scanners in digital workflow of implantology. *PLoS One.* 2012;7(8):e43312.
20. Zaharia C, Gabor A, Gavrilovici A, Tudor Stan A, Idorasi L, Sinescu C, et al. Digital dentistry-3D printing applications. *J Interdiscip Med.* 2017;2(1):50-3.
21. Alharbi N, Wismeijer D, Osman R. Additive Manufacturing Techniques in Prosthodontics: Where Do We Currently Stand? A Critical Review. *Int J Prosthodont.* 2017;30(5):474–84.
22. Taormina G, Sciancalepore C, Messori M, Bondioli F. 3D printing processes for photocurable polymeric materials: technologies, materials, and future trends. *J Appl Biomater Funct Mater.* 2018;16(3):151–60.
23. Shirazi SF, Gharehkhani S, Mehrali M, Yarmand H, Metselaar HS, Adib Kadri N, et al. A review on powder-based additive manufacturing for tissue engineering: selective laser sintering and inkjet 3D printing. *Sci Technol Adv Mater.* 2015;16(3):033502.
24. Khaing MW, Fuh JY, Lu L. Direct metal laser sintering for rapid tooling: processing and characterization of EOS parts. *J Mat Proc Tech.* 2001;113(1-3):269-72.
25. Dawood A, Marti BM, Sauret-Jackson V, Darwood A. 3D printing in dentistry. *Brit Dent J.* 2015;219(11):521–9.
26. Avneet Y, Kushaldeep, Viram U. Additive prototyping in dentistry - 3D printing and selective laser sintering. *J Dental Sci.* 2018;3(2):1-6.
27. Barazanchi A, Li KC, Al-Amleh B, Lyons K, Waddell JN. Additive technology: update on current materials and applications in dentistry. *J Prosthodont.* 2017;26(2):156-63.
28. Wesemann C, Spies BC, Schaefer D, Adali U, Beuer F, Pieralli S. Accuracy and its impact on fit of injection molded, milled and additively manufactured occlusal splints. *J Mech Behav Biomed Mater.* 2021;114:104179.
29. Venezia P, Lo Muzio L, De Furia C, Torsello F. Digital manufacturing of occlusal splint: from intraoral scanning to 3D printing. *J Osseointegration.* 11(4):535–9.
30. Arcuri L, Lorenzi C, Vanni A, Bianchi N, Dolci A, Arcuri C. Comparison of the accuracy of intraoral scanning and conventional impression techniques on implants: a review. *J Biol Regul Homeost Agents.* 2020;34(1 Suppl. 1):89-97.

31. Papaspyridakos P, Vazouras K, Chen Y-W, Kotina E, Natto Z, Kang K, et al. Digital vs Conventional Implant Impressions: A Systematic Review and Meta-Analysis. *J Prosthodont.* 2020;29(8):660-78.
32. Kustrzycka D, Marschang T, Mikulewicz M, Grzebieluch W. Comparison of the Accuracy of 3D Images Obtained from Different Types of Scanners: A Systematic Review. *J Healthc Eng.* 2020;2020:8854204.
33. Prpic V, Slacanin I, Schauperl Z, Catic A, Dulcic N, Cimic S. A study of the flexural strength and surface hardness of different materials and technologies for occlusal device fabrication. *J Prosthet Dent.* 2019;121(6):955–9.
34. Lauren M, McIntyre F. A new computer-assisted method for design and fabrication of occlusal splints. *Am J Orthod Dentofac Orthop.* 2008;133(4 Suppl):S130-5.
35. See C. 3D ispis i klinička upotreba. Što znamo? *Quintessenz Zahntechnik.* 2018; 44(2):165-8.
36. Lin R, Yu CH, Sun J. [Construction and preliminary clinical evaluation of digital stabilization occlusal splint system]. *Zhonghua Kou Qiang Yi Xue Za Zhi.* 2020;55(12):983-6.
37. Wang SM, Li Z, Wang GB, Ye HQ, Liu YS, Tong D, et al. [Preliminary clinical application of complete digital workflow of design and manufacturing occlusal splint for sleep bruxism]. *Beijing Da Xue Xue Bao Yi Xue Ban.* 2019;51(1):105-10.
38. Xie QF. [Present situation and future of occlusal splint in treatment of oral diseases]. *Zhonghua Kou Qiang Yi Xue Za Zhi.* 2019;54(8):515-21.
39. Grymak A, Aarts JM, Ma S, Waddell JN, Choi JJE. Comparison of hardness and polishability of various occlusal splint materials. *J Mech Behav Biomed Mater.* 2021;115:104270.
40. Perea-Lowery L, Gibreel M, Vallittu PK, Lassila L. Evaluation of the mechanical properties and degree of conversion of 3D printed splint material. *J Mech Behav Biomed Mater.* 2021;115:104254.

Ivan Špehar rođen je 23. srpnja 1991. godine u Zagrebu u Republici Hrvatskoj. Završio je Osnovnu školu bana Josipa Jelačića, nakon čega je upisao smjer zubnog tehničara na Zdravstvenom učilištu u Zagrebu. Studij dentalne medicine na Stomatološkom fakultetu Sveučilišta u Zagrebu upisuje 2013. godine.