

# Prednosti i nedostaci vijčanog pričvršćivanja u implantoprotetskoj terapiji

---

Mijić, Andrija

Professional thesis / Završni specijalistički

2021

Degree Grantor / Ustanova koja je dodijelila akademski / stručni stupanj: **University of Zagreb, School of Dental Medicine / Sveučilište u Zagrebu, Stomatološki fakultet**

Permanent link / Trajna poveznica: <https://um.nsk.hr/um:nbn:hr:127:263825>

Rights / Prava: [Attribution-NonCommercial 4.0 International](#)/[Imenovanje-Nekomercijalno 4.0 međunarodna](#)

Download date / Datum preuzimanja: **2024-08-05**



Repository / Repozitorij:

[University of Zagreb School of Dental Medicine Repository](#)





Sveučilište u Zagrebu  
Stomatološki fakultet

Andrija Mijić

**PREDNOSTI I NEDOSTACI VIJČANOG  
PRIČVRŠĆIVANJA U  
IMPLANTOPROTETSKOJ TERAPIJI**

POSLIJEDIPLOMSKI SPECIJALISTIČKI RAD

Zagreb, 2021.

Rad je ostvaren na Zavodu za mobilnu protetiku Stomatološkog fakulteta Sveučilišta u Zagrebu.

Mentor rada: prof. dr. sc. Nikša Dulčić, Zavod za mobilnu protetiku Stomatološkog fakulteta Sveučilišta u Zagrebu

Lektor hrvatskog jezika: dr. sc. Boška Munivrana Dervišbegović, doc.

Lektor engleskog jezika: Ivana Škarpa Dulčić, prof. engl. i njem. jezika i književnosti

Sastav Povjerenstva za ocjenu poslijediplomskog specijalističkog rada:

1. \_\_\_\_\_
2. \_\_\_\_\_
3. \_\_\_\_\_

Sastav Povjerenstva za obranu poslijediplomskog rada:

1. \_\_\_\_\_
2. \_\_\_\_\_
3. \_\_\_\_\_

Datum obrane rada: \_\_\_\_\_

Rad sadrži: 33 stranica

8 slika

1 CD

Rad je vlastito autorsko djelo koje je u potpunosti samostalno napisano uz naznake izvora drugih autora i dokumenata korištenih u radu. Osim ako nije drukčije navedeno, sve ilustracije (tablice, slike i dr.) u radu, izvorni su doprinos autora poslijediplomskog specijalističkog rada. Autor je odgovoran za pribavljanje dopuštenja za korištenje ilustracija koje nisu njegov izvorni doprinos, kao i za sve eventualne posljedice koje mogu nastati zbog nedopuštenog preuzimanja ilustracija odnosno propusta u navođenju njihovog podrijetla.

## **Zahvala**

Najtoplije zahvaljujem prof. dr.sc. Nikši Dulčiću na nesebičnoj pomoći tijekom izrade ovog rada. Zahvaljujem obitelji i prijateljima na neizmjernej potpori. Zahvaljujem svojim kolegama na ustupljenim materijalima.

## Sažetak

# PREDNOSTI I NEDOSTACI VIJČANOG PRIČVRŠĆIVANJA U IMPLANTOPROTETSKOJ TERAPIJI

U implantološkoj terapiji završna faza rada jest pričvršćivanje protetskog rada na nadogradnju implantata. Implantološki sustav sastoji se od implantata, nadogradnje implantata te suprastrukture. Implantati mogu biti transosealni, subperiostalni i endosealni. Transosealni i subperiostalni implantati najčešće se koriste kod potpuno bezubih pacijenata, dok se kod djelomične bezubosti koriste endosealni implantati, i to kao višestruko ili samostalno postavljeni.

U dvodijelnim implantološkim sustavima nadogradnja omogućuje izradu i primjenu različitih vrsta protetskih nadomjestaka. Razlikuju se dvije osnovne vrste nadogradnje: konfekcijske, koje su tvornički prefabricirane, i individualne. Protetski nadomjestak se u implantoprotetškoj terapiji može pričvrstiti vijčano ili cementom. Cementom pričvršćeni protetski radovi imaju prednost nad vijčanim zbog omogućavanja dobrog rubnog brtvljenja, a estetski su bolji jer nema otvora za pričvršćivanje vijkom. Financijski su prihvatljivi jer je laboratorijska izrada jednostavnija, a mogućnost popuštanja vijka je mala kao i gubitak istog. Nedostaci cementom pričvršćenih protetskih radova mogu biti nemogućnost skidanja rada kod određenih komplikacija te mogućnost nastajanja periimplantitisa zbog zaostalog cementa. Protetskim radovima pričvršćenim na vijak prednost je što se lako skidaju uslijed komplikacija, a budući da nema cementa ne može nastati periimplantitis. Nedostatak vijčano pričvršćenih protetskih radova je narušena estetska komponenta kada vijak prolazi kroz vestibularnu ili okluzalnu stijenku rada. Protetski radovi pričvršćeni na vijak zahtijevaju složeniju laboratorijsku izradu, a time i veće troškove rada. Materijali koji se koriste za nadogradnju koja povezuje implantat s protetskim radom izrađeni su od metala, kombinacije metala i keramike te od cirkonij-oksidne keramike.

**Ključne riječi:** pričvršćivanje vijkom, implantološki sustavi, titanij, cirkonij-oksidna keramika

## **Summary**

### **ADVANTAGES AND DISADVANTAGES OF SCREW-RETAINED RESTORATIONS IN IMPLANT-SUPPORTED PROSTHETIC THERAPY**

The final phase in implant-supported prosthetic therapy is attachment of a prosthetic restoration to the implant abutment. Implant systems consists of an implant, an implant abutment and a superstructure. Implants can be transosteal, subperiosteal, and endosteal. Transosteal and subperiosteal implants are most often used in fully edentulous patients, while endosteal implants are used in partially edentulous patients, as multiple or individually placed.

In two-piece implant systems, implant abutment enables fabrication and application of different types of prosthetic restorations. There are two basic types of abutments, stock or prefabricated and custom abutments. Prosthetic restoration can be fixed with a screw or cemented. The advantage of cemented restorations in relation to screw-retained restorations is good marginal sealing and better aesthetics because there are no screw holes. They are economical because of a simpler laboratory fabrication and a lower chance of screw loosening or loss. Disadvantages of cemented restorations can include inability to remove restorations in certain complications and possibility of development of peri-implantitis associated with residual cement. The advantage of screw-retained restorations is that they are easily removed in case of complications, and peri-implantitis cannot develop because no cement is used. Their disadvantage is impaired aesthetics due to screw going through the vestibular or occlusal wall of the restoration. Screw-retained restorations require more complex laboratory fabrication, and thus higher laboratory costs. The materials used for abutments that connect an implant with a restoration include metal, metal-ceramics and zirconium-oxide ceramics.

**Key words:** screw retained implant prosthesis, dental implant systems, titanium, zirconium oxide ceramic

## Sadržaj

1. UVOD.....	1
1.1. Svrha rada.....	3
2. MATERIJALI I POSTUPCI.....	4
2.1. Vrste implantoloških sustava .....	5
2.2. Spoj implantata i nadogradnje.....	6
2.2.1. Mikropropusnost .....	7
2.2.2. Promjena platforme .....	8
2.2.3. Cilindrični dosjed .....	8
2.2.4. Nadogradnje .....	9
2.3. Spoj između nadogradnje i protetskog nadomjeska.....	11
2.4. Prednosti i nedostaci vijčanog pričvršćivanja suprastrukture na implantat .....	12
2.4.1. Odabir načina pričvršćivanja .....	12
2.4.2. Cementiranje implantoprotetskih radova.....	13
2.4.3. Vijčano pričvršćivanje implanoprotetskih radova .....	14
2.5. Izbor materijala za nadogradnje implantata .....	16
2.5.1. Metalna nadogradnja za implantat .....	17
2.5.2. Metal-keramička nadogradnja za implantat.....	17
2.5.3. Keramička nadogradnja za implantat .....	17
2.6. Problemi kod vijčanog pričvršćivanja implantata i nadogradnje .....	19
3. RASPRAVA.....	20
4. ZAKLJUČAK.....	23
5. LITERATURA .....	25
6. ŽIVOTOPIS .....	32



## **Popis skraćenica**

CAD/CAM computer-aided design and computer-aided manufacturing

## **1. UVOD**

Jedna od suvremenijih grana dentalne medicine je dentalna implantologija. Razvojem znanosti, tehnologije i inovacija razvili su se i terapijski sustavi koji se koriste u unapređenju načina liječenja stomatoloških pacijenata. Na području dentalne implantologije u posljednjim desetljećima su se umnogostručila znanstvena istraživanja s ciljem poboljšanja dugoročnog uspjeha implantoprotetske terapije. Uspješnost dentalnih implantata unaprijedila je i protetsku terapiju te znatno pridonijela funkcijskoj, estetskoj i psihološkoj rehabilitaciji pacijenta nakon gubitka zubi. Prednosti implantoprotetske terapije su brojne u usporedbi s klasičnim mogućnostima nadoknade izgubljenih zubi izradom mostova ili proteza, a čine ih mogućnosti rekonstrukcije prirodnog položaja, izgleda, oblika i funkcije zubi, bez potrebe za brušenjem susjednih zubi jer se tako nepovratno oštećuju (1).

Implantološki sustavi dijele se na jednodijelne i dvodijelne. Jednodijelni implantoprotetski sustavi građeni su u jednom komadu tako da tijelo implantata i nadogradnja čine jednu cjelinu, a kod dvodijelnih su nadogradnja i tijelo implantata povezani vijkom. Jednodijelni implantati danas se rijetko koriste, uglavnom za retenciju mobilnih proteza kao mini implantati ili kao privremeno rješenje za vrijeme oseintegracije trajnih implantata (2).

U kliničkoj praksi danas se najviše koriste dvodijelni sustavi. Protetski nadomjesci na dvodijelnim implantatima mogu biti fiksni i mobilni. Mobilni protetski nadomjesci najčešće su proteze poduprte lokatorima, prečkama, teleskopskim sustavima ili kuglama. Protezom i implantatima zajedno osigurana je stabilnost i retencija protetskog nadomjestka, a spoj između njih mehaničkim dijelovima, prečkama ili magnetima. Pacijent sam mora skidati i čistiti proteze (3).

Fiksni protetski nadomjesci mogu biti krunice i mostovi. Retencijski dijelovi mobilnih protetskih radova, kao nadogradnje implantata, pričvršćuju se vijkom na implantat, dok se fiksni protetski nadomjesci mogu pričvršćivati vijkom ili cementirati cementom, ovisno o vrsti i planu terapije. Cementom pričvršćeni protetski nadomjesci osiguravaju stabilno i estetski povoljno pričvršćivanje. Problemi mogu nastati zbog zaostajanja cementa u sulkusu, gdje dolazi do nakupljanja bakterija. Nastanjanjem bakterija u sulkus dolazi do većeg rizika za razvoj periimplantitisa, gubitak kosti i na kraju gubitak oseintegracije implantata (4).

Cementirani nadomjestak nije moguće ukloniti radi čišćenja te ga ponovno pričvrstiti na intraosealni dio implantata za razliku od vijčano pričvršćenih protetskih nadomjestaka koji

imaju tu prednost te nemaju rizik zaostalog cementa, koji bi mogao uzrokovati periimplantitis i na kraju gubitak oseointegracije implantata. Također, mogu se lako skinuti, popraviti i očistiti te ponovno učvrstiti (5).

Glavni nedostatak vijkom pričvršćenih protetskih nadomjestaka je narušena estetska komponenta u slučaju kada vijak prolazi kroz vestibularnu ili okluzalnu stijenku rada zbog samog položaja intraosealnog dijela implantata (6).

### **1.1. Svrha rada**

Svrha rada je pregledom najnovije znanstvene i stručne literature obrazložiti i opisati prednosti i nedostatke vijkom pričvršćene protetske nadogradnje na implantatima te indikacije i kontraindikacije istih.

## **2. MATERIJALI I POSTUPCI**

Pregledom najnovije znanstvene i stručne literature opisane su vrste implantoprotetske terapije, protetskih nadogradnji i implantoprotetskih radova te prednosti i nedostaci vijčanog pričvršćivanja protetskih nadogradnji i protetskih radova na implantatima.

## 2.1. Vrste implantoloških sustava

Vrste implantoloških sustava koji se danas koriste su transosealni, subperiostalni i endosealni. Transosealni i subperiostalni najčešće se koriste kod potpuno bezubih pacijenata, dok se kod djelomične bezubosti koriste endosealni implantati, i to kao višestruko ili samostalno postavljeni (7).

Danas se najviše koriste endosealni implantati, a oblici u kojima se izrađuju su igličasti, pločasti i implantati u obliku korijena zuba. Igličasti implantati koriste se kod pacijenata koji imaju smanjenu gustoću kosti, gdje se stabilnost implantata postiže kortikalnim sidrenjem. Pločasti implantati su bili prvi oblici implantata koji su imali uspjeha kod većeg broja pacijenata. Oblikom podsjećaju na oštricu sjekire, a koriste se kada je greben kosti preuzak za ugradnju i augmentaciju implantata u obliku korijena (8). Implantati u obliku korijena zuba najčešće su korišteni oblici implantata i standard su za implantoprotetsku terapiju. Indikacija za njihovo korištenje je nedostatak jednog ili više zuba uz dovoljan volumen kosti. Direktnim dodiranjem između površine implantata i kosti postiže se stabilnost implantata. Većom primarnom stabilnosti implantata dolazi do veće uspješnosti samog zahvata (7, 8).

Od implantoloških materijala najčešće se koristi titanij. Titanij je bijelo-srebrna kovina, koja se dobiva postupkom toplinskog raspadanja titanij-tetraodida, a također se može dobiti i iz rutila, koji je najstabilniji oksid titanij. Titanij ima nisku toplinsku vodljivost i tvrdoću, veliku rastezljivost, malu gustoću i težinu, otporan je na deformacije i na koroziju te je radiološki vidljiv. Slitine titanija s aluminijem i vanadijem pomoću visokog stupnja oksidacije titanija u suhom i vlažnom mediju podjednako stvaraju dobre uvjete za oseointegraciju implantata (9).

Oseointegracija implantata je mehanizam do kojeg dolazi vezivanjem proteina i kolagena biološke okoline s oksidima titanija (10). Negativne karakteristike titanija su visoko talište gdje je potrebna posebna tehnološka izrada implantata, kemijska reaktivnost taline s vodikom, kisikom i dušikom te niski modul elastičnosti. Gubitkom marginalne kosti i recesije mekih tkiva dolazi do uočljivosti metalnog dijela implantata (11).

Pojava keramike na bazi cirkonij-oksida nova je alternativa za titanij u budućnosti implantologije. Uvođenjem implantata iz cirkonij-oksidne keramike nestali bi estetski problemi uzrokovani bojom titanija, povećala bi se otpornost na trošenje i savijanje te bi došlo do veće žilavosti i čvrstoće implantata. Također je važna niska razina prijanjanja plaka i dobra biokompatibilnost materijala na bazi cirkonij-oksidne keramike. Međutim, još se provode klinička istraživanja te zasad cirkonij-oksidna keramika nije u širokoj primjeni kao materijal za implantat (12).

Prema obliku implantati mogu biti cilindrični ili konusni, s navojima ili bez navoja, a izrađeni od titanija sa slojem hidroksiapatita ili bez njega. Danas je najraširenija uporaba cilindričnog oblika implantata s navojima jer se na taj način povećava dodirna površina i postiže bolja veza s koštanim tkivom. Cilindrični oblici implantata s navojem nisu indicirani u slučajevima; velike blizine korijena susjednih zuba, odmah nakon vađenja zuba te kod slabe koštane mineralizacije. U tim slučajevima indicirani su oblici implantata bez navoja (13).

Implantat može imati glatku ili hrapavu površinu. Bolja oseointegracija postiže se hrapavošću površine implantata. Obradom površine implantata, koja uključuje lasersku obradu metala, pjeskarenje, jetkanje ili nanošenje drugog materijala, postiže se hrapavost površine. Također je važna i površina vrata implantata, koji može biti hrapav ili poliran. Kod poliranih implantata na vratnom dijelu dolazi do slabijeg prijanjanja bakterija te se na taj način smanjuje ili sprječava pojava periimplantitisa. Ipak, na poliranom vratnom dijelu implantata smanjena je oseointegracija zbog slabijeg vezivanja osteoblasta za poliranu površinu, što može dovesti do inicijalnog gubitka kosti. Zbog toga se danas koriste implantati koji imaju tanki polirani dio vrata ili potpuno hrapavi implantati (14). Vrat implantata može imati divergentne ili konvergentne paralelne zidove. Vrh implantata može biti zaobljen, ravan ili imati V-oblik (13).

## **2.2. Spoj implantata i nadogradnje**

Implantati i nadogradnje sastoje se od unutarnjeg i vanjskog spoja. Unutarnjim spojevima postiže se snažnija veza između implantata i nadogradnje te se ravnomjerno distribuiraju sile, čime se smanjuje naprezanje okolne kosti i samog vijka, kao i mikropropuštanje i opterećenje vijka. Unutarnji spojevi mogu biti cilindričnog ili koničnog oblika. Mogu imati antirotacijske elemente, koji se sastoje od udubine na unutarnjem dijelu implantata i izbočine na nadogradnji,

obrnute od antirotacijskih elemenata koji se koriste na vanjskom spoju. Mehanička stabilnost na unutarnjim spojevima je bolja, rotacijski su pomaci svedeni na minimum, kao i mikropropuštanje. Vanjski spojevi imaju najveće opterećenje na vijku između implantata i nadogradnje, a može doći do gubitka vijka već kod malih rotacijskih pomaka. Mikropomaci do dva stupnja nemaju utjecaj na stabilnost vijka, dok mikropomaci od 3 do 10 stupnjeva opterećuju vijak, što dovodi do slabe mehaničke stabilnosti, mikropropuštanja i nepreciznosti antirotacijskih elemenata. Zbog navedenih nedostataka vanjski spojevi su zamijenjeni unutarnjim spojevima (15).

Danas je najčešći oblik antirotacijske zaštite oblik heksagona. To je šesterokutni poligonalni oblik, kod kojeg su spojevi osigurani vijkom koji nakon zatezanja priljubljuje spojne plohe. Također postoje i poligonalni antirotacijski elementi trokutastog, kvadratnog, šesterokutnog i osmerokutnog oblika s različitim brojem žljebova ili izbočina. Svaki proizvođač ima jasno definiran okretni moment te se zatezanje provodi po tim preporukama (16).

### 2.2.1. Mikropropusnost

Na spoju implantata i bataljka moguća je prisutnost mikroorganizama. Mikropukotine na dijelu spoja implantata i nadogradnje nastanjene su bakterijama inače prisutnima u usnoj šupljini, a povezuju se s parodontitisima. Upalni agensi, bakterije i upalne stanice infiltriraju tkivo oko implantata, uzrokuju upalu mekih tkiva te posljedično dolazi do gubitka kosti. Proces koji dovodi do toga započinje sadržajem bakterija iz okoline implantata, koji pod djelovanjem peristaltičke pumpe ulazi u unutarnji prostor implantata, pa unutarnji prostor implantata postaje spremnik bakterija (17).

U marginalnom području implantata počinje destrukcija tkiva te dolazi do defekta oblika kratera. Odgovorom organizma na upalnu reakciju stabilnost implantata može biti očuvana dugo vremena. Periimplantatni mukozitis pojam je kojim se opisuje reverzibilna upalna reakcija u sluznici koja se nalazi uz implantat. Definiran je kao upalni proces koji zahvaća tkivo oko oseintegriranog implantata u funkciji i rezultira gubitkom potporne kosti. Plak nakupljen na zubima i plak nakupljen na dijelovima implantata jednako brzo se koloniziraju mikrobima. Upalna reakcija na gingivi i sluznici oko implantata u ranoj fazi upale jednake su po veličini i mjestu u usporedbi s lezijama na gingivi i sluznici oko zubi (18).



Implantološkim sustavima kojima su veze između implantata i vijka temeljene na Morseovom konusu manja je vjerojatnost prodora, nakupljanja i koloniziranja mikroba. Takvi implantološki sustavi koriste se za bolju stabilizaciju nadogradnje u dvodijelnim sustavima. Između nadogradnje i unutarnjeg dosjednog dijela implantata veća je dodirna površina, a površina kojom prijanjaju jedan uz drugi te njihov bliski kontakt stvara hladni var sa spojnom mikropukotinom, koja je manja od veličine bakterija.

Konusni kut između unutarnje stijenke implantata i vanjske stijenke nadogradnje iznosi od 8 do 11 stupnjeva i onemogućuje rotaciju nadogradnje i opterećenje vijka. Dolazi do smanjivanja mikropukotine te se sprječava akumulacija mikroba i nastajanje bakterijskog biofilma na mikropukotinama spoja nadogradnje i implantata (19).

### 2.2.2. Promjena platforme

Promjena platforme (engl. platform switching) je pojam za geometriju dosjeda nadogradnje na implantat, gdje je nadogradnja u dosjednom dijelu u tijelu implantata uža od horizontalnog promjera implantata. Dolazi do stvaranja horizontalne stepenice na ramenu implantata zbog razlike u promjeru. Vertikalna recesija kosti oko ugrađenih implantoprotetskih nadomjestaka s promjenom promjera platforme značajno je manja u odnosu na ravni dosjed nadogradnje i implantata. Udaljavanjem spoja implantata i nadogradnje od ruba krestalne kosti sprječava se gubitak vertikalne kosti što je temelj za geometrijski dosjed nadogradnje i implantata odnosno promjenu platforme (20).

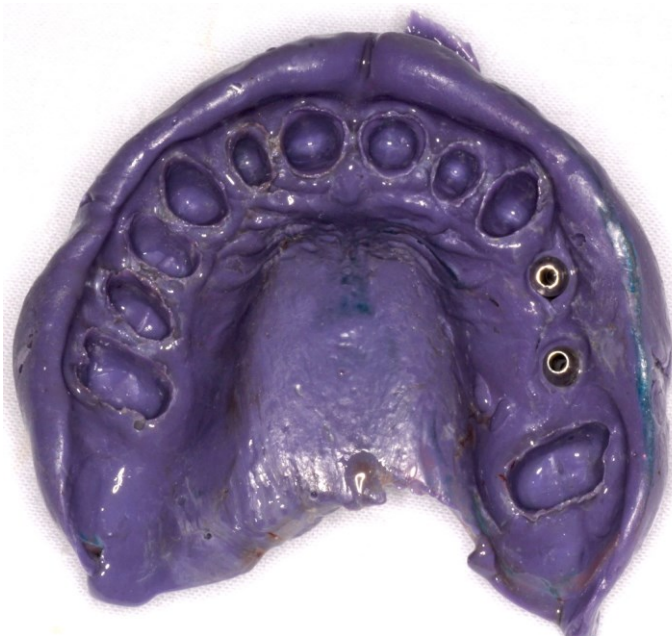### 2.2.3. Cilindrični dosjed

Cilindrični dosjed (engl. tube in tube) je zapravo implantoprotetski sustav kod kojeg cijev cilindrične nadogradnje ulazi u odgovarajući cilindrični unutarnji prostor implantata te se time dobiva velika dodirna površina implantata i nadogradnje (21). Takav sustav sadrži tri antirotacijska utora kojima je dodatno osiguran precizan i stabilan dosjed, uz uporabu zatezne sile koja je minimalna na fiksacijskom vijku (22).

#### 2.2.4. Nadogradnje

U dvodijelnim implantološkim sustavima nadogradnja omogućuje izradu i primjenu različitih vrsta protetskih nadomjestaka. Tako se može protetski opskrbiti nadomjestak koji se veže preko nadogradnje za angulirano postavljene implantat odnosno pod kutem postavljenim implantatom u odnosu na aksijalnu os (23).

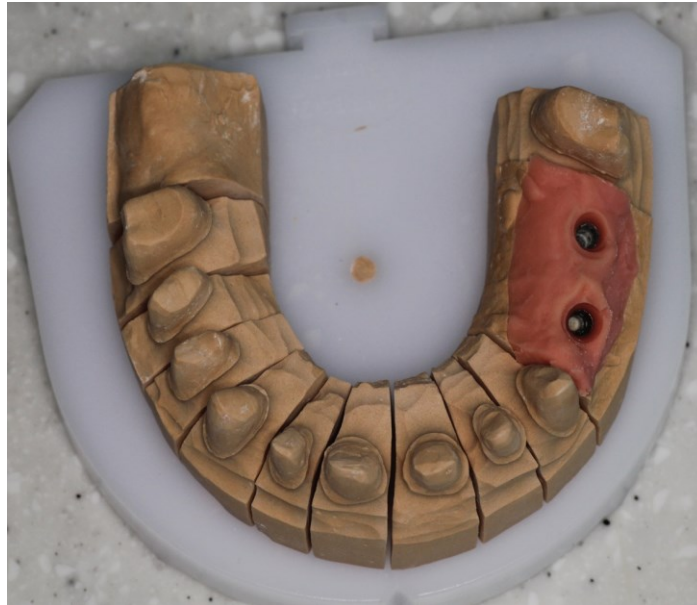Postoje dvije osnovne vrste nadogradnji, konfekcijske ili tvornički prefabricirane i individualne nadogradnje. Konfekcijske ili tvornički prefabricirane nadogradnje strojno su obrađene nadogradnje koje se izravno vijčano spajaju na predviđeno mjesto na implantatu. Materijal od kojeg mogu biti izrađene su titanij ili cirkonij-oksida keramika. Neke od tvorničkih nadogradnji moraju se dodatno obraditi u laboratoriju. Tvorničke nadogradnje trebale bi se u potpunosti prilagoditi, dok su polukonfekcijske već djelomično prilagođene u koronarnom dijelu. Takva vrsta nadogradnji se najviše koristi u području kutnjaka. Prednost konfekcijskih odnosno tvornički prefabriciranih nadogradnji je u manjem broju posjeta pacijenata ordinaciji, čime se ubrzava terapija, kao i relativno niska cijena nadogradnji. Nedostaci konfekcijskih odnosno tvornički prefabriciranih nadogradnji su zahtjevnost u postizanju estetike i izlaznog profila. Potrebna je također i preciznost položaja implantata u kosti, time se smanjuje naknadno brušenje nadogradnje i sprječava smanjenje retencije i rezistencije protetskog nadomjeska na implantatu (24).



**Slika 1.** Otisak za izradu dviju krunica na implantatima. Preuzeto s dopuštenjem autora: Nikša Dulčić, prof.dr.sc.

Individualna nadogradnja je nadogradnja koja se izrađuje po pacijentovom profilu. Njome se postiže savršen izlazni profil mekog tkiva i dobra estetika. Koristi se kod cementiranih i kod vijkom pričvršćenih radova te kao osnova za direktno nanošenje keramike. Individualnom nadogradnjom moguće je izraditi radove s čak do 30 stupnjeva angulacije u odnosu na aksijalnu os, čime se olakšava izrada protetskog rada. Postavljanjem implantata u aksijalnom smjeru dolazi do povoljnog prijenosa opterećenja na okolnu kost. Ispitivanja žvačnih funkcija pokazala su da manji dio žvačnih sila ima dobar aksijalni smjer, dok je veći dio žvačnih sila u drugim smjerovima. Takav nepovoljan smjer sila dovodi do nestabilnosti implantata. Kose i horizontalne sile pokušavaju rotirati i izvrnuti nadogradnju kod dvodijelnih sustava, zbog čega je nužan mehanički stabilan spoj između nadogradnje i implantata s kvalitetno dizajniranim antirotacijskim elementima (24,25).

Protetska platforma snažno utječe na dugotrajnu stabilnost tvrdih i mekih periimplantatnih tkiva, kao i dizajn oblika i površine implantata u cjelini. Gledano s biomehaničke strane, na spoj između implantata i nadogradnje utječu: pojava naprezanja na okolnu kost, stabilnost protetskog nadomjestka i protetska komponenta, dok mehanička stabilnost spoja uvelike ovisi o fiksacijskom vijku između implantata i nadogradnje (26,27). Mehanička stabilnost je veća u unutarnjem spoju, a o promjeru fiksacijskog vijka ovisi samo opterećenje (27).



**Slika 2.** Radni model za izradu dviju krunica na implantatima. Preuzeto s dopuštenjem autora: Nikša Dulčić, prof.dr.sc.

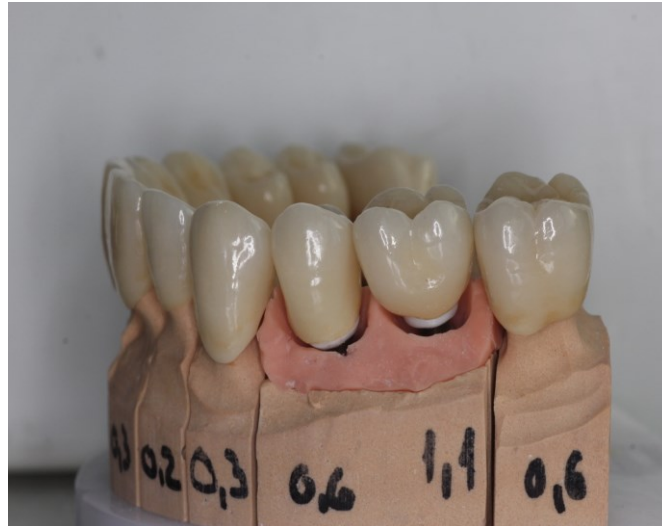### **2.3. Spoj između nadogradnje i protetskog nadomjeska**

Izbor fiksnog ili mobilnog protetskog nadomjeska u implantoprotetskoj rehabilitaciji pacijenta ovisi o više čimbenika povezanih sa stanjem usne šupljine kao što su: stupanj resorpcije alveolarnog grebena, mogućnost održavanja oralne higijene i linija osmijeha, te financijske mogućnosti pacijenta.

Mobilni nadomjesci nošeni implantatima imaju više vrsta stabilizacijskih i retencijskih elemenata. Najčešće su to prečke, lokatori, teleskopski sustavi i kugle. Patrica i matrica su sastavni dijelovi svakog sustava. Patricu predstavlja nadogradnja implantata, koja se pričvršćuje vijkom na implantat. Navedene nadogradnje mogu biti: prefabricirane (konfekcijske) ili individualizirane (pojedinačne) ili povezane s retencijskim sredstvima kao što su prečke.

Dok mobilni protetski nadomjestak u sebi sadrži matricu. Fiksni nadomjesci u implantoprotetici mogu biti mostovi i krunice, koji su cementirani ili vijkom pričvršćeni na implantat. Materijali koji se koriste kao fiksnoprotetski nadomjesci su metal-keramika i cirkonij-oksida keramika. Krunice iz cirkonij-oksida keramike najčešće se koriste u estetskoj

zoni gdje su cementirane ili vijkom pričvršćene na individualiziranoj nadogradnji implantata iz cirkonij-oksidge keramike, dok se u stražnjem području koriste metal-keramičke krunice i mostovi na prefabriciranim nadogradnjama (cementirani ili vijkom pričvršćeni) (3, 27, 28).



**Slika 3.** Radni model sa slojevanom keramikom za krunice na implantatima - pričvršćivanje cementom. Preuzeto s dopuštenjem autora: Nikša Dulčić, prof.dr.sc.

#### **2.4. Prednosti i nedostaci vijčanog pričvršćivanja suprastrukture na implantat**

Razvojem znanosti i tehnologije u području implantoprotetike u posljednjim desetljećima došlo je do naglog porasta broja implantoloških sustava koji se danas koriste. Implantati su postali zlatni standard u terapiji nadomjestaka potpune ili djelomične bezubosti (4). Napretkom znanja došlo je do poboljšanja u proizvodnji implantata i njegovih oblika, do bolje stabilnosti u vezi između implantata, nadogradnje i protetskog rada te do poboljšanja mjera u profilaksi, kako bi se smanjile i spriječile biološke komplikacije (23).

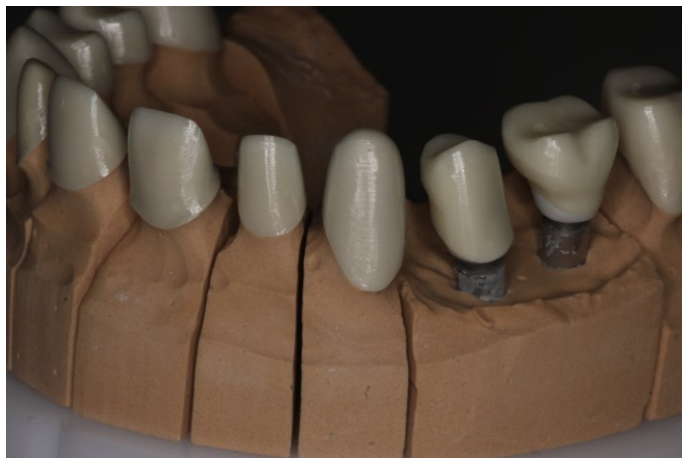##### **2.4.1. Odabir načina pričvršćivanja**

O mnogo čimbenika ovisi koji način pričvršćivanja će se izabrati za pojedinog pacijenta i u kojim situacijama – neki od njih su retencija, stabilnost, estetika, troškovi izrade te indikacije

rada. Prije odabira vrste pričvršćenja implantata i protetskog rada doktor dentalne medicine treba procijeniti međučeljusne odnose i estetiku, marginalnu i okluzalnu preciznost, odnos krune i nadomjeska, pasivni dosjed, retenciju, mogućnost uklanjanja viška cementa i zdravlje mekih tkiva oko implantata, te s time treba upoznati pacijenta (29).

#### 2.4.2. Cementiranje implantoprotetskih radova

Danas se zbog visokih estetskih standarda u dentalnoj medicini kod pričvršćivanja suprastrukture na implantat sve češće koriste cementi. Cementiranjem fiksnih implantoprotetskih radova kod kojeg se ispunjavaju mikropukotine između nadogradnje i implantata postiže se dobro rubno brtvljenje. Problemi koji se mogu javiti u slučaju pričvršćivanja cementom su biološke komplikacije te periimplantitisi i perikoronitisi uzrokovani zaostatnim slojem cementa koji nije odgovarajući uklonjen, kao i nemogućnost skidanja rada kod komplikacija kao što su lom metalne osnove nadogradnje, vijka ili keramičke ljuske (30).



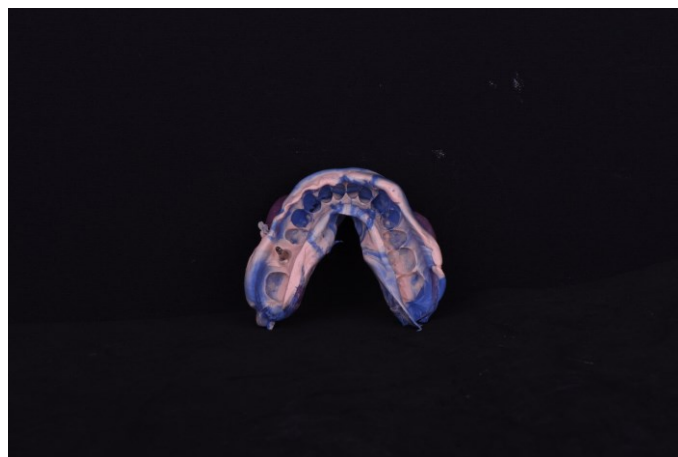
**Slika 4.** Radni model s izrađenom osnovom iz cirkonij-oksidge keramike za krunice na implantatima - pričvršćivanje cementom. Preuzeto s dopuštenjem autora: Nikša Dulčić, prof.dr.sc.

Cementiranje je moguće u nekoliko koraka. Prvo se nadogradnja implantata mora dezinficirati gelom ili tekućinom na osnovi klorheksidina radi smanjenja broja bakterija. Zatim se na implantat vijkom pričvršćuje nadogradnja implantata te se šupljina iznad vijka u nadogradnji

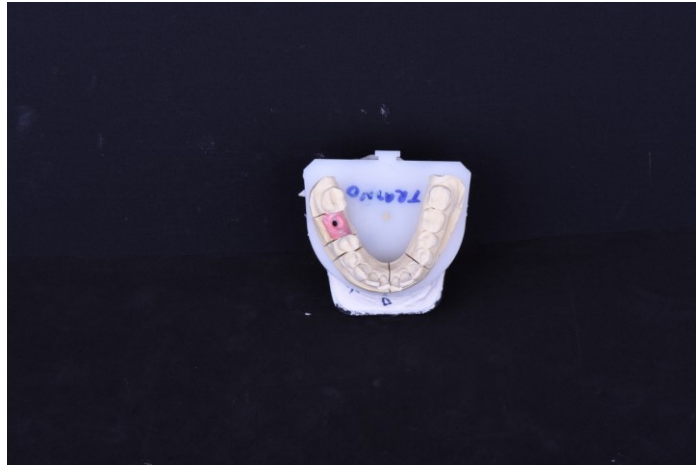implantata zatvara pomoću sterilne vate ili teflonske trake koje se prekrivaju privremenim cementom ili kompozitnim materijalom. Kompozitni materijal onemogućuje prodor bakterija te odvijanje vijka, a teflonom ili sterilnom vatom se popunjava prostor iznad vijka nadogradnje implantata, čime se štiti sam vijak (31).

Fiksni implantoprotetski radovi se moraju cementirati cementima koji zadovoljavaju potrebu za dobrom stabilnošću, tvrdoćom i retencijom te u slučaju tehničkih komplikacija potrebu za mogućim skidanjem rada. Najbolja retencija se postiže cementiranjem kompozitnim cementom, no dođe li do oštećenja suprastrukture ili vijka tada se neće moći ukloniti suprastrukutra (32). Najnoviji cementi postižu izvrsno rubno brtvljenje, a kod tehničkih i bioloških komplikacija radove je moguće relativno jednostavno skinuti. Za cement je važno da se ne aplicira u prekomjernoj količini jer se time otežava njegovo odstranjivanje te povećava prodor u periimplantatno tkivo zbog utjecaja visokog hidrostatskog tlaka. Cement je važno skinuti s rubova nadogradnje implantata i marginalne gingive titanskim strugačem ili sondom te retrakcijski konac odstraniti na kraju (33).

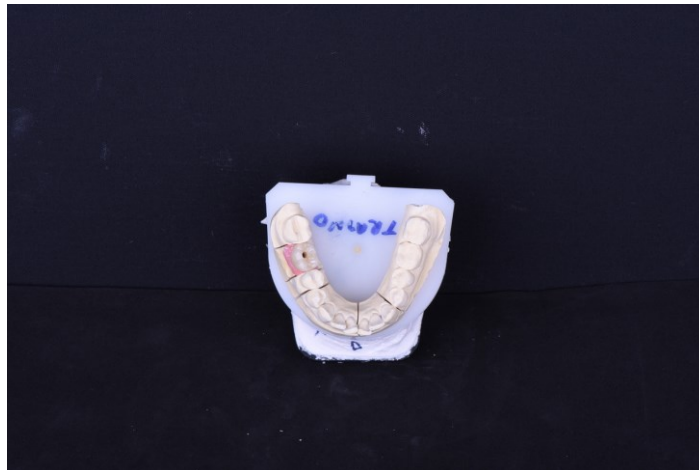
#### 2.4.3. Vijčano pričvršćivanje implanoprotetskih radova



**Slika 5.** Otisak za krunice na implantatima. Preuzeto s dopuštenjem autora: Nikša Dulčić, prof.dr.sc.



**Slika 6.** Radni model za izradu krunice na implantatima. Preuzeto s dopuštenjem autora: Nikša Dulčić, prof.dr.sc.



**Slika 7.** Radni model s krunicom na implantatu - vijčano pričvršćivanje. Preuzeto s dopuštenjem autora: Nikša Dulčić, prof.dr.sc.

Vrsta pričvršćivanja prikladna za pojedinog pacijenta ovisi o više čimbenika. Doktor dentalne medicine treba imati moć procijene odnosa krune i nadomjestka, međučeljusnih odnosa i estetike, retencije, marginalne i okluzalne preciznosti, pasivnog dosjeda, mogućnosti uklanjanja viška cementa u potpunosti te zdravlja mekih tkiva oko implantata (34).

Sustav na vijak je najstariji način vezivanja između implantata i nadomjeska. Današnja sve češća potreba za nadoknadom pojedinih zuba usavršila je proces i tehniku pričvršćivanja vijka. Kod pričvršćivanja vijkom vrlo je važan precizan i stabilan položaj implantata. Zahtjevnost i



složenost izrade tehnički je naprednija od vezivanja cementom. Postoji nekoliko vrsta vijčanih spojeva - transverzalni, okluzijski i okluzijski vijak s nagnutim otvorom. Na okluzalnoj ili oralnoj plohi zuba mora biti smješten pristupni otvor vijku. Pristupni otvor na okluzijskom vijku se nalazi okluzalno na okluzalnoj plohi protetskog rada te tako omogućuje jednostavan i brz pristup vijku te bolje i lakše postavljanje i uklanjanje protetskog nadomjeska. Ovom vrstom otvora vijku se može lakše pristupiti i kada postoji ograničen vertikalni prostor (32-35).

Postoje okluzijski vijci s nagnutim otvorom koji dozvoljavaju pristup vijku pod određenim kutom te njegovo pričvršćivanje pod istim kutom (35). Negativna strana takvog pričvršćivanja su problemi vezani uz potrebu za novim odvijačem, veći pristupni otvor, posebno dizajniran vijak i izrada nadomjeska isključivo CAD/CAM tehnologijom (31). Nedostatak može biti i estetske prirode jer vijak pričvršćenog protetskog rada na implantatima može imati vidljiv pristupni kanal na okluzalnoj ili oralnoj plohi. To je jedan od većih nedostataka vijčanog pričvršćivanja, koji se može poboljšati visokoestetskim kompozitnim ispunima izrađenima direktno ili indirektno u dentalnom laboratoriju. Takvom vrstom rješenja doktoru dentalne medicine omogućuje se siguran i brz pristup vijku (36).

Okluzijski vijak je nemoguće primijeniti kod protetskih mostova s nadomjescima u bloku, kod kojih je teško postići pasivan dosjed, te je nepovoljan položaj implantata i izraženo odstupanje implantata, dok kod samostalnih krunica na vijak nema većih poteškoća i komplikacija (37).

U kliničkoj praksi se rijetko koriste transverzalni vijci. Prednost transverzalnog načina pričvršćivanja je eliminacija funkcijskih i okluzijskih nedostataka, a nedostaci su otežani pristup otvoru vijka, male sekundarne mezostrukture te složeni postupak izrade. Veliki prostor između mezostrukture i nadomjeska u kojemu se može nakupljati hrana, a time i bakterije, može pacijentima uzrokovati parodontološke probleme (38).

## **2.5. Izbor materijala za nadogradnje implantata**

Metalne nadogradnje implantata koriste se kod kliničke situacije koja zahtjeva visok stepen stabilnosti, najviše u stražnjem dijelu zubnog niza, gdje dolazi do stvaranja snažnijih žvačnih sila.

Kod titanijskih nadogradnji nedostatak je tamna boja nadogradnje što može uzrokovati tamno sivo prosijavanje kroz periimplantatnu sluznicu. Tamno sivo prosijavanje u estetskoj zoni može predstavljati terapijski neuspjeh (39). Cirkonij-oksidna keramika je zbog boje u prednosti u odnosu na titanijske nadogradnje u estetskoj zoni. Nedostatak cirkonij-oksidne keramike je

snježno-bijela boja koja izbljeđuje periimplantatnu sluznicu, no takvu je vrstu materijala moguće modificirati obložnom keramikom (40).

#### 2.5.1. Metalna nadogradnja za implantat

Indikacije za postavu metalne nadogradnje se u prvom redu odnose na situacije u kojima je biomehanički aspekt vrlo bitan, kao npr. kod dubokog zagriža, bruksizma te u svim ostalim slučajevima velike funkcijske sile opterećenja.

Dodatna indikacija za metalne nadogradnje su dimenzijski male krunice. Kod nadomještanja bočnih sjekutića često se rade uski zubi, što znači da nadogradnja treba biti relativno mala (41).

#### 2.5.2. Metal-keramička nadogradnja za implantat

Spoj cirkonij-oksidge keramike i implantata s metalnim vijkom mehanički nije dovoljan te je poželjno povećati stabilnost njihove veze. Kod vanjskog spoja između implantata i nadogradnje počeli su se izrađivati međuelementi koji omogućuju metalni spoj. Koriste se tvornički titanijski priključci na koje se nakon individualizacije cementira nadomjestak izrađen od cirkonij-oksidge keramike dobiven CAD/CAM tehnologijom. Takva napredna tehnologija osigurava optimalnu mehaničku vezu (42).

#### 2.5.3. Keramička nadogradnja za implantat

Cirkonij-oksidge keramika postala je materijal izbora za potpuno keramičke nadogradnje iz mehaničkih i estetskih razloga. Kao i kod prirodnih zuba, i kod implantata se u određenoj mjeri može vidljivo povući meko tkivo. Proizvođači nude cirkonij-oksidge keramiku različitih boja, pa se više ne koristi neprirodno bijela boja. Međutim, kao i kod izrade krunice, često osnovna boja ne odgovara u potpunosti. Konvencionalna glinična keramika se može napeći, kako bi se individualno prilagodila boja na prijelazu između krunice i nadogradnje (43).

Indikacije za cirkonij-oksidge keramiku u nadogradnji su estetske i mehaničke prirode. Estetski je cirkonij-oksidge keramika indicirana u slučaju tankog mekog tkiva sluznice u estetskoj zoni čeljusti.

Oblik zuba jedna je od indikacija u kojima cirkonij-oksidna keramika u nadogradnji zahtijeva veću debljinu stijenke kako bi izdržala mehanička opterećenja, što nužno određuje i širinu krunice. Optimalna širina stepenice bi se trebala osigurati bez ugrožavanja minimalne debljine stijenke nadogradnje. Zbrojem širina u velikoj se mjeri određuje oblik krunice u cervikalnom dijelu (44).

Mehanička indikacija upućuje da su glavni uzroci rizika stabilnost veze između metalnog implantata i nadogradnje iz cirkonij-oksidne keramike. Kod nadogradnje iz cirkonij-oksidne keramike doktor dentalne medicine bi trebao koristiti implantate manjeg promjera i to iz istog sustava koji se kasnije može koristiti za nadogradnju. Implantat bi trebao biti ugrađen u idealnom položaju i smjeru, u suprotnom bi kasnije na ionako već užoj nadogradnji s relativno tankim stijenkama bilo potrebno dodatno brušenje radi kompenzacije smjera. Ograničavajući čimbenik je najčešće promjer glave pričvrstnog vijka nadogradnje, što traži izradu najmanjeg mogućeg promjera pristupnog otvora za vijak. Pacijenti kod kojih se nadomještaju vrlo uski zubi uglavnom su ljudi nježne tjelesne konstitucije, pa doktor dentalne medicine i dentalni tehničar moraju usuglasiti optimalnu debljinu materijala. Oni često imaju vrlo tanko meko tkivo, pa primjena cirkonij-oksidne keramike u nadogradnji donosi veliku prednost (45).



**Slika 8.** Radni model s nadogradnjom iz cirkonij-oksidne keramike. Preuzeto s dopuštenjem autora: Nikša Dulčić, prof.dr.sc.

## 2.6. Problemi kod vijčanog pričvršćivanja implantata i nadogradnje

Gubitkom kosti u razini spoja u estetskoj zoni izbjegava se nadogradnja koja u razini baze ima širinu jednaku implantatu i kut među spojem implantata i nadogradnje unutar implantata. Širina nadogradnje se preoblikuje na način da je nadogradnja uža u odnosu na implantat, čime se smanjuje problem mikropropuštanja. Postavljanjem stranice implantata i nadogradnje pod kutom unaprjeđuje se sustav tako da se izrađuje monoblok, što se pokazalo vrlo dobrim rješenjem uslijed kontinuiranih cikličkih opterećenja koja se mogu javljati u stomatognatom sustavu (46).

Vrsta veze između implantata i nadogradnje koju odabire doktor dentalne medicine utječe na mikropropuštanje. Mikropropuštanje je minimalizirano kod unutarnjeg spoja ili Morseovog konusa, dok kod vanjskog spoja ravnog dosjeda dolazi do češćeg mikropropuštanja. Do gubitka koštane strukture i samog implantata dovode akumulacija bakterija, upalne stanice i agensi u području spoja implantata i nadogradnje, gdje dolazi do promjena u osteoklastičnim stanicama (47).

Problemi koji se mogu dogoditi uslijed žvačnih i ostalih sila su pomaci nadogradnje. Kod pomicanja nadogradnje može doći do učinka peristaltičke pumpe, koja propušta sav sadržaj okolo implantata u implantat ili izbacuje sadržaj prema van, pa se unutrašnjost implantata ispunjava bakterijama i upalnim stanicama koje su glavni čimbenik periimplantatnih bolesti. Do destabilizacije i gubitka vijka može doći kod rotacijskih mikropomaka vanjskih spojeva. Antirotaijski elementi pomažu na način da minimaliziraju mikropomake kod unutarnjih spojeva (48). Glavni spoj između implantata i nadogradnje je vijak. Sve sile i opterećenja koncentrirani su na vijak, pa može doći do njegovog popuštanja. Neki od uzroka popuštanja vijka su dizajn vijka odnosno njegov oblik i promjer, gradivni materijal te dužina vijka, a popuštanje može ovisiti i o zateznom momentu (49).

Gubitak mekog tkiva posljedica je nedostatka alveolarne kosti oko implantata. Oseintegracija je kod hrapavih površina implantata veća, pa je veća akumulacija bakterija i upalnog sadržaja. Mikropropuštanje je u novije vrijeme smanjeno uslijed razvoja koncepta promjene platforme, kojom je došlo do većeg stvaranja kosti oko vrata implantata (17).

### **3. RASPRAVA**

Tehnologija koja se razvila u dentalnoj implantologiji tijekom godina usavršila je razvoj novih materijala te sofisticiranu izradu implantoprotetskih sustava i dijelova. Dijelovi koji pričvršćuju implantat s protetskom suprastrukturuom vezani su nadogradnjom, koja može biti izrađena iz materijala poput titanija ili cirkonij-oksidge keramike (50). Suprastruktura se može pričvršćivati cementno i vijčano. Odgovarajući odabir vrste pričvršćivanja preduvjet je uspješne implantoprotetske terapije (51). Prednost cementom pričvršćenih radova je lakše postizanje pasivnog prijanjanja zbog sloja cementa između suprastrukture i uporišta implantata te lakša kontrola okluzije zbog nepostojanja pristupnog otvora za vijak na okluzalnoj plohi krunice. Estetika i preciznost je bolja kod cementom pričvršćivanih radova jer se nedostatkom pristupnog otvora za vijak koji zauzima čak do polovice površine okluzalne plohe narušava čvrstoća keramike (52). Jedan od glavnih nedostataka cementiranja jest mogućnost nastanka periimplantitisa i periimplantatnog mukozitisa zbog otežanog uklanjanja viška cementa. Nedostatkom paradontnog pričvrstka mekog tkiva oko implantata ne postoji odgovarajuća prirodna barijera dok se kod prirodnog zuba nalaze Sharpeyeva vlakna koja vežu meko tkivo za zub (53). Pod pritiskom hidrauličkog tlaka cement zbog nedostatka barijere mekog tkiva ulazi u područje periimplantatnog sulkusa, odnosno u područje manjeg otpora (54). Višak cementa se mora u potpunosti ukloniti jer u suprotnome cement može stvoriti upalu u periimplantatnom prostoru, što u konačnici može rezultirati gubitkom implantata. Trajno cementirani protetski radovi zahtijevaju mnogo više vremena za uklanjanje, dolazi do uništenja protetskog rada te je cijeli postupak dosta neugodan za pacijenta (55). Vijčano pričvršćeni protetski radovi imaju određene prednosti nad cementom pričvršćenim radovima, npr. nadoknadivost ako se protetski rad skida s nadogradnje krunica bez oštećenja nakon uklanjanja. Moguća je također i zamjena vijka te čišćenje i procjena stanja okolnog mekog tkiva. Nedostaci vijkom pričvršćenih protetskih nadomjesaka mogu biti u preciznosti postavljanja implantata zbog optimalnog smjera otvora za pričvršćivanje (56). Pristupni otvori za vijak na protetskom nadomjestku mogu oslabiti keramiku oko otvora i ugroziti estetiku samog rada, a također može doći i do nestabilne okluzije. Estetski nedostatak je taj da se pristupni otvor lako može uočiti ako nije nadograđen visokoestetskim kompozitom.

Visokoestetski kompozitni materijali mogu biti izrađeni direktno ili indirektno u dentalnom laboratoriju te takva vrsta rješenja donosi siguran i brži pristup vijku (57).

Postoje metalne, metal-keramičke i keramičke nadogradnje kao protetski dio implantološkog sustava. Usporedbom materijala u trogodišnjoj studiji autori Hosseini i suradnici su utvrdili da metalne nadogradnje i nadogradnje na bazi cirkonij-oksidge keramike imaju visok stupanj

izdržljivosti. Također se pokazalo da su zlatne nadogradnje stvorile gubitak marginalne kosti (58).

S obzirom na čvrstoću nadogradnje iz cirkonij-oksidge keramike, ona se može postaviti i na implantatne sustave u stražnjem području čeljusti, što su Zembic i suradnici utvrdili tijekom petogodišnjeg kliničkog istraživanja. Usporedili su nadogradnje iz cirkonij-oksidge keramike i titanija u području očnjaka i kutnjaka te su zaključili da nadogradnja iz cirkonij-oksidge keramike jednako uspješno preživljava u području kutnjaka kao i nadogradnja iz titanija (59).

CAD/CAM tehnologija je u današnje doba standard u obradi protetskog dijela implantološkog sustava. Kapos i suradnici podijelili su CAD/CAM obradu protetskog dijela implantološkog sustava na potpuno računalno dizajniran i obrađen oblik svih dijelova suprastrukture te na djelomično računalno dizajniran i obrađen oblik istih, gdje postoji ručna obrada dijelova suprastrukture (60).

Boja periimplantatnog mekog tkiva u velikoj mjeri ovisi o vrsti materijala nadogradnje. Prema istraživanju Bressana i suradnika o utjecaju vrste materijala nadogradnje na boju mekog tkiva oko implantata? nadogradnje na bazi titanija u velikoj mjeri odstupaju od boje mekog tkiva nadogradnje na bazi zlata i cirkonij-oksidge keramike. Nadogradnje na bazi zlata i na bazi cirkonij-oksidge keramike su pokazale da nema većih promjena u boji periimplantatnog tkiva, dok se debljina mekog tkiva u ovom istraživanju pokazala kao čimbenik koji ne utječe na odabir vrste nadogradnje i boju mekog tkiva oko implantata (61).

#### **4. ZAKLJUČAK**



Cementom pričvršćeni protetski radovi osiguravaju dobru stabilnost, dobro rubno brtvljenje te su estetski povoljni jer nema otvora za pričvršćivanje vijkom. Financijski su prihvatljivi jer je laboratorijska izrada jednostavnija, a mogućnost popuštanja vijka i njegova gubitka je manja. Nedostatak cementom pričvršćenih protetskih radova je nemogućnost skidanja rada u slučaju komplikacija i mogućnost razvoja periimplantitisa zbog zaostatnog cementa. Protetskim radovima pričvršćenim na vijak prednost je što se lako skidaju uslijed komplikacija, a budući da nema cementa manja je vjerojatnost nastanka periimplantitisa. Nedostatak je narušena estetska komponenta kada vijak prolazi kroz vestibularnu ili okluzalnu stijenku rada. Vijčani radovi zahtijevaju složeniju laboratorijsku izradu, a time i veće troškove rada. Zaključak rada je da se veći implantoprotetski radovi s više članova pričvršćuju vijcima, dok se implantoprotetski radovi s pojedinačnim krunicama pričvršćuju cementom.

## **5. LITERATURA**

1. Čatović A, Komar D, Čatić A i sur. Klinička fiksna protetika 1- krunice. Zagreb: Medicinska naklada; 2015. 149 pp.
2. Gaunt RA, Bruns TM, Crammond DJ, Tomycz ND, Moossy JJ, Weber DJ. Single- and Multi-Unit Activity Recorded from the Surface of the Dorsal Root Ganglia with Non-Penetrating Electrode Arrays. *Conf Proc IEEE Eng Med Biol Soc.* 2011; 2011: 6713–6716.
3. Davarpanah M, Martinez H, Kebir M, Tecucianu JF. Priručnik dentalne implantologije. Zagreb: IN.TRI; 2006. 130 pp.
4. Wittneben JG, Millen C, Brägger U. Clinical performance of screw- versus cement-retained fixed implant-supported reconstructions--a systematic review. *Int J Oral Maxillofac Implants.* 2014;29 Suppl:84-98.
5. Nissan J, Narobal D, Gross O, Ghelfen O, Chausnu G. Long-term outcome of cemented versus screw-retained implant-supported partial restorations. *Int J Oral Maxillofac Implants.* 2011;26(5):1102-7.
6. Kim SG, Park JU, Jeong JH, Bae C, Bae TS, Chee W. In vitro evaluation of reverse torque value of abutment screw and marginal opening in a screw- and cement-retained implant fixed partial denture design. *Int J Oral Maxillofac Implants.* 2009 Nov-Dec;24(6):1061-7.
7. Abichandani SJ, Nadiger R, Kavlekar AS. Abutment selection, designing, and its influence on the emergence profile: A comprehensive review. *Eur J Prosthodont* 2013;1:1-10.
8. Tonetti MS. Determination of the success and failure of root-form osseointegrated dental implants. *Adv Dent Res.* 1999 Jun;13:173-80.
9. Le Guéhennec L, Soueidan A, Layrolle P, Amouriq Y. Surface treatments of titanium dental implants for rapid osseointegration. *Dent Mater.* 2007 Jul;23(7):844-54.
10. Smeets R, Stadlinger B, Schwarz F, Beck-Broichsitter B, Jung O, Precht C, Kloss F, Gröbe A, Heiland M, Ebker T. Impact of Dental Implant Surface Modifications on Osseointegration. *Biomed Res Int.* 2016;2016:6285620.
11. Özcan M, Hämmerle C. Titanium as a Reconstruction and Implant Material in Dentistry: Advantages and Pitfalls. *Materials (Basel).* 2012 Sep; 5(9): 1528–1545.
12. Hanawa T. Zirconia versus titanium in dentistry: A review. *Dent Mater J.* 2020 Jan 31;39(1):24-36.

13. Messias A, Nicolau P, Guerra F. Titanium dental implants with different collar design and surface modifications: A systematic review on survival rates and marginal bone levels. *Clin Oral Implants Res.* 2019 Jan;30(1):20-48.
14. Albrektsson T, Wennerberg A. On osseointegration in relation to implant surfaces. *Clin Implant Dent Relat Res.* 2019 Mar;21 Suppl 1:4-7.
15. Lopez CAV, Vasco MAA, Ruales E, Bedoya KA, Benfatti CM, Bezzon OL, Deliberador TM. Three-Dimensional Finite Element Analysis of Stress Distribution in Zirconia and Titanium Dental Implants. *J Oral Implantol.* 2018 Dec;44(6):409-415.
16. Messias A, Rocha S, Calha N, Neto MA, Nicolau P, Guerra F. Effect of intentional abutment disconnection on the micro-movements of the implant-abutment assembly: a 3D digital image correlation analysis. *Clin Oral Implants Res.* 2017 Jan;28(1):9-16.
17. Siadat H, Arshad M, Mahgoli HA, Fallahi B. Microleakage Evaluation at Implant-Abutment Interface Using Radiotracer Technique. *J Dent (Tehran).* 2016 Jun;13(3):176-183.
18. Lindhe J, Karring T, Lang NP. *Klinička parodontologija i dentalna implantologija.* Oxford: Blackwell Munksgaard; 2004. 1014 pp.
19. Cassetta M, Di Mambro A, Giansanti M, Brandetti G. The Survival of Morse Cone-Connection Implants with Platform Switch. *Int J Oral Maxillofac Implants.* 2016 Sep-Oct;31(5):1031-9.
20. Meloni SM, Lumbau A, Baldoni E, Pisano M, Spano G, Massarelli O, Tallarico M. Platform switching versus regular platform single implants: 5-year post-loading results from a randomised controlled trial. *Int J Oral Implantol (Berl).* 2020;13(1):43-52.
21. Camlog and Science. Dostupno na <https://www.camlog.com/flipbooks/en/camlog-and-science/4/>.
22. Salamanca E, Lin JC, Tsai CY, Hsu YS, Huang HM, Teng NC, Wang PD, Feng SW, Chen MS, Chang WJ. Dental Implant Surrounding Marginal Bone Level Evaluation: Platform Switching versus Platform Matching-One-Year Retrospective Study. *Biomed Res Int.* 2017;2017:7191534.
23. Shadid R, Sadaqa N. A comparison between screw- and cement-retained implant prostheses. A literature review. *J Oral Implantol.* 2012 Jun;38(3):298-307.
24. Vetromilla BM, Brondani LP, Pereira-Cenci T, Bergoli CD. Influence of different implant-abutment connection designs on the mechanical and biological behavior of single-tooth implants in the maxillary esthetic zone: A systematic review. *J Prosthet*

- Dent. 2019 Mar;121(3):398-403.e3.
25. Gil FJ, Aparicio C, Manero JM, Padros A. Influence of the height of the external hexagon and surface treatment on fatigue life of commercially pure titanium dental implants. *Int J Oral Maxillofac Implants*. 2009 Jul-Aug;24(4):583-90.
  26. Mohammed HH, Lee JH, Bae JM, Cho HW. Effect of abutment screw length and cyclic loading on removal torque in external and internal hex implants. *J Adv Prosthodont*. 2016 Feb;8(1):62-9.
  27. Rezayani V, Alikhasi M, Monzavi A. Effect of Serrating Abutment-Implant Mating Surface on Torque Stability of Implant-Abutment Connection, Before and After Cyclic Loading. *J Oral Implantol*. 2020 Dec 1;46(6):555-561.
  28. Sammour SR, Maamoun El-Sheikh M, Aly El-Gendy A. Effect of implant abutment connection designs, and implant diameters on screw loosening before and after cyclic loading: In-vitro study. *Dent Mater*. 2019 Nov;35(11):e265-e271.
  29. Sailer I, Strasding M, Valente NA, Zwahlen M, Liu S, Pjetursson BE. A systematic review of the survival and complication rates of zirconia-ceramic and metal-ceramic multiple-unit fixed dental prostheses. *Clin Oral Implants Res*. 2018 Oct;29 Suppl 16:184-198.
  30. Chee WW, Duncan J, Afshar M, Moshaverinia A. Evaluation of the amount of excess cement around the margins of cement-retained dental implant restorations: the effect of the cement application method. *J Prosthet Dent*. 2013 Apr;109(4):216-21.
  31. Carnaggio TV, Conrad R, Engelmeier RL, Gerngross P, Paravina R, Perezous L, Powers JM. Retention of CAD/CAM all-ceramic crowns on prefabricated implant abutments: an in vitro comparative study of luting agents and abutment surface area. *J Prosthodont*. 2012 Oct;21(7):523-8.
  32. Wadhvani C, Piñeyro A, Hess T, Zhang H, Chung KH. Effect of implant abutment modification on the extrusion of excess cement at the crown-abutment margin for cement-retained implant restorations. *Int J Oral Maxillofac Implants*. 2011 Nov-Dec;26(6):1241-6.
  33. Naik S, Tredwin CJ, Nesbit M, Setchell DJ, Moles DR. The effect of engaging the screw access channel of an implant abutment with a cement-retained restoration. *J Prosthodont*. 2009 Apr;18(3):245-8.

34. Manawar A, Dha nasekar B, Aparna I. N, Naim H. Factors influencing success of cement versus screw-retained implant restorations: a clinical review. *J Osseointegr* 2012;3(4):43-47.
35. Kim KS, Han JS, Lim YJ. Settling of abutments into implants and changes in removal torque in five different implant-abutment connections. Part 1: Cyclic loading. *Int J Oral Maxillofac Implants*. 2014 Sep-Oct;29(5):1079-84.
36. Tarlow JL. A modified technique to locate the abutment screw access opening of a cemented implant-supported restoration. *J Prosthet Dent*. 2012 Jul;108(1):58-9.
37. Modi R, Mittal R, Kohli S, Singh A, Sefa I. Screw versus Cement Retained Prosthesis: A Review. *Int J Adv Health Sci* 2014; 1(6): 26-32.
38. Ahmad M, Dhanasekar B, Aparna IN, Naim H. Replacement of Missing Anterior Tooth Using Screw Retained Implant Prosthesis in the Esthetic Zone: A Case Report with 3 Years of Follow Up. *J Indian Prosthodont Soc*. 2014 Sep; 14(3): 297–300.
39. Silva CEP, Simone Soares S, Machado CM, Bergamo ETP, Coelho PG, Witek L, Ramalho IS, Jalkh EBB, Bonfante EA. Effect of CAD/CAM Abutment Height and Cement Type on the Retention of Zirconia Crowns. *Implant Dent*. 2018 Oct;27(5):582-587.
40. Alqahtani F, AlAmar M. In Vitro Comparison of Modes of Failures among Titanium and One- and Two-piece Zirconia Abutment under Static Load. *J Dent*. 2020 Feb;14(1):157-160.
41. Abduo J, Lyons K. Rationale for the use of CAD/CAM technology in implant prosthodontics. *J Dent*. 2013;2013:768121.
42. Vanlıoğlu BA, Kahramanoğlu E, Yıldız C, Ozkan Y, Kulak-Özkan Y. Esthetic outcome evaluation of maxillary anterior single-tooth bone-level implants with metal or ceramic abutments and ceramic crowns. *Int J Oral Maxillofac Implants*. 2014 Sep-Oct;29(5):1130-6.
43. Schepke U, Meijer HJA, Kerdijk W, Raghoobar GM, Cune M. Stock Versus CAD/CAM Customized Zirconia Implant Abutments - Clinical and Patient-Based Outcomes in a Randomized Controlled Clinical Trial. in *Implant Dent Relat Res*. 2017 Feb;19(1):74-84.
44. Freitas AC Jr, Bonfante EA, Rocha EP, Silva NR, Marotta L, Coelho PG. Effect of implant connection and restoration design (screwed vs. cemented) in reliability and failure modes of anterior crowns. *Eur J Oral Sci*. 2011 Aug;119(4):323-30.

45. Assaf M, Abu Gharbyeh A. Screw-retained crown restorations of single implants: A step-by-step clinical guide. *ur J Dent.* 2014 Oct;8(4):563-570.
46. Pjetursson BE, Asgeirsson AG, Zwahlen M, Sailer I. Improvements in implant dentistry over the last decade: comparison of survival and complication rates in older and newer publications. *Int J Oral Maxillofac Implants.* 2014;29 Suppl:308-24.
47. Linkevicius T, Puisys A. Screw-Retained Implant Restorations in the Aesthetic Zone: Biological, Functional, and Aesthetic Considerations. *Implants in the Aesthetic Zone* pp. 267-278.
48. Mangano F, Macchi A, Caprioglio A, Sammons RL, Piattelli A, Mangano C. Survival and complication rates of fixed restorations supported by locking-taper implants: a prospective study with 1 to 10 years of follow-up. *J Prosthodont.* 2014 Aug;23(6):434-44.
49. Al-Omari WM, Shadid R, Abu-Naba'a L, El Masoud B. Porcelain fracture resistance of screw-retained, cement-retained, and screw-cement-retained implant-supported metal ceramic posterior crowns. *J Prosthodont.* 2010 Jun;19(4):263-73.
50. Velmurugan D, Santha AM, Sarate SG. Dental implant materials, implant design, and role of fea-a brief review. *J. Evolution Med. Dent. Sci.* 2017;6(44):3487-3492.
51. Ferreiroa A, Peñarrocha-Diago M, Pradíes G, Sola-Ruiz MF, Agustín-Panadero R. Cemented and screw-retained implant-supported single-tooth restorations in the molar mandibular region: A retrospective comparison study after an observation period of 1 to 4 years. *J Clin Exp Dent.* 2015 Feb; 7(1): e89–e94.
52. Barbosa da Rocha PV, Aguiar Freitas M, da Cunha TMA, Influence of screw access on the retention of cement-retained implant prostheses. *The Journal of Prosthetic Dentistry* Volume 109, Issue 4, April 2013, Pages 264-268.
53. Jain JK, Sethuraman R, Chauhan S, Javiya P, Srivastava S, Patel R, Bhalani B. Retention failures in cement- and screw-retained fixed restorations on dental implants in partially edentulous arches: A systematic review with meta-analysis. *J Indian Prosthodont Soc.* 2018 Jul-Sep;18(3):201-211.
54. Cutrim ES, Peruzzo DC, Benatti B. Evaluation of soft tissues around single tooth implants in the anterior maxilla restored with cemented and screw-retained crowns. *J Oral Implantol.* 2012 Dec;38(6):700-5.
55. Recani B, Dulcic N, Cimic S, Catic A. Periodontal pathogens in screw and cement retained prosthetic appliances. *Annu Res Rev Biol.* 2014;15(4):2450-61.

56. Cavalli N, Austoni C, Corbella S, Taschieri S, Barbaro B, Azzola F, Francetti L. Retrospective analysis of the prevalence of peri-implant diseases in non-smoking patients rehabilitated with a fixed full-arch restoration, supported by two mesial axial and two distal tilted implants. *Minerva Stomatol.* 2016 Jun;65(3):164-75.
57. Wittneben JG, Joda T, Weber HP, Brägger U. Screw retained vs. cement retained implant-supported fixed dental prosthesis. *Periodontology 2000*, Vol. 73, 2017, 141–151.
58. Hosseini M, Worsaae N, Schiødt M, Gotfredsen K. A 3-year prospective study of implantsupported, single-tooth restorations of all-ceramic and metal-ceramic materials in patients with tooth agenesis. | *Clin. Oral Impl. Res.* 0, 2012 / 1–10.
59. Zembic A, Bosch A, Jung RE, Hammerle CHF, Sailer I. Five-year results of a randomized controlled clinical trial comparing zirconia and titanium abutments supporting single-implant crowns in canine and posterior regions. *Clin. Oral Impl. Res.* 24, 2013 / 384–390.
60. Kapos T, Evans C. CAD/CAM technology for implant abutments, crowns, and superstructures. *Int J Oral Maxillofac Implants.* 2014;29 Suppl:117-36.
61. Bressan E, Paniz G, Lops D, Corazza B, Romeo E, Favero G. Influence of abutment material on the gingival color of implant-supported all-ceramic restorations: a prospective multicenter study. *Clin. Oral Impl. Res.* 22, 2011 / 631–637.



## **6. ŽIVOTOPIS**

Andrija Mijić rođen je 19.12.1990. godine u Zagrebu. Nakon završene gimnazije u Zagrebu, 2009. godine upisao je Stomatološki fakultet Sveučilišta u Zagrebu gdje je diplomirao 2016. godine. U sklopu zadnje sveučilišne godine odradio je pripravnički staž u Domu zdravlja MUP-a. Godine 2016. počinje raditi u Domu zdravlja zapad. Sudjeluje u mnogim tečajevima za trajnu izobrazbu doktora dentalne medicine te kongresima.