

Neuspjeh endodontskog liječenja zuba

Pintarić, Ivana

Master's thesis / Diplomski rad

2021

Degree Grantor / Ustanova koja je dodijelila akademski / stručni stupanj: **University of Zagreb, School of Dental Medicine / Sveučilište u Zagrebu, Stomatološki fakultet**

Permanent link / Trajna poveznica: <https://um.nsk.hr/um:nbn:hr:127:926967>

Rights / Prava: [Attribution-NonCommercial 4.0 International/Imenovanje-Nekomercijalno 4.0 međunarodna](#)

Download date / Datum preuzimanja: **2024-07-12**



Repository / Repozitorij:

[University of Zagreb School of Dental Medicine Repository](#)





Sveučilište u Zagrebu

Stomatološki fakultet

Ivana Pintarić

NEUSPJEH ENDODONTSKOG LIJEČENJA ZUBA

DIPLOMSKI RAD

Zagreb, 2021.

Rad je ostvaren na Stomatološkom fakultetu Sveučilišta u Zagrebu, na Zavodu za endodonciju i restaurativnu stomatologiju.

Mentor rada: izv. prof. dr. sc. Ivona Bago, Zavod za endodonciju i restaurativnu stomatologiju Stomatološkog fakulteta Sveučilišta u Zagrebu

Lektor hrvatskog jezika: Andrea Orehovec, mag. educ. philol. croat.

Lektor engleskog jezika: Kristina Lončarević, mag. philol. angl.

Sastav povjerenstva za obranu diplomskog rada:

1. _____

2. _____

3. _____

Datum obrane rada: _____

Rad sadrži: 44 strane

6 slika

1 CD

Rad je vlastito autorsko djelo koje je u potpunosti samostalno napisano uz naznaku izvora drugih autora i dokumenata korištenih u radu. Osim ako nije drukčije navedeno, sve ilustracije (tablice, slike i dr.) u radu izvorni su doprinos autora diplomskog rada. Autor je odgovoran za pribavljanje dopuštenja za korištenje ilustracija koje nisu njegov izvorni doprinos, kao i za sve eventualne posljedice koje mogu nastati zbog nedopuštenog preuzimanja ilustracija, odnosno propusta u navođenju njihovog podrijetla.

Zahvala

Zahvaljujem mentorici, izv.prof. dr. sc. Ivoni Bago, na stručnoj pomoći, ljubaznosti te neizmjernom razumijevanju i trudu prilikom pisanja ovog rada, kao i na svem prenesenom znanju tijekom studiranja.

Hvala roditeljima, bratu i cijeloj obitelji na podršci tijekom školovanja.

Posebno hvala djedovima i baki- mojoj najboljoj prijateljici.

Ovaj rad posvećujem mami i tati koji me neizmjernom ljubavlju prate i vode od prvog dana mojeg života.

NEUSPJEH ENDODONTSKOG LIJEČENJA ZUBA

Sažetak

Endodontsko liječenje započinje trepanacijom i pronalaskom korijenskih kanala te je ujedno prva faza tijekom koje se mogu dogoditi tehničke komplikacije koje ugrožavaju ishod liječenja, poput nepronađenih kanala ili perforacija. Idućoj fazi pripadaju kemijska i mehanička obrada kanala čineći jedinstvenu cjelinu. Napretkom tehnologije razvijene su brojne strojne tehnike instrumentacije koje zajedno s novim aktivacijskim tehnikama ispiranja korijenskih kanala značajno olakšavaju te ubrzavaju proces instrumentacije. Cilj kemo-mehaničke obrade jest dekontaminacija i oblikovanje korijenskih kanala koji svojom kompliciranom morfologijom to često otežavaju. Završna je faza liječenja punjenje korijenskih kanala kojim se nastoji postići trodimenzionalno brtvljenje endodontskog prostora. Nakon završenog liječenja slijedi postendodontska opskrba zuba koja zajedno s pravilno provedenom endodontskom terapijom osigurava cijeljenje periapikalne lezije te dugotrajnost zuba. Mogući uzroci neuspjeha endodontskog liječenja brojni su te se očituju klinički i radiografski. Endodontsko liječenje smatra se neuspješnim ako postoje klinički te radiografski znakovi uvećanja ili perzistiranja periapikalne lezije. Od kliničkih znakova može biti vidljiva otekline, prisutan sinus trakt te pacijent subjektivno navodi bol na zagriz. Razlozi neuspjeha, osim o kompliciranoj morfologiji sustava korijenskih kanala, ovise o brojnim iatrogenim faktorima.

Ključne riječi: endodontsko liječenje, kemo-mehanička obrada, periapikalna lezija, infekcija

FAILURE OF ENDODONTIC TREATMENT

Summary

Endodontic treatment begins with the trepanation and location of root canals, and is also the first phase during which technical complications, such as unidentified canals or perforations, which jeopardize the outcome of treatment may occur. The next phase is the combined chemical and mechanical treatment of root canals. With the advancement of technology, numerous machine-assisted instrumentation techniques have been developed which, alongside new activation techniques for root canal lavage, significantly facilitate and accelerate the instrumentation process. The goal of chemo-mechanical treatment is decontamination and shaping of root canals, which can often be difficult because of their complicated morphology. The final phase of the treatment is the filling of root canals with the goal of creating a three-dimensional seal of the endodontic space. The treatment is followed by the post-endodontic restoration of teeth, combined with the correctly performed endodontic therapy which ensures the healing of the periapical lesion and longevity of teeth. The possible causes of failure of endodontic treatment are numerous and are manifested clinically and radiographically. Endodontic treatment is considered unsuccessful if there are clinical and radiographic signs of enlargement or persistence of the periapical lesion. Clinical signs may include visible swelling and the presence of the sinus tract, while the patient subjectively reports pain when biting down. The reasons for failure, other than the complicated morphology of the root canal system, depend on a number of iatrogenic factors.

Key words: endodontic treatment, chemo-mechanical treatment, periapical lesion, infection

Sadržaj

1. UVOD	1
2. ENDODONTSKO LIJEČENJE ZUBA.....	3
2.1. Mehanička obrada kanala	4
2.2. Kemijska obrada kanala	5
2.2.1. Aktivacijske tehnike ispiranja kanala	7
2.2.2. Primjena lasera u endodontskom liječenju zuba	10
2.2.3. Ograničenja kemijske obrade korijenskog kanala	12
3. PROCJENA USPJEŠNOSTI ENDODONTSKOG LIJEČENJA ZUBA	14
3.1. Kriteriji uspješnosti endodontskog liječenja.....	15
3.2. Praćenje pacijenta nakon endodontskog liječenja	16
3.3. Prognoza cijeljenja periapikalnog procesa u endodontski liječenih zuba.....	16
4. POSTOPERATIVNA BOL NAKON ENDODONTSKOG LIJEČENJA ZUBA.....	19
4.1. „Flare ups“	20
4.2. Perzistentna postoperativna bol.....	22
4.2.1. Nepronađeni kanali	22
4.2.2. Pogrešan zub	22
4.2.3. Prepunjenje korijenskih kanala	22
4.2.4. Perforacija korijena	23
4.2.5. Neodontogeni razlozi	23
5. RAZLOZI NEUSPJEHA ENDODONTSKOG LIJEČENJA	24
5.1. Perzistirajuća periapikalna upala.....	26
5.1.1. Primarna perzistirajuća periapikalna upala	26
5.1.2. Sekundarna infekcija	27
5.2. Vertikalna fraktura korijena zuba	27
5.2.1. Etiologija vertikalne frakture zuba	28
5.2.2. Klinički znakovi i simptomi vertikalne frakture zuba	29
6. RASPRAVA.....	30
7. ZAKLJUČAK.....	34
8. LITERATURA	35
9. ŽIVOTOPIS.....	43

Popis skraćenica:

CBCT – „Cone Beam” kompjuterska tomografija

cpm- ciklusa po minuti

EDTA – etilen-diamino-tetraoctena kiselina

Er,Cr:YSGG laser – erbij, kromij: itrij-skandij-galij-garnet laser

Er:YAG laser – erbij: itrij-aluminij-garnet laser

LAI – laserski aktivirano ispiranje (engl. laser-activated irrigation)

LASER – pojačanje svjetlosti s pomoću stimulirane emisije zračenja (engl. Light Amplification by Stimulated Emission of Radiation)

NaOCl – natrijev hipoklorit

Nd:YAG – neodimij:itrij-aluminij-garnet

SEM – pregledna elektronska mikroskopija (engl. Scanning Electron Microscopy)

VAS skala- vizualno- analogna skala

Uspjeh endodontskog liječenja zuba prema dostupnim kliničkim istraživanjima kreće se između 86% i 98% (1). Zub je jedino tkivo u tijelu koje dugoročno može opstati bez krvnog optoka i živčane opskrbe ako je endodontsko liječenje uspješno provedeno te je po tome jedinstveno tkivo u tijelu. Cilj endodontskog liječenja jest sprečavanje nastajanja periapikalne lezije ili postizanje uvjeta za cijeljenje postojećih lezija. Mogući razlozi za neuspješan ishod endodontskog liječenja brojni su te se tiču samog pacijenta i njegovog imunskog sustava, anatomije endodontskog prostora te vještine kliničara i kvalitete provedenog zahvata. Sa sve većim brojem endodontskih tretmana koji se rade u svakodnevnoj kliničkoj praksi, postalo je neophodno prevenirati i minimalizirati osnovne faktore koji mogu dovesti do endodontskog neuspjeha i posljedičnog gubitka zuba.

Svrha je ovog preglednog rada prikazati etiopatogenezu neuspjeha endodontskog liječenja, objasniti kriterije uspjeha endodontskog liječenja te ukazati na moguće komplikacije koje se javljaju tijekom liječenja i koje pritom mogu rezultirati neuspjehom.

2. ENDODONTSKO LIJEČENJE ZUBA

Endodontsko liječenje zuba čest je stomatološki zahvat s relativno predvidljivim ishodom. Krajnji je cilj osigurati trodimenzionalno nepropusno brtvljenje svih prethodno adekvatno obrađenih kanala te time osigurati cijeljenje periapikalne lezije, ako ona postoji, ili spriječiti nastajanje iste. Drugim riječima, važno je sačuvati prirodan zub u ustima pacijenta koji ima nemjerljivu vrijednost naspram svakog nadomjeska.

Endodontski postupak sastoji se od više faza te počinje pripremom kaviteta nakon čega slijedi trepanacija zubne komore. Potom se pronalazi ulaz u korijenske kanale te čiste i šire korijenski kanali. Nakon kemo-mehaničke obrade kojom postizemo dekontaminaciju kanala, slijedi završna faza terapije kojom se osigurava trodimenzionalno brtvljenje endodontskog prostora, odnosno punjenje kanala, te završni ispun. U svakoj od faza mogu se javiti komplikacije koje kompromitiraju ishod terapije.

2.1. Mehanička obrada kanala

Mehanička obrada korijenskih kanala jedan je od najvažnijih koraka u endodontskom liječenju te se može provoditi ručno ili strojno. Cilj mehaničke obrade kanala jest ukloniti inficirano i nekrotično zubno tkivo, oblikovati i proširiti kanale kako bi se mogli odgovarajuće napuniti te zabrtviti endodontski prostor. Oblikovanjem korijenskih kanala nastoji se postići koničan oblik te u isto vrijeme maksimalno sačuvati zubno tkivo kako bi se izbjegla mogućnost mikrofraktura. One u konačnici mogu dovesti do vertikalne frakture i najgoreg ishoda, odnosno gubitka zuba. Izuzetno komplicirana anatomija endodontskog prostora s brojnim varijacijama često otežava postupak obrade kanala i samim time ugrožava ishod liječenja. Danas postoje brojne tehnike obrade korijenskih kanala te ih možemo podijeliti na dvije glavne skupine: apeksno-koronarne i koronarano-apeksne. Apeksno-koronarnoj pripadaju standardna, step-back, pasivna step back i balanced-force tehnika, dok koronarano-apeksnoj pripadaju step-down, double-flared, crown-down i canal-master tehnika (2). Nažalost, sama mehanička instrumentacija nije dovoljna za odgovarajuću dezinfekciju endodontskog prostora, neovisno o tome radi li se o ručnim ili strojnim tehnikama. Peters i sur. (3) dokazali su da različite tehnike instrumentacije korijenskih kanala ostavljaju minimalno 35% kanala neobrađenih, dok je prema istraživanju Rôçasa i sur. (4) dokazana prisutnost bakterija u 45% ručno i 35% strojno instrumentiranih jednokorijenskih zubi.

2.2. Kemijska obrada kanala

Uz mehaničku obradu, postupci ispiranja kanala ključni su za uspjeh endodontskog liječenja. Kao što je ranije spomenuto, neovisno o tehnici instrumentacije, velik dio korijenskih kanala ostaje neadekvatno očišćen zbog svojih anatomskih osobitosti, odnosno brojnih akcesornih i lateralnih kanala, isthmusa te apikalnih ramifikacija koje su teško dostupne te ih je nemoguće učinkovito očistiti isključivo mehaničkom obradom. Sve bakterije koje zaostanu u intrakanalnim nepravilnostima predstavljaju rizik za uspjeh endodontskog liječenja.

Ispiranje korijenskih kanala kemijskim sredstvima neophodan je dio instrumentacije korijenskih kanala te zajedno s mehaničkom obradom čini jedinstvenu cjelinu. Ispiranje korijenskog sustava podrazumijeva upotrebu različitih kemijskih sredstava i uređaja za njihovu aktivaciju.

Funkcije ispiranja kanala:

1. mehaničko ispiranje mikroorganizama i ostataka debrisa
2. kemijska dezinfekcija
3. otapanje organskih i anorganskih tkiva
4. lubrikacija
5. otapanje zaostatnog sloja (5)

Osim navedenih funkcija, sredstvo za ispiranje treba biti jednostavno za uporabu, biokompatibilno te imati produženo djelovanje i malu površinsku napetost. Uz to ne smije bojiti zubna tkiva, oslabljivati zubnu strukturu kao ni interferirati s cijeljenjem periapikalnih tkiva. Budući da ne postoji sredstvo koje obuhvaća sva navedena svojstva, tijekom preparacije potrebno je koristiti više sredstava koja imaju različitu namjenu te ih odgovarajuće kombinirati kako ne bi došlo do neželjenih interakcija i nuspojava. U većini slučajeva radi se o kombinaciji natrij-hipoklorita (NaOCl) i etilendiamintetraoctene kiseline (EDTA). Natrijev hipoklorit najčešće je korišteno antimikrobno sredstvo za ispiranje koje učinkovito otapa vitalno i nekrotično tkivo. Koristi se u postocima od 0,5% do 6%. Iako još uvijek ne postoji usuglašenost oko optimalne koncentracije, prihvaćeno je da se manja koncentracija sredstva može kompenzirati većom količinom primijenjenog sredstva te je u isto vrijeme smanjena toksičnost (6). Također, poznato je da se povišenjem temperature otopine povećava i njezina učinkovitost. Osim natrijeva hipoklorita, često korišteno sredstvo za dezinfekciju korijenskih kanala jest bisgvanidni antiseptik klorheksidin. Klorheksidin široko se koristi u antiseptičkim otopinama te ovisno o koncentraciji može biti bakteriostatik, dok je u višim koncentracijama baktericid

(5). Dok je nedostatak klorheksidina to što ne otapa tkivo, prednost mu je produljeno djelovanje zbog svoje pozitivne nabijenosti naspram negativne nabijenosti dentina. Prema većini istraživanja, antimikrobna učinkovitost hipoklorita i klorheksidina kvantitativno i kvalitativno pokazala se približno istom (7-10). Međutim, velika prednost NaOCl-a jest mogućnost otapanja tkiva te se, stoga, NaOCl dugi niz godina zadržava na poziciji "zlatnog standarda".

EDTA je najčešće korišteni kelator koji se koristi u koncentraciji od 15% do 17%. Koristi se za uklanjanje zaostatnog sloja, ali i prilikom instrumentacije uskih i neprohodnih korijenskih kanala. Osim EDTA-e, često se za uklanjanje zaostatnog sloja koristi i limunska kiselina u desetpostotnoj koncentraciji. Budući da i EDTA i limunska kiselina smanjuju antimikrobno djelovanje NaOCl-a, nakon uklanjanja zaostatnog sloja potrebno je još jednom dezinficirati korijenski kanal (5).

Osim vrste sredstva koje se koristi tijekom mehaničke obrade kanala, jednako je važno i odabrati pravilnu tehniku ispiranja. Danas postoje brojni protokoli i tehnike ispiranja te svaki od njih ima određene prednosti, ali i nedostatke. Konvencionalno ispiranje korijenskih kanala podrazumijeva korištenje šprice i igle koja je u kanalu pasivno postavljena te ne smije zapinjati za zidove kanala. Igle koje se koriste u endodonciji mogu imati otvor na vrhu igle, postranični otvor ili dvostruki otvor sa strane. Također, danas na tržištu postoje fleksibilne, poboljšane verzije igala za ispiranje kao što su NaviTip i Max-i-Probe (5). Kako bi konvencionalno ispiranje postiglo maksimalan učinak, igla bi trebala dosežati barem 3-5 mm kraće od radne duljine jer irigans dospijeva samo 1-1.5 mm od vrha igle (11). Stoga je najveća mana klasičnog ispiranja najizraženija kod uskih i zavijenih kanala kada postavljanje igle nije zadovoljavajuće te veliki dio kanala ostane nedovoljno dezinficiran. S druge strane, korištenjem manjih igala koje dozvoljavaju dublju aplikaciju povećava se rizik od ekstruzije irigansa preko apeksa. Smatra se kako igle s otvorom na stranu umanjuju rizik od protiskivanja sredstva za irigaciju preko apeksa. Komplikacije koje nastaju nakon apikalne ekstruzije NaOCl-a prezentiraju se u vidu trenutačne boli, krvarenja i edema koji se javlja nakon par sati. Također, moguće su ozljede živca koje se prezentiraju u vidu parestezija te ispada funkcije. Terapija emfizema uključuje primjenu sistemskih antibiotika radi sprečavanja sekundarne infekcije, analgetika i hladnih obloga tijekom 24 sata te potom toplih obloga (5).

2.2.1. Aktivacijske tehnike ispiranja kanala

Aktivacijske tehnike ispiranja razvile su se zbog nedostataka konvencionalnog ispiranja, a to je u prvom redu nedovoljna dezinfekcija apikalnog dijela korijenskih kanala, što posebno dolazi do izražaja kod zavijenih i uskih kanala (11).

Napretkom tehnologije na tržištu su se javili različiti sustavi aktivacijskih tehnika koje se temelje na stvaranju hidrodinamskog učinka unutar korijenskog kanala, čime se učinkovito lomi bakterijski biofilm i uklanja zaostatni sloj. Stvoreni hidrodinamski učinak omogućuje prodiranje sredstva za ispiranje u nepravilna i teško dostupna područja korijenskih kanala. Postoje zvučne, ultrazvučne tehnike, upotreba negativnog tlaka tijekom ispiranja korijenskih kanala i najnovije laserske tehnike.

Zvučne tehnike podrazumijevaju instrumente koji osciliraju u rasponu do 6 kHz. Najpoznatiji predstavnik zvučno aktiviranog ispiranja jest EndoActivator. EndoActivator (Dentsply Tulsa Dental, Tulsa, OK, USA) bežični je uređaj koji radi na bateriju i može oscilirati u tri brzine: 2 000, 6000 i 10 000 ciklusa po minuti (cpm). Uređaj koristi jednokratne polimerne nastavke koji dolaze u tri različite veličine (žuti 15/02, crveni 25/04 i plavi 35/04).

Preporuka je proizvođača koristiti EndoActivator u prethodno očišćenom i proširenom korijenskom kanalu te aplicirati nastavak 2 mm kraće od radne duljine. Princip rada EndoActivatora podrazumijeva zvučnu aktivaciju irigansa u korijenskom kanalu koji sudaranjem sa zidovima korijenskih kanala stvara mjehuriće. Ti mjehurići naposljetku implodiraju i stvaraju valove koji hidrodinamskim učinkom osiguravaju bolju penetraciju sredstva za dezinfekciju u intrakanalne nepravilnosti (12). Optimalna brzina okretaja za fizičko razbijanje biofilma putem mjehurića kojim se stvaraju oscilacije, a koje vode do implodacija, jest 10000 cpm (5,13). Također, nedavno je na tržištu predstavljen novi sustav za zvučno ispiranje kanala - Eddy sustav (VDW GmbH, München, Njemačka). Radi se o poliamidnim nastavcima koji se pokreću pomoću Sonicflexa na frekvenciji od 6000Hz. Vibracije se prenose na vrh nastavka koji se pomiče oscilacijama velike amplitude, što rezultira mikrostrujanjem i/ili kavitacijama unutar kanala i dovodi do učinkovite dezinfekcije (13,14). Prema proizvođaču, sustav ima jednaku učinkovitost kao i ultrazvučne tehnike ispiranja, a zbog mekih polimernih nastavaka ne predstavlja rizik za oštećenje dentina. Uz to može služiti za odstranjivanje kalcijevog hidroksida iz kanala ili unošenje cementa u korijenski kanal (14,15).



Slika 1. EndoAktivator (Dentply Sirona)

S dopuštanjem autora: Izv. prof. dr. sc. Ivona Bago

Za razliku od zvučnih, ultrazvučne tehnike ispiranja koriste veću frekvenciju, od 25 do 30 kHz, te male amplitude. Postoje dva načina ultrazvučnog ispiranja: ultrazvučno ispiranje s instrumentacijom i ultrazvučno ispiranje bez instrumentacije. Ultrazvučno ispiranje korijenskog kanala bez istovremene instrumentacije naziva se pasivno ultrazvučno ispiranje (engl. PUI - passive ultrasonic irrigation). Kada se ultrazvučna aktivirana instrumentacija koristi istovremeno s kontinuiranim ispiranjem irigansom, tehniku zovemo ultrazvučna irigacija (engl. UI - ultrasonic irrigation) (16).

Beus i sur. (17), usporedili su u svome istraživanju učinkovitost ultrazvučnog pasivnog ispiranja (PUI) s aktivnim ultrazvučnim ispiranjem (UI) i utvrdili da, iako PUI rezultira u 84% negativnih kultura, a UI u 80%, među njima nema statistički značajnih razlika. Doduše, PUI u odnosu na UI ima prednost jer ne reže dentin prilikom primjene, dok primjenom tehnike UI prijete opasnost od nastanka stepenica i perforacija korijenskih kanala. To se posebno odnosi na zavijene i uske kanale te samim time ugrožava ishod liječenja. Iako u svom imenu sadrži riječ "pasivan", PUI je aktivna tehnika, dok naziv potječe od toga da ne reže dentin. Kao i kod zvučnih tehnika, PUI se koristi kod prethodno oblikovanog kanala kada se instrument ili glatka žica uvodi u korijenski kanal te se kanal ispuni irigacijskim sredstvom i potom aktivira ultrazvučno oscilirajućim instrumentom. Kao rezultat dobije se zvučno mikrostrujanje i/ili kavitacija unutar kanala (18).



Slika 2. Ultrazvučno aktivacijsko ispiranje kanala
S dopuštenjem autora: Izv.prof.dr.sc. Ivona Bago

Kod tehnika aktivacije, koje se koriste izmjeničnim i negativnim tlakom, razlikujemo dva najpoznatija sustava: RinsEndo (RinsEndo, Co. Duerr- Dental, Bittigheim - Bissingen, Njemačka) i EndoVac irigacijski sustav. EndoVac irigacijski sustav (Discus Dental, Culver City, CA) napravljen je od tri dijela: master vrška za isporuku irigansa (engl. MDT – master delivery tip), mikrokanile i makrokanile. Makrokanila i mikrokanila spojene su s cijevi na špricu s irigansom i na sustav sisaljke velikih brzina usisavanja. MTD omogućava dotok irigansa, dok je kroz mikrokanilu u kanalu negativnim tlakom irigans isporučen prema apeksu, a preko sisaljke se vraća. Iako se EndoVac pokazao superiornim u odnosu na konvencionalno ispiranje, potrebne su daljnje studije in vivo i in vitro kako bi se ustanovila učinkovitost sustava u anatomskim nepravilnostima kanala (19).

RinsEndo irigacijski je sustav koji se sastoji od drške, kanila s promjerom otvora od 7 milimetara te šprice s irigansom. Princip rada temelji se na hidrodinamskoj aktivaciji. Uređaj se postavlja na turbinski nastavak i potiskuje irigacijsko sredstvo, zatim aspirira tekućinu natrag u špricu te je miješa sa svježom tekućinom za ispiranje. Pokazalo se kako kod RinsEndo sustava postoji veća opasnost od ekstruzije irigansa preko apeksa (20).

2.2.2. Primjena lasera u endodontskom liječenju zuba

Napredak laserske tehnologije doveo je i do njegovog uvođenja u gotovo sve grane stomatologije. Laserska zraka u dodiru s tkivom može dovesti do apsorpcije, refleksije, transmisije i disperzije. Samo zraka koja je apsorbirana ima učinak na tkivo. Postoje laseri namijenjeni tvrdim tkivima te oni namijenjeni mekim tkivima. Korištenje lasera u endodonciji relativno je nova metoda čišćenja i dezinfekcije korijenskih kanala koja nije u širokoj uporabi, ali daje obećavajuće rezultate. U endodonciji se koriste gotovo svi laseri koji se koriste i u stomatologiji (21). Njihova klinička uporaba počela je potkraj prošlog tisućljeća kada su se razvili tanki i fleksibilni fiberoptički nastavci promjera 200 mikrometara koji su omogućili prijenos laserske zrake u uzak korijenski kanal (21,22). Laseri kojima se mogu čistiti i dezinficirati korijenski kanali su erbij: itrij-aluminij-garnet (Er:YAG), 2940 nm; erbij, kromij: itrij-skandij-galij-garnet (Er,Cr:YSGG), 2780 nm; neodimij: itrij-aluminij-garnet (Nd:YAG), 1064 nm, diodni, 635 do 980 nm i kalijev titanil fosfat (KTP), 532 nm; ugljični dioksid (CO₂), 9600 do 10 600 nm (21).

Laserski aktivirano ispiranje (LAI) provodi se erbij laserima (Er,Cr:YSGG i Er:YAG) te se temelji na stvaranju kavitacija i zvučnih strujanja tekućine u kanalu kao posljedice fototermičkog i fotomehaničkog učinka lasera. Laser Nd:YAG (1064 nm) najistraživaniji je laser u području dezinfekcije korijenskog kanala. Baktericidno djelovanje temelji se na zagrijavanju bakterija i njihova okoliša. Bakterije se zagrijavaju putem kromofora koji upijaju lasersko zračenje tako da nepigmentirane bakterije, poput *E.faecalis*, pružaju veći otpor (21). Velika je prednost Nd:YAG lasera duboka djelotvornost u iznosu od 1mm dubine. Prema istraživanju Moritza i sur. (23) utvrđeno je da se broj bakterija (*E.faecalis* i *E.coli*) smanjio za 99.16% nakon korištenja lasera Nd:YAG.

Bez obzira na obećavajuće rezultate, smatra se kako je korištenje lasera zasad samo dopuna klasičnoj kemijskoj dezinfekciji, a ne zamjena za istu (24).



Slika 3. Laserski aktivirano ispiranje Er:YAG laserom
S dopuštanjem autora: Izv. prof. dr. sc. Ivona Bago

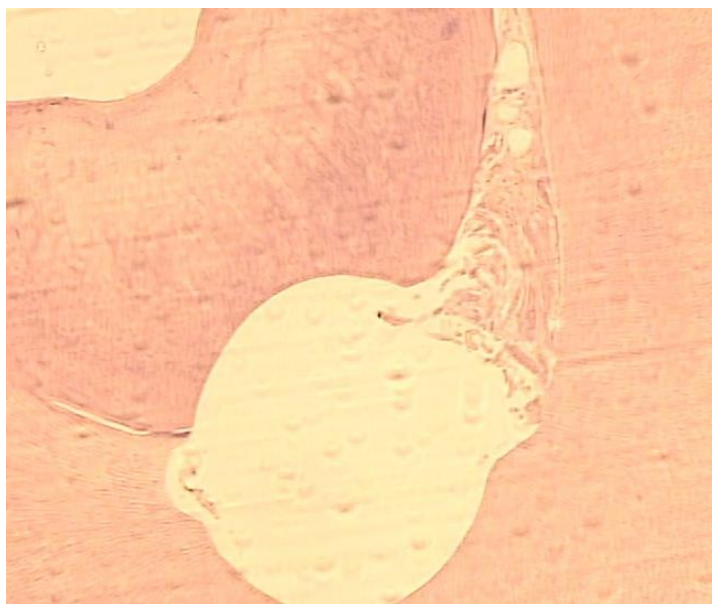
2.2.3. Ograničenja kemijske obrade korijenskog kanala

Iako su danas na tržištu prisutni brojni protokoli i sredstva za dezinfekciju korijenskih kanala ranije opisanih u radu, i dalje postoje određeni problemi koji se ponajviše odnose na čišćenje apikalnog dijela te dezinfekciju intrakanalnih nepravilnosti (11).

Zanimljive rezultate dalo je istraživanje provedeno proučavanjem izvađenih i kemo-mehanički obrađenih jedanaest mandibularnih premolara s nekrotičnom pulpom te prisutnim apikalnim parodontitisom, kao i deset mandibularnih molara s vitalnom pulpom (25). Nakon što su korijenski kanali strojno obrađeni Reciproc® sustavom (VDW, Munich, Germany) te ispirani 2.5%-tnom otopinom natrijevog hipoklorita, bili su skenirani pomoću mikro-CT uređaja. Mikro-CT uređajem otkrivena su područja koja nisu bila dotaknuta instrumentacijom te su zubi zatim podvrgnuti histološkom i mikroskopskom testiranju. Vitalni zubi pregledani su histološki, dok su zubi s nekrozom bili pregledani SEM (Scanning Electron Microscopy) mikroskopom. Rezultati histološkog pregleda dokazali su kako su ostaci tkiva i bakterije u apikalnom dijelu prisutni u 10 od 11 pregledanih kanala. Mikroskopskom analizom nekrotičnih zubi također su dokazane bakterije formirane u aglomerate te ostaci tkiva na svim pregledanim zubima. Postojane bakterije, posebno u apikalnom dijelu kanala, mogu dovesti u opasnost ishod liječenja (26). Moglo bi se očekivati da područja koja su ostala netaknuta instrumentima budu dekontaminirana kemijskim i mehaničkim učincima hipoklorita, posebice jer navedeni irigans posjeduje izvrsnu antimikrobnu učinkovitost, ali i sposobnost otapanja nekrotičnog tkiva. Međutim, navedenim istraživanjem pokazano je kako je, bez obzira na irigaciju 2.5%-tnom otopinom hipoklorita na neinstrumentiranim područjima, zaostalo nekrotično tkivo i nakupine bakterija. Nekoliko čimbenika može ometati učinkovitost hipoklorita, uključujući koncentraciju, vrijeme, volumen irigansa, volumen i oblik korijenskog kanala, tehniku ispiranja, temperaturu te gustoću bakterija u biofilmu (27).

Daljnje studije trebale bi procijeniti sposobnost različitih tehnika ispiranja kako bi se poboljšala dekontaminacija zidova korijenskih kanala koji ostanu netaknuti instrumentima.

Zaostale bakterije kompromitiraju ishod liječenja te doprinose nastajanju perzistentne endodontske infekcije.



Slika 4. Histološki presjek korijena: Vidljivi ostaci pulpnog tkiva u intrakanalnom proširenju nakon kemo-mehaničke obrade kanala

S dopuštanjem autora: Izv. prof. dr. sc. Ivona Bago

3. PROCJENA USPJEŠNOSTI ENDODONTSKOG LIJEČENJA ZUBA

Uspješnost endodontskog liječenja zuba procjenjuje se najranije 6 mjeseci nakon punjenja korijenskih kanala. Potvrda uspješnosti endodontskog liječenja izostanak je kliničkih znakova upale te rendgenska snimka zuba koja dokazuje cijeljenje periapikalne lezije. Procjena kvalitete liječenja provodi se evaluacijom rendgenske snimke koja nam pokazuje kvalitetu punjenja neposredno nakon završetka liječenja te kontrolnom snimkom koja nam potvrđuje cijeljenje nakon 6 mjeseci. Važno je shvatiti da se endodontsko liječenje ne završava obturacijom sustava korijenskih kanala. Klinička i radiografska kontrola važna je za procjenu uspješnosti te se endodontski tretirani zubi trebaju klinički i radiografski pratiti u periodu od 4 godine kako bi se endodontsko liječenje moglo proglasiti uspješnim (28).

3.1. Kriteriji uspješnosti endodontskog liječenja

Glavni je cilj endodontskog tretmana postići kompletno cijeljenje periapikalnog upalnog procesa (29). Da bi se mogla odrediti uspješnost liječenja, bilo u kliničkim uvjetima bilo u epidemiološkim istraživanjima, potrebni su jasno definirani kriteriji za prisutnost, odnosno odsutnost bolesti. Postoji mnogo kontroverzi u vezi prognoze endodontskog liječenja zbog nedosljednih kriterija uspješnosti koji se u različitim istraživanjima različito prezentiraju te naposljetku rezultiraju vrlo varijabilnim postocima uspješnosti (30). Prema nekim istraživanjima, uspjeh je definiran kliničkim znakovima izostanka upale koji u isto vrijeme mogu korelirati s radiolucencijom koja je ostala iste veličine ili se smanjila (29).

Klinički kriteriji uspjeha ponajprije se odnose na subjektivnu prisutnost ili odsutnost boli te objektivne kriterije: oticanje, pojavu sinus trakta i osjetljivost na palpaciju i/ili perkusiju. Navedeni klinički znakovi i simptomi mogu biti povezani s perzistentnom endodontskom infekcijom, ali nisu visoko specifični znaci apikalnog parodontitisa, stoga se u većini istraživanja kombiniraju s radiografskim kriterijima (29, 31). Također, u mnogo istraživanja kao kriterij uspješnosti proučavan je samo radiografski izgled lezije bez uključenih kliničkih kriterija (32). U tom se slučaju mora istaknuti kako je procjena uspjeha precijenjena jer su u uspješnu skupinu uključeni zubi s gore navedenim simptomima.

Također, popularizacijom korištenja CBCT-a (*engl. Cone Beam Computed Tomography*) u stomatologiji, isti se nameće kao sredstvo procjene ishoda liječenja. CBCT mnogo je osjetljivija i preciznija metoda koja redovito daje niže rezultate uspjeha nego radiografske snimke, u prosjeku za 10-30%. Jedan od nedostataka CBCT-a je taj što bi mogao dati lažno pozitivne rezultate proširenosti parodontalne pukotine na donekle zdravim zubima, što bi ukazivalo na postojanje periapikalne lezije (33).

CBCT i dalje se ne smatra zlatnim standardom, te se ne provodi rutinski prije početka liječenja, stoga se ni nakon liječenja ne uzima kao dijagnostičko mjerilo uspjeha (29).

3.2. Praćenje pacijenta nakon endodontskog liječenja

Optimalno praćenje pacijenata nakon endodontskog liječenja predmet je rasprave. Važno je naglasiti pacijentu kako endodontsko liječenje ne završava punjenjem kanala te da su potrebni kontrolni pregledi i kontrolne radiografske snimke. Budući da većina liječenih zubi zacijeli između 2 do 4 godine, većina kliničara uzima ovaj period kao vrijeme praćenja pacijenta s endodontski liječenim zubom. Međutim, poznat je i podatak da 1% zubi koji su proglašeni zacijeljenim nakon 10 do 17 godina rezultira preokretom i sekundarnim periapikalnim procesom (29). Također, nije rijetkost da se kronične periapikalne lezije otkrivaju kao slučajni nalaz na ortopantomogramu. Komplikacije neliječenog periapikalnog parodontitisa mogu biti vrlo ozbiljne. U slučaju pada imuniteta i/ili snažne virulencije prisutnih mikroorganizama, može doći do rasplamsavanja dotada ograničene upale i širenja infekcije u mozak, medijastinum, maksilarne sinuse te fascijske prostore glave i vrata koji međusobno komuniciraju. Jedna od mogućih komplikacija je i osteomijelitis. Iako su navedene komplikacije rijetke, teško je procijeniti rizik za razvoj komplikacije zuba s kroničnom upalom, stoga su preporučene redovite, dugoročne kontrole endodontski liječenih zubi.

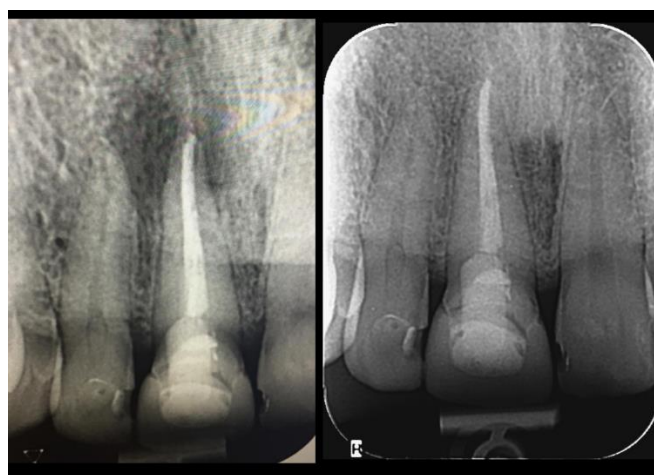3.3. Prognoza cijeljenja periapikalnog procesa u endodontski liječenih zuba

Proces cijeljenja započinje upalom, a rješava se nestankom antigena koji potiče odgovor tkivnih stanica. Cijeljenje je proces kojim se ponovno uspostavlja cjelovitost i funkcionalnost tkiva, a rezultat cijeljenja može uključivati reparaciju ili regeneraciju zahvaćenih tkiva. Upala je obrambeni mehanizam koji se javlja u vaskulariziranom tkivu. Vezivno tkivo uključuje proces reparacije stvaranjem granulacijskog tkiva, dok tkiva poput tkiva žlijezda, glatkih mišića, skeletnih mišića i perifernih živaca uključuju proliferaciju, a time i regeneraciju preostalog tkiva. Ova dva procesa ovise o regenerativnom kapacitetu zahvaćenih stanica, opsegu zahvaćenog mjesta i proliferativnoj aktivnosti stromalnog tkiva (34). Regeneracija je proces obnavljanja tkiva stanicama koje imaju iste karakteristike kao one koje su prethodno izgubljene. To je morfološka i funkcionalna restitucija tkiva. Suprotno tome, reparacija je karakterizirana stvaranjem vezivnog tkiva na mjestu lezije infiltracijom fibroblasta, stoga u konačnici rezultira stvaranjem ožiljkastog tkiva.

Periapikalna upala nastaje kao rezultat interakcija između mikroorganizama i domaćinova imunološkog sustava, stoga prognoza cijeljenja periapikalnog procesa, osim o izvedbi samog

liječenja i kvaliteti punjenja, ovisi i o pacijentovom općem zdravlju. Točnije, ovisi o njegovom imunitetu, dobi, hormonalnom statusu, sistemnim bolestima poput dijabetesa, osteoporoze te hipertenzije, lijekovima koji utječu na proces pregradnje kosti, kao i genetskim i epigenetskim varijablama. Svi ti faktori utječu na imunski odgovor i obranu organizma te mogu produžiti vrijeme cijeljenja periapikalne lezije. Osim općih bolesti, važan faktor u stomatološkoj anamnezi i prognozi cijeljenja jest prisutnost parodontne bolesti te stanje susjednih zubi. (29, 34). Iz toga možemo zaključiti da je neuspjeh endodontskog liječenja ponekad izvan kontrole stomatologa.

Zacjeljivanje periapikalne lezije počinje u prvoj godini nakon zahvata (35), no za potpunu restituciju često je potrebno više godina (29). Udio potpuno zacjeljenih lezija varira od 75% (32) do 86% (36). Od svih zubi koji su s vremenom zacijelili, 50% do 70% zacijelilo je unutar prve godine (31), dok se postotak lezija koje su zacijelile između 2. i 4. godine diže na 90%. Nakon 6 godina, postotak se diže i na visokih 95% (29). Ostalih 5%, prema istraživanju Fristada i sur. (37), može cijeliti čak i u drugom i trećem desetljeću nakon tretmana. Navedena studija provedena je na zubima koji su endodontski revidirani 20-27 godina ranije te su kasne periapikalne promjene, s uspješnim ishodom, zabilježene kada je praćenje od 10 do 17 godina nakon tretmana korijenskog kanala produženo za dodatnih 10 godina. Perzistentne asimptomatske periapikalne radiolucencije, posebno one s prekomjernim punjenjem, općenito se ne bi trebale klasificirati kao neuspjeh jer će mnoge lezije zacijeliti nakon dužeg razdoblja promatranja (37).



Slika 5. Rendgenski nalaz upalnog periapikalnog procesa zuba 11 (lijevo) i kontrolna rendgenska snimka nakon 10 mjeseci od endodontskog liječenja (desno) na kojoj je vidljivo kompletno cijeljenje upalnog periapikalnog procesa

S dopuštenjem autora: Izv. prof. dr. sc. Ivona Bago

S obzirom na navedene podatke, istraživanja koja imaju kratko praćenje pacijenata podcjenjuju potencijalnu prognozu cijeljenja. Također, važno je napomenuti da je preko 90% zubi nakon endodontskog liječenja asimptomatsko bez obzira na apikalni status (38).

Isto je tako važno napomenuti kako je bolja prognoza cijeljenja uočena kod zubi koji su imali lezije manje od 5 mm u promjeru (39). Prisutan sinus trakt, prema istraživanju Ng i sur. (31) povezan je s lošijom prognozom (67% zacijeljenih zubi), dok su zubi bez sinus trakta u ovome istraživanju zacijelili u 85% slučajeva. Budući da je prema istraživanju Ng i sur. (31) iz 2011. samo 50% zubi s neadekvatnom restauracijom zacijelilo, dok je postotak zacijeljenih zubi s funkcionalnom i stabilnom koronarnom restauracijom znatno viši, odnosno oko 80%, kao važan prognostički faktor navedena je i adekvatna koronarna restauracija. Učinak sistemskog zdravlja na dugoročnu prognozu i cijeljenje i dalje je predmet rasprava. Ipak, uvriježeno je mišljenje kako pacijentima koji su imunokompromitirani na bilo koji način treba više od navedene prosječne dvije godine kako bi periapikalna lezija zacijelila.

4. POSTOPERATIVNA BOL NAKON ENDODONTSKOG LIJEČENJA ZUBA

Postoperativna bol multifaktorijalno je uzrokovana komplikacija te je rezultat akutne periapikalne upale, odnosno odgovor na kemijska, mehanička i/ili mikroba oštećenja tkiva periapikalnog područja tijekom endodontskog liječenja (40, 41). Pojava postoperativne boli nakon endodontskog zahvata vrlo je česta te pacijent o mogućoj nelagodi i osjetljivosti treba biti pravovremeno obaviješten. Pacijenti često i neopravdano postoperativnu bol dovode u korelaciju s vještinom kliničara, stoga je svakom pacijentu važno napomenuti mogućnost pojave nelagode i bolova nakon punjenja kanala koji se s vremenom smanjuju i mogu kontrolirati nesteroidnim analgeticima. Postoperativna bol uglavnom nestaje u roku od dva tjedna. To je period u kojem imunološki sustav uništava preostale mikroorganizme i kemijske tvari kojima je zub tretiran, a koje eventualno mogu biti progurane preko apeksa te izazivati upalnu reakciju, odnosno postoperativnu bol (42).

Prema literaturi, različiti faktori tijekom endodontskog liječenja i čimbenici koji se tiču samog pacijenta, poput spola i psihosocijalnih faktora, imaju utjecaj na intenzitet te pojavu postoperativne boli. Iz većine istraživanja vidljivo je kako je preoperativna bol faktor koji najviše utječe na pojavnost postoperativne boli. Također, u većini istraživanja koja procjenjuju postoperativnu bol nakon endodontskog liječenja dokazano je kako žene osjećaju postoperativnu bol češće i intenzivnije od muškaraca (41).

Prema istraživanju Fedorowicza i sur. (43), vrsta korištenog dezinfekcijskog sredstva nije imala utjecaj na postoperativnu bol. Za razliku od vrste korištenog irigansa, koncentracija sredstva igra ulogu u pojavi i intenzitetu postoperativne boli. Naime, prema istraživanju koje je provedeno na donjim molarima liječenim u dvije posjete, korištenje 1,3% NaOCl-a rezultiralo je manjom učestalošću i intenzitetom postoperativne boli od korištenja 5,25%-tne otopine NaOCl-a. Pojavnost boli smanjena je do 60% tijekom prvog tjedna nakon instrumentacije te za 80% nakon punjenja korijenskih kanala u odnosu na višu koncentraciju. Pritom je unos analgetika bio 70% manji pri uporabi 1,3%-tne otopine u usporedbi s 5,25%-tnom otopinom NaOCl-a (44).

4.1. „Flare ups“

"Flare ups" označava akutno pogoršanje kliničkog stanja koje se manifestira naglom pojavom boli i edema tijekom ili nakon endodontskog liječenja zuba.

Nedostatak točne definicije stanja rezultirao je procijenjenim razlikama u učestalosti od samo 0,3% (45) do značajnih 20% (46).

Uzroci „flare ups-a“ zuba složeni su i uključuju mikrobiološke i imunološke faktore te lokalne promjene koje se odvijaju u tkivu tijekom kemo-mehaničke obrade endodontskog prostora.

Ipak, mikroorganizmi smatraju se najčešćim uzrokom rasplamsavanja upale između posjeta ili nakon završene jednoposjetne endodoncije. Bez obzira na uzrok egzacerbacije upale, intenzitet upalne reakcije izravno je proporcionalan intenzitetu ozljede tkiva (47). Također, postoji mogućnost da su bakterijske vrste povezane s egzacerbacijom iste kao one koje su povezane sa simptomatskom periradikularnom lezijom. Prema istraživanju Chaveza i sur. (48), *F. nucleatum*, *Prevotella* te *Porphyromonas* češće su izolirane kod "flare up" slučajeva. Također, jedan od glavnih uzroka egzacerbacije stanja jest ekstruzija inficiranog sadržaja kanala preko apeksa tijekom kemo-mehaničke obrade kanala.

Kod prethodno asimptomatskih zubi postojala je ravnoteža između mikroorganizama iz endodontskog prostora i obrane domaćina iz periradikularnih tkiva. Tijekom kemo-mehaničke obrade ta ravnoteža postane narušena i iritacija periapikalnih tkiva postaje značajnija te rezultira akutnim pogoršanjem stanja nakon obrade kanala. Intenzitet kliničke slike koji će se razviti ovisi o kvantitativnoj i kvalitativnoj, odnosno virulentnoj sposobnosti mikroorganizama protisnutih preko apeksa. Taj podatak dodatno potvrđuje činjenica da je intenzivna postoperativna bol značajno viša kod revizija (49). Od uzroka koji nisu mikrobiološke prirode, važno je spomenuti kako svaka ekstenzivna instrumentacija korijenskih kanala preko apeksa, kao i kemijske iritacije irigansima te intrakanalnim lijekovima, izaziva upalnu reakciju periapikalnog tkiva te može izazivati "flare up" između posjeta ili nakon punjenja korijenskih kanala (50). Unatoč izvrsnom antimikrobnom djelovanju, NaOCl ima značajnu toksičnost kada se ekstrudira u periradikularna tkiva, stoga je potreban oprez tijekom irigacije kako ne bi došlo do apikalne ekstruzije sredstva i intenzivne postoperativne boli. U nekim istraživanjima, statistički značajno češća pojava "flare up-a" zabilježena je kod višeposjetnih endodoncija (51). Prema studiji koju su proveli Abashaireh i sur. (51), pojava egzacerbacije zabilježena je u grupi koja je podvrgnuta višeposjetnoj endodonciji u 38% slučajeva, dok je kod jednoposjetno provedenih terapija iznosila 27% u prva 24 sata. Smatra se kako je pojavnost boli kod jednoposjetne endodoncije niža zbog imedijalnog punjenja kanala koje sprječava prodor bakterija u endodontski prostor između posjeta. Međutim, ne smije se zanemariti činjenica da su jednoposjetnom endodoncijom tretirani zubi obično vitalni ili manje problematični slučajevi kod kojih je manja mogućnost egzacerbacije, neovisno o primijenjenoj tehnici. Većina istraživanja provedena na ovu temu nije polučila značajniju razliku u pojavnosti boli između jednoposjetne te višeposjetne endodoncije, stoga ta tema i dalje ostaje otvoreno pitanje (45, 52-43).

4.2. Perzistentna postoperativna bol

Perzistentna bol nakon endodontskog zahvata javlja se u otprilike 5% slučajeva te može značajno smanjiti kvalitetu života pacijenata. Da bi bol mogli nazvati perzistentnom, treba biti prisutna ≥ 6 mjeseci nakon endodontskog liječenja (56).

Postoje mnogi uzroci perzistentne boli te su odontogene ili neodontogene prirode (5).

4.2.1. Nepronađeni kanali

Nepronađeni kanali mogu biti skrovište dovoljne količine bakterija i nekrotičnog sadržaja koji može inducirati ili održavati upalu te rezultirati perzistentnom boli. Znanje o kompliciranoj anatomiji endodontskog prostora i mogućim varijacijama nužno je kako bi se ovaj problem prevenirao, ali i pravovremeno dijagnosticirao. Korijenski kanal uglavnom se nalazi u centru korijena, stoga svaki put kada se glavni kanal čini lateralno pomaknut, treba posumnjati na postojanje dodatnog kanala (5). Dodatna pomoć kod lokalizacije korijenskih kanala danas su lupe i mikroskopi koji se sve više koriste u svakodnevnoj kliničkoj praksi te značajno olakšavaju pronalaženje kanala.

4.2.2. Pogrešan zub

Pogrešna dijagnoza i tretiranje susjednog zuba dovodi do perzistentne boli. U navedenom se slučaju anamnezom i pažljivim kliničkim i radiografskim pregledom dolazi do pravilne dijagnoze te se oba zuba tretiraju u skladu s postojećim stanjem. Osim pogrešne dijagnoze, do tretiranja pogrešnog zuba može doći ako se gumena plahtica previdom postavi na susjedni zub. Navedenu proceduralnu grešku može se izbjeći tako da se preparacija kaviteta započne prije stavljanja koferdama. Također, svaki put kada pacijent dolazi s pritužbom na ranije liječeni zub, treba imati u vidu mogućnost da se ne radi o perzistentnoj boli, već o drugom zubu uzročniku.

4.2.3. Prepunjenje korijenskih kanala

Prepunjeni korijenski kanali mogu dovesti do perzistentne boli zbog konstantnog mehaničkog pritiska koji materijal vrši na parodontalni ligament. Isto tako, kod prepunjenih korijenskih kanala dolazi i do kemijske iritacije periapikalnog tkiva koje rezultira bolovima. Navedene mehaničke i kemijske iritacije usporavaju proces cijeljenja periapikalnog tkiva te mogu dovesti do perzistentne boli. Kako bi se uspješno preveniralo prepunjavanje korijenskoga kanala, kanal je potrebno obraditi odgovarajućim apikalnim stopom. Dijagnoza prepunjenih kanala donosi se na temelju radiografske snimke. Ponekad se, zbog pozicije apikalnog foramena koji može biti smješten bukalno ili lingvalno/palatinalno, na rtg snimci može učiniti da je kanal prekratko

napunjen, iako je u stvarnosti prepunjen. Promjenom kuta snimanja ili korištenjem CBCT-a dobiva se precizniji uvid u kvalitetu punjenja.

4.2.4. Perforacija korijena

Perforacije najčešće nastaju ijatrogeno tijekom izrade pristupnog kaviteta i instrumentacije jako zakrivljenih kanala. Osim ijatrogenih razloga, uzrok komunikacije može biti i karijes te resorpcija korijena (57). Klinički se perforacije očituju iznenadnom pojavom krvarenja u prethodno suhom kanalu, a potvrđuju endometrom koji pokazuje umjetno stvorenu komunikaciju s parodontnim tkivom zuba. Kao glavni faktor za uspješno zbrinjavanje perforacija, dokazano je vrijeme (58). Osim ranog zbrinjavanja, važna je i lokalizacija te veličina same perforacije. Ukoliko je perforacija velika ($> 3\text{mm}$), utoliko je teško postići kompletno brtvljenje, što rezultira kontinuiranom kontaminacijom. U konačnici dolazi do otežanog ili nemogućeg cijeljenja koje se prezentira u vidu perzistentne boli, dok je u kasnijim fazama moguć nastanak apscesa i sinus trakta.

4.2.5. Neodontogeni razlozi

Bolovi glave i vrata često su izazovni u svakodnevnoj kliničkoj praksi, a put do pravilne dijagnoze može biti vrlo frustrirajući za pacijenta, ali i kliničara.

Diferencijalno-dijagnostički uvijek treba imati na umu da određene bolesti i stanja mogu oponašati bol endodontskog podrijetla. Stanja koja simuliraju takvu bol nastaju zbog sinusitisa, okluzalne traume i tumora (5). Dolazak do prave dijagnoze katkad može biti vrlo kompliciran i dugotrajan te zahtijeva opširnu stomatološku, ali i medicinsku anamnezu te brojne dijagnostičke testove. Budući da u podlozi može biti životno ugrožavajuća bolest, prije liječenja vrlo je važno sa sigurnošću uspostaviti pravilnu dijagnozu. Isto je tako potrebno obratiti pozornost na psihičke faktore te psihološke bolesti koje mogu biti uzrok smetnji koje pacijent navodi, posebice kada se eliminacijom ne može ustanoviti organski uzrok boli. Prije početka liječenja valja znati kako je većina stomatoloških zahvata ireverzibilna, stoga je potrebno sa sigurnošću potvrditi dijagnozu.

5. RAZLOZI NEUSPJEHA ENDODONTSKOG LIJEČENJA

Razlozi su neuspjeha endodontskog liječenja brojni. Faktori koji dovode do neuspjeha i prije samog provođenja terapije su pogrešna dijagnoza, liječenje pogrešnog zuba, vertikalna fraktura te neke sistemske bolesti koje kompromitiraju ishod liječenja. Uzimanjem detaljne anamneze te pažljivim kliničkim i radiografskim pregledom prevenira se mogućnost postavljanja pogrešne dijagnoze i liječenja pogrešnog zuba ili liječenje zuba s vertikalnom frakturom.

Preduvjet endodontskog liječenja temeljito je poznavanje unutarnje anatomije pojedinog zuba, a u to spadaju položaj pulpne komore, broj i položaj korijenskih kanala, oblik njihovog poprečnog presjeka te smjer, ali i moguće varijacije koje se u pojedinom zubu mogu naći. Za vrijeme liječenja također se javljaju brojne komplikacije koje u konačnici rezultiraju neuspjehom, poput anatomskih varijacija koje mogu značajno otežavati liječenje, nepronađenih kanala, neadekvatne kemo-mehaničke obrade, prepunjenih i nedovoljno napunjenih kanala te perforacija i slomljenih instrumenata. Nepronađeni kanali čest su uzrok neuspjeha primarnog endodontskog liječenja. U pronalasku kanala pomaže pažljiva radiografska analiza jer su kanali uglavnom smješteni u sredini korijena te svako odstupanje od tog položaja treba buditi sumnju postojanja dodatnog kanala. Također, sve se češće koriste lupe i operacijski mikroskop koji znatno olakšavaju pronalaženje kanala.

Važno je naglasiti da u većini slučajeva proceduralne greške u vidu slomljenih instrumenata, neadekvatnih punjenja ili perforacija neće biti direktni uzročnici neuspjeha terapije ako infekcija nije prisutna. Ukoliko intraradikalna infekcija perzistira, utoliko i sve navedene eventualne proceduralne pogreške koje se mogu javiti tijekom rada u većem postotku rezultiraju neuspjehom. Do loma instrumenta u korijenskome kanalu može doći iz više razloga, a to su, primjerice, opetovane sterilizacije instrumenta koje dovode do zamora materijala te neiskustvo kliničara. Lom se potvrđuje vidljivim skraćanjem duljine instrumenta nakon vađenja iz kanala te skraćanjem ranije određene radne duljine. Uspjeh endodontskog liječenja u tom slučaju ovisi o tome u kojoj se fazi rada lom instrumenta dogodio te u kojem se dijelu kanala nalazi slomljeni instrument. Ako se instrument slomio u završnoj fazi kada je korijenski kanal više puta dezinficiran, šanse za uspjeh terapije i dalje su visoke. Iz toga možemo zaključiti da je slomljeni instrument samo posrednik u neuspjehu endodontske terapije jer onemogućava adekvatno čišćenje i dezinfekciju inficiranog kanala apikalnije od slomljenog instrumenta. Problem koji se često javlja u praksi jest neadekvatno brtvljenje endodontskog prostora. Može se raditi o koronarnom ili apikalnom propuštanju te kombinaciji koja dovodi do neuspjeha terapije. Kod apikalnog propuštanja tkivna tekućina koja obiluje glikoproteinima prodire u endodontski prostor te je supstrat preživjelim mikroorganizmima (5). Zaostali se mikroorganizmi potom mogu dalje razmnožavati i doseći dovoljan broj da održavaju infekciju i spriječe cijeljenje

periapikalne lezije (5). Do koronarnog propuštanja može doći zbog neodgovarajućeg trajnog ispuna, rekurentnog karijesa ili, najčešće, predugog stajanja privremenog ispuna. Ukoliko je endodontsko punjenje bilo izloženo oralnome miljeu direktno ili kroz privremeni ispun dulje od 30 dana, utoliko se smatra da bi se endodontsko liječenje trebalo ponoviti (5). Privremeni ispuni topivi su u vodi i imaju malu čvrstoću te ne predstavljaju odgovarajuću barijeru, stoga ih je uputno čim prije zamijeniti adekvatnim trajnim rješenjem. Manje nedostatke zubnog tkiva nadograđujemo kompozitnim materijalima, dok je kod većih defekata zubne krune indicirana intrakanalna nadogradnja te fiksno protetsko rješenje. Važno je imati na umu da adekvatno provedeno endodontsko liječenje bez odgovarajuće postendodontske opskrbe dugoročno dovodi do neuspjeha liječenja i gubitka zuba.

5.1. Perzistirajuća periapikalna upala

Upala u periapikalnome tkivu predstavlja obranu domaćina od prodiranja mikroorganizama te štetnih produkata njihovog metabolizma u organizam. Primarni apikalni parodontitis karakterizira polimikrobna flora, dok je za perzistentni apikalni parodontitis karakteristična infekcija manjim brojem mikroorganizama (5). Postupci kultivacije bakterija, kao i suvremene molekularne metode, omogućili su identifikaciju brojnih bakterijskih vrsta involviranih u perzistirajuću periapikalnu upalu.

5.1.1. Primarna perzistirajuća periapikalna upala

Perzistirajuća infekcija nastaje ako neke bakterijske vrste prežive kemo-mehaničku obradu kanala. Redovito je uzrokovana manjim brojem vrsta bakterija. Gram negativnih bakterija koje su najčešće prisutne u velikom broju tijekom primarne infekcije, kao što su *Prevotella*, *Porphyromonas*, *Tanarella forsythia* i dr., uglavnom budu eliminirane dobrom kemo-mehaničkom obradom kanala. Bakterija koja se najčešće navodi kao glavni uzročnik kod perzistentih infekcija jest *Enterococcus faecalis* (*E. faecalis*). Ipak, prema nekim novijim istraživanjima, u većoj su mjeri izolirane bakterije poput *Fusobacterium nucleatum* i *Propionibacterium* (59). Svi navedeni mikroorganizmi imaju neka zajednička svojstva koja im pomažu u preživljavanju mjera dezinfekcije te mehaničke obrade kanala, a to je u prvom redu sposobnost stvaranja biofilma, duboko prodiranje u dentinske tubuluse, aktivacija alternativnih metaboličkih puteva, sinergističko djelovanje te lokalizacija u područjima koja su teško dostupna instrumentaciji i dezinfekciji. Iz navedenog možemo zaključiti kako ni u trenutku punjenja kanala endodontski prostor nije aseptičan. Također, osim bakterija, u nezanemarivom broju pronađene su gljivice roda *Candida* koje se u primarnim infekcijama

pronalaze rijetko. S druge strane, iako rijetka, uloga virusa kao što su citomegalovirus (CMV) i Epstein-Barrov virus (EBV) prepoznata je u perzistirajućim periapikalnim lezijama.

5.1.2. Sekundarna infekcija

Sekundarne infekcije uzrokovane su mikroorganizmima koji nisu bili prisutni u korijenskome kanalu prije stomatološke intervencije, nego su u korijenski sustav ušli tijekom liječenja, između posjeta ili nakon punjenja. Tijekom liječenja, odnosno instrumentacije korijenskih kanala, bakterije mogu ući u endodontski prostor zbog ostataka karijesa, plaka ili zubnog kamenca ako zub nije adekvatno očišćen prije endodontske terapije. Isto su tako čest uzrok sekundarne infekcije kontaminirani instrumenti te provođenje endodontskog zahvata bez koferdama ili neadekvatnom primjenom koferdama koji propušta. Naravno, velik rizik za kontaminaciju i sekundarnu infekciju jest vrijeme između posjeta ako se provodi višeposjetna endodoncija. To se poglavito odnosi na zube koji ostanu otvoreni zbog drenaže. Isto tako uzrok može biti privremeni ispun koji ispadne ili propušta zbog svoje velike topivosti te je ulazak bakterijama u tom slučaju neometan. Nakon što je endodontsko liječenje završeno, mikroorganizmi mogu invadirati endodontski prostor u slučaju da postoji neprepoznata fraktura ili završna restauracija propušta.

5.2. Vertikalna fraktura korijena zuba

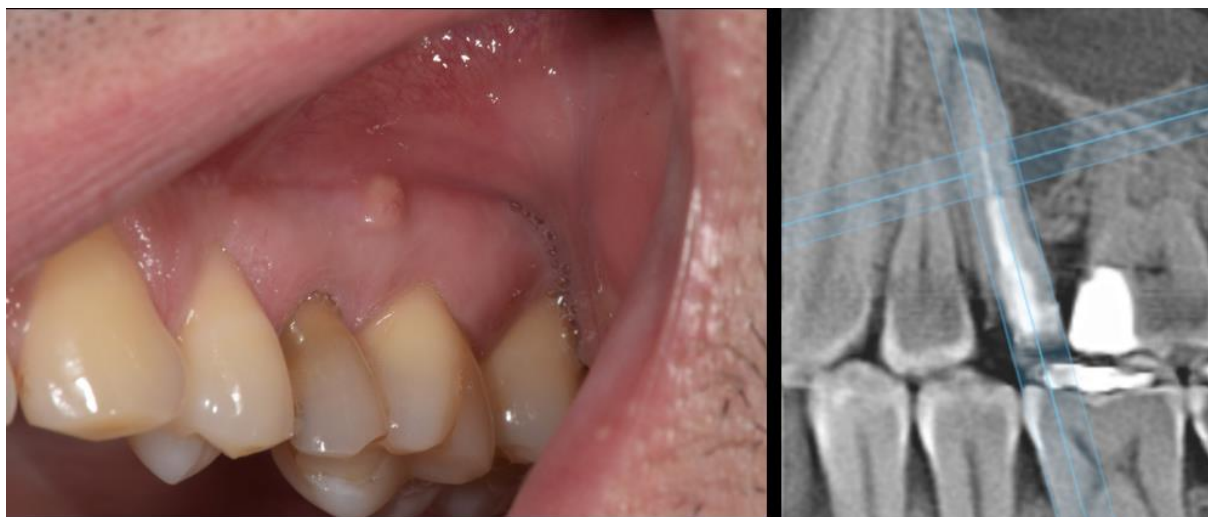
Prema Američkom endodontskom udruženju (American Endodontic Society), vertikalna fraktura korijena definira se kao potpuni ili nepotpuni prijelom koji potječe iz korijena na bilo kojoj razini te je obično usmjeren bukolingvalno (60). Uzdužni prijelom korijena zuba longitudinalno je orijentirani prijelom koji se proteže od korijenskoga kanala do parodonta. Vertikalna fraktura jedna je od komplikacija endodoncije s najgorom prognozom za liječeni zub. Pojavnost uzdužne frakture nakon provedene endodontske terapije varira između 3,7% i 30,8%.

Opće je prihvaćeno mišljenje kako su endodontski liječeni zubi skloniji nastanku fraktura zbog gubitka elastičnosti koja se javlja zbog promjena u kemijskom sastavu uslijed gubitka pulpe, iako te tvrdnje nisu potkrijepljene čvrstim dokazima (61).

Primjerice, prema istraživanju o količini vlage endodontski tretiranih zubi u usporedbi s vitalnim zubima, dokazano je kako je u vitalnom zubu prisutno 12,35% vlage, dok je postotak vlage u endodontski tretiranih zubi bio 12,10% (62).

Endodontskim liječenjem uklanja se pulpa, nekrotično tkivo, ali neizbježno i dio zdravog zubnog tkiva. Time smanjujemo otpornost zubnoga tkiva na sile vlaka i tlaka koje nastaju pri

žvakanju. Osim instrumentacijom korijenskih kanala, zubna struktura oslabljena je izradom trepanacijskog otvora za oko 5%. Usporedbe radi, mezio-okluzo-distalna preparacija za ispun oslabljuje zubnu strukturu za 60% (63).



Slika 6. Klinički (nalaz koronarno smještene fistule) i CBCT nalaz (periapikalni proces oblika slova J koji se pruža od apeksa korijena duž korijena) vertikalne frakture korijena zuba 25

S dopuštenjem autora: Izv. prof. dr. sc. Ivona Bago

5.2.1. Etiologija vertikalne frakture zuba

Najčešći je etiološki čimbenik agresivna instrumentacija korijenskog kanala te preveliki pritisak tijekom punjenja korijenskih kanala. Od ostalih predisponirajućih čimbenika spominje se postavljanje intrakanalnih kolčića i nadogradnji koje, osim mehanički, frakturu mogu izazvati i kemijski, odnosno korozijom i ekspanzijom metala u slučaju lijevane nadogradnje (64). Također, veći rizik za nastajanje vertikalne frakture jest kod zubi opskrbljenih nadogradnjama koje imaju aktivnu površinu, odnosno koje se retiniraju u korijenskom kanalu uvijanjem. Kod uvijanja nadogradnja vrši se veliki pritisak te je opterećenje na korijenski kanal značajno i može uzrokovati frakturu korijena. Danas se sve više koriste vlaknima ojačani kompozitni kolčići jer se pokazalo da uzrokuju manji broj fraktura zbog modula elastičnosti koji je približno isti dentinu.

Većina se autora slaže da opterećenja koja nastaju tijekom punjenja utječu na kasniji nastanak uzdužne frakture. Prema istraživanju Meistera i sur. (65,66), 84,38% uzdužnih prijeloma bilo

je uzrokovano uporabom prevelike sile za vrijeme lateralne kondenzacije pri punjenju korijenskoga kanala. To također dokazuju i druga istraživanja koja pak naglašavaju i step- back tehniku kao posrednika u nastajanju vertikalne frakture (65,67).

5.2.2. Klinički znakovi i simptomi vertikalne frakture zuba

Većina kliničkih znakova i simptoma vertikalne frakture nije patognomična te može biti povezana s drugim patologijama, stoga predstavlja izazov u dijagnozi. Pacijent od subjektivnih tegoba navodi oštru i siječujuću bol prilikom žvakanja, a sondiranjem otkrivamo dubok i uzak paradontni džep koji može sezati sve do vrha korijena. Osim toga, vrlo je često prisutna fistula smještena gingivalnije od fistule uzrokovane apikalnim parodontitisom. Konačna dijagnoza uzdužnog prijeloma najsigurnije se postavlja kirurškim prikazom korijena, odnosno eksploracijom, a gore spomenuti znakovi i simptomi mogu pomoći da se prijelom brže otkrije. Također, od pomoći je i radiografska snimka na kojoj se može vidjeti radiolucencija u obliku slova "j" te, u novije vrijeme, mnogo precizniji CBCT. Liječenje zubi s uzdužnom frakturom dosad se pokazalo gotovo beznačajno te zasad ne postoji način na koji bi se vertikalna fraktura na odgovarajući način i dugoročno gledano sanirala. Zubi s vertikalnom frakturom završavaju ekstrakcijom zuba ili zahvaćenog korijena ako se radi o višekorijenskom zubu. Iz tog razloga kliničar u svakodnevnoj praksi, pažljivim radom u skladu s pravilima struke, treba minimizirati nastanak vertikalne frakture. Potrebno je oprezno provoditi trepanaciju te tijekom instrumentacije korijenskih kanala izbjegavati nepotrebno uklanjanje zdravog dentina. Osim toga, pažljivom kondenzacijom punjenja fleksibilnim pluggerima i spreaderima te korištenjem optimalne sile pri cementiranju nadogradnji i ostalih protetskih nadomjestaka smanjujemo mogućnost nastanka te vrlo neugodne i prognostički loše komplikacije.

Cilj endodontskog liječenja jest ukloniti bol te izliječiti i sačuvati prirodan zub u ustima pacijenta. Na putu do krajnjeg cilja, a to je sačuvani zub, doktor dentalne medicine susreće se s brojnim preprekama koje kompromitiraju ishod liječenja. Iscrpnom anamnezom, pažljivim kliničkim pregledom te radiografskom dijagnostikom eliminiraju se greške u vidu pogrešno postavljene indikacije koja unaprijed diktira neuspjeh.

Napretkom tehnologije i suvremenim dijagnostičkim te terapijskim tehnikama došlo je do znatnog olakšanja i ubrzanja nekih faza rada, primjerice, korištenjem lupa, mikroskopa, strojnih tehnika instrumentacije te CBCT-a.

Radiološka dijagnostika vrlo je važan dio endodontske terapije, no nažalost dvodimenzionalne snimke koje se standardno koriste često ne daju dovoljno precizne informacije o veličini, proširenosti te položaju periapikalne promjene (68). Primjerice, lezije koje zahvaćaju samo spongiozni dio kosti na dvodimenzionalnim snimkama mogu proći neopaženo zbog debljine kortikalne kosti, koja ih pokriva (69).

Usporedbom CBCT-a i retroalveolarnih snimki prema istraživanju provedenom između 2015. i 2018. na 101 pacijentu, dobivene su značajne razlike u preciznosti prikaza radiolucenog područja. Tako je putem CBCT-a otkriveno radiolucenno područje u 46% slučajeva, dok su dvodimenzionalne snimke bile pozitivne samo u 18% slučajeva (70).

Isto tako, dvodimenzionalni prikaz ponekad ne omogućava stvarni uvid u broj korijenskih kanala koji mogu ostati neprepoznati te ugroziti ishod liječenja (71). Osim boljeg uvida u anatomiju endodontskog prostora, in vitro studije pokazuju znatno veću pouzdanost CBCT-a u dijagnostici patologija koje znatno utječu na ishod endodontskog liječenja kao što su: vertikalna fraktura, perforacije te resorpcija korijena (72-74).

Kemo-mehanička obrada kanala jedna je od faza rada koja uvelike utječe na ishod liječenja. Najčešće korišteni način ispiranja korijenskih kanala i dalje jest konvencionalno ispiranje iglom i štrcaljkom. Nedostaci konvencionalnog ispiranja, očituju se najviše u zavijenim te uskim kanalima budući da je prodiranje irigansa samo 1-1.5 milimetar apikalnije od otvora igle (11).

Dok konvencionalno ispiranje ovisi isključivo o pozitivnom tlaku ubrizgavanja i viskoznosti sredstva tijekom protoka u sustavu korijenskih kanala, novije aktivacijske tehnike koriste različite metode te vrste energije za poboljšavanje djelovanja te protoka irigansa (75).

Sustavnim pregledom koji je obuhvatio 17 članaka na temu različitih tehnika irigacije pokazano je kako su suvremeni protokoli i aktivacijske tehnike ispiranja superiorniji nad konvencionalnim ispiranjem iglom i štrcaljkom, ne samo u dezinfekciji korijenskih kanala već i u smanjenju postoperativne boli (75). Primjerice, iz navedenog sustavnog pregleda vidljivo je

kako je postoperativna bol mjerena vizualno analognom skalom (*VAS skala*), u 5 od 6 studija, dokazana prisutnost jače boli prilikom korištenja konvencionalne tehnike ispiranja(75-79). Korištenje analgetika, također bilo je češće te u većim dozama, prilikom korištenja konvencionalne tehnike ispiranja: 92% naspram 68% (75).

Brojne metode koriste za procjenu sposobnosti kemo-mehaničkih postupaka čišćenja, oblikovanja te dezinfekcije korijenskih kanala, no i dalje se postavlja pitanje optimalne tehnike obrade jer, prema dostupnim istraživanjima, čak ni suvremeni pristup instrumentaciji korijenskog kanala nije omogućio potpunu dekontaminaciju korijenskih kanala (25,27). Napretkom tehnologije omogućena je vrlo precizna analiza miko-kompjuteriziranom tomografijom (mikro-CT) koja se danas koristi u procjeni instrumentacije korijenskih kanala. Najvažniji parametar koji se promatra pomoću mikro CT-a jest veličina površine koja nakon provedene instrumentacije ostane neobrađena.

Tako je, prema različitim istraživanjima pokazano kako od 10 do 50 % glavnog korijenskog kanala ostane netaknuto, bez obzira na kvalitetnu te prema pravilima struke provedenu instrumentaciju korijenskog sustava (80-82).

Ta područja ostaju kontaminirana te sadrže otporne bakterijske biofilme koji direktno ugrožavaju ishod liječenja (82).

Istraživanjem Siqueire i sur.(25) provedenom na nekrotičnim premolarima te vitalnim molarima, zorno je prikazano kako čak i adekvatnom obradom korijenskih kanala ne dolazi do potpune dekontaminacije endodontskog sustava.

U spomenutom istraživanju putem mikro CT uređaja pronađena su neobrađena područja na zidovima korijenskog sustava te potom analizirana mikroskopski. Korijenski kanali pretkutnjaka s nekrotičnom pulpom imali su oko 35% neobrađene površine s prisutnim mikroorganizmima u svim uzorcima. Područje netaknutih površina bilo je veće nego u molara (18.1% neobrađene površine) i to može biti objašnjeno činjenicom da su u ovoj studiji korišteni premolarni kanali bili ovalnog oblika. Ovalni oblik dodatno je otežavao obradu kanala budući da su rotacijski instrumenti okruglog presjeka (25). Korišteni irigans, natrijev hipoklorit nije u potpunosti nadoknadio nedostatke mehaničke obrade. Čimbenici koji mogu utjecati na učinkovitost irigansa svakako su: koncentracija te volumen korištenog sredstva, ukupno vrijeme koje je irigans proveo u doticaju s kanalnim sustavom te debljina bakterijskog biofilma (27).

Budući da statističke procjene uspjeha liječenja variraju zbog nedosljednih kriterija uspješnosti, pozornost svakog kliničara trebala bi se fokusirati na pojedinačni slučaj i sve uvjete koji u danom slučaju utječu na ishod liječenja (30-32). Takvim individualnim pristupom pacijentu,

sve se eventualne proceduralne greške mogu lakše predvidjeti i spriječiti ili na vrijeme sanirati. Najčešće greške u domeni kliničara koje mogu kompromitirati ishod su slomljeni instrumenti, neadekvatno brtvljenje, previd korijenskog kanala te perforacije i vertikalna fraktura (83). Kliničkim istraživanjima pokazalo se kako slomljeni instrumenti neće značajnije utjecati na prognozu liječenja ukoliko u isto vrijeme nije prisutna infekcija (83).

S druge strane, neprepoznati korijenski kanali značajno mogu utjecati na dugoročni uspjeh liječenja.

Tako je, prema istraživanju Hoena i sur. (84) analizom 1100 neuspjelih endodontskih liječenja, kod 42% slučajeva pronađen netretiran drugi meziobukalni kanal.

U istome istraživanju neadekvatna restauracija, koja može dovesti do neuspjeha koronarnim propuštanjem dokazana je u 13% slučajeva (84).

Proceduralna greška s najgorom prognozom za zub i dalje je vertikalna fraktura. Faktori koji povećavaju rizik nastanka vertikalne frakture mogu se i trebaju minimizirati izvođenjem liječenja prema pravilima struke.

Sanacijom karijesa, te endodontskim liječenjem neizbježno se uklanja i dio zdravog zubnog tkiva te se time oslabljuje zubna struktura. Primjerice, iako se opsežnijim trepanacijskim otvorom dobiva bolji uvid u endodontski prostor, povećava se rizik od nastanka vertikalne frakture (85). Prema novijim istraživanjima predisponirajući faktori za nastanak vertikalne frakture navode se starija dob pacijenta, posteriorni zubi te prepunjeni kanali (86,87).

Zajednički nazivnik svim navedenim komplikacijama koje kompromitiraju ishod liječenja svakako su bakterije organizirane u otporne biofilmove. Bakterije organizirane u otporne biofilmove invadiraju dentinske tubuluse i nalaze skrovište u intrakanalnim nepravilnostima te kompromitiraju uspjeh liječenja. Kao glavni mikrobiološki uzročnik neuspjeha dugo se navodila bakterija *E.faecalis*, no ipak, nedavnim istraživanjima u većoj mjeri izolirane su bakterije poput *Fusobacterium nucleatum* i *Propionibacterium* (59).

Endodontsko liječenje završava pravovremenom postendodontskom opskrbom zuba i odabirom prikladne trajne restauracije koja osigurava funkcijsku i estetsku rekonstrukciju zuba te omogućava dugotrajnost. Također, važno je naglasiti suradnju pacijenta koji odgovarajućom oralnom higijenom i redovitim dolascima na kontrole pridonosi uspjehu terapije.

7. ZAKLJUČAK

Razloge neuspjeha endodontskog liječenja zuba možemo podijeliti na čimbenike na koje ne možemo utjecati, a to su složena anatomija zuba, rezistentni bakterijski biofilmovi, ograničenja dosadašnjih protokola endodontskog liječenja zuba i imunološki odgovor pacijenta, te na one koji su rezultat greške i neznanja liječnika dentalne medicine (kriva dijagnostika, ijtrogene greške). Uloga je liječnika maksimalno osigurati uvjete za uspješan ishod endodontskog liječenja zuba. To uključuje dobru dijagnostiku i precizno provođenje svih faza endodontskog liječenja.

8. LITERATURA

1. Walton RE, Torabinejad M. Endodoncija: Načela i praksa. 4. izd. Zagreb: Naklada Slap; 2009. str. 476.
2. Paliska J, Janković B. Ručna instrumentacija korijenskih kanala STEP-BACK tehnikom; Sonda. 2009;9(17):57-60.
3. Peters OA, Schonenberger K, Laib A. Effects of four Ni-Ti preparation techniques on root canal geometry assessed by micro computed tomography. *Int Endod J.* 2001;34(3):221-30.
4. Rôças IN, Lima KC, Siqueira JF Jr. Reduction in bacterial counts in infected root canals after rotary or hand nickel-titanium instrumentation--a clinical study. *Int Endod J.* 2013;46(7):681-7.
5. Siqueira J, Rôças I, Lopes H. Treatment of endodontic infections. 1st ed. London: Quintessence; 2011. 416p.
6. Siqueira JF Jr, Rôças IN, Favieri A, Lima KC. Chemomechanical reduction of the bacterial population in the root canal after instrumentation and irrigation with 1%, 2.5%, and 5.25% sodium hypochlorite. *J Endod.* 2000;26(6):331-4.
7. Ercan E, Ozekinci T, Atakul F, Gül K. Antibacterial activity of 2% chlorhexidine gluconate and 5.25% sodium hypochlorite in infected root canal: in vivo study. *J Endod.* 2004;30(2):84-7.
8. Gomes BP, Ferraz CC, Vianna ME, Berber VB, Teixeira FB, Souza-Filho FJ. In vitro antimicrobial activity of several concentrations of sodium hypochlorite and chlorhexidine gluconate in the elimination of *Enterococcus faecalis*. *Int Endod J.* 2000;34(6):424-8.
9. Heling I, Chandler NP. Antimicrobial effect of irrigant combinations within dentinal tubules. *Int Endod J.* 1998;31(1):8-14.
10. Jeansonne MJ, White RR. A comparison of 2.0% chlorhexidine gluconate and 5.25% sodium hypochlorite as antimicrobial endodontic irrigants. *J Endod.* 1994;20(6):276-8.
11. Boutsoukis C, Lambrianidis T, Kastrinakis E. Irrigant flow within a prepared root canal using various flow rates: a Computational Fluid Dynamics study. *Int Endod J.* 2009;42(2):144-55.
12. Miladinović M, Radić T, Bago Jurić I. Suvremene tehnike ispiranja korijenskih kanala u endodonciji. Sonda: list studenata Stomatološkog fakulteta Sveučilišta u Zagrebu 2013;14:62-5.
13. Susila A, Minu J. Activated Irrigation vs. Conventional non-activated Irrigation in Endodontics - A Systematic Review. *Eur Endod J.* 2019;4(3):96-110.

14. Park SY, Kang MK, Choi HW, Shon WJ. Comparative Analysis of Root Canal Filling Debris and Smear Layer Removal Efficacy Using Various Root Canal Activation Systems during Endodontic Retreatment. *Medicina (Kaunas)*. 2020;16;56(11):615.
15. Neuhaus KW, Liebi M, Stauffacher S, Eick S, Lussi A. Antibacterial efficacy of a new sonic irrigation device for root canal disinfection. *J Endod*. 2016;42(12):1799–803.
16. Mozo S, Llana C, Forner L. Review of ultrasonic irrigation in endodontics: increasing action of irrigating solutions. *Med OralPatolOralCirBucal*. 2012;17(3):512-6.
17. Beus C, Safavi K, Stratton J, Kaufman B. Comparison of the effect of two endodontic irrigation protocols on the elimination of bacteria from root canal system: a prospective, randomized clinical trial. *J Endod*. 2012;38(11):1479-83.
18. Van Der Sluis LWM, Versluis M, Wu MK, Wesselink PR. Passive ultrasonic irrigation of the root canal: A review of the literature. *Int Endod J*. 2007;40(6):415–26.
19. McGill S, Gulabivala K, Mordan N, Ng YL. The efficacy of dynamic irrigation using a commercially available system (RinsEndo) determined by removal of a collagen 'bio-molecular film' from an ex vivo model. *Int Endod J*. 2008;41(7):602-8.
20. Buldur B, Kapdan A. Comparison of the EndoVac system and conventional needle irrigation on removal of the smear layer in primary molar root canals. *Niger J Clin Pract*. 2017;20(9):1168-74.
21. Bago Jurič I, Plečko V, Anić I. Antimicrobial Efficacy of Er,Cr:YSGG Laser-Activated Irrigation Compared with Passive Ultrasonic Irrigation and RinsEndo® Against Intracanal *Enterococcus faecalis*. *Photomed Laser Surg*. 2014;32(11):600-5.
22. Bago Jurič I, Anić I. Primjena lasera u dezinfekciji i čišćenju korijenskih kanala zuba: pregledni rad. *Acta Stomatol Croat*. 2014;48(1):6-15.
23. Moritz A, Schoop U, Goharkhay K, Jakolitsch S, Kluger W, Wernisch J, Sperr W. The bactericidal effect of Nd:YAG, Ho:YAG, and Er:YAG laser irradiation in the root canal: an in vitro comparison. *J Clin Laser Med Surg*. 1999;17(4):161-4.
24. Stabholz A, Sahar-Helft S, Moshonov J. Lasers in endodontics. *Dent Clin North Am*. 2004;48(4):809-32.
25. Siqueira Jr, J. F., Pérez, A. R., Marceliano-Alves, M. F., et al. What happens to unprepared root canal walls: a correlative analysis using micro-computed tomography and histology/scanning electron microscopy. *International endodontic journal*, 2018;51(5):501-8.
26. Siqueira JF Jr, Rôças IN. Clinical implications and microbiology of bacterial persistence after treatment procedures. *J Endod*. 2008;34(11):1291-301.

27. Stojicic S, Zivkovic S, Qian W, Zhang H, Haapasalo M. Tissue dissolution by sodium hypochlorite: effect of concentration, temperature, agitation, and surfactant. *J Endod.* 2010;36(9):1558-62.
28. Travassos RM, Caldas Ade F, de Albuquerque DS. Cohort study of endodontic therapy success. *Braz Dent J* 2003;14:109-13.
29. Fouad A. *Endodontic microbiology*. 2nd ed. Wiley; 2017; 472p
30. Friedman S, Mor C. The success of endodontic therapy--healing and functionality. *J Calif Dent Assoc.* 2004;32(6):493-503.
31. Ng YL, Mann V, Gulabivala K. A prospective study of the factors affecting outcomes of nonsurgical root canal treatment: part 1: periapical health. *Int Endod J.* 2011;44(7):583-609.
32. Orstavik D. Time-course and risk analyses of the development and healing of chronic apical periodontitis in man. *Int Endod J.* 1996;29(3):150-5.
33. Pope O, Sathorn C, Parashos P. A comparative investigation of cone-beam computed tomography and periapical radiography in the diagnosis of a healthy periapex. *J Endod.* 2014;40(3):360–5.
34. Holland R, Gomes JE Filho, Cintra LTA, Queiroz ÍOA, Estrela C. Factors affecting the periapical healing process of endodontically treated teeth. *J Appl Oral Sci.* 2017;25(5):465-76.
35. Kvist T, Rydin E, Reit C. The relative frequency of periapical lesions in teeth with root canal-retained posts. *J Endod.* 1989;15(12):578-80.
36. Sjogren U, Hagglund B, Sundqvist G, Wing K. Factors affecting the long-term results of endodontic treatment. *J Endod.* 1990;16(10):498-504.
37. Fristad I, Molven O, Halse A. Nonsurgically retreated root filled teeth--radiographic findings after 20-27 years. *Int Endod J.* 2004;37(1):12-8.
38. de Chevigny C, Dao TT, Basrani BR, Marquis V, Farzaneh M, Abitbol S, et al. Treatment outcome in endodontics: the Toronto study--phase 4: initial treatment. *J Endod.* 2008;34(3):258-63.
39. Weiger R, Rosendahl R, Löst C. Influence of calcium hydroxide intracanal dressings on the prognosis of teeth with endodontically induced periapical lesions. *Int Endod J.* 2000;33(3):219-26.
40. Özdemir O. Postoperative Pain in Endodontics. *On J Dent & Oral Health.* 2020;3(4):1-4.

41. Alí A, Olivieri JG, Duran-Sindreu F, Abella F, Roig M, García-Font M. Influence of preoperative pain intensity on postoperative pain after root canal treatment: A prospective clinical study. *J Dent.* 2016;45:39-42.
42. Sathorn C, Parashos P, Messer H. The prevalence of postoperative pain and flare-up in single- and multiple-visit endodontic treatment: a systematic review. *Int Endod J* 2008;41:91-9.
43. Fedorowicz Z, Nasser M, Sequeira-Byron P, de Souza RF, Carter B, Heft M. Irrigants for non-surgical root canal treatment in mature permanent teeth. *Cochrane Database Syst Rev.* 2012;12(9)
44. Mostafa M, El-Shrief YAI, Anous WIO, Hassan MW, Salamah FTA, El Boghdadi RM et al. Postoperative pain following endodontic irrigation using 1.3% versus 5.25% sodium hypochlorite in mandibular molars with necrotic pulps: a randomized double-blind clinical trial. *Int Endod J* 2020;53(2):154-66.
45. Iqbal M, Kurtz E, Kohli M. Incidence and factors related to flare ups in a graduate endodontic programme. *Int Endod J.* 2009;42:94–104.
46. Morse DR, Koren LZ, Esposito JV, Goldberg JM, Sinai IH, Furst ML. Asymptomatic teeth with necrotic pulps and associated periapical radiolucencies: relationship of flare-ups to endodontic instrumentation, antibiotic usage and stress in three separated practices at three different time periods: part 1:-1963–1970. *Int J Psychosom.* 1986;33:5–17.
47. Onay EO, Ungor M, Yazici AC. The evaluation of endodontic flare-ups and their relationship to various risk factors. *BMC Oral Health.* 2015;15:142.
48. Chávez de Paz Villanueva LE. *Fusobacterium nucleatum* in endodontic flare-ups. *Oral Surg Oral Med Oral Pathol Oral Radiol Endod* 2002;93:179-83.
49. Trope M. Flare-up rate of single-visit endodontics. *Int Endod J* 1991;24:24-7.
50. Jayakodi H, Kailasam S, Kumaravadivel K, Thangavelu B, Mathew S. Clinical and pharmacological management of endodontic flare-up. *J Pharm Bioall Sci.* 2012;4(6):294-98.
51. Albashaireh ZS, Alnegrish AS. Postobturation pain after single- and multiple-visit endodontic therapy. A prospective study. *J Dent.* 1998;26(3):227-32.
52. Walton R, Fouad A. Endodontic interappointment flare-ups: a prospective study of incidence and related factors. *J Endod.* 1992;18:172–7.
53. Eleazer PD, Eleazer KR. Flare-up rate in pulpally necrotic molars in one-visit versus two-visit endodontic treatment. *J Endod.* 1998;24:614–6.

54. de Oliveira Alves V. Endodontic flare-ups: a prospective study. *Oral Surg Oral Med Oral Pathol Oral Radiol Endod.* 2010;110:68–72.
55. Al-Negrish AR, Habahbeh R. Flare up rate related to root canal treatment of asymptomatic pulpally necrotic central incisor teeth in patients attending a military hospital. *J Dent.* 2006;34:635–40.
56. Nixdorf DR, Moana-Filho EJ, Law AS, McGuire LA, Hodges JS, John MT. Frequency of persistent tooth pain after root canal therapy: a systematic review and meta-analysis. *J Endod.* 2010;36(2):224-30.
57. Jukić Krmek S., Baraba A., Klarić E., Marović D., Matijević J. *Pretklinička endodoncija.* Zagreb: Medicinska Naklada; 2017. 161p
58. Bryan EB, Woollard G, Mitchell WC. Nonsurgical repair of furcal perforations: a literature review. *Gen Dent.* 1999;47(3):274-8.
59. Prada I, Micó-Muñoz P, Giner-Lluesma T, Micó-Martínez P, Collado-Castellano N, Manzano-Saiz A. Influence of microbiology on endodontic failure. Literature review. *Med Oral Patol Oral Cir Bucal.* 2019;24(3):364-72.
60. Kallel I, Moussaoui E, Chtioui F, Douki N. diagnosis and managment of maxillary incisor with vertical root fracture: A clinical report with three-year follow-up. *Case Rep Dent.* 2018;2018:4056390.
61. Huang TJ, Schilder H, Nathanson D. Effects of moisture content and endodontic treatment on some mechanical properties of human dentin. *J Endod.* 1992;18(5):209-15.
62. Papa J, Cain C, Messer HH. Moisture content of vital vs endodontically treated teeth. *Endod Dent Traumatol.* 1994;10(2):91-3.
63. Wagnild GW, Mueller KI. Restoration of endodontically treated teeth. In: Cohen S, Burns RC. (eds.) *Pathways of the pulp.* 1998;691-717.
64. Rud J, Omnel KA. Root fracture due to corrosion. Diagnostic aspects. *Scand J Dent Res.* 1970;78:397-403.
65. Krmpotić M, Perić B, Grgurević J, Macan D. Uzdužni prijelom korijena zuba - dosadašnje spoznaje o etiologiji, dijagnostici i terapiji te prikaz slučajeva. *Acta Stomatol Croat.* 1997;31(1):61-7.
66. Meister F, Lommel TJ, Gerstein H. Diagnosis and possible causes of vertical root fractures. *Oral Surg* 1980;49:243-53.
67. Morfis AS. Vertical root fractures. *Oral Surg Oral Med Oral Pathol* 1990;69:631-5.

68. Velvart P, Hecker H, Tillinger G. Detection of the apical lesion and the mandibular canal in conventional radiography and computed tomography. *Oral Surg Oral Med Oral Pathol Oral Radiol Endod.* 2001;92(6):682-8.
69. Patel S, Dawood A, Mannocci F, Wilson R, Pitt Ford T. Detection of periapical bone defects in human jaws using cone beam computed tomography and intraoral radiography. *Int Endod J.* 2009;42(6):507-15.
70. Lo Giudice R, Nicita F, Puleio F, Alibrandi A, Cervino G, Lizio AS, et al. Accuracy of periapical radiography and CBCT in endodontic evaluation. *Int J Dent.* 2018;16;2018:2514243.
71. Patel S. New dimensions in endodontic imaging: Part 2. Cone beam computed tomography. *Int Endod J.* 2009;42(6):463-75.
72. Venskutonis T, Juodzbaly G, Nackaerts O, Mickeviciene L. Influence of voxel size on the diagnostic ability of cone-beam computed tomography to evaluate simulated root perforations. *Oral Radiol.* 2013;29(2),151-9.
73. Varshosaz M, Tavakoli MA, Mostafavi M, Baghban AA. Comparison of conventional radiography with cone beam computed tomography for detection of vertical root fractures: an in vitro study. *J Oral Sci.* 2010;52(4):593-7.
74. Venskutonis T, Daugela P, Strazdas M, Juodzbaly G. Accuracy of digital radiography and cone beam computed tomography on periapical radiolucency detection in endodontically treated teeth. *J Oral Maxillofac Res.* 2014;5(2):1.
75. Susila A, Minu J. Activated Irrigation vs. Conventional non-activated Irrigation in Endodontics - A Systematic Review. *Eur Endod J.* 2019;4(3):96-110.
76. Middha M, Sangwan P, Tewari S, Duhan J. Effect of continuous ultrasonic irrigation on postoperative pain in mandibular molars with nonvital pulps:a randomized clinical trial. *Int Endod J.* 2017;50(6):522–30.
77. Ramamoorthi S, Nivedhitha MS, Divyanand MJ. Comparative evaluation of postoperative pain after using endodontic needle and EndoActivator during root canal irrigation:A randomised controlled trial. *Aust Endod J.* 2015;41(2):78–87.
78. Tang Z, Wang H, Jiang S. Clinical study of single-visit root canal treatment with a nickel-titanium (Ni-Ti) rotary instrument combined with different ultrasonic irrigation solutions for elderly patients with chronic apical periodontitis. *Biomed Mater Eng.* 2015;26(1):311–8.
79. Topçuoğlu HS, Topçuoğlu G, Arslan H. The effect of apical positive and negative pressure irrigation methods on postoperative pain in mandibular molar teeth with

- symptomatic irreversible pulpitis: A Randomized Clinical Trial. *J Endod.* 2018;44(8):1210–5.
80. Paqué F, Zehnder M, De-Deus G. Microtomography-based comparison of reciprocating single-file F2 ProTaper technique versus rotary full sequence. *J Endod.* 2011;37(10):1394-7.
81. Markvart M, Darvann TA, Larsen P, Dalstra M, Kreiborg S, Bjørndal L. Micro-CT analyses of apical enlargement and molar root canal complexity. *Int Endod J.* 2012;45(3):273-81.
82. Siqueira JF Jr, Alves FR, Versiani MA, Rôças IN, Almeida BM, Neves MA, Sousa-Neto MD. Correlative bacteriologic and micro-computed tomographic analysis of mandibular molar mesial canals prepared by self-adjusting file, reciproc, and twisted file systems. *J Endod.* 2013;39(8):1044-50.
83. Tabassum S, Khan FR. Failure of endodontic treatment: The usual suspects. *Eur J Dent.* 2016;10(1):144-7.
84. Hoen MM, Pink FE. Contemporary endodontic retreatments: an analysis based on clinical treatment findings. *J Endod.* 2002;28(12):834-6.
85. Fuss Z., Lustig J., Katz A., Tamse A. An evaluation of endodontically treated vertical root fractured teeth: impact of operative procedures. *J Endod.* 2001;27:46–8.
86. PradeepKumar AR, Shemesh H, Jothilatha S, Vijayabharathi R, Jayalakshmi S, Kishen A. Diagnosis of vertical root fractures in restored endodontically treated teeth: A time-dependent retrospective cohort study. *J Endod.* 2016;42(8):1175-80.
87. Hsiao LT, Ho JC, Huang CF, Hung WC, Chang CW. Analysis of clinical associated factors of vertical root fracture cases found in endodontic surgery. *J Dent Sci.* 2020;15(2):200-6.

Ivana Pintarić rođena je 30.7.1996. godine u Varaždinu. U svom rodnom gradu završava osnovnu školu te upisuje opći smjer u Prvoj gimnaziji Varaždin. Godine 2015. upisuje Stomatološki fakultet Sveučilišta u Zagrebu koji završava 2021.godine. Tijekom studija, osim na fakultetu, znanje i iskustvo stječe asistiranjem u privatnoj stomatološkoj poliklinici. Deveti semestar provodi na Univerzitetu Pavla Jozefa Šafarika u Košicama u sklopu Erasmus + programa.