

Hemofilija i oralno zdravlje

Krstanović, Anđela

Master's thesis / Diplomski rad

2021

Degree Grantor / Ustanova koja je dodijelila akademski / stručni stupanj: **University of Zagreb, School of Dental Medicine / Sveučilište u Zagrebu, Stomatološki fakultet**

Permanent link / Trajna poveznica: <https://um.nsk.hr/um:nbn:hr:127:281096>

Rights / Prava: [Attribution-NonCommercial 4.0 International/Imenovanje-Nekomercijalno 4.0 međunarodna](#)

Download date / Datum preuzimanja: **2025-02-02**



Repository / Repozitorij:

[University of Zagreb School of Dental Medicine Repository](#)





Sveučilište u Zagrebu

Stomatološki fakultet

Anđela Krstanović

HEMOFILIJIA I ORALNO ZDRAVLJE

DIPLOMSKI RAD

Zagreb, 2021.

Rad je ostvaren na Katedri za internu medicinu Stomatološkog fakulteta Sveučilišta u Zagrebu.

Mentor rada: izv. prof. dr. sc. Petar Gaćina, Katedra za internu medicinu Stomatološkog fakulteta Sveučilišta u Zagrebu

Lektor hrvatskog jezika: Matija Grgat, profesorica hrvatskog jezika

Lektor engleskog jezika: Miljenka Krolo-Petrović, profesorica engleskog i njemačkog jezika

Sastav Povjerenstva za obranu diplomskog rada:

1. _____
2. _____
3. _____

Datum obrane rada: _____

Rad sadrži: 47 stranica

3 tablice

3 slike

1 CD

Rad je vlastito autorsko djelo, koje je u potpunosti samostalno napisano uz naznaku izvora drugih autora i dokumenata korištenih u radu. Osim ako nije drukčije navedeno, sve ilustracije (tablice, slike i dr.) u radu su izvorni doprinos autora diplomskog rada. Autor je odgovoran za pribavljanje dopuštenja za korištenje ilustracija koje nisu njegov izvorni doprinos, kao i za sve eventualne posljedice koje mogu nastati zbog nedopuštenog preuzimanja ilustracija odnosno propusta u navođenju njihovog podrijetla.

Zahvaljujem svom mentoru, izv. prof. dr. sc. Petru Gaćini, na pomoći, stručnim savjetima, ljubaznosti i iskazanom povjerenju. Zahvaljujući Vašoj smirenosti i strpljenju, izrada ovoga rada nije mi predstavljala stres.

Zahvaljujem i prof. dr. sc. Vlaha Brailu na fotografijama objavljenim u ovome radu.

Hvala dragom Bogu na snazi, volji i svemu što imam i jesam.

Hvala Klari i teti Sonji na pomoći, prijateljstvu i svakoj lijepoj riječi.

Hvala mom Stanislawu na velikoj podršci, ljubavi, razumijevanju i ohrabrenju.

Najveću zahvalnost dugujem svojoj obitelji – mami Ani, tati Nikoli i bratu Tomislavu, koji su uvijek bili uz mene, pružali mi neizmjernu ljubav i podršku te u svakom trenutku vjerovali u mene i ponosili se mnome. Bez vas ne bih bila tu gdje jesam. Moj uspjeh je i vaš uspjeh i ovaj rad posvećujem vama.

HEMOFILIJIA I ORALNO ZDRAVLJE

Sažetak

Hemofilija A i B nasljedni su poremećaji krvarenja uzrokovani kongenitalnim nedostatkom ili defektom koagulacijskih čimbenika VIII ili IX. Hemofilija A i B se nasljeđuju X-vezano recesivno, a oboljeli su uglavnom osobe muškoga spola. U pacijenata s teškom hemofilijom javljaju se opsežna krvarenja zbog traume u prvim mjesecima života. Ipak, karakteristična spontana krvarenja poput hemartroza, većinom se javljaju s početkom hodanja. S druge strane, blagi oblici hemofilije mogu ostati neprepoznati do starije životne dobi, kad se jave krvarenja povezana s operacijama ili traumom. Krvarenja se u hemofiličara većinom zaustavljaju i preveniraju nadomjesnom terapijom faktora VIII i IX do razine potrebne za zadovoljavajuću hemostazu. Koriste se i dodatna sredstva za lokalnu i sistemsku primjenu.

Oralne bolesti nisu direktno uzrokovane hemofilijom. Njihova visoka učestalost u hemofiličara posljedica je straha pacijenata i stomatologa od stomatoloških zahvata i pravilnog održavanja oralne higijene kako bi izbjegli krvarenja.

Održavanje oralnog zdravlja prioritet je u ovakvih pacijenata. Da bi im se pružila adekvatna stomatološka skrb, pacijenti moraju biti educirani o važnosti oralne higijene, fluoridacije, pravilne prehrane i učestalih stomatoloških pregleda.

Tijekom rutinskih dentalnih tretmana krvarenja se uglavnom ne javljaju, stoga ne postoje kontraindikacije za takve postupke kod hemofiličara. Za invazivnije tretmane, poput kirurških ili davanja provodne anestezije, potrebna je nadomjesna terapija faktorima. Takvi zahvati zahtijevaju konzultaciju s pacijentovim hematologom, a stomatolog mora biti upoznat s mjerama održavanja lokalne hemostaze. Za adekvatno stomatološko liječenje pacijenata s hemofilijom esencijalno je poboljšanje u komunikaciji između stomatologa i hematologa.

Ključne riječi: hemofilija; krvarenje; hemostaza; čimbenici zgrušavanja; nadomjesna terapija; prevencija; lokalna hemostaza

HEMOPHILIA AND ORAL HEALTH

Summary

Hemophilia A and B are hereditary bleeding disorders caused by congenital deficiency or defect of coagulation factor VIII or IX. Hemophilia A and B are X-linked recessive disorders and the affected are mostly males. Patients with severe forms of hemophilia experience extensive bleedings as a result of trauma during the first few months of life. However, the most characteristic spontaneous bleedings, such as hemarthrosis, usually occur with the onset of walking. On the other side, mild hemophilia may not be recognized until later in life when bleeding related to surgery or trauma occurs. Bleedings in hemophiliacs are usually treated or prevented by replacement therapy of factor VIII or IX up to hemostatically adequate levels. In addition, ancillary local and systemic treatments are used.

Although hemophilias do not directly cause oral diseases, high incidence of dental problems secondary to the bleeding disorder cause fear of dental treatments both in patients and dentists.

Maintaining good oral health is a priority in hemophiliacs. To provide effective dental treatment, they should be educated about the importance of oral hygiene, fluoridation, proper nutrition and frequent dental examinations.

Bleeding does not usually occur in routine dental procedures so there are no contraindications to those treatments. Adequate increase of the factor level is required prior to more invasive treatments, such as surgery or block anesthesia. Such treatments must be discussed with the patient's hematologist, and the dentist should be familiar with the measures of local hemostasis. The improvement of communication between doctors of dental medicine and hematologists is essential for effective dental treatment of patients with hemophilia.

Keywords: hemophilia; bleeding; hemostasis; coagulation factors; replacement therapy; prevention; local hemostasis

SADRŽAJ

1. UVOD	1
2. HEMOFILIJA I ORALNO ZDRAVLJE	3
2.1. Hemostaza	3
2.2. Hemoragijske dijateze	5
2.3. Hemofilija.....	8
2.3.1. Genetika i epidemiologija	8
2.3.2. Hemofilija A	9
2.3.3. Hemofilija B.....	9
2.3.4. Laboratorijski testovi	10
2.3.5. Kliničke manifestacije bolesti.....	10
2.3.5.1. Hemartroza	10
2.3.5.2. Intramuskularna krvarenja.....	11
2.3.5.3. Intrakranijalna krvarenja	11
2.3.5.4. Krvarenja gastrointestinalnog i respiratornog sustava	11
2.3.6. Liječenje hemofilije	12
2.3.6.1. Komplikacije proizašle iz nadomjesnog liječenja čimbenicima zgrušavanja ..	13
2.4. Hemofilija i oralno zdravlje.....	14
2.4.1. Prepoznavanje pacijenta s hemofilijom u stomatološkoj ordinaciji.....	14
2.4.1.1. Anamneza.....	14
2.4.1.2. Intraoralni i ekstraoralni pregled	15
2.4.1.3. Laboratorijski testovi.....	15
2.4.2. Kliničke manifestacije hemofilije na području stomatognatog sustava i orofarinksa	15
2.4.2.1. Oralni nalaz hemofiličara	16
2.4.2.2. Poremećaji temporomandibularnog zgloba.....	16
2.4.3. Stomatološki tretman pacijenta s hemofilijom	17

2.4.3.1. Prevenција oralnih bolesti	18
2.4.3.1.1. Oralna higijena i stomatološki pregledi	19
2.4.3.1.2. Profesionalno čišćenje zuba i fluoridacija	20
2.4.3.1.3. Pečaćenje fisurnog sustava	21
2.4.3.1.4. Savjetovanje o prehrani i navikama.....	22
2.4.4. Stomatološko liječenje pacijenta s hemofilijom	22
2.4.4.1. Rendgensko snimanje.....	23
2.4.4.2. Konzervativni restaurativni zahvati	23
2.4.4.3. Endodontski zahvati	24
2.4.4.4. Protetska terapija	24
2.4.4.5. Ortodonska terapija	25
2.4.4.6. Parodontološko liječenje	26
2.4.4.7. Liječenje hemofilične artropatije temporomandibularnih zglobova	27
2.4.4.8. Oralnokirurška terapija.....	28
2.4.4.9. Hitno liječenje pacijenta s hemofilijom	31
2.4.4.10. Lokalna anestezija	33
2.4.4.11. Liječenje pod općom anestezijom	35
2.4.4.12. Primjena analgetika	35
2.4.5. Dodatne mjere za postizanje hemostaze	36
3. RASPRAVA.....	40
4. ZAKLJUČAK	43
5. LITERATURA.....	44
6. ŽIVOTOPIS	47

Popis skraćenica

ADP – adenozin - difosfat

aPTV – aktivirano parcijalno tromboplastinsko vrijeme

DIK – diseminirana intravaskularna koagulacija

FV – faktor V

FVII – faktor VII

FVIII – faktor VIII

FVIIIa – faktor VIIIa

FIX – faktor IX

FIXa – aktivirani faktor IX

FX – faktor X

FXa – aktivirani faktor X

FXI – faktor XI

FXIa – aktivirani faktor XI

FXII – faktor XII

NOAK – novi antikoagulantni lijekovi

PTV – parcijalno tromboplastinsko vrijeme

PV – protrombinsko vrijeme

vWF – von Willebrandov faktor

1. UVOD

Hemofilija je nasljedni poremećaj krvarenja koji većinom zahvaća osobe muškoga spola. Pacijenti s hemofilijom skloni su spontanim i krvarenjima uslijed ozljede ili operativnih zahvata. Opsežna krvarenja u ovakvih pacijenata mogu dovesti do komplikacija koje ugrožavaju pacijentov život. Stanje zdravlja usne šupljine u pacijenata s hemofilijom uglavnom nije zadovoljavajuće i zahtijeva provođenje različitih stomatoloških zahvata. Neki od njih predstavljaju rizik za nastanak krvarenja i moraju se provesti u suradnji s hematologom. Pacijenti s hemofilijom rijetki su u općoj populaciji i većina stomatologa nema iskustva u radu s njima pa je stomatološka skrb ovakvim pacijentima teže dostupna, iako se većina zahvata može sasvim sigurno obaviti i ambulantno uz potrebne mjere opreza. Vrlo je važno da stomatolog poznaje načine za zaustavljanje krvarenja u slučaju liječenja osoba koje boluju od hemofilije.

Svrha je ovog rada prikazati načine postupanja s pacijentima oboljelim od hemofilije u stomatološkoj ordinaciji.

2. HEMOFILIJA I ORALNO ZDRAVLJE

2.1. Hemostaza

Hemostaza je proces zaustavljanja krvarenja koji se događa kada se ozlijedi krvna žila i započne krvarenje, i to pomoću nekoliko mehanizama, a to su: stezanje krvne žile, stvaranje trombocitnog čepa, stvaranje krvnog ugruška, a na kraju je moguća ili vezivna organizacija ugruška što trajno zatvara otvor na krvnoj žili, ili otapanje ugruška (1).

Neposredno nakon ozljede krvne žile dolazi do njezinoga stezanja koje je posljedica živčanih refleksa posredovanih bolnim i drugim osjetnim impulsima iz ozlijeđenog tkiva; lokalnog miogenog spazma i djelovanja lokalnih vazokonstriktivnih autakoidnih čimbenika iz trombocita i oštećenoga tkiva. Trombociti koji otpuštaju tromboksan A_2 odgovorni su za najveći dio kontrakcije manjih krvnih žila (1).

Stvaranje trombocitnog čepa odvija se zahvaljujući svojstvima i funkcijama trombocita. Trombociti su krvne pločice nastale od megakariocita u koštanoj srži. Kada dođu u dodir s oštećenom površinom u krvnoj žili, počinju bubriti i poprime nepravilan oblik s mnoštvom zrakastih izdanaka. Površina im postaje ljepljiva pa prijanjaju za von Willebrandov faktor i tkivni kolagen. Njihova je funkcija i lučenje adenzin-difosfata (ADP) te tromboksana A_2 što omogućuje stezanje krvne žile i aktivaciju susjednih trombocita. U zdravih osoba manji otvori na žili mogu se zaustaviti i samim trombocitima i trombocitnim čepom što je važan mehanizam zaustavljanja krvarenja kod sitnih oštećenja (1).

Treći mehanizam postizanja hemostaze odnosi se na nastanak krvnog ugruška koji se počinje stvarati već nekoliko sekundi od oštećenja žile, i to zahvaljujući aktiviranim prokoagulacijama koje u području ozljede nadvladaju djelovanje antikoagulantnih tvari. Nastanak ugruška se također odvija u nekoliko faza. U početnoj fazi, kao posljedica oštećenja žile ili krvi te dodiranjem krvi s oštećenim endotelom ili kolagenom izvan žila, dolazi do nastanka kaskade kemijskih reakcija koje rezultiraju stvaranjem kompleksa aktivatora protrombina (1).

Aktivatori protrombina mogu nastati vanjskim ili unutarnjim putem, a i u jednom, i u drugom procesu sudjeluje niz čimbenika zgrušavanja. Vanjski put zgrušavanja krvi započinje oštećenjem stijenke krvne žile i dodiranjem krvi s tkivom koje se nalazi izvan žile. Tada se

otpušta tkivni faktor (tromboplastin ili koagulacijski faktor III) koji se veže s faktorom VII (FVII) te aktivira faktor X (FX) pa tako nastaje aktivirani faktor X (FXa). FVII bez vezanja s tkivnim faktorom nema značajnog učinka na aktivaciju faktora X (2). FXa zajedno s faktorom V (FV) i tkivnim fosfolipidima stvara aktivator protrombina. Unutarnji put zgrušavanja nastaje izlaganjem krvi kolagenu u stijenci krvne žile ili ozljedom same krvi. Tada se aktivira faktor XII (FXII) i oslobađaju se trombocitni fosfolipidi. FXII potiče aktivaciju faktora XI (FXI), a aktivirani faktor XI (FXIa) aktivaciju faktora IX (FIX). Aktivirani faktor IX (FIXa) i aktivirani faktor VIII (FVIIIa) aktiviraju FX koji zajedno s tkivnim fosfolipidima stvara aktivator protrombina. Aktivacija je FX, naravno, poremećena u slučaju nedostatka faktora VIII (FVIII) i FIX, kao što je to slučaj kod osoba koje boluju od hemofilije (1).

Nakon nastanka aktivatora protrombina slijedi pretvorba protrombina u trombin te, kao zadnja faza, iz fibrinogena nastaje fibrin pomoću prethodno nastalog trombina. Fibrinske niti stvaraju mrežicu koja umrežava i pričvršćuje trombocite, druge krvne stanice i plazmu, što rezultira nastankom krvnog ugruška.

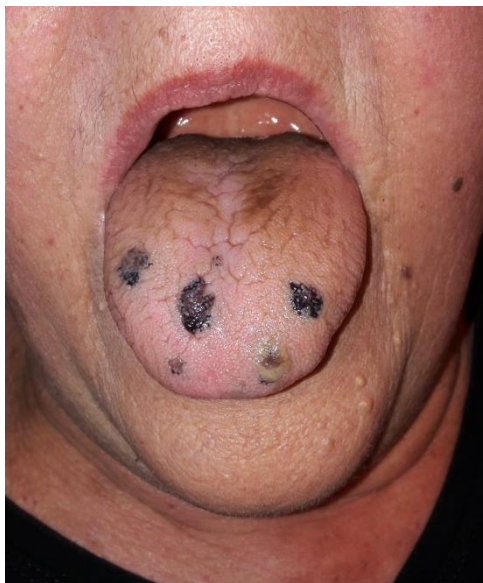Kad je krvni ugrušak stvoren, može doći do urastanja fibroblasta i organizacije veziva u ugrušku, što trajno zatvara oštećenje na krvnoj žili, ili se isti ugrušak može razgraditi djelovanjem plazmina i tako ponovno uspostaviti krvotok u brojnim malim žilama gdje je on bio obustavljen zbog postojanja ugruška (1).

2.2. Hemoragijske dijateze

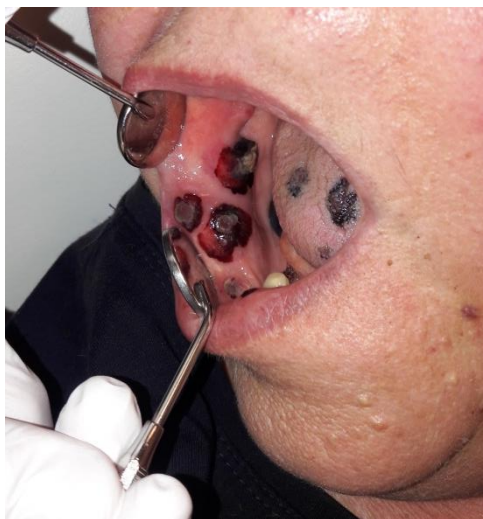
Hemoragijske dijateze su sklonosti krvarenju kao posljedica nasljednih ili stečenih bolesti i stanja.

Postoje mnoga stečena stanja povezana s povećanom sklonošću krvarenju:

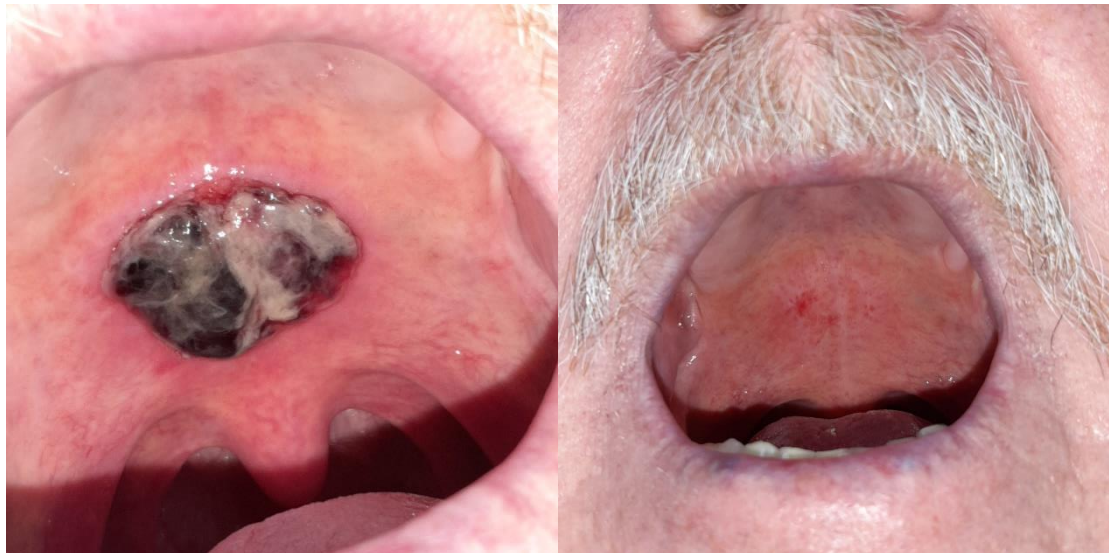- trombocitopenična i netrombocitopenična purpura
 - idiopatska (autoimuna) trombocitopenija (Slika 1. i 2.)
- poremećaji funkcije i broja trombocita
 - primjena antiagregacijskih lijekova (acetilsalicilna kiselina, klopidogrel i dr.)
 - primjena nesteroidnih protuupalnih lijekova i β -laktamskih antibiotika
 - konzumacija alkohola
 - autoimunosne bolesti
 - splenomegalija
 - aplazija koštane srži
- promjene stijenke krvnih žila
 - posljedica alergija ili infekcija
 - djelovanje nekih kemikalija
 - vaskulitisi
- poremećaji zgrušavanja krvi
 - bolesti jetre
 - nedostatak vitamina K
 - posljedica dugotrajne upotrebe antibiotika, čime se mijenja crijevna mikroflora
 - malapsorpcijski sindrom
 - opstrukcija bilijarnog trakta
 - primjena antikoagulacijskih lijekova
 - heparin i niskomolekularni heparin
 - novi antikoagulantni lijekovi (NOAK)
 - kumarinski preparati
 - diseminirana intravaskularna koagulacija (DIK)
 - primarna fibrinoliza (3)



Slika 1. Oralni nalaz u pacijentice s autoimunom trombocitopenijom. Preuzeto iz Arhiva Zavoda za oralnu medicinu Stomatološkog fakulteta u Zagrebu, ljubaznošću prof. dr. sc. Vlahe Braila.



Slika 2. Oralni nalaz u pacijentice s autoimunom trombocitopenijom. Preuzeto iz Arhiva Zavoda za oralnu medicinu Stomatološkog fakulteta u Zagrebu, ljubaznošću prof. dr. sc. Vlahe Braila.



Slika 3. *Liver clot* kao posljedica otežanog cijeljenja i zgrušavanja krvi na tvrdom nepcu u pacijenta na terapiji varfarinom - prikaz stanja na prvom pregledu i potpuno cijeljenje nakon 14 dana. Preuzeto iz Arhiva Zavoda za oralnu medicinu Stomatološkog fakulteta u Zagrebu, ljubaznošću prof. dr. sc. Vlahu Braila.

Kongenitalna stanja u kojima se javlja povećana sklonost krvarenju su:

- promjene stijenke krvnih žila
 - hereditarna hemoragična teleangiektazija
- promjene funkcije trombocita
 - von Willebrandova bolest
 - Glanzmannova trombastenija
- kongenitalne trombocitopenične i netrombocitopenične purpure
- poremećaji koagulacije krvi
 - hemofilija A (nedostatak faktora VIII)
 - hemofilija B (nedostatak faktora IX)
 - nedostatak faktora XI, V, X, XII, XIII, I (3, 4)

2.3. Hemofilija

Hemofilije su najpoznatiji nasljedni poremećaji krvarenja koji nastaju kao posljedica kongenitalnog nedostatka faktora zgrušavanja VIII (hemofilija A) i IX (hemofilija B).

Zanimljivo je da je hemofilija kako bolest primarno opisana još među židovskim narodom u drugom stoljeću poslije Krista, međutim nije joj pridavana veća pažnja sve do kraja 19. i početka 20. stoljeća kad je otkriveno da je kraljica Viktorija, koja je vladala Ujedinjenim Kraljevstvom, bila nositeljica gena za hemofiliju koji je prenijela na svoju djecu, a ona su hemofiliju donijela u nekoliko europskih kraljevskih obitelji (2, 5).

2.3.1. Genetika i epidemiologija

Hemofilija je bolest poremećenog zgrušavanja krvi s X-vezanim recesivnim nasljeđivanjem. Radi se o kongenitalnom nedostatku koagulacijskih faktora VIII i IX. Geni za koagulacijske faktore VIII i IX nalaze se na X kromosomu, pri čemu je gen za FVIII značajno veći od gena za FIX, što ostavlja veću mogućnost nastanka mutacija pa, moguće, i na taj način doprinosi većoj prevalenciji nedostatka FVIII i hemofilije A (6). 80 – 85% slučajeva hemofilije odnosi se na hemofiliju A, dok se u preostalih 15 – 20% slučajeva radi o hemofiliji B (1, 6). Jednako se pojavljuje među svim rasnim i etničkim skupinama (6).

Oboljeli su većinom osobe muškoga spola, dok su pripadnice ženskoga spola uglavnom nositeljice genskog defekta. Moguća je pojava simptomatskih oblika bolesti i među ženama, no to je rijetkost koja se javlja u slučaju da se radi o homozigotizmu kćeri muškarca oboljelog od hemofilije i žene nositeljice; hemizigotizmu X kromosoma s kariotipom XO kod žena s Turnerovim sindromom ili u slučaju visokog stupnja ionizacije alela faktora VIII ili IX u nositeljica, što će rezultirati simptomatskim oblikom bolesti. (3, 6) Oboljeli muškarci bolest neće prenijeti na svoje sinove, ali će im sve kćeri biti nositeljice. S druge strane, majka nositeljica ima izgleda od 50% za prenošenje bolesti na sinove i 50% izgleda za prenošenje nositeljstva na kćeri.

2.3.2. Hemofilija A

Abnormalnosti hemostaze u osoba oboljelih od hemofilije A nastaju zbog defekta ili nedostatka FVIII koji u plazmi cirkulira vezan za von Willebrandov faktor (vWF) koji mu služi kao nositelj i zaštita od brze proteolize (2, 3). Smatralo se da FVIII proizvode endotelne stanice dok nisu uočena poboljšanja stanja oboljelih nakon transplantacije jetre, čime je dokazano da i parenhimne stanice jetre sudjeluju u sintezi FVIII kao što proizvode i većinu drugih faktora zgrušavanja (3).

Funkcija je faktora VIII, kao što je ranije navedeno, akceleracija aktivacije faktora X zajedno s faktorom IX (2).

Normalna koncentracija čimbenika zgrušavanja krvi iznosi od 50 do 150% (7). Za normalnu hemostazu potrebna je prisutnost barem 30% normalne aktivnosti FVIII u krvi. Kod simptomatskih pacijenata razina FVIII uglavnom je ispod 5%. Prema količini i aktivnosti FVIII hemofilija A se može podijeliti na blagi, srednje teški i teški oblik bolesti. U blagim oblicima bolesti razina FVIII varira između 5 i 30%; kod srednje težine bolesti nalaze se razine faktora između 1 i 5%, dok teški oblici bolesti obuhvaćaju slučajeve s manje od 1% normalne razine FVIII (3). Nažalost, čak 50 do 60% oboljelih ima teški oblik bolesti (2, 3).

2.3.3. Hemofilija B

Hemofilija B još se naziva i Christmasova bolest prema prvom dječaku u kojega je opisana, a radi se o poremećaju hemostaze kojemu se uzrok nalazi u defektu ili nedostatku koagulacijskog faktora IX. Kao i hemofilija A, nasljeđuje se X-vezano recesivno pa je većina oboljelih muškoga spola, dok su žene uglavnom nositeljice. I u slučaju hemofilije B postoje blagi, srednje teški i teški oblici bolesti, međutim ovdje je manja zastupljenost teškog oblika hemofilije nego što je slučaj s hemofilijom A (3).

Klinička slika i laboratorijski testovi jednaki su za obje bolesti (3).

2.3.4. Laboratorijski testovi

Na hemofiliju treba posumnjati u muških pacijenata s neuobičajenim i čestim javljanjem modrica te abnormalnih krvarenja u kojih se nalazi izolirano produljenje parcijalnog tromboplastinskog vremena (PTV). Kod hemofiličara su broj i funkcija trombocita uglavnom normalni, a također imaju i normalno protrombinsko vrijeme (PV) zbog toga što vanjski put zgrušavanja krvi nije poremećen. Kod produljenog aktiviranog parcijalnog tromboplastinskog vremena (aPTV) provodi se test miješanja pacijentove plazme s jednakom frakcijom normalne plazme kako bi se utvrdila eventualna prisutnost inhibitora faktora zgrušavanja. Korigiranje aPTV-a unutar dva sata od miješanja s normalnom plazmom isključuje mogućnost postojanja autoantitijela ili aloantitijela faktora VIII ili IX. Osim provjere PTV-a i aPTV-a, određuje se i razina aktivnosti specifičnih faktora unutarnjeg puta zgrušavanja krvi, čime se može utvrditi i ozbiljnost nedostatka pojedinog faktora zgrušavanja (6).

2.3.5. Kliničke manifestacije bolesti

U najranijoj životnoj dobi hemofilija se manifestira kod oboljelih od teškog oblika bolesti. Često je javljanje ozbiljnih krvarenja primjerice prilikom obrezivanja muške novorođenčadi. U prvim mjesecima života javljaju se intramuskularna krvarenja, ekhimoze, krvarenja mekih tkiva kao posljedica traume ili rutinskog intramuskularnog injektiranja antibiotika ili cjepiva, dok se spontane hemartroze uglavnom javljaju s početkom hodanja, u dobi od otprilike jedne godine djetetova života (6). Za razliku od teških oblika hemofilije, blaži oblici bolesti znaju dugo ostati neotkriveni dok se ne jave opsežna krvarenja nakon traume ili operacije. Kod srednje teških oblika bolesti kliničke manifestacije ovise o razini funkcionalnog faktora VIII ili IX pa se tako može otkriti već u najranijoj dobi zbog spontanog nastanka krvarenja, a može ostati neotkriveno do starije dobi (6).

2.3.5.1. Hemartroza

Najčešće mjesto spontanog krvarenja u hemofiličara s teškim oblikom bolesti su zglobovi. Najčešće su zahvaćena koljena, a potom laktovi, gležnjevi, ramena i zapešća (6). Obilna spontana krvarenja u zglobove s vremenom dovode do oštećenja hrskavice i degeneracije zglobova. Naime, zbog odlaganja depozita željeza iz krvi u zglobovima, izaziva se upalni

odgovor i tako dovodi do progresije hemofilicne artropatije koja rezultira pojavom boli, oticanja, ukočenosti i smanjenog opsega kretnji zglobova zbog fibroze i kroničnog sinovitis (6). Ovakva krvarenja rjeđe se pronalaze kod srednje teških oblika bolesti, a kod blage hemofilije rijetko – uglavnom kao posljedica traume ili operacije. Akutne hemartroze uzrokuju bolove i smanjenu sposobnost pokretanja pacijenta što dovodi do izostanaka s radnoga mjesta ili nastave, a indirektno ima utjecaj i na socijalni, psihološki i ekonomski segment bolesnikova života (7).

2.3.5.2. Intramuskularna krvarenja

Intramuskularna krvarenja drugi su najčešći oblik spontanih krvarenja u oboljelih od hemofilije. Ovisno o lokaciji krvarenja, posljedice mogu biti različite pa tako krvarenja u veće mišiće uglavnom ne izazivaju komplikacije, osim u slučaju gubitka većih količina krvi iz krvožilnog sustava, dok krvarenja u manje zatvorene fascijalne prostore mogu uzrokovati niz komplikacija zbog kompresije na vitalne strukture. Pri tome mogu nastati ishemija i posljedična gangrena ili neuropatije uzrokovane kompresijom na živce (6). Intramuskularna krvarenja manifestiraju se pojavom boli i mišićne napetosti.

2.3.5.3. Intrakranijalna krvarenja

U oboljelih od hemofilije rijetko se mogu pojaviti i intrakranijalna krvarenja nastala spontano, što je češće u odraslih pacijenata, ili kao posljedica traume, uglavnom kod djece. Ovakva krvarenja, zbog pritiska krvi na moždane strukture i povišenja intrakranijalnog tlaka, uzrokuju glavobolje, promjene stanja svijesti, mučninu i povraćanje. Unatoč rijetkoj pojavnosti, intrakranijalna krvarenja najčešći su uzrok smrti od krvarenja kod hemofiličara pa je kod svake sumnje na intrakranijalno krvarenje kod oboljelih od hemofilije potrebno odmah nadomjestiti nedostajuće faktore VIII i IX kako bi se postigla razina od 100% njihove normalne aktivnosti (6).

2.3.5.4. Krvarenja gastrointestinalnog i respiratornog sustava

Gastrointestinalna krvarenja u hemofiličara uglavnom su povezana s anatomskim lezijama poput peptičkog ulkusa, neoplazmi, varikoziteta, gastritisa i tretiraju se primjenom nedostajućih faktora VIII i IX. Opasna su retrofaringealna krvarenja koja mogu dovesti do

opstrukcije gornjih dišnih puteva pa ih je potrebno hitno liječiti primjenom faktora VIII i IX do razine od 80 do 100% normalnog stanja (6).

2.3.6. Liječenje hemofilije

Liječenje hemofilije ovisi o intenzitetu bolesti i eventualnoj prisutnosti inhibitora FVIII i FIX, a naziva se nadomjesnim liječenjem. Nadomjesno je liječenje hemofilije moguće primjenom pročišćenih kompleksa FVIII i FIX i dezmopresinom, a u manjoj mjeri i svježe smrznutom plazmom te krioprecipitatom koji je netopljivi hladni precipitat plazme koji ostaje nakon otapanja svježe smrznute plazme pri temperaturi od 4°C (4). Još jedna moguća opcija liječenja je i genska terapija (2).

Danas se koriste koncentracije nedostajućih faktora visoke čistoće radi smanjenja mogućnosti prijenosa virusne infekcije, međutim to im višestruko povisuje cijenu (4). Nadomjesni FVIII i FIX mogu biti proizvedeni genetskim inženjeringom putem rekombinantne tehnologije (6). Koncentracije FVIII i FIX doziraju se u jedinicama koje odgovaraju količini faktora u jednom mililitru normalne plazme, a bolesnici ih primaju stalnom bolničkom infuzijom ili višekratnim ambulantnim liječenjem s razmacima od 12 do 24 sata. Za motivirane i suradljive bolesnike u nekim hematološkim centrima je omogućeno i kućno liječenje koncentratima FVIII i FIX pod liječničkim nadzorom pri najranijim znacima krvarenja (4). Cilj redovnog primanja nadomjesne terapije je prevencija spontanog krvarenja, ali i krvarenja nakon traumatskih ozljeda. Kao terapijska opcija navodi se i implantacija genetski alteriranih fibroblasta s mogućnošću proizvodnje FVIII i FIX koji su sigurni za primjenu, a pacijenti ih dobro podnose (3).

Svježe smrznuta plazma i krioprecipitat danas se rjeđe koriste zbog manje zaštite od prijenosa virusne infekcije i potrebe za primjenom velike količine preparata kako bi se postigla zadovoljavajuća razina faktora zgrušavanja u krvi, no moguća je primjena u blažim oblicima hemofilije A i B te von Willebrandove bolesti (4).

U bolesnika s blagim i umjerenim tipom hemofilije moguća je primjena dezmopresin-acetata, sintetskog analoga vazopresina, koji privremeno povećava razinu čimbenika zgrušavanja i nekoliko puta povećava zgrušavajući učinak FVIII i vWF. Najčešće se primjenjuje kao intravenska i supkutana injekcija, no postoji i preparat u obliku spreja za nazalnu primjenu. U bolesnika s teškim oblikom hemofilije dezmopresin nije pokazao učinkovitost (4).

Bitno je pacijentima skrenuti pažnju na izbjegavanje kontaktnih sportova u kojima su moguće ozljede, kao i izbjegavanje korištenja nesteroidnih protuupalnih lijekova, a posebno acetilsalicilne kiseline. Vrlo je važno i cijepljenje pacijenata protiv hepatitisa zbog povećanog rizika zaraze (3).

Kao pomoćna terapija koriste se antifibrinolitička sredstva i fibrinska ljepila o kojima će biti više riječi u poglavljima o stomatološkom tretmanu hemofiličara.

2.3.6.1. Komplikacije proizašle iz nadomjesnog liječenja čimbenicima zgrušavanja

Kao posljedica nadomjesnog liječenja čimbenicima zgrušavanja mogu se javiti virusne infekcije poput infekcije virusom hepatitisa B i C, citomegalovirusom i virusom humane imunodeficijencije (HIV). Incidencija virusnih infekcija među hemofiličarima smanjena je primjenom pročišćenih koncentrata FVIII i FIX te provjerom donirane plazme. Osim virusnih infekcija, kod primjene koncentrata čimbenika zgrušavanja može doći i do tromboembolijskih epizoda i komplikacija poput duboke venske tromboze, plućne embolije, srčanog ili moždanog udara i DIK (4).

Vrlo bitna komplikacija je i razvoj inhibitora FVIII i FIX, odnosno nastanak imunoglobulin G (IgG) protutijela koji poništavaju djelovanje FVIII i FIX. Ovakvi inhibitori nešto se češće razvijaju u bolesnika s hemofilijom A (4, 6). Liječenje ovakvih bolesnika ovisi o titru inhibitora. Pacijenti s niskim titrom inhibitora FVIII i FIX slabi su responderi i liječe se davanjem povećane doze koncentrata FVIII i FIX. U bolesnika s visokim titrom inhibitora liječenje je kompleksnije jer se radi o snažnim responderima. Kod njih je potrebno prvo privremeno smanjiti razinu tih protutijela, a to se može postići plazmaferezom ili izmjenskom transfuzijom. Tek tada se primjenjuje koncentrat potrebnog čimbenika zgrušavanja (4).

2.4. Hemofilija i oralno zdravlje

2.4.1. Prepoznavanje pacijenta s hemofilijom u stomatološkoj ordinaciji

Pacijenta s poremećajima zgrušavanja krvi stomatolog može prepoznati uzimanjem detaljne anamneze, pažljivim intraoralnim i ekstraoralnim pregledom te analizom rezultata pacijentovih laboratorijskih testova. Moguće je uočavanje neuobičajenih modrica ili hematoma nakon minimalne traume.

Ukoliko stomatolog kliničkim pregledom, anamnezom i analizom laboratorijskih testova uvidi promjene koje upućuju na poremećaj zgrušavanja krvi koji još nije dijagnosticiran i liječen od strane hematologa, pacijenta treba uputiti hematologu radi daljnje obrade i preporuka o postupanju s istim pacijentom.

2.4.1.1. Anamneza

Pacijenti s poremećajima krvarenja ponekad neće dati informaciju o opsežnijim krvarenjima osim ako ih se o tome ciljano ne upita. Vrlo su bitne informacije o pojavi opsežnih krvarenja nakon traume ili prijašnjih operativnih zahvata, kao i nastanak spontanih krvarenja (3, 6, 7). Bitno je pitanje o ozljedama i operacijama u području nosa i usta jer predstavljaju izazov za zaustavljanje krvi u hemofiličnim pacijentima (8). Pacijenti s težim oblicima bolesti će u trenutku dolaska u stomatološku ambulantu znati reći da boluju od hemofilije zbog manifestacije bolesti i ranije u životu, već od najranijeg djetinjstva. U slučaju umjerenih i blagih oblika bolesti moguće je da hemofilija još nije dijagnosticirana, ali se iz anamneze ili fizikalnog pregleda pacijenta može posumnjati na poremećaj zgrušavanja krvi. Sva spontana krvarenja u zglobove ili mišiće upućuju na to da bi se moglo raditi o hemofiliji (3).

Kod bilo kakve sumnje na poremećaje zgrušavanja krvi, anamneza treba sadržavati pitanja o problemima s krvarenjem kod krvnih srodnika, o prekomjernom krvarenju nakon prijašnjih ekstrakcija zuba, trauma ili operativnih zahvata, o pojavi spontanih krvarenja, o primjeni nesteroidnih protuupalnih lijekova, antiagregacijskih ili antikoagulantnih lijekova te, naravno,

o sadašnjim i prijašnjim bolestima (3). Na temelju tih podataka i laboratorijskih testova moguće je neki poremećaj s krvarenjem isključiti ili pronaći uzrok pojačanog krvarenja.

2.4.1.2. Intraoralni i ekstraoralni pregled

Pregled pacijenta uključuje inspekciju kojom se mogu otkriti i znakovi poremećaja s krvarenjima na dijelovima kože i sluznice koji su dostupni fizikalnom pregledu. Potrebno je, kao pri svakom stomatološkom pregledu, ispitati izgled mekih tkiva u usnoj šupljini, izgled ždrijela te izgled kože koja je dostupna pregledu – lice, vrat i ruke (9). Pregledom se ponekad mogu uočiti petehije, ekhimoze ili hematomi koji doktora dentalne medicine upućuju na to da pacijent može imati kongenitalne ili stečene poremećaje zgrušavanja krvi na koje treba više obratiti pažnju u razgovoru s pacijentom i tijekom uzimanja anamneze. Moguće je, premda veoma rijetko, u pacijenta pronaći i poremećaje temporomandibularnih zglobova uzrokovane intraartikularnim krvarenjima, koja u akutnoj fazi izazivaju oticanje zahvaćenog područja, bol i poremećaje funkcije, dok rekurentna krvarenja rezultiraju kroničnom disfunkcijom zgloba u vidu ograničenih i devijantnih kretnji, ukočenosti, bolova i konačno poremećaja okluzije (10).

2.4.1.3. Laboratorijski testovi

Pacijenti koji boluju od hemofilije imaju promjene i u laboratorijskim nalazima u odnosu na normalno. U hemofiličara se zapaža izolirano produljenje PTV i aPTV koji pokazuju djelovanje intrinzičnog puta zgrušavanja krvi uz normalan broj i funkciju trombocita te PV, koji pokazuje funkciju ekstrinzičnog puta zgrušavanja krvi, a uglavnom ni vrijeme krvarenja nije produljeno (3, 6).

2.4.2. Kliničke manifestacije hemofilije na području stomatognatog sustava i orofarinksa

U oboljelih od hemofilije uobičajena su krvarenja u usnoj šupljini uzrokovana ispadanjem mliječnih zuba u djece, ozljedama frenuluma gornje ili donje usne te ugrizima i drugim ozljedama jezika, obraza ili usne (6). Po učestalosti najviše su prisutna krvarenja frenuluma usana, čak u 60% slučajeva, potom jezika, bukalne sluznice i naposljetku nepca i gingive (4, 11). Javljaju se i spontana krvarenja iz nosa, gingive, usana ili jezika, a ponekad se mogu

uočiti u obliku petehija i ekhimoza te otekline sublingvalne regije uzrokovane krvarenjem nakon intraoralne traume (3, 12).

Zbog dobre vaskularizacije usne šupljine i orofarinksa mogu se javiti značajna krvarenja prilikom nicanja zuba, ugriza u jezik ili manjih laceracija (6). Krvarenja se uvijek javljaju kod operativnih zahvata, jednostavnijih ekstrakcija ili injektiranja lokalnog anestetika – pogotovo kod provodne anestezije. Bitno je primijeniti adekvatnu terapiju i djelovati preventivno kako bi se izbjegla veća krvarenja koja mogu dovesti i do opstrukcije gornjih dišnih puteva širenjem krvarenja kroz vratne fascijalne prostore (6).

2.4.2.1. Oralni nalaz hemofiličara

Hemofilija nema specifičnih simptoma u usnoj šupljini, osim bljedoće sluznice i zadaha u slučaju krvarenja. U hemofiličara je povećana sklonost razvoju infekcije ili ozljeda oralne sluznice, a moguće smetnje su i kserostomija i osjećaj pečenja sluznice (13).

Najčešće oralne bolesti hemofiličara jednake su onima kod zdravih osoba. To su karijes, gingivitis i parodontitis. Razumljivo, zbog drugih, većih zdravstvenih problema, oralno zdravlje pacijentima s hemofilijom nije primarna briga pa često imaju zapušteno zubalo i mnoge patološke promjene u ustima (13). Smanjena frekvencija odlazaka na stomatološke preglede i slabije održavanje oralne higijene, koji rezultiraju upalama gingive i potpornog tkiva zuba, sami po sebi dovode do gingivalnog krvarenja, a kod hemofiličara je ono još izraženije.

2.4.2.2. Poremećaji temporomandibularnog zgloba

Temporomandibularni zglob može biti zahvaćen hemofiličnom artropatijom kao i drugi zglobovi u tijelu, no, za razliku od drugih zglobova, krvarenja u temporomandibularne zglobove viđaju se vrlo rijetko, tako da su i komplikacije vezane uz njih vrlo rijetke. Promjene koje se događaju u temporomandibularnom zglobu istovjetne su onima koje vidamo na području drugih zglobova tijela. Spontana hemartroza zgloba događa se primarno u području sinovijalne ovojnice te prodire u zglobni prostor gdje raspadom eritrocita dolazi do oslobađanja hemoglobina i nakupljanja hemosiderina na području zgloba. Svakim novim krvarenjem nakuplja se dodatna količina hemosiderina. Sinovija odgovara proliferacijom,

povećanom vaskularizacijom i perivaskularnim nakupljanjem upalnih stanica. Ponavljanjem epizoda krvarenja u zglob razvija se kronična hemofilična artropatija s promjenama zglobne hrskavice koje progrediraju od fibrilacije hrskavice do fokalnih površinskih erozija, a često se razvija i osteoporoza kao posljedica smanjene funkcije i imobilizacije zgloba (10).

Hemofilična se artropatija uglavnom dijeli na akutnu, subakutnu i kroničnu. U akutnoj fazi javlja se intenzivna bol, oteklina i ukočenost zgloba s poremećenom funkcijom – ograničenim devijantnim kretnjama. Moguće je i da koža iznad zgloba zbog upale bude topla i crvena. Subakutna faza nastupa nakon dviju ili više epizoda akutnog krvarenja u zglob i tada je bol manje izražena, ali je i slabiji odgovor na terapiju. Nakon 6 mjeseci moguć je prelazak subakutne faze artropatije u kroničnu i tada dolazi do progresivne destrukcije zgloba sa smanjenjem zglobnog prostora, oštećenjem zglobnih tijela i zglobnoga diska, a prisutna su ograničenja funkcije i bolovi (10).

2.4.3. Stomatološki tretman pacijenta s hemofilijom

Osobe s prirođenim hemoragijskim dijatezama čine vrlo mali udio opće populacije tako da se rijetko sreću i u stomatološkoj praksi. Zbog nedostatka iskustva s takvim pacijentima, takva stanja doktoru dentalne medicine često predstavljaju izazov i to na kraju rezultira otežanim pristupom adekvatnoj stomatološkoj skrbi pacijenata s hemofilijom. Važno je napomenuti da se većini takvih pacijenata odgovarajuća stomatološka skrb može pružiti u svakoj stomatološkoj ordinaciji jer stomatološki pregled i uobičajeni modaliteti liječenja u ambulanti dentalne medicine ne predstavljaju rizik za nastanak hemoragije pa i ne zahtijevaju primjenu nadomjesne terapije faktorima i lokalnih mjera za postizanje hemostaze (11). U nekim slučajevima i sam doktor dentalne medicine može biti prva osoba koja će posumnjati na hemofiliju ili drugi poremećaj zgrušavanja krvi u pacijenta sa slabije izraženim simptomima.

Prije svakog stomatološkog zahvata u pacijenata s hemofilijom potrebna je konzultacija s liječnikom koji vodi liječenje osnovne bolesti, odnosno hematologom. Kvalitetnom suradnjom s hematologom smanjuje se mogućnost nastanka komplikacija tijekom liječenja i dobiva bolji uvid u zdravstveno stanje pacijenta. Također, dogovara se i eventualna potreba za hematološkom pripremom pacijenta za zahvat te detaljnije upute za postupanje s istim pacijentom.

Stomatološki pacijenti s hemofilijom mogu se podijeliti u dvije skupine – mlađi pacijenti (djeca i adolescenti) kod kojih je potrebno uložiti trud u edukaciju i prevenciju bolesti zuba i parodonta; i stariji pacijenti koji zbog svoga stanja i manje brige o oralnom zdravlju već imaju dentalne probleme koje je potrebno liječiti (7).

Stomatološko liječenje pacijenta s hemofilijom ovisi o kakvoj se težini bolesti radi, ali naravno i o vrsti stomatološkog zahvata. Kod manjih zahvata gdje se ne očekuju veća krvarenja, bit će dostatne manje pripreme pacijenta i primjena lokalnih mjera hemostaze. U pacijenata s težim oblikom hemofilije ili u zahvata kod kojih se očekuje jače krvarenje, potrebno je postići stabilnost sustava zgrušavanja krvi primjenom sistemske nadomjesne terapije uz obaveznu primjenu lokalnih sredstava i mjera za postizanje hemostaze (4).

Detaljnije će biti objašnjeni stomatološki aspekti liječenja i pristup pacijentu s hemofilijom ovisno o vrsti zahvata.

2.4.3.1. Prevencija oralnih bolesti

Prevencija oralnih bolesti esencijalni je dio brige o oralnom zdravlju i zadovoljavajućim preventivnim djelovanjem umanjuje se mogućnost nastanka bolesti zubi i parodonta, a time i potreba za invazivnijim stomatološkim zahvatima od kojih neki uključuju i mogućnost komplikacija izazvanih krvarenjem (3, 14).

U zaštiti oralnog zdravlja hemofiličara, kao i kod zdravih osoba, bitni su interceptivni i postupci primarne prevencije kojima se sprječava nastanak bolesti zuba i parodonta, ali i zaustavlja ili mijenja tijek bolesti u nastanku (15). Pod takvim mjerama se podrazumijeva edukacija pacijenata o važnosti i načinu održavanja oralne higijene te važnosti redovitih stomatoloških pregleda; preventivno profesionalno čišćenje zuba, fluoridacija, pečaćenje fisurnog sustava u mladim trajnim zubi nakon njihovog potpunog nicanja u usnu šupljinu te nutricionističko savjetovanje s naglaskom na kariogenu i antikariogenu hranu (15, 16). Ovi postupci ne predstavljaju rizik za nastanak krvarenja pa i ne zahtijevaju posebnu hematološku pripremu pacijenta.

2.4.3.1.1. Oralna higijena i stomatološki pregledi

Osobama s hemofilijom se, kao i zdravim pacijentima, savjetuju stomatološki pregledi barem dva puta godišnje, no zbog toga što spadaju u skupinu s visokim rizikom za razvoj karijesa, preporučuje se da preglede obavljaju svaka tri do četiri mjeseca (7, 16). Preporuka je da se prvi pregled obavi do navršene prve godine života kako bi se roditelji educirali o djetetovom oralnom zdravlju i brizi za njega (17). Bezubi pacijenti, odnosno pacijenti s potpunim protezama, mogu se kontrolirati nešto rjeđe, ali najbolje minimalno jednom u razdoblju od 1 do 2 godine (13).

Na pregledima se može utvrditi razina održavanja oralne higijene i prema tome odrediti individualni program dolazaka na kontrolne preglede i uputa za održavanje higijene usne šupljine (18). Pacijentima se preporučuje četkanje zuba barem dva puta dnevno, a po mogućnosti nakon svakoga obroka, i to mekanim zubnim četkicama i fluoridiranim pastama s različitom koncentracijom fluora ovisno o dobi i karijesnom riziku prema podacima u Tablici 1.

Tablica 1. Preporučena količina fluora u zubnoj pasti. Preuzeto iz: (15, 17, 19).

DOB	KOLIČINA FLUORA
6 mjeseci – 2 godine	500 ppm
2 – 6 godina	1000 ppm
> 6 godina	1450 ppm
U slučaju vrlo visokog rizika za nastanak karijesa zbog lošijeg provođenja oralne higijene, korištenja kariogene hrane, pridruženih ortodontskih anomalija i dr.	> 2800 ppm

U manje djece roditelji trebaju provoditi četkanje zuba jer spretnost, suradljivost i motivacija djeteta nije na zadovoljavajućoj razini, a tako se sprječava i otrovanje izazvano gutanjem

pasta s fluoridnim ionima. Četkanje treba trajati barem dvije minute kako bi se adekvatno očistile sve površine zuba, a za pojačan učinak fluorida u zubnim pastama, iste se ne bi trebale ispirati iz usta, već samo ispljunuti. Preporučena je i upotreba sredstava za održavanje higijene interdentalnih prostora, kao što su zubni konac i interdentalne četkice, kojima se sprječava razvoj aproksimalnog karijesa i gingivitisa. Pacijenti sa slabijom manualnom spretnošću mogu koristiti i električne zubne četkice kojima će postići zadovoljavajuće rezultate čišćenja zuba (17).

2.4.3.1.2. Profesionalno čišćenje zuba i fluoridacija

Profesionalno čišćenje zuba interceptivni je postupak koji se provodi u stomatološkoj ordinaciji s ciljem detaljnog uklanjanja plaka. Provodi ga stomatolog korištenjem rotirajućih četkica i pasta s fluoridima ili bez njih, ovisno o daljnjem postupku i potrebama pacijenta (15).

Postupci fluoridacije odnose se na primjenu preparata s fluoridima s ciljem sprječavanja demineralizacije i poticanja remineralizacije početnih karijesnih lezija cakline. Fluoridni preparati se mogu primijeniti sistemski i topikalno. Topikalni preparati pokazali su veću uspješnost u prevenciji karijesa, a i njihova primjena je jednostavnija i sigurnija (19). Topikalnom fluoridacijom na površini cakline stvara se depo kalcijevog fluorida koji služi kao spremište iz kojega se fluoridni ioni otpuštaju kada se pH vrijednost u usnoj šupljini spusti ispod kritične razine od 5,5 te djeluju remineralizacijski (15, 18). Sistemskom fluoridacijom u vrijeme mineralizacije zuba fluor se ugrađuje u caklinu u kojoj nastaje fluorhidroksilapatit. Taj je spoj otporniji na demineralizaciju pa se preporučuje primjena i takvog oblika fluoridnih preparata (15).

Fluoridni preparati za topikalnu primjenu dolaze u obliku vodica za ispiranje usta, fluoridnih gelova i lakova. Fluoridne gelove i lakove u pacijenata primjenjuje stomatolog u ordinaciji uz obaveznu primjenu sisaljke da se izbjegne njihovo gutanje. Fluoridni gelovi i vodice za ispiranje ne bi se trebali koristiti u djece do 6 godina starosti zbog mogućnosti gutanja istih, no moguća je primjena fluoridnih lakova koji prijanjaju na površinu zuba i na taj način nema opasnosti od gutanja. Fluoridni preparati primjenjuju se različito ovisno o koncentraciji fluora i riziku za razvoj karijesa prema podacima u Tablici 2.

Tablica 2. Preporuka primjene preparata za topikalnu fluoridaciju. Preuzeto iz: (19).

TIP PREPARATA	KONCENRACIJA FLUORA	PRIMJENA
Fluoridni gelovi	5000 – 12500 ppm	2 – 4 puta godišnje
Fluoridni lakovi	1000 – 56300 ppm	2 – 4 puta godišnje
Fluoridirane vodice za ispiranje usta	225 ppm (0,05%)	svakodnevno
	900 ppm (0,2%)	jednom tjedno

2.4.3.1.3. Pečaćenje fisurnog sustava

Pečaćenje fisurnog sustava preventivni je i interceptivni postupak korištenja materijala temeljenih na smolama ili staklenoionomernom cementu. Time se postiže preoblikovanje okluzalnih ploha trajnih zuba u svrhu postizanja fiziološki čistih mjesta s manjom mogućnošću adherencije bakterija i hrane. Primjenjuje se kod mladih trajnih zubi koji su nikli u potpunosti, a trebaju biti intaktni ili s minimalnim karijesom u fisurnom sustavu čiji se proces zaustavlja samim pečaćenjem ili pečaćenjem zajedno s enameloplastikom. Ovaj se postupak ne primjenjuje u slučaju postojanja aproksimalnog karijesa ili ispuna, a nije uobičajena ni upotreba na mliječnim zubima, osim u slučaju izrazito visokog rizika od karijesa (15).

Na odabranom zubu prvo se rotirajućom četkicom i pastom bez fluora provede profilaktičko čišćenje fisura, a nakon toga, ako je potrebno, i enameloplastika. Poslije ispiranja i sušenja očišćenoga zuba slijedi izolacija gumenom plahticom (*kofferdam*) ili svitcima staničevine. Zub se potom jetka 37%-tnom ortofosfornom kiselinom 20 sekundi, ispere, osuši i zalije materijalom za pečaćenje fisura koji se 20 sekundi polimerizira upotrebom polimerizacijske lampe. Na kraju je, naravno, potrebna provjera okluzije i artikulacije (15).

2.4.3.1.4. Savjetovanje o prehrani i navikama

Najčešći je uzrok karijesa, osim slabog održavanja oralne higijene, prehrana bogata rafiniranim ugljikohidratima (13). Njihovom konzumacijom pospješuje se nastanak plaka i odvijanje bakterijskog metabolizma koji dovodi do sniženja pH vrijednosti u usnoj šupljini (18). Na kariogenost hrane utječe njezina konzistencija, kemijski sastav, učestalost i vrijeme konzumacije. Učestala konzumacija ugljikohidrata, pogotovo noću kad je izlučivanje sline smanjeno, jako doprinosi razvoju karijesa. Veći kariogeni potencijal također ima ljepljiva hrana koja prijanja na zubnu površinu (20). Kariogeni potencijal imaju i zaslađena pića i voćni sokovi koji, osim djelovanja ugljikohidrata, imaju i erozivno djelovanje zbog kiselina u svome sastavu (13).

Konzumaciju kariogene hrane treba svesti na minimum; bolje ju je uzimati što rjeđe, i to uz velike obroke. Prvih 30 minuta nakon konzumacije kisele hrane i napitaka nije preporučljivo četkati zube zbog većeg erozivno – abrazivnog djelovanja na caklinu (13, 18). Preporučuje se konzumacija mlijeka i mliječnih proizvoda, crnog i zelenog čaja, povrća te uzimanje obične vode umjesto zaslađenih sokova (20, 21).

Kod pacijenata oboljelih od hemofilije potrebno je naglasiti i štetnost pušenja koje ima negativan utjecaj na zdravlje sluznice usne šupljine, ali i parodonta zuba.

2.4.4. Stomatološko liječenje pacijenta s hemofilijom

Nakon uzete anamneze i obavljenog kliničkog pregleda pacijenta, često je, unatoč provođenju preventivnih mjera, potrebno i liječenje oralnih bolesti pacijenata. Tijekom liječenja od esencijalne je važnosti sprječavanje nastanka akcidentalne ozljede oralne sluznice ili kože lica koje dovode do krvarenja, a postiže se povećanim oprezom u radu (14). Bitno je voditi brigu i o sterilnosti svih instrumenata koji se koriste, pogotovo zbog povećane mogućnosti prijenosa virusa hepatitisa B i C i HIV-a prilikom liječenja hemofilije čime oni postaju imunokompromitirani i podložniji drugim infekcijama (7). Potrebno je koristiti i adekvatnu zaštitnu opremu i odjeću, uključujući jednokratne rukavice, maske, vizire i medicinske uniforme, radi osobne zaštite i sprječavanja širenja infekcije.

2.4.4.1. Rendgensko snimanje

Rendgensko snimanje nije kontraindicirano kod pacijenata koji boluju od hemofilije i ne zahtijeva posebnu pripremu pacijenta. Potrebno je jedino izbjeći ozljede pažljivim postavljanjem intraoralnih rendgenskih filmova, posebno u sublingvalnom području (14).

2.4.4.2. Konzervativni restaurativni zahvati

Konzervativni restaurativni zahvati obuhvaćaju uklanjanje karijesa i izradu ispuna s ciljem zaštite i očuvanja vitaliteta pulpe kako bi se izbjegli kompliciraniji zahvati i potreba za anestezijom. Većinom ne postoji opasnost od krvarenja pri ovakvim zahvatima, no potreban je oprez u radu s instrumentima radi izbjegavanja ozljeda sluznice, a preporučuje se i korištenje gumene plahtice (*kofferdama*) kojom se, osim suhoće radnog polja, postiže i odmicanje usana, obraza i jezika od radnoga polja i zaštita sluznice od akcidentalne ozljede i izazivanja krvarenja (23, 24). Preporučena je upotreba tanke gumene plahtice i plastičnih kvačica za *kofferam* koje će rjeđe uzrokovati ozljede marginalne gingive i krvarenje. Kvačice se moraju postaviti vrlo oprezno i stajati stabilno kako bi se izbjegle laceracije gingive i posljedično krvarenje. Iz istog razloga ne postavljaju se preko ruba gingive. S oprezom treba koristiti i sisaljke i aspiratore koji nepažljivom primjenom mogu uzrokovati sublingvalne hematome. Uputno je koristiti i gumene čepove na vrhu sisaljke kako bi se izbjeglo „usisavanje“ sluznice i posljedično krvarenje (7).

U slučaju uklanjanja aproksimalnog karijesa moraju se koristiti matrice, interdentalni kolčići i držači za matrice. Kolčići retrahiranjem interdentalne papile čak djeluju protektivno minimizirajući mogućnost ozljede papile (7). Njihova primjena predstavlja minimalan rizik za nastanak krvarenja, međutim ako nastane, moguće ga je zaustaviti jednostavnom primjenom preparata za postizanje lokalne hemostaze o kojima će biti riječi poslije (14). Takvo krvarenje je često moguće i izbjeći vrlo pažljivim postavljanjem matrice i kolčića. Izrađene ispune je potrebno dobro ispolirati kako bi se izbjegli oštri rubovi koji dovode do ozljeda sluznice.

Kod dugotrajnih postupaka gdje, zbog otvorenosti usta i izostanka vlaženja usana, dolazi do njihovog sušenja i mogućeg pucanja kože s krvarenjem, uputno je koristiti vazelin za zaštitu (12, 14).

2.4.4.3. Endodontski zahvati

Karijesna lezija s prisutnošću bakterija i njihovih toksina djeluje iritativno na pulpu i s vremenom dovodi do ireverzibilnog pulpitisa, a iz njega se kasnije razvija i nekroza ili gangrena pulpe. Daljnjom iritacijom periapikalnog tkiva patološkim supstratom iz korijenskih kanala zuba dolazi i do akutnih i kroničnih upalnih promjena periapikalnoga tkiva (24). Takva stanja potrebno je liječiti endodontskim postupcima – instrumentacijom, ispiranjem i punjenjem korijenskih kanala. U endodontskim zahvatima obavezna je primjena gumene plahtice radi osiguravanja suhog radnog polja, sprječavanja infekcije i ozljede sluznice (23). Lokalna anestezija primjenjuje se uvijek kod endodontskih zahvata.

U hemofilicara s bolestima pulpe i periapikalnog tkiva endodontska se terapija uvijek preferira kako bi se izbjegle ekstrakcije koje predstavljaju rizik za nastanak komplikacija izazvanih krvarenjem, ali i financijsko opterećenje pacijenta zbog nadoknade izgubljenoga zuba (7). Endodontski zahvati predstavljaju minimalan rizik za nastanak krvarenja pa nadomjesna terapija faktorom VIII ili IX nije potrebna (3). Preporučena je primjena intrapulpne anestezije s vazokonstriktorom ili primjenom epinefrina na sterilnoj vatici u slučaju minimalnog krvarenja (3, 7). Prilikom izvođenja endodontskog zahvata treba pažljivo izmjeriti radnu duljinu i izbjegavati instrumentaciju i protruziju materijala za punjenje preko apeksa (3, 4). Krvarenje iz korijenskoga kanala koje se teže kontrolira indikativno je za neadekvatno uklanjanje pulpnoga tkiva i zahtijeva ponovnu instrumentaciju, a moguća je i prethodna primjena formaldehidnih preparata koji djeluju antiseptički te mumificiraju i fiksiraju pulpno tkivo čime se krvarenje konačno i zaustavlja (7, 14, 21).

2.4.4.4. Protetska terapija

U slučaju gubitka ili prirođenog nedostatka zubi te opsežnih oštećenja tvrdoga zubnog tkiva, potrebna je nadoknada zubi i tvrdog zubnog tkiva koje nedostaje.

U slučaju potpune bezubosti koriste se totalne proteze. Njihova primjena kod pacijenata s hemofilijom nije kontraindicirana, niti je izrada proteza kod takvih pacijenata otežana. Hemofilicari mogu koristiti totalne proteze dokle god su im ugodne. Potrebno je obratiti pažnju na to da se izbjegne prejak pritisak na sluznicu prilikom uzimanja otisaka te da se otisak nakon stvrdnjavanja nježno odvoji od sluznice kako ne bi došlo do ozljeda (14, 26).

Prilikom uzimanja otisaka poželjno je i rubove žlica za otiske obložiti slojem voska da se izbjegne laceracija sluznice (7).

Ako pacijent nije potpuno bezub, postoji mogućnost korištenja djelomičnih proteza. Takve je pacijente potrebno upozoriti na važnost održavanja higijene preostalih zuba i postavljenih protetskih nadomjestaka (13, 27).

Prilikom izrade fiksnih protetskih nadomjestaka, krunica ili mostova, obavezno je brušenje zuba, a česta je i primjena lokalne anestezije. Preparacija zuba za krunice ili mostove uglavnom ne predstavlja problem kod pacijenata s hemofilijom ako se brušenje provodi pažljivo u gingivalnoj trećini zuba (7). Manja je mogućnost ozljede marginalne gingive i izazivanja krvarenja kod supragingivne ili epiginivne preparacije, a veliku pomoć predstavlja i korištenje retrakcijskih konaca impregniranih hemostatskim sredstvima (7, 25). Ne bi se smjela dogoditi niti trauma prilikom cementiranja izrađenih nadomjestaka.

2.4.4.5. Ortodontska terapija

Pacijentima s hemofilijom moguće je pružiti ortodontsko liječenje kao i svim zdravim pacijentima bez primjene nadomjesne terapije čimbenicima zgrušavanja krvi (3). Time se postiže zadovoljavajući izgled i zagriz pacijenta, a kontraindikacija za ovu vrstu terapije nema jer ne predstavlja velik rizik za nastanak krvarenja (7, 28). Hemofiličari mogu koristiti i mobilne, i fiksne ortodontske naprave, a poželjna je i primjena interceptivne ortodontske terapije u što ranijoj životnoj dobi kako bi se uklonile nepodesne navike djeteta i ispravile manje nepravilnosti. Takvim pristupom izbjegava se kasnija potreba za opsežnijom terapijom. Moguća je i uobičajena primjena držača mjesta u djece koja su izgubila mliječne zube da se spriječe ortodontske anomalije nakon nicanja trajnih zuba (7, 15, 28). Pacijente je potrebno upozoriti na pravilno održavanje oralne higijene zbog povećane retencije hrane, nakupljanja plaka i izazivanja upale koja dovodi do krvarenja.

U fiksnih ortodontskih aparata potrebno je pažljivo namjestiti ortodontske bravice i žice da se izbjegnu oštri rubovi i posljedične laceracije sluznice (7, 8, 13). Preferira se njihova primjena pred mobilnim aparatima zbog toga što mobilni mogu izazvati kroničnu iritaciju sluznice i krvarenje (4).

2.4.4.6. Parodontološko liječenje

Parodont predstavlja potporno tkivo zuba i sastoji se od gingive, parodontnog ligamenta, kosti i cementa zuba. Učvršćuje zub na njegovome mjestu i služi za amortizaciju vertikalnih, horizontalnih i kosih sila koje djeluju na zub. Njegovim oštećenjem dolazi do problema poput krvarenja, povećane mobilnost zuba i naposljetku njihova gubitka. Za održavanje zdravlja parodontna izuzetno je važno dobro provođenje oralne higijene i uklanjanje naslaga nastalih na zubima i uz rubove gingive.

Za provođenje oralne higijene, sondiranje dubine parodontnih džepova i supragingivno uklanjanje naslaga nije potrebna primjena nadomjesne terapije faktorima koji nedostaju. Rijetko će biti potrebna nadomjesna terapija i kod subgingivnog struganja i poliranja korjenova zuba (4, 7). Moguće je korištenje lokalnih hemostatskih sredstava za krvarenja pri ovakvim zahvatima. U slučaju izraženije upale dobro je prvo ukloniti supragingivne naslage kako bi se smanjila upala prije daljnjeg subgingivnog čišćenja (4, 29). Uklanjanje subgingivnog kamenca najbolje je provoditi kvadrant po kvadrant da se smanji polje krvarenja. Za kontrolu krvarenja koje nastaje takvom instrumentacijom uglavnom je dovoljna lokalna primjena antifibrinolitičkih sredstava. Ponekad je, radi primjene provodne lokalne anestezije, potrebna i nadomjesna terapija nedostajućim čimbenicima (4, 14). Kao dodatak mehaničkoj terapiji, mogu se koristiti i otopine 0,12 – 0,2%-tnog klorheksidina te lokalni ili sistemski antibiotski preparati za smanjenje upale (14, 22, 29).

Parodontološki kirurški zahvati provode se u motiviranih pacijenata s ciljem postizanja regeneracije oštećenoga parodonta, eliminacije bolesnog tkiva, upale i plak retentivnih mjesta koja je potiču, postizanja fiziološke arhitekture marginalnog parodonta, ispravljanja mukogingivalnih anomalija i defekata te uspostave estetike dentoalveolarnog tkiva. (22, 29) Takvi zahvati predstavljaju rizik za nastanak krvarenja u pacijenata s hemofilijom pa ih je potrebno provoditi u suradnji s hematologom. Pacijent prije zahvata treba primiti nadomjesnu terapiju s povišenjem preoperativne razine FVIII i FIX na 50% normalne vrijednosti, a trajanje nadomjesne terapije je između 5 i 7 dana (2). Obavezna je i postoperacijska primjena lokalnih mjera hemostaze. Ponekad je dobro zahvate parodontne kirurgije provesti i u bolničkim uvjetima u suradnji s hematologom (7).

2.4.4.7. Liječenje hemofilične artropatije temporomandibularnih zglobova

Hemofilična artropatija iznimno rijetko zahvaća temporomandibularne zglobove kao posljedica ponavljajućih intraartikularnih krvarenja. Hemartroza temporomandibularnog zgloba klinički se dijeli na akutni, subakutni i kronični oblik (10). Razlikuje se njihova klinička slika i terapija.

Za akutnu hemartrozu specifični su izraženi klinički simptomi – zglob postaje napet, tvrd, otečen, bolan, a koža iznad zgloba crvena i napeta. Cilj liječenja je eliminirati bol, zaustaviti krvarenje, održati zglobnu funkciju i prevenirati pojavu kroničnih problema u zglobu. Manja akutna krvarenja liječe se nadomjesnom terapijom čimbenicima, a pacijent se već nakon 2 sata može vratiti svojim uobičajenim aktivnostima. Kod ozbiljnijih krvarenja trajanja duljeg od 12 sati ili povezanih s traumom bit će potrebno bolničko zbrinjavanje. Tijekom dva do tri dana primjenjuje se nadomjesna terapija faktorima zgrušavanja, a zglob se imobilizira na dva dana. Nakon toga nastavlja se s normalnom aktivnom mobilizacijom zgloba. Potrebna je primjena protuupalnih lijekova i pritom se koriste steroidni lijekovi kroz tri dana. Nesteroidni protuupalni lijekovi se izbjegavaju zbog njihovog antiagregacijskog djelovanja. Poželjno je ukloniti nakupljenu krv iz zgloba, a to je moguće provesti aspiracijom krvi iz zglobnog prostora. Da bi se provela aspiracija, moraju biti zadovoljeni sljedeći uvjeti: zglob je bez degenerativnih promjena, nema prisutnih inhibitora koagulacijskih čimbenika, hemartroza nije „starija“ od 24 sata jer je krv tad već vjerojatno zgrušana. Aspiracija se provodi u aseptičnim uvjetima s primjenom lokalne anestezije, a naknadno se tijekom dva dana, uz nadomjesnu terapiju, primjenjuju i kompresijski zavoji izvana (10).

Subakutna hemartroza javlja se nakon dvaju ili više intraartikularnih krvarenja, no simptomi su u ovom slučaju manje izraženi. Prisutno je sinovijalno zadebljanje, umjerena restrikcija mobilnosti zgloba, a bol uglavnom nije izražen simptom. Ovakvo stanje može nastati i zbog neadekvatnog ili odgođenog liječenja. Cilj liječenja je također spriječiti razvoj trajnih posljedica i pacijentu omogućiti normalne aktivnosti i kretanje zgloba, spriječiti daljnje hemartroze i mišićnu atrofiju. Za liječenje je uglavnom dovoljna konzervativna terapija – nadomjesna terapija faktorima zgrušavanja i imobilizacija zgloba. Takva terapija uglavnom dovodi do smanjenja otoka kroz tri do četiri tjedna. Uklanjanje krvnog ugruška nije indicirano. Tri puta tjedno primjenjuje se nadomjesna terapija kako bi se razina FVIII i FIX u pacijenta podigla na barem 20 – 30% normalne razine, a nakon svake transfuzije izvode se vježbe pokreta zgloba kako bi se izbjegle kronične komplikacije. Ponekad neoperativni

tretman nije dovoljan pa je indicirana sinovektomija kojom se uklanja hipertrofično sinovijalno tkivo sklono krvarenju, a može se izvesti otvorenim pristupom ili artroskopijom (10).

Kronična se hemofilična artropatija razvija nakon šestomjesečnog ili duljeg postojanja subakutne. Javlja se progresivno oštećenje zgloba koje u konačnici rezultira fibrotičnim, destruiranim temporomandibularnim zglobovom. Ovisno o stanju zgloba, ovakve se promjene liječe konzervativnim ili kirurškim pristupom (10).

2.4.4.8. Oralnokirurška terapija

Oralnokirurški zahvati u pacijenata s hemofilijom ubrajaju se u najsloženije zahvate s najvećim rizikom od nastanka opasnih komplikacija u vezi krvarenja pa se zato izbjegavaju dok postoje druge mogućnosti liječenja i primjenjuju tek kad su one iscrpljene, stoga se endodontsko liječenje preferira kako bi se izbjegle ekstrakcije zuba. Kod svih oralnokirurških zahvata obavezna je primjena lokalne anestezije, a krvarenje je neizbježno. U njih se ubrajaju ekstrakcije zuba, operacije mekoga tkiva, uklanjanje tumora, apikotomija, operacije cista i dr. (13). Zabilježeni su i slučajevi smrti zbog postekstrakcijskog i postoperativnog krvarenja, stoga prije svakog zahvata oralni kirurg mora konzultirati hematologa da se utvrdi težina bolesti i procijeni potreba za pripremom pacijenta za zahvat (3, 7). Pacijenti s blagim oblikom hemofilije mogu podnijeti jednostavnije kirurške zahvate, kako što su ekstrakcije ili manje operacije mekoga tkiva, i bez nadoknade faktora zgrušavanja; savjetuje se primjena dezmpresina, traneksamične i aminokapronske kiseline. Pacijenti s umjerenom težinom hemofilije zahtijevaju primjenu FVIII i FIX prije većih oralnokirurških zahvata, dok oni s najvećim nedostatkom FVIII i FIX nadomjesnu terapiju primaju prije svih zahvata. Primjena nadomjesne terapije također ovisi i o tehnici lokalne anestezije koja se primjenjuje.

Tri metode nadomjesnog liječenja primjenjuju se za održavanje razine faktora iznad 20%, a to su stalno i povremeno liječenje čimbenicima zgrušavanja i jednokratna preoperacijska infuzija koncentrata faktora zajedno s antifibrinolitikima za ispiranje usne šupljine. Za sigurno održavanje zadovoljavajuće razine koagulacijskih čimbenika preporučuje se jednokratna bolusna primjena faktora (4). Preoperativno se nastoji postići razina faktora od 30 do 80%, a trajanje nadomjesne terapije varira između jednoga i sedam dana, ovisno o vrsti zahvata (2, 6). U pacijenata s blagim oblikom hemofilije, primjena dezmpresina može biti dostatna za

postizanje adekvatne razine koagulacijskih faktora na dan operacije i još jedan do dva dana nakon toga (2). Kao dodatak ovakvom obliku terapije primjenjuju se i dodatne mjere za postizanje hemostaze, i to lokalno, peroralno ili intravenski. O tome se detaljnije govori u zasebnom potpoglavlju.

U nekim slučajevima postoji potreba za hospitalizacijom pacijenta, a odluka o tome donosi se na temelju plana zahvata i procjene njegove rizičnosti od strane oralnog kirurga u suradnji s hematologom. Pacijenti s blagim i umjerenim oblikom hemofilije bez inhibitora uglavnom se mogu tretirati na uobičajen način, samo uz upotrebu nadomjesne terapije i aminokapronske kiseline ili dezmopresina, aminokapronske i traneskamične kiseline (3).

Svaki oralnokirurški zahvat treba planirati. Potrebno je provesti detaljan klinički pregled i radiografsku analizu te procijeniti rizičnost zahvata, težinu koagulopatije i potrebu za profilaktičkom primjenom nadomjesne terapije. Ako se planiraju multiple ekstrakcije, dobro je zadržati se na jednome do dva zuba u jednom činu kako bi kontrola krvarenja bila lakša. Također treba razmisliti o potrebi za primjenom dezmopresina te o vrsti lokalnih hemostatskih sredstava koja će se primijeniti kod pacijenta, primjerice fibrinsko ljepilo i oksidirana celuloza (*Surgicel*). Razmatra se i korisnost primjene antibiotika u slučaju postojanja infekcije, a zahvat svakako treba planirati tako da bude što je moguće više atraumatski izveden (14). U slučaju odizanja mukoperiostalnih režnjeva ili uklanjanja mandibularnih umnjaka, kad god je to moguće, zahvat bi trebalo planirati s bukalnim pristupom jer lingvalni pristup povećava mogućnost nastanka opsežnijih krvarenja (3). Za pacijente s prirođenim koagulopatijama poput hemofilije prije su često korištene akrilatne pelote izrađene po otisku. Nakon tamponade alveole, primjerice prezasićenom jodoform-gazom, postavlja se akrilatna pelota koja sadrži i kavitet za postavljanje spužvaste tvari što ima moć apsorpcije krvi i bubri stvarajući kompresiju na tkivo. Pelote se žicom pričvršćuju za okolne zube, a njihovom primjenom postignuta je potpuna blokada i kompresija alveole (30, 31). One također štite nastali krvni ugrušak i sprječavaju njegovo ispadanje i ponovno provociranje krvarenja. Kod njihove izrade mora se izbjeći pritisak na meka tkiva kako bi se izbjegla ozljeda, infekcija i krvarenje. Iz istih razloga akrilatne pelote za zaustavljanje krvarenja primjenjuju se sve rjeđe, a preporučuje se postavljanje šavova za postizanje primarnog cijeljenja (3).

Prije operacije nastojimo postići što zdravije uvjete u usnoj šupljini da se izbjegnu komplikacije u vidu infekcija. Potrebno je uklanjanje zubnoga kamenca i plaka sa zuba, a

preporučuje se i primjena antiseptičkih sredstava poput klorheksidina. Razmatra se i početak upotrebe fibrinolitičkih sredstava dan prije operacije, a takva se terapija nastavlja još sedam dana nakon zahvata. Nadomjesnom terapijom postiže se razina FVIII i FIX od 30 do 80%, a postoperativno se, ovisno o zahvatu, nadomjesna terapija primjenjuje do 7 dana (2, 6).

Neposredno prije samoga zahvata i primanja lokalne anestezije pacijentu se daje antiseptičko sredstvo, npr. klorheksidin, za ispiranje usne šupljine. Zahvat se nastoji provesti što više atraumatski uz primjenu lokalnih hemostatskih mjera i pelota kad je potrebno. U slučaju ekstrakcija, preporučljivo je, nakon ekstrahiranja zuba, u alveolu postaviti primjerice spužvastu tvar (*Gelatamp*), oksidiranu celulozu (*Surgicel*) ili mikrofibrilarni kolagen te ga učvrstiti na mjestu križnim madrac šavom. Na taj se način izbjegava sekundarno cijeljenje i mogućnost infekcije, odnosno postiže se primarno cijeljenje postekstrakcijske rane i kontrola krvarenja (3, 30). Bolje je koristiti resorptivni konac kako bi se izbjegla potreba za naknadnim uklanjanjem šavova i izazivanje novog krvarenja. Najbolje je korištenje atraumatskih igala okruglog poprečnog presjeka, što manjeg promjera (32).

Pacijent svakako treba dobiti jasne upute za postupanje u postoperativnom periodu. Radi sprječavanja krvarenja u ustima treba držati tampon barem 20 do 30 minuta nakon ekstrakcije; u prva 24 sata zabranjeno je pušenje, ispiranje usta i isisavanje rane, a treba izbjegavati i težu fizičku aktivnost. U prvom danu preporučuje se konzumacija mekane hladne ili mlake, a izbjegavanje vruće i tvrde hrane. Prvih 8 sati od zahvata treba izbjegavati korištenje četkice za zube, a nakon toga četkanje treba biti nježno kako bi se izbjegle ozljede i provociranje krvarenja. Od drugog dana usta se mogu isprati otopinom soli u vodi nekoliko puta dnevno, a preporučuje se i primjena vodica za usta s antimikrobnim djelovanjem. Nakon operativnih zahvata nije neuobičajena pojava nakupljanja intersticijske tekućine u obliku edema pa se pacijentu savjetuje primjena hladnih obloga u prvim satima nakon operacije te kontrola otekline (33). U postoperativnoj kontroli boli savjetuje se primjena paracetamola ili njegova kombinacija s kodeinom. Pacijent s hemofilijom bi jedan do dva dana poslije zahvata trebao doći na pregled kod stomatologa kako bi se utvrdilo postoji li i dalje krvarenje. U slučaju da ono postoji, stomatolog može ponovno primijeniti neku od lokalnih mjera hemostaze ili pacijenta šalje hematologu radi primanja dodatne doze nadomjesne terapije FVIII ili FIX. Ovakvim se pregledom također utvrđuje postoji li alergijska reakcija na primijenjene faktore zgrušavanja (3). Ako je krvarenje uporno i nakon poduzetih mjera, pacijent osjeća prekomjernu bol, javlja se upala i povišenje tjelesne temperature, otežano gutanje i govor, potrebno je javiti se liječniku kako bi se nastalo stanje zbrinulo (17, 33).

U slučaju da se pacijent javlja zbog postekstrakcijskog krvarenja, treba pregledati mjesto krvarenja zbog mogućnost pronalaska ozljeda na giniivi koje se mogu lokalno tretirati. Korisno je pacijentu izmjeriti i tlak koji također može utjecati na krvarenje u slučaju da je povišen. Za smanjenje zabrinutosti pacijenta i sniženje povišenog tlaka može se primijeniti niska doza benzodiazepina (14).

2.4.4.9. Hitno liječenje pacijenta s hemofilijom

I u hemofiličara se može naći potreba za hitnim stomatološkim liječenjem oralnih trauma, bolnih stanja ili gnojnih upala. Kako bi se smanjila mogućnost nastanka ovakvih problema, bitno ih je prevenirati čestim stomatološkim pregledima, profilaktičkim čišćenjem i pečačenjem okluzalnih površina zuba te fluoridacijom, a savjetuje se i ispravljanje ortodontskih anomalija koje povećavaju incidenciju nastanka trauma zuba, posebice protrudiranih maksilarnih inciziva.

Traume zuba uglavnom se događaju u dječjoj dobi, i to češće kod dječaka. U uzročne i rizične čimbenike za ovakve ozljede ubrajaju se: sudjelovanje u prometu, nasilje, bavljenje kontaktnim sportovima, neke sistemske bolesti, bolesti zuba poput karijesa te ortodontske anomalije – prvenstveno protrudirani maksilarni sjekutići. U takvih trauma dolazi do nastanka hematoma, laceracija, fraktura ili luksacija zuba. Kako bi se tretirale ozljede tvrdog zubnog tkiva, koriste se odgovarajući endodontski postupci te semirigidna imobilizacija zuba koristeći uglavnom kompozitno-žičane splintove (15). Uz ozljede zuba česta su i krvarenja zbog ozlijeđenog parodontalnog ligamenta, gingive i sluznice. Takva se krvarenja moraju adekvatno zbrinuti kombinacijom nadomjesne terapije koagulacijskim faktorima i lokalnih mjera za postizanje hemostaze. Mogu se postaviti šavovi na mjestu laceracije sluznice, a neki autori preporučuju da se uklone nakon što se krvarenje zaustavi kako se njihovim povlačenjem ne bi izazvalo novo krvarenje (7).

Bolna stanja izazvana dubokim karijesom ili akutnim pulpitisom zahtijevaju uklanjanje karijesa ili endodontsko liječenje koje se uglavnom može provesti bez većeg rizika za nastanak krvarenja. Bitno je paziti na radnu duljinu prilikom instrumentacije, ispiranja i opturacije korijenskih kanala (16). Ovisno o vrsti anestezije koja se primjenjuje, može biti potrebna i nadomjesna terapija faktorima zgrušavanja.

Odontogene gnojne upale čeljusti najčešće nastaju kao posljedica karijesnog procesa koji dovede do nekroze pulpe i daljnjeg širenja infekcije u periapikalno tkivo. Poremećajem ravnoteže između obrambenih snaga organizma i patogenog djelovanja bakterija dolazi do egzacerbacije periapikalnih procesa i širenja gnoja kroz kost, periost te kroz meko tkivo - supkutano ili submukozno. Takva se stanja smatraju hitnima i zahtijevaju promptnu reakciju jer, osim oštećenja tkiva i izrazite bolnosti, dovode do poremećaja gutanja, hranjenja i disanja, a moguća je i pojava sepse i drugih komplikacija izazvanih njihovim širenjem.

Njihovo ascendentno širenje *per continuitatem* i putem venskih anastomoza dovodi do zahvaćanja maksilarnih sinusa, orbite i intrakranijalnih struktura poput kavernoznih sinusa, ali i moždanog parenhima. Tako nastaju neurološki problemi koji ugrožavaju život pacijenta. Descendentno se gnoj širi kroz fascijalne prostore vrata. To su prostori koji u zdravome stanju ne postoje jer su fascije čvrsto priljubljene uz anatomske strukture poput mišića i krvnih žila, međutim širenjem infekcije dolazi do njihova otvaranja i predstavljaju put za prolazak i širenje gnoja. Takvim širenjem ugrožene su bitne anatomske strukture koje se tu nalaze (primjerice *a. carotis interna*, *v. jugularis interna*, *n. vagus*). Nastaje i nekroza fascija i mišića, laceracija krvnih žila, ali i otežano disanje zbog zatvaranja dišnih putova i zahvaćanja medijastinuma kad se, osim medijastinitisa, može naći i perikarditis, pleuralni izljev i druge životno ugrožavajuće komplikacije (34, 35).

Osnovna terapija gnojnih upala čeljusti je lokalna s ciljem postizanja drenaže gnoja incizijom, ekstrakcijom ili trepanacijom zuba. Antibiotici se primjenjuju kao dodatna terapija indicirana u slučajevima prodiranja infekcije kroz kortikalne kosti, širenja kroz meka tkiva, regionalne limfadenopatije i povišene tjelesne temperature (36). Koriste se i u slučaju brzog nastanka otekline te imunokompromitiranosti pacijenta (37). U pacijenata s hemofilijom antibiotici se primjenjuju kod svih bakterijskih infekcija s nastojanjem da se izbjegne kirurška terapija kad god je to moguće (14). Kao antibiotik izbora za odontogene infekcije koristi se penicilin, a ako ne pokaže učinkovitost unutar dva dana, dodaje mu se i metronidazol. Pacijenti alergični na penicilin primaju klindamicin. Uobičajeno se primjenjuje po 500 mg amoksicilina tri do četiri puta dnevno ili dvaput dnevno po 1 g amoksicilina s klavulanskom kiselinom. Ako se dodaje metronidazol, on se uzima tri puta dnevno po 400 mg kako bi se pojačalo djelovanje na anaerobe. Klindamicin se uzima tri do četiri puta dnevno po 300 mg. U slučaju nemogućnosti primjene navedenih lijekova, kao opcija ostaju azitromicin, klaritromicin, eritromicin i cefalosporini (36). Izbjegava se injekcijska, intramuskularna i intravenska primjena antibiotika kako bi se izbjegla moguća krvarenja. I u ovih je pacijenata najbitnija

lokalna terapija incizijom s ciljem drenaže gnoja jer neće biti moguće svaku upalu riješiti samo trepanacijom zuba i primjenom antibiotika (24).

Protokol za liječenje odontogenih apscesa kod hemofiličara je sljedeći: nakon pregleda i procjene razine faktora, u suradnji s hematologom potrebna je priprema. Sat vremena prije incizije i drenaže pacijent prima nadomjesnu terapiju nedostajućim koagulacijskim faktorima. Prije incizije primjenjuje se lokalna anestezija, a zahvat se provodi sa što nježnijom manipulacijom tkivom uz minimalno ozljeđivanje tkiva (38). Nakon incizije u stvorenu šupljinu uvodi se zatvoreni pean koji se raširi kako bi se postigla drenaža gnoja. Postavi se dren. Zub uzročnik se nakon toga ekstrahira kako bi se uklonio izvor infekcije, ali i postigla dodatna drenaža. U alveolu zuba se postavlja *Gelfoam* ili *Surgicel* i učvršćuje križnim madrac šavom koji približava rubove mekoga tkiva i smanjuje mogućnost krvarenja i ispadanja ugruška. Sistemski se primjenjuju antifibrinolitička sredstva i analgetici. Pacijenta treba kontrolirati i dodatno primijeniti nadomjesnu terapiju ili lokalne mjere hemostaze u slučaju naknadnog krvarenja. Neki kliničari preferiraju konzervativniji postupak kojim se drenaža postiže isključivo uklanjanjem zuba uzročnika (38).

Akutne parodontalne infekcije nastaju kao posljedica pojačanog bakterijskog djelovanja u području parodonta ili smanjene obrane domaćina. U tim slučajevima također je potrebno dreniranje gnoja koje se uglavnom postiže ulaskom kiretom u parodontni džep te struganjem korijena. Uz mehaničku terapiju primjenjuju se i antibiotici (22). Dodatak ovakvoj terapiji je i primjena antiseptičkih otopina za ispiranje parodontnih džepova ili usne šupljine. To su preparati na bazi klorheksidina i povidon-jodida (14). U slučaju manjih krvarenja, primjenjuju se sredstva za lokalno postizanje hemostaze.

2.4.4.10. Lokalna anestezija

U mnogim stomatološkim zahvatima neophodna je primjena lokalne anestezije za uklanjanje boli. To su prvenstveno oralnokirurški i endodontski zahvati, ali i brušenje zuba prilikom izrade protetskih radova i svi drugi potencijalno bolni oblici liječenja. Nema restrikcija što se tiče vrste lokalnog anestetika koji se u hemofiličara primjenjuje, no anestetici s vazokonstriktorom u sastavu mogu pružiti dodatnu potporu održavanju lokalne hemostaze (16).

Infiltracijska, intrapulna, intrapapilarna, bukalna i intraligamentarna anestezija kod ovih se pacijenata mogu primijeniti bez posebne prethodne pripreme i preferira se njihova upotreba kad je to moguće (7, 11). Infiltracijska se anestezija može koristiti za anesteziranje svih zubi u gornjoj čeljusti te sjekutića, očnjaka i premolara u donjoj čeljusti. Nadomjesna terapija potrebna je jedino kod lingvalne primjene infiltracijske anestezije koja, zbog bogate prokrvljenosti ovoga područja, može izazvati nastanak hematoma. Takav hematom predstavlja i rizik za opstrukciju dišnoga puta (14).

Kako bi se anestezirali mandibularni molari, uglavnom se koristi provodna anestezija donjeg alveolarnog živca. Za primjenu ove anestezije potrebna je nadomjesna terapija nedostajućim faktorima zgrušavanja. Iz tog razloga preporučuje se korištenje intraligamentarne ili intraosealne tehnike (3, 14). Navedene dvije tehnike lokalne anestezije indicirane su općenito u osoba sklonih krvarenjima umjesto provodne anestezije (39). Nadomjesna terapija potrebna je i za druge oblike provodne anestezije, poput infraorbitalne ili tuberske anestezije jer predstavljaju rizik za nastanak krvarenja. Tada je potrebno postići minimalnu razinu koagulacijskih faktora od 20 do 30% normalnoga (4). Na taj način izbjegava se nastanak krvarenja u retromolarnom, infratempolarnom i pterigoidnom prostoru te njegovo širenje kroz fascijalne prostore vrata i meko tkivo orofarinksa što lako dovodi do otekline, disfagije, boli te opstrukcije gornjih dišnih puteva (4, 6, 11).

Topikalna primjena anestezije ne predstavlja rizik za razvoj krvarenja i može se uobičajeno primjenjivati, no mlazna (*Jet Anesthesia, Needle-free Injection*) nosi rizik laceracije tkiva i posljedičnog krvarenja pa ju je bolje izbjegavati (15). Prilikom izvođenja endodontskih zahvata preporučeno je korištenje intrapulne anestezije s vazokonstriktorom, pogotovo u slučaju krvarenja iz endodontskog prostora (7).

Ponekad je, primjerice zbog upale ili slabog djelovanja infiltracijske anestezije, nužno koristiti provodne tehnike lokalne anestezije. Provodna anestezija često i kod zdravih osoba predstavlja rizik za nastanak hematoma uzrokovanog laceracijom krvnih žila. Posebno je velik rizik za nastanak takve komplikacije primjena tuberske anestezije, odnosno stražnjeg gornjeg alveolarnog bloka. U tom trenutku javlja se otekline i potrebno je učiniti kompresiju izvana kako bi se zaustavilo krvarenje i daljnje širenje hematoma. Za tu namjenu koriste se hladni oblozi ili led, a pacijentu se propisuje i antibiotska terapija kako bi se prevenirao nastanak infekcije jer hematom predstavlja dobro hranilište za bakterije (39). Nadomjesno liječenje faktorima zgrušavanja hitno je i provodi se u bolnici (4).

Djecu i roditelje treba upozoriti na postoperativnu analgeziju i osjećaj utrnutosti područja zahvaćenog djelovanjem lokalnog anestetika kako bi se izbjegli postanestezijski ugrizi koji, osim oštećenja sluznice te izazivanja kasnije boli i upale, dovode i do nepotrebnih krvarenja (7).

Primjenu lokalne anestezije kod manjih zahvata poput restaurativnih moguće je ponekad i izbjeći primjenom hipnoze, sedativa diazepama ili dušikovog oksidula (4).

2.4.4.11. Liječenje pod općom anestezijom

Liječenje stomatološkog pacijenta u operacijskoj sali pod općom anestezijom indicirano je u slučaju opsežnih operativnih zahvata koji zahtijevaju primjenu brojnih infuzija faktora koagulacije, kod postojanja inhibitora koagulacijskih faktora u pacijenata kojima je potrebno višekratno liječenje kako bi se izbjegle višestruke pripreme pacijenta te kod izraženog straha, anksioznosti i nesuradljivosti pacijenta što onemogućuje ambulantno liječenje. Opća anestezija često je korištena i u djece. Kod nazalne endotrahealne intubacije često se pojavljuje epistaksa koju je ponekad teško zaustaviti pa se oralni kirurg, kad je to moguće, odlučuje na primjenu oralne endotrahealne intubacije (4).

2.4.4.12. Primjena analgetika

U dentalnoj se medicini vrlo često primjenjuju analgetici za ublažavanje boli izazvane bolestima, promjenama ili traumama stomatognatog sustava, ali i stomatološkim zahvatima. Uobičajena je primjena nesteroidnih protuupalnih lijekova u zdravih pacijenata. Kod pacijenata oboljelih od hemofilije kontraindicirana je primjena acetilsalicilne kiseline i preparata koji je sadržavaju (8). Acetilsalicilna kiselina ireverzibilno mijenja agregacijsku sposobnost trombocita inhibicijom enzima ciklooksigenaze i sprječavanjem nastanka tromboksana A₂. Na taj način značajno se povećava mogućnost opsežnih krvarenja u pacijenata oboljelih od hemofilije kod kojih je narušena i formacija fibrina nedostatkom FVIII i FIX. Primjena drugih protuupalnih nesteroidnih lijekova može biti korisna u uklanjanju boli, no preporučuje se izbjeći je. Moguća je primjena takvih lijekova uz konzultaciju s hematologom (17). Paracetamol nema antiagregacijsko djelovanje pa je njegova primjena dopuštena. Niti opioidni analgetici, poput kodeina, meperidina, morfina ili tramadola, nemaju

utjecaja na zgrušavanje krvi pa se, obraćajući pažnju na njihove nuspojave, mogu primijeniti i u hemofiličara. Oksikodon, iako opioidni analgetik, ne koristi se u hemofiličara zbog toga što u sastavu sadrži i acetilsalicilnu kiselinu (7). Pacijentima oboljelim od hemofilije preporučuje se primjena acetaminofena (paracetamola), a u slučaju jače boli primjena kombinacije paracetamola i kodeina. Na taj način analgeticima se ne djeluje dodatno na zgrušavanje krvi.

2.4.5. Dodatne mjere za postizanje hemostaze

Uz nadomjesnu terapiju nedostajućim koagulacijskim faktorima ili primjenu dezmopresina, postoje i dodatne mjere kojim se potpomaže postizanje hemostaze. Pritom se mogu koristiti antifibrinolitička sredstva te tehnike i tvari za lokalnu primjenu. Lokalne tehnike i lijekovi uključuju vazokonstriktore, postavljanje šavova, apsorbirajuće hemostatske materijale, fibrinsko ljepilo, lokalno primijenjen trombin i kirurške tampone (4).

Opsežna krvarenja znaju se ponekad javiti tijekom i nakon invazivnih zahvata, a za njihovo zaustavljanje provode se sistemske i lokalne mjere. Pri tome se sistemski koriste FVIII visoke čistoće, humana plazma s FVIII vrlo visoke čistoće te rekombinantni faktor IX visoke čistoće i aktivirana plazma s kompleksom FIX. Lokalno se koriste apsorbirajuće spužvaste tvari, preparati kolagena, gaze, trombin za topikalnu primjenu, antifibrinolitička sredstva i fibrinsko ljepilo (3).

Vazokonstriktori doprinose smanjenom krvarenju, a nalaze se u sastavu lokalnog anestetika. Moguća je i njihova samostalna topikalna primjena (7). Nakon prestanka vazokonstriktivnog djelovanja, zbog dilatacije krvnih žila, dolazi do naknadnog reakcijskog krvarenja koje je također potrebno kontrolirati.

Kirurški šavovi omogućuju postizanje cijeljenja *per primam*, čime se postiže smanjeno krvarenje, zaštita ugruška od ozljede, ispadanja ili infekcije, ublažavanje boli i ubrzano cijeljenje (4). Jednako su učinkoviti resorbirajući i neresorbirajući šavovi, ali je jednostavnije primijeniti resorbirajuće šavove. Na taj način izbjegava se njihovo uklanjanje kojim se može oštetiti sluznica i provocirati nastanak novoga krvarenja. Bolje je koristiti atraumatske igle okruglog poprečnog presjeka koje će uzrokovati manje oštećenje tkiva pa tako i manje krvarenje zbog uboda.

Antifibrinolitici su sredstva koja preveniraju fibrinolizu nastaloga ugruška. Ona je najjača unutar prvih 3 do 5 dana od operativnog zahvata (4). U antifibrinolitička sredstva ubrajaju se traneksamična kiselina (*Cyclokapron*, *AMCA*) i ϵ -aminokapronska kiselina (*EACA*, *Amicar*), a mogu se primijeniti intravenski, peroralno ili topikalno (6). U blagih oblika hemofilije monoterapija antifibrinolitičkim sredstvima može biti dovoljna za kontrolu krvarenja nakon manjih zahvata (2).

Traneksamična kiselina primjenjuje se u obliku 5%-tne otopine za ispiranje usta prije operacije ili nakon nje u trajanju do 7 dana (16). Pacijent takvu otopinu treba promućkati u ustima u trajanju od 2 minute i onda ispljunuti. To ponavlja četiri puta dnevno. 10%-tna otopina može se koristiti za natapanje gaze koja se postavlja topikalno na ranu. *Cyclokapron*, 10 mg/kg, primjenjuje se i u obliku otopine za intravensku primjenu svakih 8 sati, a još jedna mogućnost korištenja traneksamične kiseline je u obliku tableta, 25 mg/kg, koje se uzimaju neposredno prije operacije i onda po potrebi tri do četiri puta dnevno (3, 6). Traneksamična kiselina pokazala je deset puta jače djelovanje za kontrolu krvarenja u hemofiličara, kao i manje nuspojava (4).

E-aminokapronska kiselina (*EACA*) smanjila je potrebnu količinu čimbenika za postizanje hemostaze kad se primjenjuje s preoperacijskom infuzijom FVIII i FIX. Kao dopunska terapija može se primijeniti 25%-tna otopina za ispiranje usta 4 puta dnevno tijekom 7 do 10 dana (4).

Fibrinska ljepljiva sastoje se od trombina, fibrinogena, antifibrinolitičkih tvari, a ponekad sadrže i faktor XIII (6). Koriste se kao lokalna sredstva za postizanje hemostaze na mjestu krvarenja kao dodatak nadomjesnoj terapiji faktorima zgrušavanja ili antifibrinolitičkoj terapiji. Budući da sadrže humane i životinjske komponente, mnogi liječnici se ustručavaju koristiti ih kod pacijenata koji ranije nisu primali derivate ljudske krvi ili u onih koji primaju koncentrate faktora zgrušavanja zbog neželjenih reakcija (14).

Pelote su pomoćna sredstva za postizanje hemostaze, a izrađuju se od akrilata u laboratoriju prema otisku. Pelote se postavljaju na postekstrakcijsku ranu, a sadrže kavitet za postavljanje spužvastih tvari kako bi omogućile potpunu kompresiju alveole. Njima se postiže zaštita rane i stvorenog ugruška. Za okolne zube pričvršćuju se žicom i drže na mjestu krvarenja 48 sati (30, 31).

U slučaju postekstrakcijskih krvarenja iz alveole i nedostatka drugih lokalnih hemostatskih sredstava, učinkovita je i čvrsta tamponada alveole prezasićenom jodoform-gazom. Ona se sastoji od sterilne gaze, alkohola, etera, glicerina i jodoform praška. U alveolu se postavlja serpentinasto, čvrsto je nabijajući prema dnu dok se ne ispuni cijela zubna alveola do vrha. Najpovoljnije je vrijeme za njeno uklanjanje nakon 48 sati kada bi već trebao biti stvoren ugrušak, no s velikim oprezom kako se ne bi ponovno izazvalo krvarenje (30).

Krvarenja iz gingive moguće je zaustaviti korištenjem elektrokauteza ili termokauteza, no rubove gingive je najbolje sašiti nakon uklanjanja oštih koštanih rubova. Kod istovremenog krvarenja iz gingive i alveole, najpovoljnije zaustavljanje krvarenja postiže se istovremenom primjenom spužvastih tvari i šavova kojima se postiže kompresija u alveoli i približavanje rubova mekoga tkiva (30).

Druga hemostatska sredstva za lokalnu primjenu, kao i način njihove primjene, opisani su u Tablici 3.

Tablica 3. Lokalna hemostatska sredstva. Preuzeto iz: (3).

HEMOSTATSKO SREDSTVO	PRIMJENA
Sterilna gaza	Postavlja se preko rane i pritiskom pri zatvaranju usta ili pritiskom prsta pomaže zaustavljanje krvarenja neposredno nakon ekstrakcije. Treba biti postavljena tako da ne ometa normalnu okluziju kako ne bi smetala pacijentu, što dovodi do njenog pomicanja i izbacivanja iz usta pa gubi svrhu.
Želatinska spužva <i>Gelfoam</i>	Aporbirajuća želatinska spužva postavlja se u alveolu zuba nakon ekstrakcije i apsorpcijom krvi bubri te vrši kompresiju na krvne žile. Može se primijeniti i s pelotama za efikasnije zaustavljanje krvarenja. Apsorbira se kroz 5 do 6 dana.
Oksidirana celuloza <i>Surgicel</i>	U kontaktu s krvi bubri i stvara kompresiju na krvne žile. Unutar 48 sati postaje želatinozna pa se može ostaviti na mjestu ili ukloniti.
Apsorpcijski kolagen	Koristi se za blago ili umjereno krvarenje koje uglavnom zaustavlja za 2 do 5 minuta. Dobiva se od goveđeg kolagena. Adherira na krvave površine, no ne lijepi se za rukavice ili instrumente.
Mikrofibrilarni kolagen	Postavlja se u alveolu nakon ekstrakcije i učvršćuje šavovima. Trombin s ovim preparatima nije učinkovit. Koristi se za umjerena do ozbiljna krvarenja.
Topikalni trombin	Direktno pretvara fibrinogen u fibrin. Goveđeg je ili humanog podrijetla (15). Otopljeno u 5 ml fiziološke otopine. Korisno kod ozbiljnih krvarenja.

3. RASPRAVA

Pacijenti s prirođenim poremećajima krvarenja, uključujući i hemofiliju, često doživljavaju spontana krvarenja i u usnoj šupljini. To su krvarenja gingive ili petehije i ekhimoze koje se inspekcijom mogu naći na oralnoj sluznici. Osim spontanih krvarenja, izrazito je bitna i pojava krvarenja nakon invazivnih tretmana, primjerice nakon primjene provodne lokalne anestezije, ekstrakcija, apikotomije, frenulektomije i drugih stomatoloških zahvata, posebno oralnokirurških. Krvarenja se pojavljuju i kao posljedica ozljede mekih tkiva usne šupljine uslijed ugriza, vanjske traume ili nepažljive manipulacije instrumentima kojima se nehotično ozljeđuje oralna sluznica. Nastanak opsežnih hemoragija može ugroziti pacijentovo zdravlje zbog gubitka velikih količina krvi, ali i opstrukcije dišnih puteva koju uzrokuju veliki hematomi.

Kako bi se krvarenja zbog stomatološkog tretmana svela na minimum, potrebno je smanjiti i potrebu za tretmanima koji nose takav rizik. To se može postići jedino dobrom prevencijom koju provodi pacijent u suradnji sa stomatologom. Prilikom liječenja pacijenta s hemofilijom potrebna je dobra suradnja stomatologa s hematologom kako bi se detaljnije informirao o pacijentovu stanju, težini bolesti te pripremi za zahvat koji pacijentovo stanje zahtijeva, ali i o daljnjem postupanju i uputama koje se daju takvome pacijentu. Pacijenti s težim oblicima bolesti često će zahtijevati slanje u specijalističku ustanovu i liječenje u bolničkim uvjetima pod nadzorom hematologa.

Hemofiličare stomatolog treba educirati o pravilnoj brizi za oralno zdravlje. Potrebno je pacijenta podučiti važnosti i tehnici provođenja oralne higijene te ga potaknuti da, unatoč drugim zdravstvenim problemima, ipak redovno dolazi na stomatološke preglede na kojima će se provoditi postupci fluoridacije i pečaćenja kada su potrebni.

Većina endodontskih i konzervativnih restaurativnih zahvata može se provoditi bez posebne pripreme pacijenta. Restaurativni i endodontski zahvati ne predstavljaju veći rizik za nastanak krvarenja, osim u slučajevima primjene provodne anestezije. Provodna anestezija se pokušava zamijeniti drugim anestetiskim tehnikama kad je to moguće jer njena primjena zahtijeva prethodnu pripremu pacijenta nadomjesnom terapijom nedostajućih faktora zgrušavanja. Potrebno je dobro kontrolirati radnu duljinu prilikom instrumentacije i punjenja korijenskih kanala te voditi brigu o oštrim rubovima ispuna koji bi doveli do oštećenja sluznice.

U slučaju potrebe za nadoknadom izgubljenog zuba ili tvrdih zubnih tkiva koristit će se fiksni ili mobilni protetski nadomjesci. Oprez je potreban kod brušenja gingivalne trećine zuba, a primjena hemostatskih retrakcijskih konaca može doprinijeti kontroli krvarenja prilikom brušenja. Mobilni protetski nadomjesci ne predstavljaju rizik za nastanak krvarenja, ali treba oprezno postupati prilikom uzimanja otisaka i namještanja proteza u ustima.

Ortodontsko se liječenje u hemofiličara provodi jednako kao i u zdravih pacijenata. Važno je voditi računa o tome da na postavljenim ortodontskim napravama ne bude oštih rubova koji mogu dovesti do ozljeda.

Parodontološki postupci bitni su zbog održavanja zdravlja parodonta i u hemofiličara se također preporučuju. Njima se uklanjaju supragingivne i subgingivne naslage na zubima i sprječava nastanak upale s pojačanim krvarenjem, mobilnošću i gubitkom zuba. U slučaju manjih krvarenja prilikom provođenja ovakvih postupaka, moguća je primjena lokalnih hemostatskih sredstava poput antifibrinolitika.

U motiviranih pacijenata ponekad će se donijeti i odluka o provođenju postupaka parodontološke kirurgije. Takvi postupci predstavljaju velik rizik za nastanak krvarenja i obavezno uključuju preoperativnu pripremu od strane hematologa te postoperativnu primjenu sredstava za postizanje lokalne hemostaze. Ponekad je indicirano i liječenje u bolničkim uvjetima. Jednak je postupak i u slučaju endodontske kirurgije.

Oralnokirurški zahvati predstavljaju najveći rizik za pacijente oboljele od hemofilije. Kod takvih zahvata uvijek se koristi lokalna anestezija i krvarenje je neizbježno. Iz tog razloga potrebna je suradnja oralnog kirurga s hematologom koji pacijenta priprema za zahvate nadomjesnom terapijom nedostajućim faktorima zgrušavanja. Oralni kirurg mora biti upućen u stanje pacijenta i poduzeti dodatne mjere za postizanje hemostaze. Pacijentu se može propisati sistemna primjena antifibrinolitika poput traneksamične kiseline. Stomatolog pacijentu može propisati i traneksamičnu kiselinu za lokalnu primjenu u obliku otopine za ispiranje usta. Osim toga, ona se može primijeniti i topikalno prekrivanjem rane natopljenom gazom. Kako bi se smanjilo krvarenje nakon ekstrakcije, koriste se i spužvaste tvari ili oksidirana celuloza. One se postavljaju u alveolu nakon ekstrakcije zuba, a gingiva se šiva te na taj način zaustavlja gingivalno krvarenje i zadržava postavljenu spužvastu tvar ili oksicelulozu unutar alveole.

Pacijent treba dobiti jasne i detaljne postoperativne upute: u prva 24 sata ne smije ispirati usta, isisavati ranu ni pušiti, a treba izbjegavati i tešku fizičku aktivnost; korištenje zubne četkice treba izbjegavati na operiranom području tijekom prvih 8 sati, a savjetuje mu se i konzumacija samo mekane i hladne ili mlake hrane. Za postoperativnu kontrolu boli savjetuje se primjena paracetamola i, ako je potrebno, kodeina. Pacijenta treba kontrolirati nakon 24 – 48 sati kako bi se utvrdilo eventualno postojanje krvarenja i provela njegova sanacija.

4. ZAKLJUČAK

Pregledom dostupne literature o pacijentima s hemofilijom u kontekstu provođenja stomatološkog liječenja može se zaključiti kako je detaljna anamneza te suradnja s pacijentom i hematologom, koji vodi liječenje osnovne bolesti, od presudne važnosti. Veoma je važno i znanje doktora dentalne medicine o hemofiliji, njezinim manifestacijama i mogućim rizicima te, naravno, o načinu rada s pacijentom koji boluje od hemofilije, što uključuje prvenstveno minimalno invazivan pristup s dobrim poznavanjem mjera za postizanje lokalne hemostaze. Zbog mnogih zdravstvenih problema, ne iznenađuje činjenica kako je u pacijenata s hemofilijom oralni nalaz u pravilu loš. Takvo stanje nije posljedica hemofilije kao bolesti, već straha od krvarenja prilikom stomatoloških zahvata i provođenja oralne higijene, stoga je potrebno intenzivno educirati pacijente i njihove liječnike o važnosti prevencije oralnog zdravlja čestim posjetima stomatologu i provođenjem dobre higijene usne šupljine kako bi se izbjegla potreba za invazivnijim zahvatima koji nerijetko dovode do krvarenja.

5. LITERATURA

1. Guyton AC, Hall JE. Medicinska fiziologija. 12. izdanje. Zagreb: Medicinska naklada; 2012.
2. Lee CA, Berntorp EE, Hoots WK. Textbook of Hemophilia. 3rd ed. [Internet] Hoboken, NJ: Wiley – Blackwell; 2014. Available at: www.wiley.com/wiley-blackwell
3. Little JW, Falace DA, Miller CS, Rhodus NL. Dental Management of the Medically Compromised Patient. 9th ed. [Internet] St. Louis: Elsevier Inc.; 2018. Available from: <https://lccn.loc.gov/2017025872>
4. Greenberg MS, Glick M. Mravak Stipetić M editor. Burketova Oralna medicina: dijagnoza i liječenje. 10. izd. Zagreb : Medicinska naklada; 2006.
5. Rodriguez-Merchan EC, Valentino LA. Current and Future Issues in Hemophilia Care. Hoboken, NJ: Wiley-Blackwell; 2011.
6. Kitchens CS, Kessler CM, Konkle BA, Streiff MB, Garcia DA editors. Consultative Hemostasis and Thrombosis. 4th ed. [Internet] Philadelphia: Elsevier Inc.; 2019. Available from: https://t.me/MBS_MedicalBooksStore
7. Evans BE, Aledort LM. Hemophilia and dental treatment. J Am Dent Assoc. [Internet] 1978 May;96(5):827-34. doi: 10.14219/jada.archive.1978.0166. PMID: 274497. Available from: <https://pubmed.ncbi.nlm.nih.gov/274497/>
8. Grossman RC. Orthodontics and dentistry for the hemophilic patient. Am J Orthod. [Internet] 1975 Oct;68(4):391-403. doi: 10.1016/0002-9416(75)90180-3. PMID: 1101695. Available at: <https://pubmed.ncbi.nlm.nih.gov/1101695/>
9. Hadden AM; and the FGDP(UK) Clinical Examination and Record-Keeping Working Group. Clinical examination & record-keeping: Part 2: History taking. Br Dent J. [Internet] 2017 Dec 15;223(11):823-825. doi: 10.1038/sj.bdj.2017.989. PMID: 29243690. Available at: <https://pubmed.ncbi.nlm.nih.gov/29243690/>
10. Nishioka GJ, Van Sickels JE, Tilson HB. Hemophilic arthropathy of the temporomandibular joint: review of the literature, a case report, and discussion. Oral Surg Oral Med Oral Pathol. 1988 Feb;65(2):145-150. doi: 10.1016/0030-4220(88)90155-7. PMID: 3278263.
11. Zaliuniene R, Peciuliene V, Brukiene V, Aleksejuniene J. Hemophilia and oral health. Stomatologija. 2014;16(4):p 127-131.
12. Cekić-Arambašin A, et al. Oralna medicina. Zagreb: Školska knjiga; 2005.

13. Vodanović M. Hemofilija i oralno zdravlje. *Zdrav život*. 2008;7(66):p 59-63.
14. Brewer A, Correa ME. Guidelines for Dental Treatment of Patients with Inherited Bleeding Disorders: Treatment of Hemophilia. World Federation of Hemophilia Dental Committee. [Internet] 2006 May. Available from: eLearning.wfh.org
15. Jurić H editor. *Dječja dentalna medicina*. Zagreb: Naklada Slap; 2015.
16. Anderson JA, Brewer A, Creagh D, Hook S, Mainwaring J, McKernan A, Yee TT, Yeung CA. Guidance on the dental management of patients with haemophilia and congenital bleeding disorders. *Br Dent J*. 2013 Nov;215(10):497-504p. doi: 10.1038/sj.bdj.2013.1097. PMID: 24264665.
17. Srivastava A, Santagostino E, Dougall A, Kitchen S, Sutherland M, Pipe SW, et al. WFH Guidelines for the Management of Hemophilia. 3rd edition. *Haemophilia*. [Internet] 2020 Aug;26 Suppl 6:1-158. doi: 10.1111/hae.14046. Epub 2020 Aug 3. PMID: 32744769. Available at: <https://pubmed.ncbi.nlm.nih.gov/32744769/>
18. Tarle Z, et al. *Restaurativna dentalna medicina*. Zagreb: Medicinska naklada; 2019.
19. Negovetić-Vranić D. Topikalna upotreba fluorida u prevenciji karijesa u djece. *Sonda*. 2011; 21-23.
20. Mundorff SA, Featherstone JD, Bibby BG, Curzon ME, Eisenberg AD, Espeland MA. Cariogenic potential of foods. I. Caries in the rat model. *Caries Res*. 1990;24(5):344-355. doi: 10.1159/000261294. PMID: 2261606.
21. Linčir I, et al. *Farmakologija za stomatologe*. Zagreb: Medicinska naklada; 2011.
22. Lindhe J, Karring T, Lang NP. *Klinička parodontologija i dentalna implantologija*. Zagreb: Globus; 2004.
23. Jukić Krmek S, et al. *Pretklinička endodoncija*. Zagreb: Medicinska naklada; 2016.
24. Torabinejad M, Walton RE. *Endodoncija: načela i praksa*. Zagreb: Naklada Slap; 2010.
25. Čatović A, Komar D, Čatić A, et al. *Klinička fiksna protetika: krunice*. Zagreb: Medicinska naklada; 2015.
26. Kraljević K. *Potpune proteze*. Zagreb: Aerografika; 2001.
27. Kraljević K, Kraljević Šimunković S. *Djelomične proteze*. Zagreb: Medicinska naklada; 2012.
28. Proffit WR, Fields HW, Sarver DM, Šljaj M editor. *Ortodoncija*. Zagreb: Naklada Slap; 2010.
29. Wolf HF, Rateitschak EM, Rateitschak KH. *Parodontologija: stomatološki atlas*. Zagreb: Naklada Slap; 2008.
30. Miše I. *Oralna kirurgija*. 3.izd. Zagreb: Medicinska naklada; 1991.

31. Kobler P, Ficović P, Knežević G, Grgić Z. Oralnokirurški zahvati u bolesnika s prirođenim koagulopatijama. *Acta Stomatol Croat.* 1983; 17(1):p 65-72.
32. Blažeković AM, Šiljeg J. Osnove šivanja i vrste šavova u stomatologiji. Sonda.
33. Čabov T. Oralnokirurški priručnik. Zagreb: Medicinska naklada; 2009.
34. Bagatin M, Virag M, et al. Maksilofacijalna kirurgija. Zagreb: Školska knjiga; 1991.
35. Lukšić I. Maksilofacijalna kirurgija. Zagreb: Naklada Ljevak; 2019.
36. Peršec J, et al. Anesteziologija u dentalnoj medicini. Zagreb: Medicinska naklada; 2019.
37. Miletić I, Šegović S, Anić I. Antibiotici u endodonciji. *Hrvatski stomatološki vjesnik.* 2007;14(4): p 4-8.
38. Ansari MK, Hashmi GS, Ahmed SS, Rahman SA, Rahman T. Management of Odontogenic Fascial Space Infection in Hemophilia Patients: A Proposed Protocol. *J Maxillofac Oral Surg.* 2019 Jun;18(2):197-202. doi: 10.1007/s12663-018-1117-0. Epub 2018 May 9. PMID: 30996538; PMCID: PMC6441428.
39. Gabrić D, et al. Lokalna anestezija u dentalnoj medicini. Zagreb: Medicinska naklada; 2015.
40. Žagar D. Analgetici u stomatologiji. Sonda. 2004; 6(10): 20-5.

6. ŽIVOTOPIS

Andela Krstanović rođena je 3. veljače 1997. u Zagrebu. Završava osnovnu školu i II. gimnaziju u Zagrebu, a 2015. godine upisuje Stomatološki fakultet Sveučilišta u Zagrebu.

Tijekom studija bila je demonstrator na Katedri za histologiju i embriologiju. Dobila je Dekanovu nagradu za najbolji uspjeh u trećoj godini studija za akademsku godinu 2017./2018. Akademске godine 2019./2020. u zimskom semestru odlazi na Sveučilište Pavla Jozefa Šafárika u Košicama u Slovačkoj u sklopu *Erasmus+* studentske razmjene. Kratko je radila kao asistentica u privatnoj stomatološkoj ordinaciji koja se bavi ortodoncijom.