

Rehabilitacija izgubljene vertikalne dimenzije kod pacijenata s ekstremnom resorpcijom alveolarnih grebena

Ferizović, Adnan

Master's thesis / Diplomski rad

2021

Degree Grantor / Ustanova koja je dodijelila akademski / stručni stupanj: **University of Zagreb, School of Dental Medicine / Sveučilište u Zagrebu, Stomatološki fakultet**

Permanent link / Trajna poveznica: <https://um.nsk.hr/um:nbn:hr:127:492396>

Rights / Prava: [Attribution-NonCommercial 4.0 International](#)/[Imenovanje-Nekomercijalno 4.0 međunarodna](#)

Download date / Datum preuzimanja: **2024-08-25**



Repository / Repozitorij:

[University of Zagreb School of Dental Medicine Repository](#)



DIGITALNI AKADEMSKI ARHIVI I REPOZITORIJI



Sveučilište u Zagrebu
Stomatološki fakultet

Adnan Ferizović

REHABILITACIJA IZGUBLJENE VERTIKALNE
DIMENZIJE KOD PACIJENATA S
EKSTREMNOM RESORPCIJOM
ALVEOLARNIH GREBENA

Diplomski rad

Zagreb, 2021.

Rad je ostvaren na Zavodu za mobilnu protetiku Stomatološkog fakulteta Sveučilišta u Zagrebu.

Mentor rada: dr. sc. Ines Kovačić, dr. med. dent., Zavod za mobilnu protetiku

Lektor hrvatskog jezika: Nives Klaić, mag. educ. philol. et. mag. educ. philol. croat.

Lektor engleskog jezika: Barbara Kružić, mag. educ. philol. angl. et mag. educ. philol. croat.

Povjerenstvo za obranu diplomskog rada:

1. _____

2. _____

3. _____

Datum obrane rada: _____

Rad sadrži: 32 stranice

11 slika

1 CD

Rad je vlastito autorsko djelo, koje je u potpunosti samostalno napisano uz naznaku izvora drugih autora i dokumenata korištenih u radu. Osim ako nije drukčije navedeno, sve ilustracije (tablice, slike i dr.) u radu su izvorni doprinos autora diplomskog rada. Autor je odgovoran za pribavljanje dopuštenja za korištenje ilustracija koje nisu njegov izvorni doprinos, kao i za sve eventualne posljedice koje mogu nastati zbog nedopuštenog preuzimanja ilustracija odnosno propusta u navođenju njihovog podrijetla.

Zahvala

Zahvaljujem se svojoj mentorici, dr. sc. Ines Kovačić, dr. med. dent., na izuzetnoj susretljivosti, izdvojenom vremenu i nesebičnoj pomoći pri izradi ovog diplomskoga rada, ali i pomoći i savjetima tijekom akademskoga obrazovanja zbog kojih sam zavolio protetiku.

Zahvaljujem se svojim roditeljima, Edinu i Fikreti na njihovoj bezuvjetnoj ljubavi i podršci bez koje ne bih bio to što jesam i gdje jesam. Sada možete uživati u mirovini. Ovu diplomu posvećujem vama.

Na kraju zahvaljujem i svojoj sestri Edini što je vjerovala u mene i bila mi podrška kada mi je bilo najteže.

REHABILITACIJA IZGUBLJENE VERTIKALNE DIMENZIJE KOD PACIJENATA S EKSTREMNOM RESORPCIJOM ALVEOLARNIH GREBENOVA

Sažetak

Ekstremna resorpcija alveolarnih grebena kao posljedica lokalnih i sustavnih faktora koji djeluju na potpunu bezubost te posljedično gubitak vertikalne dimenzije okluzije (VDO) predstavljaju veliki izazov u protetskoj rehabilitaciji pacijenta. Dinamični procesi resorpcije i remodeliranja alveolarne kosti rezultiraju anatomske-morfološkim promjenama ležišta i sniženjem vertikalne dimenzije okluzije. Te promjene negativno utječu na retenciju i stabilizaciju mobilnih protetskih nadomjestaka, dovode do funkcijskih poremećaja, bolova u žvačnim mišićima i poremećaja temporomandibularnog zgloba (TMZ-a). Resorpcija je veća kod potpunih proteza s mukoznim opterećenjem, pa se potpune proteze retiniraju implantatima koji poboljšavaju žvačnu funkciju, omogućuju bolju stabilizaciju i retenciju proteze i smanjuju resorpciju alveolarnih grebena zbog ravnomjerne raspodjele sila na ležište potpune proteze. Kod ekstremne resorpcije ugradnja konvencionalnih implantata nije moguća zbog atrofije i smanjenja bukolingvalne širine alveolarnog grebena, pa se u terapiji koriste mini dentalni implantati (MDI) čija ugradnja zahtijeva manju debljinu kosti u vestibulo-oralnom smjeru, uz odgovarajuću visinu i kvalitetu alveolarnog grebena. Pravilno određivanje VDO ključno je za uspješnu protetsku ili implantoprotetsku rehabilitaciju pacijenata. Protetski i implantoprotetski nadomjesci ne smiju biti izrađeni s neodgovarajućom VDO zbog fiziološki neprihvatljivog položaja kondila u TMZ-u i prevelikog opterećenja ležišta. To su čimbenici koji dovode do destabilizacije donje proteze, nepovoljnih kretnji donje čeljusti, bolova u žvačnim mišićima i poremećaja u TMZ-u koji pogoduju daljnjoj resorpciji i sniženju VDO. Izgled pacijenta je uvjetovan VDO, jer zbog smanjene visine donje trećine lica pacijent izgleda starije, kutovi usana su obješeni, a funkcije žvakanja i govora su znatno smanjene. Rehabilitaciji izgubljene VDO kod pacijenata s ekstremnom resorpcijom alveolarnih grebena treba posvetiti puno pažnje, jer predstavlja ključni korak u izradi zadovoljavajućeg protetskog nadomjestka.

Ključne riječi: potpuna bezubost, ekstremna resorpcija alveolarnih grebena, vertikalna dimenzija okluzije, potpune proteze, mini dentalni implantati

THE REHABILITATION OF LOST VERTICAL DIMENSION IN PATIENTS WITH EXTREME RESORPTION OF ALVEOLAR RIDGE

Summary

Extreme resorption of alveolar ridge represents a major challenge in prosthetic rehabilitation. It is a consequence of a long period of edentulousness jointed with local and systemic factors that cause ridge resorption and loss of the vertical dimension of occlusion. Dynamic processes of resorption and remodeling of the alveolar bone result in anatomical-morphological changes of the denture bearing area, and a decrease in the vertical dimension of occlusion (VDO). These changes have the adverse effect on the retention and stabilization of removable prostheses, which can lead to functional disorders, muscle pain, and temporomandibular disorders. The resorption is higher in complete prostheses due to entirely mucosal load, so complete prostheses can be retained with implants that improve masticatory function, reduce destabilizing movements of the prosthesis, and consequently reduce the resorption of alveolar ridge due to the even distribution of forces on the supporting area. In extreme resorption of alveolar ridge, the insertion of conventional implants is not possible due to atrophy of the alveolar ridge and reduction of the buccolingual width of the ridge, so mini dental implants (MDI) are used. The insertion requires less bone thickness in the vestibule-oral direction, with appropriate height and quality. Proper measurement of the vertical dimension of occlusion and intermaxillary relations is crucial for successful prosthetic rehabilitation of patients. Removable prosthesis must not be made with inadequate VDO due to the physiologically unacceptable position of the condyle in the temporomandibular joint, which results in strain, pain in the masticatory muscles and joint, and ultimately unfavorable lower denture movements that contribute to further resorption and lowering of the VDO. The patient's appearance are also conditioned by the VDO, because, due to the reduced height of the lower third of the face, patients look older, the corners of the lips are hung, and the chewing and speech functions are significantly reduced. The rehabilitation of the lost vertical dimension in patients with extreme resorption of alveolar ridge should be given a lot of attention, because it represents a key step in the development of a satisfactory removable prosthesis.

Key words: complete edentulousness, extreme resorption of alveolar ridge, vertical dimension of occlusion, complete prostheses, mini dental implants

SADRŽAJ

1. UVOD	1
2. REHABILITACIJA IZGUBLJENE VERTIKALNE DIMENZIJE KOD PACIJENATA S EKSTREMNOM RESORPCIJOM ALVEOLARNIH GREBENA	3
2.1. Problem bezubosti	4
2.2. Građa koštanog tkiva	5
2.3. Promjene alveolarnog grebena	6
2.4. Potpune proteze	9
2.5. Određivanje vertikalne dimenzije okluzije	12
2.6. Proteze retinirane mini implantatima	18
2.7. Pogreške pri određivanju vertikalne dimenzije i međučeljusnih odnosa	21
3. RASPRAVA	22
4. ZAKLJUČAK	25
5. LITERATURA	27
6. ŽIVOTOPIS	31

Popis skraćenica:

MDI – mini dentalni implantati

RRR – resorpcija rezidualnog alveolarnog grebena

VDO – vertikalna dimenzija okluzije

% – posto

Sn – subnasale

Gn – gnathion

ITI – International Team for Implantology

1. UVOD

Napretkom suvremenih restaurativnih i parodontnih terapijskih mogućnosti, broj se potpuno bezubih pacijenata smanjio, no produljivanjem se životnog vijeka zbog napretka medicine udio starijih ljudi u populaciji povećao, pa je problem potpune bezubosti još uvijek općeprisutan. U nerazvijenim je zemljama stopa bezubosti visoka zbog nedostatne prevencije i loših terapijskih mogućnosti, dok je u razvijenim zemljama terapija sve više funkcionalno i estetski zahtjevnija, što često nadmašuje financijske mogućnosti pacijenta (1). U zadnjih 20 godina incidencija bezubosti se u većini zemalja zapadnog svijeta smanjila, ali u manje razvijenim zemljama i dalje je u porastu (2). Gubitkom svih zuba dolazi do opsežnih promjena u fizionomiji lica i usne šupljine, ubrzane resorpcije alveolarnog grebena i promjene u VDO koja dovodi do smanjene žvačne i govorne funkcije što narušava kvalitetu života pojedinca (3). Ekstremna resorpcija alveolarnih grebena, kao i remodeliranje alveolarne kosti uzrokovano potpunom bezubosti rezultiraju smanjenom VDO, što dovodi do nestabilnosti i nedovoljne retencije proteze, pa planiranje i izrada mobilno-protetskih nadomjestaka predstavlja veliki izazov u terapiji bezubih pacijenata. Osim toga, zbog smanjenja VDO dolazi do kompenzacijskih promjena u TMZ-u koje rezultiraju bolovima, poremećajima i u konačnici neuspjehom protetskom rehabilitacijom. VDO kod ozubljenih pacijenata određena je maksimalnom interkuspidacijom, koja je izgubljena kod potpuno bezubih pacijenata te ju je potrebno rekonstruirati protetskim radom (4). Rehabilitacija izgubljene VDO kod potpuno bezubih pacijenata veliki je izazov u dentalnoj protetici. Vertikalni odnosi gornje i donje čeljusti određuju izgled i visinu donje trećine lica te su bitni za održavanje estetske, fonetske, okluzijske i žvačne funkcije (3). Terapeut prilikom oralne rehabilitacije mora pravilno rekonstruirati vertikalne odnose da bi se pacijentu vratile izgubljene funkcije.

Svrha ovoga rada je prikaz mogućnosti rehabilitacije izgubljene VDO kod pacijenata s ekstremnom resorpcijom alveolarnih grebena i prikaz terapijskih mogućnosti potpunim protezama i protezama retiniranim mini implantatima (MDI).

**2. REHABILITACIJA IZGUBLJENE VERTIKALNE DIMENZIJE KOD
PACIJENATA S EKSTREMNOM RESORPCIJOM ALVEOLARNIH
GREBENA**

2.1. Problem bezubosti

Applebaum (1984.) je napisao: „...čovjek bez očiju ne može vidjeti, čovjek bez nogu ne može trčati, ali čovjek bez zuba očekuje da će žvakati s potpunim protezama kao kad je imao prirodne zube“ (5). Bezubost je defekt denticije definiran kao gubitak svih trajnih zubi u gornjoj i donjoj čeljusti. Zbog svog patološkog utjecaja na prehranu, govor, izgled i kvalitetu života, bezubost je po klasifikaciji WHO-a tjelesni invaliditet (3). Iako je prevalencija potpune bezubosti u padu zbog poboljšanja stomatološke njege, u starijih ljudi (starijih od 65 godina) prevalencija bezubosti iznosi 26% u SAD-u, 15 – 78% u Europi i 11% u Kini. Porastom prosječne životne dobi raste i udio bezubih pacijenata, pa se ni boljom prevencijom i edukacijom o oralnom zdravlju ne smanjuje potreba za potpunim protezama jer se udio starije populacije brzo povećava (6). Postotak se bezubosti razlikuje među državama jer ovisi o nizu čimbenika i stoga je teško uspoređivati podatke. U Hrvatskoj je broj potpuno bezubih pacijenata po epidemiološkoj studiji iz 2002. godine bio između 13 – 20%, a djelomično bezubih s mobilnim nadomjeskom između 13% i 30%, što znači da je 33% – 50% stanovništva bilo djelomično ili potpuno bezubo (6). Zahvaljujući napretku suvremene stomatologije i velikim postotkom uspješnosti restaurativnih, endodontskih i parodontoloških liječenja, danas se stanje bezubosti obično pojavljuje u starijoj životnoj dobi. Razumijevanje promjena povezanih sa starenjem u usnoj šupljini ključno je za izradu odgovarajućeg protetskog nadomjeska. Gubitkom zuba, dolazi do značajnih promjena u koštanom tkivu – brzina se resorpcije alveolarnih grebena povećava i smanjuje površina ležišta proteze što rezultira gubitkom VDO. Zbog nepoduprtih usana i obraza pacijentovo lice postaje „ispijeno“ što doprinosi još starijemu izgledu. Zbog smanjene žvačne funkcije, pacijenti često moraju promijeniti i prilagoditi svoje prehrabene navike i konzumirati hranu s manje fibroznih vlakana i više zasićenih masti i kolesterola što stvara rizik od gastrointestinalnih i kardiovaskularnih bolesti. Gubitak zuba, posebno fronte, utječe i na pacijentov govor, čini ga nesigurnim u komunikaciji s drugim ljudima i dovodi do psihosocijalne dekompenzacije (7).

2.2. Građa koštanog tkiva

Koštano tkivo je specijalizirano vezivno tkivo građeno od kalcificiranog ekstracelularnog materijala, matriksa kosti i specijaliziranih stanica: osteocita, osteoblasta i osteoklasta. (8) Osteoblasti su smješteni na površini matriksa i sintetiziraju organske komponente matriksa kosti: kolagen, proteoglikane i glikoproteine. Depozicija anorganskih komponenata također ovisi o njima, budući da pri završetku osteoblastične aktivnosti određeni broj diferencira u osteocite „zarobljene“ u lakunama u matriksu ili se stanji i prekriva površinu matriksa (9). Većina osteoblasta umire apoptozom. Pri diferencijaciji u osteocite, osteoblasti pružaju mnogo dendritičkih nastavaka koji postaju okruženi kalcificirajućim matriksom i stvaraju kanalikle, male kanale promjera 250 – 300 nm. Difuzija se metabolita odvija preko intersticijske tekućine u kanalikulima između matriksa kosti i osteocita, tj. propusnim vezama na kraju njihovih dendritičkih nastavaka. Osteociti tako komuniciraju međusobno i s drugim osteoblastima na površini matriksa. Komunikacija sa svim stanicama u kosti lakunarno-kanalikularnom mrežom omogućuje osteocitima da služe kao mehanoreceptori koji osjete svako mehaničko opterećenje kosti, kao i naprezanje i mikroostećenja te potiču aktivnost osteoblasta i osteoklasta (10). Osteociti reguliraju kalcificirani matriks, a njihovom smrću resorpcija matriksa se ubrzava. Iako su im uloge u matriksu slične kao osteoblastima, osteociti sintetiziraju i mnogo različitih proteina, uključujući i one s parakrinim i endokrinim učinkom na regulaciju remodeliranja kosti (10). Osteoklasti su koštane stanice nužne za proces resorpcije matriksa tijekom rasta i remodelacije kosti. Nalaze se u Howshipovim lakunama na površini kosti, aktiviraju se tijekom resorpcije te otapaju hidroksiapatit i proteine matriksa. Koštani se matriks sastoji od 50% anorganskih tvari, pri čemu je najviše kalcijevog hidroksiapatita, ali i bikarbonatnih, citratnih, magnezijevih, kalijevih i natrijevih iona. Organski materijal je u kalcificiranom matriksu kolagen tip I (90%) te mali proteoglikani i glikoproteini (11).

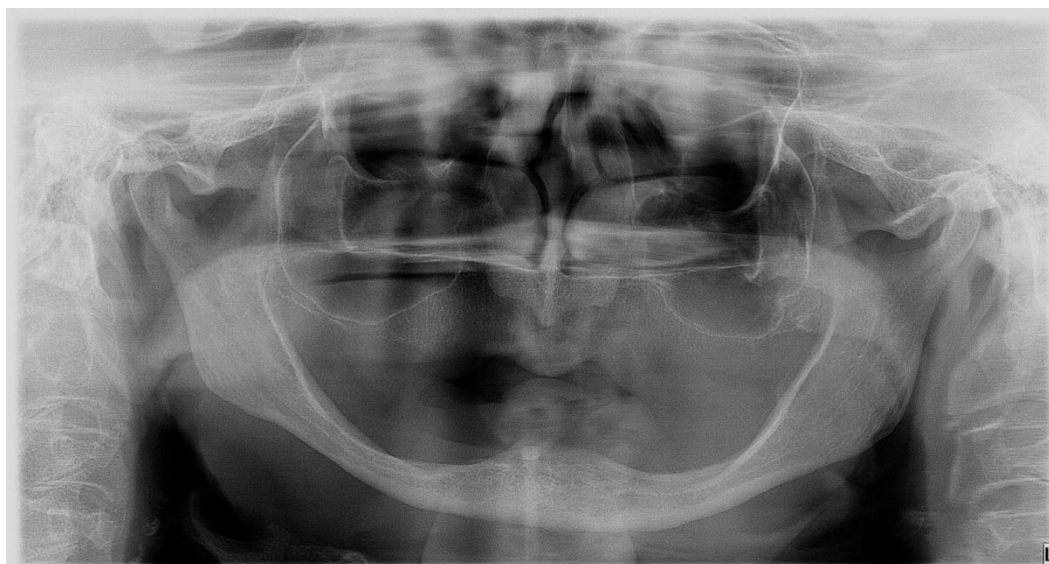
2.3. Promjene alveolarnog grebena

Resorpcija rezidualnog alveolarnog grebena (RRR) kronični je i progresivni ireverzibilni katabolički proces remodeliranja alveolarne kosti nakon ekstrakcije zuba (12). Dugo se vremena resorpcija pripisivala mehaničkim čimbenicima djelovanja mobilne proteze na rezidualni greben. Međutim, resorpcija se događa i kod pacijenata koji nisu protetski zbrinuti. Resorpcija je multifaktorijalan proces ovisan o aktivnosti osteoblasta, osteoklasta i sustavnih biokemijskih čimbenika koji imaju utjecaj na koštane stanice i odgovor kosti na djelovanje sila. Povezana je s nedostatkom funkcijskog podražaja parodonta na kost koji rezultira poremećajem procesa gradnje i razgradnje alveolarne kosti (13,10). Resorptivni procesi i procesi remodelacije rezultiraju gubitkom horizontalne i vertikalne dimenzije alveolarnog grebena. Oblik i funkcija alveolarnog grebena ovise o prisutnosti zuba, pa su promjene oblika i veličine znatno izraženije kod bezubih pacijenata (13). Godinu dana nakon ekstrakcije RRR iznosi 2 – 3 mm u gornjoj čeljusti i 4 – 5 mm u donjoj. Nakon toga, proces se nastavlja smanjenim intenzitetom. U bezuboj donjoj čeljusti godišnje dolazi do 0,1 – 0,2 mm resorpcije, što je četiri puta više nego u gornjoj. Smjer resorpcije različit je u gornjoj i donjoj čeljusti zbog razlika u njihovoj građi, različitih sila kojima su izložene i različitog broja i rasporeda mišića koji se na njih hvataju. Gornja je čeljust više izložena tlačnim silama, a donja vlačnim. Donju čeljust pokreću brojni mišići koji se na nju hvataju. U području hvatišta mišića kost je kompaktne građe i zbog mišićne aktivnosti pod djelovanjem sila vlaka, zbog čega je u tim područjima resorpcija kosti slabija. U gornjoj čeljusti resorpcija ima centripetalan smjer (vestibularno-palatinalno), dok se greben donje čeljusti resorbira centrifugalno tj. od lingvalnoga prema labijalnomu. Rezidualni se greben gornje čeljusti približava medijalnoj liniji, dok se rezidualni greben donje čeljusti odmiče od nje, što dovodi do nesrazmjera u veličini čeljusti (14).

Etiologija resorpcije još uvijek nije do kraja razjašnjena, a smatra se da su čimbenici koji utječu na resorpciju lokalni i sustavni. Lokalni su čimbenici: stanje alveolarnog grebena nakon ekstrakcije zuba (kakvoća, veličina i oblik), trajanje bezubosti tj. atrofije zbog neopterećenja, parafunkcije, upalni procesi, kvaliteta proteze i njeno opterećenje - svi rezultiraju različitim stupnjevima resorpcije.

Sustavni su čimbenici: duboka starost, spol, nizak unos kalcija, poremećaj metabolizma kalcija i fosfata, neravnoteža hormona i osteoporoza (15).

Posljedice RRR su: znatan gubitak širine i visine alveolarnoga grebena, premještanje hvatišta mišića bliže kresti rezidualnog alveolarnog grebena, gubitak VDO, smanjenje visine donje trećine lica i anteriorna rotacija mandibule koja rezultira povećanjem prognatizma. Događaju se i strukturne promjene poput oštih, trnastih i nejednakih rezidualnih grebena, kao i novi superiorniji položaj *foramena mentale* koji je bolan na pritisak mobilnoproteskim radom (Slika 1.) (16).



Slika 1. Resorbirani rezidualni greben sa superiornijim položajem *foramena mentale*.

Ljubaznošću dr. sc. Ines Kovačić, dr. med. dent.

Opsežan je gubitak kosti posljedica nedovoljne retencije i stabilizacije proteza. Gubitak distalnih zuba uzrokuje i neuromuskularnu nestabilnost mandibule, smanjenu žvačnu snagu i gubitak VDO iz čega nastaju opsežne promjene na alveolarnoj kosti. Kada je stupanj resorpcije jako velik, ležište se potpune proteze mijenja. Proteze s lošim ležištem mogu uzrokovati ubranu resorpciju, traumatske ulkuse, stomatitis, kandidijazu, angularni heilitis i hiperplaziju mekog tkiva. Smanjuje se pacijentova mogućnost nošenja potpune proteze, čime je protetska rehabilitacija neuspješna (16, 1).

Atwood govori o tome kako se RRR pojavljuje u dvije dimenzije: horizontalnoj i vertikalnoj.

Podijelio je progresiju RRR na:

1. Preekstrakcijski alveolarni greben
2. Postekstrakcijski alveolarni greben
3. Visok, dobro zaobljeni alveolarni greben
4. Greben oblika noža

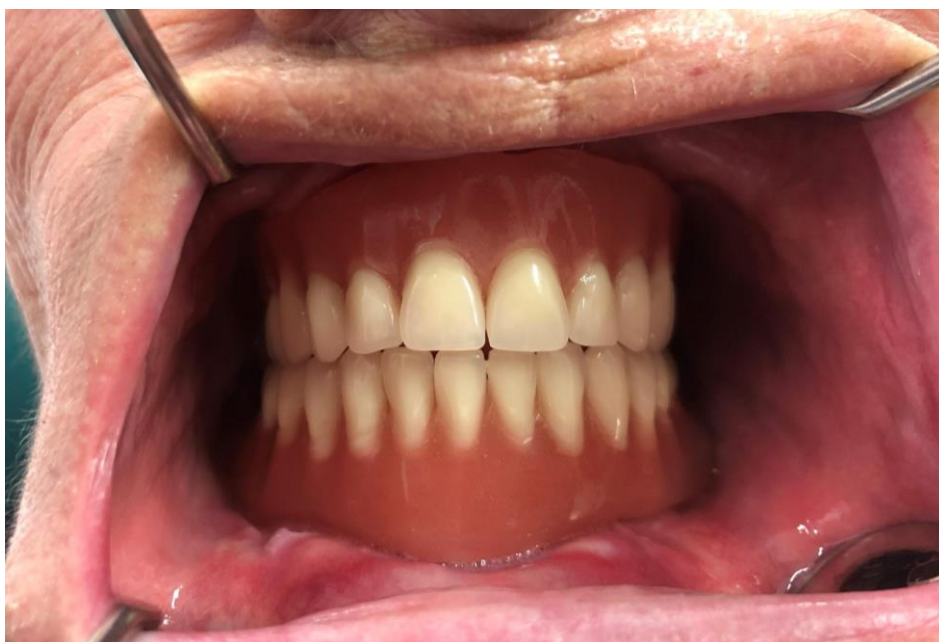5. Nizak, dobro zaobljen alveolarni greben

6. Negativan greben

Idealni je greben za ležište potpune proteze visoki nepodminirani greben s ravnom krestom. Njime se omogućuje maksimalna stabilnost i retencija potpune proteze. Niski grebeni imaju smanjenu sposobnost prilagodbe na horizontalne sile i dovode do smanjene stabilnosti. Greben oblika noža nije prikladan jer se ne može prilagoditi okluzalnim silama i vrlo brzo postane bolan (17).

2.4. Potpune proteze

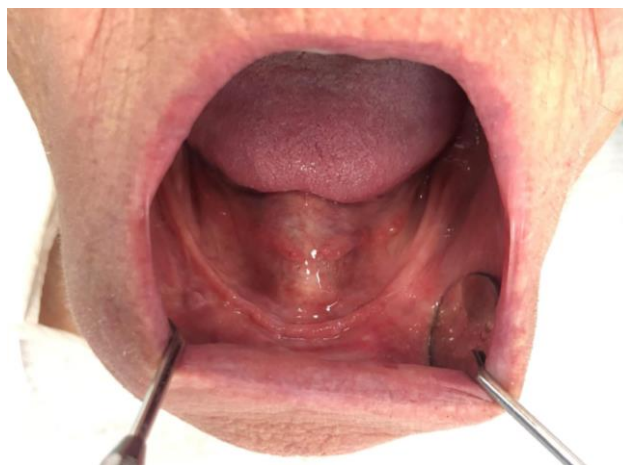Terapija je potpunim protezama retiniranim implantatima postala uobičajena zbog većeg terapijskog značaja od konvencionalnih potpunih proteza. Međutim, pacijenti si katkada ne mogu priuštiti implantoprotetsku terapiju pa je upotreba potpunih proteza još uvijek zlatni standard u terapiji potpune bezubosti. Potpuna proteza je mobilni protetski nadomjestak koji nadomješta zube i dijelove resorbiranog alveolarnog grebena i rehabilitira izgubljene funkcije stomatognatnoga sustava (18). Treba biti biokompatibilna i estetski zadovoljavajuća, točno prilijegati na sluznicu rezidualnog grebena i biti usklađena s okolnim žvačnim i mimičnim mišićima kako bi imala dobru retenciju i stabilizaciju i odgovarajući prijenos žvačnog tlaka. Za izradu se proteza najčešće koriste akrilni plastični materijali. Svaka bi potpuna proteza pacijentu trebala omogućiti dostatnu prehranu i pravilan govor, zadovoljiti estetiku i funkciju, očuvati meka tkiva, maksimalno usporiti resorpciju alveolarnog grebena i omogućiti normalnu funkciju svih dijelova stomatognatnog sustava (Slika 2.) (19).



Slika 2. Gornja i donja potpuna proteza. Ljubaznošću dr. sc. Ines Kovačić, dr. med. dent.

Uspješnost terapije potpunim protezama ovisi o prognostičkim čimbenicima kao što su: dob pacijenta, zdravstveno stanje, prethodno stomatološko iskustvo, motivacija, stanje rezidualnog alveolarnog grebena, način izrade, kvaliteta i estetika materijala i njegove promjene tijekom vremena (20).

Ležište baze gornje potpune proteze čini alveolarni greben, tvrdo nepce, *tuber maxillae* i *crista zygomaticomaxillaris*. Distalno od *criste zygomaticomaxillaris* je paratubarni prostor važan za retenciju. Linija vibracije bitna je za određivanje faringealnog ventila koji ima važnu ulogu pri postizanju retencije gornje proteze. Ležište donje proteze čine alveolarni i milohioidni grebeni, *linea obliqua externa*, *trigonum retromolare* i *fovea retromylohyoidea*. Milohioidni greben kod ekstremno resorbiranih grebena često je oštar i bolan na palpaciju, a smještaj mu ovisi o količini resorpcije. Između *linee oblique externe* i početnog dijela kosine bezubog grebena proteže se *planum mandibulae* (bukalni žlijeb) sa slojem kompaktne kosti koji dobro podnosi opterećenje (18). Pri ekstremnoj resorpciji donje čeljusti, rezidualni alveolarni greben je u razini tkiva dna usta što onemogućava smještaj lingvalnih krila proteze. U tim slučajevima protezna se baza povećava do morfoloških i funkcijskih granica bukalnog žlijeba. Najznačajniji je čimbenik retencije u donjoj čeljusti ipak dinamičan odnos prema okolnim mišićima i gravitacija (što teža proteza). Ventilni je učinak sekundaran. Preko baze proteze i sluznice usta koja preuzima opterećenje parodonta, opterećenje se prenosi na kost i uzrokuje daljnju resorpciju (21). Prosječni pritisak na jedinicu prostora u mandibuli dva puta je veći nego u maksili zbog manje površine ležišta i dovodi do ubrzane RRR. Hvatišta mišića dna usne šupljine na lingvalnoj strani rezidualnog grebena ograničavaju resorpciju fronte, a u stražnjem je području izražena resorpcija lingvalnih stijenki zbog oralnih nagiba zuba u donjoj potpunoj protezi. Retromolarni trokut sporo se resorbira. Maksimalno je opterećenje sluznice 2 – 3 kg/cm². Pri preopterećenju dolazi do upalnog odgovora koštanog tkiva i ubrzane resorpcije. Bezuba je mandibula kod mnogo pacijenata gotovo ravna zbog resorpcije cijelog alveolarnog grebena pri čemu ostaje isključivo *corpus mandibulae*, kortikalni sloj kosti (Slika 3) (22).



Slika 3. Ekstremno resorbirani alveolarni greben u donjoj čeljusti. Zahvalnošću dr. sc. Ines Kovačić, dr. med. dent.

Spongiozna kost izrazito je podložna resorpciji i predstavlja problem pri izradi gornje potpune proteze u fronti. Na resorpciju je otporna *papilla incisiva*. U distalnom području su stabilni kortikalni *tuber maxillae* i *processus zygomaticus*. Retromolarni trokut sporo se resorbira.

Pacijenti s potpunim protezama imaju snagu zagriža od 1/5 do 1/4 snage zagriža ozubljenog pacijenta i potrebno im je sedam puta više vremena za žvakanje (23). Gornja protezna baza treba biti otporna na sile vlaka i izvrtnja, a donja baza treba barem mirno ležati na donjem ležištu tijekom žvakanja, gutanja i govora.

Retencija proteze otpor je proteze vertikalnim silama koje ju nastoje destabilizirati u smjeru suprotnom od smjera insercije. Zasniva se na fizikalnom međudjelovanju protezne baze, sline i proteznog ležišta i okolnih mišića. Najvažniji su čimbenici retencije: adhezija, kohezija, gravitacija, tijesni dodir unutrašnje površine proteze s mekim tkivima, rubni ventil i neuromuskularna kontrola. Stabilizacija je otpor proteze horizontalnim, rotacijskim i kosim silama koje nastoje pomjeriti bazu lateralno ili anteroposteriorno (24). Loše retinirane i stabilizirane proteze ubrzavaju RRR. Gubitkom se parodontne membrane sve opterećenje prenosi izravno na kost i sluznicu, čime vlačne sile postaju tlačne sile. Tlačne sile dovode do pregradnje kosti i ubrzane RRR. Brzina resorpcije postupno se smanjuje, no resorpcija alveolarne kosti u bezuboj čeljusti je unatoč optimalnoj izradi proteza stalan i ireverzibilan proces. Veća baza potpune proteze omogućuje bolju retenciju i raspodjelu opterećenja. Manje opterećenje štiti meka tkiva od oštećenja, čime se resorpcija koštanog tkiva usporava.

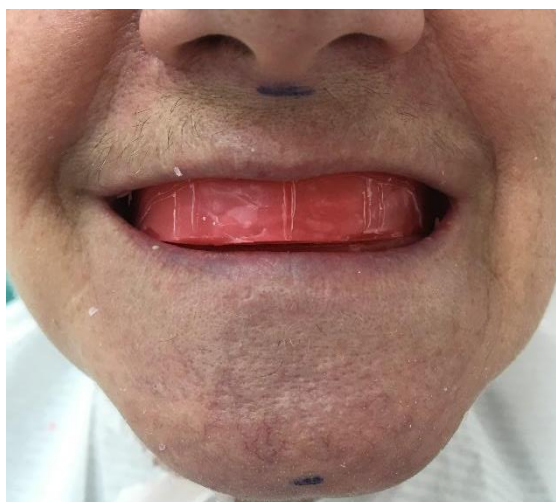2.5. Određivanje vertikalne dimenzije okluzije

Određivanje ispravne vertikalne dimenzije okluzije (VDO) iznimno je važno za rehabilitaciju pacijenta s ekstremnom resorpcijom alveolarnih grebena i zadovoljstvo obavljenom terapijom. VDO je odnos gornjih i donjih zubi u položaju maksimalne interkuspidacije određen njihovim kontaktnim točkama. Čimbenici koji određuju VDO su: rast ramusa mandibule, gonijalni kut mandibule i erupcija zubi. Resorpcijom alveolarnih grebena tijekom dugog perioda nenošenja proteze i resorpcijom uzrokovanom prevelikim opterećenjem potpunom protezom dolazi do sniženja VDO, poteškoća pri žvakanju i hranjenju, bolova u žvačnim mišićima i poremećaja TMZ-a (18). U bezubih je pacijenata VDO izgubljena i potrebno ju je rekonstruirati adekvatnim protetskim ili implantoprotetskim radom. Metode određivanja VDO se temelje na starim fotografijama, predekstrakcijskim zabilješkama, fonaciji, gutanju, upotrebi starih proteza, kefalometrijskoj analizi, položaju fiziološkog mirovanja, facijalnim odnosima i maksimalnoj interkuspidaciji. Većina tih metoda zahtijeva i znatne kliničke sposobnosti i iskustvo (16). Uspostavljanje pravilnih međučeljskih odnosa smanjuje opterećenje ležišta potpune proteze i omogućuje njen stabilan dosjed. Zbog nedostatka zuba, a potom i okluzije, jedini je ponovljivi fiziološki položaj čeljusti kod bezubih pacijenata centrična relacija. Centrična relacija referentni je zglobni položaj iz kojega kondili rotiraju oko šarnirske osi pri početnome dijelu kretanje otvaranja i završne kretanje zatvaranja usta. Šarnirska os je zamišljena os koja prolazi lijevim i desnim kondilom. Pri pomicanju se mandibule pomiče i šarnirska os. Postoji samo jedna retrudirana (terminalna) šarnirska os, a to je os koja prolazi kondilima kada su oni u položaju centrične relacije odnosno u superiorno - anteriornome položaju u zglobnoj jamici (20).

Za određivanje vertikalne dimenzije centrične relacije prvo se mora odrediti vertikalna dimenzija fiziološkog mirovanja. Fiziološko mirovanje je položaj donje čeljusti u kojemu su mišići otvarači i zatvarači u izotoničkoj kontrakciji, a kondili u neutralnome položaju u zglobnoj jamici. Glava pacijenta mora biti u uspravnome položaju, ne smije biti naslonjena, a pogled treba biti usmjeren prema naprijed. Visina je donje trećine lica u položaju fiziološkoga mirovanja za 3 – 4 mm veća nego u položaju okluzije. Taj se razmak naziva slobodnim interokluzijskim prostorom (leeway space). U klasi I (normookluzija) iznosi 2 – 4 mm, u klasi II/1 (maksilarni prognatizam) 8 mm i više, a u klasi III (mandibularni prognatizam) iznosi 1 mm (25).

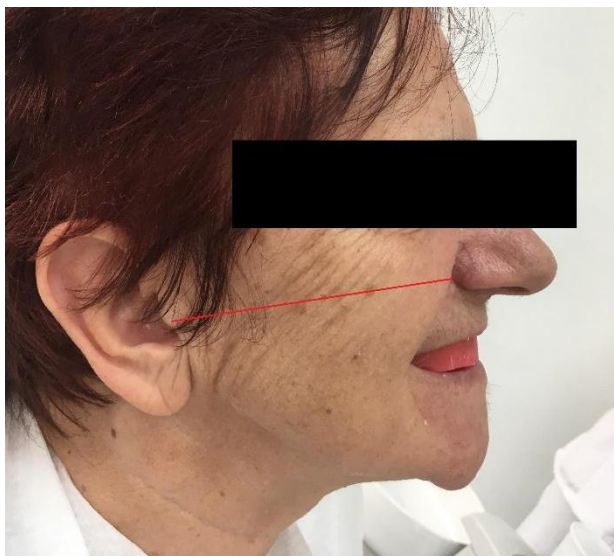Postoji nekoliko metoda određivanja vertikalne dimenzije. Koriste se samostalno ili se kombiniraju u cilju što preciznijeg određivanja VDO.

Niswongerova metoda određivanja VDO se veoma često koristi u kliničkoj praksi. VDO se određuje pomoću fiziološkog mirovanja koje se određuje mjerenjem udaljenosti između označenih točaka na gornjoj i donjoj čeljusti dok pacijent pri izgovoru sloga „mi“ polako zatvara usta do blagog dodira usana. Te točke su najčešće Sn (*subnasale* – spojnica septuma nosa i filtra gornje usne) i Gn (*gnathion* – najniža točka simfize brade) (Slika 4.). Kako bi se izmjerila VDO, oduzima se veličina slobodnog interokluzijskog prostora od vertikalne dimenzije fiziološkog mirovanja (25).



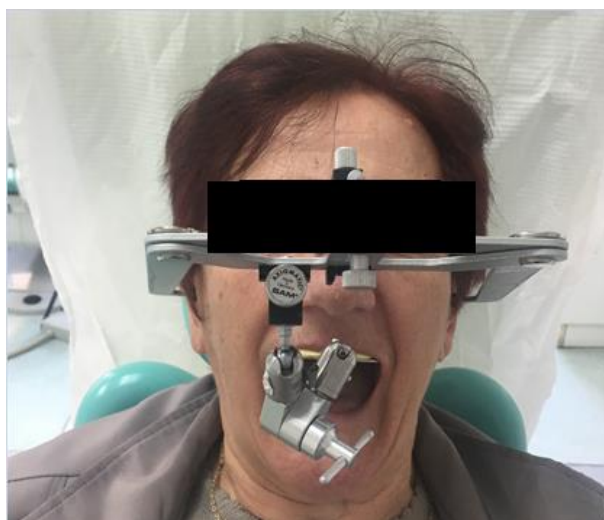Slika 4. Referentne točke Sn i Gn za određivanje vertikalne dimenzije okluzije. Ljubaznošću dr. sc. Ines Kovačić, dr. med. dent.

Ako se VDO rehabilitira potpunim protezama, koristimo se zagriznim šablonama. Gornja se zagrizna šablona paralelizira s bipupilarnom linijom i Camperovom ravninom (Slika 5.). Bipupilarna linija je zamišljena crta koja spaja zjenice lijevoga i desnoga oka dok pacijent glavu drži uspravno i gleda ravno prema naprijed. Camperova ravnina je određena donjom granicom nosnih krila i gornjom granicom tragusu oba uha (18).



Slika 5. Camperova ravnina. Ljubaznošću dr. sc. Ines Kovačić, dr. med. dent.

Pri fiziološkom mirovanju kod žena 1 – 2 mm gornje zagrizne šablone treba biti vidljivo ispod ruba gornje usne, dok se kod muškaraca gornja zagrizna šablona nalazi u razini gornje usne (26). Visina donje šablone treba biti u visini ekvatora jezika, kuta usana i prijelaza sluznice na vermilion donje usne. Gornja i donja šablona trebaju biti paralelne pri dodiru. Pacijentu se kaže da izgovara brojeve od jedan do deset te se u slučaju nedovoljnog slobodnog interokluzijskog prostora korigira donji voštani bedem. Označava se središnja linija lica i linija osmijeha koju čini donji rub gornje usne pri neforsiranom osmijehu. Zatim se obraznim lukom za brzu montažu (Slika 6.) registrira odnos buduće protetske plohe na gornjoj zagriznoj šabloni prema centru rotacije kondila što omogućuje prijenos gornjeg modela u artikulator (Slika 7.). Obrazni luk određuje položaj gornje čeljusti prema transverzalnoj šarnirskoj osi i referentnoj razini glave (20, 25).



Slika 6. Upotreba obraznog luka. Ljubaznošću dr. sc. Ines Kovačić, dr. med. dent.



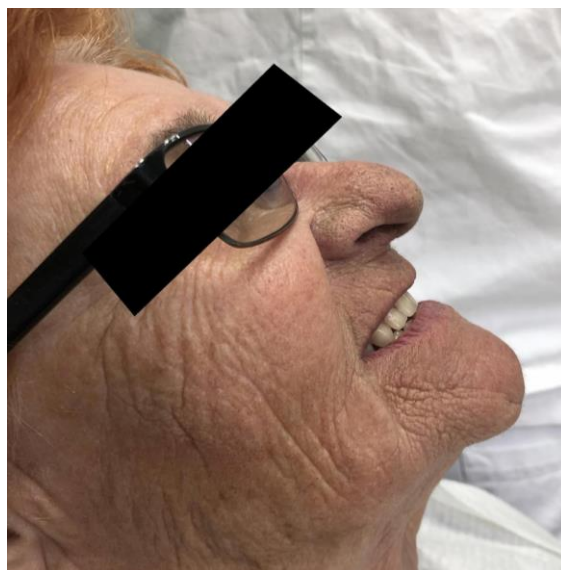Slika 7. Prijenos gornjeg modela u artikulator. Ljubaznošću dr. sc. Ines Kovačić, dr. med. dent.

Zatim se zagrizne šablone spajaju pastom na bazi cink-oksida eugenola, a donji se model prenosi u donji dio artikulatora (22). Prije spajanja, zagrizne šablone se pripremaju. Na gornjoj i donjoj šablona se naprave urezi u obliku slova V u području premolara i molara te se između njih makne vosak debljine 2 mm. Fiksacijska se pasta cink-oksida eugenola nanosi na područje premolara i molara donje baze u debljini 6 – 8 mm jer je svaki V izrez dubok 2 mm, a slobodni interokluzijski prostor 2 – 4 mm. Pacijent se vodi u položaj centrične relacije, a šablone se u tom položaju prenose u artikulator prilagođen na srednje vrijednosti (incizalni kolčić 0, kut nagiba kondilne staze 25°, Bennetov kut 15°) (slika 8.) (20, 27).



Slika 8. Prijenos zagriznih šablona u artikulator srednjih vrijednosti. Ljubaznošću dr. sc. Ines Kovačić, dr. med. dent.

Dentalni tehničar na temelju dobivenih informacija izrađuje protetski rad i šalje ga natrag stomatologu koji kontrolira visinu VDO i uklanja prerane kontakte (slika 9) (27).



Slika 9. Proba postave zuba. Ljubaznošću dr. sc. Ines Kovačić, dr. med. dent.

Willisova se metoda temelji na udaljenosti zjenice oka od usana koja bi trebala biti jednaka udaljenosti Sn – Gn kada je donja čeljust u položaju fiziološkoga mirovanja. Od izmjerene se udaljenosti zjenica – usne oduzme iznos slobodnog interokluzijskog prostora (*leeway space-a*). Dobivena bi vrijednost trebala biti jednaka udaljenosti između točke *subnasale* i *gnathion* kada su zagrizne šablone spojene (20, 27).

Koncept jednakih trećina metoda je koja se koristi za određivanje fiziološkoga mirovanja, a ako se koristi za određivanje VDO, onda se od iznosa donje trećine lica oduzme iznos slobodnog interokluzijskog prostora (18).

Silvermanov najuži govorni prostor metoda je kojom se VDO određuje pomoću najužega govornog prostora. Najuži govorni prostor razmak je između gornjih i donjih zuba pri izgovaranju određenih suglasnika. Pacijent maksimalno zagriže. Na donjim se sjekutićima ucrtava linija incizalnih bridova gornjih sjekutića, nakon čega pacijent izgovara riječi sa što više suglasnika „s“. Tijekom izgovora glasa „s“ ponovno se ucrtava linija na donjim sjekutićima do koje dolaze incizalni bridovi maksilarnih sjekutića. Udaljenost je između te dvije linije najuži govorni prostor i iznosi 2 mm. Pri upotrebi se ove metode za rekonstrukciju vertikalne dimenzije zagrizne šablone oblikuju tako da prostor između njih mora biti veličine minimalno 2 mm (18, 20, 27).

Boosova se metoda temelji na maksimalnoj snazi zagriža. Dinamometar se pričvrsti na mandibularnu šablonu, a metalna pločica na svod maksilarne šablone. Pacijent zatvara usta, i kada dinamometar obilježi maksimalnu zagriznu snagu, zaključava se sustav i šablone cementiraju u tom položaju u artikulator (17).

Lytleova se metoda oslanja na pacijentovu neuromuskularnu percepciju. Na gornjoj se šablona nalazi metalna pločica s vijkom, a na donjoj samo pločica. Vijak se namjesti tako da VDO bude previsoka, a odvijanjem vijka se smanjuje visina dok pacijent ne bude zadovoljan. Koristi se kod pacijenata s neuromuskulatornim poremećajima (18).

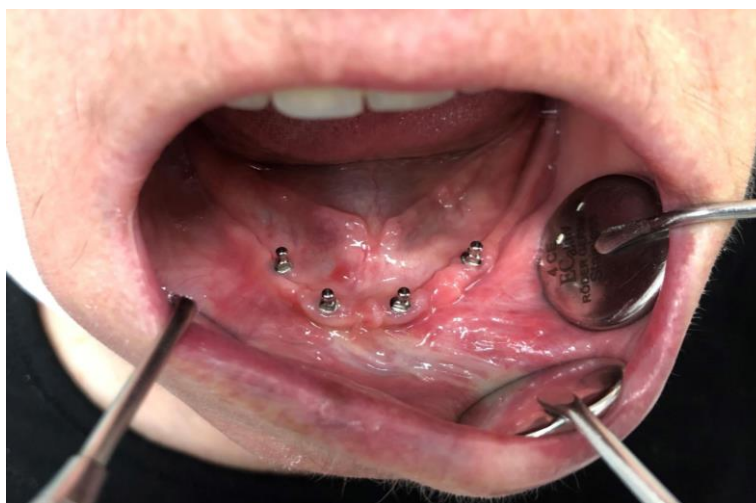Elektromiografija (TENS – Transcutaneous Electrical Neural Stimulation) metoda je u kojoj se stimuliranjem elektrode postavljene na uzlazni krak donje čeljusti izaziva kontrakcija žvačnih mišića. Aktivnost se *m. massetera*, *m. temporalisa* i *m. digastricus* zapisuje elektromiografski, a uređaj procjenjuje položaj donje u odnosu na gornju čeljust. Nakon toga se žvačni mišići opuste i bilježi se položaj fiziološkoga mirovanja (11).

2.6. Proteze retinirane mini implantatima

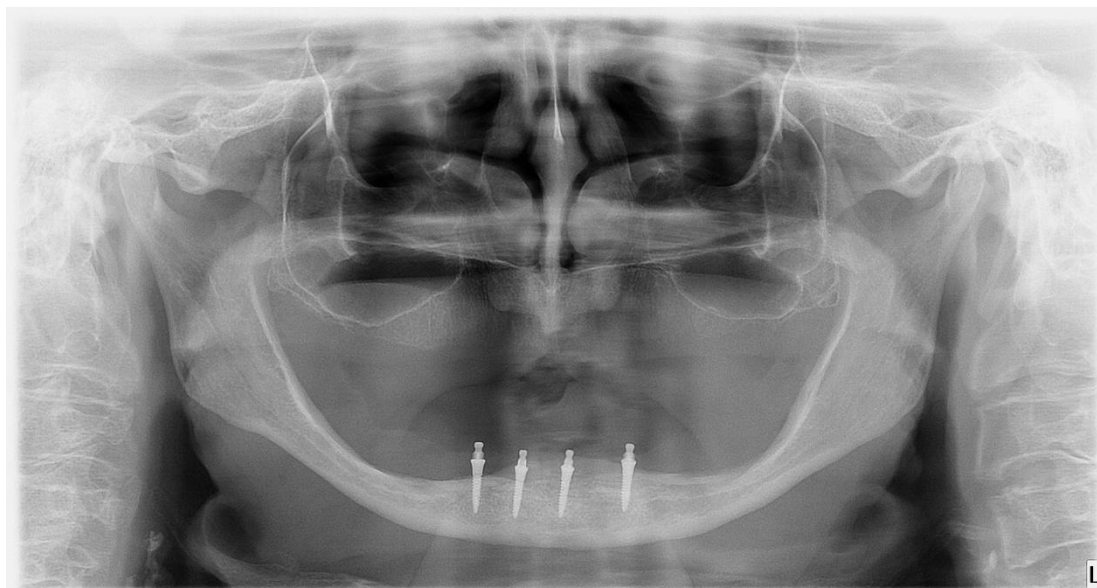
U slučajevima nepovoljne morfologije čeljusti i resorpcije alveolarnog grebena koja ne dopušta upotrebu konvencionalnih implantata, indicirano je korištenje implantata malog promjera, tj. mini implantata (MDI) (28). MDI su jednokomadni implantati i od konvencionalnih se razlikuju u promjeru. MDI je titanski vijak s glavom u obliku kugle za stabilizaciju potpune proteze ili glavom u obliku kocke za fiksne protetske radove umjesto klasičnoga abutmenta. Osim toga, nakon ugradnje nalaze se iznad razine sluznice, dok su konvencionalni smješteni ispod (29).

MDI se najviše koriste u bezuboj maksili i mandibuli s ekstremnom RRR ili pri pneumatizaciji maksilarnoga sinusa kada je širina alveolarnoga grebena dovoljna za njihovu ugradnju. Zbog reducirane duljine i manjeg promjera manji je rizik od oštećenja donjeg alveolarnog živca ili maksilarnoga sinusa od konvencionalnih implantata.

MDI imaju manji promjer (<3 mm) u odnosu na konvencionalne implantate (>3 mm) koji omogućuje njihovo postavljanje u područja uskih grebena, a njihova upotreba za retenciju pokrovnih proteza ne zahtijeva opsežne kirurške metode (20). Osim toga, jednostavniji su za ugradnju, smanjuju rizik od postoperativnih komplikacija, u slučaju neuspjeha lakše uklanjaju (30). Četiri MDI s minimalnom dužinom 10 mm, postavljena u interforaminalnoj regiji preporučena su terapija za rehabilitaciju uskoga mandibularnog grebena u bezubih pacijenata, prema ITI Konsenzusu iz 2014. godine (22) (Slika 10. i 11.).



Slika 10. Pacijent s ugrađena četiri MDI. Ljubaznošću dr. sc. Ines Kovačić, dr. med. dent.



Slika 11. Ortopantomogram bezubog pacijenta s ugrađenim četiri MDI. Ljubaznošću dr. sc. Ines Kovačić, dr. med. dent.

Uski implantati su konsenzusom iz 2018. godine podijeljeni u tri skupine (31):

- 1. skupina: < 2,5 mm (MDI)
- 2. skupina: 2,50 do < 3,3 mm
- 3. skupina: 3,30 do 3,50 mm

Trenutno su na tržištu dvije vrste MDI: privremeni MDI koji služe kao sidrišta u ortodonciji ili nosači za privremene protetske radove (imaju glatku površinu) i trajni MDI čija je površina pjeskarena i jetkana kiselinom što im omogućuje lakšu oseintegraciju (21). Prednosti trajnih MDI su: znatno niža cijena i manja trauma mekih tkiva i kosti. Pri ugradnji MDI neophodno je stalno obilno hlađenje kosti fiziološkom otopinom. Pilot svrdlom se preparira 1/3 ili 1/2 dužine, a ugrađuju se tehnikom samouvijanja do pune dužine. U situacijama dobre primarne stabilnosti moguće ih je odmah opteretiti (22).

MDI su se počeli koristiti relativno nedavno, pa je broj longitudinalnih studija o njima ograničen. Mnogim se istraživanjima dokazalo da su implantatima poduprte proteze učinkovita terapija za rehabilitaciju potpuno bezubih grebena, s postotkom uspješnosti 94% – 100% (29). MDI imaju postotak preživljenja 80% –100% nakon tri godine (28).

Morneburg i Proschel u rezultatima svoje šestogodišnje studije navode uspješnost od 95,5%, dok je u LaBarreovoj studiji u istome periodu uspješnost bila 92,6%. MDI indicirani su za retenciju pokrovne proteze kada ugradnja standardnih implantata nije moguća kod pacijenata koji su nezadovoljni konvencionalnim potpunim protezama. U atrofičnoj je donjoj čeljusti nedovoljna buko-lingvalna širina rezidualnog grebena najčešća indikacija za MDI (32).

Nedostatci su MDI njihovo moguće puknuće i potencijalne biološke komplikacije poput perimukozitisa, periimplantitisa i u konačnici – gubitka kosti i samih MDI. Primarna je stabilnost MDI loša kod uskog korteksa (<5 mm) i male gustoće alveolarne kosti. Istraživanja pokazuju da su MDI povezani s većim rizikom zamora i puknuća materijala (31, 32).

2.7. Pogreške pri određivanju vertikalne dimenzije i međučeljsnih odnosa

Kod ekstremne resorpcije alveolarnih grebena, pri određivanju VDO česte su greške koje rezultiraju neadekvatnim protetskim radom i neuspješnom protetskom rehabilitacijom. Moguće pogreške su ili preniska ili previsoka VDO (18).

Kod preniske VDO smanjena je aktivnost žvačnih mišića i oslabljena funkcija žvakanja. Dolazi do upadanja jezika i sluznice obraza u grizne plohe pa se kliničkim pregledom može vidjeti ugriz u sluznicu obraza. Pacijent izgleda starije zbog izraženih nazolabijalnih brazdi, uvučene gornje usne i jako naglašena prominencija brade (17, 20).

Kod previsoke VDO dolazi do preuranjenih kontakta pri govoru i sudaranja zubi. Pacijent ima problema s normalnim izgovaranjem riječi. Izgubljen je slobodni interokluzijski prostor i dolazi do zamora žvačnih mišića i bolova. Lice pacijenta je izduženo, a usne su djelomično otvorene. Zbog zamora žvačnih mišića dolazi do bolova, glavobolja i temporomandibularnih poremećaja.

Kod ekstremno resorbiranih alveolarnih grebena često se pri određivanju VDO dogodi da pacijent zagriže u protruziji, a terapeut taj položaj krivo procijeni kao centričnu relaciju. U kretnji donje čeljusti prema naprijed, tj. protruziji, TMZ se spušta prema dolje i naprijed po stražnjem zidu zglobne kvržice i nastaje separacija između zagriznih šablona koju zglob kompenzira rotacijom u smjeru suprotnom od kazaljke na satu. Kao posljedica kompenzacije šablone se naprijed dodiruju, a straga nastaje međuprostor klinastog oblika. Ovaj kompenzatorni mehanizam se naziva "Christensenov fenomen". Ako prilikom određivanja VDO zamijenimo položaj protruzije s položajem centrične relacije, voskom ćemo ispuniti taj prostor na zagriznim šablonama. Pri izradi potpune proteze s previdom Christensenovog fenomena, u zagrizu će prvo u kontaktu biti stražnji zubi, a prednji zubi neće biti u kontaktu uopće i bit će vidljiv otvoreni zagriz. Ubrušavanjem preranih kontakta ćemo vjerojatno uništiti morfologiju kvržica na stražnjim zubima, a zbog vraćanja kondila straga, među prednjim zubima će nastati velika horizontalna stepenica (33).

Kod ekstremno resorbiranih alveolarnih grebena zagrizna šablona nema dobru stabilnost i vrlo lako se pomakne s ležišta, pa je incidencija Christensenovog fenomena veća. Ukoliko su MDI implantirani prije izrade potpune proteze, u zagriznu šablonu se ugrade retencijske matrice koje šablone daju stabilnost pri određivanju međučeljsnih odnosa (32).

3. RASPRAVA

Potpuni gubitak zubi dovodi do ekstremne resorpcije alveolarnih grebena, gubitka VDO i posljedičnih patoloških stanja. Navedene promjene narušavaju pacijentovo opće zdravlje i uzrokuju psihosocijalnu dekompenzaciju (3). Konvencionalno terapijsko rješenje kod potpuno bezubih pacijenata je potpuna proteza (1). Tim mobilno-protetskim nadomjeskom vraćaju se funkcije stomatognatnoga sustava neophodne za život i ispunjavanje pacijentovih potreba. Ipak, istraživanje o utjecaju totalnih proteza pokazalo je da utječu samo na povećanje kvalitete života, a žvačnu funkciju uopće ne nadoknađuju. Opsežno resorbirano koštano tkivo ne odgovara adekvatno na zahtjeve klasične potpune proteze zbog nedovoljne retencije i stabilizacije. Donje potpune proteze kod pacijenata s ekstremnom resorpcijom alveolarnih grebena često su neuspješne usprkos izradi ekstenzijskih (mukodinamičkih) proteza za čije ležište služi i pomična sluznica (7).

Izgubljena VDO kao posljedica ekstremne resorpcije alveolarnih grebena dovodi do izgubljene funkcije stomatognatnog sustava, bolova u žvačnim mišićima, glavobolja i poremećaja TMZ-a. Određivanje nove VDO ključan je korak za uspjeh terapije (27). Pogrešno određeni međučeljsni odnosi i povišenje ili sniženje VDO mogu ne samo dovesti do loše izrađenog protetskog nadomjeska, nego i do ozbiljnih zdravstvenih problema kod pacijenta (18). Postupak određivanja VDO kod resorbiranih alveolarnih grebena je kompliciran i zahtjevan. U kliničkoj praksi se koristi nekoliko metoda, od kojih svaka ima prednosti i mane. Metode koje se koriste su: Niswongerova metoda, Willisova metoda, Koncept jednakih trećina, Silvermanov najuži govorni prostor i druge (20). Problem tih metoda jest u tome da nisu objektivne, jer ovisе o anatomskim karakteristikama pacijenta, njegovoj suradnji i znanju i iskustvu stomatologa. Nijedna nije znanstveno preciznija od ostalih. Kao referentne vrijednosti koristimo dva položaja vertikalne dimenzije koja su moguća kod bezubih pacijenata, a to su položaj centrične relacije i visina fiziološkog mirovanja (21). Prostor između visine okluzije i visine fiziološkog mirovanja je interokluzijski prostor koji osigurava adekvatnu funkciju protetskog nadomjeska. Pogreške u određivanju centrične relacije nisu rijetke kod ekstremne resorpcije, pa su znanje i iskustvo terapeuta jako bitan parametar. Određivanje VDO nije jednostavno i nema jedinstvenog stava i uputa koje možemo koristiti kod svakog pacijenta. VDO treba prilagoditi svakom pojedincu, ovisno o količini resorpcije alveolarnog grebena, prisustvu labave sluznice u području ležišta proteze, neuromuskularnoj aktivnosti žvačnih mišića, psihičkom stanju i estetici.

Ako se VDO i odredi savršeno, uspjeh terapije je upitan. Resorpcija alveolarnog grebena je ireverzibilni progresivni proces koji se dešava cijeli život i pitanje je vremena kada će doći do ponovnog smanjenja VDO. Donje su potpune proteze pri ekstremnoj resorpciji donje čeljusti često neuspješne, a za proteze retinirane implantatima ne postoji dovoljno koštanog tkiva. Tada se ugrađuju MDI. Prema ITI konsenzusu se za bolju retenciju i stabilnost donjih potpunih proteza pri potpunoj bezubosti i resorpciji donjeg alveolarnog grebena koriste četiri MDI u intraforaminalnoj regiji (28). Iako istraživanja pokazuju veliku uspješnost MDI, još je uvijek nedovoljno longitudinalnih studija o njihovoj dugoročnoj uspješnosti (32). Istraživanja su pokazala da implantati smanjene širine imaju povećan rizik od frakture zbog naprezanja kosti što ograničava njihovu vrijednost. Međutim, zbog financijske dostupnosti, jednostavne ugradnje, minimalno invazivnih kirurških zahvata te velike uspješnosti oseointegracije, MDI se sve više upotrebljavaju ne samo pri ekstremnoj resorpciji alveolarnih grebena nego i u konvencionalnih proteza za poboljšanje retencije i stabilizacije (17).

4. ZAKLJUČAK

Unatoč napretku moderne stomatologije, zbog povećane kvalitete života i porasta populacije starije životne dobi, potpuna bezubost i dalje predstavlja problem oralnog zdravlja u svijetu. Bolju kvalitetu života i rehabilitaciju funkcije usne šupljine pacijenta omogućujemo izradom mobilnih protetskih i implantoprotetskih nadomjestaka. Posljedica dugotrajne bezubosti, ali i neadekvatnih potpunih proteza je ekstremna resorpcija alveolarnih grebena koja dovodi do gubitka vertikalne dimenzije okluzije (VDO) i nedovoljne retencije i stabilizacije potpunih proteza. Određivanje vertikalne dimenzije okluzije ključan je korak pri izradi protetskog nadomjestka jer rezultira njegovom odgovarajućom funkcijom, ali i zadovoljstvom pacijenta protetskim radom. Zbog anatomske-morfološke karakteristike resorbiranog alveolarnog grebena i promjena u temporomandibularnom zglobu određivanje vertikalne dimenzije okluzije je jedan od najvećih izazova stomatološke protetike i zahtijeva puno pozornosti i iskustva.

5. LITERATURA

1. Cooper LF. The current and future treatment of edentulism. *J Prosthodont* [Internet]. 2009 Feb [cited 2021 Apr 13];18(2):[about 7 p.] Available from: <https://onlinelibrary.wiley.com/doi/abs/10.1111/j.1532-849X.2009.00441.x>
2. Zhang L, Lyu C, Shang Z, Niu A, Liang X. Quality of Life of Implant-Supported Overdenture and Conventional Complete Denture in Restoring the Edentulous Mandible: A Systematic Review. *Implant Dent* [Internet] 2017 Dec [cited 2021 Apr 13];26(6):[about 6 p]
3. Petersen, PE, Yamamoto T. Improving the oral health of older people: the approach of the WHO Global Oral Health Programme. *Community Dent Oral Epidemiol* [Internet] 2005 [cited 2021 Apr 14];33(2):[about 12 p.]
4. Anas El-Wegoud M, Fayyad A, Kaddah A, Nabhan A. Bar versus ball attachments for implant-supported overdentures in complete edentulism: A systematic review. *Clin Implant Dent Relat Res* [Internet]. 2018 Apr [cited 2021 Apr 15];20(2):[about 7 p.]
5. Lee DJ, Saponaro PC. Management of Edentulous Patients. *Dent Clin North Am* [internet]. 2019 Apr [cited 2021 Apr 17];63(2):[about 12p].
6. Brezac I. Mogućnosti rehabilitacije bezubih pacijenata protetskim radovima s bazalnim Implantatima [Diplomski rad]. Zagreb: Sveučilište u Zagrebu, Stomatološki fakultet; 2017 [pristupljeno 10.05.2021.] Dostupno na: <https://urn.nsk.hr/urn:nbn:hr:127:919920>
7. Knezović-Zlatarić D, Čelebić A, Lazić B. Resorptivne promjene koštanih struktura gornje i donje čeljusti u pacijenata nositelja mobilno-protetskih nadomjestaka. *Acta Stomat. Croat.* 2002;36(2):253-59.
8. Monje A, Chan HL, Galindo-Moreno P, Elnayef B, Suarez-Lopez del Amo F, Wang F, Wang HL. Alveolar Bone Architecture: A Systematic Review and Meta-Analysis. *J Periodontol* [internet]. 2015 Nov [cited 2021 May 1];86(11):[about 17p]. Available from: <https://aap.onlinelibrary.wiley.com/doi/abs/10.1902/jop.2015.150263>
9. Jiang N, Guo W, Chen M, Zheng Y, Zhou J, Kim SG, Embree MC, Songhee Song K, Marao HF, Mao JJ. Periodontal Ligament and Alveolar Bone in Health and Adaptation: Tooth Movement. *Front Oral Biol* [Internet]. 2016 [cited 2021 May 3];18:[about 7p].
10. Baloul SS. Osteoclastogenesis and Osteogenesis during Tooth Movement. *Front Oral Biol* [Internet]. 2016 [cited 2021. May 4];18:[about 4p]. Available from: <https://www.karger.com/Article/Abstract/351901>

11. Mescher, A. L., Mescher, A. L., & Junqueira, L. C. U. (2016). *Junqueira's basic histology: Text and atlas (Fourteenth edition.)*. New York: McGraw-Hill Education. 2013. 517 p.
12. Bešlić A, Komar K, Viskiće J, Mehulić K. Rekonstrukcija visine međučeljusnih odnosa u fiksnoj protetici. Sonda [Internet]. 2013 rujan [cited 2021 May 10]; Available from: <http://sonda.sfzg.hr/wp-content/uploads/2015/04/Be%C5%A1li%C4%87-A.-et-al.-%E2%80%93-Rekonstrukcija-visine-me%C4%91u%C4%8Deljusnih-odnosa-u-fiksnojprotetici.pdf>
13. Alsaggaf A, Fenlon MR. A case control study to investigate the effects of denture wear on residual alveolar ridge resorption in edentulous patients. *J Dent* [Internet]. 2020 Jul [cited 2021 May 10];98:103373. [about 4p]. Available from: [https://linkinghub.elsevier.com/retrieve/pii/S0300-5712\(20\)30119-6](https://linkinghub.elsevier.com/retrieve/pii/S0300-5712(20)30119-6)
14. Cawood JI, Howell RA. A classification of the edentulous jaws. *Int J Oral Maxillofac Surg* [Internet]. 1988 Aug [cited 2021 May 10];17(4):[about 4p].
15. de Jong MH, Wright PS, Meijer HJ, Tymstra N. Posterior mandibular residual ridge resorption in patients with overdentures supported by two or four endosseous implants in a 10-year prospective comparative study. *Int J Oral Maxillofac Implants* [Internet]. 2010 Nov-Dec [cited 2021 May 11] 25(6):[about 7p].
16. Huuonen S, Haikola B, Oikarinen K, Söderholm AL, Remes-Lyly T, Sipilä K. Residual ridge resorption, lower denture stability and subjective complaints among edentulous individuals. *J Oral Rehabil* [Internet]. 2012 May [cited 2021 May 11] ;39(5):[about 6p].
17. Rangarajan V, Padmanabhan TV. *Textbook of Prosthodontics- E Book*. 2nd ed. India Elsevier Health Sciences;. 2017. p 87-90.
18. Kraljević K. *Potpune proteze*. 1. izdanje. Zagreb: Areagrafika; 2001. 251p
19. Badel T. Otisni postupci u izradi potpunih proteza // *Medix : specijalizirani medicinski dvomjesečnik*, 9 (2003), 50; 110-114
20. Suvin M. *Biološki temelji protetike-totalna proteza*. Zagreb: Školska knjiga; 1988
21. Darvell BW, Clark RK. The physical mechanisms of complete denture retention. *Br Dent J* [Internet]. 2000 Sep 9 [cited Jun 1];189(5):[about 5p].
22. Kovačić I, Peršić S, Kranjčić J, Lesić N, Čelebić A. Rehabilitation of an extremely resorbed edentulous mandible by short and narrow dental implants Case Series | Open Access Volume 2018 |Article ID 7597851
23. Pietrokovski J, Massler M. Alveolar ridge resorption following tooth extraction. *J Prosthet Dent* [internet]. 1967 Jan [cited Jun 3] ;17(1):[about 6p]. Available from: [https://linkinghub.elsevier.com/retrieve/pii/0022-3913\(67\)90046-7](https://linkinghub.elsevier.com/retrieve/pii/0022-3913(67)90046-7)

24. Lee DJ, Saponaro PC. Management of Edentulous Patients. *Dent Clin North Am* [Internet]. 2019 Apr [cited Jun 12];63(2):[about 13p]. Available from: <https://www.sciencedirect.com/science/article/abs/pii/S0011853218300958?via%3Dihub>
25. Petričević N, Čelebić A, Antić R, Borčić J, Lajnert V. Uporaba digitalne fotografije u stomatološkoj protetici pri rekonstrukciji vertikalne dimenzije okluzije, *Medicina Fluminensis*, Vol. 44 No. 1, 2008.
26. McCord JF, Smith P, Jauhar S. Complete dentures revisited. *Dent Update* [Internet]. 2014 Apr [cited 2021 Jun 15];41(3):[about 3p], Available from: <https://www.magonlinelibrary.com/doi/abs/10.12968/denu.2014.41.3.250?mobileUi=0>
27. Kocijan T. Promjena visine zagriža pacijenata pri protetskoj rehabilitaciji. [master's thesis] Zagreb. Stomatološki fakultet Sveučilišta u Zagrebu, 2018.
28. Jung RE, Al-Nawas B, Araujo M, Avila-Ortiz G, Barter S, Brodala N, et al. Group 1 ITI Consensus Report: The influence of implant length and design and medications on clinical and patient-reported outcomes. *Clin Oral Implants Res* [Internet]. 2018 [cited 2021 Jul 3] Oct;29 Suppl 16:[about 8p]. Available from: <https://boris.unibe.ch/126154/>
29. van Kampen FMC, van der Bilt A, Cune MS, Fontijn-Tekamp FA, Bosman F. Masticatory function with implant-supported overdentures. *J Dent Res* [Internet]. 2004 [cited 2021. Jul 4];83(9):708117. Available from: https://journals.sagepub.com/doi/10.1177/154405910408300910?url_ver=Z39.882003&rfr_id=ori%3Arid%3Acrossref.org&rfr_dat=cr_pub++0pubmed&
30. Upendran A, Gupta N, Salisbury HG. Dental Mini-Implants. 2020 Aug 25. In: *StatPearls* [Internet]. Treasure Island (FL): StatPearls Publishing; 2021 Jan-. PMID: 30020638.)
31. Lemos CA, Verri FR, Batista VE, Júnior JF, Mello CC, Pellizzer EP. Complete overdentures retained by mini implants: A systematic review. *J Dent* [Internet]. 2017 Feb [cited 2021, Jul 4] ;57:[about 8p]. Available from: <https://www.sciencedirect.com/science/article/abs/pii/S030057121630241X?via%3Dihub>
32. Kovačić I. Rehabilitacija ekstremno resorbiranoga potpuno bezuboga grebena donje čeljusti kratkim mini implantatima [Disertacija]. Zagreb: Sveučilište u Zagrebu, Stomatološki fakultet; 2020 [pristupljeno 04.07.2021.] Dostupno na: <https://urn.nsk.hr/urn:nbn:hr:127:786692>
33. Parilov VV. Zavisimost' fenomenov Kristensena ot stroeniia visochno-nizhnecheliustnykh sustavov [The relationship of Christensen's phenomena to the structure of the temporomandibular joints]. *Stomatologiya* (Mosk). 1989 Mar-Apr [cited 2021. Jul 5] ;68(2):[about 3p]

Adnan Ferizović rođen je 13. travnja 1996. godine u Bihaću gdje 2010. završava osnovnu školu Prekounje, nakon čega upisuje Gimnaziju „Bihać“. Tijekom osnovnoškolskog obrazovanja završava i osnovnu glazbenu školu. Studij dentalne medicine na Stomatološkom fakultetu u Zagrebu upisuje 2014. godine. Tijekom obrazovanja dvije godine radi kao demonstrator iz Stanične biologije s genetikom na Katedri za biologiju Stomatološkog fakulteta. Tri godine radi kao urednik stručnog studentskog časopisa Sonda, od kojih jednu godinu vrši funkciju glavnog urednika. Jednu godinu vrši funkciju voditelja Sekcije za dječju i preventivnu dentalnu medicinu. Zimski semestar pete godine provodi na Erasmus razmjeni na Sveučilištu Hacettepe u Ankari, Turska.

