

Dentalna identifikacija u velikim nesrećama

Krile, Matea

Master's thesis / Diplomski rad

2021

Degree Grantor / Ustanova koja je dodijelila akademski / stručni stupanj: **University of Zagreb, School of Dental Medicine / Sveučilište u Zagrebu, Stomatološki fakultet**

Permanent link / Trajna poveznica: <https://um.nsk.hr/um:nbn:hr:127:777075>

Rights / Prava: [Attribution-NonCommercial 4.0 International/Imenovanje-Nekomercijalno 4.0 međunarodna](#)

Download date / Datum preuzimanja: **2024-07-14**



Repository / Repozitorij:

[University of Zagreb School of Dental Medicine Repository](#)





Sveučilište u Zagrebu
Stomatološki fakultet

Matea Krile

DENTALNA IDENTIFIKACIJA U VELIKIM NESREĆAMA

DIPLOMSKI RAD

Zagreb, 2021.

Rad je ostvaren na Stomatološkom fakultetu Sveučilišta u Zagrebu, Zavod za dentalnu antropologiju.

Mentor rada: prof. dr. sc. Hrvoje Brkić, Stomatološki fakultet Sveučilišta u Zagrebu

Lektorica za hrvatski jezik: Sandra Rossetti-Bazdan, prof.

Lektorica za engleski jezik: Tereza Matić Ivušić, prof., viši predavač

Sastav Povjerenstva za obranu diplomskoga rada:

1. _____
2. _____
3. _____

Datum obrane rada: _____

Rad sadržava: 34 stranice

8 slika

CD

Rad je vlastito autorsko djelo, koje je u potpunosti samostalno napisano uz naznaku izvora drugih autora i dokumenata korištenih u radu. Osim ako nije drukčije navedeno, sve ilustracije (tablice, slike i dr.) u radu izvorni su doprinos autorice diplomskoga rada. Autorica je odgovorna za pribavljanje dopuštenja za korištenje ilustracijama koje nisu njezin izvorni doprinos, kao i za sve eventualne posljedice koje mogu nastati zbog nedopuštenoga preuzimanja ilustracija, odnosno propusta u navođenju njihova podrijetla.

Zahvala

Zahvaljujem mentoru prof. dr. sc. Hrvoju Brkiću koji je zaslužan za moj interes za forenzičku stomatologiju. Hvala na prenesenom znanju i savjetima tijekom izrade diplomskoga rada.

Hvala mojim prijateljima i kolegama na brojnim lijepim uspomenama tijekom studija.

Posebno zahvaljujem svojoj obitelji koja je uz mene od prvoga dana.

DENTALNA IDENTIFIKACIJA U VELIKIM NESREĆAMA

Sažetak

Forenzična stomatologija smatra se jednom od najpouzdanijih i najekonomičnijih znanstvenih metoda za identifikaciju žrtava velikih nesreća. Nažalost, takve su tragedije u današnje doba sve češće zbog porasta terorizma, razvoja putničkog prijevoza i bizarnih klimatskih uvjeta. Uspjeh dentalne identifikacije ovisi o adekvatnim zubnim ostacima koji su ostali sačuvani nakon nesreće i o dostupnosti prijesmrtne dentalne dokumentacije.

Zubne strukture najtvrdje su i najbolje zaštićene strukture u tijelu, što znači da se opiru raspadanju i visokim temperaturama. Zbog toga je važnost forenzične stomatologije pri identifikaciji žrtava neosporna u nesrećama u kojima su pronađeni posmrtni ostatci bili izloženi visokim temperaturama ili velikoj traumi.

Dentalna identifikacija temelji se na činjenici da ne postoje dvije iste usne šupljine i da su zubi svake osobe jedinstveni. Poslijesmrtni dentalni nalaz preminule osobe uspoređuje se s prijesmrtnom dentalnom dokumentacijom nestale osobe s ciljem pozitivne identifikacije. Najčešći aspekt forenzične stomatologije s kojim će se susresti opći stomatolog prikupljanje je prijesmrtne dentalne dokumentacije koja je ključna za dentalnu identifikaciju.

Ključne riječi: dentalna dokumentacija; dentalna identifikacija; forenzična stomatologija, velike nesreće

DENTAL IDENTIFICATION IN MASS DISASTERS

Summary

Forensic odontology plays a significant role in mass disaster victim identification. Unfortunately, nowadays such tragedies are becoming more common with the rise of terrorism, advances in passenger transport and bizarre climatic conditions. The success of dental identification depends on adequate dental remains that survived the disaster and on the availability of ante-mortem dental records.

Dental structures are the hardest and best protected structures in the body, meaning they resist decay and high temperatures. Therefore, forensic odontology plays a major role in accidents in which the human remains were exposed to high temperatures or great trauma.

The basis of dental identification lies in the fact that no two oral cavities are the same and that teeth are unique to an individual. The post-mortem dental record of the deceased is compared with the ante-mortem dental records of the missing person, with the aim of positive identification. The most common aspect of forensic odontology that a general practitioner is likely to encounter is the collection of ante-mortem dental records which are crucial for dental identification.

Keywords: dental identification; dental records; forensic odontology; mass disasters

SADRŽAJ

1. UVOD	1
1.1. Klasifikacija velikih nesreća.....	2
2. UPRAVLJANJE U VELIKIM NESREĆAMA	4
3. ULOGA FORENZIČNOGA STOMATOLOGA.....	7
3.1. Poslijesmrtne dentalni nalaz.....	11
3.2. Prijesmrtne dokumentacija	12
3.3. Usporedba prijesmrtne i poslijesmrtne dokumentacije	14
4. PREDNOSTI DIGITALNE TEHNOLOGIJE	18
5. DENTALNA IDENTIFIKACIJA U NAJVEĆIM SVJETSKIM NESREĆAMA	20
6. RASPRAVA.....	23
7. ZAKLJUČAK	26
8. LITERATURA.....	28
9. ŽIVOTOPIS	33

Popis skraćenica

DNK – deoksiribonukleinska kiselina

RDG – rendgen

CT (engl. Computed tomography) – kompjutorizirana tomografija

CBCT (engl. Cone-Beam computed tomography) – cone-beam kompjutorizirana tomografija

FDI (engl. World dental federation) – Svjetska stomatološka federacija

DVI (engl. Disaster victim identification) – identifikacija žrtava nesreća

3D - trodimenzijski

1. UVOD

Velika ili masovna nesreća može se definirati kao bilo koji događaj koji se zbio bez ikakvoga upozorenja ili pak s neznatnim upozorenjem, uzrokujući nagli, nasilni, neočekivani i neselektivni gubitak mnogih života (1). Masovne katastrofe takvih su razmjera da se lokalne službe i vlasti ne mogu s njima lako nositi u okviru svojih svakodnevnih aktivnosti (2), već je potrebna dodatna, često međunarodna pomoć u upravljanju nesrećom i njenim posljedicama (3). Takvi događaji zahtijevaju identifikaciju posmrtnih ostataka koji su rezultat mutilacije tijela. To uključuje usporedbu stotina, ponekad i tisuća prijesmrtnih i poslijesmrtne podataka. Proces identifikacije posmrtnih ostataka zahtjevana je znanost, a forenzična stomatologija smatra se jednom od najpouzdanijih znanstvenih metoda u masovnim katastrofama (4). Budući da su zubne strukture najizdržljivije od svega ljudskog tkiva (5), stomatologija priskrbljuje dokaze za identifikaciju žrtava izloženih ekstremnim temperaturama, traumama ili raspadanju (6). Čak i kada posmrtni ostatci nisu ozbiljno ugroženi, forenzična stomatologija pokazuje se bržom i isplativijom od DNK analize (7). Primarna uloga forenzičnoga stomatologa identifikacija je ljudskih ostataka na temelju individualnih karakteristika prisutnih zubi različitih pojedinaca. Denticija odraslih ljudi sastoji se od sjekutića, očnjaka, pretkutnjaka i kutnjaka koji se razlikuju u obliku, veličini i međuprostorima između zubi. Način na koji su ti zubi raspoređeni u različitim oralnim šupljinama jedinstven je za svakoga pojedinca (8), a svaki zub posjeduje skup jedinstvenih karakteristika koje čine osnovu identifikacije, poput ispuna, anomalija i patoloških stanja (9). Osim toga, na temelju zubi mogu se odrediti i dob, spol, rasa ili etnička pripadnost, zanimanje i navike pojedinca, što može uputiti na daljnje tragove u vezi s identitetom i suziti pretragu prijesmrtne dokumentacije (10).

Svrha je ovoga rada istaknuti ulogu forenzičnoga stomatologa u postupku identifikacije žrtava velikih nesreća, objasniti zašto se forenzična stomatologija smatra jednom od najpouzdanijih i najekonomičnijih metoda identifikacije te naglasiti važnost vođenja i čuvanja točne i ažurne dentalne dokumentacije. Cilj je sažeto prikazati situaciju nesreće s velikim brojem žrtava i protokole koji slijede, s naglaskom na ulogu forenzične stomatologije u identifikaciji žrtava.

1.1. Klasifikacija velikih nesreća

Prema kriterijima Centra za istraživanje epidemiologije nesreća (engl. *Centre for Research on the Epidemiology of Disasters*), da bi se nesreća smatrala masovnom, mora postojati barem jedan od sljedećih uvjeta: 10 ili više mrtvih osoba, 100 ili više osoba pogođenih nesrećom, proglašeno izvanredno stanje ili potreba za međunarodnom pomoći (11).

Velike nesreće mogu se podijeliti na: prirodne katastrofe (potresi, poplave, požari, vulkanske erupcije, jaki vjetrovi); prometne nesreće, koje mogu biti na zemlji (automobilske, autobusne,

željezničke), na vodi (brodovi, podmornice) i u zraku (zrakoplovi, helikopteri); kriminalne nesreće (ratovi, bombardiranje, teroristički napadi) (12).

Velike nesreće također dijelimo na nesreće otvorenog i zatvorenog tipa. Velika nesreća otvorenog tipa katastrofa je koja rezultira smrću velikoga broja nepoznatih pojedinaca o kojima nema prijašnjih podataka (13). Primjer su otvorene nesreće potresi, tsunamiji ili prometne nesreće u kojima nema popisa putnika (14). U takvim nesrećama teško je znati točne informacije o broju žrtava i njihovu identitetu, stoga je teško prikupiti prijesmrtnu dokumentaciju potrebnu za identifikaciju. Velika nesreća zatvorenoga tipa katastrofa je koja rezultira smrću velikoga broja pojedinaca koji pripadaju grupi ljudi koje je moguće identificirati jer postoji referentna točka kao što je npr. popis putnika u zrakoplovnoj nesreći ili popis sudionika nekoga događaja u vrijeme nesreće. U tom slučaju puno je lakše prikupiti prijesmrtnu dokumentaciju potrebnu za identifikaciju žrtava. Moguća je i kombinacija otvorene i zatvorene nesreće, npr. zrakoplovna nesreća na javnoj površini.

Podjela velikih nesreća na nesreće otvorenog ili zatvorenog tipa vrlo je bitna jer takva klasifikacija znatno utječe na pristup identifikaciji žrtava nesreće (13).

2. UPRAVLJANJE U VELIKIM NESREĆAMA

U velikim nesrećama neophodan je brz i efikasan odgovor te organizacija kvalificiranoga, multidisciplinarnog i uvježbanog tima za identifikaciju žrtava nesreća. Postupak identifikacije žrtava nesreća (engl. *DVI process*) međunarodno je prepoznat redosljed aktivnosti koji je razvijen tijekom više godina. Dokazan je kao pouzdana metoda kojom se poslijesmrtne nalaz žrtve uspoređuje s prijesmrtnim podacima o nestaloj osobi (13). Masovna stradanja mogu se dogoditi bilo kada i bilo gdje, stoga unatoč pripremljenosti, tim za identifikaciju žrtava uvijek treba biti spreman na neočekivano. Svaka velika nesreća različita je i zahtijeva različit pristup, ali osnovni problemi s kojima se tim za identifikaciju susreće u svim masovnim nesrećama ostaju isti (14):

- velik broj fragmentiranih, pomiješanih i spaljenih ljudskih ostataka
- poteškoće u utvrđivanju broja ljudi koji su sudjelovali u nesreći
- prikupljanje korisne medicinske i dentalne dokumentacije
- pravna, organizacijska i politička pitanja
- problemi univerzalne dokumentacije i komunikacije.

Kada se dogodi masovna nesreća, prva i ključna faza jest procjena scene nesreće kako bi se mogle donijeti potrebne odluke (14). Scena nesreće u pravilu bi se trebala tretirati kao scena zločina, te bi svi ljudski ostatci trebali ostati *in situ* dok na scenu ne dođu istražitelji mjesta nesreće i tim specijalista za identifikaciju žrtava nesreća (engl. *DVI team*). Nakon što se razvije plan upravljanja scenom, mogu započeti aktivnosti potrebne za identifikaciju. To uključuje lociranje, dokumentaciju i fotografiranje ljudskih ostataka (13). U slučaju da je u nesreći došlo do velike traume ili spaljivanja žrtava, s obzirom na činjenicu da zubno tkivo može podnijeti visoke temperature, poželjno je da se forenzični stomatolog pridruži timu stručnjaka zaduženom za prikupljanje ljudskih ostataka. Tada je uloga forenzičnoga stomatologa da identificira dentalne strukture kao što su implantati, proteze, restauracije i individualni dijelovi zuba koji mogu biti dislocirani od ostatka tijela žrtve (7). Sve ljudske ostatke, uključujući one dentalne, kao i ostale dokaze s mjesta nesreće, treba sigurno i oprezno prikupiti, dokumentirati i transportirati u prostore namijenjene postupku klasične poslijesmrtne analize (7,12).

Proces identifikacije obično se provodi u privremenoj mrtvačnici (engl. *temporary mortuary*) gdje se oprezno prenose svi ljudski ostatci sa scene nesreće. Tamo će ih ispitati tim forenzičara (14) koji se sastoji od forenzičnih patologa, stomatologa, antropologa, biokemičara i rendgenologa (12). Postupci i metode koji se primjenjuju u toj fazi uključuju fotografiranje, analizu otisaka prstiju, radiologiju, forenzičnu stomatologiju, DNK analizu i autopsiju. Svi

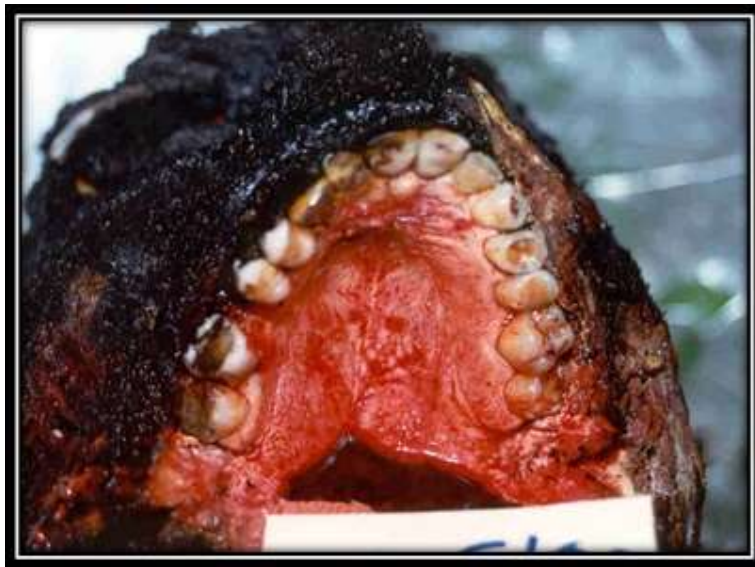
bitni poslijesmrtne podatci pohranjuju se u za to predviđen ružičasti INTERPOL-ov obrazac (13).

Da bi se mogli prikupiti podatci o nestaloj osobi i usporediti se s poslijesmrtnim podacima žrtve, mora se uspostaviti postupak prikupljanja prijesmrtne dokumentacije. U taj postupak uključeni su svi raspoloživi izvori: obitelj, obiteljski liječnici i stomatolozi, lokalne agencije, državne agencije, međunarodne agencije (INTERPOL) i drugi (12). Ključno je prikupiti svu raspoloživu prijesmrtnu dokumentaciju, uključujući fotografije, detaljne opise, dentalnu i medicinsku dokumentaciju, DNK i otiske prstiju. Svi prijesmrtne podatci upisuju se u za to predviđen žuti INTERPOL-ov obrazac.

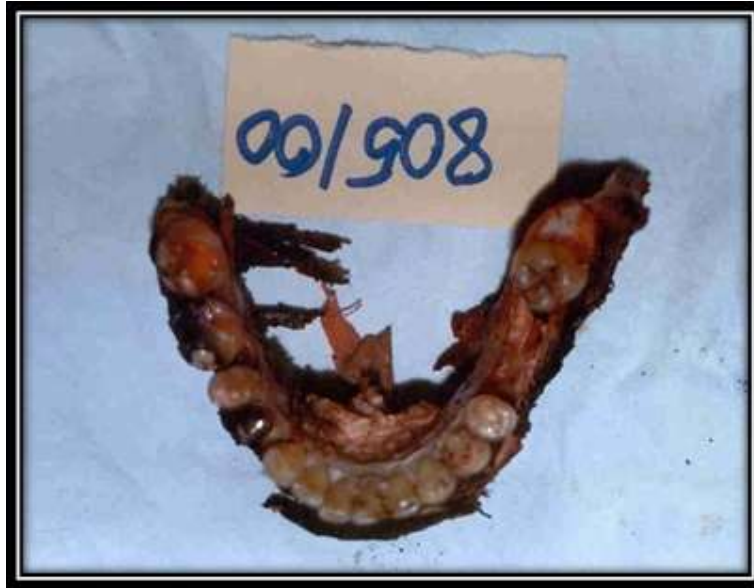Slijedi usporedba prijesmrtne dokumentacije s poslijesmrtnim nalazom. Nakon što su svi podatci uspoređeni, procijenjeni te se smatraju pouzdanima i sigurnima za potvrdu pozitivnog identiteta, sazove se odbor za identifikaciju (engl. *Identification Board*) na čelu s mrtvozornikom koji snosi odgovornost za identifikaciju žrtve. Odboru se prikazuju rezultati usporedbe prijesmrtnih i poslijesmrtnih podataka. Kada se prihvate svi dokazi i zaključci potrebni za identifikaciju, izdaje se smrtovnica koja potvrđuje uzrok smrti i identitet žrtve (13).

3. ULOGA FORENZIČNOGA STOMATOLOGA

Dentalna identifikacija jedna je od triju primarnih metoda koje je INTERPOL odredio za identifikaciju žrtava masovnih nesreća (15) te se njezin pozitivan ishod smatra dovoljnim za potvrdu osobnog identiteta bez podrške drugih metoda (16). Forenzična stomatologija ima posebno bitnu ulogu u identifikaciji ljudskih ostataka u nesrećama kao što su potresi, bombardiranja, teroristički napadi, zrakoplovne nesreće itd., gdje su pronađena tijela unakažena i raskomadana te se ne mogu identificirati vizualnom metodom (3). U nesrećama u kojima su se dogodile teške opekotine i raspad tijela, vizualno prepoznavanje lica i analiza otisaka prstiju često su nemogući zbog opsežnog uništavanja mekih tkiva (Slike 1, 2). Takve situacije stoga zahtijevaju upotrebu tvrdih kalcificiranih tkiva kao što su zubi i čeljusne kosti kako bi se identificirala žrtva (15).



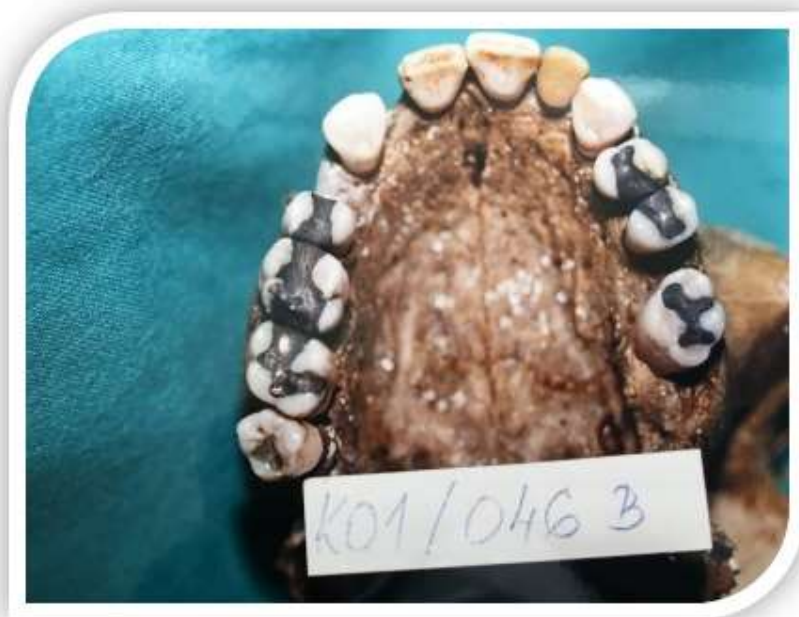Slika 1. Očuvana gornja čeljust uz opsežno uništena meka tkiva
Arhiva Zavoda za dentalnu antropologiju Stomatološkog fakulteta Sveučilišta u Zagrebu



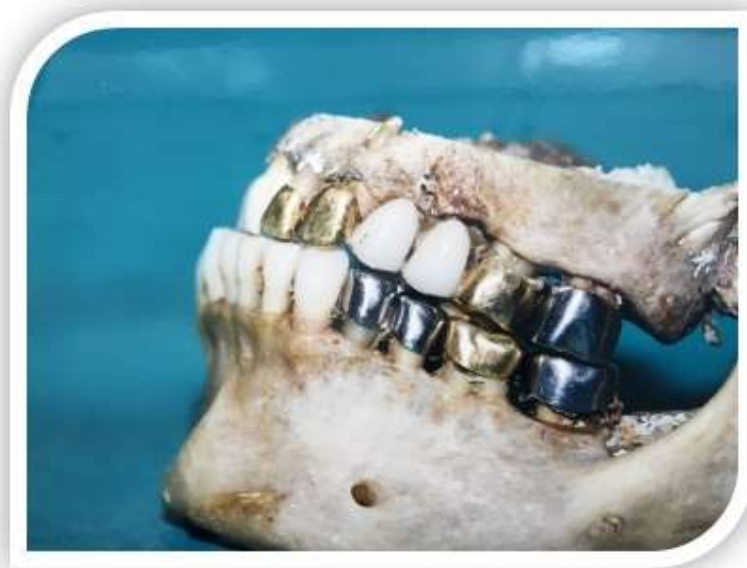Slika 2. Očuvana donja čeljust

Arhiva Zavoda za dentalnu antropologiju Stomatološkog fakulteta Sveučilišta u Zagrebu

Primarna uloga forenzične stomatologije stvaranje je poslijesmrtoga dentalnog profila koji se uspoređuje s prijesmrtnim dentalnim profilom nestale osobe (16). Vrijednost ishoda ovisi o dvjema temeljnim pretpostavkama: prva je da su zubi otporni na raspad i relativno ekstremne okolišne uvjete, a druga da svaka osoba ima jedinstvenu denticiju (17). Uspoređuju se određene bitne značajke zubi koje se smatraju jedinstvenima: ispuni (Slika 3), ekstrakcije, implantati, proteze, zubi koji nedostaju, prisutnost parodontne bolesti, karijes, zbijenost, malokluzije (Slika 4) itd. Sposobnost forenzične stomatologije da doprinese postupku identifikacije u nesreći s velikim brojem žrtava uvelike ovisi o dostupnosti i kvaliteti prijesmrtnih dentalnih podataka, što nije slučaj u svim državama. Kada je dostupna kvalitetna prijesmrtna dentalna dokumentacija, forenzičnom stomatologijom obično se identificira oko 60% žrtava, a još 30% žrtava identificira se kombinacijom forenzične stomatologije i ostalih metoda (1). U slučaju da prijesmrtna dentalna dokumentacija nije dostupna, forenzični stomatolog ima bitnu ulogu stvaranja poslijesmrtoga dentalnog profila kojim se ograničava vjerojatna populacija kojoj žrtva pripada. Takav dentalni profil pružit će informacije o dobi, rasi, spolu i socioekonomskom statusu žrtve (15).



Slika 3. Amalgamski ispuni jedinstvenoga oblika
Arhiva Zavoda za dentalnu antropologiju Stomatološkog fakulteta Sveučilišta u Zagrebu



Slika 4. Malokluzija
Arhiva Zavoda za dentalnu antropologiju Stomatološkog fakulteta Sveučilišta u Zagrebu

3.1. Poslijesmrti dentalni nalaz

Prikupljanje i dokumentaciju poslijesmrtih podataka trebao bi izvoditi tim od barem dvaju forenzičnih stomatologa – jednoga koji vrši pregled žrtve i drugoga koji zapisuje dobivene podatke (17). Redoslijed postupaka je sljedeći: detaljan intraoralni pregled prilikom kojega treba posebnu pažnju obratiti na ispune, zube koji nedostaju i prisutne anomalije; izrada rendgenskih (RDG) snimaka i intraoralnih fotografija te vađenje jednoga zuba koji će se poslati na DNK analizu. Poslijesmrtne rendgenske snimke vrlo su važne jer služe kao objektivni dokaz te ističu postojeće ispune, patološka stanja, punjenja korijenskih kanala, prethodne kirurške zahvate, frakture i protetske nadomjestke.

S pomoću RDG snimaka moguća je pozitivna identifikacija i na temelju samo jednoga zuba, ako je prisutan ispun ili jedinstvena anatomija. Zubne su strukture vrlo otporne na uništavanje i na visoke temperature. Studija *in vitro* pokazala je da pri visokim temperaturama ostaje očuvan niz značajnih radiografskih detalja i da su neki stomatološki tretmani prepoznatljiviji i na temperaturama do 1100 °C (14). INTERPOL preporučuje napraviti sljedeće snimke: snimke ugrizom u traku; periapikalne snimke lijevih i desnih gornjih i donjih kutnjaka, pretkutnjaka i sjekutića; pojedinačne snimke zubi s prepoznatljivim značajkama kao što su ispunjeni korijenski kanali ili krunice (13). Preporučuje se također napraviti ortopantomogram, ali za to je potrebna posebna oprema koja često nije dostupna. Prijenosni, ručni, lagani rendgenski uređaji kao što je *Nomad* pokazali su se od velike vrijednosti u situacijama velikih nesreća. Takvi se strojevi mogu povezati s digitalnim senzorima, ali i koristiti s konvencionalnim rendgenskim filmom, te su vrlo tolerantni na drhtanje ruku (3).

CT snimka trebala bi biti sastavni dio poslijesmrtoga pregleda kada god je to moguće. Takve snimke mogu se napraviti mobilnim CT skenerom, bez otvaranja vreće u kojoj se nalazi tijelo i bez remećenja posmrtnih ostataka (18), što može biti ključno u slučaju spaljivanja tijela (19). Na taj način moguće je otkriti stanje i morfologiju zubnih ostataka prije pregleda žrtve. Velika je važnost CT snimaka u smanjenju učestalosti resekcije čeljusti kao dijela poslijesmrtoga pregleda, jer se detalji zubi mogu pregledavati i bez diranja posmrtnih ostataka. Podatci se mogu segmentirati i preoblikovati na različite načine, pa je tako moguće i simulirati ortopantomogram preoblikovanjem višeslojne CT snimke (17).

Fizikalni pregled zubi može biti veliki izazov za forenzičnoga stomatologa. *Rigor mortis* može uzrokovati poteškoće u otvaranju usta, a putrefakcija može uzrokovati istjecanje tekućina iz mekih tkiva što otežava vidljivost zubi (17). Resekcija čeljusti radi boljega pristupa i daljnje pregleda provodi se samo kada je to neophodno te se u obzir moraju uzeti različita nacionalna,

kulturna i etička pitanja. Uklonjene zubne strukture moraju se označiti, fotografirati i na kraju vratiti u tijelo žrtve (3).

3.2. Prijesmrtne dokumentacija

Prikupljanje prijesmrtnih podataka ključno je u procesu identifikacije žrtava masovnih nesreća i počinje već dok traje sakupljanje posmrtnih ostataka s mjesta nesreće. Policija kontaktira članove obitelji radi informacija o dostupnosti bilo kakve dentalne dokumentacije koja može biti korisna u procesu identifikacije (3). To mogu biti zubni kartoni, studijski modeli i rendgenske snimke (15). Tim forenzičnih stomatologa zatim može započeti postupak dešifriranja različitih rukopisa, kratica i terminologije kako bi se saznao posljednji dokumentirani dentalni status žrtve (3). Rekonstrukcija prijesmrtnih zubnih kartona jedan je od najzahtjevnijih zadataka s kojima se suočava tim forenzičnih stomatologa. S obzirom na to da su zubni kartoni često upitne kvalitete, u izradi prijesmrtnoga dentalnog profila od velike pomoći mogu biti i fotografije, udlage, proteze, ortodontske naprave i četkice za zube. Ti predmeti mogu biti i izvrstan izvor DNK, a fotografije se mogu iskoristiti za superponiranje i usporedbu lica (7). Sva prikupljena prijesmrtne dentalna dokumentacija mora se zapisati na standardni obrazac. Upotreba INTERPOL-ovih obrazaca i sustava numeriranja Svjetske stomatološke federacije (engl. *FDI World Dental Federation*) postala je međunarodni standard u postupku identifikacije žrtava nesreća (14).

Zubni kartoni sadržavaju mnoštvo informacija o zubima pojedinca, ali spadaju među najmanje korisne od svih prijesmrtnih dentalnih podataka jer su subjektivni - velik dio onoga što zubni kartoni bilježe tumači stomatolog tijekom pregleda i liječenja pacijenta. Moguće je i da je ta opažanja zabilježila druga osoba. Stomatološka ordinacija bučno je okruženje, pa se u tom slučaju mogu dogoditi pogreške tijekom transkripcije (17), stoga je moguće da na zubnom kartonu nisu zabilježene informacije propisane profesionalnim smjericama za vođenje evidencije koje su važne za forenzičnoga stomatologa (20). Mnogi zubni kartoni sadržavaju odontogram. Odontogram je stilizirani dijagram zubi na kojem se u vizualnom formatu bilježe planirani i izvršeni stomatološki tretmani. Podatci zabilježeni na odontogramu moraju se podudarati s podacima zapisanim u bilješkama o liječenju (engl. *Treatment notes*). Unatoč preporukama INTERPOL-a za korištenje FDI sustavom numeriranja zubi, u različitim državama načini numeriranja često se razlikuju. Uz FDI sustav, postoje još i Univerzalni sustav numeriranja (engl. *Universal system*) i Palmerov sustav (engl. *Palmer notation*) (21). Nijedan od ovih sustava nije u potpunosti međunarodno prihvaćen i zato forenzični stomatolog mora

znati koji je sustav numeriranja korišten prilikom tumačenja zubnih kartona dobivenih iz različitih država (17).

Rendgenske snimke puno su pouzdaniji oblik dentalnih podataka. Objektivne su jer bilježe na vizualni način točno ono što je prisutno u usnoj šupljini. To znatno smanjuje mogućnost pogrešnoga tumačenja kao što je to slučaj kod zubnih kartona (22). Njihova bitna uloga prikaz je zubnih ispuna koji povećavaju mogućnost identifikacije jer na RDG snimkama ostavljaju artefakte koji su jedinstvenih veličina i oblika. Na RDG snimkama vidljivi su i ispuni boje zuba koji se možda ne vide u ustima (23). Poslijesmrtne i prijesmrtne RDG snimke mogu se superponirati i na taj način usporediti (22). One su stoga vrijedan izvor informacija, ali su dvodimenzionalne i trebaju se koristiti zajedno sa zubnim kartonima koji mogu sadržavati dodatne informacije o tretmanima izvedenim nakon rendgenskoga snimanja.

Prijesmrtne CT snimke vrlo su vrijedan izvor dentalnih podataka, a mogu potjecati iz medicinskoga CT skenera ili iz CBCT uređaja. Takve snimke mogu se koristiti za izradu virtualnoga 3D modela zubi i kostiju ili se mogu preoblikovati tako da simuliraju razne rendgenske snimke zubi, uključujući ortopantomogram, snimku koja prikazuje cijelu denticiju na jednoj slici (23). CT snimke korisne su upravo zato što su trodimenzionalne i pomažu riješiti pitanje na kojoj se površini zuba nalazi ispun, a mogu i prikazati jedinstvenu anatomiju zuba iz različitih kutova.

Trodimenzijski (3D) skeneri u novije doba sve više zamjenjuju konvencionalne tehnike otisaka zubi (24). 3D skeniranje izvodi se s pomoću skenera spojenoga na računalo kojim se prelazi preko zubi te se bilježe podatci koji se obrađuju u stvarnom vremenu kako bi se dobio točan 3D virtualni model. Takve su snimke klinički točne i postupak je vrlo ugodan za pacijenta. S obzirom na to da su takvi skeneri u sve široj upotrebi, 3D skeniranje postaje novi, vrlo bitan izvor prijesmrtnih dentalnih podataka (17).

Studijski modeli klasično su dobiveni izljevanjem otisaka zubi u sadri. Oni su izuzetno vrijedni jer prikazuju stvarnu trodimenzijsku situaciju u ustima pacijenta. Površine studijskih modela mogu se snimiti s pomoću 3D skenera i usporediti sa 3D snimkom zubi preminule osobe (17). Potpune i djelomične proteze, udlage za bruksizam, izbjeljivanje ili sportske udlage, te ortodontske naprave mogu biti vrlo korisne za usporedbu s denticijom preminule osobe. Djelomične proteze, posebno one s metalnom osnovom, vrlo su korisne jer su individualne i precizno napravljene da pristaju jednim ustima. Potpune proteze manje su korisne, posebno u slučajevima raspadanja tijela kada je vjerojatnije da proteza neće pristajati ustima preminule osobe. Tijekom godina predložene su brojne metode za označavanje proteza identifikacijskim podacima, ali to je još uvijek puno rjeđe nego što bi to htjeli forenzični stomatolozi (25).

Udlage nisu precizne naprave kao što su to proteze, ali unatoč tome mogu biti korisne za izlivanje modela zubi za koje su bile izrađene (17).

Kliničke fotografije koje prikazuju zube pacijenta mogu se koristiti za usporedbu sa sličnim fotografijama zubi preminule osobe (17). Korisne mogu biti i nedavne fotografije nestale osobe na kojima je vidljiv osmijeh jer se mogu superponirati s poslijesmrtnim fotografijama žrtve.

3.3. Usporedba prijesmrtne i poslijesmrtne dokumentacije

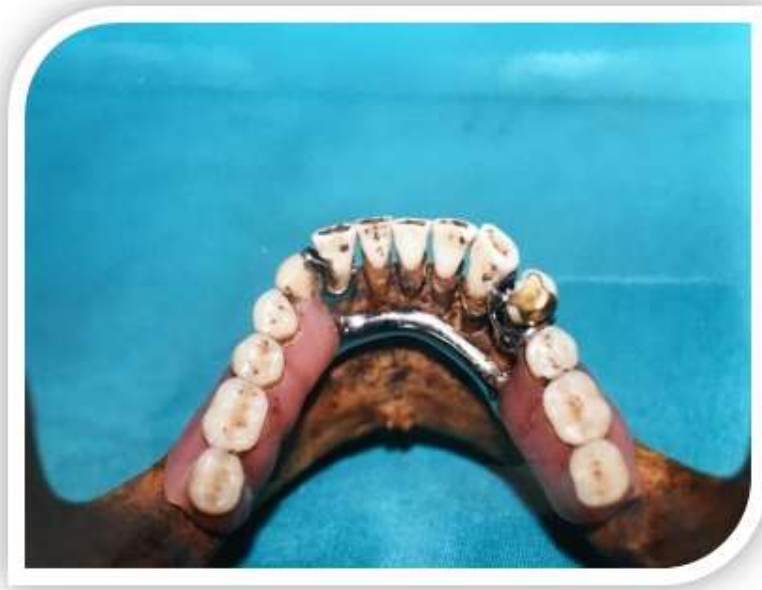U forenzičnoj stomatologiji usporedba prijesmrtne dokumentacije i poslijesmrtnog dentalnog nalaza osnova je za utvrđivanje identiteta žrtve. Nastoji se s visokom razinom sigurnosti zaključiti da posmrtni ostatci preminule osobe odgovaraju osobi prikazanoj prijesmrtnim dentalnim profilom. Tijekom metodičke i sustavne usporedbe podataka o svakom zubu i okolnim strukturama, uočavaju su sličnosti i razlike (15). Uobičajena su manja odstupanja koja mogu biti prihvaćena u slučaju da su objašnjiva (3). Postoje dvije vrste odstupanja, ona koja se mogu objasniti i ona koja ne mogu. Objašnjiva odstupanja vezana su uz vremenski razmak između prijesmrtnih i poslijesmrtnih zapisa, poput izvađenih zubi ili proširenih nadomjestaka, dok se neobjašnjiva odstupanja ne mogu objasniti vremenskim razmakom, kao npr. zub u poslijesmrtnom nalazu, koji nije bio prisutan u prijesmrtnom zubnom kartonu (15). Forenzični stomatolozi stoga ne traže uvijek savršeno podudaranje između prijesmrtnih i poslijesmrtnih dentalnih profila, već se pitaju je li moguće da je poslijesmrtni profil evoluirao iz prijesmrtnoga profila (26). Američki odbor za forenzičnu stomatologiju (engl. *American Board of Forensic Odontology*) (27) preporučuje samo četiri moguća zaključka prilikom izvještaja o dentalnoj identifikaciji:

- 1) Pozitivan identitet – prijesmrtni i poslijesmrtni podatci podudaraju se bez neobjašnjivih odstupanja
- 2) Mogući identitet – prijesmrtni i poslijesmrtni podatci imaju dosljedna obilježja, ali zbog loše kvalitete podataka, identitet se ne može pozitivno utvrditi
- 3) Nedovoljni dokazi – dostupni podatci nisu dovoljni da bi se na njima temeljio zaključak
- 4) Isključenje – prijesmrtni i poslijesmrtni podatci nisu dosljedni.

Tijekom postupka usporedbe prijesmrtne dokumentacije i poslijesmrtnoga dentalnog nalaza, promatraju se sljedeće podudarnosti (15):

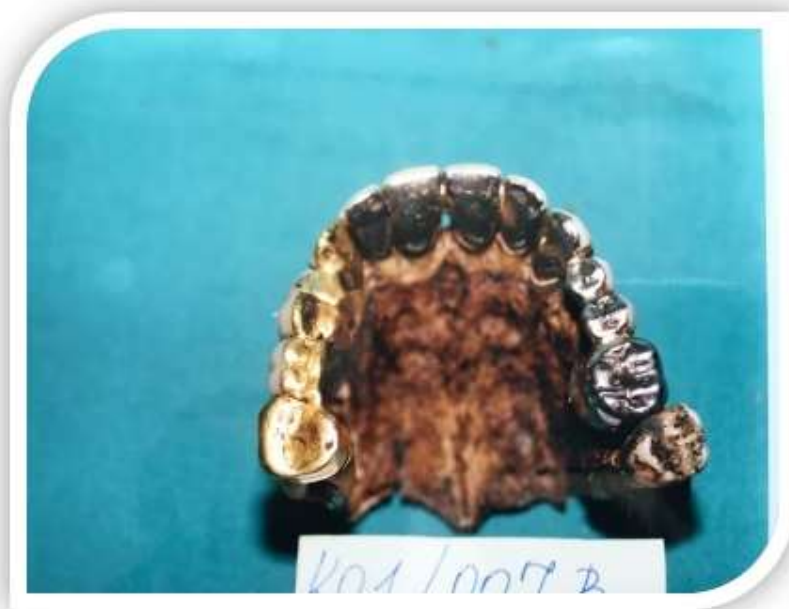- netaknuti zubi, zubi s ispunima (naveden restaurativni materijal), zubi s punjenim korijenskim kanalima, zubi koji nedostaju

- fiksni protetski nadomjesci (krunice i mostovi) i mobilne proteze (potpune i parcijalne) (Slike 5, 6)
- razvojni poremećaji: impaktirani i retinirani zubi, hipodoncija, hiperdoncija, mikrodoncija, makrodoncija, ektopični zubi, transpozicija itd. (Slike 7, 8)
- malokluzije: otvoreni zagriz i duboki zagriz veći od 5 mm, križni zagriz, zbijenost i rastresitost
- dokazi patoloških promjena: frakture čeljusti, tumori, velike infekcije



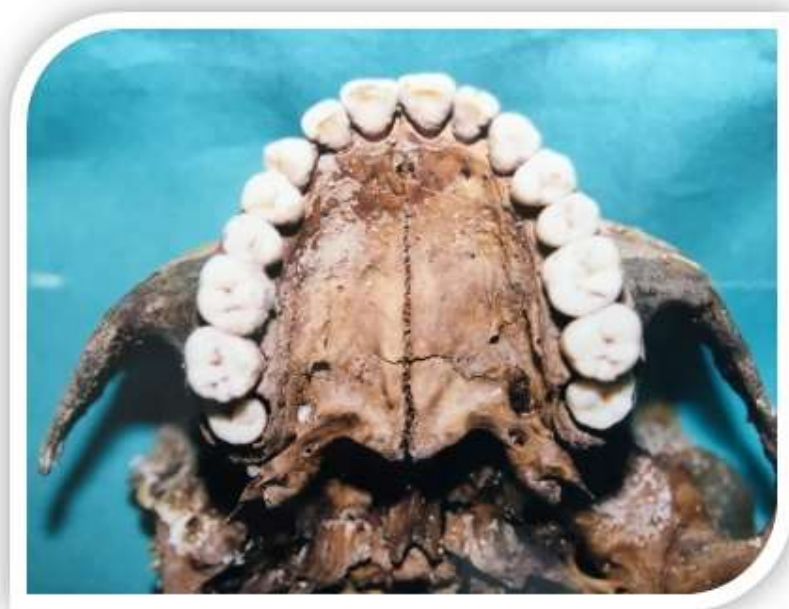Slika 5. Kombinirani rad

Arhiva Zavoda za dentalnu antropologiju Stomatološkog fakulteta Sveučilišta u Zagrebu



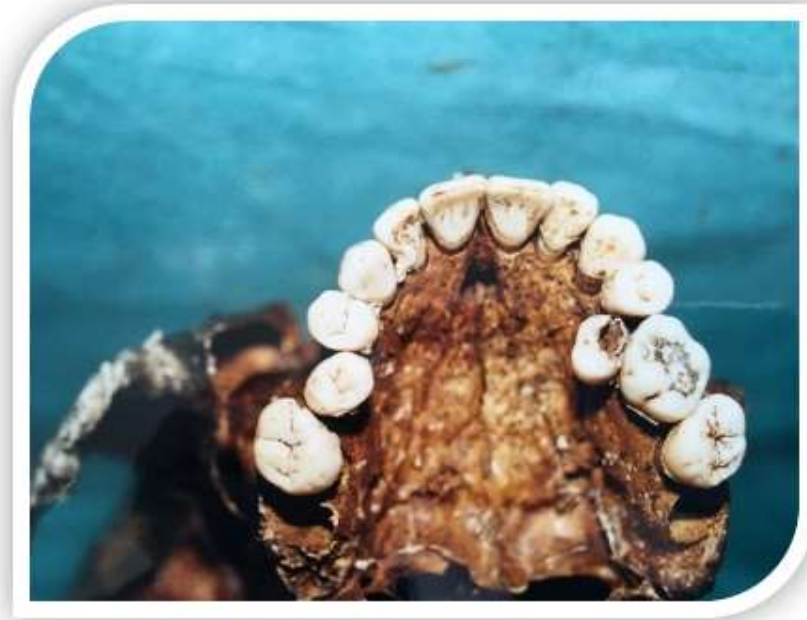Slika 6. Metalni fiksno protetski nadomjestak

Arhiva Zavoda za dentalnu antropologiju Stomatološkog fakulteta Sveučilišta u Zagrebu



Slika 7. Impaktirani gornji treći molari

Arhiva Zavoda za dentalnu antropologiju Stomatološkog fakulteta Sveučilišta u Zagrebu



Slika 8. Ektopični lijevi i rotirani desni gornji drugi pretkutnjak

Arhiva Zavoda za dentalnu antropologiju Stomatološkog fakulteta Sveučilišta u Zagrebu

Jedinstvene karakteristike i anomalije zuba uvelike pomažu u utvrđivanju identiteta žrtve (10). Ne postoji minimalni broj podudarnih točaka za pozitivnu identifikaciju - jedan zub koji sadržava jedinstvene značajke može biti dovoljan za identifikaciju, dok cijeli ortopantomogram možda neće otkriti dovoljno detalja za pozitivan zaključak (15).

4. PREDNOSTI DIGITALNE TEHNOLOGIJE

Kada se dogodi velika nesreća nije rijetkost da će to biti u nekoj dalekoj državi. Potreba za pravovremenom i točnom identifikacijom i prijenosom velike količine podataka koji se odnose na nestalu osobu, često na velikim udaljenostima, fizičkim, ali i kulturnim, zahtijeva razvoj standarda, sustava i programa koji će pomoći u pravodobnoj identifikaciji pojedinaca. Kada je uključen veliki broj žrtava, upotreba računalnoga programa koji pomaže u procesu usporedbe vrlo je korisna, ako ne i presudna. Postoje mnogi takvi računalni programi, od kojih su neki posvećeni samo usporedbi dentalne dokumentacije. Oni mogu djelovati na temelju jednostavnih prijesmrtnih i poslijesmrtne profila koji bilježe samo podskup mogućih dentalnih podataka (poput toga je li zub netaknut, kariozan, ima li ispun ili zuba uopće nema) ili se mogu koristiti opsežnim dentalnim informacijama (17). Svijet je prešao u digitalno doba, stoga prijesmrtna dentalna dokumentacija sve češće uključuje zubne kartone u digitalnom obliku. Rendgenske snimke rutinski se snimaju kao digitalne slike u razvijenim zemljama, a CT, CBCT i 3D skenirani podatci digitalni su već po svojoj prirodi. Odgovarajuća poslijesmrtne dokumentacija trebala bi, kada god je to moguće, biti u digitalnom obliku. Glavne prednosti digitalnih podataka jesu u tome što se mogu pohranjivati vrlo dugo te se mogu prenositi vrlo brzo pri čemu nema gubitka razlučivosti ili kvalitete (17). Računalni programi za dentalnu identifikaciju koji se koriste u forenzičnoj stomatologiji omogućuju prikupljanje i filtriranje podataka u elektroničkom obliku, tako da se prijesmrtni i poslijesmrtne podatci mogu lako usporediti (28). Jedan od najčešće korištenih računalnih programa jest DVISys (*DVI System International*). DVISys odražava INTERPOL-ove žute (nestale osobe) i ružičaste (neidentificirani ljudski ostatci) obrasce i u skladu je s INTERPOL-ovim protokolima. To je program koji se najčešće koristi u svijetu i ujedno je jedan od najopsežnijih (17). Ipak, konačnu odluku o pozitivnoj identifikaciji temeljenoj na usporedbi dentalnih podataka trebao bi donijeti tim od najmanje dva forenzična stomatologa, a ne računalo (7).

5. DENTALNA IDENTIFIKACIJA U NAJVEĆIM SVJETSKIM NESREĆAMA

Forenzične identifikacijske tehnike, poput dentalne identifikacije, analize otiska prsta i DNK analize učinkovite su jer mogu identificirati raspadnuta ili oštećena tijela, ali su korisne samo ako su dostupni podaci za usporedbu. Identifikacija DNK analizom skupa je, tehnički zahtjevna i logistički se teško primjenjuje u velikim razmjerima. Ne bi se trebala smatrati metodom identifikacije prvoga reda, već bi se trebala provoditi samo onda kada su metode vizualne i dentalne identifikacije te identifikacije analizom otiska prsta neuspješne (1). Nakon sustavnoga pregleda literature o 20 najvećih svjetskih masovnih nesreća, vidljivo je da je forenzična stomatologija igrala značajnu ulogu u identifikaciji, a koristila se i u kombinaciji s drugim metodama za uspješnu identifikaciju žrtava, što je čini dobrom pomoćnom metodom. U 17 od 20 proučenih masovnih katastrofa forenzična stomatologija pridonijela je identifikaciji žrtava. Forenzičnom stomatologijom identificirane su sve žrtve u zrakoplovnoj nesreći u Kentuckyju 2006. godine (100%) (3). Na taj su način također u visokom postotku identificirane žrtve u zrakoplovnoj nesreći kod Newarka 2009. godine (76%) (29), u zrakoplovnoj nesreći u Nepalju 2002. godine (71.42%) (30), zrakoplovnoj nesreći u Francuskoj 1992. godine (65,88%) (31), u požaru u Australiji 1984. godine (63,63%) (32) i u trajektnoj nesreći u Estoniji 1994. godine (60,63%) (33). S druge strane, opažen je niži postotak dentalne identifikacije žrtava nakon tsunamija u Japanu 2011. godine (8%) (34) i zrakoplovne nesreće u Nigeriji 2012. godine (10,13%) (35). Od ukupno identificiranih 20569 žrtava, njih 3025 (14,70%) identificirano je zaslugom forenzične stomatologije, a 1094 žrtve (5,31%) identificirane su s pomoću metoda forenzične stomatologije u kombinaciji s drugim metodama (32).

U prirodnim katastrofama forenzični stomatolozi suočavaju se s jedinstvenim problemima zbog ugrožene infrastrukture, uništavanja prijesmrtne dokumentacije iz lokalnih stomatoloških klinika i gubitka komunikacijskih linija. Svi ti čimbenici mogu odgoditi ili spriječiti brzu identifikaciju žrtava, što se snažno odražava u niskim stopama dentalne identifikacije u tsunamiju u Japanu (34) i potresu na Novom Zelandu 2011. godine (36). S druge strane, u prometnim nesrećama, bile one u zraku, na zemlji ili na vodi, forenzičari najčešće već znaju popis putnika, stoga je pronalaženje prijesmrtne dokumentacije relativno lako. Upravo je dostupnost prijesmrtne dokumentacije za sve žrtve nesreće zaslužna za veći postotak dentalne identifikacije u takvim masovnim nesrećama. To se najviše odražava u zrakoplovnoj nesreći kod Kentuckyja (3) u kojoj su sve žrtve identificirane s pomoću forenzične stomatologije.

Za razliku od prirodnih i prometnih velikih nesreća, kriminalne nesreće mogu se događati tijekom izuzetno dugoga razdoblja i na širokom teritoriju. Posmrtni ostaci žrtava kriminalnih radnji mogu biti sakriveni, raskomadani i unakaženi, a zubne strukture možda neće biti dostupne za poslijesmrtni pregled. U ratnim masovnim stradanjima u Hrvatskoj (37,38)

stručnjaci su izvijestili o problemima na koje su nailazili tijekom identifikacije žrtava pronađenih u četiri masovne grobnice 1995. godine. Antropološki dokazi poput spola, dobi, visine, osobnih dokumenata, odjeće i nakita najviše su pridonijeli identifikaciji (43%), a slijedi dentalna identifikacija (16%), u kojoj su fiksni i mobilni protetski nadomjesci bili najčešći korišteni dokazi. Razlog niske stope dentalne identifikacije bila je upravo nedostupnost prijesmrtne dentalne dokumentacije (37).

Kvaliteta i dostupnost prijesmrtne dentalne dokumentacije glavni su regulatorni parametri za učinkovitu identifikaciju žrtve u forenzičnoj stomatologiji. To je osobito vidljivo u slučaju tsunamija na Tajlandu 2004. godine, velikoj nesreći u kojoj je, zbog slabe dostupnosti prijesmrtne dentalne dokumentacije, samo mali broj tajlandskih žrtava identificiran s pomoću forenzične stomatologije. Suprotno tome, stopa dentalne identifikacije stranih žrtava bila je približno 80% (39,40).

6. RASPRAVA

Primjena podataka o jedinstvenim obilježjima i morfološkim varijacijama zubi u identifikaciji ljudskih ostataka dobro je prihvaćena u forenzičnim ispitivanjima i na sudu (41). Unatoč napretku u vodećim identifikacijskim tehnikama kao što su DNK profiliranje, otisci prstiju i rekonstrukcija lica, usporedba prijesmrtne dentalne dokumentacije s poslijesmrtnim dentalnim nalazom vrlo je važna u identifikaciji žrtava velikih nesreća (10). Dosadašnja iskustva u upravljanju masovnim katastrofama i forenzičnoj identifikaciji ljudi naglasila su potrebu za stvaranjem ili poboljšanjem nacionalnih planova za postupanje kod nesreća s velikim brojem žrtava i zapošljavanjem osoblja s forenzičnim iskustvom, što uključuje i forenzične stomatologe (14). Timovi za identifikaciju žrtava nesreća u nekim državama još uvijek se sastoje samo od policijskih službenika, dok se forenzični patolog i forenzični stomatolog pozivaju samo kada se to smatra potrebnim. Forenzična stomatologija moćan je alat za identifikaciju žrtava, ali za uspješnu identifikaciju u masovnim nesrećama ključna je spremnost - identifikacija žrtava mora započeti na mjestu nesreće, a pritom stručnjacima mora biti dostupna posebna oprema, uključujući radiološke uređaje. INTERPOL-ov obrazac za identifikaciju žrtava nesreća (engl. *Disaster Victim Identification*) dizajnirali su stručnjaci iz različitih zemalja, a INTERPOL ga je preporučio za međunarodnu upotrebu, jer omogućuje ujednačavanje i standardizaciju dokumentacije nakon masovne nesreće. Stopa uspješnosti dentalne identifikacije znatno će se razlikovati ovisno o prirodi nesreće, stupnju ozljeda zubi, učestalosti stomatološkoga liječenja i dostupnosti odgovarajuće prijesmrtne dentalne dokumentacije (15).

Kvalitetni zubni kartoni važan su dio stomatološke njege pacijenta (3), ali nema svaka država stroge standarde za dokumentiranje stomatološkoga liječenja i čuvanje zubnih kartona. Smatra se da bi broj neidentificiranih tijela u masovnim nesrećama bio puno manji kad bi na raspolaganju bila odgovarajuća prijesmrtna dentalna dokumentacija (1). U europskim državama i Sjedinjenim Američkim Državama zakonom je regulirano vođenje dentalne dokumentacije (33,42). Nadalje, u tim državama ponekad se ugrađuje ime pacijenta ili jedinstveni broj u zubne proteze. U Velikoj Britaniji Nacionalna zdravstvena služba (engl. *National health service*) osigurava naknadu za stomatologe koji označavaju proteze svojih pacijenata (43), a u Sjedinjenim Američkim Državama najmanje 21 država zahtijeva od stomatologa postavljanje identifikacijskih podataka na proteze u svrhu forenzične identifikacije (42). Iskustva iz velikih nesreća u kojima su žrtve bile iz tih država pokazuju visoku stopu dentalne identifikacije (44). S druge strane, u zemljama u razvoju, odsutnost kvalitetnih (ili bilo kakvih) zubnih kartona često može biti prepreka za dentalnu identifikaciju. Jedna studija provedena u Indiji pokazuje da samo 38% tamošnjih stomatologa vodi stomatološku evidenciju

u zubnim kartonima, dok 62% ne vodi nikakvu evidenciju (45). Gotovo je neupitna činjenica da se najveći broj masovnih stradanja događa upravo u državama s niskim socioekonomskim statusom, vjerojatno zbog njihove nesposobnosti da ulažu u pripravnost i strategije za slučajeve velikih nesreća (46). U takvim državama prijesmrtna dentalna dokumentacija može biti ograničene dostupnosti i diskutabilne kvalitete, pa će to značajno utjecati na doprinos forenzične stomatologije u identifikaciji žrtava (17).

S porastom broja stanovništva, promjenom klimatskih uvjeta, bržim načinima javnoga prijevoza i sve većim brojem kriminalnih radnji, učestalost masovnih nesreća vjerojatno će rasti u budućnosti (32), stoga bi stomatolozi trebali biti svjesni činjenice da je njihova moralna odgovornost i bitan dio struke da stvaraju, čuvaju i objavljuju jasnu i točnu dentalnu dokumentaciju svojih pacijenata (1).

7. ZAKLJUČAK

Velike nesreće često su međunarodne prirode i nesumnjivo će se povećati brojem i razmjerom, s obzirom na rast svjetske populacije i lakoću putovanja i migracija. Da bi se došlo do pozitivne identifikacije žrtava masovnih nesreća, različite forenzične discipline moraju surađivati, slijediti identifikacijske protokole, komunicirati i dijeliti informacije, a neizostavan dio tima za identifikaciju upravo su forenzični stomatolozi.

Forenzična stomatologija jedna je od triju glavnih metoda identifikacije žrtava masovnih nesreća, ali njezin uspjeh znatno ovisi o dostupnosti prijesmrtne dentalne dokumentacije. Stoga je izuzetno važno naglasiti da je odgovornost svih stomatologa da osiguraju točnost i sveobuhvatnost zubnih kartona svojih pacijenata, te njihovu dostupnost u slučaju potrebe za dentalnom identifikacijom.

8. LITERATURA

1. Sarode SC, Zarkar GA, Kulkarni MA. Role of forensic odontology in the world's major mass disasters: facts and figures. *Dent Update*. 2009;36(7).
2. McLay WDS. Clinical Forensic Medicine. *J R Soc Med [Internet]*. 1990 Dec 1;83(12):809. Available from: <https://doi.org/10.1177/014107689008301223>
3. Hinchliffe J. Forensic odontology, part 2. Major disasters. *Br Dent J*. 2011;210(6):269–74.
4. De Valck E. [The dentist as an expert in disasters: dental identification in the disaster with the Zeebrugge ferry. 1990]. *Rev Belge Med Dent (1984)*. 2009;64(4):192–6.
5. Whittaker DK. Forensic dentistry in the identification of victims and assailants. *J Clin Forensic Med*. 1995;2(3):145–51.
6. Avon SL. Forensic odontology: The roles and responsibilities of the dentist. *J Can Dent Assoc (Tor)*. 2004;70(7):453–8.
7. Berketa JW, James H, Lake AW. Forensic odontology involvement in disaster victim identification. *Forensic Sci Med Pathol*. 2012;8(2):148–56.
8. Pickering R, Pickering R, Pickering R, Bachman D, Bachman D, Bachman D. An Introduction to Forensic Science and DNA. Use *Forensic Anthropol Second Ed*. 2009;(August):137–43.
9. Tinoco RLR, Martins EC, Daruge E, Daruge E, Prado FB, Caria PHF. Dental anomalies and their value in human identification: A case report. *J Forensic Odontostomatol*. 2010;28(1):39–43.
10. Krishan K, Kanchan T, Garg AK. Dental Evidence in Forensic Identification – An Overview, Methodology and Present Status. *Open Dent J*. 2015;9(1):250–6.
11. Wirtz A, Below R. Working paper Disaster Category Classification and peril Terminology for Operational Purposes. *Context [Internet]*. 2009;(October):1–20. Available from: cred.be/sites/default/files/DisCatClass_264.pdf
12. Brkić H i suradnici. Forenzična stomatologija. Zagreb: Školska knjiga; 2000. (Udžbenici sveučilišta u Zagrebu).
13. INTERPOL DVI Guide [Internet]. 2018. Available from: <https://www.interpol.int/en/How-we-work/Forensics/Disaster-Victim-Identification-DVI>
14. Nuzzolese E, Di Vella G. Future project concerning Mass Disaster Management: A forensic odontology prospectus. *Int Dent J*. 2007;57(4):261–6.
15. Kolude B, Adeyemi B, Taiwo J, Sigbeku O, Eze U. The role of forensic dentist

- following mass disaster. *Ann Ibadan Postgrad Med.* 2011;8(2):111–7.
16. Hill AJ, Hewson I, Lain R. The role of the forensic odontologist in disaster victim identification: Lessons for management. *Forensic Sci Int [Internet]*. 2011;205(1–3):44–7. Available from: <http://dx.doi.org/10.1016/j.forsciint.2010.08.013>
 17. Forrest A. Forensic odontology in DVI: current practice and recent advances. *Forensic Sci Res [Internet]*. 2019;4(4):316–30. Available from: <https://doi.org/10.1080/20961790.2019.1678710>
 18. Morgan B, Alminyah A, Cala A, O'Donnell C, Elliott D, Gorincour G, et al. Use of post-mortem computed tomography in Disaster Victim Identification. Positional statement of the members of the Disaster Victim Identification working group of the International Society of Forensic Radiology and Imaging; May 2014. *J Forensic Radiol Imaging*. 2014;2(3):114–6.
 19. O'Donnell C, Iino M, Mansharan K, Leditscke J, Woodford N. Contribution of postmortem multidetector CT scanning to identification of the deceased in a mass disaster: Experience gained from the 2009 Victorian bushfires. *Forensic Sci Int [Internet]*. 2011;205(1–3):15–28. Available from: <http://dx.doi.org/10.1016/j.forsciint.2010.05.026>
 20. Stow L, James H, Richards L. Australian oral health case notes: Assessment of forensic relevance and adherence to recording guidelines. *Aust Dent J*. 2016;61(2):236–43.
 21. Peck S, Peck L. Tooth numbering progress. Vol. 66, *The Angle orthodontist*. United States; 1996. p. 83–4.
 22. Forrest AS. Collection and recording of radiological information for forensic purposes. *Aust Dent J*. 2012;57:24–32.
 23. Viner MD, Robson J. Post-Mortem Forensic Dental Radiography - a review of current techniques and future developments. *J Forensic Radiol Imaging [Internet]*. 2017;8:22–37. Available from: <http://dx.doi.org/10.1016/j.jofri.2017.03.007>
 24. Kim RJY, Park JM, Shim JS. Accuracy of 9 intraoral scanners for complete-arch image acquisition: A qualitative and quantitative evaluation. *J Prosthet Dent [Internet]*. 2018;120(6):895-903.e1. Available from: <https://doi.org/10.1016/j.prosdent.2018.01.035>
 25. Al-Azri AR, Harford J, James H. Awareness of forensic odontology among dentists in Australia: Are they keeping forensically valuable dental records? *Aust Dent J*. 2016;61(1):102–8.

26. Hinchliffe J. Forensic odontology, part 1. Dental identification. *Br Dent J* [Internet]. 2011;210(5):219–24. Available from: <http://dx.doi.org/10.1038/sj.bdj.2011.146>
27. Identification TB. Body identification guidelines. American Board of Forensic Odontology, Inc. *J Am Dent Assoc.* 1994;125(9).
28. Nathan MDE, Sri Sakthi D. Dentistry and mass disaster - A review. *J Clin Diagnostic Res.* 2014;8(7):10–3.
29. Bush M, Miller R. The crash of colgan air flight 3407: Advanced techniques in victim identification. *J Am Dent Assoc* [Internet]. 2011;142(12):1352–6. Available from: <http://dx.doi.org/10.14219/jada.archive.2011.0135>
30. Bux R, Heidemann D, Enders M, Bratzke H. The value of examination aids in victim identification: a retrospective study of an airplane crash in Nepal in 2002. *Forensic Sci Int.* 2006;164(2–3):155–8.
31. Hutt JM, Ludes B, Kaess B, Tracqui A, Levy F, Mangin P, et al. Odontological identification of the victims of flight AI.IT 5148 air disaster Lyon-Strasbourg 20.01.1992. *Int J Legal Med.* 1995;107(6):275–9.
32. Prajapati G, Sarode SC, Sarode GS, Shelke P, Awan KH, Patil S. Role of forensic odontology in the identification of victims of major mass disasters across the world: A systematic review. *PLoS One.* 2018;13(6):1–12.
33. Soomer H, Ranta H, Penttilä A. Identification of victims from the M/S Estonia. *Int J Legal Med.* 2001;114(4–5):259–62.
34. Iino M, Aoki Y. The use of radiology in the Japanese tsunami DVI process. *J Forensic Radiol Imaging* [Internet]. 2016;4:20–6. Available from: <http://dx.doi.org/10.1016/j.jofri.2015.12.006>
35. Obafunwa JO, Ogunbanjo VO, Ogunbanjo OB, Soyemi SS, Faduyile FA. Forensic odontological observations in the victims of DANA air crash. *Pan Afr Med J.* 2015;20:3–6.
36. Trengrove H. Operation earthquake 2011: Christchurch earthquake Disaster Victim Identification. *J Forensic Odontostomatol.* 2011;29(2):1–7.
37. Brkic H, Strinovic D, Slaus M, Skavic J, Zecevic D, Milicevic M. Dental identification of war victims from Petrinja in Croatia. *Int J Legal Med.* 1997;110(2):47–51.
38. Brkic H, Strinovic D, Kubat M, Petrovecki V. Odontological identification of human remains from mass graves in Croatia. *Int J Legal Med.* 2000;114(1–2):19–22.
39. Lau G, Tan WF, Tan PH. After the Indian Ocean Tsunami: Singapore's contribution to the international disaster victim identification effort in Thailand. *Ann Acad Med*

- Singapore. 2005;34(5):341–51.
40. James H. Thai tsunami victim identification - Overview to date. *J Forensic Odontostomatol.* 2005;23(1):1–18.
 41. Riaud X. The first identification of forensic odontology endorsed by the American justice system. *Dent Hist Lindsay Club Newsl.* 2013;(58):32–6.
 42. Association AD. *The Dentist ' s Role in Forensic Identification : 2004;*
 43. Pretty IA, Sweet D. A look at forensic dentistry - Part 1: The role of teeth in the determination of human identity. *Br Dent J.* 2001;190(7):359–66.
 44. Petju M, Suteerayongprasert A, Thongpud R, Hassiri K. Importance of dental records for victim identification following the Indian Ocean tsunami disaster in Thailand. *Public Health.* 2007;121(4):251–7.
 45. Astekar M, Saawarn S, Ramesh G, Saawarn N. Maintaining dental records: Are we ready for forensic needs? *J Forensic Dent Sci.* 2011;3(2):52.
 46. Corder S, Ellingham STD. Two halves make a whole: Both first responders and experts are needed for the management and identification of the dead in large disasters. *Forensic Sci Int [Internet].* 2017;279:60–4. Available from: <http://dx.doi.org/10.1016/j.forsciint.2017.07.020>

9. ŽIVOTOPIS

Matea Krile rođena je 1. veljače 1996. godine u Dubrovniku. Pohađala je OŠ Marina Držića i Gimnaziju Dubrovnik. Godine 2014. upisuje Stomatološki fakultet Sveučilišta u Zagrebu.

Na petoj godini studija provela je semestar na Sveučilištu u Sassariju (Italija) kao dio programa Erasmus. Tamo je završila B1 stupanj talijanskoga jezika.

Tijekom studija bila je član Organizacijskoga odbora *EDSA Summer Camp Dubrovnik* i voditeljica administratora u Središnjoj informatičkoj učionici Stomatološkog fakulteta. Radila je kao dentalna asistentica u stomatološkoj ordinaciji.