

Interceptivna ortodoncija

Jokić, Marina

Master's thesis / Diplomski rad

2015

Degree Grantor / Ustanova koja je dodijelila akademski / stručni stupanj: **University of Zagreb, School of Dental Medicine / Sveučilište u Zagrebu, Stomatološki fakultet**

Permanent link / Trajna poveznica: <https://um.nsk.hr/um:nbn:hr:127:942024>

Rights / Prava: [Attribution-NonCommercial-NoDerivs 3.0 Unported / Imenovanje-Nekomercijalno-Bez prerađivanja 3.0](#)

Download date / Datum preuzimanja: **2024-07-23**



Repository / Repozitorij:

[University of Zagreb School of Dental Medicine Repository](#)



STOMATOLOŠKI FAKULTET

SVEUČILIŠTA U ZAGREBU

Marina Jokić

INTERCEPTIVNA ORTODONCIJA

DIPLOMSKI RAD

Zagreb, srpanj 2015.

Rad je izrađen na Zavodu za dječju i preventivnu stomatologiju Stomatološkog fakulteta Sveučilišta u Zagrebu.

Voditelj rada : Hrvoje Jurić, prof. dr. sc, Stomatološki fakultet

Lektor teksta na hrvatskom jeziku: Sandra Huzjak, prof, Veslačka 19, 10000 Zagreb,
0955206708

Lektor teksta na engleskom jeziku: Sandra Huzjak, prof. Veslačka 19, 10000 Zagreb,
0955206708

Rad sadrži: 26 stranica

6 slika

1 CD

ZAHVALA

Zahvaljujem svom mentoru prof. dr. sc. Hrvoju Juriću na iznimnoj susretljivosti, pomoći i korisnim savjetima tijekom cijelog studija te prilikom izrade ovog diplomskog rada.

Posebno zahvaljujem svojoj obitelji koja je bila uz mene tijekom cijelog školovanja i pružila mi iznimnu podršku i razumijevanje.

SADRŽAJ

1. UVOD	1
2. SVRHA	2
3. MALOKLUZIJA	3
4. METODE INTERCEPTIVNE (RANE) ORTODONCIJE	5
4.1. Miofunkcijske vježbe	5
4.2. Selektivno ubrušavanje	9
4.3. Serijska ekstrakcija zubi	10
5. INTERCEPTIVNE NAPRAVE	12
5.1. Špatula.....	12
5.2. Vestibularna ploča.....	12
5.3. Lip bumper	13
5.4. Trenažer	14
5.5 LM-aktivator	17
6. RASPRAVA	19
7. ZAKLJUČAK	20
8. SAŽETAK	21
9. SUMMARY	22
10. LITERATURA	23
11. ŽIVOTOPIS	26

1. UVOD

Još od davnina, zbijeni, nepravilni i protrudirani zubi problem su za pojedinca, a pokušaji ispravljanja takvih nepravilnosti, datiraju još od 1000. godine prije Krista. Primitivne (i iznenađujuće dobro osmišljene) ortodontske naprave pronađene su u iskopinama starih Grka i Etruščana. S razvojem stomatologije u 18. i 19. stoljeću, razni autori opisali su određen broj naprava za “ispravljanje” zuba te izgleda da su ih u to vrijeme stomatolozi sporadično primjenjivali (1).

Pojam interceptivne ortodoncije označava postupke i naprave za eliminaciju uvjeta koji mogu dovesti do nastanka malokluzije, zaustavljanje progresije malokluzije, odnosno ranu ortodontsku terapiju anomalije u nastanku, stoga se naziva i rana ortodoncija.

Prevenција u ranoj dobi može spriječiti kasnije vađenje zubi i ispraviti nepravilnosti. Terapija se provodi različitim napravama, ovisno o vrsti problema.

Prema objavljenim longitudinalnim istraživanjima 14% pacijenata s malokluzijama može se uspješno tretirati samo interceptivnom ortodoncijom, dok bi čak 50% pacijenata imalo koristi od interceptive (2).

S interceptivnom terapijom kreće se već u mliječnoj ili ranoj mješovitoj denticiji uklanjajući malokluziju u potpunosti radi omogućavanja normalnog rasta i razvoja dentofacijalnog kompleksa ili smanjujući njezin intenzitet da bi ju kasnije jednostavnije i brže tretirali (3).

2. SVRHA RADA

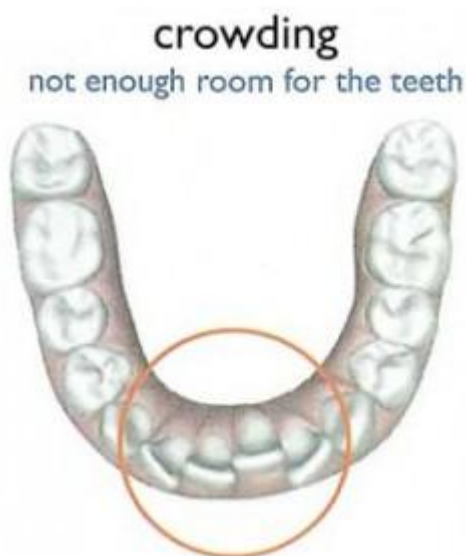
Svrha rada je prikazati što je interceptivna ortodoncija, čemu služi te koje tehnike i naprave se primjenjuju u ranom liječenju i sprječavanju ortodontskih anomalija.

3. MALOKLUZIJA

Malokluzija, ortodontski termin, po klasičnoj definiciji predstavlja stanje poremećaja normalne okluzije (zagriža) kod pacijenta. S obzirom da ne postoji jasno definirana "normalna okluzija" termin malokluzije u suvremenoj literaturi zamjenjuje se s terminom "okluzijske varijacije" (1).

Malokluzija se može podijeliti:

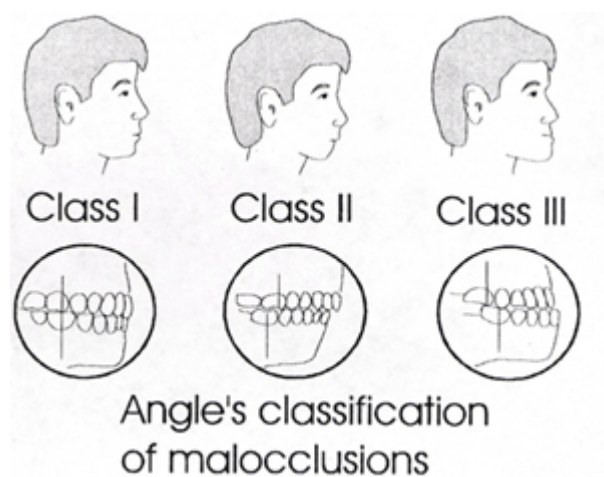
- nepravilnosti pojedinih zuba
- nepravilnosti zubnih lukova (slika 1)
- sagitalne nepravilnosti u okluziji
- transferzalne nepravilnosti u okluziji
- vertikalne nepravilnosti u okluziji



Slika 1. Zbijenost zuba. Preuzeto: (4)

Malokluzije se najčešće dijele s obzirom na klase po Angleu (slika 2). Tako postoje malokluzije klase I, malokluzije klase II i malokluzije klase III.

- klasa I - normalni zagriz (s obzirom na prve molare) → meziobukalna kvržica gornjeg prvog kutnjaka se nalazi u prostoru između meziobukalne i srednje kvržice donjeg prvog kutnjaka
- klasa II (distookluzija) → meziobukalna kvržica gornjeg kutnjaka se nalazi ispred prostora između meziobukalne i srednje kvržice donjeg prvog kutnjaka, pomak za jednu kvržicu prema nazad
- klasa III (meziokluzija) → meziobukalna kvržica gornjeg kutnjaka se nalazi iza prostora između meziobukalne i srednje kvržice donjeg prvog kutnjaka, pomak za jednu kvržicu prema naprijed



Slika 2. Klase po Angleu. Preuzeto: (5)

4. METODE INTERCEPTIVNE (RANE) ORTODONCIJE

Svaka procedura koja eliminira ili reducira razne malokluzije u razvojnoj fazi denticije nazivamo interceptivna ili rana ortodonticija.

4.1. MIOFUNKCIJSKE VJEŽBE

Miofunkcijske vježbe su jednostavni postupci za eliminaciju parafunkcijskih uvjeta koji su doveli do nastanka malokluzije te prakticirane paralelno s nošenjem ortodontske naprave služe u terapiji parafunkcijski uvjetovane malokluzije (4).

Zubi su smješteni u vrlo dinamičnom mediju usne šupljine u kojoj se isprepliću mišićne aktivnosti jezika, usnica i obraza različitog intenziteta, trajanja i smjera djelovanja sila. U tom dinamičnom i kompleksnom okruženju položaj zubi i oblik zubnog luka definiran je balansom mišićnih aktivnosti obraza, usnica i jezika zbog čega je prisutna velika varijabilnost u obliku zubnih lukova ljudi (6). Orofacijalni mišići formiraju unutarnji i vanjski mišićni krug čija ravnoteža osigurava normalni dentofacijalni razvoj. Dominacija mišića unutarnjeg kruga rezultira protruzijom zubi i otvorenim zagrizom, a dominacija vanjskih retruzijom zubi i dubokim zagrizom (7). Nepogodne oralne navike su parafunkcijska ponašanja kod kojih je evidentno narušen odnos aktivnosti mišića jezika, usnica i obraza. U nepogodne oralne navike ubrajaju se disanje na usta, guranje jezika između zubi prilikom gutanja, dugotrajno dudanje dude, sisanje prstiju, donje usnice i obraza, grickanje noktiju i raznih predmeta te škripanje zubima (8).

Kako su usta pomoćni, a ne glavni dio sustava organa za disanje, oralna respiracija može uzrokovati malokluzije (9). Uzroci disanja na usta često su adenoidne

vegetacije, devijacija septuma i kongestija nosa. Kod oralne respiracije dominiraju mišići obraza koji smanjuju transverzalni razvoj lateralnih dijelova alveolarnih nastavaka, nastaje hipotonija orbikularisa orisa i inkompetentne usne. Jezik je položen na dno usne šupljine i straga pa izostaje impuls za transverzalni rast maksile i sagitalni rast mandibule. Lice djeteta s izraženom oralnom respiracijom izgleda usko, izduženo, izmučeno, uvučenih očiju i s naglašenim podočnjacima. Ulazi u nosnice su suženi, usnice suhe, ispucale i otvorene, a gingiva upaljena. Maksila je sužena te sagitalno i vertikalno izdužena, s visokim gotskim nepcem, a u mandibuli je prisutna zbijenost u fronti. U okluziji često nalazimo povećan pregriz, otvoreni, distalni i križni zagriz. Kod nazalne respiracije jezik nije na dnu usne šupljine već dotiče maksilu i stimulira njezin transverzalni rast. Disanje na usta stvara 11 puta veću šansu za razvoj navedenih nepravilnosti zubi u predškolske djece (10).

Kod odraslih je normalan obrazac somatskog gutanja, pri kojem su zubi gornje i donje čeljusti u kontaktu, a jezik na nepcu, dok se kod dojenčadi i male djece pri gutanju između bezubih čeljusti ili zubi umeće jezik. Takav tip infantilnog gutanja fiziološka je pojava do trenutka izrastanja svih mliječnih zubi, što se događa između 2. i 3. godine života, a ako perzistira i nakon toga, onda se smatra nepogodnom navikom. Kod takve parafunkcije jezik gura prednje zube prema naprijed, što rezultira otvorenim zagrizom (11). Sisanje prsta, najčešće palca, često je udruženo s infantilnim gutanjem i stvara sličnu kliničku sliku, a također se smatra nepogodnom navikom nakon kompletiranja mliječne denticije. Slično je i s prolongiranim dudanjem dude, koje ako perzistira nakon druge godine, stvara 15 puta veću šansu za razvoj navedenih nepravilnosti zubi u predškolske djece (10).

Dugo se smatralo kako je nepravilan položaj jezika tijekom funkcije glavni razlog niza anomalija položaja zubi, poput otvorenog zagrizi. No izgleda da za razvoj otvorenog zagrizi ili bialveolarne protruzije nije toliko važno kratkotrajno učestalo dodirivanje zubi jezikom pri gutanju i govoru, niti iznos sile, već položaj jezika kada nije aktivan. Odnosno, da bi producirala pomak zubi, sila bi morala kontinuirano trajati više od šest sati. Kontinuirani pritisak voluminoznog, mlohavog jezika, konstantno položenog između zubi ili neposredno iza zubi glavni je razlog otvorenog zagrizi i protruzije zubi kod osoba koje nemaju nasljedne skeletne nepravilnosti koje bi mogle davati istu kliničku sliku (12).

Vježbe mišića jezika, usana, brade i obraza koje se provode paralelno s terapijom ortodontskom napravom, vrlo su efikasne u zatvaranju otvorenog zagrizi i sprečavanju ponovne pojave otvorenog zagrizi nakon završetka ortodontske terapije, u usporedbi s ortodontskom terapijom provedenom bez vježbi. Kod infantilnog gutanja indicirane su miofunkcijske vježbe usmjerene na stabilizaciju vrška jezika, orijentaciju jezika gore i straga, stiskanje zubi pri gutanju, smanjenje korištenja donje usnice te pojačavanje korištenja gornje usnice pri žvakanju i gutanju (13). Redoslijed aktivnosti napreduje od gutanja sline, drugih tekućina i kašaste do krute hrane, ili od relativno lakih vježbi prema težima. Pacijenta se instruiira da pri gutanju jezik podigne na nepce, da više puta tijekom dana po minutu „klokoće“ jezikom o nepce, da žvakaću gumu ili bombon vrškom jezika prisloni uz nepce i proguta slinu, da žvače konzistentnu hranu te da stišće na stražnje zube. Predloži mu se i neki zvučni podsjetnik za provjeru položaja jezika – primjerice, svaki put kada mu mobitel zvučno signalizira dolazak SMS poruke, mora provjeriti nalazi li mu se jezik između zubi ili na nepcu. Također ga se može instruirati da se kontrolira da li drži usta

zatvorena, diše li na nos i vježba li ritmičko stiskanje usnica. Kod problema s izgovorom sugerira se, paralelno s ortodontskom terapijom, provesti logopedsku obradu i rehabilitaciju. Jačanje tonusa orbikularisa orisa može se postići obostranim razvlačenjem rubova usnica malim prstima, čemu se suprotstavljamo voljnim stezanjem usana. Vežanjem dva gumba na dva kraja čvršćeg konca može se izraditi jednostavno pomagalo za izvođenje vježbi mišića. Pacijent jedan gumb pridržava usnicama, a drugi drži prstima i povlači prema naprijed, sprečavajući pri tome pojačanim tonusom usnica izvlačenje gumba između usnica. Vježbati se može i na način da se drži voda u ustima i naizmjenično ritmički potiskuje između usne šupljine i usnica.

Miofunkcijske vježbe mogu se kod djece provoditi i pomoću vestibularne ploče, na način da prstom povlače držak ploče, a stiskanjem usnica sprečavaju njezino izvlačenje iz usta. Razvijen je i cijeli niz trenažera (Trainers, Myofunctional Research Co., Helensvale, Australia), naprava koje izgledaju poput konfekcijskih štitnika za zube, a inkorporiraju štitnik za jezik i odbojnik usana. Trenažeri potpomažu mioterapiju, uklanjanje nepogodnih navika disanja na usta i infantilnog gutanja, uspostavu normalne funkcije i pravilnog smještaja zubi u zubni luk. Iako se spekuliralo o povezanosti položaja tijela i položaja mandibule, istraživanja nisu dokazala postojanje jake sveze, no ukazala su na nešto jaču svezu malokluzija s položajem vratne kralježnice. Mandibularni prognatizam češće je udružen s izravnavanjem vratne lordoze i posteriorno pomaknutom posturom, mandibularni retrognatizam s naglašenom vratnom lordozom i anteriorno pomaknutom posturom, a križni zagriz sa skoliozom (3).

4.2. SELEKTIVNO UBRUŠAVANJE

Selektivno ubrušavanje jednostavan je interceptivni postupak u terapiji prisilnih zagriža, poremećaja erupcije i zbijenosti zubi. Kod prisilnih zagriža potrebno je funkcijskom analizom detektirati gdje se nalazi prerani kontakt i onda ga ubrušavanjem ukloniti. Uglavnom se radi o jednostranom prisilnom križnom zagrižu u mliječnoj denticiji, a najčešći uzrok prisile su mliječni očnjaci.

Kod prisilnog križnog zagriža najčešće se izbrušava bukalna ploha donjeg mliječnog očnjaka i lingvalna gornjeg te njihovi oštri rubovi.

Kod prisilnog progenijskog zagriža ubrušava se mezijalni brid krune gornjeg i distalni donjeg mliječnog očnjaka čime se omogućava distalni pomak mandibule.

Selektivnim ubrušavanjem mliječnih zubi možemo usmjeravati erupciju trajnih i rješavati blaže zbijenosti pri čemu koristimo leeway space.

Leeway space je razlika u veličini između donjeg mliječnog očnjaka, prvog i drugog kutnjaka te donjeg trajnog očnjaka, prvog i drugog pretkutnjaka (14).

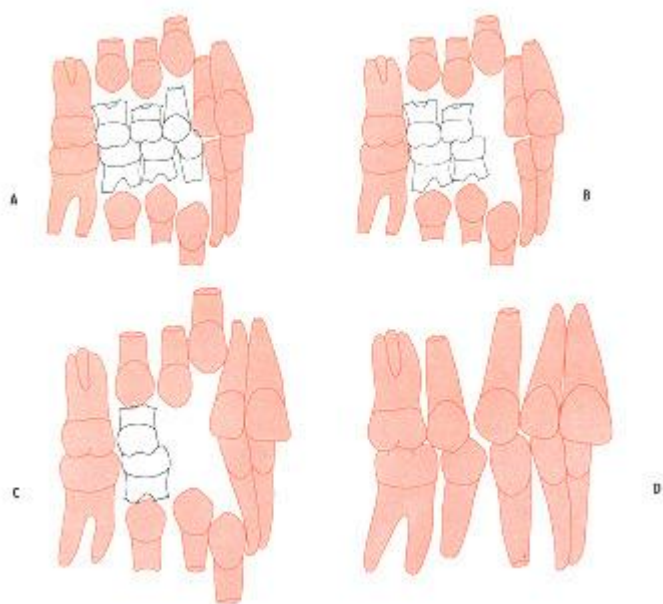
Najčešće se rabi za smještaj donjih sjekutića kada oni niču zbijeno, pri čemu mezijalno reduciramo mliječne donje očnjake.

Za smještaj prvog premolara kod naznake zbijenosti, a uz postavu trajnih kutnjaka u klasi I ubrušavamo mezijalnu plohu drugog mliječnog molara (3).

4.3. SERIJSKA EKSTRAKCIJA ZUBI

Kod distopičnog nicanja i izrazite zbijenosti frontalnih zubi u fazi rane mješovite denticije i velikog dentoalveolarnog nesrazmjera, kao interceptivni terapijski postupak može se provesti serijska ekstrakcija zubi kojom ciljanim i pravovremenim vađenjem pojedinih zuba usmjeravamo nicanje i što bolji smještaj trajnih zubi. No sam postupak serijske ekstrakcije ne dovodi nužno zube u idealan položaj niti zatvara sav ekstrakcijski prostor, te je često potrebno zube dodatno poravnati fiksnom edgewise-napravom. Začeci ideje serijske ekstrakcije sežu još u 1743. godinu, kada je prvi put spominje Bunon. Naziv serijska ekstrakcija predložio je Kjellgren još 1929. godine, a Hotz 1970. godine predlaže naziv vođena erupcija. Postupak započinje prilikom nicanja trajnih drugih sjekutića kada je potrebno izvaditi mliječne očnjake, otprilike u dobi od 8. do 9. godine, kako bi sjekutićima omogućili što pravilniji smještaj. Otprilike, nakon godine dana vade se mliječni prvi kutnjaci da bi se olakšalo i ubrzalo nicanje trajnih prvih pretkutnjaka. Tako su oni izvađeni pola godine do godinu dana prije nego što bi normalno ispali. Nakon toga, otprilike unutar perioda od godinu dana, obično niknu trajni prvi pretkutnjaci koji se vade da bi se osigurao prostor za distalniju erupciju i smještaj trajnih očnjaka (Slika 2). Pravo vrijeme za ekstrakciju premolara je kada trajni očnjak počne eruptirati kroz mukožu. Serijsku ekstrakciju indiciramo oprezno, uz provedenu gnatometrijsku predikcijsku analizu dentoalveolarne diskrepancije, analizu ortopantomograma, latero-lateralnog kranioograma i fotografija te procjenu dentalne zrelosti pacijenta. Navedeni redoslijed vađenja zubi samo je najuobičajeniji, no nije i jedini mogući. Pri indiciranju redoslijeda stomatolog se vodi intraoralnim uvidom u denticiju, analizom ortopantomograma i individualnim varijacijama u redoslijedu erupcije zubi u

pojednog pacijenta. Idealni uvjeti za serijsku ekstrakciju jesu: ortognati profil ili bialveolarna protruzija, izražena zbijenost s nasljednom dentoalveolarnom diskrepancijom, mezijalna stepenica u mješovitoj denticiji koja vodi u klasu I u trajnoj denticiji, normalni iznosi prijeklopa i pregriza sjekutića te izostanak skeletnih disproporcija i poremećaja funkcije perioralnih mišića (15).



Slika . 3.Serijska ekstrakcija. Preuzeto: (16)

5. INTERCEPTIVNE NAPRAVE

U ranoj ortodontskoj terapiji koriste se jednostavne interceptivne naprave. One mogu biti individualne ili konfekcijski izrađene i lagane su za uporabu.

5.1. ŠPATULA

Špatula je najjednostavnija pasivna interceptivna naprava koja se koristi u ranoj mješovitoj denticiji za korekciju položaja jednog sjekutića koji niče u obrnutom prijeklopu. Može biti drvena ili plastična. Pacijent ju rabi na način da joj jedan kraj umetne između palatinalne plohe gornjeg sjekutića koji niče u obrnutom prijeklopu i labijalnih ploha donjih sjekutića te u nju zagriže dok drugi kraj pridržava svojom rukom i gura ga prema bradi. Time se postiže efekt poluge.

Trajanje terapije je individualno. Uvjet za djelovanje špatule je da nemamo zbijenost u incizalnom segmentu u gornjem zubnom luku (3).

5.2. VESTIBULARNA PLOČA

Vestibularna ploča je vrlo jednostavna interceptivna mobilna naprava koju je u terapiju uveo Newell 1912. godine. Prije svega se primjenjuje pri nepogodnoj navici disanja na usta. Može se upotrijebiti i kod protrudirane gornje fronte, ne odviše izraženog distalnog i kod otvorenog zagriža u mliječnoj denticiji ili u ranim stadijima mijene zuba. Ona služi i za sprečavanje nepogodnih navika sisanja usne, palca ili nekog drugog predmeta. Posebno važna joj je primjena u jačanju mišića orbikularis oris (2).

Prije nego što se odlučimo na primjenu vestibularne ploče pri disanju na usta, moramo se uvjeriti radi li se zaista o nepogodnoj navici ili postoji kakva mehanička zapreka koja ometa nazalnu respiraciju.

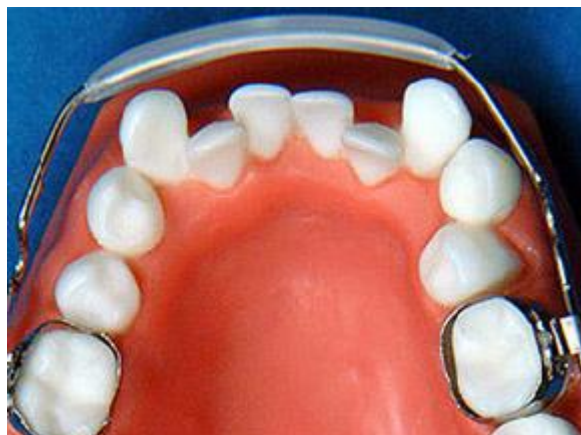Postoje konfekcijske, tvornički izrađene vestibularne ploče te individualno izrađene.

Konfekcijske vestibularne ploče izrađuju se u tri veličine. Sprijeda imaju plastičnu alku poput dude varalice, koja je potrebna za mioterapiju.

Dok je za uklanjanje navedenih nepogodnih navika dovoljna i konfekcijska izvedba, želimo li djelovati kod protruzije gornje fronte ili umjerenog distalnog zagriža, potrebno je izraditi individualnu ploču. Kako bi se dodatno uklonilo interponiranje jezika između zubi u napravu se s oralne strane može ugraditi akrilatni štitnik ili žičana rešetka za jezik (3).

5.3 USNI ODBOJNIK

Usni odbojnik, lip bumper, je pasivna mobilna ortodonska naprava koju aktivira mišić orbikularis oris. Sastoji se od žičanog luka promjera 1,15 mm koji se umeće u bukalne cjevčice na prstenovima cementiranim na prve kutnjake (slika 4). Koristi se u mješovitoj i trajnoj denticiji za uklanjanje nepogodnih navika griženja i uvlačenja usnice, kao držač mjesta kod preranog gubitka mliječnih zuba i sidrište pri vođenoj erupciji zubi, ispravljanje oralno nagnutih sjekutića te razvoj apikalne baze anteriorno i lateralno (3).



Slika 4. Usni odbojnik. Preuzeto: (17)

5.4 TRENAŽER

Na tržištu su dostupne konfekcijske i polukonfekcijske interceptivne naprave nazvane trenažeri (Trainers, Myofunctional Research Co., Queensland, Australia). Izgledaju poput štitnika za zube koji se nose radi prevencije trauma zubi pri bavljenju sportskim aktivnostima. Objedinjuju načela terapijske filozofije poznatih ortodontskih naprava - Baltersovog bionatora, Fränkelove naprave, vestibularne ploče, usnog odbojnika, te njihove postulate o ovisnosti položaja jezika, obraza i usnica u razvoju malokluzija. Filozofija trenažera definirana je u tri načela:

1. postizanje miofunkcionalnog učinka zbog uklanjanja nepovoljnog pritiska jezika, usnica i obraza na zubne lukove te interponiranja između njih, čime se omogućava transverzalni i vertikalni razvoj čeljusti i zubnog luka
2. stimuliranje sagitalnog razvoja mandibule u terapiji anomalija klase II te sagitalnog razvoja maksile u terapiji anomalija klase III
3. vođenje erupcije zubi i njihovo poravnavanje (3).

Prednost trenažera je što se u procesu ortodontske terapije smanjuje ovisnost terapeuta o dentalnom tehničaru i laboratorijskoj izradi naprave. Dodatna je prednost što omogućava terapiju nepogodnih navika - prije, tijekom i nakon klasične ortodontske terapije fiksnim ili mobilnim napravama. Naprava ima fleksibilne silikonske vestibularne štitove koji odmiču obraze i usnice omogućavajući sagitalni i transverzalni razvoj zubnih lukova. Lingvalno, naprava također ima štitove koji formiraju kolijevku za jezik. Silikonski materijal sprječava ozljeđivanje obrazne sluznice i gingive, a interokluzalno smješten silikon omogućava ugodnije nošenje i vježbanje žvakanja. Trenažeri su na tržištu dostupni u tri veličine (mala, srednja i velika), izrađeni od dvije vrste materijala (mekši silikon i tvrdi poliuretani), a kreirani su za četiri osnovne namjene – terapiju u mliječnoj (Slika 5), mješovitoj i trajnoj denticiji te tijekom ortodontske terapije fiksnom edgewise napravom. Trenažeri nazvani Infant trainer rabe se za terapiju u mliječnoj denticiji, u dobi od 2 do 5 godina, a njima se potiče dijete na pravilno žvakanje te uklanjanje navika infantilnog gutanja i oralne respiracije. Za dob od 6 do 12 godina, odnosno period mješovite denticije, dizajnirani su Trainer for kids - T4K, koji u rastućeg djeteta pospješuju pravilni razvoj lica i pravilan postav trajnih zubi koji niču. Za trajnu denticiju kreirani su Trainer for alignment - T4A, koji pospješuju poravnavanje prethodno nepravilno položenih zubi u trajnoj denticiji. Trenažeri su kreirani i za pacijente koji su u terapiji fiksnom edgewise ortodontskom napravom – Trainer for braces - T4B, Trainer for Class II - T4CII i Lingua. Kako bi se postigao učinak, preporuka je nositi trenažere nekoliko sati dnevno i tijekom cijele noći.

Proizvođač navodi sljedeće indikacije za korištenje trenažera: zbijenost donjih frontalnih zubi pri nicanju, otvoreni zagriz u fronti, malokluzije klase II/1 i II/2,

duboki zagriz, zbijenost s oralnom respiracijom u klasi I, blaže malokluzije klase III te nepogodne navike infantilnog gutanja, sisanja palca te grickanja i sisanja usnica, obraza i raznih predmeta.

Kontraindikacije za primjenu trenažera: nemotivirano i nekooperativno dijete, izrazita malokluzija klase III, križni zagriz te kompletna nazalna opstrukcija. Iako se trenažeri reklamiraju kao djelotvorne naprave u terapiji malokluzija klase II i blažih oblika klase III, do sada objavljena istraživanja nisu dokazala njihov skeletni, već isključivo dentoalveolarni učinak (18). Kod pacijenata s malokluzijom klase II/1 u ranoj i kasnoj mješovitoj denticiji, koji su napravu nosili jedan sat dnevno i cijelu noć tijekom godine dana, došlo je do protruzije donjih inciziva, redukcije pregriza i povećanja visine lica u odnosu na kontrolnu netretiranu skupinu. Protrudirani gornji incizivi, kao najuočljivija komponenta malokluzije klase II/1, nisu se statistički značajno retrudirali korištenjem trenažera u odnosu na netretiranu skupinu. Svojim bukalnim štitovima trenažeri odmiču obraze stvarajući "Fränkel-efekt", vidljiv kao značajna transverzalna ekspanzija zubnih lukova u premolarnoj i molarnoj regiji u obje čeljusti, u ranoj dobi, kod pacijenata s malokluzijama klase II (19). No, nisu provedena istraživanja koja bi pokazala je li trenažer uzrokovao samo bukalno naginjanje kruna zubi ili je potaknuo i transverzalnu ekspanziju alveolarne baze čeljusti subperiostalnim odlaganjem nove kosti u bukalnim dijelovima te translatorni bukalni pomak zubi. Istraživanja potvrđuju kako trenažeri značajno smanjuju aktivnost temporalnog i maseteričnog mišića te orbikularisa orisa, tijekom maksimalnog stiskanja, gutanja i sisanja u pacijenata s malokluzijom klase II/1 (19).



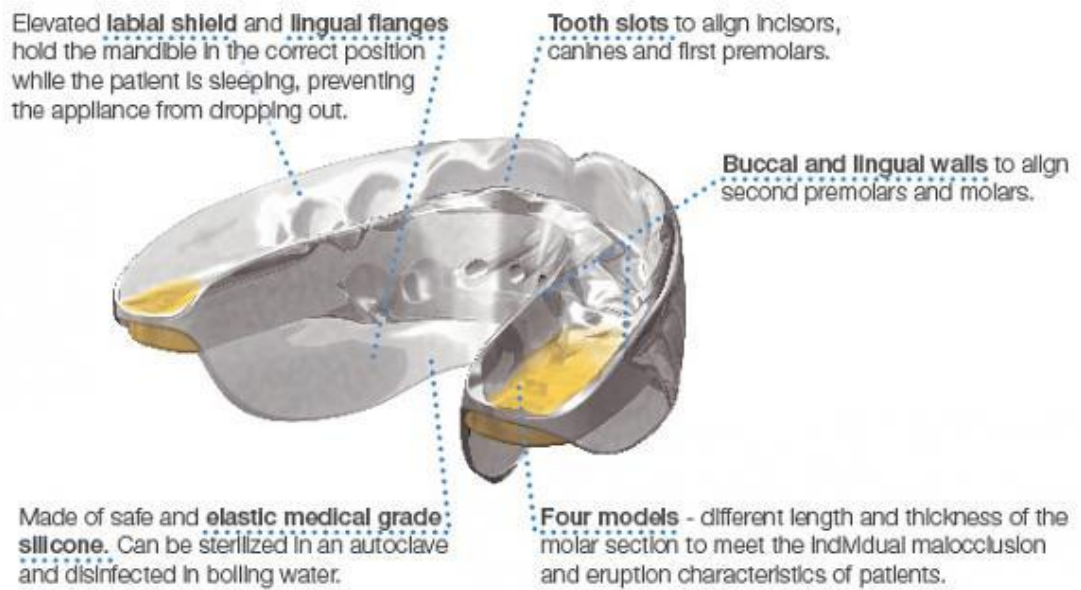
Slika 5. Trenažer za mliječnu denticiju. Preuzeto: (20)

5.5 LM- AKTIVATOR

LM- aktivator je miofunktionalna slikonska naprava za ranu ortodontsku terapiju i vođenu erupciju zuba (Slika 6). Tretman započinje obično kada prvi trajni donji sjekutić počinje nicati. Može se također koristiti u kasnoj mješovitoj ili ranoj trajnoj denticiji. Ranom intervencijom može se izbjeći budući razvoj malokluzije. Funkcionalna naprava je u obliku koji odgovara savršenoj okluziji u raznim veličinama. Ukupno postoji 37 različitih kombinacija modela i veličina pa je moguće izabrati onaj koji najbolje odgovara pacijentu bez potrebe za individualnom izradom.

LM- aktivator simultano proširuje zubni luk, dovodi zube u savršenu ravninu i ispravlja mandibulu iz distookluzije u normookluziju tako što potiče rast mandibule.

Aktivator bi se trebao nositi svaku večer tijekom spavanja, te još dodatnih dva sata preko dana u slučaju da su iznikli gornji trajni središnji sjekutići (21).



Slika 6. LM- aktivator. Preuzeto: (21)

6. RASPRAVA

Mnoga istraživanja pokazuju kako još uvijek ne postoji najbolja metoda za sprječavanje malokluzije. Svakom pacijentu se treba pristupati individualno. Pravilna dijagnostika ujedno znači i izbor najboljih terapijskih postupaka.

Interceptivna ortodoncija bi trebala eliminirati uvjete koji mogu dovesti do nastanka malokluzije te zaustaviti progresiju malokluzije jednostavnim napravama i metodama.

Ovaj rad daje pregled trenutno dostupnih naprava i metoda liječenja malokluzije i nepogodnih navika kod djece s mliječnom i mješovitom denticijom.

7. ZAKLJUČAK

Interceptivna ortodoncija odnosno rana ortodoncija, pronašla je svoje mjesto u svakodnevnoj praksi pedodonata i ortodonata.

Malokluzija je postala sve češći problem djece i mladeži, kako estetski tako i funkcijski.

Interceptivna ortodoncija ima za cilj sprječavanje dentalne anomalije u samom njenom začetku što znatno skraćuje vrijeme provedeno u terapiji te je iz financijskih aspekata znatno povoljnija.

Interceptivne naprave su jednostavne za korištenje, ali da bi ispunile svoju funkciju potrebna je kooperativnost pacijenta.

8. SAŽETAK

Ortodontske anomalije predstavljaju jedan od najčešćih oboljenja u usnoj šupljini. Danas, svako drugo dijete ima izražene nepravilnosti unutar zubnog luka, čeljusti ili lica . One ne predstavljaju samo estetski problem, nego mogu dovesti do niza drugih poteškoća: smetnji u govoru, žvakanju, pada samopouzdanja kao i do parodontoloških bolesti te karijesa.

Stoga je bitno što ranije započeti s preventivnim programima edukacije roditelja i djece, kao i redovitim odlascima dr. dentalne medicine kako bi se razvoj malokluzija spriječio. Na sreću, danas su razvijene brojne metode prevencije ortodontskih anomalija, u koju spada i interceptivna ortodoncija. S terapijom se kreće već u mliječnoj ili ranoj mješovitoj denticiji uklanjajući malokluziju u potpunosti ili smanjujući njezin intenzitet.

9. SUMMARY

Interceptive orthodontics

Orthodontic anomalies are one of the most common diseases of the oral cavity. Today, every second child has imperfections within the dental arch, jaw or face. They are not only an aesthetic problem, but can lead to a number of other problems: interference with speech, chewing, lead to lack of self- confidence and to periodontal diseases and caries.

Therefore, it's essential to begin early with preventive programs to educate parents and children, as well to maintain regular visits do dentist in order to prevent the development of malocclusion.

Fortunately, today we have developed numerous methods of prevention of malocclusion, which includes interceptive orthodontics. The therapy is already moving in the primary or early mixed dentition completely eliminating malocclusion or reducing its intensity.

10. LITERATURA

1. Proffit WR, Sarver DM, Fields HW Jr. Contemporary Orthodontics, 4th edition. Columbus, Ohio, Mosby; 2006: 4-23, 113-142, 418-446
2. Lapter V i sur. Ortodontske naprave. I. izd Zagreb: Školska knjiga; 1988: 135-140
3. Špalj S. i sur. Ortodontski priručnik. Medicinski fakultet Sveučilišta u Rijeci 2012: 99-102, 106-109 .
4. Rakita family dentistry. Crowding <http://rakitafamilydentistry.com/wp-content/uploads/2012/05/crowding-283x300.jpg> (30.6.2015)
5. Dr catherine Fulton, Angle Class June 2013 <http://www.drcatherinefulton.com/definitions/>(30.6.2015)
6. Šlaj M, Špalj S, Pavlin D, Illeš D, Šlaj M. Dental archforms in dentoalveolar Class I, II and III.“ Angle Orthod. 2010 Sep;80(5):919-24.
7. Grabowski R, Kundt G, Stahl F. -Interrelation between occlusal findings and orofacial myofunctional status in primary and mixed dentition: Part III: Interrelation between malocclusions and orofacial dysfunctions.- J Orofac Orthop. 2007 Nov;68(6):462-76.
8. Mason RM. - A retrospective and prospective view of orofacial myology.- Int J Orofacial Myology. 2005 Nov;31:5-14.
9. Zicari AM, Albani F, Ntrekou P, Rugiano A, Duse M, Mattei A, Marzo G. “ Oral breathing and dental malocclusions.“ Eur J Paediatr Dent. 2009 Jun;10(2):59-64.

10. Hellen P. Pimenta, Maria E. L. Moreira, Adriana Duarte Rocha, Saint Clair Gomes Junior, Liana W. Pinto, Sabrina Lopes Lucena. "Effects of non-nutritive sucking and oral stimulation on breastfeeding rates for preterm, low birth weight infants: a randomized clinical trial." *J Pediatr (Rio J)*. 2008;84(5):423-427:
11. Ovesnik M, Farcnik FM, Korpar M, Verdenik I. "Follow-up study of functional and morphological malocclusion trait changes from 3-12 years of age." *Eur J Orthod*. 2007 Oct;29(5):523-9.
12. Warren JJ, Slayton RL, Bishara SE, Levy SM, Yonezu T, Kanellis MJ. "Effects of nonnutritive sucking habits on occlusal characteristics in the mixed dentition." *Pediatr Dent*. 2005 Nov-Dec;27(6):445-50.
13. Weiss CE, van Houten JT. "A remedial program for tongue-thrust." *American Journal of Orthodontics* 12/1972; 62(5):499-506
14. Orthonj. What is leeway <http://www.orthonj.com/leeway.html> (30.06.2015)
15. Ngan PW, Kao EC, Wei SH. "Guidance of eruption for general practitioners." *Int Dent J*. 2003 Apr;53(2):100-13.
16. Misodent. Serijska ekstrakcija <http://www.misodent.com/x/dent/6ju/image8.jpg> (02.07.2015)
17. Orange Coast Ortho. Lip bumper:
<http://www.orangecoastortho.com/images/appliances-lipbumper.jpg>
(02.07.2015.)

18. Usumez S, Uysal T, Sari Z, Basciftci FA, Karaman AI, Guray E. "The effects of early preorthodontic trainer treatment on Class II, division 1 patients." Angle Orthod. 2004 Oct;74(5):605-9
19. Ramirez-Yanez G, Sidlauskas A, Junior E, Fluter J. „Dimensional changes in dental arches after treatment with a prefabricated functional appliance“ J Clin Pediatr Dent 31(4):279-283, 2007
20. Myoresearch. http://myoresearch.com/appliances/appliances/t4k_phase1
(02.07.2015.)
21. LM dental. LM-activator: <http://www.lm-dental.com/products/orthodontic-appliances/lm-activator> (02.07.2015.)

11. ŽIVOTOPIS

Marina Jokić rođena je 22. prosinca 1987. godine. Nakon završene osnovne škole, upisuje VII gimnaziju u Zagrebu koju završava 2006. godine. Iste godine upisuje Stomatološki fakultet na Sveučilištu u Zagrebu. Za vrijeme studija bila je aktivni član projekta “Djeca zdravog osmijeha“ u sklopu predmeta Zdravstveni odgoj u osnovnim školama, gdje je držala predavanja djeci 1. razreda o važnosti oralnog zdravlja. Studij stomatologije završava 2015. godine.