

# Kompjutorski navođena implantologija

---

**Bjelica, Roko**

**Master's thesis / Diplomski rad**

**2020**

*Degree Grantor / Ustanova koja je dodijelila akademski / stručni stupanj:* **University of Zagreb, School of Dental Medicine / Sveučilište u Zagrebu, Stomatološki fakultet**

*Permanent link / Trajna poveznica:* <https://um.nsk.hr/um:nbn:hr:127:071619>

*Rights / Prava:* [Attribution-NonCommercial 4.0 International/Imenovanje-Nekomercijalno 4.0 međunarodna](#)

*Download date / Datum preuzimanja:* **2025-02-01**



*Repository / Repozitorij:*

[University of Zagreb School of Dental Medicine Repository](#)





Sveučilište u Zagrebu

Stomatološki fakultet

Roko Bjelica

# **KOMPJUTORSKI NAVOĐENA IMPLANTOLOGIJA**

DIPLOMSKI RAD

Zagreb, 2020.

Rad je ostvaren na Zavodu za oralnu kirurgiju Stomatološkog fakulteta Sveučilišta u Zagrebu.

Mentor rada: prof. dr. sc. Irina Filipović Zore, Zavod za oralnu kirurgiju Stomatološkog fakulteta Sveučilišta u Zagrebu

Lektor hrvatskog jezika: Roza Buljević, mag. educ. croat.

Lektor engleskog jezika: Maja Ivković, prof. engleskog jezika i književnosti

Sastav Povjerenstva za obranu diplomskog rada:

1. \_\_\_\_\_
2. \_\_\_\_\_
3. \_\_\_\_\_

Datum obrane rada: \_\_\_\_\_

Rad sadrži: 27 stranica

/ tablica

3 slike

CD

Osim ako nije drukčije navedeno, sve ilustracije (tablice, slike i dr.) u radu su izvorni doprinos autora diplomskog rada. Autor je odgovoran za pribavljanje dopuštenja za korištenje ilustracija koje nisu njegov izvorni doprinos, kao i za sve eventualne posljedice koje mogu nastati zbog nedopuštenog preuzimanja ilustracija odnosno propusta u navođenju njihovog podrijetla.

*Zahvaljujem svojoj mentorici prof. dr. sc. Irini Filipović Zore na velikom trudu, pomoći i prenesenom znanju prilikom izrade ovoga rada, ali i tijekom cijeloga studiranja.*

*Zahvaljujem svojoj obitelji koja mi je bila podrška od prvog dana.*

*Posebno hvala mojoj majci koja me uvela u svijet kliničke prakse i koja će zauvijek biti moj prvi i najvažniji učitelj.*

# KOMPJUTORSKI NAVOĐENA IMPLANTOLOGIJA

## Sažetak

Reprodukcija položaja, kuta i dubine implantata na način kako je odabrano i planirano u dijagnostičkoj fazi predstavlja najveći izazov za doktora dentalne medicine i upravo je nepravilno postavljanje implantata jedna od najčešćih komplikacija terapije. Svrha ovog preglednog rada je napraviti analizu postojeće literature o prednostima i nedostacima kompjutorski vođene implantološke terapije te odrediti ograničenja i kliničku uporabljivost takve terapije. Prikazan je razvoj koncepta kirurške vodilice, od konvencionalnih kirurških šablona sve do kompjutorski planiranih i izrađenih kirurških vodilica. Sukladno napretku kirurških vodilica opisan je i razvoj kompjutorske tomografije i interaktivnih softvera koji omogućuju obradu podataka potrebnih za planiranje i provođenje terapije. Najveća pozornost dana je tehnikama kompjutorski vođene implantacije te su istaknute prednosti i mane pojedinih tehnika. Pregledom literature zaključuje se da nema statistički značajnih razlika u rezultatima konvencionalne i kompjutorski vođene implantološke terapije. Ipak, pravilno indicirana kompjutorski navođena implantacija donosi neke prednosti i osigurava kliničaru siguran i predvidljiv ishod terapije.

**Ključne riječi:** dentalni implantati; kompjutorski navođena implantacija; preciznost; kirurška vodilica; statički i dinamički vođena implantacija

# COMPUTER-GUIDED IMPLANT SURGERY

## Summary

Reproducing the position, direction, and depth of an implant as planned at the diagnostic stage is the biggest challenge for a dentist and it is precisely the incorrect placement of implants that is one of the most common complications of therapy. The aim of this thesis is to analyze the existing literature written on the subject of advantages and disadvantages of computer-guided implant therapy and to determine the limitations and clinical applicability of such therapy. The development of the surgical guide concept is presented, from conventional surgical templates to computer-designed and manufactured surgical guides. In accordance with the development progress of surgical guides, the development of computed tomography and interactive software, which enables the processing of data necessary for planning and implementation of therapy, is described. The greatest attention was given to the advantages and disadvantages of certain computer-guided implantation techniques. After reviewing the literature it is concluded that there are no statistically significant differences between the results of conventional and computer-guided implant therapy. Nevertheless, properly indicated computer-guided implant placement brings some benefits and provides the clinician with a safe and predictable outcome of therapy.

**Keywords:** dental implants; computer-guided implant surgery; precision; surgical guide; static and dynamic computer-assisted guidance

## SADRŽAJ

1. UVOD .....	1
2. PREGLED RAZVOJA NAVOĐENE IMPLANTOLOGIJE.....	4
2.1. Počeci korištenja kirurške vodilice u kliničkoj praksi.....	5
2.2. Konvencionalne kirurške vodilice.....	7
2.3. Kompjutorski navođena implantološka terapija.....	8
2.3.1. Dijagnostika i plan terapije.....	8
2.3.2. Statička tehnika kompjutorski navođene implantacije.....	8
2.3.2.1. Radiografska vodilica.....	8
2.3.2.2. Izrada kirurške vodilice.....	9
2.3.2.3. Kirurški protokol implantacije.....	12
2.3.2.4. Prednosti i nedostaci.....	13
2.3.3. Dinamička tehnika kompjutorski navođene implantacije.....	14
3. RASPRAVA.....	16
4. ZAKLJUČAK.....	20
5. LITERATURA.....	22
6. ŽIVOTOPIS.....	26

## **Popis skraćenica**

CT – Computed Tomography

CBCT – Cone Beam Computed Tomography

CAD/CAM – Computer Aided Design/Computer Aided Manufacturing

STL format – Stereolithography File Format

GPS – Global Positioning System

DICOM – Digital Imaging and Communications in Medicine

RP – Rapid prototyping

SLA - Stereolitografija



## **1. UVOD**

Dentalna implantologija u današnje je vrijeme neizostavna grana dentalne medicine koja se bavi rehabilitacijom djelomično i potpuno bezubih pacijenata. Razvija se veoma brzo i neprestano dolazimo do novih spoznaja i saznanja koja značajno doprinose kliničkom radu (1).

S porastom životnog standarda u razvijenim zemljama, sve je veća svijest o ulozi oralnog zdravlja u životu pojedinca i zajednice. Pojam *oralno zdravlje* više ne uključuje samo izostanak karijesa i parodontnih bolesti, nego se smatra potpuno zadovoljenim kriterijem funkcije i estetike stomatognatog sustava. Ne smije se zanemariti psihološka komponenta te utjecaj gubitka zuba na psihosocijalni aspekt života. Nedostatak zuba, pogotovo u vidljivoj zoni, može snažno utjecati na samopouzdanje, komunikativnost i ponašanje u društvu. Narušena žvačna funkcija, fonacija i estetika često se manifestiraju gubitkom sigurnosti, izbjegavanjem socijalizacije i katkada depresijom (2). Navedene činjenice i posljedično sve veći zahtjevi pacijenata, uz neizostavan razvoj tehnologije, svakodnevno pomiču granice struke. U dentalnoj implantologiji postoji uska međusobna korelacija više grana dentalne medicine. Međusobno se isprepliću oralna kirurgija, parodontologija i protetika, a takav multidisciplinarni pristup doprinosi ispravnom protokolu implantacije i posljedičnoj oseointegraciji, dobrom cijeljenju periimplantatnih tkiva i, naposljetku, zadovoljavajućoj protetskoj opskrbi.

Početak razvoja implantologije obilježili su pojam oseointegracije, dizajna implantata, izbora materijala za izradu teostalih pojmova vezanih za kirurški protokol ugradnje implantata. Danas, kada su navedeni pojmovi već dovoljno istraženi i pronalaskom odgovora na izazove koji su donedavno predstavljali problem u kliničkoj praksi, doktori dentalne medicine imaju priliku učiniti korak naprijed. Pregledom literature i podacima o preživljavanju 95 % implantata u petogodišnjem razdoblju te više od 89 % u desetogodišnjem razdoblju potvrđuje se ranije navedena tvrdnja i potreba za postavljanjem novih ciljeva u implantološkoj praksi (3). Moderni trendovi uključuju skraćivanje vremena potrebnog za potpunu rehabilitaciju, minimalno invazivan kirurški protokol implantacije te povećanje preciznosti ugradnje dentalnih implantata (4). Prema tome, uspjeh terapije nije određen samo oseointegracijom, nego i potpunim zadovoljenjem funkcije i estetike budućeg protetskog rada. Reprodukcijski položaj, kuta i dubine implantata na način kako je odabrano i planirano u dijagnostičkoj fazi predstavlja najveći izazov za doktora dentalne medicine i upravo je nepravilno postavljanje implantata jedna od najčešćih komplikacija terapije. Pravilnom postavom implantata omogućen je povoljan prijenos sila na implantate i buduću protetsku suprastrukturu i posljedično odgovarajući estetski ishod terapije. Implantat mora biti odgovarajućeg položaja i nagiba u odnosu na postojeće i antagonističke zube te količinu i kvalitetu kosti. Također, uvjet koji mora biti ispunjen je očuvanje okolnih anatomskih struktura. Takav pristup zovemo *protetički*

vođenom implantacijom (5). Kako bi se zadovoljili svi navedeni uvjeti, pristupilo se uspostavljanju logičnog slijeda između završnog protetskog rada i kirurških faza implantoprotetske terapije. Upravo je kirurška vodilica ili šablona „prijenosni uređaj“ kojim je postignuta što vjernija postava implantata u planirani položaj. Rječnik protetskih pojmova definira kiruršku vodilicu kao vodilicu koja se koristi za pravilno postavljanje implantata u pravilnom nagibu i na pravome mjestu (6). Lambert J. Stumpel tvrdi da je najveći izazov u postavljanju implantata njihovo pravilno pozicioniranje, a smatra se jednim od pionira uvođenja kirurških vodilica izrađenih prema rendgenskim snimkama (7).

U početku su se vodilice izrađivale na gipsanim modelima, no gips je tvrd materijal i ne daje podatke o rezilijenciji i debljini sluznice te topografiji podležee kosti. Uzimajući u obzir uvjet očuvanja okolnih anatomskih struktura pri postavi implantata, gipsani model ne daje nikakvu informaciju o strukturama unutar kosti, krvožilnoj mreži ni o anatomskim referentnim točkama. Metoda kojom se vodilo računa o navedenim strukturama bila je isključivo dvodimenzionalna slika (7).

Razvoj informatičke tehnologije dao je izniman doprinos svim granama medicinske struke, pa tako i dentalnoj implantologiji. Utjecaj moderne računalne tehnologije vidljiv je ponajviše u preciznom planiranju implantološke terapije. Pravu revoluciju u planiranju i vjerojatno najvažniji utjecaj na razvoj planiranja i kirurškog protokola donosi 3D snimanje i *Computer Aided Design / Computer Aided Manufacturing* (CAD/CAM) tehnologija koja, uz 3D snimku i odgovarajući računalni program, omogućava izradu preciznih kirurških vodilica. Uvođenjem *Cone Beam Computer Tomography* (CBCT-a) u stomatološku praksu omogućen je vrlo kvalitetan trodimenzionalni prikaz kraniofacijalnih struktura, uz razmjerno niske doze zračenja i prihvatljivu cijenu. Razvoj odgovarajućih računalnih programa za planiranje postave dentalnih implantata, uz CBCT, dao je potpuno nove smjernice u implantološkoj terapiji. Konačno, razvijene su kompjutorski izrađene kirurške vodilice (CAD/CAM tehnologijom), koje se izrađuju na temelju podataka CBCT-a odgovarajućeg pacijenta. Takav pristup čini kompjutorski navođenu implantologiju pouzdanom metodom koja osigurava predvidljiv pristup kliničaru, od samog planiranja implantacije do konačnog protetskog rješenja (8).

S obzirom na to da se dostupna stručna literatura najviše fokusira na preciznost kompjutorskih sustava za vođenu implantaciju i na usporedbu s klasičnom metodom, tzv. *free-hand* ugradnje implantata, važno je spomenuti i neke druge čimbenike koji mogu utjecati na izbor terapijske metode kao što su troškovi ulaganja i vremenski čimbenik. Svrha ovog rada je prikazati mogućnosti koje pruža moderna tehnologija kompjutorski navođene implantološke terapije te istaknuti sve prednosti, ali i moguće nedostatke u terapiji.

## **2. PREGLED RAZVOJA NAVODENE IMPLANTOLOGIJE**

## 2.1 Počeci korištenja kirurške vodilice u kliničkoj praksi

Otkriće x-zraka označilo je prekretnicu u svijetu dijagnostike omogućavajući terapeutu prikaz unutarnjih anatomskih struktura koje nisu bile vidljive kliničkim pregledom. Radiografska dijagnostika dugo je bila najpouzdanija i jedina metoda vrednovanja tkiva nevidljivih oku liječnika, no razvojem tehnologije njezin ograničeni dvodimenzionalni prikaz mineraliziranih struktura postaje nedostatan izvor informacija potrebnih kliničaru u zahtjevnijim slučajevima (9).

Korak dalje učinio je Godfrey Nowbold Hounsfield, koji je 1979. dobio i Nobelovu nagradu, zahvaljujući razvoju tehnike snimanja iz različitih kutova koja digitalnom obradom daje trodimenzionalnu sliku. Spomenuta tehnika kompjuterizirane tomografije (CT-a) je 100 puta osjetljivija od klasičnog rendgenograma, a ima mogućnost prikaza i mekotkivnih struktura (10). Krajem 1990-ih godina razvijen je sustav *Cone Beam Computer Tomography* (CBCT) koji je zapravo ortopantomograf s dodatnim senzorom za trodimenzionalan zapis. Uvođenje CBCT-a u stomatološku praksu iznimno je doprinijelo dijagnostici i planiranju terapije (9).

Usporedno s razvojem sustava za snimanje razvijaju se i računalni programi koji omogućuju sve precizniju, bržu i liječniku jednostavniju obradu i analizu podataka dobivenih spomenutim metodama snimanja.

Zbog svih navedenih spoznaja došlo je do ideje da se planiranje i postava implantata vrši pomoću kirurške šablone ili vodilice, te da se izbjegnju sve moguće pogreške slobodne implantacije tzv. *free hand* metodom. Prije uvođenja bilo kakvog tipa navođene implantacije u praksu, kliničari su se vodili isključivo analizom gipsanih modela i rendgenske snimke, a implantat se postavljao tamo gdje ima dovoljno kosti, ne razmišljajući o protetskom segmentu terapije. Iako imaju istu zadaću, kirurške vodilice su raznolika skupina predložaka koji mogu biti izrađeni na različite načine i podijeljeni prema nekoliko kriterija.

Najznačajnija podjela je prema načinu izrade na konvencionalne i kompjutorski planirane kirurške vodilice. Obje vrste, a posebno kompjutorski planirane vodilice, bit će detaljno opisane u zasebnim odlomcima.

Radi boljeg razumijevanja dijagnostičkog i terapijskog protokola nužno je naglasiti razliku između tzv. radiografske vodilice (*scanning appliance, radiographic template*), koja se koristi u dijagnostičke svrhe, i kirurške vodilice namijenjene za uporabu tijekom kirurškog zahvata. Radiografska vodilica jest radioopakni duplikat planiranog privremenog protetskog rada koji pacijent nosi u ustima tijekom snimanja. Na taj je način u istoj slici dobivena informacija o izgledu budućeg rada, zajedno s pacijentovim anatomskim podacima, što kliničaru olakšava

planiranje i provedbu terapije. Radiografske vodilice najčešće izrađuje doktor u ordinaciji, a mogu se koristiti i kod konvencionalne i kod kompjutorski navođene implantacije. U konvencionalnoj se tehnici radiografska vodilica nakon uspostavljenog plana terapije može prenamijeniti u kiruršku, pa se iz tog razloga ova dva pojma često podudaraju (11).

Jedan od pionira korištenja kirurških vodilica u stomatološkoj praksi Stumpel dijeli kirurške šablone na 3 različita dizajna:

1. neograničavajući (engl. *non-limiting design*) – daje samo inicijalnu naznaku gdje bi trebala biti očekivana protetička struktura u odnosu prema odabranome mjestu ugradnje implantata,
2. djelomično ograničavajući (engl. *partially limiting design*) – vodilice kroz koje se uvodi samo prvo svrdlo u osteotomiji, a daljnji protokol obavlja se bez vodilice; nedostatak ovog načina je nedovoljno precizno određivanje inklinacije svrdla tako da ne garantira precizan nagib implantata,
3. kompletno ograničavajući način (engl. *completely limiting design*) – vodilica se koristi tijekom cijelog protokola ugradnje implantata – od prvog svrdla do postavljanja implantata (7).

Prve dvije skupine vodilica izrađuju se konvencionalnom metodom, a kompletno ograničavajuće kirurške vodilice mogu se izraditi konvencionalno, ali se sve češće dobivaju kompjutorski vođenim sustavima.

Treća podjela kirurških vodilica odnosi se na način sidrenja ili vrstu podupiranja u usnoj šupljini. Prema toj podjeli razlikuju se: alveolarno, dentalno i mukozno poduprte vodilice.

Alveolarno ili koštano poduprte vodilice oslanjaju se na pacijentovu potpuno ili djelomično bezubu čeljust, stabilno stoje na željenoj poziciji i omogućuju dobru vizualizaciju kirurškog polja. Nedostatak im je potreba za izlaganjem kosti, tako da se najčešće koriste u slučajevima u kojima je potrebna remodelacija alveolarnog grebena. Dentalno poduprte vodilice oslanjaju se na susjedne zube, pa je logično zaključiti da se koriste u slučajevima djelomične bezubosti ili, najčešće, nedostatka jednog zuba. Omogućuju minimalnu invazivnost bez potrebe za odizanjem režnja ukoliko to ne zahtijeva klinička situacija. Mukozno poduprte šablone oslanjaju se na sluznicu i koriste se kod potpuno bezubih pacijenata. Njihova je prednost mogućnost zatvorenog (engl. *flapless*) pristupa, bez odizanja režnja. Takav, minimalno invazivan, pristup osigurava brže cijeljenje i manje postoperativne komplikacije. Nedostatak mukoznog podupiranja je nemogućnost izravnog pristupa kosti i oblikovanja mekih tkiva prilikom implantacije (12).

## 2.2 Konvencionalne kirurške vodilice

Iako posljednjih godina polako ustupaju mjesto kompjutorski planiranim vodilicama, konvencionalne vodilice i dalje imaju svoju ulogu u implantološkoj praksi te je važno poznavati njihov protokol izrade i svrhu uporabe kako bi smo u potpunosti mogli razumjeti pojam vođene implantologije. Konvencionalnu šablonu izrađuje sam stomatolog ili zubni tehničar na temelju dijagnostičkog gipsanog modela, radiografske slike i *wax-upa*. Ona je zapravo predložak izgleda budućeg rada s radioopaknim materijalom na mjestu planiranog položaja implantata. Nakon procjene položaja radioopaknih vodilica prema radiografskoj snimci, ako je potrebno, sama vodilica može se prilagoditi i time je spremna za uporabu tijekom kirurškog zahvata. Iz toga se može zaključiti da se pri konvencionalnoj tehnici izrade pojmovi radiografske i kirurške vodilice često podudaraju te se ista vodilica koristi u obje svrhe.

Kola i sur. (13) u svom članku daju kvalitetan pregled razvoja kirurških vodilica i spominju materijale i tehnike izrade svake od njih. Najčešći materijali koji se koriste za izradu konvencionalnih vodilica su akrilat i vakuumske folije. U njih se stavljaju različiti radioopakni markeri kako bi bili vidljivi na rendgenskim snimkama. Spominje se da je kao marker za radiološku evaluaciju pozicije implantata korištena gutaperka kojom se puni pristupna rupica u vodilici. Nadalje, Adrian i njegovi suradnici koriste vodilicu od autopolimerizirajućeg akrilata i prekrivaju prednje zube maksile i mandibule metalnom folijom te rade lateralni cefalogram kako bi označili potrebne parametre. Espinosa Marino i sur. prvi put se koriste vrućim polimeriziranim akrilatom za izradu vodilice. Kako bi ju napravili vidljivom na CT-u, miješaju dvostruko polimerizirajući kompozit s obojenim praškom. Takeshita i sur. prvi miješaju akrilat s barijevim sulfatom u omjeru 4:1 kako bi dobili radioopaknu vodilicu. Sicilia i sur. koriste ortodontsku žicu u akrilatu kao marker za radiografsku procjenu. Postoji još niz metoda pojedinih autora u kojima su korištene razne tehnike kojima se dobiva precizna, radioopakna i kliničaru pristupačna radiografska tj. kirurška vodilica.

Na kraju, valja spomenuti neke nedostatke konvencionalne kirurške vodilice koji su doveli do modernijih tehnika izrade. Kao što je navedeno u uvodnom dijelu rada, ovakve vodilice su izrađene na sadrenim modelima i nema informacije o debljini i rezilijenciji sluznice, a ni topografiji kosti. Također, nisu poznate ni informacije o pripadajućim anatomskim strukturama i krvožilnoj opskrbi pripadajućeg područja. Cjelokupni dvodimenzionalni pristup ima svoja ograničenja. Panoramska slika ne daje informacije o vestibulo-oralnoj dimenziji, a postoje i devijacije kao što su ekspanzija i distorzija (7). Kako bi se izbjegla sva ograničenja konvencionalne tehnike, došlo je do razvoja kompjutorski planirane kirurške vodilice.

## **2.3 Kompjutorski navođena implantološka terapija**

S obzirom na ranije spomenute nedostatke i ograničenja terapije provedene konvencionalnim kirurškim vodilicama te na neprestan razvoj tehnologije, došlo je do potrebe za unaprjeđenjem vođene implantološke terapije. Unatoč postojanju CT-a i CBCT-a, nije postojala istovremena preoperativna procjena kirurških i protetskih rezultata planirane terapije. Stoga, iako je kompjutorska tomografija korištena u planiranju liječenja, rezultat je bio ograničen na kirurški dio terapije (određivanje anatomskih struktura, topografiju kosti, itd.). Tek je pojavom interaktivnih softverskih programa, koji omogućuju trodimenzionalnu virtualnu postavu dentalnih implantata, počeo razvoj kompjutorski navođene implantologije (engl. *Computer-guided implant placement*, CGIP). Konačno je omogućen protetički vođeni pristup i precizna provedba planiranog liječenja.

### **2.3.1 Dijagnostika i plan terapije**

Kompjutorski vođenu implantološku terapiju nužno je uključiti u opće planiranje liječenja kako bi kliničar utvrdio je li provedba takvog tipa terapije moguća. Inicijalna dijagnostika se ne razlikuje od klasičnog pristupa u dentalnoj medicini te uključuje detaljan klinički pregled i radiografsku analizu. Pažljivo uzeta anamneza, želje i mogućnosti pacijenta su sljedeći parametri koji određuju daljnji tijek i mogućnost terapije. Čimbenici koji se svakako uzimaju u obzir su: vrsta protetskog rada, planirani broj implantata, stanje mekih i tvrdih tkiva, mogućnost imedijatnog opterećenja, potreba za izradom radiografske vodilice i vrsta kirurške vodilice. Prije odluke o korištenju vodilice potrebno je provjeriti ima li pacijent dovoljnu visinu međučeljusnog prostora kako bi se vodilica mogla unijeti u usta i obrnuto. Uzimajući u obzir sve navedene parametre, planira se terapija i radi CT/CBCT dijagnostika.

Dva su glavna sustava kompjutorski vođene implantološke terapije: statički i dinamički.

### **2.3.2 Statička tehnika kompjutorski navođene implantacije**

#### **2.3.2.1 Radiografska vodilica**

Nakon provedene inicijalne dijagnostičke faze, kliničar određuje potrebu za izradom radiografske vodilice. Kao što je već opisano u ranijem tekstu, radiografska vodilica ili šablona omogućuje prijenos protetske informacije u CBCT podatke i time je osigurana protetički vođena ugradnja implantata. Potreba za izradom određena je brojem izgubljenih zuba. Obično se za nedostatak manjeg broja zuba (< 3) izrađuju virtualni zubi u odgovarajućem softverskom programu za kompjutorski vođenu implantaciju. To znači da je izrada radiografske vodilice



indicirana u slučajevima djelomične bezubosti gdje nedostaje velik broj zuba te kod potpune bezubosti. Ipak, izrada radioopakne radiografske vodilice je najpreciznije rješenje za ispravnu angulaciju i planirani položaj implantata (12).

Kod potpune bezubosti radi se duplikat postojeće potpune proteze. Važno je da takav duplikat bude radioopaktna, pa se pri miješanju materijala dodaje radiokontrastno sredstvo (barijev sulfat). Na okluzalnim plohama stražnjih i cingulumima prednjih zuba buše se rupice, kako bi središte svakog zuba bilo vidljivo na snimci.

Kod djelomične bezubosti na sadrenom se modelu navoštava nedostajući zub (ili više njih) te se uzima otisak. Uklanja se voštani model zuba, otisak se ispuni mješavinom barijeva sulfata i akrilata i postavlja se na model. Nakon polimerizacije akrilata uklanja se višak, akrilatni zubi se učvrste na model i preko njih se vakuumski preša termoplastična folija. Radiografska vodilica je, u tom slučaju, vakuumska folija s akrilatnim zubima (11).

Nakon izrade radiografske vodilice danas se najčešće izvodi CBCT snimanje tehnikom dvostrukog skeniranja (double scan protokol). To znači da se napravljena vodilica skenira izvan usne šupljine, a potom se obavlja CBCT snimka vodilice pozicionirane u ustima pacijenta. Vrlo je važno da se pri snimanju vodilice u ustima ona nalazi na željenom mjestu te da savršeno priliježe uz sluznicu ako je riječ o bezuboj čeljusti, ili na preostale zube i sluznicu u slučaju djelomične bezubosti. Kako bi se osigurao stabilan položaj vodilice, izrađuje se fiksator zagriža ili silikonski indeks koji fiksira radiografsku vodilicu i stabilizira gornju i donju čeljust za vrijeme snimanja (14)(15).

#### 2.3.2.2 Izrada kirurške vodilice

Nakon CT ili CBCT snimanja, dobivene slike pohranjuju se u *Digital Imaging and Communications in Medicine* (DICOM) formatu na CD-u. Ti se podatci uvrstavaju u specijalizirani softver koji pretvara slike različitih presjeka u digitalni „sken“. Tada stomatolog može u potpunosti upravljati slikovnim podacima i precizno očitati sve potrebne informacije u sve tri ravnine. U toj, dijagnostičkoj, fazi očitavanja snimke kliničar dobiva detaljan uvid u anatomske strukture i morfološke karakteristike (*n. alveolaris inferior*, sinusna šupljina, septum sinusa, korijen zuba, gustoća kosti). Slijedi planiranje terapije vođeno protetskim aspektom jer stomatolog određuje oblik i izgled završnog rada na temelju podataka dobivenih radiografskom vodilicom. Na osnovi svih navedenih informacija virtualno se planira položaj i nagib implantata. Automatski se izračunava razmak između implantata i željene strukture ili drugog implantata. Moguće je izračunati dimenzije alveolarnog grebena i odmah odrediti postoji li potreba za augmentacijom. Također, postoji mogućnost praćenja tijekom nazopalatinalnog ili

donjeg alveolarnog živca. U gornjoj čeljusti, maksilarni sinus i njegova složena anatomija često su važna stavka u planiranju implantološke terapije. Ovakav pristup omogućuje jasan prikaz anatomije i dimenzija sinusa, prikaz maksilarne arterije te prisutnost septa. Takav trodimenzionalan uvid u položaj, dubinu implantacije i nagib dentalnih implantata daje precizan i potpuni plan liječenja (16).

Slijedi planiranje virtualne kirurške vodilice i slanje datoteke u elektroničkom obliku za njezinu izradu. Vodilice se pomoću CAD/CAM sustava izrađuju 3D printanjem ili glodanjem. Metode brze proizvodnje (engl. *Rapid prototyping*, RP) su metode 3D printanja koje se sve više koriste u novije vrijeme u praksi. Najrasprostranjenija i najpoznatija RP metoda koja se koristi u printanju kirurških vodilica je stereolitografija (SLA). SLA aparat sastoji se od posude u kojoj je fotopolimerizirajuća smola i lasera koji je monitran na postolje iznad posude. Laserske zrake izazivaju polimerizaciju smole u slojevima poprečnog presjeka debljine 1 mm. Kako se jedan sloj polimerizira, postolje se pomiče 1 mm prema dolje i laserske zrake polimeriziraju novi sloj. SLA aparat polimerizira smolu referirajući se na računalne podatke o planiranom položaju i dimenziji implantata. Time se dobije cilindrična šupljina koja po dimenzijama i poziciji odgovara kompjutorski dizajniranom virtualnom implantatu (17). Tehničar ukloni višak smole, ako je to potrebno, te postavlja cijevi od nehrđajućeg čelika u formirane šupljine koje time postaju prave kirurške vodilice za svrdla tijekom implantacije.

Opisana tehnika danas se smatra starijom jer je u međuvremenu razvijena tehnika u kojoj kliničar više ne mora uzimati klasičan otisak i ne moraju se izlijevati sadreni modeli. Posljedično, nema niti *wax-upa* te se ne izrađuje radiografska vodilica. Intraoralna kamera zamijenila je uzimanje otiska i potrebu za izradom dijagnostičkih modela. Takav pristup doveo je do modificiranog protokola izrade kirurške vodilice.


Pri skeniranju intraoralnom kamerom nužno je skenirati ozubljene i neozubljene dijelove čeljusti, ali i suprotnu čeljust te zabilježiti međučeljusne odnose. Podatci dobiveni intraoralnom kamerom pohranjuju se u STL formatu. Napravi se CBCT snimak širokim poljem (10 x 5 cm), kako bi se moglo obaviti što preciznije preklapanje sa snimkama zabilježenim intraoralnim skenerom. Slijedi softverska obrada podataka, a važno je navesti da se razlikuju dvije vrste softvera: protetički CAD, za virtualni *wax-up*, i kirurški CAD koji služi za 3D planiranje ugradnje implantata i oblikovanje kirurške vodilice.

STL podatci prebacuju se u protetički CAD, planira se kirurška vodilica prema virtualnom *wax-upu* te susjednim i antagonističkim zubima (18).

Nakon zadovoljenog protetskog aspekta, u istom se formatu plan terapije prebacuje u kirurški CAD. U toj se fazi vrši preklapanje čeljusti skeniranih u STL formatu i CBCT slika te se

provjerava točnost preklapanja referentnih točaka i površina. To je vrlo važna i osjetljiva faza jer se pogreške u preklapanju odražavaju na pravilan dosjed šablone. Identificiraju se sve anatomske strukture koje su bitne za planiranje položaja implantacije i određuje se položaj panoramske krivulje u svrhu dobivanja željenih poprečnih presjeka (19). Pristupa se planiranju postave implantata poštujući anatomske uvjete i planirani protetski ishod terapije. Posebna pozornost posvećuje se angulaciji implantata kako bi njihov izlazni profil omogućio precizan dosjed buduće protetičke suprastrukture. Korisno je istaknuti kako alati u računalnom programu određuju udaljenost između svakoga pojedinog cilindra za navođenje kirurških svrdala i ramena implantata iznad kojeg se nalazi, a ovisno je o debljini gingive. Duljina implantata, zajedno s duljinom cilindra i udaljenosti dna cilindra od ramena implantata, determiniraju točnu dužinu svrdla kojom se kliničar koristi pri preparaciji kosti. Promjer otvora u šabloni odgovara promjeru cilindra koji će se u njega postaviti. Kada su svi parametri određeni, pozicija virtualno postavljenog implantata se pohranjuje i zaključava.

Daljnji tijek izrade vodilice istovjetan je klasičnoj statičkoj tehnici s uzimanjem otiska i opisan je u ranijem tekstu. Kada je izrada vodilice završena (Slika 1), ona se sterilizira i šalje u ordinaciju.



**Slika 1.** Kirurška vodilica izrađena statičkom tehnikom kompjutorski navođene implantacije.

Preuzeto s dopuštenjem prof. dr. sc. Irine Filipović Zore

S obzirom na to da je kirurška vodilica, u ovom slučaju dobivena statičkom tehnikom, definirana kao kombinacija cilindara za navođenje svrdala i kontaktne površine koja osigurava postavljanje i stabilizaciju cilindra na točno planiranome mjestu za implantat, valja napomenuti najvažnije karakteristike koje svaka vodilica mora zadovoljiti (20). Treba biti napravljena od

tvrdog materijala i mora biti stabilna u zadanoj poziciji. Preporučuje se da bude prozirna kako bi stomatolog što bolje vidio anatomske strukture na koje se naslanja. Kako bi bilo moguće provjeriti točke dosjeda, tijelo vodilice ne smije prekrivati sve točke dosjeda. Kod potpuno bezubih pacijenata kirurška vodilica se proširuje na okolna meka tkiva, odnosno na kost ispod odignute sluznice. Ako se široko odiže režanj, šablona se može i oslanjati isključivo na kost. Dodatna stabilizacija šablone može se postići fiksacijskim pinovima koji se ne smiju nalaziti u zoni postavljanja implantata kako ne bi interferirali s pozicijom njihovog postavljanja. Fiksacija se također može ostvariti i mini implantatima. Na kraju, kirurška se vodilica može koristiti i za određivanje potrebne augmentacije kosti, ali i za otvaranje implantata u drugoj fazi njihova postavljanja. Iz tog razloga mora se moći višekratno sterilizirati (21).

### 2.3.2.3 Kirurški protokol implantacije

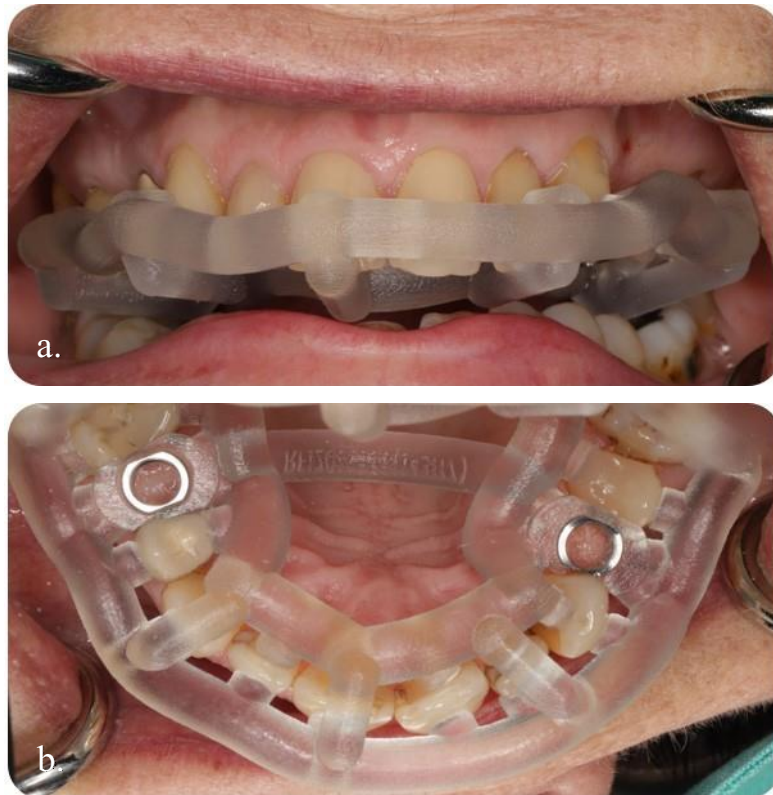
Prije samog kirurškog zahvata provjerava se dosjed i stabilnost kirurške vodilice u zadanom položaju. Također, potrebno je osigurati da sva svrdla nesmetano prolaze kroz metalne cilindrične vodilice. Kod ugradnje implantata u stražnjem dijelu zubnog luka nužno je provjeriti interokluzalni razmak potreban za svrdla jer su ona 5 – 10 mm dulja od konvencionalnih implantoloških svrdala. Ako postoje fiksacijski vijci, šablona se mora adekvatno pozicionirati prije postave vijaka (12).

Protokol kirurškog postupka implantacije uvelike je uvjetovan dizajnom kirurške vodilice. Vrsta podupiranja u usnoj šupljini vrlo je važna u kirurškom protokolu. Primjerice, alveolarno poduprte vodilice zahtijevaju odizanje mukoperiostalnog režnja, dok mukozno i dentalno poduprte vodilice omogućuju atraumatsku *flapless* ugradnju (Slika 2), iako se i one mogu prilagoditi otvorenom pristupu i omogućiti odizanje režnja. Odluka o odizanju režnja ovisi o potrebi za augmentacijom ili nekom drugom potrebnom regenerativnom zahvatu.

Postupak same implantacije u osnovi je isti kao i kod konvencionalne *free hand* implantacije. Razlika je jedino u duljini svrdla i potrebi da se povećanje promjera svrdla prati povećanjem promjera metalne vodilice. To se može riješiti izradom više šablona, ali je ta metoda nepraktična i nepouzdana jer se svaka šablona mora pozicionirati u identičnoj poziciji kao prethodna. Danas se najčešće ta problematika rješava izradom jedne kirurške šablone čije cilindrične vodilice odgovaraju najvećem potrebnom promjeru svrdla. Promjer vodilice se zatim smanjuje uporabom posebnih ključeva čiji radni dio izgleda kao prsten ili umetanjem sve manjih metalnih cilindara.

Ono što je iznimno važno tijekom preparacije kosti je hlađenje. Temeljita i kontinuirana irigacija fiziološkom otopinom tijekom cijelog procesa implantacije je obavezna.

Unatoč unaprijed određenoj i u potpunosti vođenoj preparaciji kosti, kliničar mora kontinuirano vršiti intraoperativnu vizualnu evaluaciju točnosti, posebice u ranijim fazama zahvata (12).



**Slika 2.** Dentalno poduprta kirurška vodilica: a. frontalni prikaz; b. okluzalni prikaz. Preuzeto s dopuštenjem prof. dr. sc. Irine Filipović Zore

#### 2.3.2.4 Prednosti i nedostaci – statički pristup

Najveća prednost kompjuterski navođene implantologije je precizan prijenos planirane rehabilitacije u kirurško polje ili, jednostavnije, visoka preciznost ugradnje implantata. Upravo zbog preciznosti i planiranog položaja implantata čuvaju se bliske anatomske strukture koje su inače izložene mogućem oštećenju (n. *alveolaris inferior*, Schneiderova membrana, susjedni zubi, itd.). Korištenje kompjutorske tomografije u terapiji donosi brojne prednosti. Dobiva se informacija o dimenzijama koštanog grebena u sve tri ravnine, precizno se analizira koštana topografija i implantati se virtualno postavljaju s preciznošću od 0,1 mm. Unaprijed planiran položaj implantata i prijenos pomoću vodilice znatno skraćuju vrijeme zahvata kod zahtjevnijih slučajeva s implantacijom većeg broja implantata. Zbog moguće minimalno invazivne tehnike ugradnje implantata bez odizanja režnja kod mukozno i dentalno poduprtih kirurških vodilica,

brža je revaskularizacija operiranog područja i cijeljenje rane. To smanjuje postoperativne komplikacije i vrijeme oporavka (22).

Valja napomenuti i neke nedostatke kompjutorski navođene implantološke terapije. Nedvojbeno je da kirurške vodilice uzrokuju nedostatak taktilne kontrole tijekom zahvata, a u nekim slučajevima i smanjenu vizualnu kontrolu. Kao što je već spomenuto, dimenzije šablone mogu biti ograničavajući čimbenik pri ugradnji implantata u distalnoj regiji. Sam dizajn kirurške šablone također otežava irigaciju operacijskog područja fiziološkom otopinom, pa je smanjena mogućnost hlađenja kosti. Moguće je i oštećenje susjednih anatomskih struktura u slučaju da dođe do odstupanja od planiranog virtualnog položaja implantata tokom kirurškog protokola ugradnje. Thamaseb i sur. su u 36,4 % slučajeva zabilježili neki od oblika intraoperativnih ili protetskih komplikacija koje su povezane s neispravnom postavom implantata, odnosno devijacijama u odnosu na njihov planirani položaj (23). Na kraju, ne treba zaboraviti da kompjutorski vođena terapija zahtijeva CBCT dijagnostiku s odgovarajućim softverom, posebni set svrdala i izradu kirurške vodilice što iziskuje dodatne troškove (24).

### **2.3.3 Dinamička tehnika kompjutorski navođene implantacije**

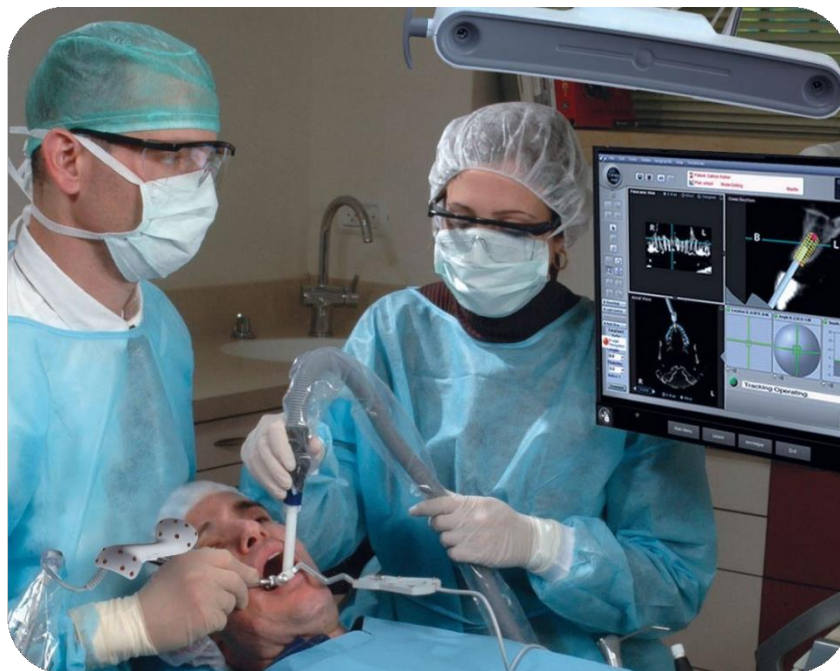U dinamičkoj tehnici navođene implantacije ili dinamičkoj navigaciji prati se pozicija nasadnog instrumenta u stvarnom vremenu pomoću infracrvenih ili optičkih elektroničkih kamera (Slika 3). Zahvaljujući tehnologiji praćenja u stvarnom vremenu, nema više potrebe za fizičkom izradom kirurške vodilice. Dinamičku navigacijsku tehniku najjednostavnije je shvatiti ako se usporedi s *Global Positioning Systemom* (GPS-om) koji se koristi u navigacijskim sustavima prijevoznih sredstava, mobilnih telefona ili pametnih satova. GPS sustav sastoji se od tri komponente: lokatora analognog satelitu u svemiru, posebnog nasadnog instrumenta koji odašilje valove kao i navigacijski sustav u automobilu i prati se u stvarnom vremenu, te CT snimke koja odgovara mapi i pokazuje smjer kretanja (25). Dinamička tehnika kirurškog navođenja je primarno razvijena za uporabu u neurokirurgiji, ali je zahvaljujući dovoljnoj preciznosti našla svoje mjesto u maksilofacijalnoj kirurgiji i implantologiji. Takav sustav predstavlja integraciju 3D slike dobivene CT/CBCT skenom i kirurškog polja što omogućuje kliničaru simultanu vizualizaciju i praćenje različitih slika. Time je osiguran planirani položaj implantacije te prikaz i očuvanje anatomskih struktura koje su važne u protokolu ugradnje implantata (26).

Dvije su tehnike dinamičke navigacije: elektromagnetska i optička. Optički sustav ili infracrveni sustav upotrebljava infracrvene senzore u kombinaciji sa svjetlosno-emitirajućim strukturama koje su fiksirane na pacijentovu glavu i nasadni instrument. Instrument mora biti

detektiran od senzora u računalu ili kameri kako bi se mogla pratiti njegova pozicija u kirurškom polju. Elektromagnetska tehnika se, s druge strane, služi elektromagnetskim poljem i referentnim točkama na glavi pacijenta i u nasadnom instrumentu u svrhu praćenja pozicije istog u kirurškom polju (25).

Sigurnost dinamičke navigacije i stupanj preciznosti ovisi o vrsti korištenog sustava, ali i kvaliteti radiografske snimke. Tehnika obrade slike i usklađivanje s trenutačnom pozicijom pacijenta tijekom zahvata od presudne su važnosti u ishodu terapije. Iz tog razloga postoje razlike između preciznosti u mandibuli i maksili. U gornjoj čeljusti preciznost je veća, a zbog konstantnih pokreta mandibule kompromitirana je sigurna registracija referentnih točaka.

Colombo i sur. tvrde da je dinamička tehnika precizna metoda u slučajevima s dostatnim dimenzijama kosti, ali u slučajevima s graničnom ili nedostatnom količinom kosti može biti riskantna (4). Unatoč nekim nedostacima, razvoj tehnologije neprestano unapređuje dinamičku tehniku kirurške navigacije. Sigurno je da će takav pristup biti budućnost kompjutorski navođene implantologije, ali se zbog velikih financijskih troškova i visokog stupnja potrebne edukacije još neko vrijeme neće koristiti u svakodnevnoj stomatološkoj praksi.



**Slika 3.** Dinamička tehnika kompjutorski navođene implantacije. Preuzeto s dopuštenjem prof. dr. sc. Irine Filipović Zore

### **3. RASPRAVA**



Kompjutorski navođena implantološka terapija nudi brojne prednosti za pacijenta, ali i za terapeuta olakšavajući i čineći protokol preciznijim i sigurnijim.

Skraćeno trajanje zahvata rezultira manjim postoperativnim tegobama, kao što su bol, oteklina i krvarenje. Vrlo se često kirurški protokol vrši bez podizanja mukoperiostalnog režnja pri čemu je smanjena resorpcija alveolarnog grebena, bolje održan profil mekih tkiva uključujući i gingivne rubove susjednih zubi i interdentalne papile. Dizajn i izrada privremenog ili trajnog protetskog rada mogući su prije samog zahvata, pa je smanjeno vrijeme cjelokupne terapije u slučajevima imedijatnog opterećenja implantata.

Za terapeuta je značajan doprinos detaljne dijagnostike i planiranja ishoda konačne terapije. Precizan prijenos virtualno planirane pozicije implantata u kirurško polje umanjuje mogućnost ozljeda važnih anatomskih struktura i čini sami protokol implantacije predvidljivim i sigurnim (12).

Međutim, u literaturi postoje podatci o komplikacijama kompjutorski vođene terapije i od iznimne je važnosti istaknuti moguće nedostatke takve terapije, da bi se iz svega moglo zaključiti kada i zašto stomatolog pristupa ovakvom tipu terapije. Colombo i sur. navode da su prednosti kompjutorski vođene implantacije većinom teoretske i vezane za iskustva pojedinih autora te ne dolaze iz visoko znanstvenih evidencija. Tvrde da pregledom sličnih radova i statističkom obradom podataka nije zabilježena statistički značajna razlika u preživljenju implantata i učestalosti komplikacija između konvencionalne i kompjutorski navođene tehnike ugradnje. Ističu samo da je u skupini gdje se vršila klasična implantacija zabilježena jača postoperativna bol i oteklina (4). Schneider i sur. zaključuju da odstupanje u preciznosti ovisi o vrsti kompjutorski navođene tehnike, o načinu stabilizacije vodilice te o broju zuba koji nedostaju i treba ih nadoknaditi (27). Uzimajući u obzir da se svako odstupanje od planirane pozicije implantata smatra pogreškom (5), iz navedenih se razloga i podataka u literaturi kliničko vrjednovanje preciznosti postave implantata svodi na to je li pogreška klinički prihvatljiva ili nije. Sukladno velikom broju koraka u cijelom protokolu terapije, krajnja pogreška je zbroj pogrešaka u svakom od slijedećih koraka:

1. CT, slojevanje i pohrana podataka,
2. planiranje i izrada šablone,
3. neadekvatna stabilnosti i pomak šablone pri rotaciji svrdla ,
4. neadekvatno prilijevanje svrdla uz cilindar,
5. debljina sluznice,
6. pomak pacijenta,

## 7. softverske pogreške (28).

Postoje dva načina na koja se mjeri pogreška u poziciji implantacije. Prvi, izravni način, je usporedbom CBCT snimke prije i nakon postavljanja implantata. Drugi, neizravni način, vrši se uzimanjem otiska ili skeniranjem zaštitnih kapica (engl. *healing abutment*) koje su postavljene na željene implantate (5). Analiza sljedećih parametara koristi se u procjeni odstupanja planirane i dobivene pozicije implantata: linearno odstupanje na razini platforme implantata, linearnog odstupanje u vršku implantata, kutna odstupanja u nagibu implantata, te vertikalne devijacije u visini ili dubini postava implantata. D'haese i sur. u svojem radu navode odstupanja u nagibu od  $2,71^\circ$  – na razini apeksa implantata 1,6 mm i na razini platforme implantata 1 mm (10). Tahmaseb i sur. su u preglednom radu obradili 24 studije kompjutorski navođene implantacije i utvrdili sljedeća prosječna odstupanja: na platformi implantata od 1,12 mm, na razini apeksa implantata 1,39 mm, u nagibu implantata  $3,89^\circ$  (23). Isti autori objavili su 2018. godine rad čiji je zaključak da kod statičke tehnike kompjutorski vođene implantacije postoji velika razlika u preciznosti u korist djelomične bezubosti u odnosu prema potpunoj, ali da su odstupanja u klinički prihvatljivim iznosima (29). Još jedan rad koji uspoređuje klasičnu i navođenu implantaciju koristeći se tzv. *split-mouth* tehnikom ide u prilog kompjutorski navođenoj implantološkoj terapiji. *Split-mouth* je tehnika u kojoj je istom pacijentu s jedne strane čeljusti rađena klasična, a s druge strane vođena ugradnja implantata. Zaključak je da u lateralnim segmentima čeljusti vođena implantacija omogućuje veću preciznost (30).

S obzirom na tehniku izrade kompjutorski planiranih kirurških vodilica, koja je često tehnika 3D printa, važno je istaknuti studije koje uspoređuju pouzdanost materijala od kojih su izrađene vodilice. Bell i sur. u jednom takvom radu uspoređuju termoplastične i 3D printane vodilice. Zaključuju da ne postoji statistički značajna razlika u nagibu implantata, ali odstupanja u razini ramena i apeksa implantata upućuju na znatno manju devijaciju na implantatima ugrađenima pomoću 3D printane kirurške vodilice (31).

Velik broj koraka u kompjutorski vođenoj implantaciji donosi i odgovarajuće visoku mogućnost pogrešaka. Zato je od presudne važnosti odrediti postoji li indikacija za odabir takve terapije. Obično se preporučuje u slučajevima kritičnih anatomskih situacija (npr. postava implantata u neposrednoj blizini donjeg alveolarnog živca). Stoga je poznavanje potencijalne maksimalne devijacije implantata kod ovakvih sustava najvažnije za kliničku praksu (10). Napretkom tehnologije i razvojem umjetne inteligencije, procjena pogreške i plan terapije postat će jednostavniji. Smanjenje broja koraka u cjelokupnoj terapiji približit će tehniku

kompjutorski vođenih sustava svakodnevnoj praksi. Logičan slijed događaja pokazuje da će dinamička navigacijska tehnika u potpunosti potisnuti statički pristup vođenoj implantaciji.



Kompjutorski navođeni implantacijski sustavi nastali su kako bi osigurali što precizniji prijenos planirane rehabilitacije u kirurško polje. Pregledom dostupne dentalne literature utvrđeno je da ne postoji statistički značajna razlika u biološkim i tehničkim komplikacijama između klasične i kompjutorski navođene implantacije, niti su potvrđene statistički značajne razlike u dugoročnom preživljavanju implantata. Ipak, prednosti ispravno provedenog kompjutorski vođenog implantološkog protokola su brojne: minimalno invazivni pristup, *flapless* tehnika, brže postoperativno cijeljenje, optimalno pozicioniranje implantata i mogućnost imedijatnog opterećenja. Čimbenik koji se ne smije zaboraviti je značajno veći financijski trošak nego u konvencionalnoj implantološkoj terapiji. Pravilno indicirana i provedena kompjutorski vođena terapija zasigurno pruža siguran i predvidljiv ishod liječenja. Ona se preporučuje u kritičnim anatomskim situacijama u kojima pozicioniranje implantata mora biti iznimno precizno s optimalnim iskorištenjem dostupne koštane mase. Suvremena literatura navodi da su potrebna daljnja znanstvena istraživanja koja će se fokusirati na točnu postavku indikacija u kojima dolaze do izražaja sve prednosti kompjutorski navođene implantološke terapije.

## **5. LITERATURA**

1. Binon P. Implants and Components: Entering the New Millennium. *Int J Oral Maxillofac Implants*. 2000 Jan 1;15:76–94.
2. Cooper LF. The current and future treatment of edentulism. *J Prosthodont*. 2009;18(2):116–22.
3. Pjetursson BE, Tan K, Lang NP, Brägger U, Egger M, Zwahlen M. A systematic review of the survival and complication rates of fixed partial dentures (FPDs) after an observation period of at least 5 years: I. Implant-supported FPDs. *Clin Oral Implants Res*. 2004;15(6):625–42.
4. Colombo M, Mangano C, Mijiritsky E, Krebs M, Hauschild U, Fortin T. Clinical applications and effectiveness of guided implant surgery: A critical review based on randomized controlled trials. *BMC Oral Health*. 2017;17(1):1–9.
5. Pyo S-W, Lim Y-J, Koo K-T, Lee J. Methods Used to Assess the 3D Accuracy of Dental Implant Positions in Computer-Guided Implant Placement: A Review. *J Clin Med*. 2019;8(1):54.
6. Driscoll CF, Freilich MA, Guckes AD, Knoernschild KL, McGarry TJ, Goldstein G, et al. The Glossary of Prosthodontic Terms: Ninth Edition. *J Prosthet Dent*. 2017;117(5):e1–105.
7. Stumpel LJ. Cast-based guided implant placement: A novel technique. *J Prosthet Dent*. 2008;100(1):61–9.
8. Tan PLB, Layton DM, Wise SL. In vitro comparison of guided versus freehand implant placement: use of a new combined TRIOS surface scanning, Implant Studio, CBCT, and stereolithographic virtually planned and guided technique. *Int J Comput Dent*. 2018;21(2):87–95.
9. Charette JR, Goldberg J, Harris BT, Morton D, Llop DR, Lin WS. Cone beam computed tomography imaging as a primary diagnostic tool for computer-guided surgery and CAD-CAM interim removable and fixed dental prostheses. *J Prosthet Dent*. 2016;116(2):157–65.
10. D'haese J, Ackhurst J, Wismeijer D, De Bruyn H, Tahmaseb A. Current state of the art of computer-guided implant surgery. *Periodontol 2000*. 2017;73(1):121–33.
11. Tardieu PB, Rosenfeld AL. The art of computer-guided implantology. Chicago etc.: Quintessence Publishing Co, Inc; 2009. 240 p.
12. Germino M. Clinical Application of Computer-Guided Implant Surgery. *Yale J Biol Med*. 2014;87(3):397.
13. Kola M, Rabah A, Raghav D, Sabra S, Harby NM, Khalil H, et al. Surgical templates

- for dental implant positioning; current knowledge and clinical perspectives. *Niger J Surg.* 2015;21(1):1.
14. Mangano FG, Hauschild U, Admakin O. Full in-office guided surgery with open selective tooth-supported templates: A prospective clinical study on 20 patients. *Int J Environ Res Public Health.* 2018;15(11).
  15. Chen X, Xu L, Yang Y, Egger J. A semi-automatic computer-aided method for surgical template design. *Sci Rep.* 2016;6:1–18.
  16. Pozzi A, Polizzi G, Moy P. Guided surgery with tooth-supported templates for single missing teeth: A critical review. *Eur J Oral Implantol.* 2016;9:135–53.
  17. Dehurtevent M, Robberecht L, Hornez JC, Thuault A, Deveaux E, Béhin P. Stereolithography: A new method for processing dental ceramics by additive computer-aided manufacturing. *Dent Mater.* 2017;33(5):477–85.
  18. Arcuri L, Lorenzi C, Cecchetti F, Germano F, Spuntarelli M, Barlattani A. Full digital workflow for implant-prosthetic rehabilitations: A case report. *ORAL Implantol.* 2016;8(4):114–21.
  19. Geng W, Liu C, Su Y, Li J, Zhou Y. Accuracy of different types of computer-aided design/computer-aided manufacturing surgical guides for dental implant placement. *Int J Clin Exp Med.* 2015;8(6):8442-9.
  20. Mora MA, Chenin DL, Arce RM. Software tools and surgical guides in dental-implant-guided surgery. *Dent Clin North Am.* 2014;58(3):597–626.
  21. De Vico G, Ferraris F, Arcuri L, Guzzo F, Spinelli D. A novel workflow for computer guided implant surgery matching digital dental casts and CBCT scan. *ORAL Implantol.* 2016;9(1):33–48.
  22. Neumeister A, Schulz L, Glodecki C. Investigations on the accuracy of 3D-printed drill guides for dental implantology. *Int J Comput Dent.* 2017;20(1):35–51.
  23. Tahmaseb A, Wismeijer D, Coucke W, Derksen W. Computer Technology Applications in Surgical Implant Dentistry: A Systematic Review. *Int J Oral Maxillofac Implants.* 2014;29:25–42.
  24. Moon S-Y, Lee K-R, Kim S-G, Son M-K. Clinical problems of computer-guided implant surgery. *Maxillofac Plast Reconstr Surg [Internet].* 2016;38(1).
  25. Sukegawa S, Kanno T, Furuki Y. Application of computer-assisted navigation systems in oral and maxillofacial surgery. *Jpn Dent Sci Rev.* 2018;54(3):139–49.
  26. Herklotz I, Beuer F, Kunz A, Hildebrand D, Happe A. Navigation in implantology. *Int J Comput Dent.* 2017;20(1):9–19.



27. Schneider D, Marquardt P, Zwahlen M, Jung RE. A systematic review on the accuracy and the clinical outcome of computer-guided template-based implant dentistry. *Clin Oral Implants Res.* 2009;20(4):73–86.
28. Behneke A, Burwinkel M, Behneke N. Factors influencing transfer accuracy of cone beam CT-derived template-based implant placement. *Clin Oral Implants Res.* 2012;23(4):416–23.
29. Tahmaseb A, Wu V, Wismeijer D, Coucke W, Evans C. The accuracy of static computer-aided implant surgery: A systematic review and meta-analysis. *Clin Oral Implants Res.* 2018;29:416–35.
30. Farley NE, Kennedy K, McGlumphy EA, Clelland NL. Split-Mouth Comparison of the Accuracy of Computer-Generated and Conventional Surgical Guides. *Int J Oral Maxillofac Implants.* 2013;28(2):563–72.
31. Bell C, Sahl E, Kim Y, Rice D. Accuracy of Implants Placed with Surgical Guides: Thermoplastic Versus 3D Printed. *Int J Periodontics Restorative Dent.* 2018;38(1):113–9.



Roko Bjelica rođen je 30. travnja 1995. godine u Zagrebu, gdje završava Osnovnu školu Ivana Gorana Kovačića, osnovnu glazbenu školu „Glazbeno učilište Elly Bašić“ i XV. Gimnaziju (MIOC). 2014. godine upisuje Stomatološki fakultet Sveučilišta u Zagrebu.