

Kompozitni mostovi ojačani vlaknima- mogućnosti i ograničenja

Renić, Matea

Master's thesis / Diplomski rad

2020

Degree Grantor / Ustanova koja je dodijelila akademski / stručni stupanj: **University of Zagreb, School of Dental Medicine / Sveučilište u Zagrebu, Stomatološki fakultet**

Permanent link / Trajna poveznica: <https://um.nsk.hr/um:nbn:hr:127:627926>

Rights / Prava: [Attribution-NonCommercial 4.0 International/Imenovanje-Nekomercijalno 4.0 međunarodna](#)

Download date / Datum preuzimanja: **2024-07-23**



Repository / Repozitorij:

[University of Zagreb School of Dental Medicine Repository](#)





Sveučilište u Zagrebu

Stomatološki fakultet

Matea Renić

**KOMPOZITNI MOSTOVI OJAČANI
VLAKNIMA – MOGUĆNOSTI I
OGRANIČENJA**

DIPLOMSKI RAD

Zagreb, 2020.

Rad je ostvaren na Zavodu za endodonciju i restaurativnu stomatologiju Stomatološkog fakulteta Sveučilišta u Zagrebu.

Mentor rada: izv. prof. dr. sc. Anja Baraba, Zavod za endodonciju i restaurativnu stomatologiju Stomatološkog fakulteta Sveučilišta u Zagrebu

Lektor hrvatskog jezika: Doris Babić, prof. hrvatskog jezika

Lektor engleskog jezika: Maja Božiković, prof. engleskog jezika

Sastav Povjerenstva za obranu diplomskog rada:

1. _____
2. _____
3. _____

Datum obrane rada: _____

Rad sadrži: 42 stranice
0 tablica
34 slike
1 CD

Osim ako nije drukčije navedeno, sve ilustracije (tablice, slike i dr.) u radu izvorni su doprinos autora diplomskog rada. Autor je odgovoran za pribavljanje dopuštenja za korištenje ilustracija koje nisu njegov izvorni doprinos, kao i za sve eventualne posljedice koje mogu nastati zbog nedopuštenog preuzimanja ilustracija, odnosno propusta u navođenju njihova podrijetla.

Zahvala

Zahvaljujem (najboljoj) mentorici prof. dr. sc. Anji Barabi na nesebičnom trudu i potpori za vrijeme izrade ovog diplomskog rada, ali i na prenesenom znanju i razumijevanju tijekom studiranja.

Hvala prijateljima, cimerici i mojoj (također najboljoj) grupi 6 C što su ovo putovanje upotpunili predivnim uspomenama i učinili ga nezaboravnim.

Hvala mojim roditeljima što su mi omogućili školovanje i hvala cijeloj obitelji na pruženoj ljubavi i podršci.

KOMPOZITNI MOSTOVI OJAČANI VLAKNIMA – MOGUĆNOSTI I OGRANIČENJA

Sažetak

Vlaknima ojačani kompozitni materijali sastoje se od vlakana i smolaste organske matrice, a imaju bolja fizičko–mehanička svojstva u usporedbi s klasičnim kompozitnim materijalima. Svrha ovog diplomskog rada je prikazati postupak izrade kompozitnog mosta ojačanog vlaknima te opisati indikacije, mogućnosti i ograničenja spomenutog terapijskog rješenja.

Prikazana su dva klinička slučaja kod kojih je izrađen kompozitni most ojačan staklenim vlaknima direktnom metodom, u jednoj posjeti. Palatinalna ploha zuba nosača najetkana je ortofosfornom kiselinom tijekom 60 sekundi, zatim se temeljito isprala vodom i posušila sterilnom vaticom. Nanio se adheziv G-Premio Bond (GC, Tokio, Japan) te se posvijetlio LED polimerizacijskom lampom ($>500 \text{ mW/cm}^2$) 20 sekundi. Na palatinalnoj plohi krune kojom će se nadograditi zub koji nedostaje napravila se preparacija, zatim je nanesen adheziv i isti je posvijetljen polimerizacijskom lampom. Odredila se dužina vlakna (everStick C&B, GC, Tokio, Japan). Zatim se postavio tekući kompozit G-aenial Universal Injectable (GC, Tokio, Japan) na palatinalnu površinu zuba nosača i u području preparacije na odabranoj kruni zuba. Vlakno se postavilo u područje preparacije na kruni zuba te je adaptirano prstima na zub nosač uz polimerizaciju lampom. Na kraju se tako izrađen most ojačan staklenim vlaknima završno oblikovao te su se uklonili prerani kontakti.

Kompozitnim mostovima ojačanim vlaknima moguće je estetski i funkcionalno uspješno nadoknaditi gubitak zuba u prednjoj ili stražnjoj regiji. Spomenuti radovi mogu poslužiti kao privremena ili dugotrajna terapijska opcija te su u skladu s filozofijom minimalne intervencije jer ih je moguće postaviti bez preparacije susjednih zuba ili uz minimalno invazivne preparacije.

Ključne riječi: kompoziti, vlaknima ojačani kompozitni materijali, kompozitni most ojačan vlaknima

FIBER REINFORCED COMPOSITE BRIDGES – POSSIBILITIES AND LIMITATIONS

Summary

Fiber - reinforced composite materials consist of fibers and organic matrix, and they have better physical - mechanical properties compared to conventional composite materials. The purpose of this thesis is to present the procedure of fabrication of fiber reinforced composite bridges and to describe the indications, possibilities and limitations of this treatment option.

Two clinical cases were presented with a fiber reinforced composite bridge fabricated using a direct method, in one visit. The palatal surface of the abutment tooth was etched with orthophosphoric acid for 60 seconds, then rinsed thoroughly with water and dried with a sterile cotton pellet.. G-Premio Bond adhesive (GC, Tokyo, Japan) was applied and polymerized using a LED curing lamp (> 500 mW / cm²) for 20 seconds. Preparation was performed on the palatal surface of the crown that would be used to replace the missing tooth, then adhesive was applied o the surface and it polymerized with a curing lamp. The required length of the fiber (everStick C&B, GC, Tokyo, Japan) was determined. Afterwards, flowable composite G-aenial Universal Injectable (GC, Tokyo, Japan) was placed on the palatal surface of the adjacent tooth and in the prepared groove on the palatal surface of the selected crown. The fiber was placed into the groove of the crown, adjusted using fingers to the adjacent tooth and polymerized with a curing lamp. In the end, the fiber reinforced composite bridge was finished and premature contacts were removed.

Fiber-reinforced composite bridges can be used in order to aesthetically and functionally replace a missing tooth in the anterior or posterior region. These bridges can serve as a temporary or long-term treatment option which is in accordance with the philosophy of minimal intervention because it is possible to place this bridge without any preparation of adjacent teeth or by performing minimally invasive preparation.

Keywords: composites, fiber reinforced composite materials, fiber reinforced composite bridges

SADRŽAJ

1. UVOD	1
1.1. Kompozitni materijali.....	3
1.2. Sastav kompozitnih materijala.....	3
1.3. Vlaknima ojačani kompozitni materijali	4
1.4. Vlakna u kompozitnim materijalima ojačanim vlaknima.....	4
1.4.1. Staklena vlakna	5
1.4.2. Polietilenska vlakna.....	7
1.5. Organska matrica u kompozitnim materijalima ojačanim vlaknima.....	7
1.6. Klinička primjena vlaknima ojačanih materijala.....	8
1.6.1. Izrada kompozitnih mostova ojačanih vlaknima.....	8
2. PRIKAZ SLUČAJA.....	10
2.1. Prvi klinički slučaj	11
2.2. Drugi klinički slučaj	21
3. RASPRAVA	29
4. ZAKLJUČAK	34
5. LITERATURA	36
6. ŽIVOTOPIS.....	41

Popis skraćenica

Bis-GMA - bisfenol-A-glicidil-metakrilat

TEGMA - trietilen-glikol-dimetakrilat

UDMA - uretan-dimetakrilat

Bis-EMA - bisfenol-A-etil-metakrilat

DMA - dimetakrilatni monomer

PMP - p-metoksifenol

PMMA - polimetilmetakrilat

FRC - engl. *fiber reinforced composite*, hrv. kompozit ojačan vlaknima

semi-IPN - engl. *semi-interpenetrating polymer network*, hrv. semi interpenetrirajuća polimerna mreža

1. UVOD

Kompozitni materijali našli su primjenu u svim granama dentalne medicine i rad u suvremenoj stomatološkoj ordinaciji bez njih bio bi nezamisliv. Osviještenost pacijenata o važnosti estetike postala je izražena u suvremenom društvu, a razvoj kompozitnih materijala smatra se jednim od najvećih uspjeha u dentalnoj medicini (1). Kompozitni materijali te svjetlosna polimerizacija, zahvaljujući adhezijskoj tehnologiji, postali su temelj suvremene dentalne medicine. Od današnjih materijala očekuje se da se potpuno uklape u postojeću denticiju, oponašajući pritom prirodni zub po boji, translucenciji, obliku i teksturi, ali i da posjeduje odgovarajuću čvrstoću, otpornost na trošenje, dobru rubnu prilagodbu, mogućnost brtvljenja, da je netopljiv i biokompatibilan. Razvoj materijala i suvremenih postupaka u navedenom području rezultirao je vrlo kvalitetnim te estetski i funkcionalno postojećim restauracijama. Zbog svoje estetike, ali i zbog mehaničkih svojstava, primjenjuju se za velik broj indikacija, od rekonstrukcije karijesnih defekata, trauma, morfoloških i estetskih abnormalnosti, diskoloracija u trajnoj i mliječnoj denticiji kao kavitetni premazi, sredstva za pečačenje fisura, inleje, overleje, krune, njihovo cementiranje te cementiranje intrakanalnih kolčića, izradu nadogradnji, pričvršćivanje ortodontskih bravica (2).

Kompozitni materijali su se tijekom vremena mijenjali, a sve u svrhu poboljšanja estetike i mehaničkih svojstava. Suvremeni materijali sadržavaju optimalne kombinacije svojih komponenti koje im osiguravaju izvrsna mehanička, biološka, optička i estetska svojstva. Jedna od modifikacija kompozitnih materijala su i vlaknima ojačani kompoziti koji imaju poboljšana mehanička svojstva u odnosu na klasične kompozitne materijale. Vlaknima ojačani kompozitni materijali sastoje se od vlakana koja imaju ulogu prijenosa opterećenja i organske matrice koja drži vlakna na okupu te osigurava trajnost i estetiku (2). Spomenuti materijali mogu se koristiti za različite indikacije u dentalnoj medicini, a jedna od indikacija je i izrada kompozitnih mostova ojačanih vlaknima u prednjoj i stražnjoj regiji koji predstavljaju dodatno terapijsko rješenje u slučaju nedostatka zuba uz klasične fiksno protetske radove, mobilne protetske radove i implantate.

Svrha ovog diplomskog rada je prikazati postupak izrade kompozitnog mosta ojačanog vlaknima te opisati indikacije, mogućnosti i ograničenja spomenutog terapijskog rješenja.

1.1. Kompozitni materijali

Kompozitni materijali spojevi su dvaju ili više kemijski različitih materijala s jasnom granicom između komponenti te sa svojstvima koja su bolja od pojedinačnih komponenti. Pojmovi poput: smolasti kompoziti, kompoziti temeljeni na smolama ili samo kompoziti zapravo su različiti nazivi za kompozitne materijale (2). Sastoje se od: organske polimerne matrice (dimetakrilatni monomer - DMA), raspršenih anorganskih čestica punila (radioopaktno staklo), silanizirajućeg spojnog sredstva i sustava inicijatora polimerizacije. Osim navedenog, sadrže u manjim količinama stabilizatore boje, inhibitore te pigmente (3). Osnovna komponenta kompozita jest smolasta matrica, mješavina različitih monomera koji polimerizacijom konvertiraju u umreženu polimernu matricu. Matrica čini 12 – 40 % mase kompozita. Zbog niske toksičnosti, većina suvremenih kompozitnih materijala temelji se na bisfenol-A-glicidil-metakrilatu (Bis-GMA). Na svojstva kompozita utječe udio, raspodjela i svojstva organske matrice i punila.

1.2. Sastav kompozitnih materijala

Organski dio odgovoran je za viskoznost, stupanj polimerizacije, polimerizacijsko skupljanje, apsorpciju vode i topljivost. Osim Bis-GMA, primjenjuju se i drugi monomeri kao što su TEGMA, UDMA te Bis-EMA (4).

Čestice anorganskog punila čine kristalinični kvarc, silicijev dioksid, borosilikatno staklo, barijev sulfat, stroncij, litij, cirkonij, kositar, itrijev i itrebijev trifluorid. Punilo utječe na fizička i optička svojstva kompozita, osigurava visoku čvrstoću kompozita, visoki modul elastičnosti (krutost) te otpornost na trošenje (4).

Za povezivanje organske matrice i anorganskih čestica punila služi spojno sredstvo. Kao vezujuće sredstvo koristi se silan, a proces tretiranja čestica punila zove se silanizacija. Ostvaruje se kemijska veza zahvaljujući bifunkcijskoj molekuli. Silan se na jednom kraju veže na hidroksilne skupine anorganskog punila reakcijom kondenzacije ostvarujući tako siloksanske veze, dok na drugom kraju molekule metakrilatne skupine podliježu polimerizaciji pri kemijskoj ili svjetlosnoj aktivaciji stvrdnjavanja kompozita (5).

Inicijatori polimerizacije pokreću reakciju polimerizacije. Inicijatore možemo podijeliti na kemijske i svjetlosne. Kemijski inicijatori, benzoil peroksid i tercijarni amini, služe kao izvor

slobodnih radikala. Fotokemijski inicijatori pokreću reakciju polimerizacije pri svjetlu određene valne duljine. Najčešće upotrebljavani fotoaktivator jest kamforkinon s maksimumom apsorpcije pri 468 nm, a mogu se koristiti i fenilproprandion, lucerin, derivati germanija ili njihove kombinacije. Inhibitori polimerizacije služe da bi spriječili spontanu polimerizaciju polimerne matrice za vrijeme skladištenja. Prije se rabio hidrokinon, ali on uzrokuje diskoloraciju ispuna, a danas se najčešće koristi inhibitor 4-metoksil ili p-metoksifenol (PMP). Stabilizatori boje (UV apsorbansi) dodaju se radi postojanosti boje kompozita. Najčešće se rabe benzofenoni, benzotriazoli i fenilsalicati. Organski i anorganski pigmenti dodaju se kako bi se postigle različite nijanse kompozitnih materijala te se u tu svrhu upotrebljavaju razni metalni oksidi (2).

1.3. Vlasknima ojačani kompozitni materijali

Vlasknima ojačani kompozitni materijali u dentalnu medicinu uvode se 1960-ih (6). Prvi put upotrijebljeni su u svrhu ojačanja baze akrilatne proteze (7). Danas su to materijali izbora i u restaurativnoj dentalnoj medicini zahvaljujući kojima su omogućena nova terapijska rješenja i proširene indikacije za izradu direktnih restauracija, čak i u slučajevima opsežnog gubitka tvrdih zubnih tkiva ili cijelog zuba. Vlasknima ojačani kompozitni materijali sastoje se od vlakana i smolaste organske matrice. Glavna uloga vlakana jest prijenos opterećenja, dok organska matrica drži vlakna na okupu, prenosi silu opterećenja na sama vlakna, štiti ih od kemijskih i mehaničkih utjecaja te je odgovorna i za estetiku (8, 9).

1.4. Vlakna u kompozitnim materijalima ojačanim vlaknima

Većina materijala snažnija je i čvršća u vlaknastom obliku, nego u bilo kojoj drugoj formi. Generalno, ojačanje materijala vlaknima osigurava bolju strukturu kompozita, s boljim biomehaničkim svojstvima, jer su povećani čvrstoća i modul elastičnosti (9). Time se može objasniti sve češća primjena vlaknima ojačanih kompozitnih materijala za različite indikacije, a vlakna imaju glavnu ulogu u prenošenju sile opterećenja. Mnoga svojstva kompozita ojačanih vlaknima (FRC) određena su dužinom, orijentacijom i volumnim udjelom vlakana određene vrste. Kompoziti koji se primjenjuju u biomedicini mogu biti ojačani polimernim vlaknima (aromatski poliamidi, poliesteri, politetrafluoretilen, poliesteri, poliolefin), resorptivnim polimernim vlaknima

(polaktid, kolagen, svila) te anorganskim vlaknima (ugljik, staklo, hidroksiapatit, trikalcij-fosfat) (10). Vlakna koja se najčešće koriste u dentalnoj medicini, zbog estetike i dobrih mehaničkih svojstava, su staklena i polietilenska vlakna.

Vlakna se većinom izrađuju kao kontinuirani filamenti, promjera u rasponu od 5 do 50 μm , a zatim se raspoređuju tvoreći svitke, niti ili valovite oblike u obliku pleta koji onda tvore kompozite ojačane kontinuiranim vlaknima. Filamenti mogu biti rezani tako da tvore kraća vlakna u dužini od 3 do 50 mm od kojih se izrađuju kompoziti ojačani diskontinuiranim ili kratkim vlaknima. I kontinuirana i kratka vlakna mogu biti orijentirana u jednoj, dvije ili tri dimenzije rezultirajući jednosmjernim, dvosmjernim ili sustavom vlaknima orijentiranim u različitim smjerovima (10). Vrsta vlakana, njihova dužina, orijentacija te volumni udio utječu na svojstva FRC poput tvrdoće, čvrstoće, modula elastičnosti, otpornosti na lom, električne i toplinske provodljivosti, gustoće te na kraju i cijenu (9).

U stomatološkoj praksi nailazimo na impregnirana te na neimpregnirana vlakna. Tako neki proizvođači proizvode tzv. suha vlakna koja zahtijevaju impregnaciju neposredno prije kliničnog postupka, dok drugi proizvode strojno impregnirana vlakna, odnosno preimpregnirana vlakna. Mehanička i fizička svojstva preimpregniranih vlakna bolja su od onih neimpregniranih (11). Neimpregnirana vlakna trebaju biti tretirana adhezivnom smolom četvrte ili pete generacije koja ne smije sadržavati dentinski primer niti kisele skupine (12). Kod neimpregniranih sustava najčešće se koriste polietilenska vlakna, dok se staklena vlakna najčešće koriste kod impregniranih sustava.

Kako bi FRC imali dobra mehanička svojstva, važna je adhezija vlakna i organske matrice kako bi se postiglo dobro svezivanje na polimernu matricu. Staklena vlakna su silanizirana i na taj se način, poput čestica punila u kompozitnim materijalima, svezuju na organsku matricu, dok su polietilenska vlakna obrađena gas-plazmom tijekom tvorničke proizvodnje kako bi se ostvarila adhezija (13).

1.4.1. Staklena vlakna

Osnovna čestica staklenog vlakna je silicijev dioksid, SiO_2 . Kristalna je tvar, tvrda i netopljiva u vodi, kiselinama (osim u fluorovodičnoj) i lužinama. Pri nižim temperaturama postoji kao kvarc (kremen) (14). Nema pravu temperaturnu točku tališta, već pri visokim temperaturama (1200 $^{\circ}\text{C}$)

omekša te se može oblikovati. Pomiješani silikati, natrijev i kalcijev karbonat, borna kiselina, fluoridi ili razni metalni oksidi tvore staklenu mješavinu koja se topi u peći i formira u vlakna (15). Dijele se na E, A, C, R i S vlakna.

U današnje vrijeme, najčešće korištena staklena vlakna su E-staklena vlakna, upravo zbog svoje kemijske stabilnosti i relativno niske cijene. Spomenuta vlakna dobila su ime prema svojoj originalnoj ulozi, tj. primjeni u električnim instalacijama (9). Kod E-vlakana, u sastavu je aluminij-borosilikatno staklo s manje od 1 % alkalnih oksida te su ova vlakna korištena prvi put u proizvodnji kontinuiranih staklenih vlakana. Kemijski sastav staklenih vlakana je 54 % SiO_2 , 14 % Al_2O_3 , 22 % $(\text{CaO} + \text{MgO})$, 10 % B_2O_3 te 2 % $(\text{Na}_2\text{O} + \text{K}_2\text{O})$ (14). Ostale vrste staklenih vlakana su:

- A-vlakna (mješavina natrijevog karbonata, fluorita i silikata s malim udjelom borovog oksida),
- E-CR vlakna (*Electrical/ Chemical Resistance*; aluminij-kalcij silikatno staklo s manje od 1 % alkalnih oksida, s visokom rezistencijom prema kiselinama),
- C-vlakna (kalcij-borosilikatno staklo s visokim udjelom borovog oksida, korišten za industriju i izolaciju),
- D-vlakna (borosilikatno staklo),
- R-vlakna (aluminij-silikatno staklo bez magnezijevog (MgO) i kalcijevog oksida (CaO) s visokim mehaničkim svojstvima),
- S-vlakna (aluminij-silikatno staklo bez CaO , ali s visokim udjelom MgO i visokom vlačnom čvrstoćom).

Osim E-vlakana, u dentalnoj medicini još se koriste R- i S-vlakna. Staklena vlakna obično se impregniraju smolom već za vrijeme proizvodnje kako bi se zaštitila od utjecaja vlage i vode. Staklena vlakna imaju odlična mehanička svojstva, zbog silanizacije imaju odgovarajuću adheziju s organskom matricom kojom su impregnirana, ali su osjetljiva na vlagu, vodu i niski pH koji mogu oslabiti njihova mehanička svojstva za čak 30 % (16). Staklena vlakna obično nije potrebno impregnirati u ordinaciji te su odmah spremna za upotrebu.

1.4.2. Polietilenska vlakna

Visokomolekularna polietilenska vlakna jedan su od najsvestranijih materijala predstavljenih i korištenih u svim granama dentalne medicine. Posjeduju izvanredna svojstva u vidu estetike jer su vlakna translucetna te poprimaju boju smolaste matrice kojoj su dodana, vrlo su fleksibilna, visoke čvrstoće, malog modula elastičnosti, male molekularne mase te je lako njima rukovati (17). Otporna su na abraziju, imaju slabu poroznost te ne upijaju vodu. Izolatori su električne energije, a talište im je između 144 i 155 °C (18). Vlakna su unakrsno povezana vrlo čvrstom vezom između dvaju vlakna. Zahvaljujući ovakvom tkanju, sva opterećenja prenose se ravnomjerno u svim smjerovima (17). Odlikuje ih visok modul elastičnosti i vrlo visoka čvrstoća, čak oko 5 puta veća od čvrstoće željeza. Površina polietilenskih vlakana tijekom proizvodnje obrađuje se tzv. elektrokemijskim gas-plazma postupkom čime se smanjuje površinska napetost samih polietilenskih vlakana te se pospješuje mogućnost svezivanja vlakana na kompozitnu smolu, tj. polimernu matricu (19). Upravo zbog toga vlakna se ne smiju dirati rukama jer se sloj na površini vlakana nastao obradom gas-plazmom može uništiti, a onda nije moguća adhezija između vlakana i organske matrice (20). Dolaze na tržište uglavnom neimpregnirana što zahtijeva pripremu vlakana u ordinaciji za svezivanje s kompozitom.

1.5. Organska matrica u kompozitnim materijalima ojačanim vlaknima

Organska matrica, sastavljena od umreženih monomera, ima ulogu prijenosa sile opterećenja na sama vlakna, drži ih na okupu, štiti ih od kemijskih i mehaničkih utjecaja te je odgovorna i za estetiku te osigurava njihovu zaštitu od vlage, mehaničkih i kemijskih oštećenja (21). Kao polimeri koji formiraju polimernu mrežu, tj. organsku matricu mogu se koristiti dvije vrste kompozitnih smola – one temeljene na dimetakrilatu (umrežena faza) ili na metakrilatu (linearna faza). Po definiciji, polimerni sustav sastavljen od polimetilmetakrilat (PMMA) i kopolimera bisfenol-A-glicidil-metakrilata (Bis-GMA) tvori semi interpenetrirajuću polimernu mrežu (eng. *semi-interpenetrating polymer network-semi-IPN*). Zahvaljujući toj mreži smanjen je stres i poboljšana je sveza na dodirnim površinama vlakana i matrice (21). Prednost IPN strukture je da je kod vlaknima ojačanih materijala, koji su temeljeni na istoj, moguće reaktivirati polimeriziranu površinu vlakna i ponovno dobiti jaku kemijsku vezu između vlakana i kompozitnih materijala. Budući da se kod IPN-a Bis-GMA tijekom polimerizacije povezuje u križno umreženi polimer,

a PMMA u linalni polimer, a između spomenutih dvaju polimera nema kemijske veze, i nakon stvrdnjavanja materijala, dodiranjem adhezivne smole ili kompozitnog cementa, lanci PMMA se otapaju i oslobađaju se monomeri za pravu, jaku kemijsku vezu s materijalom temeljenim na kompozitnoj tehnologiji. U praksi, to znači da se takvi radovi mogu, u slučaju da dođe do loma ili se radovi odcementiraju, popraviti i ponovno učinkovito cementirati, a da nije potrebno ponoviti rad (21).

1.6. Klinička primjena vlaknima ojačanih materijala

Vlaknima ojačani kompozitni materijali u dentalnoj medicini primjenjuju se za izradu kompozitnih mostova u prednjoj, ali i stražnjoj regiji, kao privremena ili dugotrajna terapijska rješenja. Osim u fiksnoj, koriste se i u mobilnoj protetici kada dođe do loma proteze. Vlaknima ojačani materijali postavljaju se u svrhu ojačanja baze akrilatne proteze (22). Indicirana je njihova upotreba i u postendodotskoj opskrbi zuba intrakanalnim kolčićića, bilo prefabriciranih ili individualnih te se rabe i za izradu direktnih restauracija u kombinaciji sa standardnim kompozitnim materijalom. FRC indicirani su za splintiranje u parodontologiji, kao ortodontski retaineri te za zbrinjavanje dentalne traume.

1.6.1. Izrada kompozitnih mostova ojačanih vlaknima

Mostovi ojačani vlaknima kao materijali u stomatologiji omogućuju minimalno invazivni pristup pacijentu, daju mogućnost adhezivnog svezivanja te postizanje dobre estetike (11). Kompozitni mostovi ojačani vlaknima zadovoljavaju visoke estetske standarde. Njihova izrada ponekad čak i ne zahtijeva preparaciju susjednih zubi, a omogućuje ostvarivanje adhezivne veze između zuba nosača i samog mosta. Takvi fiksni radovi sastavljeni su od dviju vrsta kompozitnog materijala: vlaknima ojačanih kompozita za izradu okvira te mikropunjenih/hibridnih kompozitnih materijala za izradu ostatka mosta (23). Kompozitna kruna/ljuska poduprta je vlaknima koja služe kao vrsta armature kompozitnom materijalu. Dvije su mogućnosti izrade takvih mostova: konvencionalna preparacija zuba te laboratorijska izrada rada ili primjena vlakana u minimalno invazivnoj restauraciji direktnom ili indirektnom tehnikom. Indirektna tehnika zahtijeva rad dentalnog tehničara u dentalnom laboratoriju ili doktora dentalne medicine u ordinaciji na modelu. Direktna

tehnika označava izradu FRC mosta direktno, unutar pacijentovih usta (24). Primjena FRC mostova olakšana je korištenjem prefabriciranih međučlanova te se u tu svrhu koristi prirodna kruna pacijentovog izvađenog zuba, zub za protezu koji može biti akrilatni, kompozitni i keramički (25). Prirodna kruna zuba prikladan je izbor upravo zbog svoje postojanosti, odnosno otpornosti prilikom izlaganja mehaničkim naporima, ali i kiselinskim podražajima. Dentin vrlo vješto apsorbira stres uzrokovan žvačnim silama te osigurava strukturu trajnost (21). Vlaknima ojačani mostovi mogu poslužiti kao privremeno ili dugotrajno rješenje.

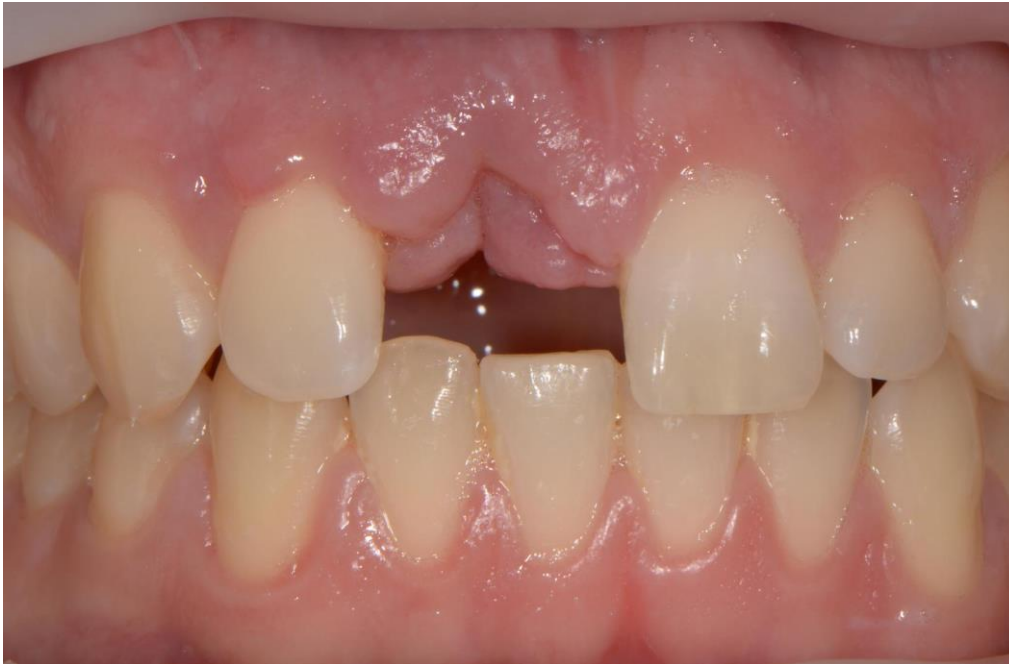2. PRIKAZ SLUČAJA

2.1. Prvi klinički slučaj

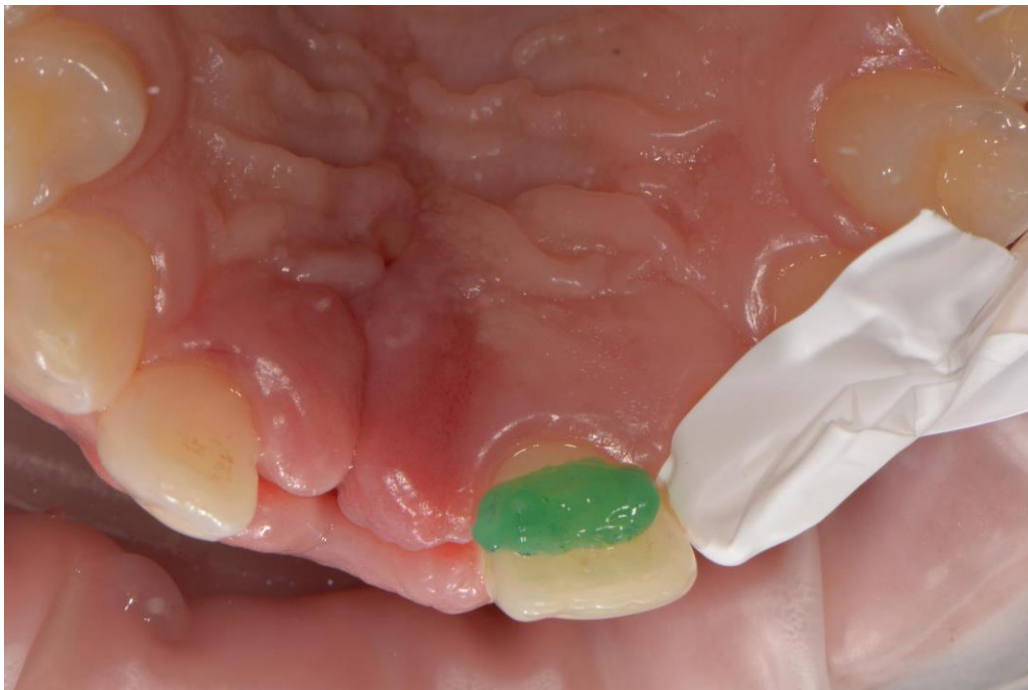Pacijent u dobi od 19 godina naručen je na Zavod za endodonciju i restaurativnu dentalnu medicinu Stomatološkog fakulteta Sveučilišta u Zagrebu kako bi se izradio kompozitni most ojačan staklenim vlaknima, direktnom metodom u jednoj posjeti.

Kliničkim pregledom utvrđeno je da pacijentu nedostaje gornji desni središnji sjekutić (Slika 1.). Postavljeni su svitci staničevine, susjedni su se zubi izolirali teflonskom trakom te se postiglo suho radno polje. Palatinalna ploha zuba nosača, na koji će se svezati kompozitni most ojačan vlaknima, najetkana je ortofosfornom kiselinom tijekom 60 sekundi (Slika 2.), zatim se temeljito isprala vodom i posušila sterilnom vaticom. Nanio se adheziv G-Premio Bond (GC, Tokio, Japan) (Slika 3.) i (Slika 4.) te se posvijetlio LED polimerizacijskom lampom ($>500 \text{ mW/cm}^2$) 20 sekundi (Slika 5.). Na palatinalnoj plohi krune (Slika 6.) kojom će se nadograditi zub koji nedostaje, fisurnim dijamantnim svrdlom, uz vodeno hlađenje, napravila se preparacija (Slika 7.) dubine i širine 3 mm te je zatim nanesen adheziv (Slika 8.) na površinu i isti je posvijetljen polimerizacijskom lampom (Slika 9.).

Dužina vlakna (everStick C&B, GC, Tokio, Japan) (Slika 10.) izmjerila se komadićem zubnog konca (Slika 11.) potrebnog za izradu mosta ojačanog staklenim vlaknima te se vlakno, koje se nalazi u zaštitnom silikonskom omotaču (Slika 12), odrezalo škaricama na željenu dužinu (Slika 13.). Zatim se postavio tekući kompozit G-aenial Universal Injectable (GC, Tokio, Japan) (Slika 14.) na palatinalnu površinu zuba nosača (Slika 15.) i u području preparacije na odabranoj kruni zuba, u tankom sloju (1 mm). Vlakno se postavilo u područje preparacije na kruni zuba (Slika 16.) te je adaptirano prstima, uz čiste rukavice bez lateksa koje nisu kontaminirane slinom, krvlju i sl., u odgovarajućem položaju na zub nosač uz polimerizaciju lampom (Slika 17.). Na kraju se tako izrađen most ojačan staklenim vlaknima (Slika 18.) završno oblikovao (Slika 19.) i (Slika 20.) te su se uklonili prerani kontakti, a pacijent je dobio uputu da ne jede jedan sat nakon zahvata.



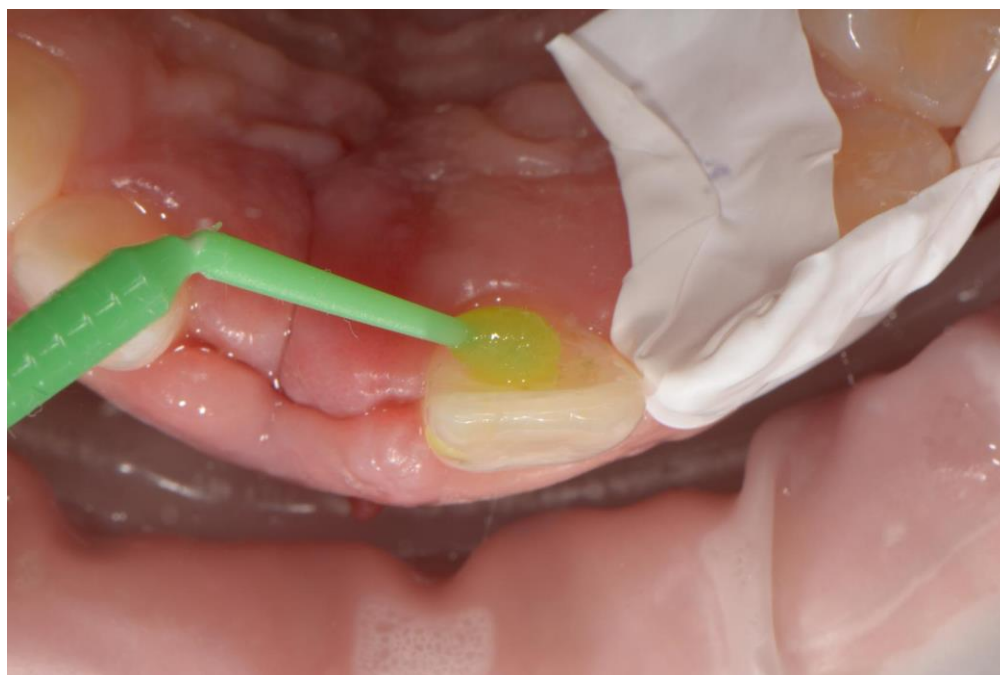Slika 1. Nedostatak zuba 11



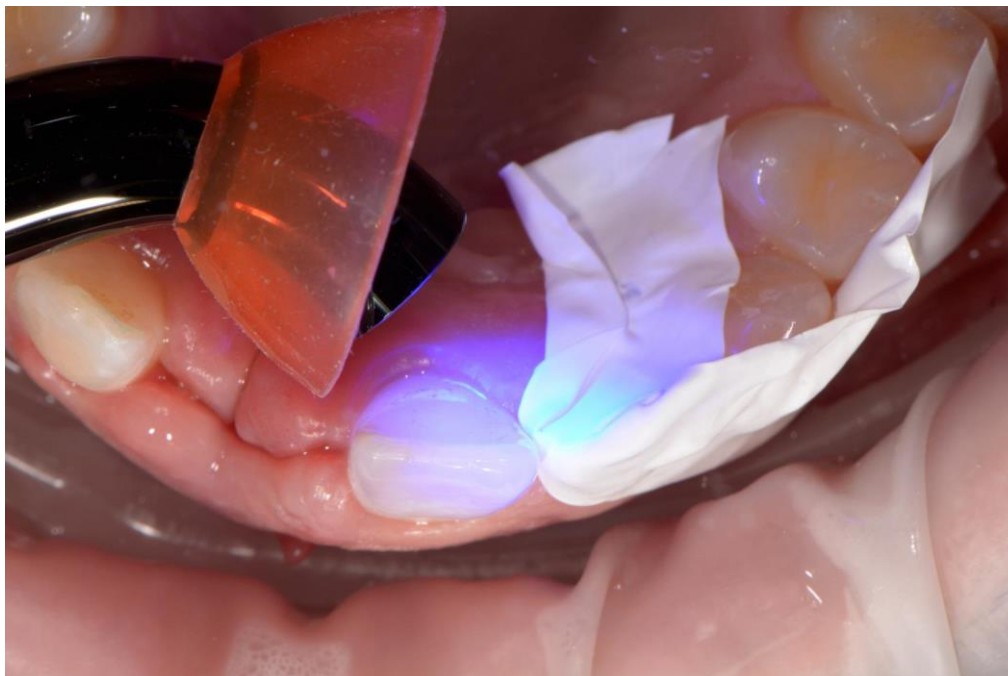
Slika 2. Jetkanje palatinalne plohe zuba nosača ortofosfornom kiselinom



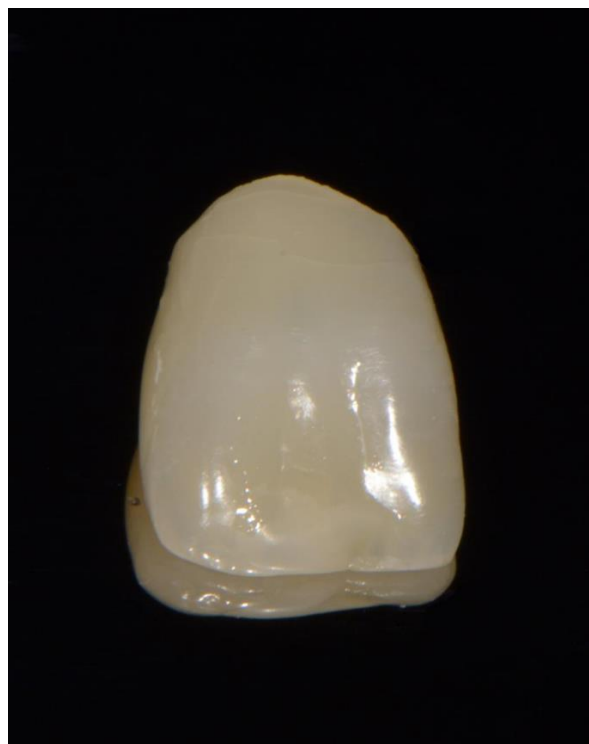Slika 3. Adheziv G-Premio Bond (GC, Tokio, Japan)



Slika 4. Nanošenje adheziva G-Premio Bond (GC, Tokio, Japan)



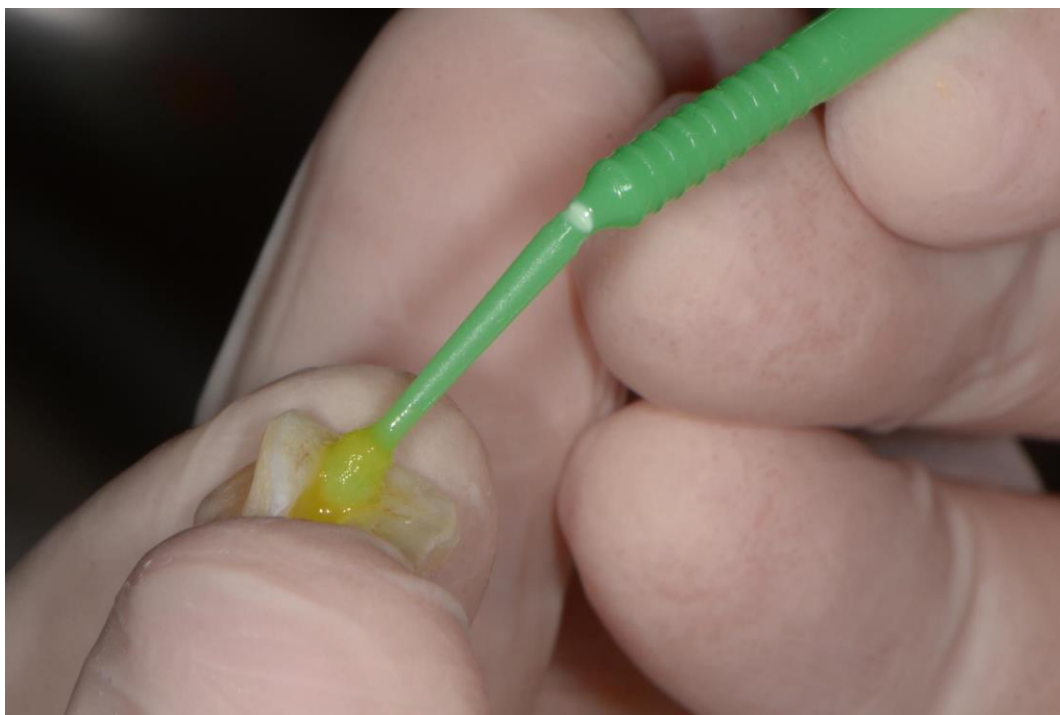Slika 5. Polimerizacija LED polimerizacijskom lampom 20 sekundi



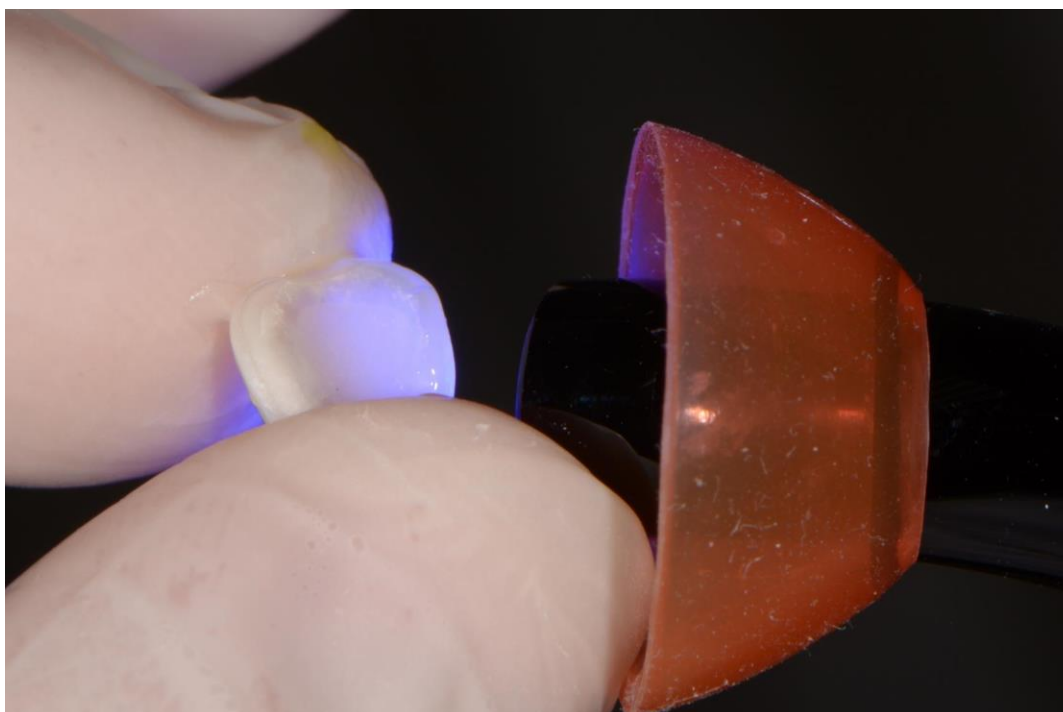
Slika 6. Kruna pacijentovog izvađenog zuba



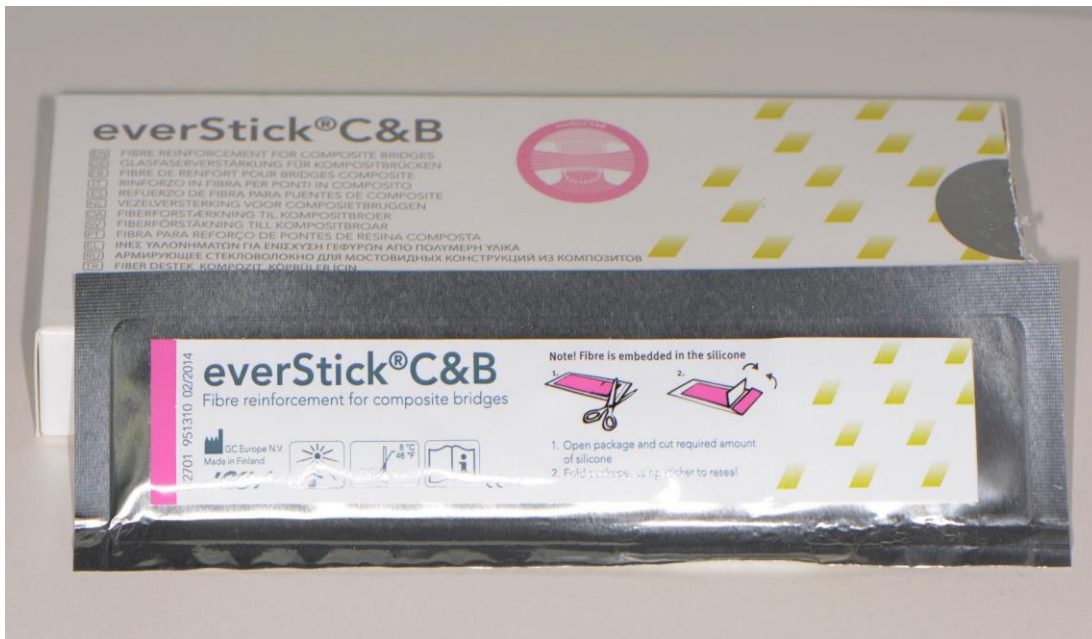Slika 7. Preparacija palatinalne plohe krune




Slika 8. Nanošenje adheziva na površinu krune



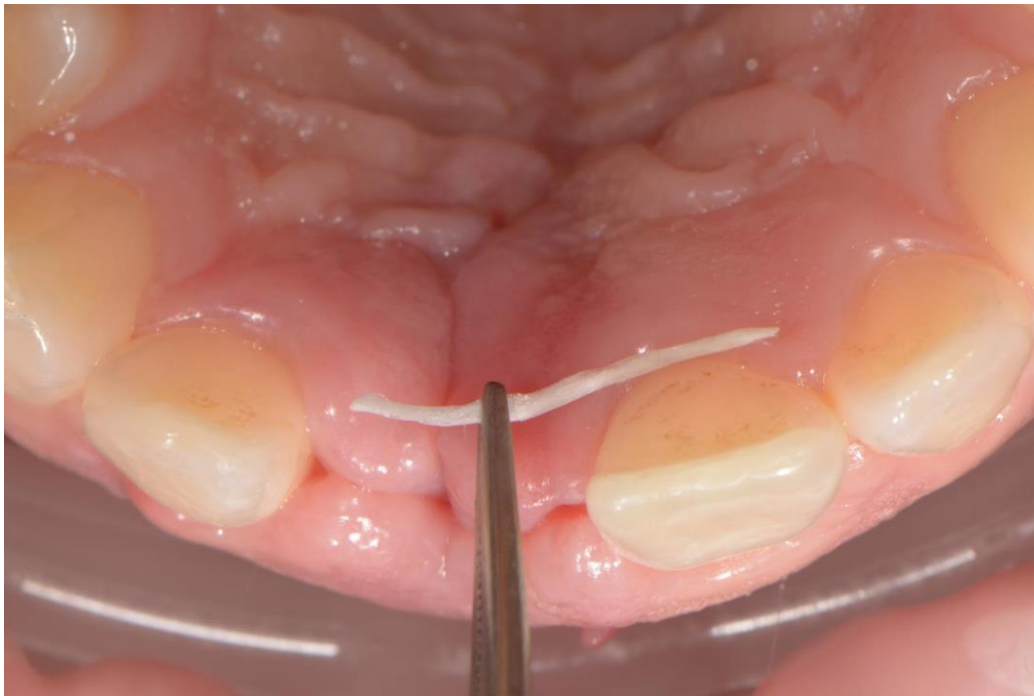
Slika 9. Polimerizacija LED polimerizacijskom lampom




Slika 10. Stakleno vlakno (everStick C&B, GC, Tokio, Japan)



Slika 11. Stakleno vlakno u silikonskom zaštitnom omotaču



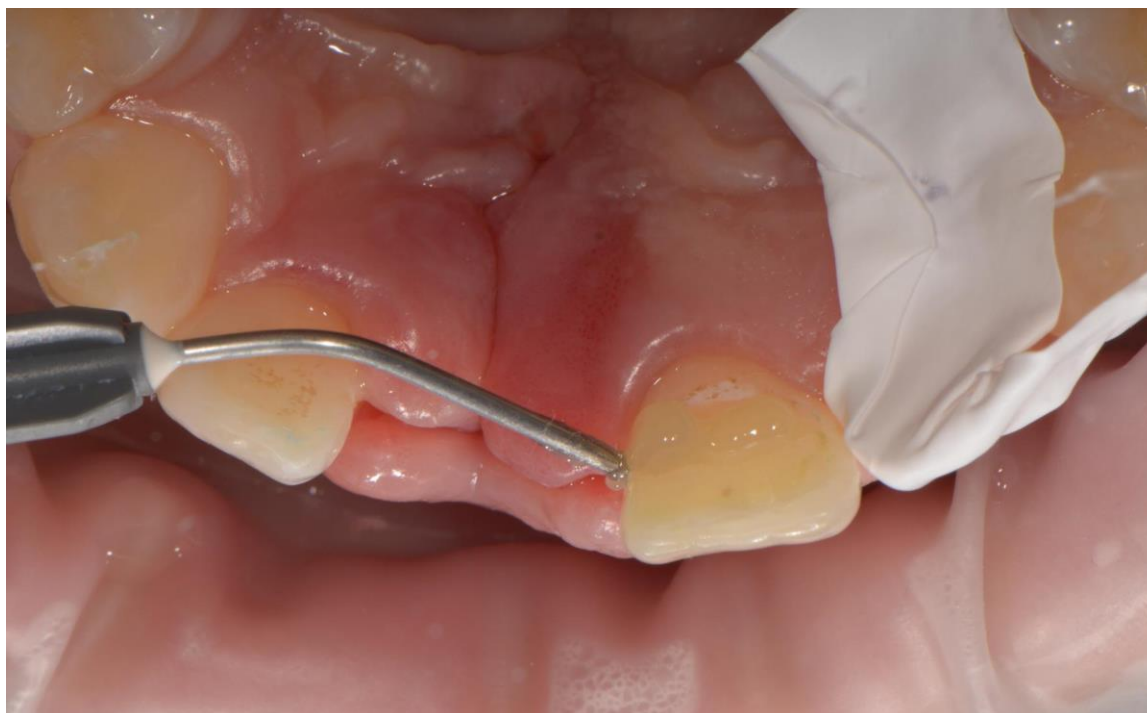Slika 12. Mjerenje potrebne dužine staklenog vlakna



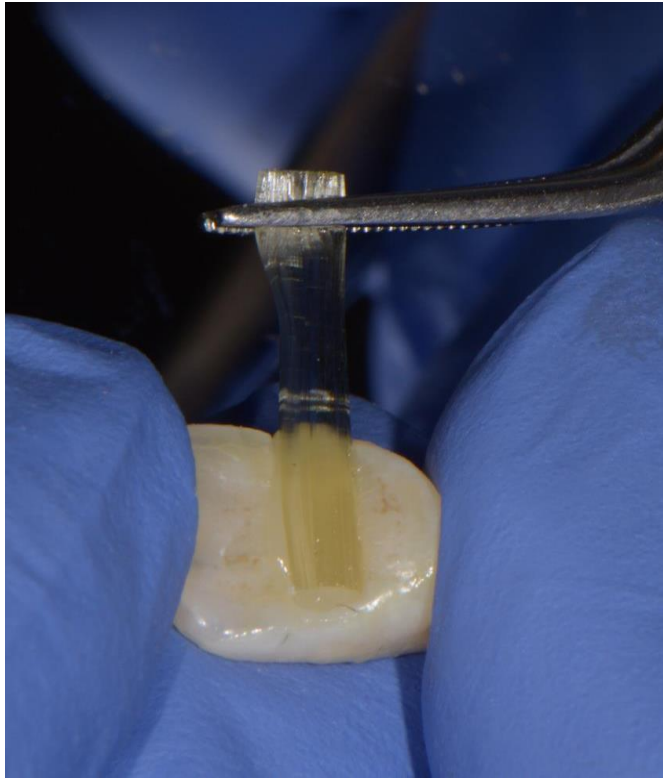
Slika 13. Rezanje staklenog vlakna u silikonskom omotaču škalicama



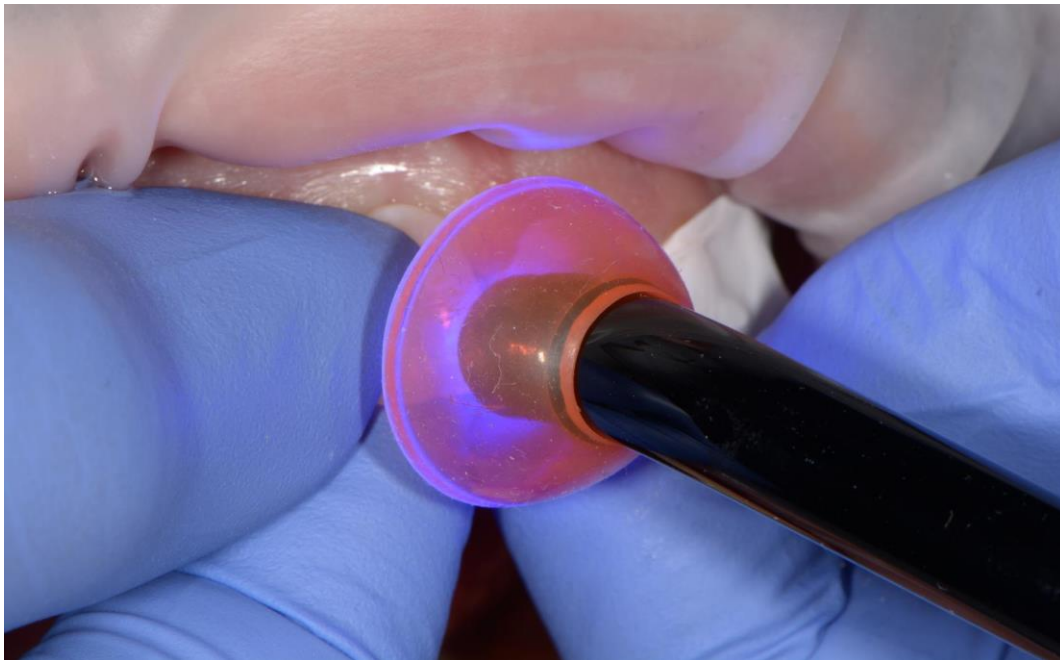
Slika 14. Tekući kompozit G-aenial Universal Injectable (GC, Tokio, Japan)



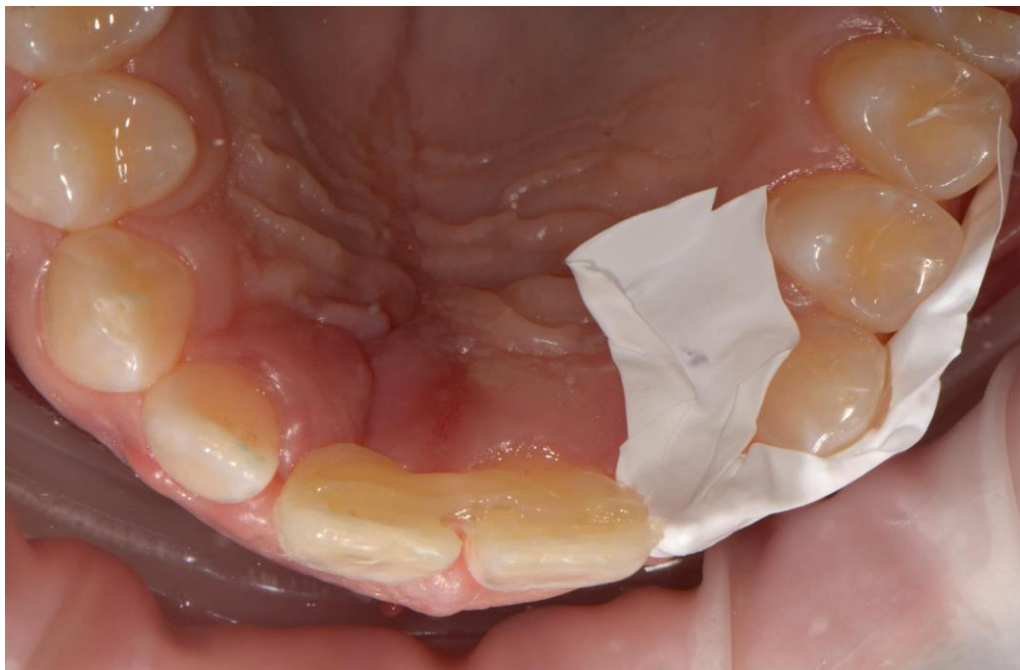Slika 15. Postava tekućeg kompozita u područje palatinalne plohe zuba nosača



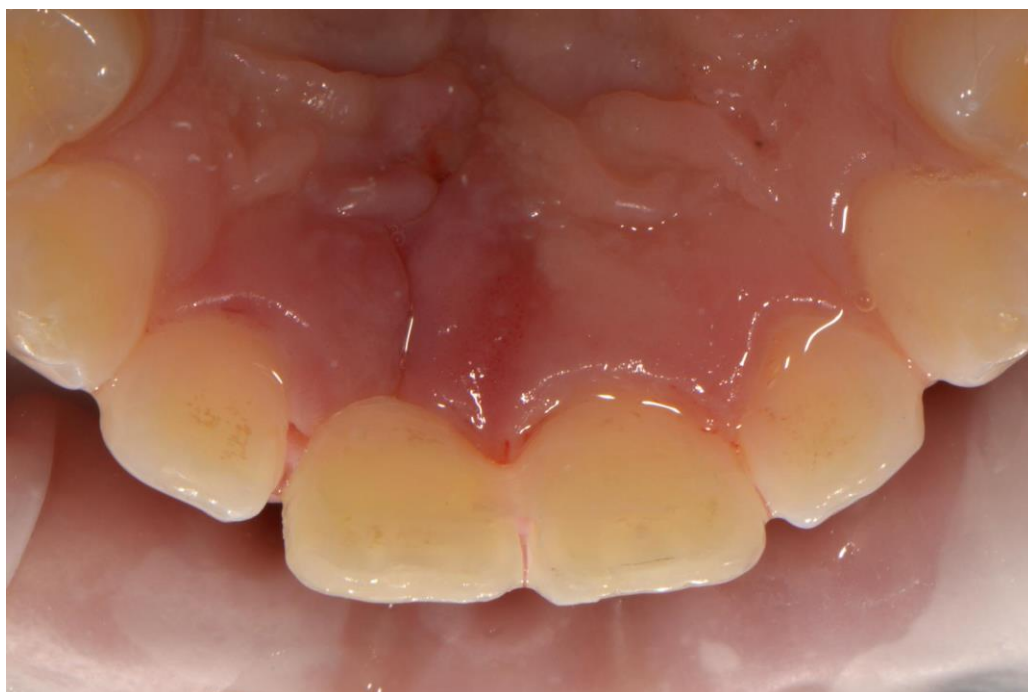Slika 16. Postava staklenog vlakna u područje preparacije na kruni



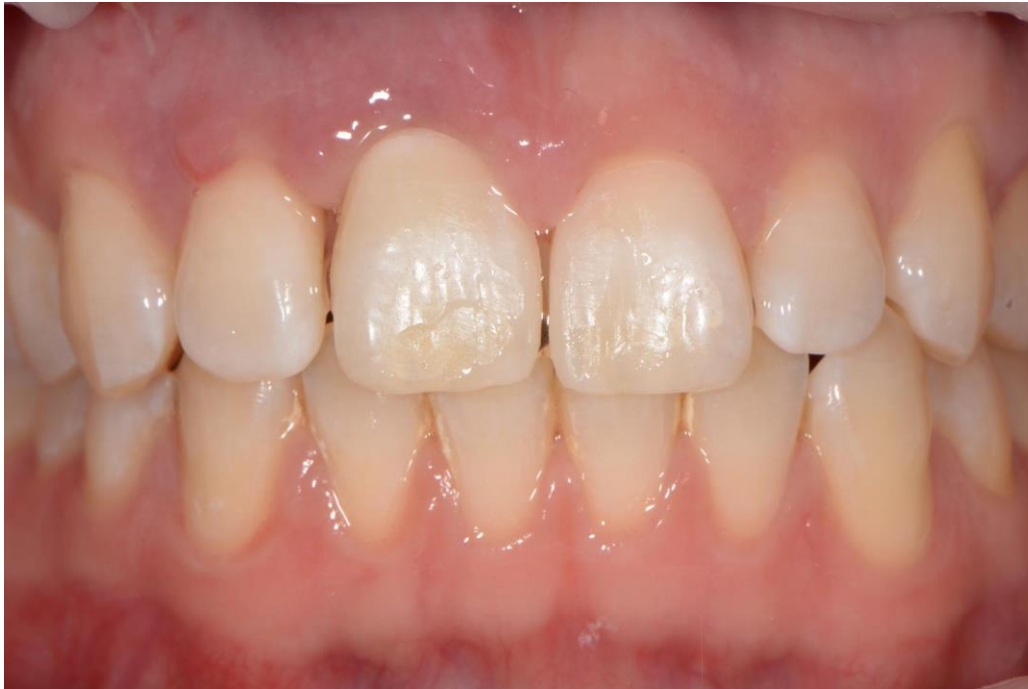Slika 17. Polimerizacija lampom



Slika 18. Most ojačan staklenim vlaknima nakon polimerizacije



Slika 19. Most ojačan staklenim vlaknima nakon završnog oblikovanja

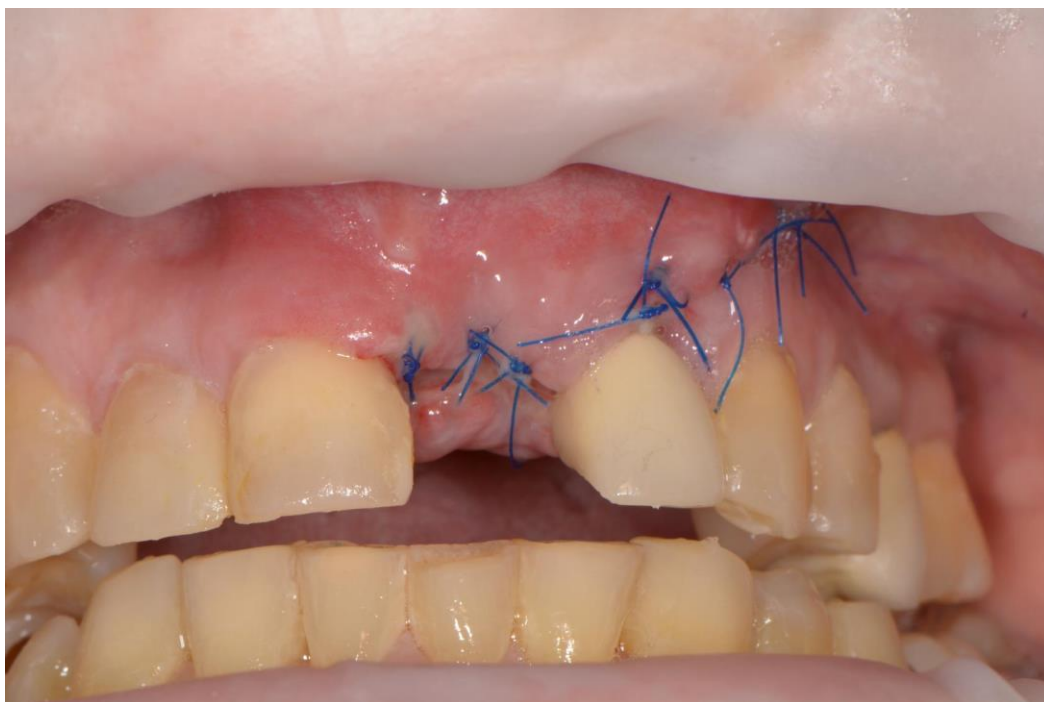


Slika 20. Most ojačan staklenim vlaknima nakon završnog oblikovanja

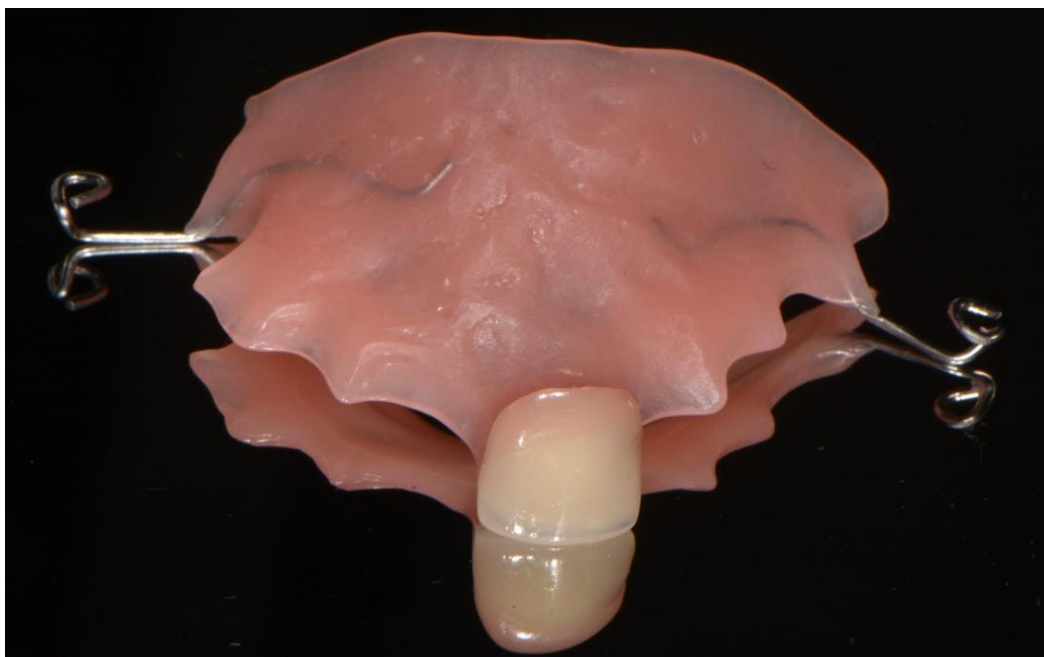2.2. Drugi klinički slučaj

Pacijentica u dobi od 63 godine naručena je na Zavod za endodonciju i restaurativnu dentalnu medicinu Stomatološkog fakulteta Sveučilišta u Zagrebu kako bi se izradio kompozitni most ojačan staklenim vlaknima, direktnom metodom u jednoj posjeti.

Kliničkim pregledom utvrđeno je da pacijentici nedostaje gornji lijevi središnji sjekutić (Slika 21.). Fiksni privremeni nadomjestak, most ojačan staklenim vlaknima, izrađen je za vrijeme cijeljenja ekstrakcijske rane. Pacijentica je nosila privremenu akrilatnu protezu („žabica“) (Slika 22.). Kod ove pacijentice kao privjesni međučlan, poduprt samo s jedne strane, korištena je prefabricirana akrilatna kruna zuba za protezu (Slika 23.) i (Slika 24.). Proveden je postupak izrade kompozitnog mosta ojačanog staklenim vlaknima istovjetan postupku koji je proveden kod prethodno opisanog kliničkog slučaja (Slika 25. - 34.).



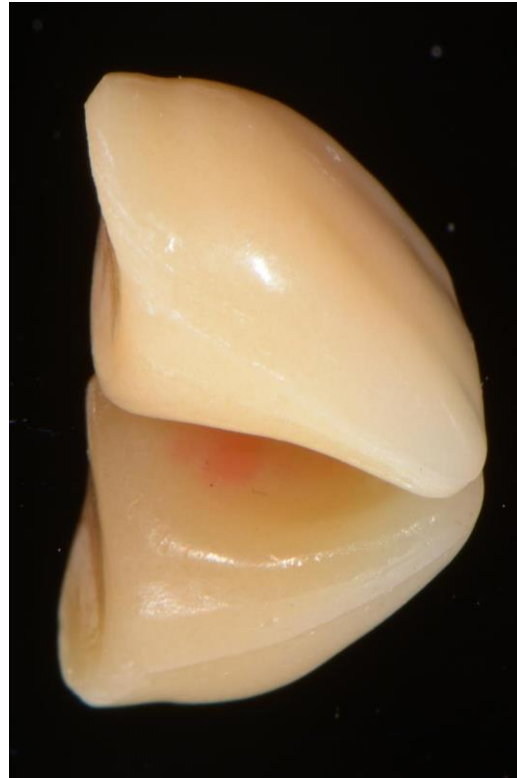Slika 21. Nedostatak zuba 21



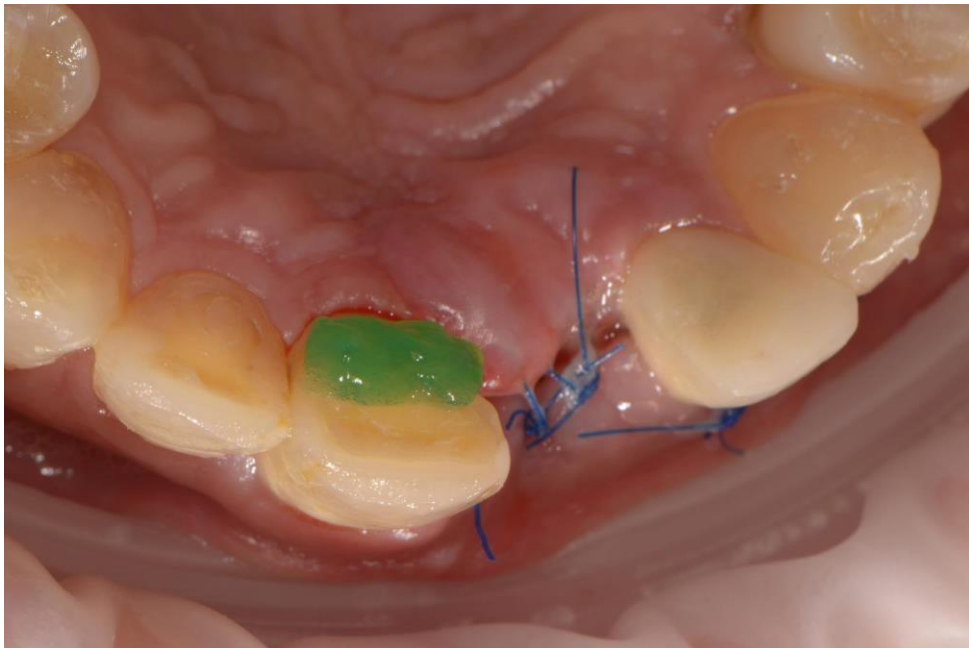
Slika 22. Akrilatna proteza („žabica“)



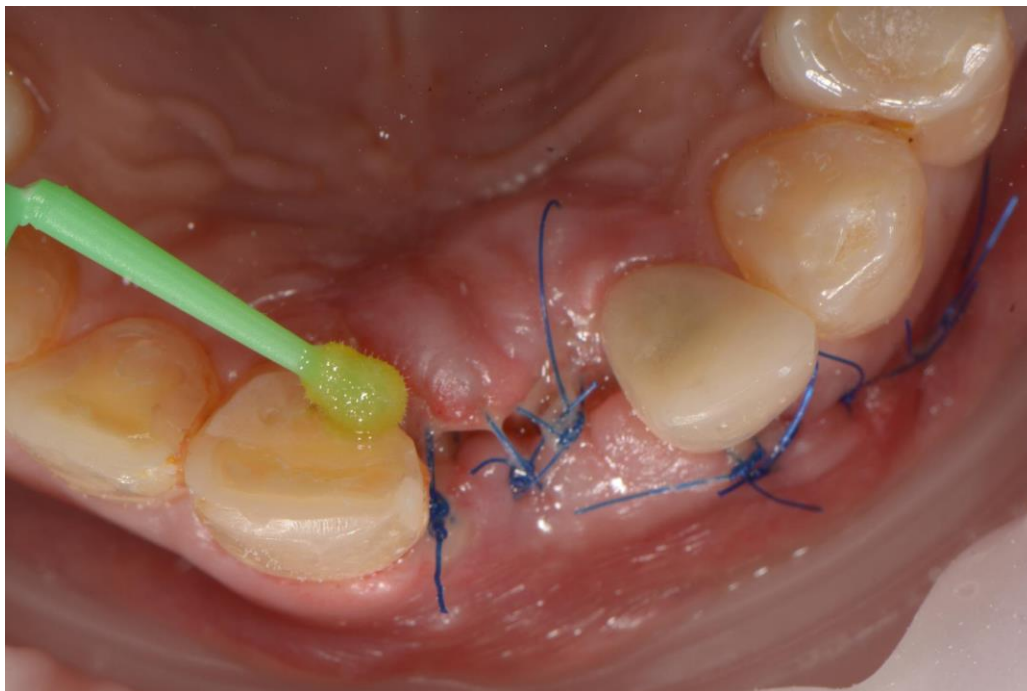
Slika 23. Akrilatni zub kao međučlan



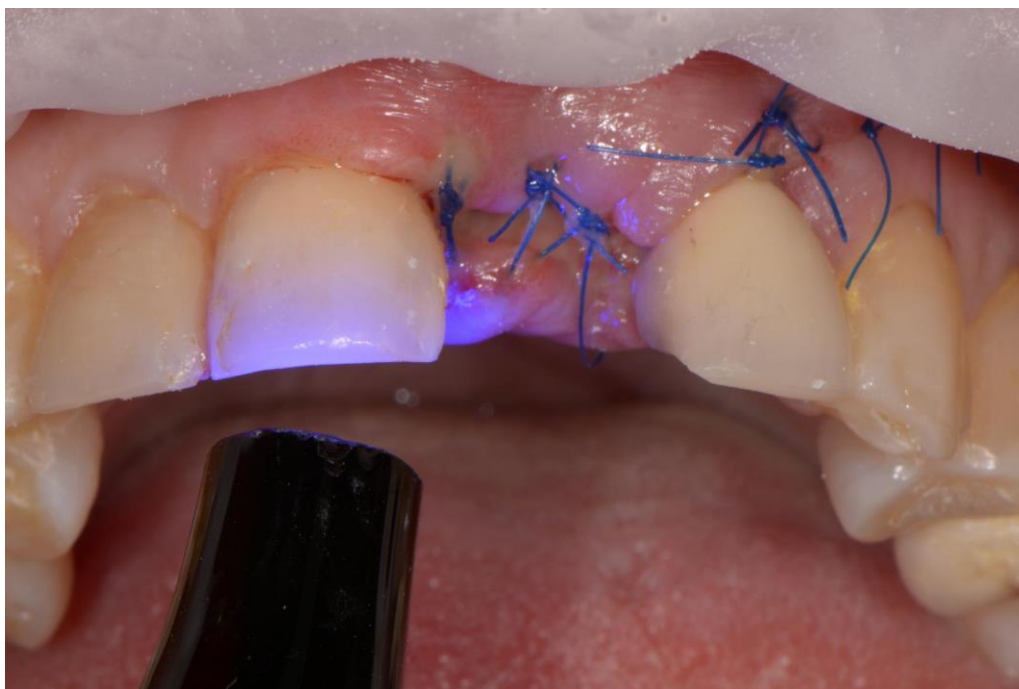Slika 24. Akrilatni zub, lateralni prikaz




Slika 25. Jetkanje palatinalne plohe zuba nosača ortofosfornom kiselinom



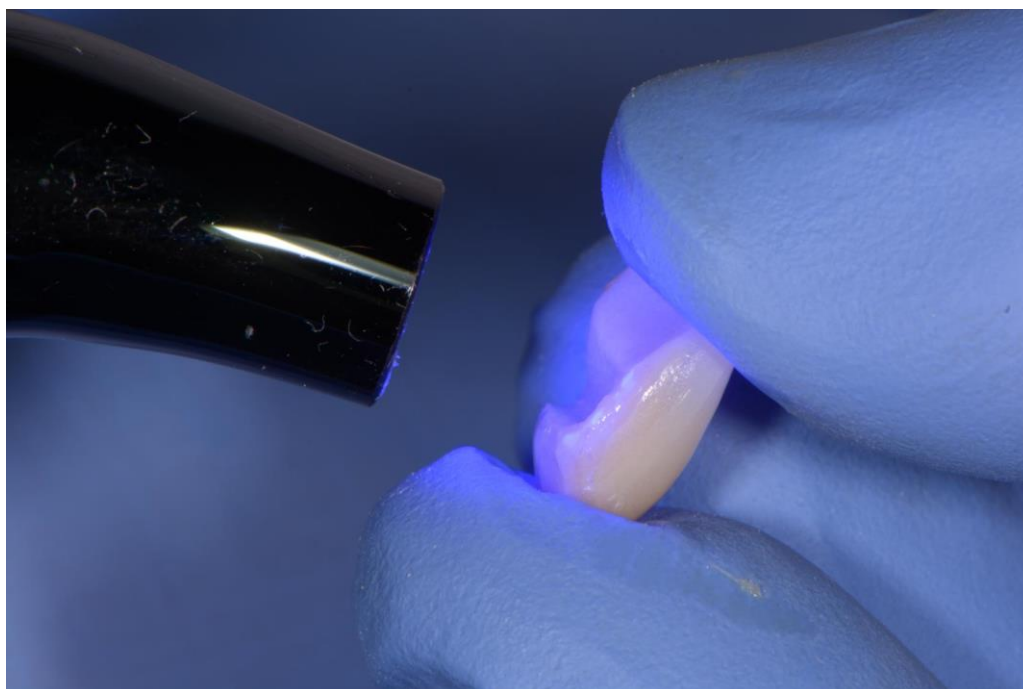
Slika 26. Nanošenje adheziva G-Premio Bond (GC, Tokio, Japan)



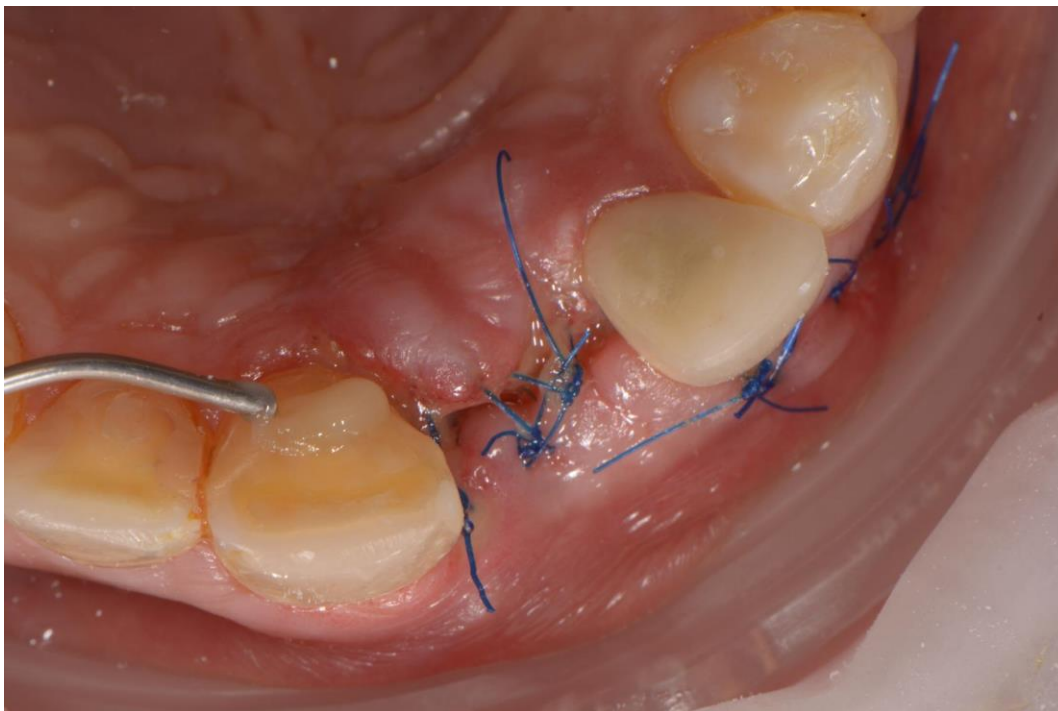
Slika 27. Polimerizacija LED polimerizacijskom lampom 20 sekundi



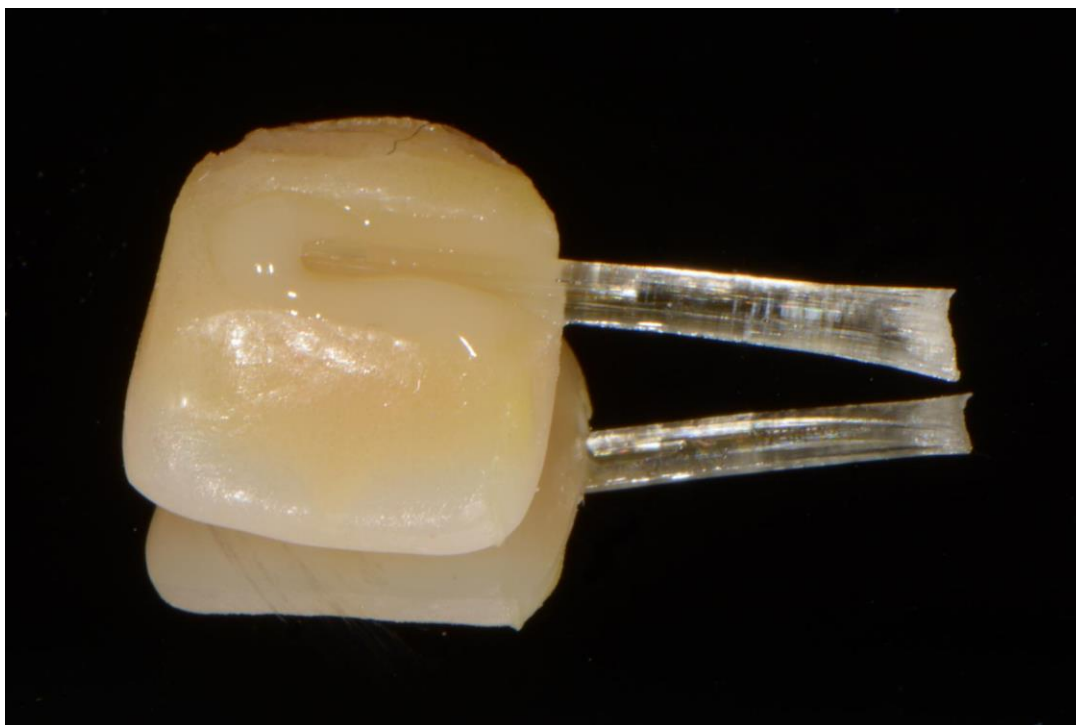
Slika 28. Preparacija palatinalne površine zuba i nanošenje adheziva



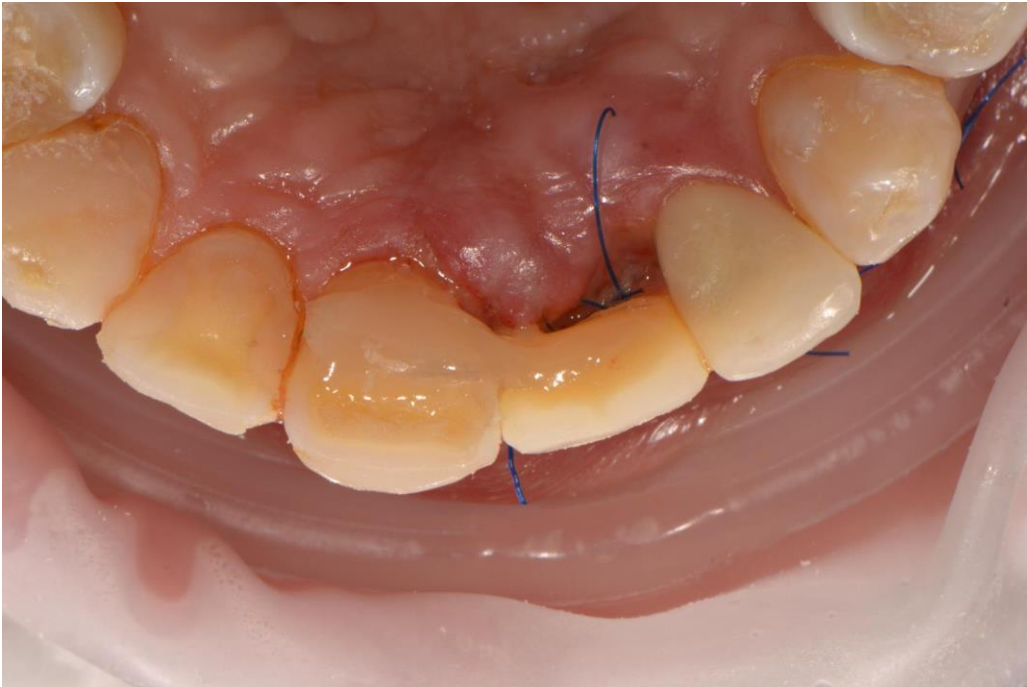
Slika 29. Polimerizacija LED polimerizacijskom lampom



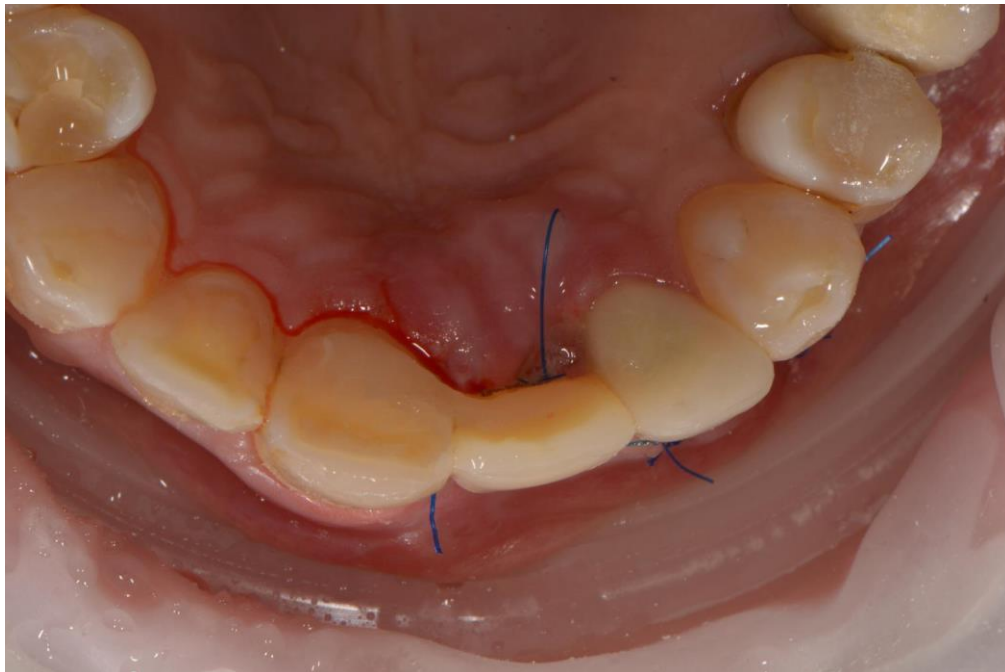
Slika 30. Postava tekućeg kompozita u područje palatinalne plohe zuba nosača



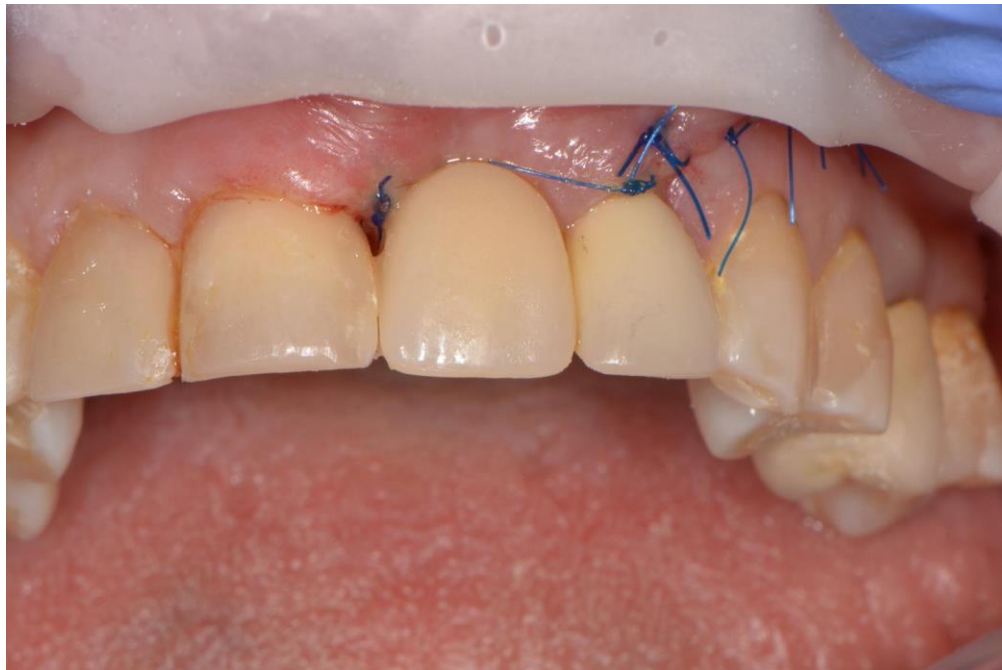Slika 31. Postava staklenog vlakna u područje preparacije na zubu



Slika 32. Most ojačan staklenim vlaknima nakon polimerizacije



Slika 33. Most ojačan staklenim vlaknima nakon oblikovanja, palatinalno



Slika 34. Most ojačan staklenim vlaknima nakon oblikovanja, vestibularno

Nedostatak zuba predstavlja velik problem zbog narušene estetske, fonetske i žvačno-funkcijske komponente stomatognatoga sustava (26). Gubitak većeg dijela tvrdih zubnih tkiva dovodi do gubitka kontaktnih točaka i nepravilnih okluzijskih odnosa što za posljedicu ima promijenjen položaj zuba i nepravilnu raspodjelu žvačnog tlaka (27). Protetskom terapijom nastoji se nadoknaditi izgubljene strukture te omogućiti normalnu funkciju rekonstruiranog zuba i stomatognatog sustava.

Nadomjesci u terapiji nedostatka zuba mogu biti fiksni ili mobilni, privremeni ili trajni. Trajnu terapijsku mogućnost čine fiksnoprotetski nadomjesci – mostovi. Mostovi su fiksnoprotetska sredstva za dugotrajnu žvačnu funkciju, fonetsku, estetsku i profilaktičku terapiju i rekonstrukciju stomatognatoga sustava. Most je povoljan nadomjestak jer se žvačni tlak prenosi na parodont približno kao i kod prirodnih zuba (28). Međutim, potencijalni problem kod fiksnoprotetskih radova je količina brušenja zuba zbog opsežne preparacije kojom se gubi 60 - 75 % tvrdih zubnih tkiva i dugoročni utjecaj na pulpu jer vitalnost brušenog zuba može biti ugrožena mehaničkim, termičkim i kemijskim podražajima (29). Također, kod mladih osoba, kod kojih nije završen rast i razvoj, kontraindicirano je postavljanje fiksnih mostovova jer isti uzrokuju kočenje razvoja i razvoja čeljusti (30). Treba naglasiti kako nijedno terapijsko rješenje nije trajno, već dugotrajno te, prema navodima iz literature, može se prepostaviti dugovječnost određenog postupka.. Preživljenje fiksnih radova očekuje se u vremenskom razdoblju od 5 do 10 godina (31).

Pacijentu se, kad god je to moguće, nudi rješenje koje je najdugotrajnije, ali i najmanje invazivno. Kompozitni mostovi ojačani vlaknima (FRC mostovi), bilo kao privremeni ili dugotrajni fiksni nadomjesci, su minimalno invazivno rješenje koje se postavlja bez preparacije ili uz minimalnu preparaciju. FRC mostovi estetski su fiksnoprotetski radovi za nadoknadu jednog ili dvaju zuba u području prednjih zuba gornje i donje čeljusti ili za nadoknadu jednog ili dvaju zuba u distalnoj regiji. Nadomjesci se mogu izraditi direktnom tehnikom u ordinaciji ili indirektnom tehnikom u laboratoriju prije vađenja zuba, za vrijeme cijeljenja ekstrakcijske rane, prije usađivanja implantata ili neposredno nakon implantacije (32). Mogu se primjenjivati kod pacijenata s nezavršenim rastom i razvojem pa se mogu napraviti i kod djece.

Primjena FRC mostova olakšana je korištenjem prefabriciranih međučlanova te se u tu svrhu koristi prirodna kruna pacijentovog izvađenog zuba, zub za protezu koji može biti akrilatni, kompozitni i keramički (25). U slučaju gubitka zuba u prednjoj regiji mogu se pričvrstiti samo za jedan zub

nosač (33). Ako kao terapijsku opciju nadoknade zuba u fronti, koji će biti retiniran mostom ojačanim vlaknima, imamo mogućnost koristiti izbijeni/izvađeni zub, on se mora prilagoditi gingivi. Prirodna kruna zuba prikladan je izbor upravo zbog svoje postojanosti, odnosno otpornosti prilikom izlaganja mehaničkim naporima, ali i kiselinskim podražajima. Dentin vrlo vješto apsorbira stres uzrokovan žvačnim silama te osigurava strukturu trajnost nadomjestka (21). Tako je i u prikazanim kliničkim slučajevima, za izradu FRC mostova, korištena, u prvom slučaju, prirodna kruna zuba, a u drugom akrilatni zub kako bi se pojednostavnio i ubrzao postupak za izradu mosta kao privremenog rješenja.

Najčešće korištena vlakna za izradu mostova su staklena i polietilenska. Staklena vlakna, za razliku od polietilenskih, moraju u potpunosti biti prekrivena tekućim kompozitom zbog vlažnih uvjeta u usnoj šupljini jer dolazi do smanjenja čvrstoće staklenih vlakana (34). U prikazanim kliničkim slučajevima koristila su se staklena vlakna budući da se ista mogu dirati rukama, za razliku od polietilenskih vlakana i sloja nastalog obradom gas-plazmom koji se može kompromitirati ako se vlakno dira rukama (20). Budući da se kruna kojom se nadoknađuje zub koji nedostaje mora postaviti u ispravan položaj i polimerizirati u tom položaju zajedno s vlaknom koji drži krunu na susjednom zubu/zubima, isto je najlakše napraviti držeći krunu i vlakno prstima u čistim rukavicama, bez lateksa. Zbog osjetljivosti staklenih vlakana na vlagu i niski pH, posebna se pozornost u prikazanim kliničkim slučajevima posvetila da se vlakno u potpunosti prekrije tekućim kompozitom i da ne bude izloženo uvjetima u usnoj šupljini.

Očuvanje tvrdog zubnog tkiva tijekom preparacije bataljka postalo je esencijalno i napredak u tehnologiji i uvođenje kompozita ojačanih vlaknima omogućilo je razvoj minimalno invazivnih rješenja kod gubitka zuba (35). Dugotrajnost kompozitnih mostova ojačanih vlaknima procijenjena je na pet do osam godina (36). Od uvođenja FRC u svakodnevnu praksu, granica između konvencionalne fiksne i konzervativne dentalne medicine postala je nejasna. Kompozitni mostovi ojačani vlaknima omogućili su cjeloživotni tretman pacijenta, počevši od minimalno invazivnog terapijskog rješenja nastojeći sačuvati što veću količinu tvrdog zubnog tkiva (35).

Indikacija za FRC mostove kao privremeni fiksni nadomjestak je postojanje ispuna ili starog fiksnoprotetskog rada na susjednim zubima koji se ukloni te se zubi iskoriste kao nosači privremenog nadomjeska (37). Prednosti za pacijenta su nemogućnost skidanja i ispadanja takvog fiksnog rada, zadovoljavajuća estetika i funkcija. Privremeni vlaknima ojačani mostovi izrađuju se

na kraće vremensko razdoblje, najčešće u periodu osteointegracije implantata, nakon traume zuba ili neposredno nakon vađenja zuba. U tu svrhu mogu se izrađivati i akrilatne proteze, tzv. „žabica“. Takav mobilni nadomjestak nije estetski, neugodan je za nošenje jer se oslanja na sluznicu, a kvačice ne retiniraju optimalno te nadomjestak uzrokuje teškoće pri žvakanju i govoru. Osim toga, mobilni nadomjestci mogu biti nepoželjni zbog određene psihološke komponente. Činjenica da pacijent može izvaditi svoje zube za većinu izaziva neugodnost. Također, kvačice mogu biti retencijska mjesta za plak, a to može uzrokovati nastanak karijesnih lezija i probleme s parodontom (38).

Jedno od mogućih rješenja u slučaju gubitka zuba su i implantati. Dentalni implantati predstavljaju minimalno invazivno rješenje jer nema brušenja susjednih zuba, ali podrazumijevaju operativni zahvat za koji postoje određene kontraindikacije, dok neki pacijenti odbijaju operativni zahvat, a problem može biti i cijena (39). Ponekad se mogu i kombinirati različita terapijska rješenja te su tako u prikazanim kliničkim slučajevima FRC mostovi poslužili kao privremeno rješenje kako bi se nadoknadio gubitak zuba i omogućilo vrijeme za oporavak kosti nakon ekstrakcije za ugradnju implantata. A nakon same ugradnje implantata, budući da se planira odgođeno opterećenje implantata, kod pacijenata će se ponovno iskoristiti iste krune. Te će se krune na novom vlaknu ponovno iskoristiti za FRC most do vremena izrade krune koja će se postaviti na implantat kao dugotrajno rješenje.

Nedostatak vlaknima ojačanih mostova je nemogućnost nadomještanja većeg broja zubi, a kontraindicirani su kod pacijenata s nezadovoljavajućom oralnom higijenom, ukoliko je nemoguće osigurati suho radno polje i kod pacijenata s parafunkcijama (35).

Prednost vlaknima ojačanih mostova, uz već gore navedene, je i izrada u jednoj posjeti, prihvatljiva cijena, zadovoljavajuća estetika, čvrstoća zbog dobre integracije vlakna s kompozitom te izrazito važno - jednostavnost popravka uslijed odcementiranja (35). U prikazanim kliničkim slučajevima, korištena su staklena vlakna sa semi- IPN strukturom. Polimerni sustav organske matrice sastavljen je od polimetilmetakrilat (PMMA) i kopolimera bisfenol-A-glicidil-metakrilata (Bis-GMA). Zahvaljujući semi-IPN mreži, smanjen je stres i poboljšana je sveza vlakana i matrice (40). Prednost IPN strukture je da je kod vlaknima ojačanih materijala, koji su temeljeni na istoj, moguće reaktivirati polimeriziranu površinu vlakna i ponovno dobiti jaku kemijsku vezu između vlakana i kompozitnih materijala (40). Budući da se kod IPN-a Bis-GMA tijekom polimerizacije

povezuje u križno umreženi polimer, a PMMA u linalni polimer, a između spomenutih dvaju polimera nema kemijske veze, i nakon stvrđavanja materijala, dodiranjem adhezivne smole ili kompozitnog cementa, lanci PMMA se otapaju i oslobađaju se monomeri za pravu, jaku kemijsku vezu s materijalom temeljenim na kompozitnoj tehnologiji. U praksi, to znači da se takvi radovi mogu, u slučaju da dođe do loma ili se radovi odcementiraju, popraviti i ponovno učinkovito cementirati, a da nije potrebno ponoviti rad (21).

4. ZAKLJUČAK

Kompozitnim mostovima ojačanim vlaknima moguće je estetski i funkcionalno uspješno nadoknaditi gubitak zuba u prednjoj ili stražnjoj regiji. Spomenuti radovi mogu poslužiti kao privremena ili dugotrajna terapijska opcija te su u skladu s filozofijom minimalne intervencije jer ih je moguće postaviti bez preparacije susjednih zuba ili uz minimalno invazivne preparacije. Zbog minimalno invazivnog pristupa, kompozitni mostovi ojačani vlaknima omogućuju dinamički terapijski plan kod pacijenta u kojem se uvijek kreće s manje invazivnim rješenjem, a invazivnije terapijske opcije odgađaju se za kasniju životnu dob kad postoji manja mogućnost za određene biološke komplikacije.

5. LITERATURA

1. Frencken JE. Atraumatic restorative treatment and minimal intervention dentistry. *Br Dent J.* 2017;223(3):183–9.
2. Tarle Z. Restaurativna dentalna medicina. Zagreb: Medicinska naklada; 2019.
3. Ferracane JL. Resin composite - State of the art. *Dent Mater.* 2011;27(1):29–38.
4. Ilie N, Hickel R. Resin composite restorative materials. *Aust Dent J.* 2011;56(Suppl. 1):59–66.
5. Štefanac I. Kompozitni materijali u stomatologiji. *Polimeri.* 2011;32(3–4):136–8.
6. Garoushi S, Gargoum A, Vallittu PK, Lassila L. Short fiber-reinforced composite restorations: A review of the current literature. *J Investig Clin Dent.* 2018;9(3):e12330.
7. Schreiber CK. The clinical application of carbon fibre/polymer denture bases. *Br Dent J.* 1974;137(1):21-2.
8. Goracci C, Ferrari M. Current perspectives on post systems: a literature review. *Aust Dent J.* 2011;56(Suppl 1):77-83.
9. Zhang M, Matinlinna JP. E-Glass Fiber Reinforced Composites in Dental Applications. *Silicon.* 2012;4(1):73–8.
10. Iftekhhar A, Kutz M. Standard handbook of biomedical engineering & design: Biomedical Composites. New York: The McGraw-Hill Companies, Inc; 2003.
11. Garoushi S, Vallittu P. Fiber-Reinforced Composites in Fixed Partial Dentures. *Libyan J Med.* 2006;1(1):73–82.
12. Tayab T, Shetty A, Kayalvizhi G. The Clinical Applications of Fiber Reinforced Composites in all Specialties of Dentistry an Overview. *Int J Compos Mater.* 2015;5(1):18–24.
13. Vallittu PK. Compositional and weave pattern analyses of glass fibers in dental polymer fiber composites. *J Prosthodont.* 1998;7(3):170-6.
14. Wikipedia F, Drummond E. Glass fiber Fiber formation. Wikipedia, Free Encycl [Internet]. 1938;11–7. Available from: https://en.wikipedia.org/wiki/Glass_fiber
15. Vadavadagi SV, Dhananjaya KM, Yadahalli RP, Lahari M, Shetty SR, Bhavana BL.

- Comparison of Different Post Systems for Fracture Resistance: An in vitro Study. *J Contemp Dent Pract.* 2017;18(3):205-8.
16. Monticelli F, Osorio R, Sadek FT, Radovic I, Toledano M, Ferrari M. Surface treatments for improving bond strength to prefabricated fiber posts: A literature review. *Oper Dent.* 2008;33(3):346–55.
 17. Agrawal M. Applications of Ultrahigh Molecular Weight Polyethylene Fibres in Dentistry: A Review Article. *J Adv Med Dent Sci.* 2014;2(2):95–9.
 18. Amza CG, Zapciu A, Eypórsdóttir A, Björnsdóttir A, Borg J. Embedding ultra-high-molecular-weight polyethylene fibers in 3D-printed polylactic acid (PLA) parts. *Polymers (Basel).* 2019;11(11):1–14.
 19. Vitale MC, Caprioglio C, Martignone A, Marchesi U, Botticelli AR. Combined technique with polyethylene fibers and composite resins in restoration of traumatized anterior teeth. *Dent Traumatol.* 2004;20(3):172–7.
 20. Vallittu PK. Ultra-high-modulus polyethylene ribbon as reinforcement for denture polymethyl methacrylate: a short communication. *Dent Mater.* 1997;13(6):381–2.
 21. Perea-Lowery L, Vallittu PK. Framework design and pontics of fiber-reinforced composite fixed dental prostheses — An overview. *J Prosthodont Res.* 2018;62(3):281–6.
 22. John J, Gangadhar SA, Shah I. Flexural strength of heat-polymerized polymethyl methacrylate denture resin reinforced with glass, aramid, or nylon fibers. *J Prosthet Dent.* 2001;86(4):424–7.
 23. Garoushi SK, Lassila LVJ, Vallittu PK. Fibre-reinforced Composite in Clinical Dentistry. *Chinese J Dent Res.* 2009;12(1):7–14.
 24. Mohan S, Gurtu A, Singhai A, Guha C. Fibre Reinforced Composite-A Review and Case Report. *J Dent Sci Oral Rehab.* 2012;5:45–8.
 25. Özcan M, Breuklander M, Salihoglu-Yener E. Fracture resistance of direct inlay-retained adhesive bridges: Effect of pontic material and occlusal morphology. *Dent Mater J.* 2012;31(4):514–22.

26. Brennan DS, Spencer AJ, Roberts-Thomson KF. Tooth loss, chewing ability and quality of life. *Qual Life Res.* 2008;17(2):227–35.
27. Kossioni AE, Dontas AS. The stomatognathic system in the elderly. Useful information for the medical practitioner. *Clin Interv Aging.* 2007;2(4):591-7.
28. Čatović A. Klinička fiksna protetika. Zagreb: Stomatološki fakultet Sveučilišta u Zagrebu; 1992;
29. Čatović A, Komar D, Čatić A. Klinička klinička fiksna protetika Krunice. Zagreb: Medicinska naklada; 2015.
30. Čatić A, Jurić H. Fiksnoprotetska terapija u osoba mlađe životne dobi. *Sonda.* 2011;12(22):57-8.
31. Thoma DS, Sailer I, Ioannidis A, Zwahlen M, Makarov N, Pjetursson BE. A systematic review of the survival and complication rates of resin-bonded fixed dental prostheses after a mean observation period of at least 5 years. *Clin Oral Implants Res.* 2017;28(11):1421–32.
32. Milardović S, Viskiće J MK. Privremeni fiksnoprotetski radovi. *Sonda.* 2011;12(21):62-4.
33. Jurić H. Dječja dentalna medicina. Zagreb, Naklada Slap; 2015.
34. Özcan M, Koekoek W, Pekkan G. Load-bearing capacity of indirect inlay-retained fixed dental prostheses made of particulate filler composite alone or reinforced with E-glass fibers impregnated with various monomers. *J Mech Behav Biomed Mater.* 2012;12:160-7.
35. Vallittu PK, Shinya A, Baraba A, Kerr I, Keulemans F, Kreulen C, et al. Fiber-reinforced composites in fixed prosthodontics—Quo vadis? *Dent Mater.* 2017;33(8):877–9.
36. Cenci MS, Rodolpho PA da R, Pereira-Cenci T, Del Bel Cury AA, Demarco FF. Fixed partial dentures in an up to 8-year follow-up. *J Appl Oral Sci.* 2010;18(4):364–71.
37. Addy LD, Bartley A, Hayes SJ. Crown and bridge disassembly--when, why and how. *Dent Update.* 2007;34(3):140-50.
38. Krausch-Hofmann S, Cuypers L, Ivanova A, Duyck J. Predictors of Patient Satisfaction with Removable Denture Renewal: A Pilot Study. *J Prosthodont.* 2018;27(6):509–16.

39. Toia M, Wennerberg A, Torrisi P, Farina V, Corrà E, Cecchinato D. Patient satisfaction and clinical outcomes in implant-supported overdentures retained by milled bars: Two-year follow-up. *J Oral Rehabil.* 2019;46(7):624-33.
40. Bijelic-Donova J, Uctasli S, Vallittu PK, Lassila LVJ. Original and repair bulk fracture resistance of particle filler and short fiber-reinforced composites. *Oper Dent.* 2018;43(5):E232-42.

6. ŽIVOTOPIS

Matea Renić rođena je 29. siječnja 1996. godine u Zadru. Završava Gimnaziju Jurja Barakovića u Zadru, a 2014. godine upisuje Stomatološki fakultet Sveučilišta u Zagrebu. Od 2016. godine do 2018. godine bila je član Studentskog zbora. Članica je Studentske sekcije za protetiku, a na dva Simpozija studenata dentalne medicine sudjeluje kao voditelj radionica. Tijekom studiranja bila je demonstrator na Katedri za biologiju i na Zavodu za fiksnu protetiku.