

Mogućnosti funkcijske i estetske rekonstrukcije prednjih zubi

Baričević, Lucija

Master's thesis / Diplomski rad

2015

Degree Grantor / Ustanova koja je dodijelila akademski / stručni stupanj: **University of Zagreb, School of Dental Medicine / Sveučilište u Zagrebu, Stomatološki fakultet**

Permanent link / Trajna poveznica: <https://um.nsk.hr/um:nbn:hr:127:656171>

Rights / Prava: [Attribution-NonCommercial-NoDerivs 3.0 Unported / Imenovanje-Nekomercijalno-Bez prerađivanja 3.0](#)

Download date / Datum preuzimanja: **2025-02-01**



Repository / Repozitorij:

[University of Zagreb School of Dental Medicine Repository](#)



SVEUČILIŠTE U ZAGREBU
STOMATOLOŠKI FAKULTET

Lucija Baričević

**MOGUĆNOSTI FUNKCIJSKE I ESTETSKE
REKONSTRUKCIJE PREDNJIH ZUBI**

DIPLOMSKI RAD

Zagreb, srpanj 2015.

Rad je izrađen na

Zavodu za endodonciju i restaurativnu stomatologiju
Stomatološkog fakulteta Sveučilišta u Zagrebu

Voditeljica rada:

prof. dr. sc. Nada Galić;

Zavod za endodonciju i restaurativnu stomatologiju
Stomatološkog fakulteta Sveučilišta u Zagrebu

Lektor hrvatskog jezika:

Tina Mrkobrad, profesorica hrvatskog jezika i književnosti, 23000 Zadar, R.F.
Mihanovića, 67 b, 091 5256091

Lektor engleskog jezika:

Stephen Hindlaugh, profesor engleskog jezika, Trnjanska 37/3, 10000 Zagreb, 098
9926897

Rad sadrži: 49 stranica

12 slika

1 CD

Zahvaljujem svojoj mentorici, prof. dr. sc. Nadi Galić
na svesrdnoj pomoći i savjetima pri izradi ovog rada.
Posebno se zahvaljujem svojoj obitelji na podršci
koju su mi pružili tijekom studiranja.

POPIS KRATICA

pH	negativan logaritam koncentracije vodikovih iona
GERB	gastroezofagealni refluks
HCl	klorovodična kiselina
AIDS	sindrom stečene imunodeficijencije (akr. od engl. Acquired Immunodeficiency Syndrome)
RTG	rendgenska snimka
LED	“lightemitting diode“; svjetlosno emitirajuća dioda

SADRŽAJ

1.0. UVOD	1
2.0. SVRHA RADA	2
3.0. RAZLOZI ZA FUNKCIJSKO I ESTETSKO ZBRINJAVANJE PREDNJIH ZUBI	3
3.1. Poremećaji u razvoju tvrdih zubnih tkiva	3
3.1.1. Morfološke nepravilnosti zubnih tkiva	3
3.1.2. Poremećaji u boji zuba	4
3.2. Mehanička i kemijska oštećenja tvrdih zubnih tkiva prednjih zubi	7
3.2.1. Abfrakcija.....	7
3.2.2. Abrazija	7
3.2.3. Atricija.....	8
3.2.4. Dentalna erozija	9
3.3. Karijes	11
3.4. Parodontopatije	13
3.5. Traumatske ozljede prednjih zubi	14
3.5.1. Frakture tvrdog zubnog tkiva	15
3.5.1.1. Infrakcija cakline.....	15
3.5.1.2. Fraktura cakline.....	15
3.5.1.3. Fraktura krune bez eksponirane pulpe	16
3.5.1.4. Komplikirane frakture s eksponiranom pulpom.....	16
3.5.2. Ozljede tvrdih zubnih tkiva, pulpe i alveolnog nastavka	16
3.5.2.1. Fraktura krune i korijena	16
3.5.2.2. Fraktura korijena	17
3.5.2.3. Fraktura alveolnog nastavka	17

3.5.3. Ozljede parodontnih tkiva	17
3.5.3.1. Komocija	17
3.5.3.2. Subluksacija	17
3.5.3.3. Ekstruzijska luksacija	17
3.5.3.4. Lateralna luksacija	17
3.5.3.5. Intruzijska luksacija	18
3.5.4. Avulzija	18

4.0. TERAPIJSKE MOGUĆNOSTI FUNKCIJSKOG I ESTETSKOG ZBRINJAVANJA PREDNJIH ZUBI	19
4.1. Terapijske mogućnosti funkcijskog i estetskog zbrinjavanja anomalija, te mehaničkih i kemijskih oštećenja tvrdih zubnih tkiva prednjih zubi	19
4.1.1. Privremeno rješenje	19
4.1.2. Trajno rješenje	22
4.2. Terapijske mogućnosti funkcijskog i estetskog zbrinjavanja diskoloracija	25
4.2.1. Sredstva za izbjeljivanje zubi	25
4.2.2. Tehnike izbjeljivanja zubi	26
4.2.2.1. Izbjeljivanje kod kuće - “HOME BLEACHING“	26
4.2.2.2. Izbjeljivanje u ordinaciji - “IN OFFICE BLEACHING“	27
4.2.2.3. Izbjeljivanje hodajući - “WALKING BLEACHING“	28
4.2.2.4. Kombinirani pristup	28
4.2.2.5. Pjeskarenje zuba	29
4.3. Terapijske mogućnosti funkcijskog i estetskog zbrinjavanja karijesa	30
4.4. Terapijska mogućnosti funkcijskog i estetskog zbrinjavanja parodontopatija	35

4.5. Terapijske mogućnosti funkcijskog i estetskog zbrinjavanja traumatskih ozljeda tvrdih zubnih tkiva i pulpe prednjih zubi te alveolarnog nastavka	37
4.5.1. Terapijske mogućnosti funkcijskog i estetskog zbrinjavanja ozljeda parodontnih tkiva	39
4.5.2. Terapijske mogućnosti funkcijskog i estetskog zbrinjavanja avulzija	40
5. RASPRAVA	42
6. ZAKLJUČAK	43
7. SAŽETAK	44
8. SUMMARY	45
9. LITERATURA	46
10. ŽIVOTOPIS	49

1. UVOD

Prekrasan i lijep osmijeh je važan dio dojma koji ostavljamo na druge ljude. Koristeći restaurativne i estetske vještine, te tehnološki napredak u stomatologiji i medicini, postiže se mladenački osmijeh sa više samopouzdanja. Mnogi pacijenti su nezadovoljni estetskim izgledom svojih zubi. Obično se to odnosi na prednjih 6 zubi u gornjoj čeljusti (sjekutići i očnjaci), jer upravo oni najviše utječu na estetiku osmijeha. Ponekad se radi o zdravim zubima sa minimalnim karijesom, ali zbog svoje boje i položaja ne ispunjavaju visoke estetske kriterije koje danas ima sve više pacijenata. Prije započinjanja sa zahvatom potrebno je jasno definirati opseg zahvata, a da pritom svi postupci budu u skladu sa pravilima struke (1).

2. SVRHA RADA

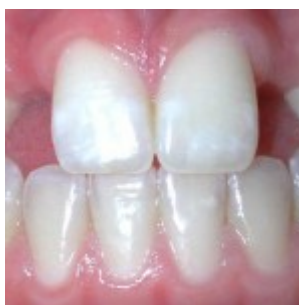Svrha rada je prikazati terapijske mogućnosti i rješenja estetskog i restaurativnog zbrinjavanja prednjih zubi, a sve sa ciljem ispunjavanja funkcionalnosti, ali i estetskih i emotivnih potreba pacijenta za što ljepšim osmijehom.

3. RAZLOZI ZA FUNKCIJSKO I ESTETSKO ZBRINJAVANJE PREDNJIH ZUBI

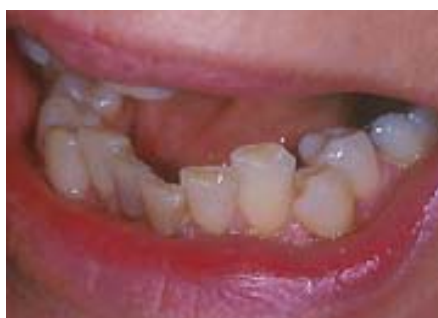3. 1. POREMEĆAJI U RAZVOJU TVRDIH ZUBNIH TKIVA

3. 1. 1. Morfološke nepravilnosti zubnih tkiva

Obuhvaćaju trajne morfološke i histološke poremećaje tvrdih zubnih tkiva. Sukladno pojavljivanju, ovi se poremećaji dijele na poremećaje u inicijalnom stadiju, poremećaje u vrijeme morfodiferencijacije tvrdih zubnih tkiva, poremećaje za vrijeme apozicije i mineralizacije tvrdih zubnih tkiva, te poremećaje za vrijeme nicanja zubi i poremećaje u boji zubi (2).



Slika 1. Hipodoncija. Preuzeto: (3).



Slika 2. Zbijenost. Preuzeto: (3).

3. 1. 2. Poremećaji u boji zuba

Svaka promjena boje zuba različita od uobičajene boje zuba može se nazvati obojenjem ili diskoloracijom zuba. Promjena boje može djelomično ili potpuno zahvatiti zub, odnosno, ona može biti trajna ili privremena, prisutna već pri nicanju, a može se pojaviti i naknadno. Stoga se klinički mogu naći različite boje zubi.

Bijeli zubi. Bijela boja je uobičajena boja intaktnih i zdravih zubi. Iako su zdravi zubi bijele boje, njezine nijanse mogu varirati od plavičastobijele do žućkastobijele boje. Na zubima normalne boje moguće je pronaći i veća ili manja područja različitih oblika (crtice, točkice i sl.) koja su mutno bijele boje. Riječ je o hipomineraliziranim područjima zubne cakline koja zbog manjeg udjela minerala drugačije lome zrake svjetlosti u usporedbi sa normalnom caklinom koja je i do 98% građena od anorganske tvari. Obzirom na to da su ta područja bijele boje i imaju kredast odsjaj, stvara se veliki kontrast u odnosu na okolne dijelove zuba, koji stoga najčešće izgledaju tamniji nego što jesu. Dentalna fluoroza, do koje dolazi zbog pretjerane količine fluora u vodi i hrani tijekom razvoja tvrdih zubnih tkiva, može se manifestirati pojavom upravo takvih bjelkastih promjena boje, koje su najčešće vidljive na labijalnim plohama gornjih sjekutića.

Žuti zubi. Zubi poprimaju žutu boju kada se zubna caklina vrlo stanji ili potpuno potroši. Naime, dentin, koji se nalazi ispod cakline ima blijedožutu boju, koja prosijava kroz inače poluprozirnu caklinu. Caklina se posebno brzo troši kod osoba koje pate od dentalne erozije, kod osoba sa bruksizmom (nesvjesno škripanje zubima), te kod osoba koje prirođeno imaju slabiju kvalitetu cakline (*amelogenesis imperfecta*, dentalna fluoroza i dr.).

Sivi zubi. Siva obojenost zuba može biti posljedica pogreške nastale tijekom provedbe endodontskog liječenja zuba. Naime, ne proširi li se dovoljno pristupni otvor pulpnoj komorici, te dođe do zaostajanja nekrotičnog pulpnog tkiva u području rogova pulpe, dolazi do razgradnje tog istog tkiva. Proizvodi razgradnje proteina koji su se nalazili u pulpnom tkivu ugrađuju se u dentinske tubuluse i sivo boje zube. Osim toga, krvarenje iz zubne pulpe tijekom endodontskog zahvata može sivo obojiti zube, jer se krv koja ulazi u dentinske tubuluse u njima razgrađuje, pri čemu se oslobađa željezo. U prisustvu vodikovog sulfida, koji proizvode bakterije, željezo se pretvara u željezni sulfid, što uzrokuje sivu boju zuba. Siva obojenja zuba mogu se pojaviti na zubima sa amalgamskim ispunima, zbog taloženja kositra ili oksida srebra iz amalgama u dentinske tubuluse. Nasljedne abnormalnosti stvaranja dentina, kao što je npr. *dentinogenesis imperfecta*, također mogu biti uzrok sivoj obojenosti zuba.

Plavi i zeleni zubi. Kod djece koja su imala neonatalnu žuticu zubi mogu poprimiti plavičastu boju. U literaturi je opisan slučaj 11-mjesečnog dječaka sa prirođenom infekcijom citomegalovirusom i neonatalnom žuticom, kojemu su niknuli zeleni mliječni zubi sa hipoplastičnom caklinom.

Smeđi zubi. Smeđa boja zuba može biti posljedica unutarnjih i vanjskih čimbenika. Ukoliko je riječ o unutarnjim čimbenicima, smeđa boja je više-manje ravnomjerna obzirom na zubne plohe koje zahvaća, te zahvaća veći broj zubi, ali ne nužno i sve zube. Smečkasta boja većeg broja zubi, može upućivati na dentalnu fluorozu ili upotrebu antibiotika na bazi tetraciklina tijekom trudnoće, odnosno razdoblja razvoja zuba. Susreće se i kod osoba sa nasljednim poremećajem stvaranjem dentina: *dentinogenesis imperfecta*. Može biti i posljedica nataloženih kromogenih bakterija.

Crni zubi. Na rubovima starih i/ili loše izrađenih amalgamskih ispuna, moguće je pronaći područja promijenjene boje zuba. Tamna, gotovo crna boja tih područja, čija veličina može varirati, upućuje ili na taloženje kositra iz amalgamskog ispuna u tvrdo zubno tkivo ili na sekundarni karijes ili na jedno i drugo.

Crveni zubi. Kod kongenitalne porfirije – nasljedne anomalije koju među ostalim karakterizira cirkulacija hematoporfirina u krvi može doći do crvenkastosmeđeg obojenja zuba. Naime, hematoporfirin se ugrađuje u tvrda zubna tkiva koja, nakon što ih se osvijetli ultraljubičastim svjetlom, fluoresciraju crvenom bojom. Takva promjena boje opisana je i kod mliječnih i kod trajnih zubi.

Ružičasti zubi. Zubi ružičaste boje, najčešće se mogu pronaći kod utopljenika, te u nekim slučajevima (npr. kod vješanja, intoksikacije lijekovima, te trovanja ugljikovim monoksidom). Moguće ih je pronaći i u slučajevima interne resorpcije zuba. Naime, u trenutku kada interna resorpcija zahvati tvrdo zubno tkivo u području krune zuba, i kada toliko uznapreduje, te stanji sloj dentina, pulpa počinje prosijavati, a zub poprima ružičastu boju.

Zubi mogu promijeniti boju tijekom života i zbog dentalne erozije i abrazije, konzumacije hrane i pića koji mogu obojiti zube, pušenja, nepravilne i neredovite oralne higijene, pojedinih stomatoloških zahvata i sl. (2,4).

3.2. MEHANIČKA I KEMIJSKA OŠTEĆENJA TVRDIH ZUBNIH TKIVA PREDNJIH ZUBI

To su nekarijesna oštećenja tvrdih zubnih tkiva. Mehanička oštećenja su abfrakcija, abrazija i atricija, a kemijska oštećenja su dentalne erozije.

3.2.1. Abfrakcija je klinasta lezija u području vrata zuba, nastala zbog savijanja zuba uzrokovanog okluzalnim opterećenjem (neispravne restauracije, nefunkcionalni kontakt, ekstrahirani susjedni zub). Grippo je 1991. godine abfrakciju opisao kao patološki gubitak cakline i dentina uzrokovan biomehaničkim silama (teorija okluzijskog stresa ili korozijskog stresa). Abfrakcijske lezije su uzrokovane savijanjem i krajnjim zamorom materijala zahvaćenog zuba na mjestu udaljenom od mjesta na kojem djeluje sila. Veličina lezije ovisi o snazi, trajanju, smjeru, frekvenciji i lokaciji sile. Prijenos vlačnih i tlačnih sila na vrat zuba dovodi do mikrofraktura u kristalnoj strukturi cakline i dentina. Nakon pojave lezije, njeno napredovanje može biti ubrzano djelovanjem kiselina, erozije i/ili abrazije. Razlikujemo dvije vrste lezije: aktivnu (bez sjaja, sa dentinskom preosjetljivošću) i kroničnu (tamniju, sklerotičnu, sjajnu, bez dentinske preosjetljivosti).

3.2.2. Abrazija je trošenje tvrdih zubnih tkiva uglavnom nastalo djelovanjem nefizioloških sila i fizikalnomehaničkih posrednika koji se često unose u usta i u tijesnom su kontaktu sa zubima. Fiziološka je povezana sa dobi. Razlikujemo više vrsta abrazije: demastikacijska (konzistencija hrane), profesionalna (staklopuhači, glazbenici, radnici izloženi vibracijama), abrazija uzrokovana nepravilnim načinom

četkanja zubi u kombinaciji sa jako abrazivnim zubnim pastama, abrazija zbog nepodesnih navika (grickanje sjemenki, pušenja lule), te ritualna abrazija (neka plemena oštire zube kako bi nalikovali zubima zvijeri).

Ovisno o mjestu ili površini razlikujemo horizontalnu abraziju, koju karakterizira skraćivanje visine zuba i vertikalnog međučeljusnog odnosa i vertikalnu abraziju, vidljivu na okomitim površinama zuba. Vertikalna abrazija može dovesti do smanjenja meziodistalnog ili vestibulooralnog promjera zuba. Abraziju aproksimalnih površina može uzrokovati pretjerana uporaba čačkalica, interdentalnih stimulatora, zubnog konca, osobito ako se koriste uz abrazivne paste za zube.

3.2.3. Atricija je gubitak tvrdih zubnih tkiva uzrokovan kontaktom zuba o zub za vrijeme funkcijskih ili parafunkcijskih smetnji. Razlikujemo fiziološku, interproksimalnu te intenzivnu i patološku atriciju. Fiziološku atriciju karakterizira jednakomjerno i fiziološko trošenje tvrdih zubnih tkiva zuba cijele čeljusti. Najprije se troše incizalni bridovi sjekutića, uz nestanak incizalnih bridova, a zatim se troše okluzijske plohe kutnjaka, te na kraju palatinalne kvržice gornjih i bukalne kvržice donjih kutnjaka. Zubi su u alveoli normalno fiziološki pokretljivi, a žvakanjem dolazi do trenja između dodirnih površina zubi, što s vremenom dovodi do promjene kontakta iz točkastih u plošne. Nastale brusne fasete su glatke, sjajne i ovalne. Skraćenje zubnog luka u osobe dobi oko 40 godina, moguće je za oko 1 cm u gornjoj, te 7 mm u donjoj čeljusti. Interproksimalnom abrazijom zubi se sužavaju i pomiču mezijalno. Intenzivirana i patološka atricija, javlja se kod različitih stanja poremećaja mineralizacije (*amelogenesis* i *dentinogenesis imperfekta*) i parafunkcija

(bruksizam i bruksomanija). Trošenje može biti generalizirano ili lokalizirano (najčešće patološke etiologije zbog restauracije ili nepodesne navike).

3.2.4. Dentalna erozija je ireverzibilni gubitak tvrdog zubnog tkiva, nastao pod utjecajem kemijskih procesa. Ne uključuje bakterije i nije direktno povezan sa mehaničkim ili traumatskim etiološkim faktorima. Proces dentalne erozije, podrazumijeva otapanje minerala cakline i dentina djelovanjem kiselina, čija je pH vrijednost niža od 5,5, što dovodi do omekšavanja površine zuba. Opseg demineralizacije ovisi o svojstvima kiseline koja dolazi u kontakt sa površinom zuba, vremenu i frekvenciji kontakta kiseline i zuba, količini i načinu konzumacije, strukturi tvrdih zubnih tkiva (caklina, dentin, mliječna, trajna denticija), zaštitnoj funkciji sline i oralnoj higijeni. Prilikom erozivnog djelovanja egzogenih i endogenih kiselina, kratotrajno se, intermitentno, snižava pH vrijednost u usnoj šupljini na 3 do 2. Za taj proces su odgovorni vodikovi ioni, koji vežu fosfatne ione, te mijenjaju osmotsku ravnotežu u okolini zuba.

Okolina zuba u normalnim uvjetima je prezasićena fosfatnim ionima, međutim, zbog promijenjenog osmotskog stanja, dolazi do razgradnje molekula hidroksilapatita i spajanja fosfatnih iona sa slobodnim ionima vodika, što uzrokuje otapanje površinskog dijela kristalne strukture hidroksilapatita i izravni prodor kiselina, te ubrzan proces demineralizacije. U samom procesu nastanka dentalne erozije, važnu ulogu imaju i biološki čimbenici poput sline, pelikule, strukture zuba, te položaja mekih tkiva i jezika prema zubima. Erozija je multifaktorski proces. Sve vrste kiselina demineraliziraju tvrdo tkivo zuba i dovode do erozije, bilo da su uzroci intrinzične ili ekstrinzične prirode.

Intrinzični uzroci dentalne erozije su esecijalne kiseline želučanog podrijetla, a njihova pojava u usnoj šupljini izazvana je gastičnim refluksom, povraćanjem ili ruminacijom. Gastroezafagealni refluks (GERB) nevoljan je prolaz želučanog sadržaja u ezofagus, a posljedica je anatomskih ili fizioloških abnormalnosti. Ekstrinzični uzroci dentalne erozije su oni koji se u organizam unose iz okoline, a povezuju se sa hranom (limun, naranča, grejp, rajčica, zakiseljena hrana, razne marmelade), i pićem (gazirani i voćni napitci, sportska i energetska pića, vino), lijekovima (vitamin C, preparati Fe, aspirin, nadomjesci HCL-a u tabletama), specifičnim zanimanjem (elektrokemijska i metalna industrija), sportom (klorirana bazenska voda) i proizvodima za oralnu higijenu (paste za izbjeljivanje zuba). Kod pacijenata sa erozivnim promjenama na zubima, a nepoznatim izvorom kiselina (idiopatski uvjetovana), ustanovljena je povećana količina limunske kiseline u stimuliranoj slini, te povećana količina mucina i niski pH u okolini erozije kao i nizak protok sline. Na temelju kliničkog izgleda i simptoma eroziju možemo podijeliti na akutnu i kroničnu. Rani simptom akutne erozivne lezije je neugodna preosjetljivost, koja nastaje uslijed podraživanja ogoljelog dentina na mehaničke, termičke, kemijske i osmotske podražaje. Kod kroničnog oblika erozivne lezije najčešće nije prisutna bolnost, jer je vjerojatno došlo do začepjenja ili sklerozacije dentinskih tubulusa. Gubitak zubnog tkiva je jasno omeđenih rubova, te sjajne površine (2,5).

3.3. KARIJES

Zubni karijes je vrlo raširena bolest tvrdih zubnih tkiva, najčešća je bolest čovjeka uopće. Promjena na zubu koju uočavamo kao crnu točku, kavitaciju ili defekt na kruni zuba, već je značajan stadij složenog i dugotrajnog procesa, koji nastaje međudjelovanjem brojnih čimbenika. Među njima su najvažnije bakterije zubnog plaka, prehrana i vrijeme i mineralizacija tvrdih zubnih tkiva zuba domaćina.

Bakterije koje se nalaze u zubnom plaku različite debljine i starosti, a hrane se šećerima koji se unose prehranom, proizvode različite kemijske spojeve, od kojih su za razvoj karijesa najvažnije kiseline. Kiseline nastale u plaku, uzrokuju smanjenje lokalnog pH, što uzrokuje gubitak iona iz cakline i dentina.

Demineralizacija cakline i dentina nije konačan proces. Dakle, u normalnim uvjetima, izmjenjuje se sa fazama remineralizacije, koja nastaje pri lokalnom povišenju pH vrijednosti. Upravo zbog toga, karijesnu je leziju moguće zaustaviti u najranijoj fazi nastanka karijesa, prije nego što dođe do kavitacije na površini zuba.

Kada su prisutne u dovoljnoj količini, kiseline uzrokuju

demineralizaciju zubne cakline. Demineralizacija je proces u kojem, pod utjecajem kiselina, dolazi do gubitka mineralnih sastojaka iz tvrdih zubnih tkiva, pri čemu ona postupno postaju slabija i manje otporna. Dakle, zub u kontaktu s kiselinama, uvijek gubi određenu malu količinu minerala, ali se ovaj gubitak nadomjesti mineralima iz sline u procesu koji se naziva remineralizacija. U normalnim uvjetima, na površini svakog zuba se izmjenjuju procesi demineralizacije i remineralizacije.

Ukoliko su oni u ravnoteži, ne nastaje oštećenje zuba. Međutim, na površini zuba gdje dolazi do stvaranja dentobakterijskog plaka, ukoliko se plak mehanički ne ukloni, tijekom sazrijevanja plaka, u tzv. „zrelom plaku“ uvjeti postaju anaerobni, te

bakterije više ne mogu pregrađivati ugljikohidrate preko ciklusa trikarbonskih kiselina u pirogroždanu kiselinu, a potom u ugljični dioksid i vodu, kao u aerobnim uvjetima. Naime, budući je zreli plak nepropustan za kisik i salivarne pufere, bakterije ugljikohidrate pregrađuju u pirogroždanu kiselinu, a potom u male kiseline: mliječnu, oksaloctenu, maslačnu, mravlju i dr., koje potom, disociranjem, stvaraju vodikove ione koji započinju proces demineralizacije tvrdih zubnih tkiva, odnosno, karijesa, ukoliko se na vrijeme ne ukloni dentobakterijski plak sa površine zuba. Demineralizacija cakline u početnom stadiju, vidljiva je kao ograničeno područje na površini zuba, koje je kredasto bijelo i zamučeno, za razliku od zdrave zubne površine koja je sjajna i prozirna. Napredovanjem demineralizacije cakline, dolazi do oštećenja površine zuba i nastanka kavitacije, odnosno karijesa. Ponekad karijes može biti opsežan i razvijen u unutrašnjosti tvrdih zubnih tkiva, a da je pri tom površina glatka i sjajna, jedino se može vidjeti promijenjena boja zuba (bjelkasta ili žućkasta) na ograničenom području, najčešće interdentalno.

Bakterije se nastavljaju razmnožavati i stvarati kiseline, pa karijes prodire sve dublje kroz caklinu i dospije do dentina. Napredovanje karijesa kroz dentin se ubrza, jer je dentin slabije mineraliziran od cakline i manje otporan na djelovanje kiseline. Prodorom u dentin bakterije se naseljavaju u dentinske kanaliće, a svojim toksinima podražuju živčane završetke na krajevima kanalića (uz pulpu), zbog čega dolazi do osjeta boli. Stanice pulpe na karijes u dentinu reagiraju pojačanim odlaganjem minerala u kanaliće, čime se oni sužavaju i zatvaraju, te stvaranjem obrambenog dentina. Ova reakcija predstavlja obrambeni mehanizam kojim se zub prirodno brani od napredovanja karijesa. U određenim (rijetkim) slučajevima, ona može biti dovoljna da zaustavi napredovanje karijesa, no najčešće je obrana zuba preslaba, pa

je potrebno ukloniti karijesnu masu, a defekt na zubu ispuniti nekim od restaurativnih materijala (2,6).

3.4. PARODONTOPATIJE

Poslije karijesa, parodontopatije su najrasprostranjenije oboljenja. Oboljenja desni, kao što su gingivitis i parodontopatije, veoma su česti i javljaju se u više od 50% svjetske populacije. Bolest se najčešće pojavljuje u tridesetim godinama, sa tendencijom porasta sa dobi, a u pravilu, pogađa više muškarce od žena.

Parodontopatije zahvaćaju potporni aparat zuba, odnosno, parodont. Patološki procesi koji se odvijaju u toku parodontopatije vode ka postupnom, ali progresivnom, oboljevanju i konačnom gubitku jednog ili više zubi.

Faktori koji mogu doprinijeti nastanku oboljenja su: nepravilna tehnika četkanja zuba, neadekvatni zubni ispuni i protetske nadoknade, pušenje, virusne i gljivične infekcije, kronična oboljenja (npr. leukemija, AIDS, karcinomi, autoimunološka oboljenja), genetski faktori, hormonalne promjene (npr. menopauza, trudnoća, pubertet), stres, neki lijekovi (lijekovi za srčana oboljenja, antibiotici), škripanje zubima (bruksizam), dijabetes, osteoporoza, povećan unos šećera ili alkohola, nedostatak vitamina A, C ili nekih elemenata (npr. Zn, Fe, Ca). Bolest počinje neupadljivo, krvarenjem gingive, a može početi još u ranoj mladosti. Parodontitis izaziva dentalni plak, kojeg 80% čine mikroorganizmi. Plak je gusta, žilava naslaga, biofilm, koja se taloži na zubima, te se običnim ispiranjem usta ne može ukloniti. U slučaju loše i neadekvatne oralne higijene u zubni plak se talože mineralne soli i dolazi do mineralizacije i stvaranja zubnog kamenca, odnosno čvrstih naslaga, koje su vidljive i talože se obično supragingivno ili subgingivno. Zubni kamenac uzrokuje

gingivitis na dva načina: onemogućava samočišćenje i održavanje oralne higijene, te mehanički pritišće gingivu, dovodeći do poremećaja cirkulacije, pri čemu je gingiva, uslijed upalnog obrambenog odgovora, crvena i otečena. Ukoliko se gingivitis ne liječi, može prijeći u parodontitis. Formiraju se parodontni džepovi (u prostoru između gingive i korijena zuba). Zubi postaju preosjetljivi na mehaničke, termičke i druge podražaje. Destruktivni procesi koji se odvijaju u toku parodontitisa, mogu dovesti do stvaranja parodontnih apscesa, koji čine žarišta, čime mogu biti ugroženi i udaljeni organi i organski sustavi. Zubi se počinju klimati, te dolazi do njihovog gubitka (7).

3.5. TRAUMATSKE OZLJEDE PREDNJIH ZUBI

Traume zuba nastaju kratkotrajnim djelovanjem jake sile koja dovodi do pucanja tvrdih zubnih tkiva. Uzroci trauma mogu biti ozljede u prometnim nesrećama, kontaktnim sportovima, padovi, udarci, te konzumiranje tvrde hrane. Najčešće zahvaćeni zubi su gornji središnji sjekutići (8, 9).

U suvremenoj dentalnoj medicini najprihvaćenija klasifikacija trauma tvrdih zubnih tkiva je prema Andreasenu (10), budući da osim zuba podrazumijeva ozljede potpornih struktura zuba i mekih tkiva usne šupljine:

- 1) Fraktura cakline
- 2) Fraktura krune bez eksponirane pulpe
- 3) Fraktura krune s eksponiranom pulpom
- 4) Fraktura krune i korijena
- 5) Fraktura korijena

- 6) Luksacija
- 7) Avulzija
- 8) Lom alveolarnog nastavka (maksile ili mandibule)

3.5.1. Frakture tvrdog zubnog tkiva (Slika 3.)

3.5.1.1. Infrakcija cakline

To je najlakše oštećenje, pri kojem nema gubitka tvrdih zubnih tkiva. Caklina je lagano napukla, ali nije odvojena od krune zuba. Na mjestu napuknuća prisutna je pukotina drugačije boje i transparentije od okolne cakline. Pukotina se najbolje vidi kada se zub izravno obasja svjetlom, a pri dnevnom osvjetljenju često nije uočljiva.

3. 5. 1. 2. Fraktura cakline

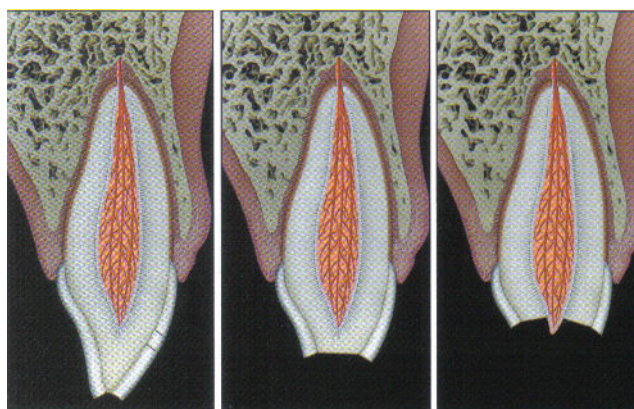
Dio cakline je odlomljen s površine zuba i na mjestu loma postoji vidljiv defekt tvrdog zubnog tkiva. Odlomljeni ulomak može biti različite veličine, a ponekad je toliko mali da je oštećenje jedva primjetno. Na mjestu loma površina cakline je hrapava i može uzrokovati blagu nelagodu pri dodiru jezikom ili usnicama. Eventualno zub može biti neznatno osjetljiviji na hladne i tople podražaje, jer je na mjestu loma smanjena debljina cakline.

3.5.1.3. Fraktura krune bez eksponirane pulpe

Oštećenjem dentina, dentinski kanalići postaju izloženi mediju usne šupljine, što izaziva bol i preosjetljivost na tople, hladne i slatke podražaje. Bolna preosjetljivost ovisi o opsegu oštećenja i površini izloženog dentina.

3.5.1.4. Komplikirane frakture krune sa eksponiranom pulpom

Fraktura zahvaća caklinu i dentin s ekspozicijom pulpe. Cilj zahvata je očuvanje vitalne neinficirane pulpe (9,10) .



Slika 3. Ozljede tvrdih zubnih tkiva i pulpe: fraktura cakline (lijevo), fraktura cakline i dentina (sredina), komplikirane frakture krune (desno). Preuzeto: (10).

3.5.2. Ozljede tvrdih zubnih tkiva, pulpe i alveolnog nastavka

3.5.2.1. Fraktura krune i korijena je fraktura koja uključuje caklinu, dentin i cement, sa otvorenom pulpom ili bez nje. Fraktura može biti vertikalna, no češće je kosa, te je smještena na polovici krune bukalno (ili cervikalnije), te se širi subgingivno u palatinalnom smjeru.

3.5.2.2. Fraktura korijena je fraktura dentina i cementa sa zahvaćenom pulpom.

3.5.2.3. Fraktura alveolnog nastavka je fraktura koja može, ali i ne mora uključiti alveolu. Klinički se očituje kao segment sa jednim ili više zuba pomaknut aksijalno ili lateralno, koji često uzrokuje poremećaj okluzije.

3.5.3. Ozljede parodontnih tkiva

3.5.3.1. Komocija je ozljeda potpornih struktura zuba bez abnormalne mobilnosti zuba i pomaka zuba, očituje se samo povećanom osjetljivošću na perkusiju.

3.5.3.2. Subluksacija je trauma potpornih struktura zuba sa abnormalnom mobilnošću zuba, ali bez pomaka zuba. Moguće je krvarenje iz gingivnog sulkusa.

3.5.3.3. Ekstruzijska luksacija ozljeda kod koje je prisutan djelomičan aksijalni pomak zuba iz alveole. Zub se čini dužim te postoji krvarenje iz gingivnog sulkusa.

3.5.3.4. Lateralna luksacija je trauma koja podrazumijeva pomak zuba u smjeru različitom od aksijalnog, udružen sa zdrobljenom ili frakturiranom alveolom. Najčešće se radi o palatinalnoj luksaciji. Apeks je pritom potisnut u suprotnom smjeru kroz bukalnu kost.

3.5.3.5. Intruzijska luksacija - najteži oblik luksacije. Zub je aksijalno potisnut u alveolu, zbog čega dolazi do oštećenja alveolarne kosti, parodontnog ligamenta kao i pulpe. Zub izgleda kao da mu je kruna skraćena, te postoji krvarenje iz gingive.

3.5.4. Avulzija

Izbijanje (avulzija) je ozljeda kod koje je zub u potpunosti istisnut iz svoje alveole.

Alveola je prazna ili ispunjena koagulumom (9,10).

4. TERAPIJSKE MOGUĆNOSTI FUNKCIJSKOG I ESTETSKOG ZBRINJAVANJA PREDNJIH ZUBI

4.1. Terapijske mogućnosti funkcijskog i estetskog zbrinjavanja anomalija, te mehaničkih i kemijskih oštećenja tvrdih zubnih tkiva prednjih zubi

Svaka malokluzija, uključujući oligodonciju, odnosno, hipodonciju bilo kojeg zuba (najčešće trajnih lateralnih sjekutića), se prije osamnaeste godine rješava fiksnim ortodontskim aparatom, pri čemu se svi se zubi postavljaju u pravilan položaj. Za vrijeme ortodontske terapije zubi koji nedostaju, mogu se privremeno nadoknaditi njihovom izradom od kompozitnih ili akrilatnih materijala i pričvrstiti za ortodontski aparatić ili susjedni zub. Plan takve terapije može iznijeti samo ortodont nakon pregleda i analize Rtg snimaka. Po završetku ortodontske terapije i nakon navršenih 18. godina, trajna nadoknada zubi koji nedostaju može se osigurati ugradnjom implantata i izradom protetskih krunica ili mostova na njima (najbolje rješenje) ili brušenjem susjednih zuba i izradom protetskih nadomjestaka. Ostale morfološke nepravilnosti trajne denticije nastale za vrijeme inicijacije, morfodiferencijacije, apozicije, odnosno za vrijeme nicanja zubi, kao i sva mehanička i kemijska oštećenja tvrdih zubnih tkiva prednjih zubi, mogu se rješavati privremeno (konzervativna terapija) ili trajno (protetska ili implantoprotetska terapija).

4.1.1. Privremeno rješenje podrazumijevalo bi konzervativnu restauracija svih dentalnih nepravilnosti estetskim materijalima, te se primjenjuje uvijek dok pacijent/ica ne navrši 18. godina, a kod pacijenata starijih od 18. godina odluka o

tome hoće li se raditi privremeno ili trajno rješenje ovisi o kliničkoj slici, odnosno o stupnju uznapređovalosti morfološkog poremećaja i progresiji bolesti. Postoji znatan broj istraživanja, koja dokazuju da su kompozitni ispuni, ako su postavljeni prema zahtjevima struke, zahvaljujući visokokvalitetnim suvremenim kompozitnim materijalima i dentinskim adhezijskim sustavima postojani i pri velikim restauracijama (2,11,12). Pritom se mehanička svojstva velikih kompozitnih ispuna mogu poboljšati, odnosno, ojačati vlaknima, koja po kemijskom sastavu mogu biti polietilenska i staklena (danas se najčešće rabe) te ugljična i kevlar vlakna. Prema načinu izradbe vlakna mogu biti istosmjerna ili pletena, pri čemu se pletena razlikuju prema veličini i načinu pletenja. Nadalje, vlakna mogu biti izrađena kao impregnirana, koja su već obložena kompozitnom osnovom, te neimpregnirana, kod kojih je potrebna predpriprema prije ulaganja u kompozitni materijal (13).

Ako uz navedene morfološke nepravilnosti uočimo prisutnost abfrakcija i trošenje okluzalnih ploha i bridova, to nas upozorava na preveliku okluzijsku silu, koja zbog različitih uzroka djeluje na više zuba ili samo na jedan, pojedinačni zub. Stoga moramo utvrditi bruksizam ili pojedinačne okluzijske smetnje, koje u određenom položaju donje čeljusti opterećuju pojedini zub. Također, moramo utvrditi kako i kakvom zubnom četkicom i pastom pacijent četka zube i savjetovati mu određenu tehniku i pomoćna sredstva. Terapija abfrakcija je jednostavna: manje lezije zbrinjavamo kompozitom, a veće fiksnoprotetski. Okluzijske interference rješavamo funkcijskom analizom zagriža i selektivnim ubrušenjem. Kod ostalih nekarijesnih oštećenja zuba (abrazija, atricija, erozija) terapija uključuje preventivna mjere, koje

obuhvaćaju edukaciju i savjetovanje pacijenta o prehranbenim i oralnohigijenskim navikama. Pacijentima sa GERB-om preporučuje se spavanje na povišenom mjestu, te izbjegavanje hrane i pića nekoliko sati prije spavanja. Ukoliko je refluks prisutan noću, a prisutne su i parafunkcije, neophodno je korištenje udlage u koju se stavlja manja količina gelova na bazi magnezijeva hidroksida, u svrhu neutraliziranja utjecaja kiselog želučanog sadržaja na zube. Kod prolaznih preosjetljivosti, oštećena se površina može zaštititi dentinskim premazima za desenzibilizaciju. U tradicionalnom se stomatološkom postupku u pacijenta s opsežnom erozijom zubi konzervativna restauracija estetskim materijalima smatra privremenim rješenjem, te ovisi o dobi pacijenta, kliničkoj slici i progresiji bolesti, a trajnu oralnu rehabilitaciju se preporuča provesti izradom potpunih krunica. U današnje vrijeme, zahvaljujući adhezijskim tehnikama, indikacija za izadu potpunih krunica je sve manje, a sve više pozornosti se posvećuje konzervativnom pristupu. Iako adhezijski zahvati pojednostavljuju kliničke i laboratorijske postupke, nadomještanje velike količine izgubljenog zubnog tkiva u ovih pacijenata predstavlja veliki izazov. U svrhu postizanja zadovoljavajućeg kliničkog rezultata postupkom adhezijske oralne rehabilitacije, razvijen je potpuno novi koncept: trodijelna tehnika. Tri laboratorijska postupka međusobno se isprepliću s tri klinička postupka, povezujući neprekidno stomatologa i zubnog tehničara u postizanju najboljeg mogućeg estetskog i funkcijskog ishoda zahvata.

U prvom se koraku estetski zahvat provodi u svrhu određivanja protetske plohe. Umjesto cjelokupnog navoštavanja, od zubnog tehničara se zahtijeva samo navoštavanje vestibularnih stijenki gornjih zubi (estetsko dijagnostičko

navoštavanje). Potom doktor dentalne medicine koristeći gornje vestibularne kompozitne modele provjerava je li provedeno navoštavanje klinički prihvatljivo.

U drugom se koraku, u prethodno povišenoj vertikalnoj relaciji nadomještaju pacijentovi stražnji kvadranti. Tehničar u svrhu određivanja nove vertikalne relacije, provodi okluzalno navoštavanje stražnjih zubi. Pacijentu se uspostavlja stabilna okluzija u stražnjim kvadrantima. U sva četiri stražnja kvadranta silikonskim ključevima, kojima su dublirani navoštteni modeli, na stražnjim zubima se izrađuju privremeni onleji. Budući da su ključevi izrađeni od prozirnog silikonskog materijala i nisu dovoljno čvrsti, važno je koristiti kompozitni materijal slabije viskoznosti, a ključ u ustima ne pritiskati suviše. Kako bi se izbjegla distorzija, kompozit prethodno treba biti zagrijan, a u silikonski ga se ključ nanosi u minimalnoj količini, dovoljno da zapuni slobodan prostor između zuba i ključa.

U trećem se koraku ponovno uspostavlja prednje vođenje. Kompozitnim se materijalom rekonstruira palatinalna stijenka gornjih prednjih zubi, a potom estetskim, adhezijskim cementiranim keramičkim ljuskama nadomješta vestibularna stijenka gornjih prednjih zuba (2, 11).

Korištenjem trodjelne tehnike doktor dentalne medicine je u mogućnosti oralnu rehabilitaciju provoditi individualno po kvadrantima svakog pacijenta (11).

4.1.2. Trajno rješenje morfoloških nepravilnosti trajne denticije nastale za vrijeme inicijacije, morfodiferencijacije, apozicije, odnosno za vrijeme nicanja zubi, kao i sva mehanička i kemijska oštećenja tvrdih zubnih tkiva prednjih zubi, podrazumijeva protetsko, odnosno, implantoprotetsko rješenje. U tu se svrhu često koriste estetske ljuske i krunice.

Estetske ljuste i krunice

Kada postoji potreba za potpunom rekonstrukcijom vestibularnih stijenki zubi, a one pritom sadrže neke od anatomskih nepravilnosti, potrebno je izraditi djelomične ili potpune indirektno keramičke nadomjestke. Obzirom na poboljšana estetska svojstva, te odličnu kvalitetu površine modernih keramičkih materijala, u slučaju nadomještanja cjelokupne vestibularne stijenke zuba, kao u slučaju opsežne displazije zubi, abrazije ili erozije, potrebno je izraditi estetske keramičke ljuste. Ukoliko se oblik zuba ili promjer njegova korijena u velikoj mjeri razlikuju od prihvatljivih estetskih standarda, ili u slučaju iznimno oštećenog zuba, potrebno je izraditi krunice. Tijekom planiranja takvog zahvata potrebno je u obzir uzeti želje i sposobnost pacijenta u prihvaćanju dugoročnih posljedica koje on može imati. Endodontske komplikacije, te mehanički neuspjesi (opći biomehanički rizik), mnogo se češće javljaju kod izrade potpunih protetskih nadomjestaka. Stoga je uvijek važno biti siguran da se pacijentu ne može ispuniti očekivanja i postići visoke estetske standarde korištenjem nekog od konzervativnih postupaka. Ukoliko je indikacija za protetsko rješenje morfoloških nepravilnosti, a promjene nisu jako opsežne, tada su tanke keramičke ili kompozitne ljustice idealne za poboljšanje izgleda zuba, jer bojom i prozirnošću potpuno imitiraju prirodni zub. Njima se može promijeniti boja, oblik veličina i položaj zuba, te smanjiti razmak između zubi. Keramičkim ljusticama možemo ispraviti diskolorirane zube, zube različitih duljina ili okrnute zube, te sve druge estetske nedostatke. Kod manjih zbijenosti, mogu biti alternativa ortodontskoj terapiji. Priprema zubi za ljustice zahtijeva minimalno brušenje prednje plohe zubi te se ljustice trajno na nju cementiraju, dok je za krunice, koje su nekad

bile jedini način ispravljanja ovih nedostataka, zube potrebno obimnije prebrusiti. Keramičke ljuskice neusporedivo su kvalitetnije, estetskije i dugotrajnije od kompozitnih, jer se na njih neće “ uloviti“ nikakav pigment, te ne mijenjaju boju (11, 14, 15).

Krunica je protetski nadomjestak koji pokriva zub. Izrađuje se kako bi se vratio prirodni oblik zuba, njegova veličina, boja, čvrstoća i funkcija, te zubi zaštitili (14-16). Ukoliko su prednji zubi jako oštećeni ili je njihov smjer, boja ili oblik takav da kompozitni ispuni i ljuskice ne mogu riješiti problem, tada se izrađuju estetske krunice ili mostovi, kako bi se zubima vratili njihov prirodni oblik, veličina, boja, čvrstoća i funkcija, te zubi zaštitili. Pored klasičnih keramičkih krunica, izvrsna estetska rješenja prednjih zubi postižu se i estetskim cirkonij keramičkim krunicama. Cirkonij-oksidi je visokokvalitetan materijal, koji se odlikuje kvalitetom i biokompatibilnošću, a istodobno pruža prirodni izgled zuba. Zbog svoje čvrstoće koristi se, kako u frontalnom, tako i u lateralnom dijelu čeljusti. Bijela boja cirkonija (boja prilagođena boji zuba kao podloge na kojoj je keramički omotač) daje živu, prirodnu boju čak i sitnijim zubima. Često se koristi za nadomještanje zuba, jer propušta svjetlo na isti način kao i zub, pa djeluje potpuno prirodno (17,18). Također se kod funkcijske i estetske restauracije prednjih zubi, kada su estetski zahtjevi vrlo visoki, primjenjuje i staklokeramika (E. max ili Empress krunice). Naime, upravo je staklokeramika sredstvo izbora za fiksno-protetsko zbrinjavanje u prednjem segmentu zbog niza, jer svojim fizičko – mehaničkim svojstvima i estetskim karakteristikama vjerno oponaša prirodnu strukturu. Tvrdoća u E. max ili Empress krunicama postiže se procesom izrade pod visokim tlakom, a izvanredna estetika se postiže zbog

njihove prozirnosti i sposobnosti imitacije prirodnog zuba. Najbolje rezultate će dati kad se stavlja na izbrušene zube prirodne boje (19,20).

4.2. Terapijske mogućnosti funkcijskog i estetskog zbrinjavanja diskoloracija

Posljednjih desetak godina pacijenti i stomatolozi pokazuju sve veće zanimanje za izbjeljivanje zubi, pa se na tržištu pojavljuju različiti materijali, te jednostavnije i učinkovitije metode izbjeljivanja.

4.2.1. Sredstva za izbjeljivanje zubi. Materijali koji se uglavnom koriste za izbjeljivanje su vodikov peroksid, natrij perborat i karbamid peroksid. Vodikov peroksid se koristi u slijedećim koncentracijama: 15-35%-tni za izbjeljivanje vitalnih zubi i avitalnih zubi u ordinaciji; 3%-tni vodik peroksid u smjesi s natrij perboratom za izbjeljivanje avitalnih zubi kod kuće. Molekule vodikovog peroksida su male i bez poteškoća ulaze u dentin gdje procesom oksidacije uklanjaju nastale diskoloracije. Kao produkte razlaganja peroksida dobivamo $O\cdot$ i $HO_2\cdot$ radikale koji su vrlo reaktivni, te razaraju kemijske veze spojeva unutar pigmentacije, pri čemu nastaju njihove manje podjedinice, koje difuzijom izlaze iz zuba. Natrij perborat je na tržištu najčešće dostupan u obliku praha. Ako je svjež sadrži oko 95% perborata koji odgovara otprilike 9,9% raspoloživog kisika. Lakše se kontrolira i sigurniji je nego visoko koncentrirani pripravci vodikovog peroksida, odnosno u kontaktu s mekim tkivima ne izaziva tako teška oštećenja kao peroksid (6). Kada se koristi za izbjeljivanje zubi miješa se s vodom ili 3-30%-tnim vodikovim peroksidom. Karbamid peroksid je dostupan u koncentracijama od 3-35%. Za izbjeljivanje vitalnih zubi u ordinaciji rabi se najčešće 10-15%-tni karbamid peroksid, za

izbjeljivanje vitalnih zubi pomoću udlage 10%-tni, a za izbjeljivanje avitalnih zubi kombiniranom tehnikom rabi se 10%-tni i/ili 35%-tni karbamid peroksid. Popularni komercijalni proizvodi sadrže najčešće 10% karbamid peroksida, a pH vrijednost im se kreće u rasponu od 5-6.5, blago kiselo, kako bi im se produžio vijek trajanja. Drži se da se 10%-tni karbamid peroksid raspada se na ureu, amonijak, ugljični dioksid i otprilike 3.5%-tni vodikov peroksid. Karbamidperoksidni sustavi povezuju se s različitim stupnjevima oštećenja zubi i okolne sluznice, te treba biti oprezan pri rukovanju njima.

4.2.2. Tehnike izbjeljivanja zubi

Razlikujemo interno ili unutrašnje izbjeljivanje i eksterno ili vanjsko izbjeljivanje. Bitno je, prije bilo koje od tehnika, napraviti profesionalno čišćenje zubi i ukloniti sve tvrde i meke naslage sa zubi. *Interno izbjeljivanje zubi* podrazumijeva avitalnost zuba. Zub je endodontski obrađen, dakle korijenski kanal je napunjen, a sredstvo za izbjeljivanje nanosi se u područje pulpne komore. Zub se izbjeljuje iznutra.

Eksterno izbjeljivanje zubi podrazumijeva nanošenje sredstva za izbjeljivanje na površinu cakline. Radi se kod vitalnih zubi, može se raditi i kod avitalnih, mada se kod avitalnih zubi postižu bolji učinci unutrašnjim izbjeljivanjem.

Tehnike izbjeljivanja možemo podijeliti na: izbjeljivanje kod kuće – “home bleaching”, izbjeljivanje u ordinaciji – “in office bleaching”, izbjeljivanje hodajući – “walking bleaching”, te kombinirane postupke.

4.2.2.1. Izbjeljivanje kod kuće – “HOME BLEACHING”. Ova tehnika postala je dosta popularna i omiljena kod pacijenata, najviše zbog toga što se glavnina postupka

izbjeljivanja odvija u njihovu domu, pomoću individualnih udlaga. Radi se o izbjeljivanju vitalnih zubi, najčešće svih, dakle i gornjeg i donjeg zubnog luka. Nakon utvrđene indikacije izrađuju se individualne udlage, te se pacijentu objasni postupak izbjeljivanja i preda gel za izbjeljivanje. Detaljno mu se pojasni kako će aplicirati sredstvo za izbjeljivanje u udlagu, kako će udlagu ispravno postaviti na zube i koliko će točno vremenski držati udlagu u ustima. Kod ove metode izbjeljivanja najčešće se koriste preparati 10-16%-tnog karbamid peroksida ili rjeđe preparati 1,5-10%-tnog vodikovog peroksida. Rezultati su najčešće stabilni 6-12 mjeseci, a kada se primijeti promjena boje postupak se može ponoviti (21-23).

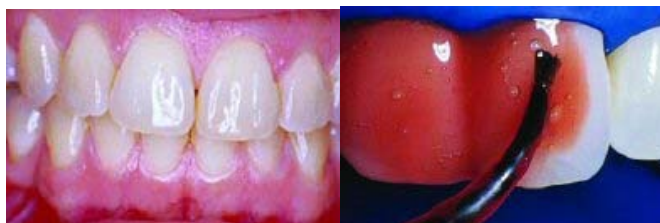4.2.2.2. Izbjeljivanje u ordinaciji – “IN OFFICE BLEACHING“. Kod ovog tipa izbjeljivanja postupak se provodi u cijelosti u stomatološkoj ordinaciji te terapija može završiti u jednoj posjeti. Ovom metodom mogu se izbjeljivati pojedini zubi, ali češće se radi izbjeljivanje svih zubi. Kao sredstvo za izbjeljivanje koriste se gotovi, tvornički preparati, gelovi za izbjeljivanje, 30-35%-tni vodikov peroksid ili 35%-tni karbamid peroksid, čime je pojednostavljeno rukovanje i nanošenje. Pacijenta je kod primjene ovakvih sredstava potrebno zaštititi postavljanjem koferdama, izolirati zube, a meka tkiva obložiti zaštitnom pastom. Lampe koje se danas koriste kao promotori izbjeljivanja, da bi se pospješio i ubrzao učinak, najčešće su LED lampe koje produciraju hladno plavo svjetlo, valne duljine prosječno oko 450nm, koje aktiviraju sastojke gela za izbjeljivanje i ubrzavaju postupak. Nakon postupka (Slike 4-7.) i ovdje je potrebno zube dobro isprati s vodom, te fluoridirati, a nekoliko dana nakon tretmana može se javiti prolazna preosjetljivost zubi (23,24). U posljednje vrijeme kao promotori izbjeljivanja spominju se i dentalni laseri. Procedura je u

potpunosti ista, samo što se kao akcelerator izbjeljivanja umjesto lampe za izbjeljivane koristi dentalni laser. Kod izbjeljivanja u ordinaciji valja spomenuti i izbjeljivanje pomoću smjese natrij perborata i 30%-tnog vodikovog peroksida, što se često radi kod avitalnih, endodontski tretiranih zubi.

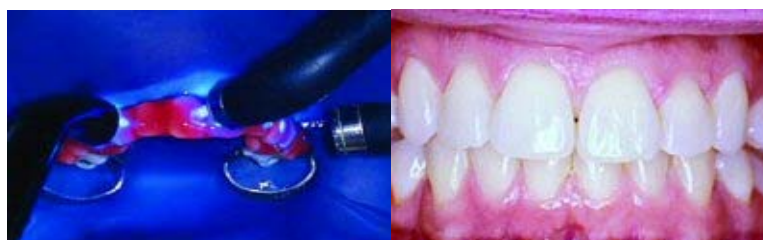4.2.2.3. Izbjeljivanje hodajući – “WALKING BLEACHING” “Walking bleaching” je tehnika kod koje se zub izbjeljuje iznutra, odnosno kod koje se radi interno izbjeljivanje, a sredstvo za izbjeljivanje ostaje u zubu određeno vrijeme. Pritom zub mora biti endodontski izliječen, tj. mora imati ispunjen korijenski kanal. Kao sredstvo za izbjeljivanje ovdje se najčešće koristi natrij perborat, u smjesi sa vodom ili vodikovim peroksidom. Nakon postavljanja koferdama i zaštitne podloge pulpna komorica se puni navedenom smjesom, koja se potisne vlažnom vaticom, te kavitet privremeno zatvori. Pacijent ide kući, a stomatolog ga naručuje na kontrolu boje ili promjenu uložka dok se ne postigne željeni učinak (21,25).

4.2.2.4. Kombinirani pristup Kombinirani postupci izbjeljivanja zubi često su indicirani kod teških diskoloracija traumatske, iatrogene ili genetske etiologije. Terapija se započinje izbjeljivanjem u ordinaciji, najčešće preparatima 30-35%-tnog vodikovog peroksida uz korištenje promotora izbjeljivanja, te se sredstvima manjih koncentracija nastavlja izbjeljivanjem kod kuće. Nakon izbjeljivanja u ordinaciji, pacijentima se izrađuje individualna udloga, te ih se upućuje u proces izbjeljivanja kod kuće. Nakon postizanja zadovoljavajućih rezultata udloga se može nositi još neko vrijeme jednom tjedno zbog stabilizacije boje. Navike kao što su pušenje, učestalo pijenje kave, čaja i crnog vina tijekom tretmana usporavaju postupak, a

nakon izbjeljivanja skraćuju dugotrajnost postignutog rezultata. Stoga je za dugotrajnije održavanje postignutih rezultata potrebno, uz pravilnu oralnu higijenu, izbjegavati hranu i pića koji uzrokuju diskoloraciju zubi (2,24).



Slika 4. Situacija prije izbjeljivanja Slika 5. Nanošenje sredstva za izbjeljivanje



Slika 6. Grijanje i osvjtljavanje Slika 7. Nakon terapije

Slike 4-7. Postupak izbjeljivanja. Preuzeto: (23).

4. 2. 5. Pjeskarenje zuba

Pomoću specijaliziranog instrumenta, sitnim zrcima pijeska u kombinaciji sa kontroliranim mlazom vode, izuzetno efikasno ostranjuju se obojene naslage na zubima. Pjeskarenjem se odstranjuju zubni plak, mekane naslage i pigmentacije.

Postupak je bezbolan, a kako je prahu dodan korigens okusa, pacijentu je i ugodan (26).

4. 3. Terapijske mogućnosti funkcijskog i estetskog zbrinjavanja karijesa

Glavna zadaća restaurativne dentalne medicine je restaurirati karijesom ili traumom oštećen zub. Prema tvrdom zubnom tkivu koje može zahvatiti, razlikuje se karijes cakline, dentina i cementa. Kod karijesa cakline uočavaju se promjene u boji, i to u predjelu fisura smeđe crne boje, na glatkim površinama bijele mat boje ili tamno smeđe, ukoliko je karijes dublje napredovao. Također se opaža i gubitak sjaja cakline - zamućenje. Kada karijes zahvati dentin, dolazi do prekida u kontinuitetu tkiva cakline i dentina u vidu manje ili veće kavitacije u koju lako zapinje sonda. Zub je osjetljiv na vanjske podražaje. Kod karijesa cementa opaža se plitko udubljenje smečkaste boje nejasnih granica. Ispitivanje površine sondom daje utisak mekog tkiva u koje lako upada vrh sonde, a restauracija tvrdih zubnih tkiva otežana je zbog blizine pulpe i tankog sloja dentina. Karijesna oštećenja mogu biti mala, srednja i opsežna. Tijekom postupka zbrinjavanja karijesom zahvaćenih zubi doktor dentalne medicine mora najprije ukloniti karijes do zdravog dijela zuba, kojeg potom mora prekriti nekim od sredstava za prekrivanje dentina, kako bi se zaštitila pulpa. Kod malih i srednjih oštećenja, obavljaju se izravni popravci, i to isključivo estetskim ispunima. Kod opsežnih oštećenja mogu se raditi tzv. indirektni ispuni (inlay, onlay, overlay). Nakon sanacije opsežne karijesne lezije, uzima se otisak koji se šalje u zubotehnički laboratorij. Kada je indirektni ispun gotov, cementira se u zub. Kao što je rečeno, postoji znatan broj istraživanja koja dokazuju da su ispravno postavljeni kompozitni ispuni postojani i pri velikim restauracijama, te da se njihova mehanička svojstva mogu poboljšati polietilenskim ili staklenim vlaknima (2, 6, 13).

Prikaz slučaja (Slike 8-12.)

Kod pacijentice su bili prisutni slijedeći problemi:

- a) promjena boje zuba 11 nakon endodontskog liječenja
- b) zbijenost gornjih prednjih zubi-zub 11 uvučen prema oralno u odnosu na zube 12 i 21
- c) pogrešan nagib aksijalne osi zuba 11 i 21

Planom terapije predviđeni su slijedeći zahvati:

1. direktna kompozitna ljuskica na zubu 11 kako bi se korigirali boja i nagib
2. unutarnji ispun na zubu 11 radi posvjetljenja
3. pokušaj korekcije smjera osi radi ubrušavanjem
4. rekonstrukcija mezijalnog kuta na zubu 12
5. eventualno presvlačenje zuba 22 tankim slojem kompozita i cervikalno uklanjanje oboljenja poliranjem

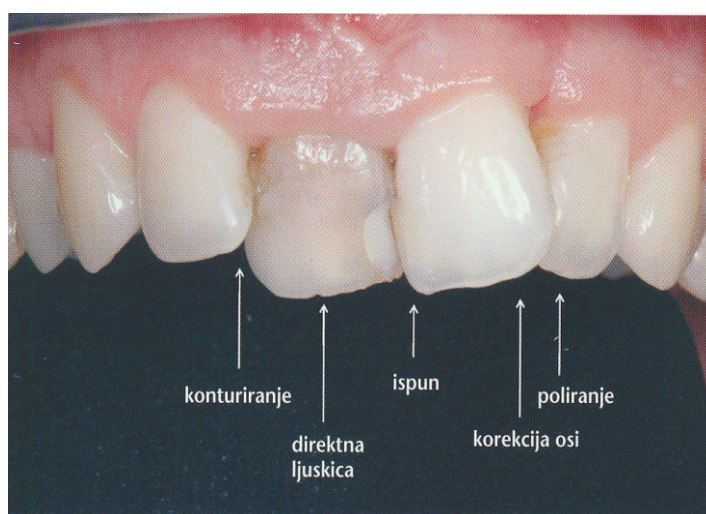
Tijek zahvata:

- Nakon lokalne anestezije najprije se određuje boja dentina i cakline kako bi asistentica mogla pripremiti odgovarajuće boje kompozita.
- Zatim se skida ispun na zubu 21, te se aksijalne osi korigiraju blagim ubrušavanjem.
- Pritom bi rezultat uvijek trebalo pogledati i procijeniti sa malo veće udaljenosti.
- Oko zuba se u sulkus stavlja retrakcijski konac.

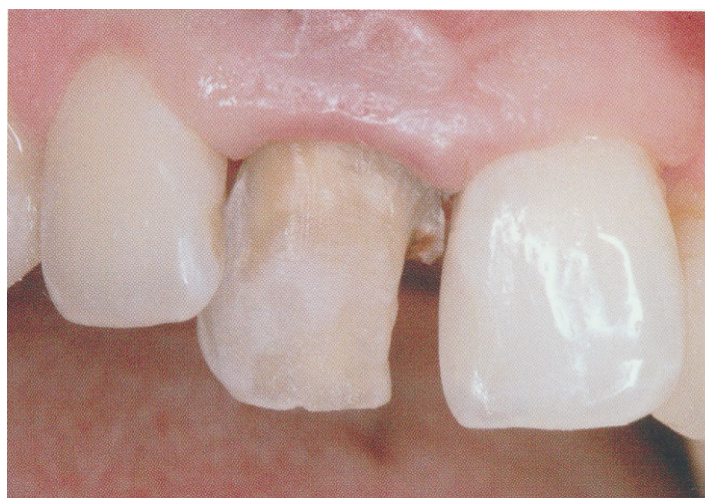- Pomoću torpedo dijamantnog svrdla zub se preparira, pri čemu se marginalna gingiva odmiče špatulom.
- Potom se izrađuje mezijalni ispun koji se obrađuje i polira.
- Caklina i dentin jetkaju se ortofosfornom kiselinom, uz adekvatnu zaštitu zuba 12. Pritom treba obratiti pozornost na to da se ne dodiruje marginalna gingiva kako se ne bi izazvalo krvarenje.
- Zub 11 spreman je za direktnu ljuskicu. Cervikalno se uočava obojeni dentin koji se mora prekriti opaknim tekućim kompozitom.
- Aplicira se dentinski adheziv i polimerizira lampom.
- Nakon izgrađivanja palatinalne caklinske stijenke nanosi se opakni tekući kompozit te se polimerizira. Pokazalo se da bijeli opakni tekući kompozit obojenja bolje prekriva od kompozita u boji dentina. Ovaj se postupak prema potrebi ponavlja dok se u potpunosti ne prekrije obojenje.
- Kako bi se osiguralo suho radno polje koristi se cervikalna matrica Contour Strip.
- Matrica se cervikalno umeće u sulkus, rubno se lijepi adhezivom, te se pomoću vatiće natopljene u adheziv nakon polimerizacije fiksira aproksimalno (individualni interdentalni "kolčić").
- Kompozit se uštrcava pod matricu te se raspoređuje i oblikuje gumenom špatulom.
- Nakon polimerizacije gotov je postupak slojevanja.
- Komadići vate izvlače se strugačem, a matrica se uklanja kliještima.

- Ispun se obrađuje na uobičajen način s pomoću finih dijamantnih svrdala, te se polira gumenim polirerima i četkicama Occlubrush.
- Na kraju se izvlači retrakcijski konac te se procjenjuje estetika, rubna prilagodba, okluzija i artikulacija ljuskice.
- Pacijentica rezultat provjerava u zrcalu. Zadovoljna je ishodom zahvata.

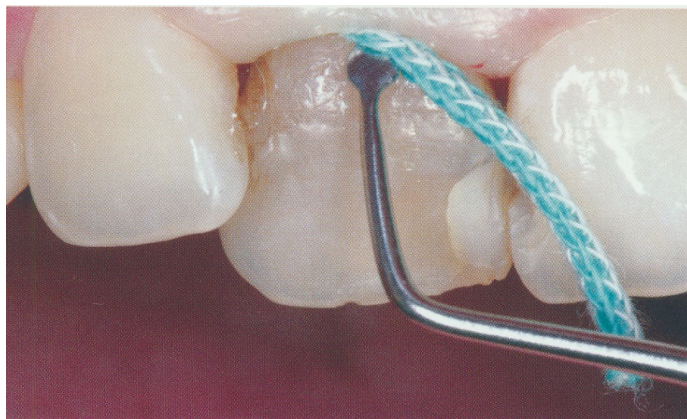
Objašnjeno joj je da ima parodontološke probleme koji zahtijevaju sustavnu terapiju (27).



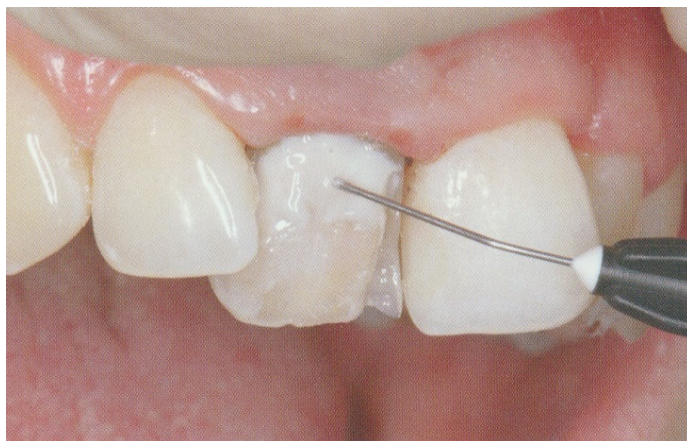Slika 8. Diskoloracija i zbijenost (prije terapije). Preuzeto: (27).



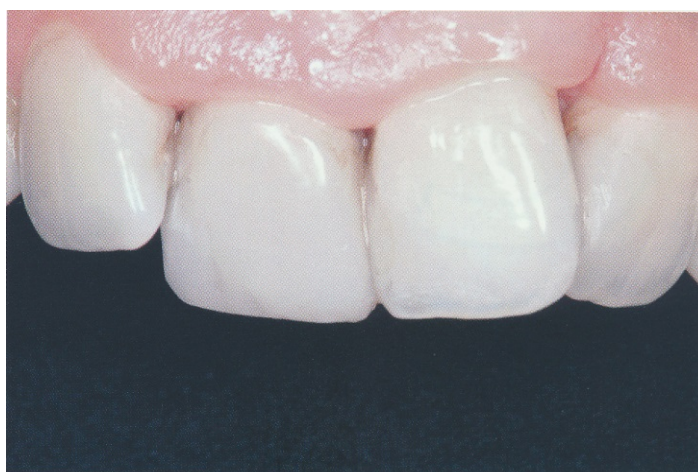Slika 9. Izbrušeni zub 11. Preuzeto: (27).



Slika 10. Postavljanje retrakcijskog končića. Preuzeto: (27).



Slika 11. Nanošenje tekućeg kompozita. Preuzeto: (27).



Slika 12. Nakon terapije. Preuzeto: (27)

4.4. Terapijske mogućnosti funkcijskog i estetskog zbrinjavanja parodontopatija

Kod lijepog osmijeha ne smije se previše vidjeti zubno meso. Odnos zuba i zubnog mesa, taj odnos crvenog i bijelog, koji se često zanemaruje, presudan je za ljepotu osmijeha. Najčešće se provodi produljivanje kliničke krune zuba, prekrivanje ogoljelih zubnih vratova i tretman tzv. "gummy smile"-a, kada se, kirurškim zahvatom, smanjuje zona osmijeha eksponirane gingive.

Povlačenje zubnog mesa (recesija gingive), razotkriva zubne korijene pri čemu oni gube svoju prirodnu zaštitu i postaju osjetljivi na termičke, kemijske i mehaničke podražaje i podložni karijesu. Stomatolog pregledom mora identificirati uzrok povlačenja gingive i utvrditi opseg i ozbiljnost recesije gingive, te odabrati pravo liječenje. Nekada je dovoljno prekriti ogoljeli dio ispunom, a ponekad je potreban zahtjevan kirurški zahvat. Najčešće prekrivanje ogoljelog korijena kirurški vrši se gingivnim transplatatom koji se presađuje sa nepca na površinu korijena. Uzroci estetskih parodontalnih problema zbog kojih se provode estetski parodontološki zahvati različiti su i nisu uvijek i isključivo vezani samo uz pojavu nekog oblika upalne parodontne bolesti uzrokovane djelovanjem bakterija. Vrlo često se radi o mehaničkom oštećenju parodonta, izazvanom lošim odstojećim ispunima ili protetskim nadomjescima, zatim prirodnim gingivnim anomalijama i odstupanju u položaju gingivnih zenita, zakašnjelom pasivnom izrastanju zubi, te gingivnim recesijama uzrokovanih gore navedenim i drugim čimbenicima. Za ispravno dijagnosticiranje, planiranje i izvođenje terapije, potrebno je razumjeti neke osnovne pojmove i čimbenike u kliničkom radu s mekim tkivima.

Dentogingivna cjelina, sastoji se od od tri sastavnice – suprakrestalnog vezivnog i epitelnog pričvrstka, te gingivnogsulkusa koji čine biološku širinu. Za razliku od biološke širine, koja iznosi prosječno 2 mm i obuhvaća epitelni i vezivni pričvrstak, u biološku se zonu ubraja i gingivni sulkus, te ona iznosi prosječno 3 mm i naziva se dentogingivni kompleks. Bitno je naglasiti da iako biološka širina, odnosno spoj širine spojnog epitela i vezivnog pričvrstka, iznosi oko 2,04 mm, postoje i značajne varijacije u rasponu od čak 1-9 mm, dok vezivni pričvrstak posjeduje najkonstantnije vrijednosti. Tijekom pripremnih parodontoloških, te definitivnih restaurativnih ili protetskih zahvata, važno je voditi računa o očuvanju zdravlja ove cjeline, jer uspjeh estetskog zahvata uvelike ovisi o njoj. Postoje dva biotipa gingive: debeli (u 85% slučajeva) i tanki biotip (u 15% slučajeva). Karakteristike debelog biotipa su: gotovo mekana, ravna i koštana struktura, gusto fibrozno tkivo, debelo koštano ležište, te veliki pojas pričvrsnegingive, odgovara zubima kvadratnog oblika i češće se pojavljuje u osoba muškog spola. Karakteristike tankog biotipa su: nazupčena meka i koštana struktura, osjetljivo i nježno meko tkivo, tanko koštano ležište i minimalan pojas pričvrzne gingive, a najčešće je vidljiv u zubi sa uskim krunama, malim kontaktnim plohamama, visokim i uskim interdentalnim papilama i češće u osoba ženskog spola (7,14).

4.5. Terapijske mogućnosti funkcijskog i estetskog zbrinjavanja traumatskih ozljeda tvrdih zubnih tkiva i pulpe prednjih zubi, te alveolarnog nastavka

Zbrinjavanje infrakcije cakline. Ovo stanje ne uzrokuje nikakve smetnje i terapija nije potrebna.

Zbrinjavanje frakture cakline. Ukoliko pacijent pronađe i sačuva odlomljeni dio cakline, defekt je moguće popraviti "ljepljenjem" odlomljenog fragmenta na njegovo mjesto dentinskim adhezivima. Ukoliko fragment nije pronađen, defekt se može popraviti kompozitnim ispunom, kojim se nadomješta izgubljeni dio cakline.

Zbrinjavanje fraktura krune zuba bez eksponirane pulpe. Kao i kod fraktura cakline, defekt se može popraviti adhezijskim spajanjem ulomka ili kompozitnim ispunom. Ako je oštećenje opsežnije, na zub se može postaviti estetska ljuska ili krunica. U svakom slučaju, zatvaranjem oštećenja u dentinu zaštićuju se dentinski kanalići odgovorni za primanje podražaja, pa bol i preosjetljivost nestaju.

Zbrinjavanja fraktura krune zuba s eksponiranom pulpom. U tu svrhu rade se postupci direktnog prekrivanje pulpe, parcijalna vitalna pulpotomija po Cveku, odnosno, vitalna pulpotomija. Ukoliko se mora, provodi se endodontsko liječenje zuba, a potom se defekt krune nadoknađuje ispunom ili fiksnoprotetskim nadomjestkom (9,10). Slojevita tehnika rada s kompozitnim materijalima različitih optičkih svojstava najčešće se koristi pri rekonstrukcijama IV. razreda gdje je važno postići potpuni prirodni izgled ispuna kojem je zadaća potpuno se uklopiti u susjedne prirodne strukture. Za razliku od uobičajene i široko prihvaćene tehnike kojom se

kod ove rekonstrukcije kompozitni materijal na prednjim zubima tijekom postupka polimerizacije pridržava prstima ("finger tip"), pri izradi estetskog višeslojnog polikromatskog ispuna koristi se silikonski ključ. Kompozitni se materijal nakon toga nanosi u slojevima tzv. Sendvič tehnikom – caklinski palatinalni sloj, dentinski sloj, caklinski vestibularni sloj, aproksimalno caklinski sloj i inicijalni transparentni caklinski sloj. Indikacije za izradu estetskih kompozitnih ljosaka podudaraju se sa onima za izradu estetskih keramičkih ljosaka. Jedina se razlika među njima očituje u cijeni i brzini izrade. Naime, indirektna kompozitna ljuska izrađuje se jednopočetno i bez korištenja usluge dentalnog laboratorija. Direktna estetska kompozitna ljuska se često koristi kao privremeno rješenje pri izradi estetskih keramičkih ljosaka u svrhu prekrivanja i zaštite izbrušenog bataljka do cementiranja definitivnog nadomjestka (14).

Zbrinjavanje fraktura krune i korijena podrazumijeva uklanjanje fragmenta ili uz to još i gingivektomija i/ili osteotomija ako se fraktura širi ispod alveolarnog grebena. Nakon cijeljenja gingive zub se restaurira nadogradnjom i krunicom. Mogući načini zbrinjavanja ovih fraktura su i, nakon uklanjanja fragmenta, ortodonska ekstruzija, te kirurška ekstruzija kojom se korijenski fragment reponira u incizalniji položaj te se potom učvršćuje žičano-kompozitnim splintom. Pulpa se ekstirpira, a ulaz u korijenski kanal zatvara privremenim ispunom. Nakon što se zub učvrstio unutar alveole (4 tjedna), dovršava se endodontsko liječenje, a restauracija zuba je moguća nakon dodatnih 4-5 tjedana.

Zbrinjavanje fraktura korijena podrazumijeva reponiranje koronarnog fragmenta i imobilizaciju u njegovom prvobitnom (anatomskom) položaju kako bi se omogućilo parodontno i pulpno cijeljenje.

Zbrinjavanje fraktura alveolarnog nastavka zahtijeva reponiranje i imobilizaciju frakturiranih fragmenata žičano-kompozitnim splintom, koji se uklanja nakon 3-4 tjedna. Cijeljenje parodontnog ligamenta i pulpe prati se nakon 4, 8 i 26 tjedana, te nakon godine dana.

4.5.1. Terapijske mogućnosti funkcijskog i estetskog zbrinjavanja ozljeda parodontnih tkiva

Zbrinjavanje komocije podrazumijeva da se traumatizirani zub minimalno izbrusi kako bi se izbacio iz okluzije te ga eventualno, zbog pacijentove udobnosti, imobilizira na 2 tjedna. Preporuča se dijeta mekom hranom tijekom 2 tjedna.

Zbrinjavanje sublaksacije je isto kao kod komocije. Dodatno se preporuča uporaba antiseptika (klorheksidina) tijekom razdoblja cijeljenja, kako bi se postigla optimalna kontrola plaka (8,10).

Zbrinjavanje ekstruzijske luksacije podrazumijeva reponiranje aksijalnim pritiskom prsta na incizalni brid i imobilizaciju splintom. To će olakšati oporavak parodontnog ligamenta, ali i revaskularizaciju pulpe te nastavak razvoja korijena zuba, ukoliko još nije završen.

Zbrinjavanje lateralna luksacije trauma podrazumijeva reponiranje koje uključuje oslobađanje zuba, odnosno apeksa koji je uklješten u kosti. Također je potrebna imobilizacija minimalno 3-4 tjedna (10).

Zbrinjavanje intruzijske luksacije. U mladoj trajnoj denticiji, kada je apeks zuba još uvijek otvoren, tretman se treba odrediti individualno. Kod mladih trajnih zubi, sa nezavršenim rastom i razvojem korijena, moguća je spontana reerupcija, dok se kod trajnih zubi sa završenim razvojem korijena može primijeniti ortodontsko ili kirurško reponiranje (28).

4.5.2. Terapijske mogućnosti funkcijskog i estetskog zbrinjavanja avulzija

Replantacija je gotovo uvijek metoda izbora. Najbolje je replantaciju izbijenog zuba napraviti odmah na mjestu ozljede. Ako to nije moguće, zub se pohranjuje u mlijeko, fiziološku otopinu, kulturu tkiva ili slinu, do dolaska u stomatološku ordinaciju. Doktor dentalne medicine treba razmotriti potrebu lokalne anestezije, pažljivo isprati zub fiziološkom otopinom iz šprice, isprati alveolu fiziološkom otopinom, te reponirati zub polagano, nježnim pritiskom prsta. Ako fragmenti alveolarne kosti sprečavaju replantaciju, potrebno je reponirati kost i još jednom pristupiti replantaciji. Potom se provjerava položaj rendgenski i učvršćuje zub splintom u razdoblju od 1-2 tjedna. Ordinira se sistemske antibiotike 4-5 dana i osigura profilaksu tetanusa ako je izbijeni zub bio u kontaktu sa tlom. Pacijentu je potrebno dati naputak da koristi 0,1% klorheksidin kao vodicu za ispiranje usta tjedan dana. Endodontsko liječenje kod zuba sa završenim rastom korijena trebalo bi uvijek

započeti nakon 7-10 dana i prije skidanja splinta. Prognoza ishoda liječenja ovisi o duljini ekstraalveolarnog vremena i mediju za pohranu izbijenog zuba. Ako je apikalni otvor širok, a zub je bio pohranjen u adekvatnom mediju, te je replantacija učinjena unutar tri sata, može se očekivati revaskularizaciju pulpe. Revaskularizaciju pulpe nakon replantacije kod zubi s formiranim apeksom možemo očekivati samo u slučaju ako je replantacija učinjena neposredno nakon ozljede. Odnosno, ako je ekstraalveolarno vrijeme kraće od 1 sata, moguća je djelomična ili potpuna reparacija paradontnog ligamenta (10). Kako se ekstraoralno vrijeme produljuje, vjerojatnije je da će se javiti komplikacija u smislu ankiloze s nadomjesnom resorpcijom. Ankiloza je stapanje površine korijena zuba s alveolnom kosti, a može biti prolazna (iščezava nakon nekog vremena) ili progresivna (nastavlja se sve do resorpcije čitava korijena) (9, 10).

5. RASPRAVA

Pristupanje i odabir rješenja ovisi o stupnju destrukcije zuba, ali i o dobi pacijenta (prisustvo određenih bolesti) (2,10). Mala se oštećenja mogu sanirati kompozitnim ispunima i pri tome se mogu u potpunosti zadovoljiti i estetski i funkcijski zahtjevi. Veće destrukcije često obuhvaćaju i gubitak vitalnosti zuba i nadoknadu tvrdih zubnih tkiva. Kada postoji potreba za potpunom rekonstrukcijom vestibularnih stijenki zubi, a one pritom sadrže neke od anatomskih nepravilnosti, potrebno je izraditi djelomične ili potpune indirektne keramičke nadomjestke. Obzirom na poboljšana estetska svojstva, te odličnu kvalitetu površine modernih keramičkih materijala, u slučaju nadomještanja cjelokupne vestibularne stijenke zuba, kao u slučaju opsežne displazije zubi, abrazije ili erozije, potrebno je izraditi estetske keramičke ljuske. Ukoliko se oblik zuba ili promjer njegova korijena u velikoj mjeri razlikuju od prihvatljivih estetskih standarda, ili u slučaju iznimno oštećenog zuba, potrebno je izraditi krunice (11,14,15).

Za svaku moguću kliničku situaciju pacijentu se pristupa individualno, pa se na osnovu toga i donosi odluka o individualno najprikladnijoj terapiji. Pri tome se moraju uzeti u obzir i čimbenici rizika (npr. kod implanto-protetske terapije) na koje se može utjecati poput pušenja i loše oralne higijene (14).

6. ZAKLJUČAK

Napredak tehnike, tehnologije i materijala u dentalnoj medicini, omogućio je stomatolozima izradu raznih vrsta i nadomjestaka, koji svojim izgledom i svojstvima oponašaju u potpunosti prirodna tvrda zubna tkiva i time zadovoljavaju visoke estetske kriterije. Problem estetike i estetskog naročito je izražen u dentalnoj medicini, jer je lice jedini dio ljudskog tijela koji gotovo nikada nije pokriven.

Estetski stomatološki zahvat obuhvaća i objedinjuje niz specijalističkih postupaka (parodontoloških, ortodontskih, restaurativnih, protetskih i implantoloških). Pri zbrinjavanju prednjih zuba, potrebno je nadalje pratiti i određene smjernice u ispravljanju odstupanja estetskih parametara i postizanju njihovog potpunog sklada, kako na mekim, tako i na tvrdim zubnim strukturama.

7. SAŽETAK

Današnji kompozitni materijali u potpunosti zadovoljavaju zahtjeve moderne stomatologije. Indicirani su kod manjih destrukcija zubnog tkiva. Oštećenja vestibularne plohe, diskoloracije, manji pomaci u položaju zuba, oštećenja incizalnog brida, prisustvodijasteme, uspješno se rješavaju izradom ljuskica. Primjena keramike u tim slučajevima osigurava estetiku, čvrstoću i trajnost. Kada je zub do te mjere oštećen da se u njemu ne može napraviti ispun, ili ispun ne može biti retiniran, izrađuje se krunica. Za prednje zube endodontski liječene i jako destruirane, koriste se estetske krunice. Odabir terapijskog rješenja ovisi o stupnju destrukcije zuba, vitalitetu, raspoloživosti gradivnog materijala i opreme u zubnom laboratoriju, stručnosti zubnog tehničara, kompetenciji doktora dentalne medicine, te financijskim mogućnostima pacijenta.

8. SUMMARY

Possibilities of the Functional and Esthetic Reconstruction of Anterior Teeth

Today's composite materials completely satisfy the demands of modern dentistry. They are prescribed in cases of minor damage to tooth structure. Damage to vestibular surfaces, discolorations, minor shifts in the position of teeth, damage to the incisal edge, and the presence of diastemata are successfully treated by making veneers. The use of ceramics in these cases assures an aesthetically pleasing appearance, strength and durability. Teeth crowns are made in cases when the teeth are so damaged that they cannot be treated with fillings, or when the filling cannot be retained. For endodontically treated and very damaged anterior teeth, aesthetic crowns are usually used. The choice of therapeutic solutions depends on the level of damage to the teeth and their vitality, the available equipment and materials in the dental laboratory, the dental technician's expertise, the dentist's level of competence, and the financial possibilities of the patient.

9. LITERATURA

1. [www. imed. hr/estetska stomatologija](http://www.imed.hr/estetska_stomatologija)
https://www.google.hr/search?q=www.imed.hr&ie=utf-8&oe=utf-8&gws_rd=cr&ei=QCOeVZXIPIf6ywP33LHYCg
2. Šutalo J, i sur. Patologija i terapija tvrdih zubnih tkiva. Zagreb: Naklada Zadro; 1994.
3. [http://www. mojstomatolog. com. hr/ortodontske-anomalije/](http://www.mojstomatolog.com.hr/ortodontske-anomalije/)
https://www.google.hr/search?q=www.imed.hr&ie=utf-8&oe=utf-8&gws_rd=cr&ei=QCOeVZXIPIf6ywP33LHYCg#q=www.mojstomatolog.hr
4. [www. cuvarkuca. hr/preporuka/obojenja-ili-diskol. -zuba](http://www.cuvarkuca.hr/preporuka/obojenja-ili-diskol.-zuba)
https://www.google.hr/search?q=www.imed.hr&ie=utf-8&oe=utf-8&gws_rd=cr&ei=QCOeVZXIPIf6ywP33LHYCg#q=www.cuvarkuca.hr
5. Sović J, Tadin A, Katunarić M. Nekarijesna oštećenja tvrdih zubnih tkiva. Sonda. 2012;13:66-70.
6. Fejerskov O, Kidd E. Dental Caries. The Disease and its Clinical Management. I ed. Copenhagen: Blackwell Munsgaard; 2008.
7. Lindhe, J; Lang, NP; Karring,, T - urednici. Klinička parodontologija i dentalna implantologija 1-2. Prema 5. engleskom izdanju. Zagreb: Nakladni zavod Globus; 2010.
8. Koch P, Poulsen S. Pedodontija, Klinički pristup. Zagreb: Naklada Slap ; 2005.
9. Škrinjarić I. Traume zuba u djece. Zagreb: Globus; 1988.
10. Andeasen FM, Andreasen JO, Bakland LK, Flores MT. Traumatske ozljede zubi. Zagreb: Naklada Slap; 2008.
11. Knezović-Zlatarić, D. – ur. hrv. izd. Estetska stomatologija, godišnjak 2009. Zagreb: Media ogled; 2009.
12. Pandurić V. Kako brusiti caklinu za kompozitni ispun. Sonda. 2012;13:79-81.
13. Pavelić B, Katanec D. Mogućnosti uporabe vlaknima ojačanih kompozita u implantološkoj terapiji. Acta Stomatol Croat. 2005;39:273.

14. Knezović-Zlatarić D, Aurer A, Meštrović S, Pandurić V, Čelić, R. Osnove estetike u dentalnoj medicini. Zagreb: Hrvatska komora dentalne medicine; 2013.
15. Čatović A, Komar D, Čatić A, i sur. Klinička Fiksna protetika Krunice. Zagreb: Medicinska Naklada; 2015.
16. www.ortodoncija-weber.com/protetika.php
https://www.google.hr/search?q=www.imed.hr&ie=utf-8&oe=utf-8&gws_rd=cr&ei=QCOeVZXIPIf6ywP33LHYCg#q=www.ortodoncija+weber.com
17. Stevens R. Engineeringpropertiesofzirconia. In: Engineeredmaterialshandbook. Volume 4. Ceramicsandglasses. Philadelphia: American Society for Testingand Materials; 1991.
18. White SN, Miklus VG, McLaren EA, Lang LA, Caputo AA. Flexuralstrengthof a layeredzirconiaandporcelain dental all-ceramicsystem. J ProsthetDent. 2005; 94: 125-31.
19. Mehulić K. Keramički materijali u stomatološkoj protetici. Zagreb: Školska knjiga; 2010.
20. Little DA, Crocker JJ. Clinical use of a new metal-free restorative technology, case report. DentToday. 2002;21:68-72.
21. Torabinejad M, Walton RE. Endodoncija. Zagreb: Naklada Slap; 2009.
22. Haywood VB. Nightguardvitalbleaching: current concepts and research. JADA. 1997;128:19-25.
23. Glavina D. Izbjeljivanje zubi. Sonda. 2003;8/9:58-61.
24. Goldstein RE. In-officebleaching: wherewecamefrom, wherewe are today. J Am DentAssoc. 1997;128 Suppl:11-5.
25. Amaral C, Jorge A, Veloso K, Rodrigues J, Erhardt M, Arias V. TheEffectofIn-officeinCombinationwithIntracoronallBleaching on EnamelandDentin Bond StrengthandDentinMorfology. J Contemp Dent Pract. 2008;9:17-24.

26. dentaltonci. com/dijagnostika-preventiva. html
https://www.google.hr/search?q=www.imed.hr&ie=utf-8&oe=utf-8&gws_rd=cr&ei=QCOeVZXIPIf6ywP33LHYCg#q=dental+tonci
27. Bücking W. Novosti iz škrinje stomatološkog blaga. Zagreb: Media ogled; 2013.
28. Andreasen FM, Andreasen JO, Andersson L. Textbook and color atlas of traumatic injuries to the teeth. 4th ed. Copenhagen: Munksgaard:Blackwell Publishing Ltd; 2007.

10. ŽIVOTOPIS

Lucija Baričević rođena je 21. listopada 1986. godine u Zadru. Nakon završene osnovne škole 2001. godine upisala je Gimnaziju Juraj Baraković - opći smjer i Glazbenu školu Blagoje Bersa u Zadru. Nakon završene Gimnazije upisuje Stomatološki fakultet u Zagrebu i apsolvira 2015. godine.