

Određivanje dentalne dobi, rase i spola

Katavić, Katarina

Master's thesis / Diplomski rad

2020

Degree Grantor / Ustanova koja je dodijelila akademski / stručni stupanj: **University of Zagreb, School of Dental Medicine / Sveučilište u Zagrebu, Stomatološki fakultet**

Permanent link / Trajna poveznica: <https://um.nsk.hr/um:nbn:hr:127:063792>

Rights / Prava: [Attribution-NonCommercial 4.0 International/Imenovanje-Nekomercijalno 4.0 međunarodna](#)

Download date / Datum preuzimanja: **2025-03-10**



Repository / Repozitorij:

[University of Zagreb School of Dental Medicine Repository](#)





Sveučilište u Zagrebu

Stomatološki fakultet

Katarina Katavić

ODREĐIVANJE DENTALNE DOBI, RASE I SPOLA

DIPLOMSKI RAD

Zagreb, 2020.

Rad je ostvaren na Stomatološkom fakultetu Sveučilišta u Zagrebu, Zavod za dentalnu antropologiju

Mentor rada: prof. dr. sc. Hrvoje Brkić, Stomatološki fakultet Sveučilišta u Zagrebu

Lektor za hrvatski jezik: Irena Prgomet, mag. educ. philol. croat.

Lektor za engleski jezik: Dina Lulić, mag. educ. philol. angl. et. mag. educ. philol. croat.

Sastav Povjerenstva za obranu diplomskog rada:

1. _____
2. _____
3. _____

Datum obrane rada: _____

Rad sadrži: 42 stranice

10 slika

CD

Rad je vlastito autorsko djelo, koje je u potpunosti samostalno napisano uz naznaku izvora drugih autora i dokumenata korištenih u radu. Osim ako nije drukčije navedeno, sve ilustracije (tablice, slike i dr.) u radu su izvorni doprinos autora diplomskog rada. Autor je odgovoran za pribavljanje dopuštenja za korištenje ilustracija koje nisu njegov izvorni doprinos, kao i za sve eventualne posljedice koje mogu nastati zbog nedopuštenog preuzimanja ilustracija odnosno propusta u navođenju njihovog podrijetla.

Zahvala

Zahvaljujem mentoru prof. dr. sc. Hrvoju Brkiću na savjetima i stručnosti tijekom izrade diplomskog rada.

Hvala svim profesorima na prenesenom znanju tijekom studiranja.

Posebno zahvaljujem svojoj obitelji na podršci i razumijevanju.

ODREĐIVANJE DENTALNE DOBI, RASE I SPOLA

Sažetak

Određivanje dentalne dobi, rase i spola, temeljeno na dentalnim obilježjima, područje je kojim se bavi forenzička stomatologija. Otpornost i jedinstvenost zubi čini ih korisnim parametrima u izradi profila nepoznate osobe.

Dentalna dob umrlih ljudi najčešće se procjenjuje u situacijama masovnih katastrofa. Potreba za procjenom dobi živih je u porastu, kao posljedica migracijske krize. U procjeni dobi djeteta korisni su parametri promjene tijekom razvoja i nicanja zubi, dok su kod odraslih i starijih osoba važne promjene na zubima nastale kao posljedica starenja. Za procjenu dobi koriste se radiološke, histološke i biokemijske metode.

Određena se dentalna obilježja češće pojavljuju kod osoba koje pripadaju istoj rasnoj skupini. Kao posljedica migracije stanovništva i miješanja rasa ova obilježja postaju sve manje izražena te zahtijevaju opreznu primjenu u forenzičkoj stomatologiji. U forenzičkoj antropologiji rase se dijele na četiri osnovne skupine: kaukazodi, negroidi, mongoloidi i australoidi.

Procjena spola nepoznate osobe zahtijeva poznavanje razlika fenotipskih obilježja muškaraca i žena. Ove se razlike nazivaju spolnim dimorfizmom, a odnose se na činjenicu da zubi osoba muškog i ženskog spola imaju različita kvantitativna i kvalitativna obilježja. Izolacija DNK iz zuba najpouzdanija je metoda procjene spola nepoznate osobe.

Među dostupnim metodama za izradu dentalnog profila važno je izabrati odgovarajuću metodu za određenu situaciju. Točnost procijenjene dobi, rase i spola ovisi o preciznosti izabrane metode, znanju dentalnog forenzičara kao i o multidisciplinarnom pristupu.

Ključne riječi: dentalna dob; rasa; spol; forenzička stomatologija

DETERMINING DENTAL AGE, RACE, AND GENDER

Summary

Dental age, race, and gender estimation based on dental features is an area that forensic odontology deals with. Resistance and uniqueness of teeth make them useful in creating profiles of unknown individuals.

The dental age of deceased people is most commonly estimated in the mass disaster scenarios. The need to assess the age of the living is increasing due to the migration crisis. Regarding the dental age estimation for children, useful parameters include changes that occur during tooth development and tooth eruption, while in adults and older people the important changes are the ones that occur as a result of aging. Dental age estimation methods include radiological, histological, and biochemical methods.

Certain dental characteristics are more common among people who belong to the same race. However, as a result of population migration and race-mixing, these characteristics become less apparent and demand caution in forensic odontology. In forensic anthropology, races are classified into four basic groups: Caucasoids, Negroids, Mongoloids, and Australoids.

Gender determination of an unknown individual demands knowledge about differences in the phenotype of males and females. Those differences are called sexual dimorphism and they refer to the fact that the teeth of males and females have different quantitative and qualitative characteristics. Isolating DNA from a tooth is the most accurate method for gender determination of an unknown person.

Among the methods available for creating a dental profile, it is important to choose a method that is the most accurate in a certain situation. The accuracy of age, race, and gender estimation depends on how precise the chosen method is, on the dental forensic's knowledge, and the multidisciplinary approach as well.

Keywords: dental age; race; gender; forensic odontology

SADRŽAJ

1. UVOD.....	1
1.1. Uloga dentalne medicine u forenzici	2
1.2. Dentalni profil	3
2. ODREĐIVANJE DENTALNE DOBI	5
2.1. Prenatalno razdoblje	7
2.2. Novorođenačka dob	9
2.3. Dječja i adolescentna dob	10
2.4. Odrasla i starija dob	15
3. ODREĐIVANJE RASE	20
3.1. Kaukazoidi	21
3.2. Negroidi	22
3.3. Mongoloidi.....	23
3.4. Australoidi.....	25
4. ODREĐIVANJE SPOLA.....	26
5. RASPRAVA	30
6. ZAKLJUČAK	33
7. LITERATURA.....	35
8. ŽIVOTOPIS.....	41

Popis skraćenica

3D – trodimenzijski

AMEL-gen – amelogenin gen

BL – bukolingvalno

CL (engl. Crown length) – duljina krune

CPCH (engl. Coronal pulp cavity height) – visina koronarne pulpe

DNK – deoksiribonukleinska kiselina

gDNK – genomska deoksiribonukleinska kiselina

Ii (engl. Incisor index) – indeks sjekutića

MCI (engl. Mandibular canine index) – indeks mandibularnog očnjaka

MD – meziodistalno

mtDNK – mitohondrijska deoksiribonukleinska kiselina

TCI (engl. Tooth coronal indeks) – indeks koronarnog dijela zuba

1.1. Uloga dentalne medicine u forenzici

Uloga dentalnih tehnika u identifikaciji tijela i ljudskih ostataka pripada domeni sudske (forenzičke) stomatologije. To je grana moderne stomatologije čije područje interesa obuhvaća i tehnike identifikacije počinitelja ugriza, utvrđivanje odgovornosti i nemara stomatologa kao i vještačenje u svrhu naknade štete (1). Brojne druge medicinske i nemedicinske discipline upotpunjuju postupak identifikacije (2).

Dentalna medicina ima važnu ulogu u forenzici zahvaljujući osnovnim obilježjima zuba koji su najteže uništivi dio tijela i dugo vremena nakon smrti ostaju gotovo nepromijenjeni (1). Zubi su izuzetno otporni na djelovanje različitih okolišnih čimbenika zahvaljujući visokom stupnju mineralizacije tkiva od kojih su izgrađeni (3). Često opstaju nakon djelovanja visokih temperatura i teških eksplozija (4). Trajni zubi otporniji su od mliječnih zubi (3). Nadalje, zubi imaju brojne osobitosti zahvaljujući kojima, u postupku identifikacije, imaju vrijednost otisaka prstiju (1). Razvojne osobitosti zubala, kemijske i strukturne promjene te stomatološki zahvati zajedno čine posebnost određenog zubala (2). Postojanje stomatoloških nadomjestaka u usnoj šupljini olakšava postupak identifikacije. U tu se svrhu protetički radovi često označavaju brojem povezanim s imenom pacijenta ili s njegovim jedinstvenim brojem. Ovaj je model visoko razvijen u skandinavskim zemljama. Informacija o primjeni određenog restorativnog materijala također doprinosi identifikaciji (3).

Sudski stomatolog, koji pregledava lubanju i usnu šupljinu, treba biti educiran o instrumentariju koji se koristi za vrijeme pregleda kao i o zaštitnoj opremi potrebnoj na mjestu nesreće ili na mjestu provođenja sudsko-medicinske obdukcije. Zaštitna oprema uključuje zaštitnu odjeću, gumene rukavice, zaštitne naočale, kapu i masku. Pri pregledu je potreban standardni instrumentarij koji uključuje sondu, zrcalo i pincetu. U određenim situacijama potrebni su i skalpel, raspatorij, kliješta i poluge. Sudski stomatolog uzima otisak prema kojem se izlijevaju studijski modeli potrebni za analizu zubala. Kao materijal za uzimanje otiska u forenzičkoj se stomatologiji najčešće koriste silikonski dvokomponentni materijali (1).

Tijekom transporta zuba za forenzičku analizu može doći do njihovog oštećenja. Nadalje, njihov gubitak može biti posljedica propadanja parodonta koji je dio poslijesmrtne promjene. Oštećeni zubi mogu se restaurirati pomoću stomatoloških materijala. Za uzimanje otiska, u ovakvim slučajevima, najbolje rezultate pokazala je kombinacija adicijskog silikona rijetke i vrlo guste viskoznosti (5). Prednosti adicijskih silikona (polivinilsiloksana) su preciznost i

dimenzijska stabilnost (6). Za rekonstrukciju izgubljenog zuba ili njegovog dijela najkorisnijim su se pokazali kompoziti (5). U posljednje vrijeme razvijaju se digitalne tehnike rekonstrukcije zuba koje podrazumijevaju otiskivanje trodimenzijskog (3D) zuba na temelju informacija dobivenih snimanjem prazne alveole (7).

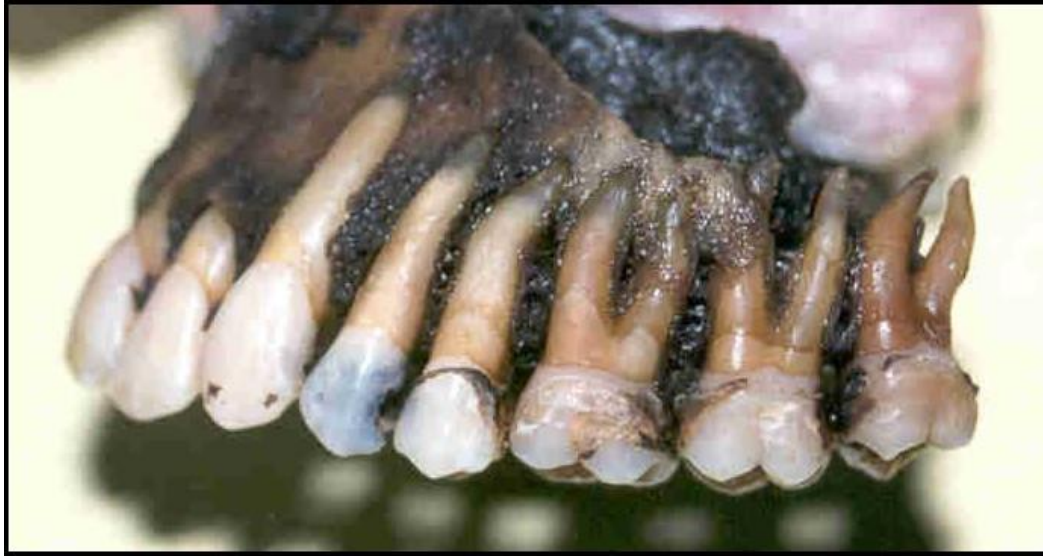Za obilježavanje zubi u forenzičkoj stomatologiji koristi se dvobrojni sustav u kojem prvi broj daje informaciju o kvadrantu u kojem se nalazi zub, a drugi broj označava sam zub. Osnovna je prednost ovog sustava lakše međunarodno sporazumijevanje forenzičkih stomatologa (1).

Svi prikupljeni podatci upisuju se u za to predviđene obrasce na način da su razumljivi svakom sudskom stomatologu u bilo kojem dijelu svijeta. Na žute obrasce F1 i F2 upisuju se premortalne, a na ružičaste obrasce F1 i F2 postmortalne karakteristike zubala (1). Njihovom usporedbom provodi se postupak komparativne identifikacije. Za postmortalne promjene koristi se još i naziv kasni znakovi smrti jer se radi o promjenama koje nastaju nakon ranog poslijesmrtnog razdoblja. Postmortalne promjene posljedica su procesa autolize i heterolize koji se međusobno isprepleću. Autoliza nastaje radi nakupljanja kiselina zbog poremećene cirkulacije nakon smrti, a podrazumijeva razaranje vlastitog organizma. Heteroliza nastaje kada se u proces razaranja organizma uključe i bakterije. Komparativna identifikacija zahtijeva postojanje prijesmrtne stomatološke dokumentacije. Ista uključuje zubne kartone, rendgenske prikaze zubi i sadrene modele. Mobilni ortodontski aparati, kao i protetski radovi pojedinca, uspoređuju se sa sadrenim modelima, ako su dostupni. Sadreni modeli također prikazuju morfologiju i veličinu nepčanih nabora (3). Budući da su jedinstveni za svakog čovjeka, pouzdan su parametar u postupku identifikacije (4). Korisnim izvorom informacija pokazala se intraoralna fotografija kao i fotografija lica osobe. Podatci dobiveni od rodbine ponekad mogu biti korisni, ali uglavnom nisu dovoljno jasni i pouzdani (3).

1.2. Dentalni profil

U situacijama kada su dostupni samo postmortalni podatci dentalni forenzičar provodi postupak dentalnog profiliranja (3). Isti označuje utvrđivanje identiteta osobe na temelju analize zuba i usne šupljine. S obzirom na to da su dob, spol i rasa osnovne demografsko-antropološke karakteristike svakog čovjeka, dio su dentalnog profila (8). Nadalje, dentalni profil sadrži informacije o društvenom statusu, prehrambenim sklonostima, životnim navikama, bolestima pojedinca kao i o održavanju denticije za vrijeme života. Ovi podatci

omogućuju određivanje skupine ljudi kojoj osoba najvjerojatnije pripada i povećavaju mogućnost pronalaska prijesmrtnih podataka (3) (Slika 1) .



Slika 1. Poslijesmrti prikaz denticije

Arhiva Zavoda za dentalnu antropologiju Stomatološkog fakulteta Sveučilišta u Zagrebu

Svrha je ovoga rada osvrnuti se na metode određivanja dentalne dobi, rase i spola te izrade dentalnog profila. On je poseban kod svakog pojedinca, što ga čini korisnim u postupku identifikacije (9). Radi povezanosti dentalne i skeletne zrelosti, prikazat će se i skeletni parametri važni za forenzičku znanost.

2. ODREĐIVANJE DENTALNE DOBI

Procjena dobi pojedinca na osnovi dentalnih obilježja razvijala se tijekom povijesti, pojavom novih metoda i modifikacijama već postojećih. Njihov je cilj procjena dobi najbliže kronološkoj dobi pojedinca (10). Stomatolog Edwin Saunders 1873. godine prvi je naglasio korist dentalnih obilježja u postupku procjene dobi (11). Postupak podrazumijeva određene pravne dužnosti koje se ponekad razlikuju između zemalja. U pravilu je potreban informirani pristanak (10).

Procjena dobi umrlih potrebna je za rekonstrukciju profila osobe u postupku dentalne identifikacije. U masovnim katastrofama procjena dobi omogućuje grupiranje žrtava. Identifikacija velikog broja nastradalih provodi se u slučaju ratova, terorističkih napada, prometnih nesreća i prirodnih katastrofa (3).

Procjenjivanje dobi živih u posljednje vrijeme je u porastu, naročito zbog migracijske krize i povećanog broja zahtijeva za azilom. Prema zakonu Europske unije države članice imaju posebne obaveze prema azilantima mlađima od 18 godina. Određivanje dobi stoga ima bitnu ulogu u definiranju odnosa države domaćina i pojedinca. Ovaj je postupak koristan i u područjima koja pokazuju nisku stopu registracije rođenja djeteta. Istraživanja pokazuju da je najveći postotak neprijavljivanja rođenja djeteta zabilježen u Subsaharskoj Africi. Procjena dobi živih potrebna je kod trgovine ljudima i drugih kriminalnih procesa (10).

Za određivanje dentalne dobi koriste se radiološke, histološke i biokemijske metode (10).

Rendgenska snimka prikazuje prirodene i stečene karakteristike zubi koje forenzičkom stomatologu mogu poslužiti u dentalnoj identifikaciji (8). Uz razvoj krune i korijena zuba prikazuje i stadije nicanja zuba (11). U Hrvatskoj se rendgenogrami čuvaju deset godina, ali za forenzičku znanost značajni su i nakon tog razdoblja (1).

Histološke metode za određivanje dentalne dobi uključuju analizu odlaganja sekundarnog dentina, paradonta zuba, apikalne resorpcije te odlaganja cementa. Starenjem se i u kostima događaju histološke promjene. Histološki parametri koji se proučavaju na skeletnim ostatcima su vrsta i veličina kosti, gustoća osteona, broj Haversovih kanala i debljina korteksa.

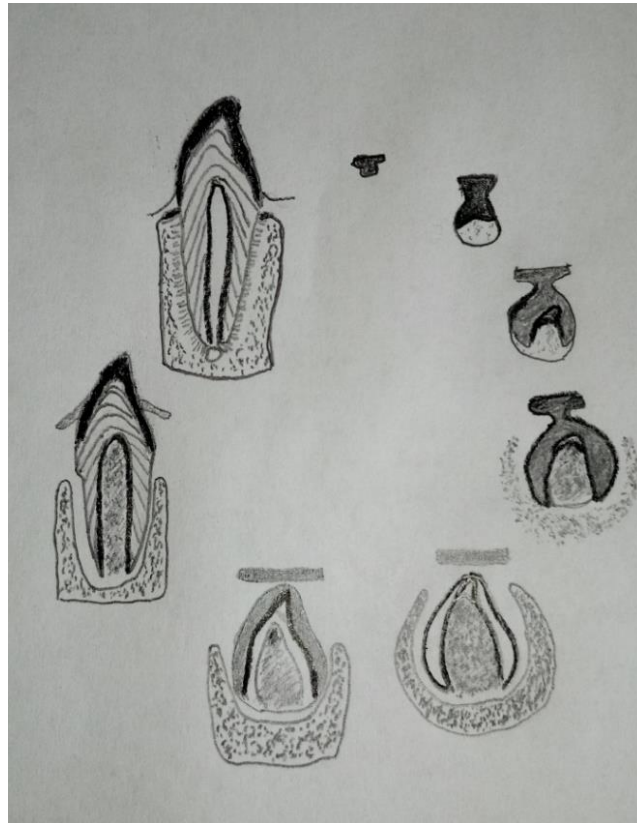
Biokemijske metode temelje se na analizi kemijskog sastava zuba koji se mijenja kao posljedica starenja (10). Najpoznatija od prethodno navedenih metoda je racemizacija asparginske kiseline. To je proces tijekom kojeg L-asparginska kiselina prelazi u D-oblik. Posljedično se starenjem u zubnim tkivima povećava razina D-asparginske kiseline (12). Histološke i biokemijske metode skuplje su i kompliciranije od radioloških metoda za izradu profila (11). Prednost se daje radiološkim metodama iako multidisciplinarni pristup povećava preciznost procjene dobi (10).

Dentalna dob dijeli se na sljedeća razdoblja: prenatalnu, novorođenačku, dječju, adolescentnu, odraslu i stariju dob (1). Do dvadesete godine života veliku ulogu u određivanju dobi imaju razvojne promjene na zubima (10). One se uzimaju u obzir zaključno s razvojem trećih kutnjaka (2). Osnovni parametri za analizu razvoja trajnih zubi su početak kalcifikacije, završetak formiranja krune, erupcija i završetak formiranja korijena. Uz prethodno navedene parametre, analiza mliječnih zubi uključuje početak resorpcije korijena i vrijeme ispadanja zuba (1). Nasuprot tome, kod odraslih se promatraju promjene na zubima koje se događaju tijekom života (10). Osim dentalnih obilježja i morfološke karakteristike kosti, korisne su u procesu procjene dobi (3). Prvo se određuje okvirna dob kako bi se odlučilo za parametar izbora koji pomaže u preciznijem utvrđivanju dobi (3).

2.1. Prenatalno razdoblje

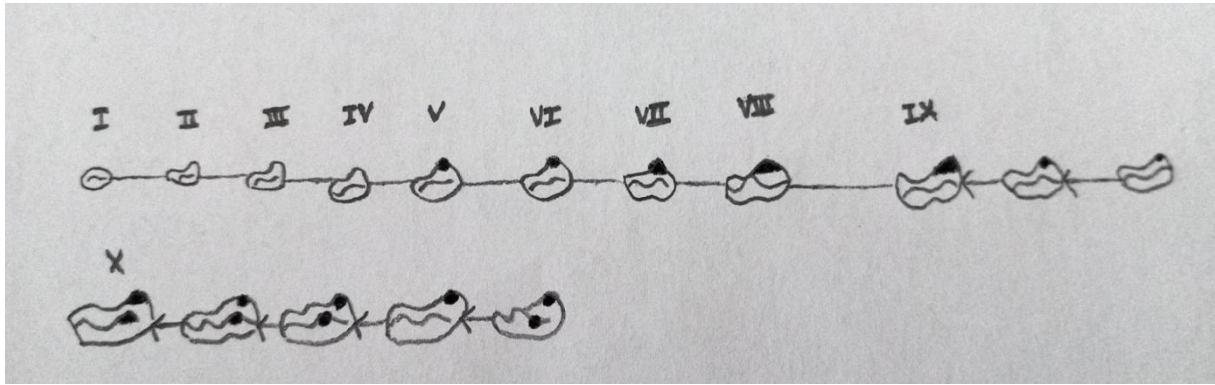
Razdoblje intrauterinog života ili prenatalno razdoblje traje od začeća do rođenja djeteta (13). Tijekom embrionalnog razdoblja započinje razvoj zuba. Razvoj zuba (odontogeneza) je proces od formiranja zubnog zametka do formiranja korijena i potpornih tkiva. Trajanje procesa individualno je za svaki zub (14). Odontogeneza se dijeli na sljedećih 7 stadija: stadij dentalne lamine, stadij pupoljka, stadij proliferacije, stadij histodiferencijacije i morfodiferencijacije, stadij apozicije i mineralizacije, formiranje korijena i erupcija (Slika 2). Tijekom 6. tjedna intrauterinog života započinje stadij dentalne lamine kada u čeljustima nastaju dva paralelna ektodermalna zadebljanja. Dentalna lamina je unutarnje zadebljanje iz koje se razvijaju zubi, a vanjsko je vestibularna lamina iz koje se razvija predvorje usne šupljine (15). Prema tome, nakon 6. tjedna intrauterinog života moguće je odrediti dentalnu dob (3). Tijekom 8. tjedna dolazi do porasta broja stanica ektodermalnog epitela koje urastanjem u vezivno tkivo tvore zubne zametke. U 9. tjednu odontogeneza je u stadiju pupoljka te se duž gornje i donje čeljusti vidi po deset zametaka mliječnih zubi. Slijedi stadij kape kojeg karakterizira razvoj triju komponenti zubnog zametka: zubni (caklinski) organ, zubna papila i zubna vrećica. Caklinski je organ epitelni dio osnove zuba koji je epitelnim tračkom povezan s epitelom usne šupljine. Sudjeluje u razvoju cakline. U konkavitetu zubnog organa nalazi se ektomezenhim koji čini zubnu papilu, osnovu za razvoj pulpe i dentina. Caklinski organ i zubna papila okruženi su zgusnutim ektomezenhimom iz kojeg se razvija cement, parodont i alveolarna kost, a naziva se zubna vrećica. U razdoblju od 10. do 12. tjedna intrauterinog života s lingvalne strane zametaka mliječnih zubi razvijaju se zametci

trajnih zubi. Stadij zvona dobio je ime po tome što caklinski organ počinje nalikovati na zvono. Dolazi do produbljivanja konkaviteta i rasta caklinskog organa. U stadiju krune dolazi do formiranja cakline i dentina. Kada formiranje cakline i dentina dosegne područje cervikalne petlje, započinje formiranje korijena (15). Formiranje korijena završava 1,5 godinu nakon erupcije za mliječne zube, a 2 – 3 godine nakon erupcije za trajne zube (14).



Slika 2. Faze razvoja zuba

Radiološke metode, kojima se prate stadiji mineralizacije zametaka mliječnih zubi, korisne su u procjeni dobi fetusa. Prije početka mineralizacije, zubni se zametci vide kao radiolucetna područja. U 16. tjednu intrauterinog života započinje mineralizacija zametaka mliječnih sjekutića. U 26. tjednu intrauterinog života, uz napredak mineralizacije sjekutića, na radiogramu se mogu uočiti obrisi dviju kvržica prvog te jedne kvržice drugog mliječnog kutnjaka. Tijekom 30. tjedna dolazi do spajanja kvržica prvog mliječnog kutnjaka te se uočavaju obrisi pet kvržica drugog mliječnog kutnjaka u čeljustima fetusa. Nema znakova mineralizacije prvog trajnog kutnjaka. Korisna je podjela mineralizacije zametaka mliječnih zubi i prvog trajnog kutnjaka na 10 faza koju su predstavili Kraus i Jordan (11) (Slika 3).



Slika 3. Razvojni stadiji mliječnog donjeg prvog kutnjaka koje su opisali Kraus i Jordan

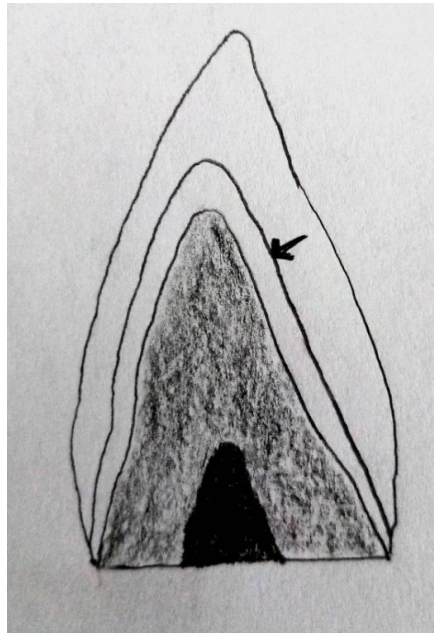
Nadalje, skeletni su parametri korisni u procjeni dobi fetusa. Moguće je pratiti rast dugih kostiju koji se odvija apozicijom i uzdužno. Od 12. do 42. tjedna fetalnog razdoblja duljina humerusa naraste s 8,8 mm na 64,9 mm, a duljina femura naraste s 8,5 mm na 74,4 mm. Osim u fetalnom razdoblju, ova metoda korisna je sve do desete godine života kada započinje spajanje dijafize i epifize (16). Uz pomoću duljine dugih kostiju tijekom fetalnog razdoblja može se izračunati duljina fetusa prema za to određenim formulama. Na temelju duljine fetusa dalje se procjenjuje njegova dob iskazana u lunarnim mjesecima. Fazekas i Kosa su 1978. godine predstavili standardne vrijednosti za hrvatsku populaciju. Prema tim vrijednostima za fetus dužine 9,5 cm procjenjuje se dob od 3 lunarna mjeseca, a za fetus dužine 51,5 cm procjenjuje se dob od 10 lunarnih mjeseci (3).

Nadalje, kvantitativne osobine primarnog centra za okoštavanje zdjelične kosti pokazale su se korisne u procjeni zrelosti fetusa. Te osobine ispitane su u istraživanju provedenom na 42 spontano pobačena ljudska fetusa u dobi od 18 do 30 tjedana. Rezultati istraživanja pokazali su da se oblik primarnog centra za okoštavanje fetusa ne mijenja s vremenom. Vertikalni i poprečni promjer primarnog centra okoštavanja ilijuma rastu prema logaritamskim funkcijama, za razliku od površine i volumena koji rastu prema linearnim funkcijama. Osim u utvrđivanju zrelosti fetusa, navedene funkcije pomažu i u prenatalnoj dijagnostici kongenitalnih poremećaja (17).

2.2. Novorođenačka dob

Novorođenče je dijete prva četiri tjedna nakon rođenja (13). U tom razdoblju pouzdana metoda za procjenu dobi je analiza stupnja mineralizacije zuba na rendgenskoj snimci i histološkim preparatima. Mineralizacija je proces tijekom kojeg se u zubna tkiva ugrađuju

kristali kalcijeva hidroksilapatita. Budući da se proces odvija isprekidano, na tvrdim tkivima zuba nastaju linije. Linije se u području cementa nazivaju Salterove pruge. U području dentina nastaju Von Ebnerove pruge, a u caklini Retziusove crte. Broj i karakteristike ovih linija mogu pomoći u procjeni dobi (3). Tijekom ili ubrzo nakon rođenja razvija se neonatalna linija. Nastaje kao posljedica naprezanja i stresa tijekom porođaja (16). Neonatalna linija odjeljuje caklinu nastalu prije rođenja od cakline nastale nakon rođenja (3). Naglašenija je od ostalih inkrementnih Retziusovih crta (1). Može se uočiti i na mliječnim i na trajnim zubima (3). Tri tjedna nakon rođenja na histološkom preparatu zuba svjetlosnim mikroskopom može se vidjeti inkrementna neonatalna crta kao tamna linija. Elektronskim mikroskopom neonatalna se crta može vidjeti već jedan do dva dana nakon rođenja. Ova je metoda važna kada je potrebno utvrditi je li dijete mrtvorodeno ili je umrlo nakon rođenja (1). Postojanje ove linije ukazuje na to da se dijete rodilo živo (16) (Slika 4).



Slika 4. Neonatalna linija

2.3. Dječja i adolescentna dob


Za procjenu dentalne dobi djeteta analizira se stupanj razvoja i erupcija zuba. Razvoj zuba započinje na vrhu kvržice te se nastavlja prema korijenu (16). Razvoj zubi najmanje je podložan utjecaju okoliša te je prema tome jedan od najpouzdanijih pokazatelja za procjenu dobi kod djece do oko 15. godine života (18). Neke bolesti minimalno mogu utjecati na razvoj zuba, ali veći utjecaj imaju na razvoj kostura (3). Erupcija ili nicanje zuba proces je kojim se zub iz alveole pomiče prema položaju funkcionalne okluzije u kojem ostvaruje kontakt s

nasuprotnim zubom. U postupku procjene dentalne dobi faza erupcije zuba uspoređuje se s obrascima koji prikazuju razvojni redoslijed erupcije (16). Glavni problem navedenog parametra je interpretacija nicanja zubi, koja se ponekad razlikuje među stručnjacima (10). Nadalje, nicanje je zubi pod izrazitim utjecajem okolišnih čimbenika kao što su prostor u zubnom luku i vađenje mliječnih prethodnika. Sukladno tome, navedeni parametar daje manje pouzdane rezultate od razvoja zuba (11).

Za procjenu dobi djeteta na osnovu ovih dentalnih obilježja korisni su rendgenski prikazi denticije. Tehnike za određivanje dentalne dobi koje se koriste rendgenskom snimkom dijele se na rendgenske i atlasne tehnike.

Rendgenskim se tehnikama analizira faza rasta i razvoja zuba te se uspoređuje sa standardnim vrijednostima specifičnim za određenu metodu. Najpoznatije rendgenske tehnike su metoda po Demirjšanu, Nolli, Moorreesu i Cameriereu (8).

Metoda po Demirjšanu razvijena je 1973. godine i jedna je od najčešće korištenih metoda za procjenu dentalne dobi (19). Pokazuje dobre rezultate u procjenjivanju kronološke dobi na temelju dentalnih obilježja (11). Svoje standarde temelji na uzorku francusko-kanadske djece te pokazuje netočnosti kada se primijeni na drugoj populaciji (10). Sustav bodovanja ove metode temelji se na stadijima razvoja zuba (20). Razvoj sedam zubi lijeve strane donje čeljusti podijeljen je u 8 faza (11). Prethodi im nulta faza u kojem zub nema znakova kalcifikacije (21). Faze su označene slovima od A do H. Faza A predstavlja početak kalcifikacije, a faza H potpuno zatvaranje apikalnog otvora (11) (Slika 5). Razvojnim fazama pridruženi su bodovno izraženi rezultati. Zbrajanjem rezultata svih sedam zuba moguće je odrediti dentalnu dob. Zbroj se uspoređuje s tablicom dentalne dobi koja je posebno izrađena za djevojčice, a posebno za dječake (22). Prednost ove metode je mogućnost upotrebe zuba s druge strane donje čeljusti ako nisu dostupni svi zubi lijeve strane. Nasuprot tome, nedostaci metode su neuključivanje razvoja trećeg kutnjaka kao i nemogućnost primjene na zubima gornje čeljusti (11).



Slika 5. Stadiji razvoja zuba prema Demirjianu za kutnjake (1) , pretkutnjake (2) , očnjake (3) i sjekutiće (4)

Primjena Demirjianove tehnike pokazala je odstupanja prilikom procjene dobi na ortopantomogramima koji pripadaju kaukazoidima belgijske populacije. Najveća odstupanja uočena su u dobnoj skupini od 9 do 10 godina za dječake i djevojčice te od 10 do 11 godina za djevojčice (20). Willemsova je metoda modifikacija Demirjianovog sustava bodovanja koji je prilagođen belgijskoj populaciji (19).

Carmen Nolla je 1960. godine razvoj trajnih zubi podijelila u 10 stadija. Prethodi im nulti stadij u kojem nema kripte. Prvi stadij označava pojava kripte, a deseti zatvoren apeks. Metoda po Nollu u izračun uključuje zube jednog kvadranta maksile i jednog kvadranta mandibule (21). Nadalje, u izračun je moguće uključiti i treći molar, ako ga osoba ima. S

obzirom na stadij razvoja, svakom zubu dodjeljuje se određeni broj. Zbroj 8 zubi gornje ili donje čeljusti odgovara određenoj dobi u Nollinoj tablici (11).

Moorrees, Fanning i Hunt podijelili su 1963. godine razvoj jednokorijenskih zubi u 13, a višekorijenskih u 14 stadija. Posljednji imaju dodatni stadij mineralizacije furkacija (21). Razvoj započinje formiranjem kvržice, nastavlja fuzijom istih, razvojem krune i korijena te završava potpunim zatvaranjem apeksa (11). Najmanje varijacije pokazao je razvoj krune zuba za razliku od zatvaranja apeksa korijena gdje su uočene najveće varijacije (3).

Metoda po Cameriereu razvijena je 2006. godine. Dentalna dob djece procjenjuje se mjerenjem udaljenosti između unutarnjih ploha otvorenog apeksa trajnih zubi (11). Oznakom N0 označavaju se zubi sa zatvorenim apeksom. Za jednokorijenske zube s otvorenim apeksom mjeri se udaljenost između unutrašnjih ploha apeksa. Za višekorijenske zube navedene udaljenosti zbroje se za svaki korijen (12). Navedene vrijednosti normaliziraju se dijeljenjem s duljinom zuba izmjenom na ortopantomogramu (23).

Atlasne tehnike slične su radiološkim. Rendgenski prikaz zubi uspoređuje se sa slikama u atlasima. Najpoznatiju atlasnu tehniku razvili su Schour i Massler (8). Na temelju proučavanja razvoja mliječnih i trajnih zubi razvoj istih podijelili su u 21 stadij (11). Nadalje, korisnim se pokazao i Londonski atlas koji prikazuje faze razvoja zubi prema Moorreesu. Omogućuje procjenu dobi od 2. do 23. godine života (24). Istraživanja pokazuju da je dob procijenjena Londonskim atlasom preciznija od one određene metodom po Schouru i Massleru (25).

Nadalje, razvoj je umnjaka koristan parameter za procjenu dobi adolescenata. U forenzičkim postupcima adolescencijom se smatra razdoblje između 12. i 20. godine života. Dijeli se na ranu i kasnu adolescenciju. Kasna adolescencija počinje oko 14. godine života kada završava proces razvoja za većinu zubi (26). Iznimka je umnjak koji se razvija i nakon tog razdoblja. Isti pokazuje velike varijacije u razvoju, a nerijetko je odsutan (10). Kruna umnjaka razvija se u razdoblju između 6. i 12. godine života (16). Između 7. i 9. godine započinje mineralizacija gornjih umnjaka. Između 8. i 10. godine isti proces započinje kod donjih umnjaka. Razvoj korijena umnjaka završava u razdoblju između 18. i 25. godine (10). Nadalje, tijekom adolescencije razlike među spolovima postaju sve naglašenije te ih je potrebno uzeti u obzir prilikom procjene dentalne dobi adolescenata (26). Razlike u veličini i obliku krune zuba između osoba muškog i ženskog spola poznate su pod nazivom spolni dimorfizam (1). Ova pojava primijećena je kao jedan od rezultata istraživanja koje je proveo Mincer. Izrađene su odvojene tablice za osobe muškog i ženskog spola. S obzirom na stupanj morfološkog razvoja gornjih i donjih umnjaka prema Demirjianovoj klasifikaciji, tablice prikazuju srednju

procijenjenu kronološku dob i vjerojatnost da je osoba napunila 18 godina (11). Metoda prema Minceru analizira samo razvoj trećeg kutnjaka za procjenu dobi. Kasper je 2009. godine modificirao ovu klasifikaciju kako bi uključio slikovni prikaz za svaki stadij razvoja umnjaka. Nakon 1993. godine provedeno je više istraživanja o procjeni dentalne dobi na osnovi stupnja razvoja umnjaka. Ta istraživanja uključuju specifičnosti razvoja umnjaka u različitim populacijama. Ne postoji standardizirani sustav stadija morfološkog razvoja koji vrijedi za sve populacije. Kada se odredi populacija, za daljnje određivanje stadija razvoja umnjaka koristi se sustav prikazan u studiji provedenoj na toj populaciji.

Ako drugi zubi, isključujući umnjak, prolaze procesom razvoja, oni imaju prednost u uključivanju u proces procjene dobi. U tom slučaju izbjegava se upotreba Mincer tehnike. U procjenu dobi ne uključuju se zubi koji imaju periapikalni proces, opsežne kavitete, velike ispune, neuobičajenu morfologiju te oni kojima njihov položaj ili okolne anatomske strukture onemogućuju adekvatan prikaz stupnja razvoja (26).

Uz dentalna obilježja, stupanj skeletne zrelosti pouzdan je pokazatelj dobi djece i adolescenata (13). Svaka osoba ima genetski određen potencijal za rast i razvoj skeleta. Maksimalni potencijal postiže se u najboljim okolišnim uvjetima (10). Za utvrđivanje skeletne kao i dentalne zrelosti najpreciznije su radiološke metode (27). U kliničkoj praksi poznata je metoda upotrebe Greulich-Pyleovog atlasa. Slike iz atlasa uspoređuju se s rendgenskim slikama zapešća lijeve ruke djeteta kako bi se utvrdio stupanj njegove koštane zrelosti (13). U svrhu procjene skeletne zrelosti analiza morfoloških obilježja vratnih kralježaka pouzdana je zamjena za prethodno navedenu metodu. Korisna je u procjeni skeletne zrelosti osobe koja raste (28). U procesu rasta donji rub vratnih kralježaka prelazi iz ravnog u konkavan oblik. Tijelo kralješka napredovanjem rasta mijenja oblik iz trapezoidnog preko horizontalno pravokutnog i kvadratnog do vertikalno pravokutnog oblika (27). Istraživanja pokazuju povezanost skeletne zrelosti, određene analizom vratnih kralježaka, i dentalne dobi, određene analizom razvoja očnjaka i drugih kutnjaka. Porastom dentalne dobi raste i skeletna zrelost kod oba spola. Iako istraživanja pokazuju povezanost dentalne dobi i skeletne zrelosti, rezultati zahtijevaju potvrdu na većem broju ispitanika (28). Nadalje, redosljed spajanja epifiza i dijafiza povezan je s kronološkom dobi te se za većinu kostiju dogodi u razdoblju između 10. i 25. godine. Procjena spajanja prati se na radiografskom prikazu na kojem se promatra stupanj spojenosti dijafize i epifize. Nakon što se epifize spoje s dijafizom vidi se jasno izražena crta između spojenih sastavnica. Starenjem i remodelacijom kosti crta nestaje (16).

2.4. Odrasla i starija dob

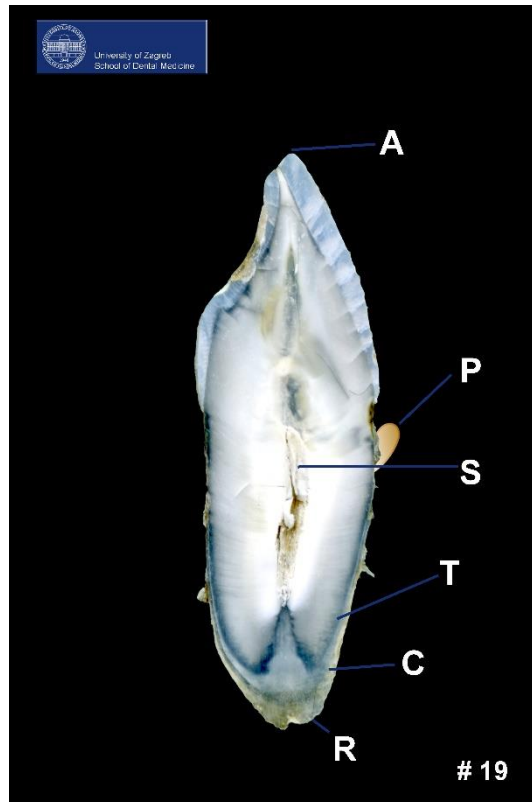
Postupci za određivanje dentalne dobi odraslih i starijih osoba dijele se na invazivne (morfološke) i neinvazivne (radiološke) postupke. Proučavaju se promjene na zubima nastale kao posljedica starenja (1). Procjena dentalne dobi odraslih manje je precizna te su prihvatljive veće pogreške u usporedbi s određivanjem dentalne dobi djece (10).

Najstariji invazivni postupak je Gustafsonova metoda (1). Razvijena je 1950. godine. Zahtijeva vađenje zuba s ciljem izrade izbrusaka na kojima se provodi analiza (1). Na izbrusku zuba analiziraju se sljedeći parametri: atricija, resorpcija alveolarne kosti, odlaganje sekundarnog dentina, apozicija acelularnog cementa, translucencija korijena i resorpcija korijena. S obzirom na stupanj izraženosti, navedeni parametri se boduju brojevima od 0 do 3. Zbroj bodova svakog parametra predstavlja rezultat prve formulu Gustafsonove metode. Isti se uvrštava u drugu formulu ($y = 11.43 + 4.56x$) pod oznakom x . Oznaka y odnosi se na dob dok 4.56 označuje koeficijent regresije. Točnost rezultata Gustafsonove metode iznosi ± 9 godina u 99 % slučajeva. U 2/3 slučajeva točnost iznosi $\pm 3,6$ godina (1). Nedostatak je metode nemogućnost primjene za procjenu dentalne dobi živih osoba (12). Nadalje, procjena promjena je subjektivna (29). Tijekom godina razvijene su brojne modifikacije Gustafsonove metode s ciljem povećanja točnosti procijenjene dobi (29).

Dalitzova metoda razvijena je 1962. godine. Uveden je sustav bodovanja od 0 do 4 s ciljem povećanja točnosti rezultata u usporedbi s Gustafsonovom metodom. Parametri starenja koji se uzimaju u obzir su: atricija, parodontitis, odlaganje sekundarnog dentina i transparentija korijena. Isti se proučavaju na 12 prednjih zuba gornje i donje čeljusti te se uvrštavaju u sljedeću formulu za procjenu dobi: $E = 8.691 + 5.146A + 5.338P + 1.866S + 8.411T$ (21). Mogućnost pogreške za dob procijenjenu ovom metodom iznosi ± 6 godina. Nedostatak je metode neuključivanje pretkutnjaka i kutnjaka u procjenu dobi (29).

Johansonova metoda razvijena je 1971. godine (1). Promatraju se promjene na zubima navedene u Gustafsonovoj metodi (12) (Slika 6). Promatrani parametri boduju se prema 7 stupnjeva: 0, 0.5, 1, 1.5, 2, 2.5 i 3 (1). Bodovi se uvrštavaju u sljedeću formulu za procjenu dobi:

$$\text{dob} = 11.02 + (5.14 \times A) + (2.3 \times S) + (4.14 \times P) + (3.71 \times C) + (5.57 \times R) + (8.98 \times T) \quad (29).$$



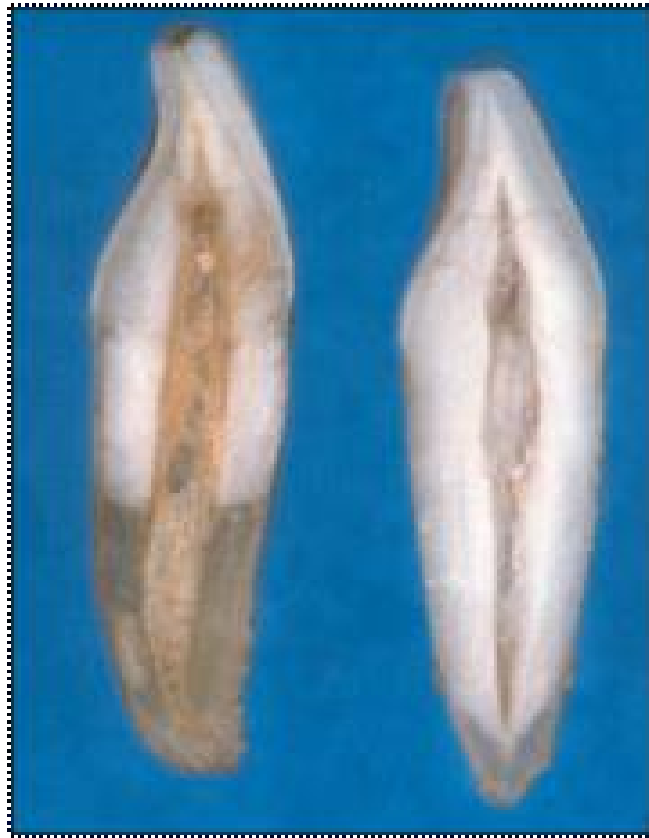Slika 6. Izbrusak zuba s prikazom parametara Gustafsonove i Johansonove metode

Arhiva Zavoda za dentalnu antropologiju Stomatološkog fakulteta Sveučilišta u Zagrebu

Maplesova metoda razvijena je 1978. godine. Za procjenu dentalne dobi odraslih promatra se odlaganje sekundarnog dentina i prozirnost korijena (12). Budući da se u obzir uzimaju samo dva prethodno navedena parametra, ovom je metodom moguće procijeniti dob na temelju dentalnih obilježja zuba sa slomljenom krunom i oštećenim cementom (29).

Solheimova metoda razvijena je 1993. godine. Za procjenu dobi, uz određene Gustafsonove parametre, promatraju se hrapavost površine zuba, boja zuba i spol osobe (12). S obzirom na to da je boja zuba pod utjecajem okoliša, manje je korisna za procjenu dobi na temelju ostataka mrtve osobe (29).

Bang i Ramm smatrali su da je najvažniji parametar za procjenu dobi translucencija dentina na zubima osoba odrasle i starije životne dobi. U tridesetim godinama moguće je uočiti translucenciju korijenskog dentina. Ista započinje na vrhu korijena odakle se širi prema kruni (29) (Slika 7).

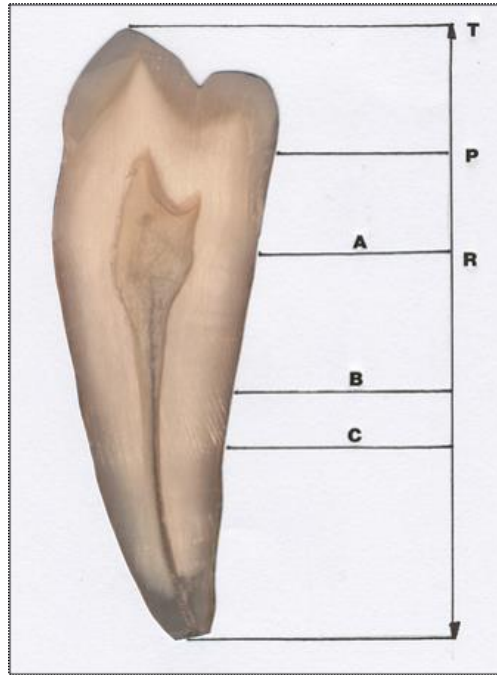


Slika 7. Prikaz translucencije korijena starije osobe (lijevo) i mlađe osobe (desno)
Arhiva Zavoda za dentalnu antropologiju Stomatološkog fakulteta Sveučilišta u Zagrebu

Neinvazivni postupci određivanja dentalne dobi odraslih provode se analizom rendgenskih slika (1). Na rendgenogramu se proučava volumen pulpne komorice i razvoj trećeg kutnjaka (12).

Kvaal i suradnici su 1995. godine razvili metodu procjene dentalne dobi mjerenjem veličine pulpe. Starenjem dolazi do odlaganja sekundarnog dentina i posljedično smanjenja pulpe (30). Mjerenja se provode na šest zuba gornje i donje čeljusti, uključujući središnji sjekutić, lateralni sjekutić i drugi pretkutnjak gornje čeljusti te očnjak, lateralni sjekutić i prvi pretkutnjak donje čeljusti. Mjerenjem pulpe navedenih zubi razvili su formulu za određivanje dentalne dobi (29).

Ikeada i suradnici 1985. godine predstavljaju metodu računanja indeksa koronarnog dijela zuba (TCI) za određivanje dentalne dobi odraslih osoba. TCI se računa tako što se duljina visine koronarne pulpe (CPCH) pomnožena brojem 100 dijeli s duljinom krune (CL) prema formuli: $TCI = \frac{CPCH \times 100}{CL}$ (29) (Slika 8).



Slika 8. Nativni preparat zuba na kojem se mogu pratiti morfološke i morfometrijske dimenzije zuba

Arhiva Zavoda za dentalnu antropologiju Stomatološkog fakulteta Sveučilišta u Zagrebu

Korisna metoda za procjenu dobi je i proučavanje odlaganja cementa. Prvi sloj cementa odloži se prije erupcije zuba, a ostali tijekom i nakon nicanja. Svaki sloj cementa predstavlja jednu godinu života. Za prikaz ovih slojeva koristi se svjetlosni mikroskop s povećanjem od 200 puta. Radi preciznijeg rezultata prikazi se mogu i digitalno poboljšati. Kod određivanja dobi ovom metodom u obzir se uzima i vrijeme erupcije zuba. Dob se određuje s mogućom pogreškom $\pm 2,5$ godine (10).

Razvoj trećeg kutnjaka koristi se u procjeni dobi odraslih. Ova metoda nije izrazito pouzdana zbog velikih varijacija u razvoju ovog zuba. Nasuprot tome, ima veliku ulogu utvrđivanju punoljetnosti pojedinca, što ima pravnu važnost (11). Harris i Nortje razvili su metodu prema kojoj se razvoj korijena umnjaka dijeli na pet stadija. Svakom stadiju pridružena je odgovarajuća srednja dob (12).

Morfološke i degenerativne promjene faktori su koji se koriste kao skeletni pokazatelji starenja odraslih. Morfološke promjene najčešće se promatraju na pubičnoj simfizi, sternalnim krajevima rebara, aurikularnim površinama bočne kosti, sternalnom kraju klavikule i acetabulumu. Uvijek se preporučuje koristiti maksimalan broj dostupnih skeletnih ostataka (10). Osteolog Todd je 1920. godine prvi predstavio standarde za procjenu dobi na temelju morfoloških promjena na pubičnoj simfizi. Ovu su metodu dalje razvijali brojni

autori. Reviziju standarda 1990. godine iznijeli su Brooks i Suchey. Morfološke promjene na pubičnoj simfizi podijelili su u šest faza te su svakoj pridružili mogući raspon godina za muški i za ženski spol. Prvu fazu karakterizira valovita površina te spojen gornji i donji dio pubične simfize. Ove karakteristike upućuju na mogući raspon godina za žene od 15. do 24. godine te od 15. do 23. godine za muškarce. U zadnjoj fazi simfiza je izrazito udubljena s uzdignutim rubovima. Simfiza je porozna i nepravilnog izgleda. Ove karakteristike odgovaraju rasponu godina od 42. do 87. za žene te od 34. do 86. za muškarce (3). Odabir dijela skeleta koji se koristi za procjenu dobi te odabir metode za procjenu ovisi o stanju posmrtnih ostataka i prisutnih dijelova kostura.

Skeletni ostatci odraslih svrstavaju se u tri dobne podskupine: mladi odrasli (do 40 godina), stariji (između 40 i 65 godina) i stariji od 65 godina. S obzirom na pripadnost određenoj skupini, određuje se koji koštani ostatci su najpouzdaniji za procjenu dobi i prema tome se odlučuje za određenu metodu. Za mlade odrasle najpouzdanije su metoda po Sucheyu i Brooksu, koja proučava pubičnu simfizu, te metoda po Lovlejoyu i suradnicima, koja proučava morfološke promjene na aurikularnoj površini bočne kosti. Kod zrelih odraslih najpouzdanije je dob procijeniti metodom po Falysu i Prangleu koja proučava promjene sternalnog kraja klavikule. Za starije od 65 godina najpouzdanija je metoda po Iscanu i suradnicima koja promatra promjene na sternalnom kraju rebra. Pouzdani pokazatelj dobi ove skupine je i acetabulum (10). Osim morfoloških promjena na kostima, prilikom procjene dobi odraslih uzimaju se u obzir i sljedeće degenerativne promjene: artroza na zglobnim plohama, osteofiti na kralježnici, resorpcija trabekularne kosti i gubitak kortikalne kosti. Kod procjene degenerativnih promjena potrebno je uzeti u obzir i način života pojedinca kojem se određuje dob. U današnjem stanovništvu artroze na zglobovima uočavaju se nakon 45. godine života, za razliku od povijesnih ostataka gdje su ovakve promjene zbog težih životnih uvjeta uočene i u ranijoj životnoj dobi. Vertikalne koštane izbočine hipertrofične kosti na kralježnici (osteofiti) uočavaju se kod osoba starijih od 60 godina (3).

Rasa je naziv koji obuhvaća pripadnike ljudske vrste koji se od drugih ljudi razlikuju određenim obilježjima nastalim kao posljedica genetskih i okolišnih čimbenika. Iako svi ljudi imaju zajedničko podrijetlo, pripadnici iste rase dijele podrijetlo na višem stupnju (31).

Tijekom izrade profila nepoznate osobe utvrđivanje rasne pripadnosti igra bitnu ulogu pri izboru daljnjih metoda za identifikaciju.

Zemljopisno područje na kojem su pronađeni ljudski ostatci može upućivati na pripadnost pojedinca rasnoj skupini (32). Nadalje, obilježja humane denticije kao i kostiju lubanje i lica smatraju se sugestivnim za određenu rasu (33). Svaki zub ima kvantitativna i kvalitativna svojstva. Kvantitativna su svojstva visina krune, meziodistalna i bukolingvalna širina. Mjerenje tih svojstava naziva se odontometrija. Kvalitativna svojstva opisuju se sustavom bodovanja i trebaju biti objektivno opisana. Dahlberg navodi sljedeće dentalne karakteristike koje prema stupnju izraženosti upućuju na pripadnost određenoj rasi: veličina, broj i položaj kvržica, okluzalni žljebovi, korjenovi, broj i raspored zubi, odnos okluzije i kosti, obilježja pulpne komore i kanala, mikroskopske karakteristike površine zuba, odnosi dimenzija različitih zubi i individualna veličina zuba (31). Od skeletnih pokazatelja za procjenu rasne pripadnosti najpouzdaniji su lubanja i kosti lica. Ako nisu dostupni, za analizu se koristi bedrena kost koja je manje pouzdana (32).

Miješanjem rasnih osobina poremetila se ravnoteža između veličine zubi i veličine čeljusti (2). Nadalje, kao posljedica migracije stanovništva i miješanja rasa obilježja karakteristična za pojedinu rasu postaju sve manje izražena (1). Unatoč tome, neka dentalna obilježja se i dalje učestalije pojavljuju kod pripadnika određene rase (34).

U forenzičkoj antropologiji koristi se podjela na četiri osnovne rasne skupine: bijelu rasu (kaukazoide), crnu rasu (negroide), žutu rasu (mongoloide) i australske Aboridžine (australoidne) (31).

3.1. Kaukazoidi

Pripadnici kaukazoidne rase određenim se dentalnim i skeletnim obilježjima razlikuju od ostalih rasa.

Prednji zubi kaukazoida najčešće su oblika dlijeta i glatke lingvalne površine, dok rjeđe pokazuju izgled lopatastih sjekutića (31). Čest je nalaz hipodoncija gornjeg postraničnog sjekutića (3). Kada postoje, često su reduciranih dimenzija i klinastog oblika (31).

Dentalno obilježje karakteristično za bijelu rasu Carabellijeva je kvržica (31). Prvi ju je opisao von Carabelli 1842. godine kao dodatnu kvržicu na meziopalatinalnoj kvržici gornjeg prvog kutnjaka (34). Prema istraživanjima pojavljuje se kod 37 % kaukazoida.

Nadalje, kod kaukazoida je primijećena veća učestalost zakrivljenosti korijenova kutnjaka (31).

Zubni luk bijelaca najčešće ima oblik slova v, što ostavlja malo prostora za smještaj zubi. Posljedično, dentalni nalaz kaukazoida učestalo pokazuje zbijenost (34). Nepce je usko i izduženo (1).

Kosti lubanje i lica razlikuju se od ostalih rasa. Lubanja je najčešće zaobljenog oblika (1).

Korijen nosa uzak je te visoko smješten. Nosne kosti su ravne i pružaju se do nosnog otvora. Mjesto na kojem se spajaju s frontalnom kosti naziva se nasion. On je kod kaukazoida utisnut u frontalnu kost. Nosni otvor trokutastog je oblika. Rub između gornje čeljusti i donjeg dijela nosnog otvora je oštar. Uzlazni krak donje čeljusti karakteristično pokazuje blago izraženo stisnuće u području polovice svoje visine (3).

3.2. Negroidi

Statistički gledano trajni zubi osoba crne rase niču 1 – 2 godine ranije u odnosu na bijelu rasu. Čest je nalaz generalizirana makrodoncija koju karakterizira povećana meziodistalna širina kruna svih zubi (8).

Lingvalna površina sjekutića negroida glatke je površine (3). Carabellijeva kvržica i lopatasti sjekutići rjeđe se pronalaze.

Dentalno obilježje karakteristično za negroide nalazi se na gornjem očnjaku, a poznato je pod nazivom Bushmanov očnjak (34). Isti pokazuje izražen meziolingvalni greben povezan s tuberculumom dentale, dok je lingvalni sulkus položen distalno. Naročito se pojavljuje kod Afrikanaca, a rijetko kod pripadnika drugih populacija. S obzirom na izraženost, prethodno navedeno obilježje boduje se stupnjevima od 0 do 3. Stupnjem 0 označava se očnjak s jednako naglašenim meziolingvalnim i distolingvalnim grebenom, dok stupnjevi 1 – 3 upućuju na svojstvo Bushmanovog očnjaka (35) (Slika 9).



Slika 9. Stupnjevi izraženosti meziolingvalnog grebena očnjaka

Arhiva Zavoda za dentalnu antropologiju Stomatološkog fakulteta Sveučilišta u Zagrebu

Kod negroida je često prisutan umnjak. S obzirom na velike zubne lukove ove rase, ima dovoljno mjesta za nicanje te je rijetko impaktiran (34). Nadalje, učestalo se pronalazi prekobrojni zub (31).

Za crnu je rasu karakteristična tzv. maksilarna i mandibularna protruzija koja se očitava na laterolateralnom kraniogramu. Klinički se vidi da je donja trećina lica izbočena u odnosu na srednju i gornju trećinu (8). Zubni lukovi su kvadratnog oblik te ne pokazuju suženje u području očnjaka i pretkutnjaka. Nepce negroida pravokutnog je oblika (34).

Lubanja je izdužena (1). U trenutku rođenja prednja i stražnja fontanela u pravilu su veće kod novorođenčadi crne rase nego kod novorođenčadi bijele rase (36). Korijen je nosa širok i nisko smješten (3). Kao i kod kaukazoida, nasion je utisnut u frontalnu kost. Za razliku od kaukazoida, kut između dna nosnog otvora i maksile je tup. Uzlazni krak donje čeljusti je širok i lagano zakošen (3).

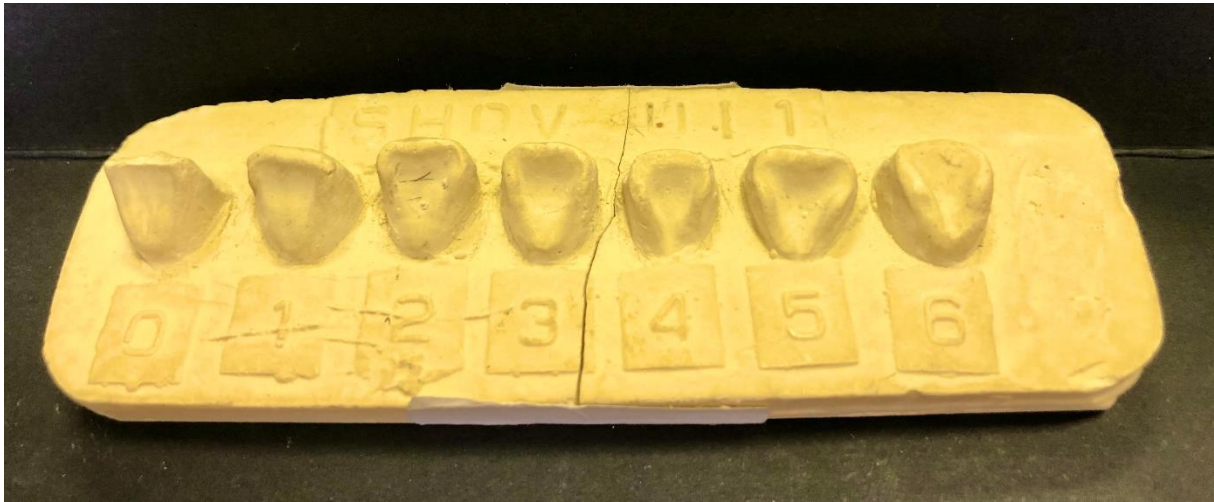U slučaju da je sačuvana oralna sluznica vide se znakovi melaninske pigmentacije, koja je naročito izražena na gingivi (1).

3.3. Mongoloidi

Karakterističan dentalni nalaz mongoloida uključuje velike sjekutiće i očnjake, male pretkutnjake i velike kutnjake (31). Trajni zubi mongoloida u prosjeku niču jednu godinu kasnije nego kod kaukazoida (8).

Lopatasti sjekutići najpoznatija su dentalna karakteristika mongoloida. Pronalaze se kod 90 % pripadnika ove rase. Naziv su dobili po tome što lingvalna površina sjekutića ima uzdignute

rubove i naglašeni cingulum koji omeđuju središnje udubljenje. Uzdignutost rubova smanjuje se prema incizalno dajući lingvalnoj površini sjekutića izgled koji nalikuje na lopatu (Slika 10).



Slika 10. Lopatasti sjekutići

Arhiva Zavoda za dentalnu antropologiju Stomatološkog fakulteta Sveučilišta u Zagrebu

Labijalno lopatasti sjekutići nastaju ako se uzdignutost rubova proširi s lingvalne na labijalnu površinu koja poprima konkavan izgled. Na cervikalnom dijelu lingvalne površine sjekutića moguće je pronaći i utor koji se produžuje na korijen (31). Nakon povijesne migracije Mongola i njihovog boravka u područjima sjeveroistočne Hrvatske, lopatasti sjekutići pojavljuju se i kod Hrvata (1).

Ljudi azijskog porijekla imaju velike gornje postranične sjekutiće u odnosu na veličinu središnjih sjekutića. Istraživanje provedeno na Japancima, pripadnicima muškog spola, pokazalo je da su središnji sjekutići veći od postraničnih za samo 19 %, dok su kod Amerikanaca bijele rase središnji sjekutići veći za 33 %. Nadalje, sjekutići mongoloida su iz postraničnog kuta zakrivljeniji u usporedbi sa sjekutićima kaukazoida.

Karakterističan nalaz uočava se i kod pretkutnjaka mongoloida, a poznat je pod nazivom orijentalni ili Leongov pretkutnjak. Radi se o *dens evaginatus* gdje se najčešće na bukalnoj kvržici nalazi dodatna kvrga u čijem smjeru postoji i proširenje pulpe (31). Čest nalaz je i hipodoncija donjih drugih pretkutnjaka (8).

Carabellijeva kvržica rijetko se nalazi. Ako postoji, uglavnom je smanjena. Za razliku od kaukazoida kod kojih drugi kutnjak ima četiri kvržice, istraživanja pokazuju da veliki broj pripadnika žute rase ima pet kvržica na drugom kutnjaku.

Iako su korjenovi zuba mongoloida kraći od korjenova kaukazoida i negroida, deblo korijena bolje je razvijeno. Posljedično je čest nalaz taurodontizma, koji se najizraženije pojavljuje na prvom kutnjaku u gornjoj čeljusti (31). Istraživanja pokazuju da prevalencija taurodontizma kod mlađih odraslih osoba kineske populacije iznosi 46,4 % (37).

Nadalje, prema istraživanju provedenom na Kinezima u Hong Kongu 79 % izvađenih prvih mandibularnih kutnjaka pokazalo je nalaz cakline izvan njezinih granica (31). Prvi i treći kutnjak mongoloida najčešće su veći od drugog (34). Isti mogu imati dodatni distolingvalni korijen (31).

Kod osoba žute rase učestala je pojava protostidila, prekobrojne kvržice koja se nalazi na bukalnoj plohi meziobukalne kvržice donjih kutnjaka. Može imati izgled jamice, brazde ili odvojene kvržice (31).

Sva prethodno navedena obilježja izraženija su u trajnoj, nego u mliječnoj denticiji (31).

Zubni luk je paraboličnog oblika (31). Nepce je zaobljeno i veliko (1).

Lubanja mongoloida četvrtastog je oblika (1). Korijen je nosa uzak i nisko smješten. Za razliku od bijele i crne rase nasion pripadnika žute rase plitko je utisnut u frontalnu kost. Kao i kod negroida, kut između donjeg ruba nosnog otvora i maksile je tup i slabo izražen. Uzlazni je krak donje čeljusti širok i nema znakove stisnuća na polovici svoje visine, za razliku od ramusa mandibule bijele rase (3).

3.4. Australoidi

U usporedbi sa svim drugim rasama australoidi pokazuju najveće kutnjake. Iako imaju veliki zubni luk s velikim kutnjacima i pretkutnjacima, prednji zubi su mali. Posljedično je čest nalaz središnja dijastema (31). Najčešće nema nalaza lopatastih sjekutića kao ni Carabellijeve kvržice (38). Budući da im u prehrani prevladava tvrda i kruta hrana, zubi s vremenom pokazuju izrazitu potrošenost incizalnih bridova i okluzalnih površina tj. atriciju (31).

4. ODREĐIVANJE SPOLA

Spolni kromosomi utječu na izgled kosti i tvrdih zubnih tkiva (2). Skelet pokazuje veće razlike vezane uz spol od denticije (10). Kosti zdjelice i lubanje najpouzdaniji su parametri za procjenu spola pojedinca (32). U situacijama kada nisu dostupni, korisno je poznavati razlike obilježja zuba žena i muškaraca (39). S druge strane, određivanje spola temeljeno na skeletnim parametrima manje je pouzdano kod djece (40).

Određivanje spola djeteta na temelju dentalnih obilježja provodi se uspoređivanjem stupnja kalcifikacije zuba sa stupnjem razvoja postkranijalnog kostura. On se brže razvija kod djevojčica, nego kod dječaka. Brzina kalcifikacije zubi jednaka je za oba spola. Kada procjena dobi prema stupanju kalcifikacije zuba odgovara dobi procijenjenoj prema stupnju razvoja kostura, zaključuje se da je riječ o djetetu muškog spola. Nasuprot tome, ako se procijenjena dob u prethodno navedenim parametrima razlikuje, zaključuje se da je riječ o djevojčici (8).

Pri određivanju spola odraslih pojedinaca u obzir se uzima niz kvantitativnih i kvalitativnih obilježja zuba koji se razlikuju između muškaraca i žena (40). Razlike fenotipskih značajki između spolova poznate su pod nazivom spolni dimorfizam (41).

Od kvantitativnih obilježja veliki značaj za procjenu spola ima veličina zuba (42). Navedeno obilježje genetski je određeno. Y-kromosom potiče dentinogenezu, a X-kromosom potiče amelogenezu (8). Istraživanje provedeno mjerenjem cakline i dentina trajnih očnjaka i pretkutnjaka pokazalo je da navedeni zubi imaju veći udio cakline kod žena, dok je veći udio dentina primijećen kod muškaraca (43).

Metode odontometrije tj. mjerenja zubi značajne su u postupku procjene spola pojedinca (4).

Ovim metodama mjere se meziodistalne (MD) i bukolingvalne (BL) širine kruna zuba. Na osnovi navedenih linearnih mjerenja izvedene su formule za izračun indeksa važnih u procjeni spolnog dimorfizma. Najčešće se koriste indeks sjekutića (Ii) i indeks mandibularnog očnjaka (MCI). Indeks sjekutića računa se prema sljedećoj formuli:

$$Ii = \frac{\text{maksimalni MD promjer postraničnog sjekutića}}{\text{maksimalni MD promjer središnjeg sjekutića}} \times 100 .$$

Budući da je kod osoba ženskog spola veća razlika u veličini središnjeg i postraničnog sjekutića, navedeni indeks ima manje vrijednosti u usporedbi s indeksom izračunatim za osobe muškog spola (42).

U pravilu muškarci imaju veće zube od žena. Posebno su istaknuti gornji očnjaci, a značajnije razlike pokazuju i drugi kutnjaci (1). U gornjoj čeljusti očnjaci su najpouzdaniji zubi u procjeni spolnog dimorfizma. Nasuprot tome, prvi pretkutnjak pokazuje izrazite varijacije zbog čega se ne uključuje u postupak procjene spola (39). Od svih zubi mandibularni očnjak najpouzdaniji je za utvrđivanje spolnog dimorfizma. Koristan je parameter, prethodno

naveden, MCI. Izračunavanje ovog indeksa zahtijeva mjerenje meziodistalne širine očnjaka i interkanine udaljenosti (41). Donji očnjaci širi su kod muškaraca, nego kod žena. Literatura navodi da je prosječna meziodistalna širina donjih očnjaka u muškaraca 6,9 mm, a kod žena 6,5 mm. Lijevi donji očajnik pokazuje veće razlike vezane za spol od desnog donjeg očnjaka. Meziodistalna širina donjeg lijevog očnjaka jedan je od najpouzdanijih dentalnih parametara za procjenu spola. Nadalje, donji očnjaci najčešće ostaju zadnji u usnoj šupljini zbog čega također imaju veliku ulogu u postupku identifikacije (41). Točnost procjene spola upotrebom MCI iznosi 84,3 % za muškarce, a 87,5 % za žene (42).

Najvažnije morfološko obilježje zuba u postupku procjene spola je prekobrojni distalni greben očnjaka. Kod osoba muškog spola navedeno je obilježje izraženije i češće se pojavljuje, nego kod osoba ženskog spola. Nalazi se između medijalnog oralnog grebena i distolingvalnog marginalnog grebena očnjaka. Može se pojaviti na svim očnjacima i u različitom stupnju izraženosti (42). Morfološka obilježja zuba, koja se razlikuju između žena i muškaraca, nisu konstantna i specifična su za populaciju (8). Prema tome, izražavanje ovih obilježja razlikuje se ovisno o populaciji i zemljopisnom području (39). Nadalje, ocjenjivanje postojanja ovih obilježja uključuje veći stupanj subjektivnosti od ocjenjivanja kvantitativnih obilježja (42).

Razlike su uočene i u obliku zubnih lukova žena i muškaraca. Muškarci najčešće imaju četvrtasti oblik zubnog luka, a kod žena je luk zaobljeniji (1). Mandibula muškaraca veća je nego kod žena, a uzlazni krak pokazuje veću širinu. Kut, koji tijelo donje čeljusti zatvara s uzlaznim krakom, kod osoba ženskog spola je tup, za razliku od muškog spola gdje taj kut najčešće iznosi 90 stupnjeva (3).

Osamdesetih godina prošlog stoljeća otkriven je postupak izolacije deoksiribonukleinske kiseline (DNK) iz zuba s ciljem utvrđivanja spola nepoznate osobe. Izolirati se može molekula genomske DNK (gDNK) i mitohondrijska DNK (mtDNK) (2). DNK je molekula naročito osjetljiva na djelovanje vlage (3). Molekula koja je u zubi stabilnija je od molekule u kosti zbog razlike u njihovoj građi. Kost je poroznija od zuba koji svojom strukturom (caklinom, dentinom i cementom) pruža molekulama DNK zaštitu u unutrašnjosti zuba, naročito unutar dentinskih tubulusa koji su sklerozirali (1). Prednost izolacije DNK iz zuba je veliki broj stanica u području pulpe zuba iz kojih se može izolirati mtDNK i gDNK (3). Za određivanje spola dovoljna je i mala količina DNK. Promatra se razlika u sekvenciji i veličini AMEL-gena odgovornog za sintezu proteina cakline, amelogenina. AMEL-gen ima lokus na X i na Y spolnom kromosomu. Muškarci imaju dva različita, a žene dva jednaka alela. Mane

korištenja metode izolacije DNK u postupku identifikacije su cijena i dužina trajanja postupka (1). Unatoč manama, pokazalo se da daje obećavajuće rezultate za primjenu u forenzici (40). Od skeletnih komponenti za procjenu spola koriste se kosti zdjeličnog obruča, lubanja, kosti lica i duge kosti.

Zdjelična kost muškaraca uža je nego kod žena, ali često je masivnija i teža. *Incisura ischiadica major* najbitnija je skeletna komponentna za određivanje spola kod odraslih osoba. Već tijekom fetalnog razdoblja pokazuje veću brzinu povećanja kod žena. Ovaj urez je u odraslih muškaraca uži i zatvara kut od 30 stupnjeva, a kod žena zatvara kut od 60 stupnjeva (3).

Lubanja i ostale kosti u području glave u pravilu su veće kod muškaraca. Prednja baza lubanje, stražnja baza lubanje, kao i kut baze lubanje imaju veće vrijednosti kod muškaraca (1).

Kosti lica razlikuju se kod muškog i ženskog spola. Muškarci češće imaju izraženije nosne kosti i ispupčenije supraorbitalne lukove (3).

Duge kosti muškaraca su u pravilu masivnije i imaju jače izražena hvatišta mišića od kosti žena. Primjena ove metode zahtjeva uključivanje varijabilnosti karakterističnih za pojedinu populaciju. U različitim populacijama postoje različite jednadžbe za razlikovanje dugih kosti žene od onih koji pripadaju muškarcu. Proces spajanja epifiza s dijafizama u prosjeku započinje dvije godine ranije u žena nego kod muškaraca (3).

Dentalni forenzičar, koji sudjeluje u izradi dentalnog profila nepoznate osobe, oslanja se na standardne vrijednosti i obilježja opisana za određenu dob, rasu i spol. U obzir uzima i mogućnost varijacija i odstupanja od standardnih vrijednosti. Starenjem uvjetovane promjene dentalnih obilježja ovise o podrijetlu i spolu pojedinca kojem se utvrđuje dentalna dob. Metode za procjenu dobi razvijaju se na uzorcima malog broj pripadnika određene populacije te ne daju uvijek precizne rezultate kada se primijene na pripadnike drugih populacija. Mnogi trenutno korišteni standardi temelje se na prijašnjim generacijama i ne prikazuju sliku sadašnjeg stanovništva koje se nalazi na istom području (10). Ljudi jednake kronološke dobi učestalo pokazuju varijacije u nicanju i razvoju zubi (11).

Brojna istraživanja provedena su s ciljem utvrđivanja prosječnog vremena nicanja zubi u određenim populacijama. Jedno takvo istraživanje provedeno je na djeci turskog podrijetla u dobi od 5 do 15 godina. Rezultati istraživanja pokazali su da trajni sjekutići i prvi kutnjaci niču nekoliko mjeseci kasnije, a ostali zubi nekoliko mjeseci ranije u usporedbi s istraživanjima provedenim na drugim populacijama (44). U različitim populacijama postoje razlike u razvoju zuba. Istraživanje provedeno na rendgenskim snimkama djece u istočnoj Turskoj pokazalo je da se razvoj trećeg kutnjaka u ovoj skupini događa kasnije u usporedbi s drugim populacijama (45).

Iako su radiološke metode najjednostavnije za procjenu dentalne dobi, razlikuju se prema stupnju pouzdanosti. Jedna od najpoznatijih je Demirjianova metoda. Ona pokazuje odstupanja kada se primjenjuje u različitim populacijama. S obzirom na prethodno navedeno, provedena su istraživanja u kojima su uspoređivane radiografske metode s ciljem utvrđivanja najpouzdanije od njih.

Istraživanje provedeno na uzorku radiograma djece britanskog i bangladeškog podrijetla pokazalo je da najpreciznije rezultate daje Willemsova metoda. Demirjianova metoda pokazala je tendenciju precjenjivanja dobi pojedinca. Nasuprot tome, dob pojedinca procijenjena metodama po Nolli i Haavikku bila je manja od stvarne dobi (46).

Slične je rezultate pokazalo istraživanje provedeno proučavanjem radiograma djece indijskog podrijetla dobi između 5 i 15 godina. Willemsova metoda pokazala se najpouzdanijom za procjenu dobi i u ovom uzorku. Nakon nje najveću točnost pokazala je Demirjianova metoda. Slijede ju metoda po Nolli i Haavikku, koje se rjeđe koriste (47). Nadalje, Willemsova metoda pokazala je najpreciznije rezultate i u istraživanju provedenom na uzorku rendgenskih snimaka djece malezijskog podrijetla u dobi od 5 do 15 godina (18).

Na rasne karakteristike osim genetike utječu i okolišni čimbenici. Istraživanje pokazuje da je udio utjecaja genetskih čimbenika na veličinu zuba australoida 60 %, dok okolišni čimbenici utječu 40 % (31).

Kao posljedica migracije stanovništva i miješanja populacija dentalna obilježja karakteristična za rasu sve su slabije izražena. Prema tome, forenzički stomatolog treba biti oprezan kada procjenjuje rasu na temelju dentalnih obilježja (34).

Budući da se ideal lijepoga razlikuje među populacijama, u dentalnom se nalazu pojedinca mogu pronaći i kulturološki uvjetovane razlike. Rituali vađenja te promjena boje i oblika zuba karakteristični su za određene etničke skupine. Njihovo poznavanje može pomoći u utvrđivanju populacijske pripadnosti (37).

Mišljenja se razilaze kada je u pitanju odabir najpouzdanijeg odontometrijskog parametra za procjenu spolnog dimorfizma. Iscan i suradnici proveli su istraživanje na zubima djece turskog porijekla kojima je BL širina zuba mjerena za procjenu spola. Točnost procjene spola iznosila je 77 %. Prema drugim mišljenjima MD širina krune zuba pouzdaniji je parameter.

Zaključno, točnost procjene spolnog dimorfizma povećava se kada se koriste oba parametra (43).

Dob, rasa i spol, kao osnovne odrednice profila svakog čovjeka, mogu se ustanoviti analizom humane denticije. Zubi su korisni u ovom postupku upravo zbog otpornosti na djelovanje visokih temperatura i drugih štetnih čimbenika prisutnih u masovnim katastrofama. Iako se dentalni profil učestalo određuje na temelju ostataka umrlih osoba, potreba za njegovom izradom u porastu je i kod živih. Posljedica je to migracijske krize i povećanog broja kriminalnih procesa. Prema tome uz medicinsku ulogu dentalnog profila, pravna komponenta sve više dolazi do izražaja. Forenzička odontologija zajedno s drugim znanostima, koje sudjeluju u određivanju dentalne dobi, rase i spola, razvija nove metode s ciljem postizanja veće preciznosti i točnosti rezultata.

Nekritična i neoprezna upotreba forenzičkih tehnika može dovesti do pogrešaka u izradi dentalnog profila. Važno je da dentalni forenzičar prepozna indikacije za primjenu određene metode kao i moguća ograničenja.

Najtočniji rezultati uvijek su posljedica multidisciplinarnog pristupa i suradnje stručnjaka iz različitih medicinskih i nemedicinskih disciplina.

7. LITERATURA

1. Brkić H, Suradnici. Forenzička stomatologija. Zagreb: Školska knjiga; 2000.
2. Brkić H. Vještačenje identiteta postupcima na zubima. In: Jerolimov V, Brkić H, Suradnici, editors. Vještačenje u stomatologiji. Zagreb: Stomatološki fakultet Sveučilišta u Zagrebu i Akademija medicinskih znanosti Hrvatske; 2005. p. 67–74.
3. Zečević D, Suradnici. Sudska medicina i deontologija. 5th ed. Zagreb: Medicinska naklada; 2018.
4. Krishan K, Kanchan T, Garg A. Dental evidence in forensic identification – an overview, methodology and present status. *Open Dent J.* 2015;9:250–6.
5. Jani G, Johnson A. Tooth reconstruction in forensic situations through dental materials: an anatomical art. *J Forensic Dent Sci.* 2018;10(3):137–42.
6. Vojvodić D. Elastični materijali za otiske. In: Jerolimov V, Suradnici, editors. Osnove stomatoloških materijala. Zagreb: Stomatološki fakultet Sveučilišta u Zagrebu; 2005. p. 161–78.
7. Johnson A, Jani G, Pandey A, Patel N. Digital tooth reconstruction: an innovative approach in forensic odontology. *J Forensic Odontostomatol.* 2019;3(37):12–20.
8. Brkić H, Vodanović M. Primjena rendgena u forenzičkoj stomatologiji. In: Krolo I, Zadavec D, Suradnici, editors. Dentalna radiologija. Zagreb: Medicinska naklada; 2016. p. 292–303.
9. Vodanović M, Brkić H. Dental profiling in forensic sciences. *Rad Hrvat Akad Znan i Umjet Med Znan.* 2012;38(514=38):153–62.
10. Adserias-Garriga J, editor. Age estimation: a multidisciplinary approach. London, San Diego, Cambridge: Academic Press; 2019.
11. Panchbhai AS. Dental radiographic indicators, a key to age estimation. *Dentomaxillofacial Radiol.* 2011;40(4):199–212.
12. Priyadarshini C, Puranik MP, Uma SR. Dental age estimation methods: a review. *Int J Adv Heal Sci.* 2015;1(12):19–25.

13. Dumić M, Mardešić D. Rast i razvoj. In: Mardešić D, suranici, editors. Pedijatrija. 8th ed. Zagreb: Školska knjiga; 2016. p. 25–44.
14. Arslanagić Muratbegović A, Marković N, Nakaš E. Rast i razvitak. In: Jurić H, editor. Dječja dentalna medicina. Zagreb: Naklada slap; 2015. p. 7–20.
15. Soldo M, Meštrović S, Njemirovskij V. Razvoj zuba i potpornih struktura. Sonda List studenata Stomatol Fak Sveučilišta u Zagreb. 2010;11(20):40–3.
16. Christensen A, Passalacqua N, Bartelink E. Forensic anthropology: current methods and practice. Academic Press; 2014.
17. Baumgart M, Wiśniewski M, Grzonkowska M, Badura M, Biernacki M, Siedlecki Z, et al. Quantitative anatomy of the ilium's primary ossification center in the human fetus. Surg Radiol Anat [Internet]. 2018;40(9):1047–54. Available from: <http://dx.doi.org/10.1007/s00276-018-2018-0>
18. Hackman L, Black SM. Age estimation in the living. In: Byard R, Payne-James J, editors. Encyclopedia of forensic and legal medicine. 2nd ed. Academic Press; 2016. p. 34–40.
19. Nik-Hussein N, Kee K, Gan P. Validity of Demirjian and Willems methods for dental age estimation for Malaysian children aged 5-15 years old. Forensic Sci Int. 2011;204(1–3):1–6.
20. Willems G, Van Olmen A, Spiessens B CC. Dental age estimation in Belgian children: Demirjian's technique revisited. J Forensic Sci. 2001;46(4):893–5.
21. Špalj S, Varga S, Radica N. Ortodontski priručnik. Medicinski faultet Sveučilišta u Rijeci; 2012. 145–8 p.
22. Galic I, Nakas E, PROHIĆ S, SELIMOVIĆ E, Obradović B, PETROVEČKI M. Dental Age Estimation Among Children Aged 5–14 Years Using the Demirjian Method in Bosnia-Herzegovina. Acta Stomatol Croat. 2010 Mar 1;44:17–25.
23. Cameriere R, De Angelis D, Ferrante L, Scarpino F, Cingolani M. Age estimation in children by measurement of open apices in teeth: a european formula. Int J Legal Med.

- 2007;121:449–53.
24. AlQahtani S, Hector M, Liversidge H. Brief communication: the London atlas of human tooth development and eruption. *Am J Phys Anthr.* 2010;142(3):481–90.
 25. Alqahtani SJ, Hector MP, Liversidge HM. Accuracy of dental age estimation charts: Schour and Massler, Ubelaker and the London Atlas. *Am J Phys Anthropol.* 2014;154(1):70–8.
 26. Lewis JM, Kasper KA. Assessment of dental age. In: *Forensic odontology: principles and practice.* Academic Press; 2018. p. 145–71.
 27. Durka-Zajac M, Mituś-Kenig M, Derwich M, Marcinkowska-Mituś A, Łoboda M. Radiological indicators of bone age assessment in cephalometric images. Review. *Polish J Radiol.* 2016;81:347–53.
 28. Felemban NH. Korelacija između stadija zrelosti cervikalne kralježnice i dentalne dobi u saudijskom uzorku. *Acta Stomatol Croat.* 2017;51(4):283–9.
 29. Verma M, Verma N, Sharma R, Sharma A. Dental age estimation methods in adult dentitions: an overview. *J Forensic Dent Sci.* 2019;11(2):57–63.
 30. Kvaal S, Kolltveit K, Thomsen I, Solheim T. Age estimation of adults from dental radiographs. *Forensic Sci Int.* 1995;74(3):175–85.
 31. Yaacob H, Nambiar P, Naidu MD. Racial characteristics of human teeth with special emphasis on the Mongoloid dentition. *Malays J Pathol.* 1996;18(1):1–7.
 32. Petaros A, Čengija M, Bosnar A. Primjena i uloga osteologije u praksi: forenzična antropologija. *Medicina (B Aires).* 2010;46(1):19–28.
 33. Edgar H. Prediction of race using characteristics of dental morphology. *J Forensic Sci.* 2005;50(2):269–73.
 34. Kalistu S, Doggalli N, Patil K, Rudraswamy S. Race determination based on nonmetric teeth morphological traits. *Int J Forensic Odontol.* 2019;10(4):233–8.

35. Irish JD, Morris DH. Technical note: canine mesial ridge (Bushman canine) dental trait definition. *Am J Phys Anthropol.* 1996;99(2):357–9.
36. Kiesler J, Ricer R. The abnormal fontanel. *Am Fam Physician.* 2003;67(12):2547–2552.
37. Manjunatha BS, Kovvuru SK. Taurodontism - a review on its etiology, prevalence and clinical considerations. *J Clin Exp Dent.* 2010;2(4):2–5.
38. Sankeertimala. Racial, occupational, and cultural variations in human teeth: teeth as evidence in forensic identification. *Int J Forensic Odontol.* 2019;4(1):7–10.
39. Banerjee A, Kamath V, Satelur K, Rajkumar K, Sundaram L. Sexual dimorphism in tooth morphometrics: an evaluation of the parameters. *J Forensic Dent Sci.* 2016;8(1):22–7.
40. Teschler-Nicola M, Prossinger H. Sex determination using tooth dimensions. In: Alt KW, Rösing FW, Teschler-Nicola M, editors. *Dental anthropology: fundamentals, limits and prospects.* Wien. New York: Springer; 1998. p. 479–500.
41. Gandhi N, Jain S, Kahlon H, Singh A, Gambhir R, Gaur A. Significance of mandibular canine index in sexual dimorphism and aid in personal identification in forensic odontology. *J Forensic Dent Sci.* 2017;9(2):56–60.
42. Joseph AP, Harish RK, Mohammed PK, Vinod KRB. How reliable is sex differentiation from teeth measurements. *Oral Maxillofac Pathol J.* 2013;4(1):289–92.
43. Saunders S, Chan A, Kahlon B, Kluge H, FitzGerald C. Sexual dimorphism of the dental tissues in human permanent mandibular canines and third premolars. *Am J Phys Anthr.* 2007;133(1):735–40.
44. Bayrak S, Sen Tunc E, Tuloglu N, A A. Timing of permanent teeth eruption in Turkish children. *J Clin Pediatr Dent.* 2012;37(2):207–11.
45. Cantekin K, Yilmaz Y, Demirci T, Celikoglu M. Morphologic analysis of third-molar mineralization for eastern Turkish children and youth. *J Forensic Sci.* 2012;57(2):531–4.

46. Maber M, Liversidge H, Hector M. Accuracy of age estimation of radiographic methods using developing teeth. *Forensic Sci Int.* 2006;159:68–83.
47. Hegde S, Patodia A, Dixit U. A comparison of the validity of the Demirjian, Willems, Nolla and Häavikko methods in determination of chronological age of 5-15 year-old Indian children. *J Forensic Leg Med.* 50:49–57.

Katarina Katavić rođena je 1. studenoga 1995. godine u Splitu. Odrasla je u Imotskom gdje je pohađala OŠ Stjepana Radića i Gimnaziju dr. Mate Ujevića. Godine 2014. upisuje Stomatološki fakultet Sveučilišta u Zagrebu.

Tijekom studiranja završila je C1 stupanj engleskog jezika i A1 stupanj njemačkog jezika. Pohađala je radionicu *iTOP*. Radila je kao dentalna asistentica u stomatološkoj ordinaciji.