

# Individualizirani koštani blokovi za augmentaciju alveolarnih grebena

---

**Babić, Elvira**

**Master's thesis / Diplomski rad**

**2020**

*Degree Grantor / Ustanova koja je dodijelila akademski / stručni stupanj:* **University of Zagreb, School of Dental Medicine / Sveučilište u Zagrebu, Stomatološki fakultet**

*Permanent link / Trajna poveznica:* <https://um.nsk.hr/um:nbn:hr:127:063184>

*Rights / Prava:* [Attribution-NonCommercial 4.0 International/Imenovanje-Nekomercijalno 4.0 međunarodna](#)

*Download date / Datum preuzimanja:* **2024-07-04**



*Repository / Repozitorij:*

[University of Zagreb School of Dental Medicine Repository](#)





Sveučilište u Zagrebu

Stomatološki fakultet

Elvira Babić

# **INDIVIDUALIZIRANI KOŠTANI BLOKOVI ZA AUGMENTACIJU ALVEOLARNIH GREBENA**

DIPLOMSKI RAD

Zagreb, 2020.

Rad je ostvaren na Zavodu za oralnu kirurgiju Stomatološkog fakulteta Sveučilišta u Zagrebu.

Mentor rada: dr. sc. Ivan Zajc, doc. Zavod za oralnu kirurgiju Stomatološkog fakulteta u Zagrebu.

Lektor hrvatskog jezika: mag. educ philol. angl. et mag. educ. philol. croat. Barbara Kružić

Lektor engleskog jezika: mag. educ philol. angl. et mag. educ. philol. croat. Barbara Kružić

Sastav povjerenstva za obranu diplomskog rada:

1. \_\_\_\_\_

2. \_\_\_\_\_

3. \_\_\_\_\_

Datum obrane rada: \_\_\_\_\_

Rad sadrži: 36 stranica

0 tablica

4 slike

1 CD

Osim ako nije drukčije navedeno, sve ilustracije (tablice, slike i dr.) u radu izvorni su doprinos autora diplomskog rada. Autor je odgovoran za pribavljanje dopuštenja za korištenje ilustracija koje nisu njegov izvorni doprinos, kao i za sve eventualne posljedice koje mogu nastati zbog nedopuštenog preuzimanja ilustracija odnosno propusta u navođenju njihova podrijetla.

## **Zahvala**

Zahvaljujem svojim roditeljima na svojoj podršci i odricanjima tijekom studija kao i svim svojim prijateljicama i prijateljima koji su mi uljepšali studentske dane.

Zahvaljujem svome mentoru dr. sc. Ivanu Zajcu, doc. na susretljivosti, savjetima i pomoći tijekom izrade ovoga rada.

Naposljetku, zahvaljujem svim profesoricama i profesorima te ostalima koji su podijelili sa mnom svoje znanje i svojim pacijentima koji su mi omogućili da ne ostane sve na teoriji.

# INDIVIDUALIZIRANI KOŠTANI BLOKOVI ZA AUGMENTACIJU ALVEOLARNIH GREBENA

## Sažetak

Gubitak volumena alveolarnoga grebena koji može biti uzrokovan razvojnim defektima, bolestima parodonta, gubitkom zuba, traumom ili infekcijom otežava protetsku sanaciju te iziskuje potrebu za nadomještanjem resorbirane kosti. Autologna kost i dalje predstavlja zlatni standard u augmentaciji alveolarnoga grebena, ali nosi potrebu za drugim operacijskim mjestom te rizik od njegovog morbiditeta kao i dugo trajanje operacije koje može uzrokovati nelagodu pacijentu. Posljednjih godina se, uz autologne koštane presatke, počinju koristiti individualizirani alogeni koštani blokovi uzeti iz glava femura provjerenih donora. Na temelju CBCT snimka pacijenta, izradi se 3D model čeljusti te se u CAD sustavu dizajnira budući koštani nadomjestak. Kada liječnik odobri dizajn odobren, digitalni podatci učitaju se u CAM sustav te se iz suhosmrznutoga alogenoga koštanoga bloka izgloda koštani blok oblika koji točno odgovara koštanome defektu pacijenta. Korištenjem individualiziranih koštanih blokova izostaje potreba za dodatnim pripremanjem koštanoga presatka tijekom zahvata, što smanjuje trajanje istoga te rizik od infekcije. Komplikacije koje se javljaju gotovo su isključivo povezane s kontaminacijom do koje može doći kliničarevim nestručnim baratanjem koštanim blokom i mekim tkivom tijekom operacije. Nakon razdoblja cijeljenja prisutna je novonastala kost, koštani presadak djelomično se resorbira, ali ostaje dovoljno kosti za ugradnju dentalnih implantata.

## Ključne riječi:

Alogeni koštani blokovi; augmentacija alveolarnoga grebena; CAD/CAM;

# **INDIVIDUALIZED BONE BLOCKS FOR THE ALVEOLAR RIDGE AUGMENTATION**

## **Summary**

The loss of alveolar ridge volume that is caused by developmental defects, periodontal disease, tooth loss, trauma or infection aggravates the prosthetic rehabilitation and demands the replacement of the resorbed bone. Autologous bone is still considered the golden standard in the alveolar ridge augmentation, but it requires an additional surgical site and the risk of its morbidity as well as longer operating time that can lead to patient's discomfort. In recent years, individualized allogenic bone blocks harvested from the femur heads of tested donors are used instead of autologous bone grafts. A 3D model of the jaw is made based on the patient's CBCT scan and using the CAD software the future graft is designed. When the design is approved by the clinician, the digital data is uploaded into the CAM system where the freeze-dried allogenic bone block gets milled into the shape that precisely fits the patient's bone defect. Manual adaptation of the block graft can be avoided by the application of the individualized bone blocks, which also saves time and reduces the risk of infection. The reported complications are almost exclusively related to contamination, which can occur due to the clinician's improper manipulation of the bone block and soft tissue during the surgery. After the healing period, a newly formed bone is observable and a limited resorption of the bone graft with enough bone volume for a successful dental implant placement.

## **Keywords:**

Allogenic bone block; alveolar ridge augmentation; CAD/CAM

## SADRŽAJ

1. UVOD.....	1
2. GRAĐA KOŠTANOG TKIVA.....	3
2.1. Mikroskopska građa koštanog tkiva.....	4
2.2. Podjela zrelog koštanog tkiva.....	5
2.3. Stanice koštanog tkiva.....	5
2.4. Međustanična tvar koštanog tkiva.....	6
3. RESORPCIJA KOSTI.....	7
3.1. Resorpcija povezana s parodontnim bolestima.....	8
3.2. Resorpcija povezana s vađenjem zuba.....	9
4. INDIKACIJE ZA AUGMENTACIJU KOSTI.....	11
5. PRIJEOPERACIJSKI POSTUPCI.....	14
6. KIRURŠKI POSTUPAK.....	17
7. PREDNOSTI I NEDOSTACI.....	21
8. KOMPLIKACIJE.....	24
9. RASPRAVA.....	26
10. ZAKLJUČAK.....	29
11. LITERATURA.....	31
12. ŽIVOTOPIS.....	35

## Popis skraćenica:

CAD/CAM – engl. *computer aided design/ computer aided manufacturing*

CBCT – engl. *cone-beam computed tomography* – *cone-beam* računalna tomografija

CHX – engl. *chlorhexidine* – klorheksidin

DICOM – engl. *Digital Imaging and Communications in Medicine*

DNK – deoksiribonukleinska kiselina

ePTFE – ekspanzirani politetrafluoretilen

GBR – engl. *guided bone regeneration* – vođena regeneracija kosti

IRF8 – engl. *interferon regulatory factor 8* – regulirajući čimbenik interferona 8

LPS – lipopolisaharid

PDF – engl. *portable document format*

PRF – engl. *platelet-rich fibrin* – fibrin obogaćen trombocitima

PRGF – engl. *plasma rich in growth factors* – plazma bogata čimbenicima rasta

RANK – engl. *receptor activator of nuclear factor kappa-b* - aktivator receptora nuklearnog faktora  $\kappa$  B,

RANKL – engl. *receptor activator of nuclear factor kappa-b ligand* – aktivator receptora nuklearnoga faktora  $\kappa$  B ligand

RTG – rentgenski

RUNX2 – engl. *runt-related transcription factor 2*

3D – trodimenzionalan





Posljednjih su desetljeća stomatološki pacijenti povećali svoja očekivanja kako funkcionalno tako i estetski te su sve manje skloni mobilnoprrotetskim radovima, što je rezultiralo porastom potražnje za implantoprotetskim radovima (1, 2).

Razvoj tehnologija, napose CAD/CAM tehnologije (eng. *Computer aided design/ computer aided manufacturing*), koja se u stomatologiji prvi put koristila početkom osamdesetih godina prošloga stoljeća, kao i materijala koji su biokompatibilni, visokoestetski i dugotrajni u okolišu usne šupljine, omogućili su doktorima dentalne medicine odgovarajući odgovor na povećane zahtjeve pacijenata (3, 4).

Problem se javlja kod ljudi kojima je alveolarni greben resorbiran te nema dovoljno koštanog tkiva potrebnog za uspješnu ugradnju dentalnih implantata (5). Resorpcija može biti posljedica bolesti, infekcija i trauma, a ključnu ulogu u njezinom razvoju igra izostanak mehaničkog opterećenja na bezube dijelove čeljusti (2). U takvim situacijama pristupa se postupku augmentacije kosti kojim se osigurava dovoljna visina i debljina iste, ali i bolji estetski učinak oblikovanjem kontura alveolarnoga nastavka (6). Razlikujemo vertikalnu i lateralnu augmentaciju te podizanje dna maksilarnoga sinusa, a koštani nadomjestci koji se pritom koriste mogu biti autolognog, alogenog, ksenogenog ili aloplastičnog podrijetla (7, 5).

Iako se autologni koštani transplantati smatraju zlatnim standardom u augmentaciji grebena, oni imaju neke nedostatke poput drugog operacijskog mjesta (intraoralno ili ekstraoralno) i njegovog morbiditeta, duže vrijeme operacije, a često i potrebu za hospitalizacijom i općom anestezijom (2, 5).

Kliničke studije pokazale su da su alogeni koštani blokovi dostojna zamjena za autologne koštane blokove kod augmentacije čeljusti (5). Osim neotvaranja drugog operacijskog polja, prednost im je i mogućnost individualizacije i izrade pomoću CAD/CAM tehnologije, čime savršeno prijanjaju na koštani defekt pacijenta, što eliminira potrebu oblikovanja i dodatnog pripasavanja npr. autolognog koštanog bloka, a time posljedično i rizik od infekcije. Time se, također, osigurava i optimalna inkorporacija nadomjestka u koštani defekt, dok sama tvornička izrada bloka skraćuje trajanje operacije i neugodu za pacijenta (2).

Svrha je rada opisati tehnologiju izrade individualiziranih alogenih koštanih blokova, njihove prednosti i nedostatke te komplikacije koje se mogu javiti. U ovom radu kao primjer individualiziranog koštanog bloka uzet je *Maxgraft bonebuilder* tvrtke Botiss.

## **2. GRAĐA KOŠTANOG TKIVA**

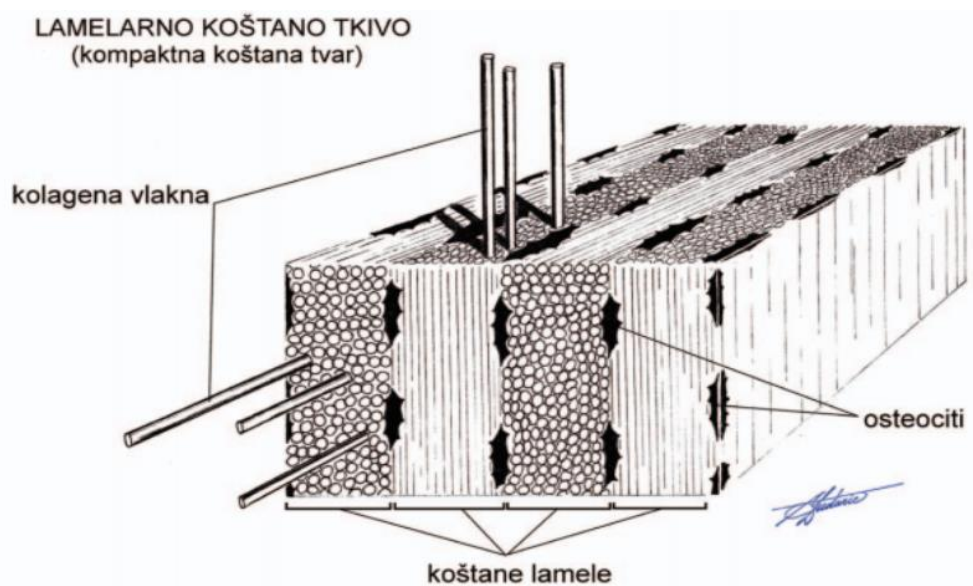
Koštano je tkivo mineralizirano potporno tkivo koje se sastoji od stanica i međustanične tvari. Cijeli život prolazi kroz procese remodelacije, odnosno preslagivanja postojećeg tkiva, kao odgovor na biomehaničke i metaboličke zahtjeve organizma, čemu je cilj održavanje homeostaze koštanog sustava, ali i cijelog organizma (8).

## 2.1. Mikroskopska građa koštanog tkiva

Prema mikroskopskoj građi koštano tkivo dijeli se na: primarno, nezrelo ili vlaknasto i na sekundarno, zrelo ili lamelarno (9).

Primarna kost dobila je naziv i vlaknasta ili isprepletana zbog brojnih kolagenih vlakana različite debljine i različitog usmjerenja koji ju grade. Osim tankih kolagenih vlakana, sadrži i stanice koje su brojnije nego u zreloj kosti te su nepravilno razbacane u međustaničnoj tvari (9). Nezrela kost pojavljuje se tijekom embrionalnog razvoja, nakon prijeloma i u drugim reparacijskim procesima, a u odrasloj životnoj dobi prisutna je u cementu zuba, šavovima lubanje i u području insercija tetiva na kost (7, 9).

Sekundarno koštano tkivo pod mikroskopom pokazuje pravilan raspored kolagenih vlakana poredanih u lamelama koje teku paralelno jedna s drugom ili su raspoređene koncentrično oko krvožilnog kanala (8, 9). U koštanim lamelama prisutne su šupljine koje nastanjuju trupovi osteocita. Šupljine su međusobno povezane kanalicima koje ispunjavaju citoplazmatski izdanci osteocita preko kojih su te stanice u kontaktu (8).



Slika 1. Lamelarno koštano tkivo s prikazanim paralelnim rasporedom kolagenih vlakana u pojedinoj lameli. Preuzeto s dopuštenjem autora (8).

## 2.2. Podjela zrelog koštanog tkiva

Prema rasporedu lamela razlikujemo spužvastu i kompaktnu koštanu tvar. Morfološke karakteristike uvjetuju njihova specifična biomehanička svojstva, ali i poziciju u kostima (8).

Koštane gredice čine bazu spužvaste koštane tvari te su one grupirane u pravcima koji pokazuju smjer djelovanja sila tlaka i vlaka na kost. Između gredica nalazi se koštana srž (8). Ta je kost više zastupljena u maksili nego mandibuli te osigurava gornjoj čeljusti djelotvorniju apsorpciju žvačnih impulsa (10).

Kompaktna koštana tvar čvrsta je i bez šupljina. Gradi površinske dijelove svih kostiju pa se u tim područjima zove kortikalna kost. Lamelle kompaktne koštane tvari pravilno su raspoređene u četiri sustava. Vanjske osnovne lamelle nalaze se odmah ispod periosta (vezivna ovojnica kosti). Dublje su smještene unutrašnje osnovne lamelle između kojih se nalaze Haversove lamelle. Potonje okružuju pojedini Haversov kanal koji je paralelan s uzdužnom osi kosti, a poprečno Haversove kanale povezuju Volkmanovi kanali. Obje vrste kanala sadrže krvne žile i živčana vlakna. Osnovnu morfološku jedinicu kompaktne koštane tvari, osteon, čine Haversov kanal s pripadajućim krvnim žilama, živčanim vlaknima i stanicama u lamelama. Četvrti su sustav lamela intersticijske lamelle koje su ostatci osteona razgrađenih tijekom rasta i pregradnje kosti (8, 9).

## 2.3. Stanice koštanog tkiva

Osteociti su najbrojnije i krajnje diferencirane stanice koštanog tkiva koje nastaju ukopavanjem osteoblasta u odloženi koštani matriks. S trupom smještenim u koštanim šupljinama međustanične tvari i izdancima citoplazme koji se kanalićima šire u svim pravcima, a neki i do površine kosti, osteociti djeluju kao mehanoreceptori. Mogu uočiti mikroostećenja i promjene koštanog tkiva, čime dolazi do njihove apoptoze, što zatim potiče regeneraciju i remodelaciju kosti preko promjene aktivnosti osteoklasta i osteoblasta (8).

Osteoklasti su multinuklearne stanice čija je osnovna uloga razgradnja koštanog tkiva. Regulator aktivnosti osteoklasta su osteoblasti preko sustava aktivator receptora nuklearnog faktora  $\kappa$  B, (RANK) koji se nalazi na membrani preosteoblasta i aktivatora receptora nuklearnoga faktora  $\kappa$  B liganda (RANKL) koji sami osteoblasti stvaraju i čijim vezanjem na RANK dolazi do diferencijacije preosteoklasta u osteoklast. Osteoblasti mogu i kočiti aktivnost osteoklasta stvaranjem osteoprotegrina koji sprječava interakciju RANK-a i RANKL-a. Osteociti također igraju ulogu u poticanju diferencijacije osteoklasta i to humoralnim putem posredovanim estrogenom i transformirajućim činiteljem rasta  $\beta$ . Iako se još uvijek ne može odrediti točan

volumen kosti koji će biti resorbiran, poznato je da signal za remodelaciju nestaje nakon što osteoklasti fagocitiraju sve apoptotične osteocite (8).

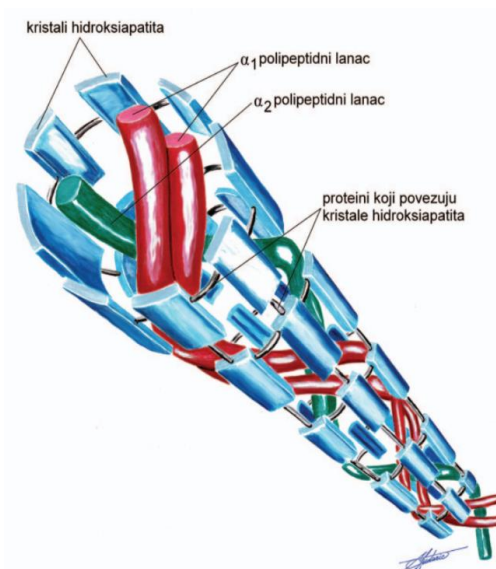
Osteoblasti su stanice koje se nalaze na površini koštane gredice u jednom nizu, a preko svojih citoplazmatskih izdanaka koji prodiru u novostvoreni osteoid komuniciraju s osteocitima. Uloga im je da proizvode, odlažu i mineraliziraju koštani matriks (8).

#### 2.4. Međustanična tvar koštanog tkiva

Međustaničnu tvar koštanog tkiva najvećim dijelom čini anorganski dio, zatim organski dio i naposljetku voda (8).

Anorganski dio odgovoran je za tvrdoću kosti i 95 % njegova sastava čini kalcijev fosfat u obliku kristala hidroksiapatita. Ostali su minerali koji izgrađuju kost karbonatne, kloridne, fluoridne i citratne soli magnezija, natrija i drugih metala. Kost koja sadrži visok anorganski udio manje su elastične i podložnije frakturama (8).

U organskom dijelu matriksa dolazi do interakcija između organskih komponenti koje reguliraju biološke pojave poput diferencijacije i proliferacije stanica, apoptoze, modeliranja i remodeliranja. Od tih komponenti najzastupljeniji je kolagen, a slijede ga proteoglikani, glikoproteini, elastin, mikrofibrilarni proteini i male peptidne signalne molekule. U potonje se ubrajaju koštani morfo-genetski proteini koji su bitni za diferencijaciju osteoblasta (8).



Slika 2. Shematski prikaz molekule kolagena tipa I i kristala hidroksiapatita. Preuzeto s dopuštenjem autora (8).



Gubitak alveolarne kosti kroničan je i progresivan te može značajno utjecati na kvalitetu života. Povezan je s gubitkom zubi i trajanjem bezubog stanja kao i načinom prijenosa te jačinom žvačnih sila koje, preko mobilne proteze, djeluju na alveolarni greben. U sustavne čimbenike koji doprinose resorpciji alveolarne kosti ubrajaju se dob, spol, unos kalcija u organizam, metabolizam kalcija i fosfata u tijelu, osteoporotične promjene u koštanom sustavu, hormonska neravnoteža te navike poput pušenja i loše oralne higijene (10, 11). Ako je udaljenost između caklinsko-cementnog spojišta i vrha alveolarne kosti veća od 2 mm, smatra se da je došlo do gubitka kosti (12).

### **3.1. Resorpcija povezana s parodontnim bolestima**

Parodontne bolesti obično počinju kao upala gingive uzrokovana bakterijskom infekcijom koja se može proširiti na ostale potporne strukture zuba što će, ako se ne liječi, rezultirati gubitkom alveolarne kosti (12, 13). Najvažnije mjesto u patogenezi parodontitisa zauzimaju lipopolisaharidi (LPS) koje stvaraju gram-negativne bakterije. Oni stimuliraju makrofage na stvaranje citokina, aktiviraju komplement alternativnim putem te imaju i antigeno i citotoksično djelovanje (14). U novije vrijeme istražuje se uloga epigenetskih promjena u parodontitisu. Pojam epigenetske promjene odnosi se na promjene u ekspresiji gena koje nisu kodirane u samom DNK-u. Kod takvih procesa, posredovanjem određenih enzima, dolazi do remodelacije kromatina te aktivacije ili inaktivacije gena (15).

Jedan je od takvih procesa metilacija DNK-a koja podrazumijeva vezanje metilne skupine kovalentnom vezom na 5' mjesto na citozinu, a reguliraju je enzimi DNK metiltransferazama. Naime, stanice parodontnog ligamenta mogu se diferencirati u osteoblaste putem koji uključuje RUNX2 (eng. *runt related transcription factor 2*). Stanice parodontnog ligamenta koje su stimulirane LPS-ima koje je stvorila bakterija *Porphyromonas gingivalis* pokazuju visoku prisutnost enzima DNK metiltransferaze 1, a nisku RUNX2. Iz toga se zaključuje da LPS preko hipermetilacije DNK-a djeluje inhibitorno na nastajanje osteoblasta te tako pridonosi gubitku alveolarne kosti (15).

Druge epigenetske promjene koje se proučavaju jesu metilacija i acetilizacija histona. Rijetke studije koje su napravljene o metilaciji histona pronašle su poveznicu s osteoklastogenezom. Smatra se da metilacija histona dovodi do smanjene ekspresije regulirajućeg čimbenika interferona 8 (IRF8) koji djeluje kao negativni regulator diferencijacije osteoklasta, stoga se njegovom smanjenom količinom osteoklastogeneza i resorpcija kosti neometano nastavljaju. Suprotno metilaciji, acetilizacija histona ima pozitivan učinak na stvaranje kosti. *In vitro* studije zaključile



su da inhibicijom histonskih deacetilaza, enzima koji uklanjaju acetilne skupine s histona, dolazi do ubrzanog sazrijevanja osteoblasta, mineralizacije matriksa kao i ekspresije gena koji su povezani s diferencijacijom osteoblasta (15).

### **3.2. Resorpcija povezana s vađenjem zuba**

Ekstrakcijom zuba uklanja se i parodontni ligament, a s njime i stanice koje imaju mogućnost diferencijacije u osteoblaste te dolazi do biokemijske resorpcije alveolarne kosti uzrokovane bakterijskim endotoksinima, čimbenicima aktivacije osteoklasta, prostaglandinima i humanim stimulirajućim čimbenicima resorpcije alveolarne kosti. Gubitak kosti najbrži je u prvoj godini nakon ekstrakcije, a sljedećih godina stabilizira se i nastavlja usporeno te se opisuje kao resorptivna atrofija, odnosno fiziološka reakcija na gubitak funkcije i neaktivnosti uzrokovane nedostatkom zuba i stanjem kosti. Resorpcija grebena različitog je intenziteta na različitim dijelovima alveolarnog nastavka čeljusti (10). Smjer procesa resorpcije dovodi do relativnoga pomaka alveolarnih grebena palatinalno, odnosno lingvalno (16).

Neki čimbenici koji mogu utjecati na cijeljenje postekstrakcijske rane i posljedično razinu gubitka alveolarne kosti jesu pušenje, ispiranje usne šupljine otopinom klorheksidina te prisutnost odizanja mukoperiostalnog reznja prilikom ekstrakcije (16, 17).

Poznato je da pušenje usporava cijeljenje rana i to najviše zbog utjecaja nikotina na krvne žile i proces epitelizacije. Nikotin otpušta katekolamine koji su odgovorni za vazokonstrikciju, što onemogućava opskrbu tkiva krvlju te dovodi do ishemije. Također, otežava odvijanje procesa angiogeneze, reepitelizacije, proliferacije fibroblasta, sinteze kolagena i osteogeneze (17). Saldanha i suradnici (2006.) su zaključili da se kod pušača može očekivati i do 0,5 mm više gubitka kosti nego kod nepušača (16).

Nasuprot pušenju nalazi se klorheksidin koji ima pozitivan utjecaj na cijeljenje. Dokazano je da se ispiranjem usne šupljine otopinom klorheksidin diglukonata (CHX) tijekom prvog mjeseca nakon ekstrakcije povećava gustoća kosti u apozicijskoj fazi između prvog i šestog mjeseca postekstrakcijskog razdoblja. Nadalje, pacijenti koji su ispirali usta otopinom placeba izgubili su 1 mm kosti, dok kod onih koji su ispirali CHX-om nisu primijećene značajne promjene u visini kosti. U nekim studijama su, uz CHX, propisani i antibiotici te je moguće da su pripomogli pozitivnom ishodu (16).

Ponekad je za ekstrakciju jednog ili više zuba potrebno odignuti mukoperiostalni režanj. Odizanjem režnja kompromitira se koštana i mekotkivna opskrba krvlju, što rezultira recesijom gingive te mogućim smanjenjem regenerativnog potencijala tkiva. Gubitak kosti koji se mjeri nakon odizanja režnja otprilike iznosi 0,6 mm, no neke studije govore da se razlika gubitka kosti kod ekstrakcija bez režnja i s režnjem gubi nakon cijeljenja dužeg od 6 mjeseci (16).

#### **4. INDIKACIJE ZA AUGMENTACIJU KOSTI**

Augmentacija alveolarnih grebena moguća je prije i za vrijeme postave dentalnih implantata. Augmentacija tijekom postave dentalnih implantata obično se radi kod manjih defekata tipa dehiscijencije ili fenestracije s vestibularne strane, dok se kod većih defekata s gubitkom horizontalne i/ili vertikalne dimenzije kosti postupak augmentacije obavi prije postave dentalnih implantata. U ovome poglavlju navest će se indikacije za pojedine tehnike augmentacije alveolarnog grebena prije postavljanja implantata, a u koje se ubrajaju vođena regeneracija kosti (GBR), horizontalna blok augmentacija, vertikalna blok augmentacija, prezervacija alveole, distrakcijska osteogeneza i Le Fort I osteotomija (18).

GBR je tehnika kojom se, upotrebom membrana, nastoji očuvati prostor iznad horizontalnog ili vertikalnog koštanog defekta koji je potrebno rekonstruirati. Membrana priječi migraciju i proliferaciju neželjenih mekotičnih stanica te tako omogućuje i promovira osteogeni potencijal organizma za stvaranje kosti. Ta je tehnika indicirana kad je nedovoljna širina alveolarnog grebena za postavu dentalnih implantata standardnih dimenzija. Moguće ju je koristiti i kod vertikalnih defekata uz upotrebu rigidnih, neresorptivnih membrana (18).

Horizontalna blok augmentacija indicirana je kada je rezidualna širina alveolarnoga grebena manja od 3 mm uz očuvanu visinu grebena. Prethodno je potrebno napraviti CBCT snimku za točnu procjenu stupnja resorpcije i stanja rezidualnoga alveolarnoga grebena (18).

Kod alveolarnih grebena kod kojih je prisutan gubitak visine kosti veći od 4 mm s bukalne i/ili lingvalne/palatinalne strane pristupa se vertikalnoj blok augmentaciji (18). Sam zahvat izazovniji je u odnosu na horizontalnu augmentaciju, no zabilježen je uspjeh kod korištenja neresorptivnih ekspanziranih politetrafluoretilenskih (ePTFE) membrana uz autologne koštane presatke, titanske mrežice s granuliranim presadcima, forsiranom erupcijom zuba, autolognim koštanim blokovima te distrakcijske osteogeneze (19).

Tehnika prezervacije alveole koristi se kada se želi očuvati dimenzije grebena nakon vađenja zuba kako bi se kasnije mogao postaviti dentalni implantat (18). To je osobito korisno u prednjoj regiji maksile gdje je vestibularna kost jako tanka i podložna stalnoj resorpciji nakon ekstrakcije zuba (19). Prilikom te tehnike mogu se koristiti aloplastični, ksenološki ili autološki koštani nadomjestci s primjenom membrana ili bez primjene membrana, s time da, ako se radi o očuvanju samo jedne alveole, nije opravdano otvarati pacijentu još jedno operacijsko polje zbog brojnih komplikacija koje ono nosi (18, 19).

Distrakcijska osteogeneza postupak je kojim se fiziološkim putem oblikuje nova kost tako da se postupno i kontrolirano koštani segment „izvlači“ pomoću distraktora koji stvara vlačnu silu. Indicirana je kod velikih koštanih defekata s gubitkom visine i s oralne i vestibularne strane alveolarnoga grebena većom od 3 mm, a dovoljnom širinom baze te bezubog dijela koji obuhvaća prostor triju ili više izvađenih zuba (18, 19). Preduvjet za distrakcijsku osteogenezu najmanje je 6 do 7 mm visine kosti iznad vitalnih struktura poput neurovaskularnih spletova, maksilarnog sinusa ili nosne šupljine (19). U mandibuli se dobivaju bolji rezultati nego u maksili u kojoj je prisutna neelastična nepčana gingiva (18).

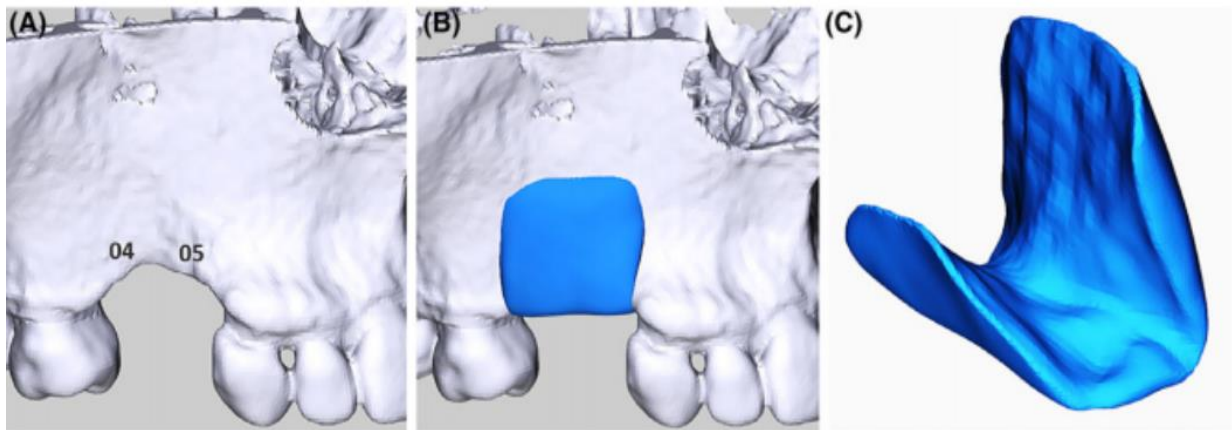
Le Fort I osteotomija smješta se u maksilofacijalnu kirurgiju, no bitno ju je spomenuti jer se radi o zahvatu kojemu se pristupa kod opsežne atrofije bezube maksile koja narušava opći estetski dojam (18). Indicirana je kod pacijenata s atrofijom maksile klase VI. prema Cawoodu i Howellu, odnosno kod gornjih čeljusti kod kojih visina kosti nije viša od 4 mm od maksilarnoga sinusa i dna nosne šupljine te nije moguće dobiti povoljne međučeljusne odnose blok augmentacijom. Operacija se vrši u općoj anesteziji te je potrebno osigurati dostatnu količinu autologne kosti, najčešće ilijačne, koja se stavlja u praznine koje nastaju nakon što se maksila pomakne prema dolje i naprijed. Zahvat je popraćen visokom incidencijom komplikacija te nešto nižom stopom preživljenja implantata koja se kreće od 75 do 95 % (18, 20).



Maxgraft bonebuilder alogeni koštani nadomjestak uzima se iz glave femura živih donora za vrijeme operacije zamjene kuka (2, 21). Prvo se obavlja grubo čišćenje, zatim se alogeni presadak podvrgava postupku ultrasonikacije kojim se uklanja meko, masno i hrskavično tkivo. Uklanjanjem masnog tkiva omogućava se prodiranje dietil etera i etanola kojima se kost naizmjenično izlaže, a koji služe denaturiranju nekolagenih proteina, čime se inaktiviraju potencijalni virusi i ubijaju bakterije. Sljedeći korak u obradi alogenog koštanog nadomjestka jest oksidativni tretman koji denaturira zaostale topive proteine i time uklanja potencijalnu antigenost. Nakon toga pristupa se liofilizaciji, odnosno suhom smrzavanju kosti kojim se postiže dehidracija kosti tako da se ona zamrzne pa se snizi tlak, pri čemu dolazi do sublimacije smrznute tkivne tekućine te se tako osigurava očuvan strukturalni integritet materijala. Sublimacijom kristala leda u tkivu nastaju mikroskopske pore koje omogućavaju brzu i laganu rehidraciju alogenog presatka (22).

Uvjeti koje pacijent mora ispuniti kako bi se uopće pokrenuo razgovor o augmentaciji grebena jesu dobra oralna higijena, zdrava gingiva i sluznica bez znakova upale uz, naravno, resorbirani alveolarni greben koji onemogućava protetsku sanaciju (2, 5, 23). Osim toga, doktor dentalne medicine mora kroz anamnezu uočiti bolesti i stanja koja mogu kompromitirati cijeljenje te uspjeh operacije poput zračenja glave, terapije bisfosfonatima, nekontroliranog dijabetesa i pušenja (5, 24). Nakon anamneze, kliničkog pregleda i radiološke analize, poglavito CBCT-a (eng. *cone beam computed tomography*), donosi se odluka za augmentaciju alveolarnoga grebena individualiziranim alogenim koštanim blokom (2, 23, 24).

Digitalni podatci dobiveni CBCT-om šalju se na servere tvrtke Botiss u DICOM (eng. *Digital Imaging and Communications in Medicine*) formatu jer jedino on podržava trodimenzionalno (3D) planiranje. Prvo se tvori trodimenzionalni model radiološke snimke te se na temelju njega dizajnira virtualni koštani blok koji bi trebao biti točnih dimenzija i oblika koji odgovara koštanome defektu. Tvrtka šalje dizajn doktoru dentalne medicine na procjenu i potvrdu dizajna u obliku 3D PDF dokumenta (2, 22, 24). Primjer digitalnoga dizajna prikazan je na Slici 3.



Slika 3. A) Digitalni model dijela čeljusti s koštanim defektom, B) digitalni model koštanoga nadomjestka na ciljnome mjestu, C) izolirani završni dizajn budućega koštanoga bloka. Preuzeto s dopuštenjem autora (2).

Nakon što doktor dentalne medicine odobri dizajn, kliničar mora skinuti formular za narudžbu s mrežne stranice tvrtke Botiss te ga popuniti i poslati faksom ili elektronskom poštom. Kada je to napravljeno, podatci se šalju u Cells + Tissuebank Austria u \*.stl formatu gdje se unesu u glodalicu koja na temelju toga oblikuje željeni oblik alogenog koštanog bloka, čime on postaje individualiziran i točno odgovara pacijentu čiji je CBCT poslan u tvrtku Botiss. Nakon što je alogeni presadak oblikovan, pohranjuje se u dvostruko pakiranje te izlaže gama zrakama kako bi se završno sterilizirao, a potom se šalje naručitelju (2, 22, 24).





Zahvat se provodi u lokalnoj ili općoj anesteziji ovisno o veličini operativnog područja i zdravstvenom stanju pacijenta. Preporučuje se ordinirati antibiotike u punoj terapijskoj dozi (24). Neki kliničari intraoperacijski koriste i krvne preparate poput fibrina obogaćenog trombocitima (PRF) ili plazme bogate čimbenicima rasta (PRGF) (2, 23).

Može se započeti krestalnim rezom ili posebnim horizontalnim rezovima smještenima paralelno s koštanim defektom u pomičnoj sluznici udaljenima od vrha alveolarne kreste nekoliko milimetara kako bi se sačuvala keratinizirana gingiva (2, 5, 6, 23). Krestalni rez proširuje se intrasulkularno do susjednih zuba te se interdentalno rade rasteretni rezovi, zatim se na bukalnoj i lingvalnoj strani odižu puni režnjevi kako bi se prikazao koštani defekt te osigurala mobilizacija sluzničnih režnjeva koji će se poslije zašiti bez tenzije (5, 6). Kod horizontalnih rezova također se pažljivo odiže mukoperiostalni režanj, s tim da kod *bridge* tehnike nema rasteretnih rezova, a kod *semi pillar* incizija rasteretni rezovi idu vertikalno u sulkuse susjednih distalnih zuba (2, 23).

Kada je prikazana kost, ona se perforira pomoću dijamantnih svrdala kako bi se uzrokovalo krvarenje te dolazak stanica i čimbenika rasta. Smatra se da pripomaže to vitalnosti alogenog presatka i njegovoj inkorporaciji u koštani defekt. Sterilni alogeni koštani blokovi rehidriraju se fiziološkom otopinom ili nekim od autolognih krvnih pripravaka (2, 6, 23, 24). *Maxgraft bonebuilder* sastoji se od mineraliziranoga kolagenskog matriksa te ima manje od 5 % vlage pa je rehidracija poželjna, pogotovo kod većih blokova, kako bi se povećala njihova prilagodljivost koštanoj bazi na mjestu defekta (24).

Rehidrirani koštani blok postavi se na ciljno mjesto na alveolarnome grebenu te, u većini slučajeva, savršeno prianja na nj ne ostavljajući prazan prostor između presatka i kosti domaćina i potrebu za daljnjom obradom, odnosno pripasavanjem (2, 24). Kada je koštani blok smješten, učvršćuje se osteosintetskim titanskim vijcima koji su većinom promjera 1,5 mm i dužine između 8 i 11 mm. Preporučuje se korištenje vijaka s ravnim glavama oko kojih se naprave rupe u kosti kako bi granica glave vijka i okolne kosti bila ravna i bez oštih rubova koji bi mogli dovesti do perforacije mekog tkiva (2, 6, 23, 24).

Također, bitno je spriječiti kontakt operacijskog polja sa slinom kako bi se reducirao rizik od kontaminacije (24). Nadalje, blok se može prekriti granuliranim autolognim, alogenim, ksenogenim ili aloplastičnim presatkom kako bi se osigurao gladak prijelaz između bloka i kosti domaćina na mjestima gdje postoji koštana „stepenica“, odnosno volumen koji nije popunjen (6, 24). Presadak se zatim prekrije resorptivnom kolagenom membranom od svinjskog perikardija

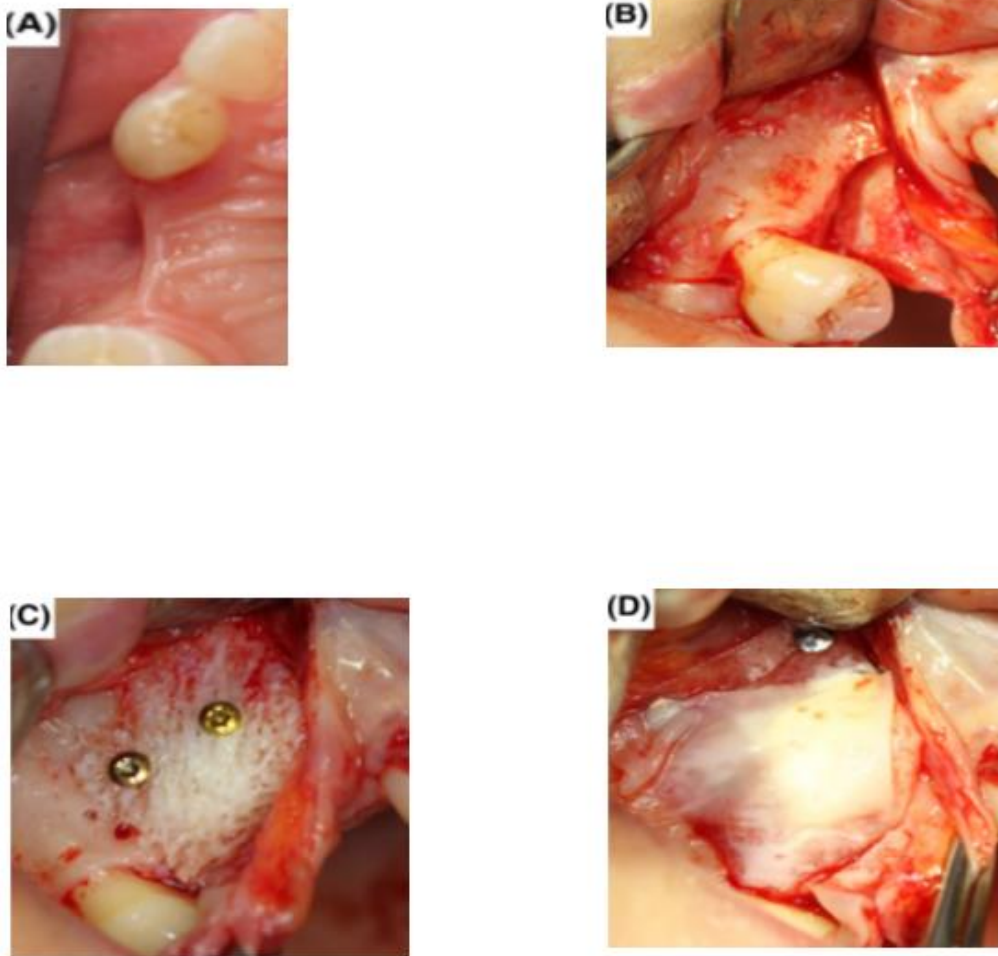
kako bi se spriječilo urastanje mekih tkiva u koštani blok (2, 6, 23, 24). Kliničari koji su prethodno pripremili PRF ili PRGF svojih pacijenata sada stavljaju dobivene matrikse na membranu kako bi ubrzali cijeljenje mekog tkiva i smanjili rizik od dehiscijencije (2, 23, 24).

Zadnji korak jest repozicija i šivanje mukoperiostalnih režnjeva koji se šivaju bez tenzija mekog tkiva i bez pritiska na kost ispod kako bi se prevenirala resorpcija presatka zbog pomicanja mekog tkiva tijekom funkcijskih kretnji (2, 6, 23, 24). Ako dolazi do cijeljenja bez znakova upale, šavovi se uklanjaju nakon 14 dana (2, 6).

Nakon operacije poželjno je napraviti novi CBCT ili konvencionalni rendgenski (RTG) snimak kako bi se mogla mjeriti resorpcija alogenog presatka nakon cijeljenja (2, 6, 23, 24). Pacijentu trebaju biti dane upute da ne smije mehanički iritirati operativno mjesto npr. prati zube četkicom u zahvaćenom području sljedeća četiri tjedna ili jesti tvrdu hranu (6, 24). Preporučiti pacijentu ispiranje CHX-om za kontrolu plaka dva puta na dan 1 minutu, a neki doktori dentalne medicine propisuju i antibiotike sljedećih sedam dana uz dodatak analgetika (6).

Druga faza postupka slijedi nakon cijeljenja koje je individualno i zadaća je kirurga da ga odredi na temelju lokacije, tipa i opsega defekta. U prosjeku cijeljenje traje 6 mjeseci, ali to razdoblje može biti između 5 i 9 mjeseci (5, 24). Za vrijeme cijeljenja dolazi do revaskularizacije i migracije osteoblasta, što rezultira zamjenom alogene kosti ugrađenoga bloka vitalnom kosti domaćina (24). Na histološkim preparatima se, osim vezivnog tkiva i tkiva alogenoga presatka, vidi i mineralizirano tkivo koje se sastoji od lamelarne i vlaknate kosti što, uz prisutnost konkaviteta u materijalu koštanoga bloka, ukazuje na proces remodelacije koji se događa na mjestu augmentacije. Može se pronaći i meko tkivo za koje je vrlo izgledno da predstavlja granicu između koštanoga bloka i kosti alveolarnoga grebena domaćina (2).

Nakon cijeljenja ponovno se otvara augmentirano područje nakon čega se uklanjaju osteosintetski vijci te ugrađuju dentalni implantati (2, 24). Ponovno se mogu uključiti antibiotici (2, 23). Svaki ugrađeni dentalni implantat mora biti okružen s najmanje 1 mm kosti sa svih strana kako bi se osigurala stabilnost mekih tkiva (24). Nakon ugradnje dentalnih implantata poželjno je snimiti još jednu RTG snimku kako bi se potvrdio odgovarajući položaj dentalnih implantata u čeljusti (2).



Slika 4. A) Klinički vidljiva resorpcija alveolarnoga grebena vestibularno, B) Prikazana kost alveolarnoga grebena nakon odizanja mukoperiostalnih režnjeva, C) Postavljen individualizirani alogeni koštani blok te dva osteosintetska vijka, D) Postavljena kolagena membrana preko koštanoga bloka. Preuzeto s dopuštenjem autora (2).



Individualizirani alogeni koštani blokovi izgledani prema modelu pacijentovog koštanog defekta savršeno prijanjaju na isti, što osigurava smanjeno trajanje operacije, reducira rizik od kontaminacije i komplikacija te smanjuje nelagodu koju pacijent osjeća za vrijeme operacije (2, 6). Budući da je dodirna površina između alogenog koštanog nadomjestka i kosti domaćina najveća moguća, povećava se potencijal za optimalnu inkorporaciju presatka (2).

Potencijalna mana alogenih materijala nedostatak je standardiziranih procesa pročišćavanja (5). S obzirom na to da se radi o tkivu drugog čovjeka, mnogi kliničari bili su zabrinuti o mogućoj transmisiji bolesti preko koštanog transplantata na pacijenta, međutim oni koji su ih koristili u praksi potvrđuju njihovu sigurnost i izvrsnu biokompatibilnost te prijavljuju stvaranje nove kosti oko alogenoga koštanoga bloka (25). Nadalje, prema istraživanju koje je provela Svjetska zdravstvena organizacija nije zabilježen nijedan slučaj prijenosa bolesti povezan sa suho smrznutim alogenim koštanim presadcima, što ih čini dokazano sigurnima za kliničku upotrebu (2).

Prema dostupnim podacima preživljenje dentalnih implantata u alogenim koštanim blokovima usporedivo je, odnosno čak i veće nego preživljenje u alveolarnim grebenima augmentiranim autolognim koštanim presadcima te iznosi između 93,7 % i 100 % za alogene presatke, a 72,8 do 100 % za autologne (2, 26). Korištenjem PRP-a pri augmentaciji s alogenim koštanim blokovima, preživljenje implantata iznosi 100 % (26). Neke studije prijavile su niže stope uspjeha dentalnih implantata u čeljustima augmentiranim alogenim koštanim blokovima, što može biti uzrokovano različitim razlozima. Npr. alogeni koštani blok bolje će se inkorporirati u ozubljenim, nego u bezubim čeljustima. (25).

U prilog stvaranju nove kosti, osim histoloških, govore i nalazi CBCT snimaka na kojima se, nakon cijeljenja, na površini augmentiranoga područja može vidjeti sloj jednake radioopaknosti kao i kortikalna kost domaćina, iz čega se da zaključiti da se stvara nova kortikalna kost na površini spongioznog koštanoga bloka (2). Volumen dobivene kosti podjednak je volumenu dobivenom pri korištenju autolognih presadaka i u prosjeku iznosi 4 do 5 mm (25). Kontinuirana resorpcija alogenoga koštanoga bloka nešto je duža nego autolognoga koštanoga presatka i iznosi oko jednu i pol godinu (25). Resorpcija je češća u mandibuli nego u maksili, što znači da osim dimenzije koštanoga defekta i njegova lokacija utječe na uspjeh tretmana (26).

Kada je u pitanju cijena postupka, korištenje te tehnike poskupljuje zahvat, no to se relativno kompenzira kraćim trajanjem operacije, ili pak izostaje potreba za općom anestezijom i ekstraoralnim donorskim mjestom kod uzimanja autolognog presatka iz npr. ilijačne kosti (6).

Poželjno je iskustvo kirurga u radu s koštanim blokovima te dodatna edukacija na predavanjima i radionicama (24). Potrebna je visoka preciznost, osobito u rukovanju mekim tkivima jer je augmentacija individualiziranim alogenim koštanim blokovima podložna komplikacijama koje su većinom uzrokovane kontaminacijom zbog nestručnog rukovanja tijekom zahvata, te im je to jedan od glavnih nedostataka (2, 24).





Komplikacije koje mogu nastati kod augmentacije individualiziranim alogenim koštanim blokovima jesu izloženost presatka usnoj šupljini, gubitak presatka, izloženost membrane te infekcija (2, 26). Gotovo uvijek povezane su s kontaminacijom do koje može doći prilikom prilagodbe koštanog bloka geometriji defekta alveolarnoga grebena ili zbog neprikladnog rukovanja mekim tkivima, stoga je vrlo bitno zašiti ranu šavovima koji ne propuštaju slinu i nisu pod tenzijom. Također, nepovoljne predispozicije poput tankog biotipa gingive, bolesti ili loše oralne higijene mogu pridonijeti neuspjehu uklopljenosti koštanoga presatka (2).

Kada do dehiscijencije rane dođe za vrijeme ili nedugo nakon uklanjanja šavova, potrebno je ukloniti izloženi dio površine presatka, osvježiti rubove rane te ih ponovno pažljivo zašiti. Kod kasne dehiscijencije rane koja može nastati zbog nošenja provizornog rada koji može perforirati sluznicu, opet treba ukloniti izloženi dio kosti, a nastalu ranu nadzirati i propisati antiseptičku otopinu kojom će pacijent ispirati ranu (24). Temeljitim debridementom upaljenoga područja alogenoga koštanoga bloka gubi se dio presatka, ali uspijeva se očuvati preostali dio transplantata (2).

Horizontalni rezovi smješteni u pomičnoj sluznici vestibuluma usne šupljine mogu smanjiti pojavu dehiscijencija jer nisu u području najvećeg opterećenja, odnosno na vrhu alveolarnoga grebena poput kresalnih incizija te se time osigurava šivanje bez tenzija (2, 23). Takvi rezovi također su u području dobre perfuzije i pridonose smanjenoj vidljivosti ožiljaka (23).



Čest problem s kojim se kliničari u dentalnoj implantologiji susreću jest nedovoljan volumen kosti alveolarnoga grebena, što je dovelo do razvoja tehnika augmentacije kosti. Najčešće situacije koje dovode do potrebe za augmentacijom kosti uključuju razvojne defekte, parodontne bolesti, gubitak zuba te resorpciju kosti kao posljedicu infekcije ili traume (7).

Iako se autologna kost još uvijek smatra zlatnim standardom u augmentaciji kosti, s obzirom na negativne strane povezane s njezinom primjenom, raste zanimanje za zamjenskim koštanim materijalima (2). Uporabom zamjenskih koštanih materijala izbjegava se otvaranje drugog operacijskog mjesta i njegov morbiditet, reducira rizik od komplikacija i nelagoda za pacijenta (2, 6).

Procesuirana alogena kost na europskom dentalnom tržištu počela se primjenjivati tek nedavno, ali se već istaknula kao prikladna alternativa autolognoj kosti (2). Korak dalje od alogenih koštanih presađaka nalaze se individualizirani alogeni koštani blokovi dobiveni kombiniranjem podataka dobivenih CBCT snimkom i CAD/CAM sustavom kojim se izglodu koštani blokovi koji točno odgovaraju geometriji koštanoga defekta na alveolarnome nastavku čeljusti (2). Naime, pri manipuliranju standardnim alogenim koštanim presađcima potrebno je njihovo oblikovanje za vrijeme operacije, što podrazumijeva postavljanje koštanoga bloka na ciljno mjesto na čeljusti pacijenta i kontakt s tkivnim tekućinama, zatim njegovo micanje i obradu, zbog čega se produljuje vrijeme operacije, što pridonosi povećanju rizika infekcije i posljedičnim komplikacijama (2, 6). Kod individualiziranih koštanih blokova nema potrebe za dodatnom obradom jer oni savršeno prijanjaju na ciljno mjesto, što skraćuje trajanje i troškove operacije (6). Štoviše, povećana kontaktna površina između kosti domaćina i transplantata osigurava bolju prehrambenu podršku koštanoga presađka i njegovu brzu inkorporaciju (2).

Rukovanje mekim tkivom iznimno je važno kod uspjeha ugradnje individualiziranih koštanih presađaka (6). Potrebno je repositionirati režanj zaštiti bez tenzija, ali da ne propušta slinu kako ne bi došlo do kontaminacije operacijskoga mjesta i njegove infekcije koja može rezultirati potpunim ili djelomičnim gubitkom koštanoga transplantata (2).

Nakon ugradnje alogenoga koštanoga bloka treba proći, u prosjeku, 6 mjeseci kako bi došlo do revaskularizacije koštanoga transplantata i migracije osteoblasta, nakon čega se pristupa postupku ugradnje dentalnih implantata (24). Preživljenje dentalnih implantata u alogenoj kosti iznosi između 93,7 % i 100 % (2, 26).

Volumen dobivene kosti u prosjeku je 4 do 5 mm, što je podjednako volumenu dobivenom korištenjem autolognih presađaka, no resorpcija alogeničnog nešto je duža te iznosi jednu i pol godinu, stoga je potrebno duže cijeljenje kako bi se postigla dimenzijska stabilnost (25).



Restauracije velikih horizontalnih i vertikalnih defekata zahtijevaju složene kirurške zahvate i upotrebu autologne i ksenogene kosti. Posljednjih se godina u tu svrhu počinju koristiti individualizirani alogeni koštani blokovi koji eliminiraju određena negativna svojstva autoložnih presađaka, poglavito potrebu za otvaranjem drugog operacijskog polja na donorskom mjestu. Oni dovode do stvaranja nove i vitalne kosti te omogućuju implantoprotetsku sanaciju. Iako su zasad pokazali obećavajuće rezultate u prikazima slučajeva, potrebna su daljnja istraživanja kako bi se potvrdili ti rezultati, kao i standardizacija postupaka purifikacije transplantata kako bi se izbjegla transmisija bolesti i genetskog materijala donora.



1. Stefanini M, Marzadori M, Aroca S, Felice P, Sangiorgi M, Zucchelli G. Decision making in root-coverage procedures for the esthetic outcome. *Periodontol 2000*. 2018;77(1):54-64.
2. Blume O, Donkiewicz P, Back M, Born T. Bilateral maxillary augmentation using CAD/CAM manufactured allogenic bone blocks for restoration of congenitally missing teeth: A case report. *J Esthet Restor Dent*. 2019;31(3):171-8.
3. Spitznagel FA, Boldt J, Gierthmuehlen PC. CAD/CAM Ceramic Restorative Materials for Natural Teeth. *J Dent Res*. 2018;97(10):1082-91.
4. Blatz MB, Conejo J. The Current State of Chairside Digital Dentistry and Materials. *Dent Clin North Am*. 2019;63(2):175-97.
5. Lorenz J, Kubesch A, Al-Maawi S, et al. Allogeneic bone block for challenging augmentation-a clinical, histological, and histomorphometrical investigation of tissue reaction and new bone formation. *Clin Oral Investig*. 2018;22(9):3159-69.
6. Schlee M, Rothamel D. Ridge augmentation using customized allogenic bone blocks: proof of concept and histological findings. *Implant Dent*. 2013;22(3):212-8.
7. Tonetti MS, Hämmerle CH; European Workshop on Periodontology Group C. Advances in bone augmentation to enable dental implant placement: Consensus Report of the Sixth European Workshop on Periodontology. *J Clin Periodontol*. 2008;35(8 Suppl):168-72.
8. Đudarić L, Zoričić Cvek S, Cvijanović O, Fužinac-Smojver A, Čelić T, Martinović D. Osnove biologije koštanog tkiva. *Medicina Fluminensis [Internet]*. 2014 [pristupljeno 31.07.2020.];50(1):21-38. Dostupno na: <https://hrcak.srce.hr/118495>
9. Junqueira LC, Carnerio J, Kelley RO Osnove histologije. X. izdanje. Zagreb: Školska knjiga; 2005.; 510 p.
10. Knezović-Zlatarić D, Čelebić A, Lazić B. Resorptivne promjene koštanih struktura gornje i donje čeljusti u pacijenata nositelja mobilno-protetskih nadomjestaka. *Acta stomatologica Croatica [Internet]*. 2002 [pristupljeno 30.07.2020.];36(2):253-9. Dostupno na: <https://hrcak.srce.hr/3704>
11. Ruquet M, Maille G, Tavitian P, Tardivo D, Hübner O, Bonfil JJ. Alveolar bone loss and ageing: possible association with coronary heart diseases and/or severe vascular diseases. *Gerodontology*. 2016;33(3):356-62.
12. Ozcan G, Sekerci AE. Classification of alveolar bone destruction patterns on maxillary molars by using cone-beam computed tomography. *Niger J Clin Pract*. 2017;20(8):1010-9.
13. Kagiya T. MicroRNAs: Potential Biomarkers and Therapeutic Targets for Alveolar Bone Loss in Periodontal Disease. *Int J Mol Sci*. 2016;17(8):1317.



14. Wolf HF, Rateitschak EM, Rateitschak KH Parodontologija. Stomatološki atlas. 1. hrvatsko izdanje. Zagreb: Naklada Slap; 2008.; 536 p.
15. Asa'ad F, Monje A, Larsson L. Role of epigenetics in alveolar bone resorption and regeneration around periodontal and peri-implant tissues. *Eur J Oral Sci.* 2019;127(6):477-93.
16. Van der Weijden F, Dell'Acqua F, Slot DE. Alveolar bone dimensional changes of post-extraction sockets in humans: a systematic review. *J Clin Periodontol.* 2009;36(12):1048-58.
17. Asmael HM, Jamil FA, Hasan AM. Novel Application of Platelet-Rich Fibrin as a Wound Healing Enhancement in Extraction Sockets of Patients Who Smoke. *J Craniofac Surg.* 2018;29(8):e794-e7.
18. Krhen T. Indikacije i tehnike koštanih augmentacija kod implanto-protetske terapije u estetskoj zoni [poslijediplomski specijalistički rad]. Zagreb: Stomatološki fakultet Sveučilišta u Zagrebu; 2015.
19. McAllister BS, Haghghat K. Bone augmentation techniques. *J Periodontol.* 2007;78(3):377-96.
20. Milinkovic I, Cordaro L. Are there specific indications for the different alveolar bone augmentation procedures for implant placement? A systematic review. *Int J Oral Maxillofac Surg.* 2014;43(5):606-25.
21. botiss-dental.com [Internet]. Zossen: Botiss biomaterials GmbH; 2019 [cited 2020 Aug 15]. Products; Maxgraft bonebuilder; Available from: <https://botiss-dental.com/products/maxgraft-bonebuilder/>
22. Botiss-dental.com [Internet]. Zossen: botiss biomaterials GmbH; 2019 [cited 2020 Aug 15]. Products; Maxgraft bonebuilder; Maxgraft bonebuilder brochure; Available from: [https://www.botiss-dental.com/pdf/botiss\\_maxgraft\\_EN.pdf](https://www.botiss-dental.com/pdf/botiss_maxgraft_EN.pdf)
23. Blume O, Back M, Born T, Smeets R, Jung O, Barbeck M. Treatment of a bilaterally severely resorbed posterior mandible due to early tooth loss by Guided Bone Regeneration using customized allogeneic bone blocks: A case report with 24 months follow-up data. *J Esthet Restor Dent.* 2018;30(6):474-9.
24. Botiss-dental.com [Internet]. Zossen: botiss biomaterials GmbH; 2019 [cited 2020 Aug 15]. Products; Maxgraft bonebuilder; Maxgraft bonebuilder Surgical Guide; Available from: [https://www.botiss-dental.com/pdf/botiss\\_maxgraft\\_bonebuilder\\_SurgicalGuide\\_EN.pdf](https://www.botiss-dental.com/pdf/botiss_maxgraft_bonebuilder_SurgicalGuide_EN.pdf)

25. Park YH, Choi SH, Cho KS, Lee JS. Dimensional alterations following vertical ridge augmentation using collagen membrane and three types of bone grafting materials: A retrospective observational study. *Clin Implant Dent Relat Res.* 2017;19(4):742-9.
26. Motamedian SR, Khojaste M, Khojasteh A. Success rate of implants placed in autogenous bone blocks versus allogenic bone blocks: A systematic literature review. *Ann Maxillofac Surg.* 2016;6(1):78-90.



Elvira Babić rođena je 14. lipnja 1995. godine u Vinkovcima, a odrasla u Županji. Nakon završetka Opće gimnazije Županja, upisuje prvu godinu Stomatološkoga fakulteta Sveučilišta u Zagrebu. Tijekom studija pohađa brojne stručne kongrese te asistira u privatnoj ordinaciji dentalne medicine u Zagrebu.