

# Učinkovitost CBCT-a u detekciji koštanih defekata kod generaliziranoga kroničnoga parodontitisa

---

**Komšić, Sanja**

**Doctoral thesis / Disertacija**

**2021**

*Degree Grantor / Ustanova koja je dodijelila akademski / stručni stupanj:* **University of Zagreb, School of Dental Medicine / Sveučilište u Zagrebu, Stomatološki fakultet**

*Permanent link / Trajna poveznica:* <https://um.nsk.hr/um:nbn:hr:127:733440>

*Rights / Prava:* [Attribution-NonCommercial 4.0 International/Imenovanje-Nekomercijalno 4.0 međunarodna](#)

*Download date / Datum preuzimanja:* **2024-07-22**



*Repository / Repozitorij:*

[University of Zagreb School of Dental Medicine Repository](#)





Sveučilište u Zagrebu

Stomatološki fakultet

Sanja Komšić

**UČINKOVITOST CBCT-A U DETEKCIJI  
KOŠTANIH DEFEKATA KOD  
GENERALIZIRANOGA KRONIČNOGA  
PARODONTITISA**

DOKTORSKI RAD

Zagreb, 2020



Sveučilište u Zagrebu

Stomatološki fakultet

Sanja Komšić

**UČINKOVITOST CBCT-A U DETEKCIJI  
KOŠTANIH DEFEKATA KOD  
GENERALIZIRANOGA KRONIČNOGA  
PARODONTITISA**

DOKTORSKI RAD

Mentori:

Prof. dr. sc. Darije Plančak

Prof. dr. sc. Adrijan Kašaj

Zagreb, 2020.



University of Zagreb  
School of Dental Medicine

Sanja Komšić

**EFFICACY OF CBCT IN CLINICAL  
DETECTION OF BONY DEFECTS IN  
GENERALISED CHRONIC  
PERIODONTITIS**

DOCTORAL DISSERTATION

Supervisors:

Prof Darije Plančak, PhD

Prof Adrijan Kašaj, PhD

Zagreb, 2020

## **Informacije o mentorima**

### **Prof. dr. sc. Darije Plančak**

Redoviti profesor

Zavod za parodontologiju

Stomatološki fakultet

Sveučilišta u Zagrebu

### **Prof. dr. sc. Adrijan Kašaj**

Poliklinika za parodontologiju i restaurativnu stomatologiju

Sveučilišnog medicinskog centra „Johannes Gutenberg“ u Mainzu

Njemačka

## *Zahvale*

*Zadovoljstvo mi je što mogu izraziti zahvalnost onima koji su mi pružili podršku i pomoć tijekom izrade doktorskog rada:*

*Prije svega, mentoru **prof. dr. Dariju Plančaku** na velikoj susretljivosti i povjerenju koje mi je kao doktorandici poklonio, a kasnije i na nesebičnoj podršci na mentorstvu i stručnom vodstvu tijekom izrade doktorskog rada. Zahvaljujem mu na svim savjetima, prijedlozima i pomoći, ali prije svega na stvaranju poticajne i motivirajuće radne sredine, kao i prenošenju velikog znanja i dugogodišnjeg iskustva.*

*Komentoru **prof. Dr. Adrijanu Kašaju** na dobronamjernim sugestijama i korisnim savjetima u izradi doktorskog rada.*

*Naročitu zahvalnost dugujem **doc. dr. Ivanu Puharu**, koji je uvijek imao strpljenja i vremena za moje brojne upite. Zahvaljujem mu na čitanju teksta, beskrajnim diskusijama i preporukama za poboljšanje doktorskog rada. Njegov sustavni i metodološki pristup znanosti kao i predanost znanstvenom radu uvelike su poboljšali kvalitetu rada.*

*Najveću zahvalnost za ono što sam postigla dugujem **mojim roditeljima i obitelji**, na bezuvjetnoj ljubavi i podršci tijekom mog dvadesetogodišnjeg školovanja. Uvijek su vjerovali u mene i bili moj najveći oslonac. Nikada vam ne mogu vratiti dovoljno za sve što ste učinili za mene.*

***Doktorsku disertaciju posvećujem svojoj mami***

## Sažetak

Temeljni cilj istraživanja je evaluirati uspješnost CBCT-a u detekciji koštanih defekata kod pacijenata sa kroničnim parodontitisom.

U studiju je bilo uključeno 6 ispitanika (4 muškarca, 2 žene) prosječne starosti  $53,50 \pm 14,80$  godine (raspon godina 35 do 77). Ukupno je analizirano 160 zuba, odnosno 320 radioloških mjernih točaka (mezijalno i distalno pozicioniranih mjernih točaka na zubu). Regija furkacija korijena kutnjaka promatrana je na ukupno 38 zuba gornje i donje čeljusti.

Studija pokazuje da postoji visoki stupanj podudarnosti kliničkih (intraoperativnih) i radioloških (CBCT) parametara. Analiza CBCT snimaka s aspekta dijagnostičke parodontološke radiologije pokazuje da najveći dio definiranih anatomskih struktura i patoloških promjena ima prihvatljivu vidljivost i kao takav je vjerojatno primjenljiv u radiološkim analizama. Rezultati usporedbe intraoperativnih i CBCT-mjerenja pokazuju da vrijednosti dubine i širine koštanih defekata međusobno visoko koreliraju te ne postoji statistički signifikantna razlika između njih. Analiza učinkovitosti dijagnostičke točnosti CBCT-a ukazuje na to da postoji pozitivna korelacija među mjerenjima. CBCT je visoko senzitivna (0,93) i specifičan test (1,00) i može se koristiti u točnoj identifikaciji prisustva otvorenosti furkacije. Senzitivnost CBCT-a u dijagnostici parodontnih patoloških promjena iznosi od 0,84 (parodontni džep) do 1,00 (otvorenost furkacije). Debljina gingivnog tkiva signifikantno se razlikuje kod debelog i tankog fenotipa gingive, te se vrijednosti razlikuju kod različitih tipova zuba.

Studija pokazuje da postoji visoki stupanj podudarnosti kliničkih (intraoperativnih) i radioloških (CBCT) parametara, te da svaka od metoda (klinički i radiološki pregled) pokazuje zadovoljavajući stupanj točnosti te ima svoje prednosti, što ih čini korisnim u uspostavljanju parodontne dijagnoze i planiranja liječenja. Međutim, CBCT nudi značajne prednosti (visoku točnost i preciznost) i može se koristiti kao izvrstan dijagnostički alat u otkrivanju i lokalizaciji koštanih defekata što predstavlja pouzdanu osnovu za odluku o tretmanu.

**Ključne riječi:** kompjuterizirana tomografija koničnih zraka, kronični parodontitis, otvorenost furkacije

## **Structured Abstract**

The diagnosis for periodontitis is based on clinical symptoms and signs using radiological methods as well as relying on an indispensable complementary diagnostic tool in periodontology given that clinical examination (probing) due to numerous factors does not allow accurate insight into the actual depth of the defect. Although periapical and panoramic imaging are routinely used in diagnosing periodontal bone defects, imaging can be difficult to standardize, providing only a two-dimensional representation of three-dimensional structures, and enlargement and distortion of images makes it impossible to accurately show lesions due to different X-ray projections. Thus, standard recordings give only partial insight into actual information of the region of interest and hide the risk of possibly misjudging a defect configuration or estimate a too small depth. The limitations of conventional radiographic techniques can be eliminated by CBCT (cone-beam computed tomography).

The fundamental objective of this study is to evaluate the effectiveness of CBCT in detecting bone defects in patients with chronic periodontitis.

The basic and specific objectives of the research are as follows:

1. Using diagnostic periodontal radiology to analyse CBCT images: analysing presentations of periodontal anatomical structures and generalised chronic periodontitis using descriptive analysis of pathological changes and correlations of the severity of periodontitis

2. Analysing CBCT effectiveness in diagnostic accuracy for generalised chronic periodontitis based on correlations of radiological recordings with preoperative and intraoperative findings

3. Efficacy of diagnostic judgment (changes in diagnostic decisions) using CBCT in generalised chronic periodontitis

4. Therapeutic efficacy (changes to therapeutic plans and/or course of therapy) using CBCT for generalised chronic periodontitis



5. Effectiveness of outcomes in using CBCT for generalised chronic periodontitis (change in quality of therapy, sequencing of sequelae or prognosis)

6. Determination of gingival soft tissue phenotype using soft tissue CBCT

#### Research Hypotheses:

1. positive correlation exists between periodontal status from obtained clinical preoperative and intraoperative measurements and periodontal status obtained using the radiological method (CBCT).

2. Determining the gingival biotype using soft tissue CBCT is a reliable clinical method.

The study represents a human prospective of an in vivo study conducted at the dental office of Dr Wolf und Kollegen in Wiesbaden, Germany. The study was approved at the XXIIth regular meeting of the Ethics Committee held on November 9, 2017 (Decision No. 05-PA-15-11/2017, adopted on November 15, 2017).

The study sample consisted of subjects over 35 years of age who underwent initial periodontal therapy, including: identification of dental biofilm, patient instructions and motivation on maintaining oral hygiene, professional dental cleaning - removal of supragingival and subgingival calculus and plaque, detection of factors affecting plaque retention, evaluation and detection of teeth with poor prognosis, removal of gross occlusion disorders, scaling and root planing (all pocket depths  $\geq$  3.5mm).

Six weeks after initial therapy, a re-evaluation was performed and patients included in the study were given an indication for periodontal surgery, and those who met the criteria for inclusion in the study. The inclusion criteria are: presence of at least 15 teeth, at least 2 interproximal areas with loss of attachment of  $\geq$ 4 mm or at least 2 interproximal areas with a pocket depth  $\geq$ 5 mm, but not on the same tooth, periodontitis criteria in at least 30% of teeth present, good cooperation with the patient during initial therapy, optimal oral hygiene, plaque index  $<$ 1 and BOP  $<$ 20%. A definitive diagnosis of chronic periodontitis was made in line with the classification of the American Academy of Periodontology (AAP) based on clinical parameters of pocket depth, attachment loss and radiologically verified loss.

The CBCT image was taken with a Planmeca ProMax 3D CBCT (Planmeca Oy, Asentajankatu 6, 00880 Helsinki, Finland) with the following parameters: 90 kV, 10 mA, FOV 1001x1001x999 mm, 360° rotation, 18.071 seconds exposure, voxel size 200µm. The third dose distribution quartile for patients (DAP, Dose Area Product) was 1555.9 mGy x cm<sup>2</sup>, which is a value that can be taken as the local diagnostic reference level. Radiological recordings were digitally generated in DICOM format using the software Romexis Viewer Planmeca 3.8.3.R. (Planmeca Oy, Asentajankatu 6, 00880 Helsinki, Finland). The labial and buccal soft tissues were retreated with a sterile plastic retractor when performing radiological imaging.

The images were analysed in the axial, transverse and sagittal plane with a 1mm cutting interval, on a 17 inch monitor (ViewSonic VA2231WA-LED, Brea, CA, USA), at a resolution of 1280×1024, where a thorough soft tissue debridement was performed using 2.8x magnification medical magnifiers (Carl Zeiss, Bjoehr OptecMed Einbeck, Deutschland). Intraoperative measurements were taken in specific steps. The vertical component was measured with a Williams probe from the enamel-cement border to the apex of the alveolar ridge bone, while the horizontal component was measured with a Nabers probe. After surgery, the flap was closed with suitable surgical sutures and a periodontal bandage was fitted as needed. Patients were prescribed antibiotics and analgesics for 7 days postoperatively. The sutures and bandage were removed on the seventh postoperative day.

Statistical validation of a potentially useful diagnostic test involves a decision matrix, shown in the contingency table of two dichotomous variables (2x2). In this way, the validity of a diagnostic or prognostic test is evaluated. The statistical value of the test was calculated using the following formulas: Sensitivity =  $A / (A + B)$ ; Specificity =  $D / (C + D)$ ; Positive predictive value =  $A / (A + C)$ ; Negative predictive value =  $D / (B + D)$ ; Prevalence =  $A / (A + B + C + D)$ ; Accuracy (ACC) =  $(A + D) / (A + B + C + D)$ .

The study included 6 subjects (4 males, 2 females) with an average age of 53.50 ± 14.80 years (age ranged from 35 to 77). A total of 160 teeth and 320 radiological measuring points (mesial and distal positioned measuring points on the tooth) were analysed.

The mean lamina score of the lamina dura is 3.08 with a standard deviation of  $\pm 0.41$ , ranging from a minimum score of 1 and a maximum of 4 ( $n = 160$ ). The lamina dura has acceptable visibility on CBCT (score of 3) and as such is likely to be applicable in diagnostic analysis. The mean score of alveolar bone presentation is 3.89 with a standard deviation of  $\pm 0.40$ , ranging from a minimum score of 1 and a maximum of 4 ( $n = 160$ ). Alveolar bone has acceptable visibility on CBCT (score of 3) and is likely to be applicable in diagnostic analysis as such. The mean score of the periodontal space is 3.87 with a standard deviation of  $\pm 0.39$  ranging from a minimum score of 2 and a maximum of 4 ( $n = 160$ ). The periodontal space has acceptable visibility on CBCT (score of 3) and as such is likely to be applicable in diagnostic analysis. The mean score for root morphology is 3.93 with a standard deviation of  $\pm 0.35$ , ranging from a minimum score of 2 and a maximum of 4 ( $n = 160$ ). Root morphology has an acceptable visibility on CBCT (score of 3) and as such is probably applicable in diagnostic analysis. The mean score for the enamel-cement junction is 3.59 with a standard deviation of  $\pm 0.93$ , ranging from a minimum score 1 and a maximum of 4 ( $n = 160$ ). The enamel-cement junction has acceptable visibility on CBCT (score of 3) and as such is likely to be applicable in diagnostic analysis. The mean score for trabecular bone is 3.93 with a standard deviation of  $\pm 0.32$ , ranging from a minimum score of 2 and a maximum of 4 ( $n = 160$ ). Trabecular bone has acceptable visibility on CBCT (score of 3) and is likely to be applicable in diagnostic analysis as such. The mean value of the furcation score is 3.82 with a standard deviation of  $\pm 0.43$ , ranging from a minimum score of 2 and a maximum of 4 ( $n = 38$ ). Furcation has acceptable visibility on CBCT (score of 3) and as such is likely to be applicable in diagnostic analysis. The mean of the early change score is 1.29 with a standard deviation of  $\pm 0.61$ , ranging from a minimum of 1 and a maximum of 3 ( $n = 160$ ). Early changes show very poor visibility on CBCT (score 1) and as such are certainly not applicable in diagnostic analysis. The mean score of bone loss presentation is 3.97 with a standard deviation of  $\pm 0.24$ , ranging from a minimum score of 2 and a maximum of 4 ( $n = 160$ ). Bone loss has acceptable visibility on CBCT (score of 3) and as such is likely to be applicable in diagnostic analysis. The mean value of the furcation involvement is 3.82 with a standard deviation of  $\pm 0.48$ , ranging from a minimum score of 2 and a maximum of 4 ( $n = 38$ ). Furcation involvement has acceptable visibility on CBCT (score of 3) and is likely to be

applicable in diagnostic analysis as such. The mean score of the predisposing factors is 3.94 with a standard deviation of  $\pm 0.27$ , ranging from a minimum of 2 and a maximum of 4 (n = 160). Predisposing factors have acceptable visibility on CBCT (score of 3) and are likely to be applicable in diagnostic analysis as such. The mean of the crown and root ratio score is 3.92 with a standard deviation of  $\pm 0.32$ , ranging from a minimum score of 2 and a maximum of 4 (n = 160). The crown-root relationship has acceptable visibility on CBCT (score of 3) and as such is likely to be applicable in diagnostic analysis. The mean of the activity score is 1.27 with a standard deviation of  $\pm 0.61$ , ranging from a minimum of 1 and a maximum of 3 (n = 160). Process activity shows very low visibility on CBCT (score of 1) and as such is certainly not applicable in diagnostic analysis. The mean of the hypercementosis score is 3.91 with a standard deviation of  $\pm 0.30$ , ranging from a minimum score of 1 and a maximum of 3 (n = 160). Hypercementosis has acceptable visibility on CBCT (score of 3) and is likely to be applicable in diagnostic analysis as such.

Upon categorisation by residual periodontal support, 3 patients (n = 3; % = 50.00) with mild to moderate bone loss and 3 with advanced bone loss (n = 3; % = 50.00) participated in the study. After performing a division according to White & Pharoah, there was an even distribution of patients based on the severity of advanced periodontitis, i.e., 2 patients (n = 2; % = 33.33) had initial, moderate, and severe periodontitis. Classification of periodontitis based on severity-defined stages showed that the highest number of patients resided in stage III (n = 4; % = 66.67) while a smaller percentage was in stage IV (n = 2; % = 33.33), whereas for classes reflecting the biological characteristics of the disease, an equal number of patients were in grades B and C (n = 3; % = 50.00).

The mean depth of the pockets measured intraoperatively ( $\pm$  standard deviation) was  $4.42 \pm 1.53$ , with a minimum value of 2.00 mm and a maximum of 13.00 mm. The mean pocket depth measured on CBCT ( $\pm$  standard deviation) is  $4.40 \pm 1.55$ , with a minimum value of 2.11 mm and a maximum of 13.90 mm.

Given the type of bone resorption, horizontal defects (91.88%) prevail over vertical ones (8.13%) in the sample, and CBCT showed 100% accuracy in identifying the defect type in all patients ( $\chi^2 = 224.45$ ; df = 1, Asymp.Sig. = 0.000). The molar root furcation region was observed on a total of 38 teeth of the upper and lower jaws. A total

of 93 furcation involvements were analysed (9 maxillary first molars, 8 maxillary second molars, 10 mandibular first molars, 11 mandibular second molars) for maxillary molars buccally, mesio-palatal and disto-palatal, and for mandibular buccal and lingual.

For maxillary molars the buccal, mesio-palatal and disto-palatal of the furcation involvement using probing were  $1.47 \pm 0.62\text{mm}$ ,  $1.41 \pm 0.62\text{mm}$  and  $1.41 \pm 0.62\text{mm}$ , respectively. CBCT measurement of furcation involvement gave values of  $1.71 \pm 0.92\text{mm}$ ,  $1.59 \pm 0.87\text{mm}$  and  $1.59 \pm 0.87\text{mm}$ , respectively. Intraoperative measurements were  $1.71 \pm 0.92\text{mm}$ ,  $1.59 \pm 0.87\text{mm}$  and  $1.65 \pm 0.86\text{mm}$ , respectively.

For mandibular molars, buccal and lingual clinical detection of furcation involvements showed values of  $1.52 \pm 0.75\text{mm}$  and  $1.48 \pm 0.68\text{mm}$ , respectively. The values of furcation of the mandibular molars on CBCT were  $1.81 \pm 0.87\text{mm}$  and  $1.76 \pm 0.94\text{mm}$ , respectively. Intraoperative measurements provided values of  $1.86 \pm 0.96\text{mm}$  and  $1.76 \pm 0.83\text{mm}$  for buccal and lingual, respectively (data shown as mean  $\pm$  standard deviation).

A comparison of furcation involvement of maxillary molars using probing showed a clinically lower degree of involvement, compared with the intraoperative finding. In 5.88% of cases, clinical examination (probing) failed to detect bone resorption in class II and or any bone loss at all with the presence of class I. On the other hand, CBCT showed a high degree of compliance with intraoperative measurements.

The prevalence of periodontal pockets is 0.93. The sensitivity of the radiological test for the existence of a periodontal pocket is 0.84. The specificity is 0.42. The positive predictive value is 0.82 and the negative is 0.47. The accuracy is 0.74. The false detection rate 0.18. The omission rate is 1.33. The diagnostic aspect ratio is 4.15.

The prevalence of clinical furcation involvement is 0.37. The sensitivity of the clinical furcation involvement test is 0.71. The specificity is 1.00. The positive predictive value is 1.00 and the negative is 0.79. The accuracy is 0.87. The false detection and false omission rate is 0. The diagnostic odds ratio is 0.

The prevalence of radiologically detected furcation involvement is 0.47. The sensitivity from the radiological test of its involvement is 1.00. The specificity is 0.93. The positive predictive value is 0.93 and the negative is 1.00. The accuracy is 0.96. The false detection and false omission rate is 0.06. The diagnostic aspect ratio is 0.

The sensitivity of CBCT in diagnosing periodontal pathological changes ranges from 0.84 (periodontal pocket) to 1.00 (openness of furcation).

There is no change in the therapist's subjective feeling when analysing clinical, intraoperative, and radiological findings (CBCT) for bone loss / pocket depth (100% accordance).

The analysis of therapeutic efficacy shows that the largest number of decisions on the therapeutic plan are based on a clinical examination coinciding with the CBCT analysis (75.87%).

Outcome analysis shows that in most cases (62.25%), CBCT confirms the accuracy of clinical diagnosis, meaning that the clinician has more confidence in implementing the therapy, although CBCT did not directly effect a change of choice.

The independent samples T-test suggests that the mean value of years for different gingival phenotypes in the area of central and lateral incisors and canines does not show statistically significant differences ( $p > 0.05$ ). Differences in thickness of gingival tissue in the thick and thin type showed a statistically significant difference ( $p < 0.05$ ).

The use of CBCT increases the quality of diagnosing bone defects in patients with generalised chronic periodontitis, thereby controlling therapeutic modalities and affecting the outcome and prognosis of treatment in patients. The use of CBCT enables effective and efficient treatment of patients by obtaining diagnostic information that influences diagnosis, prognosis, and the treatment plan in clinical decision making.

Analysis of CBCT images from diagnostic periodontal radiology shows that most of the defined anatomical structures have acceptable visibility and as such are probably applicable in radiological analyses (lamina dura, periodontal space, alveolar crest, root morphology, enamel-cement junction, trabecular bone, furcation), which also relates to the radiological presentation of pathological changes such as bone loss, furcation involvement, predisposing factors, crown-root ratio and the presence of hypercementosis.

The results of comparing intraoperative and CBCT measurements show that values for depth and width of bone defects are highly correlated and there is no statistically significant difference between them. An analysis of the effectiveness of CBCT diagnostic accuracy in generalised chronic periodontitis based on the correlation

of radiological recordings with preoperative and intraoperative findings indicates a positive correlation between measurements, that is, the use of CBCT in assessing the alveolar bone level is considered a clinically reliable (acceptable) method.

Clinical examination (probing), intraoperative and CBCT measurements are significantly correlated in assessing the openness of furcation. In comparing molar furcation involvement, probing indicated a clinically lower degree of involvement, as opposed to the intraoperative and radiological findings. On the other hand, CBCT showed a high degree of conformity with intraoperative measurements. The results show high conformity and accuracy between intraoperative and measurements on CBCT (0.96), compared to the clinical examination (0.87). CBCT is a highly sensitive (0.93) and specific test (1.00) and can be used to accurately identify the presence of furcation involvement. The sensitivity of CBCT in the diagnosis of periodontal pathological changes ranges from 0.84 (periodontal pocket) to 1.00 (openness of furcation).

Clinical diagnostics of furcation involvements are not sufficiently reliable and may very easily lead to underestimation and overestimation of furcation involvement. The findings confirm the necessity of supplementing the clinical examination with radiological methods, which is consistent with the consensus in the literature. Radiological measurements (CBCT) in our study have a maximum accuracy of 0.96, with a sensitivity of 1.00 and a specificity of 0.93. Thus, the prevalence of detecting furcation involvement is higher radiologically than clinically (0.37 compared to 0.47). Differences in the degree of detection of furcation involvement can directly influence the choice of therapeutic methods, since in one third of cases (29.55%), furcation is inadequately diagnosed (undetected or its severity underestimated), which may have repercussions on the choice of treatment.

The effectiveness of diagnostic judgment measured by changing the therapist's subjective feeling when analysing clinical, intraoperative, and radiological findings (CBCT) by based analysis of bone loss / pocket depth indicates a high agreement (100%). The differences in detection values are minimal and do not significantly alter the therapeutic decision. On the other hand, detection of furcation involvement clinically and radiologically / intraoperatively is similar in 70.45% of cases, which means that theoretically in 29.55% of cases, there may be a change in deciding on

continuing the therapeutic treatment plan, since in that number of cases, furcation is undetectable or its severity underestimated.

An analysis of diagnostic judgment shows that, based on clinical examination and CBCT analysis, the largest number of clinical plan decisions match (75.87%).

In our study, the analysis of therapeutic efficacy showed that in one third of cases (28.52%), an analysis of CBCT led to a change in treatment plan, with the same number of decision cases favouring a more conservative (13.48%) and more aggressive treatment (13.79%), while in about 1.25% of cases, the decision was completely reversed in favour of tooth extraction. In analysing the efficacy of outcomes, CBCT provided the highest clinical diagnosis (80.69%). However, the percentage of cases where a decision change occurred after a CBCT analysis (10.31%) or in which CBCT was the most significant factor without which an adequate diagnosis was not possible (8.13%) is negligible.

Outcome analysis shows that in most cases (62.25%), CBCT confirms the accuracy of clinical diagnosis, instilling more confidence in the clinician feel when implementing specific her therapy, although CBCT did not directly influence changing the choice.

Determination of gingival phenotype by soft tissue CBCT is a reliable clinical method. Differences in the thickness of gingival tissue in the thick and thin type show a statistically significant difference. Repeated measurements of the ANOVA show that the values differ significantly between different teeth, and that the mean values of the central incisors are significantly higher than the values of lateral incisors and canines. In addition, this value was significantly higher in lateral incisors than in canines. The results of our study show that the thickness of the gingival tissue differs significantly in the thick and thin phenotype of the gingiva, and that the values differ in different types of teeth, i.e., from the medial line to the distal shows a decrease in value.

The study shows that there is a high degree of accordance between clinical (intraoperative) and radiological (CBCT) parameters, and that each of the methods (clinical and radiological examination) shows a satisfactory degree of accuracy and along with their advantages, making them useful in establishing periodontal diagnosis and treatment planning. However, CBCT offers significant advantages (high accuracy and precision) and can be used as an excellent diagnostic tool in detecting and localising



bone defects, which is a reliable basis for treatment decisions. The application of CBCT should be carefully considered through an analysis of potential limitations and risks.

**Key Words:** cone-beam computed tomography, chronic periodontitis, furcation defect

## Sadržaj

1. Uvod
  - 1.1 Kronični parodontitis
  - 1.2 Klinička slika kroničnog parodontitisa
  - 1.3 Dijagnoza kroničnog parodontitisa
  - 1.4 Uloga radioloških metoda u dijagnozi kroničnog parodontitisa
  - 1.5 Konvencionalne radiološke metode
  - 1.6 Ograničenja konvencionalnih radiografskih metoda
  - 1.7 Kompjuterizirana tomografija koničnih zraka (CBCT)
  - 1.8 Gingivni biotip
  
2. Cilj i hipoteze istraživanja
3. Materijali, ispitanici, metodologija i plan istraživanja
4. Rezultati
5. Rasprava
6. Zaključci
7. Literatura
8. Životopis

# 1. UVOD

## 1.1. Kronični parodontitis

Kronični parodontitis je multifaktorijalna polimikrobna infektivna bolest koja nastaje kao rezultat interakcije specifičnih parodontnih patogenih bakterija i odgovora tkiva domaćina, a karakterizirana je progresivnom ireverzibilnom destrukcijom parodontnih tkiva (1, 2). Kronični parodontitis se definira kao inflamacija gingive koja se proširuje na dublje okolne strukture parodonta, dovodeći do gubitka pričvrstka kao rezultata destrukcije parodontnog ligamenta i okolne potporne kosti. Inflamacija započinje u gingivi te se postupno širi u dublja parodontna tkiva kako bolest napreduje. Najprije dolazi do gubitka vezivnog pričvrstka, a potom i do postupne resorpcije alveolarne kosti i formiranja defekata alveolarne kosti. Iako je inflamacija inicirana od strane bakterija, navedeni destruktivni procesi u parodontu nastaju kao rezultat upalnog odgovora domaćina koji se razvija u borbi protiv mikroorganizama dentalnog biofilma (3). Obično je karakteriziran sporim napredovanjem, iako može pokazivati periode brze aktivne progresije. Parodontni džepovi kao rezultat destrukcije alveolarne kosti povezani su s povećanim gubitkom zuba (2), čime kronični parodontitis predstavlja jednu od najčešćih kroničnih bolesti ljudi (4).

Epidemiološke studije pokazuju visoku prevalenciju parodontitisa unutar različitih europskih populacija (5-8). Dostupne epidemiološke studije o prevalenciji umjerenog do teškog parodontitisa pokazuju da je bolest prisutna kod 15 - 30% odrasle populacije, a u nekim novijom studijama i više (9-12). Uznapredovala parodontna bolest prisutna je kod 5 - 20% populacije srednje životne dobi u Europi (35 - 44%) te 40% u starijoj populaciji (65 - 74%) (13). Parodontne bolesti su i najčešće kronične oralne bolesti američke populacije, pri čemu 64,7 milijuna Amerikanaca (42,7%) ima dijagnosticiran neki od oblika parodontitisa (blagi, umjereni ili teški oblik) (14-15). U populaciji starijih od 65 godina, prevalencija je još veća i iznosi 70,1% (14-15).

Parodontitis ima značajan utjecaj na kvalitetu života pacijenta, posebno kod uznapredovalih stadija s klinički značajnim destruktivnim procesima parodonta (16). Na progresiju bolesti utječu različiti rizični faktori, koji se mogu grupirati u one oni koji se mogu modificirati: alkohol (17), pretilost (18), pušenje (19), diabetes mellitus (20), hormonalne promjene kod žena (21), lijekovi (22), stres (23) te faktore koji se ne mogu modificirati: starost (24), genetičke determinante (25). S druge strane, parodontitis također može predstavljati rizičan faktor za pojedine sustavne bolesti kao što su diabetes mellitus (20),

koronarna bolest (26, 27), metabolički sindrom (28), moždani udar (29-30), reumatoidni artritis (31), karcinomi (32), kronične bolesti bubrega (33), respiratorne bolesti (34), prematurni porođaj (35).

Usprkos poboljšanju kontrole plaka i smanjenju prevalencije blagih oblika bolesti, navedene mjere nisu značajnije utjecale i na smanjenje prevalencije teških oblika parodontitisa (36). Razlozi su kompleksni i sugeriraju da kontrola plaka nije jedini odlučujući čimbenik u razvoju bolesti. Zbog toga parodontitis i dalje predstavlja jedan od najčešćih uzroka gubitka zuba, pogotovo u regiji kutnjaka (37-38). S obzirom na prethodno navedeno, pravovremena dijagnoza i terapija predstavlja jedan od osnovnih ciljeva suvremene parodontologije, a rana detekcija parodontitisa neposredno smanjuje stopu gubitka zuba (39).

## **1.2. Klinička slika kroničnog parodontitisa**

Dijagnoza parodontitisa postavlja se na osnovi anamneze i kliničkog pregleda. Cilj kliničkog parodontnog pregleda je prepoznavanje kliničkih znakova parodontitisa, koji su ovisno o stadiju bolesti, manje ili više izraženi. Također je tijekom kliničkog pregleda potrebno detektirati etiološke i predisponirajuće faktore te uočiti nepovoljne okluzalne odnose i insuficijentne dentalne restauracije (40).

Dijagnostički postupak započinje medicinskom i stomatološkom anamnezom, nakon čega slijedi ekstraoralni pregled glave i vrata. Potom se prelazi na kompletan pregled usne šupljine, s posebnim osvrtom na parodontna tkiva (40).

Klinička slika parodontitisa rezultira kliničkim znakovima i simptomima inflamacije parodonta, a postavljanje dijagnoze vrši se na osnovi kliničkog i radiološkog pregleda. Klinička slika uključuje kombinaciju sljedećih znakova i simptoma: edem, eritem, povećanje dubine sondiranja, gubitak pričvrstka, resorpcija alveolarne kosti, mobilnost zuba, krvarenje prilikom sondiranja i/ili supuracija (41).

Simptomi kroničnog parodontitisa uključuju sljedeće:

- krvarenje gingive prilikom četkanja zuba
- patološka migracija zuba: nastaje kao rezultat djelovanja okluzalnih sila na oštećena parodontna tkiva; u slučajevima značajne destrukcije potpornog aparata, onemogućena je amortizacija fizioloških sila čime se one pretvaraju u patološke i

dovode do pomicanja zuba u pravcu njihovog djelovanja; nastanak determiniraju i drugi čimbenici poput prisustva kontaktne točke, kut aksijalne osi zuba te fiziološka tendencija mezijalizacije zuba

- povećana mobilnost zuba: kao rezultat destruktivnih procesa potpornog aparata
- ponekad bol, najčešće kao rezultat ogoljenja cervikalnog dijela zuba
- *foetor ex ore.*

Znakovi kroničnog parodontitisa otkrivaju se kliničkim pregledom (inspekcijom i sondiranjem), a uključuju:

- supragingivalna i subgingivalna akumulacija dentalnog biofilma, tj. plaka
- prisustvo supragingivalnog kamenca i subgingivalnih konkremenata
- gingivalna inflamacija
- spontano krvarenje ili krvarenje na podražaj (prilikom sondiranja)
- purulentni eksudat prilikom palpacije mekog zida parodontnog džepa znak je aktivnosti upalnog procesa i javlja se kod 3 - 5% džepova (42)
- umjereno do jako otečena gingiva
- promjena boje gingive
- odsustvo točkastosti gingive (engl. stippling)
- promjene površinske strukture gingive (ulcerirane papile, odsustvo papila)
- gingivalna recesija, kao rezultat gubitka alveolarne kosti
- nastanak parodontnih džepova
- gubitak parodontnog pričvrstka
- resorpcija alveolarne kosti
- otvorenost furkacije
- povećana mobilnost zuba.

Sondiranje je dio kliničkog pregleda na osnovi kojeg se objektivno procjenjuje stupanj destrukcije parodontnih tkiva. Sondiranje je početkom 20. stoljeća prihvaćeno kao metoda

kliničkog pregleda i prvobitno se koristila za ispitivanje opsega i prirode parodontnih apscesa (43). Od 1920. godine se sondiranje koristi za procjenu opsega destrukcije svih parodontnih struktura kod parodontitisa (44, 45). Sondiranje se vrši pomoću građirane parodontne sonde čiji se dizajn i oblik mijenjao tijekom vremena, ali joj je funkcija ostala ista. Tijekom kliničkog pregleda, u cilju utvrđivanja parodontnog statusa, parodontnom sondom se određuju sljedeći klinički parametri: dubina sondiranja, razina spojnog epitela i razina gingive (46). Dubina sondiranja predstavlja udaljenost od ruba gingive do koronarnog kraja spojnog epitela i predstavlja kliničku aproksimaciju dubine parodontnog džepa (47). Međutim, ovisno o stupnju upale gingive, položaj njenog ruba se može mijenjati pa se time dubina sondiranja zapravo ne može smatrati referentnim parametrom za procjenu stupnja destrukcije parodontnih tkiva (40). Razina spojnog epitela je rastojanje od caklinsko-cementne granice do koronarnog kraja spojnog epitela i predstavlja kliničku aproksimaciju gubitka vezivno-tkivnog pričvrstka (47). Još 1953. godine je Glickman smatrao, kao i većina suvremenika tog doba, da je procjena gubitka vezivno-tkivnog pričvrstka jedan od osnovnih parametara za procjenu destrukcije parodonta (48). Ovaj stav je u potpunosti suglasan sa suvremenim načelima. Osim toga, određivanjem razine spojnog epitela se omogućava i procjena stabilnosti postignutih terapijskih rezultata, odnosno praćenje napredovanja same bolesti (42).

Blagi do umjereni kronični parodontitis karakteriziran je gubitkom do jedne trećine potpornih tkiva. U području molara, zahvaćenost furkacije ne smije prelaziti klasu I. Blaga do umjerena destrukcija je povezana s povećanjem dubine sondiranja parodontalnih džepova do 6 mm, s gubitkom pričvrstka do 4 mm. Uznapredovali parodontitis odlikuje se većom destrukcijom parodonta, koja prelazi jednu trećinu. Zahvaćenost furkacije prelazi klasu I (49).

S obzirom na gubitak pričvrstka, kronični parodontitis se može podijeliti na:

- blagi (gubitak pričvrstka 1 - 2 mm)
- umjereni (gubitak pričvrstka 3 – 4 mm)
- teški (gubitak pričvrstka preko 5 mm).

Kronični parodontitis može biti: generalizirani, ukoliko su simptomi i znakovi parodontitisa prisutni kod više od 30% zahvaćenih mjesta ili lokalizirani, kod manje od 30% zahvaćenih mjesta denticije (49).

### **1.3. Dijagnoza kroničnog parodontitisa**

Dijagnoza parodontitisa se postavlja na osnovi kliničkih i radioloških simptoma i znakova (50). Informacije dobivene sondiranjem gingivnih tkiva dopunjene radiološkim snimkama omogućavaju smjernice za procjenu visine alveolarne kosti i prisustva vertikalnih koštanih defekata (51, 52). Kako bi se odredio tip, stupanj i izraženost parodontitisa, uz kliničku se sliku u njegovoj dijagnostici često koriste i različite radiološke metode.

Nekoliko je otežavajućih okolnosti koje onemogućavaju da se dijagnoza parodontitisa postavi samo na osnovi kliničkog pregleda, a to su:

- prisustvo i stupanj inflamacije,
- konzistencija gingivnih tkiva,
- pritisak sonde prilikom mjerenja dubine sondiranja,
- tip, veličina i oblik parodontne sonde,
- lokalizacija i angulacija tijekom sondiranja,
- lokalizacija referentne točke,
- prisustvo restauracija (53).

Čak i idealan položaj sonde i dobra pristupačnost tijekom kliničkog pregleda ne jamče detekciju parodontnog džepa u predjelu furkacije (54). U slučajevima koštane destrukcije, dentalna radiografija predstavlja vrijednu dijagnostičku metodu koja je suplementarna kliničkom pregledu (49, 55, 56). Dosadašnje studije ukazuju na to da visina alveolarne kosti više pomaže u izboru optimalne terapijske procedure i postavljanju prognoze zuba, u odnosu na mjerenja dubine parodontnih džepova odnosno dubine intraosealnog defekta (57).

### **1.4. Uloga radioloških metoda u dijagnozi kroničnog parodontitisa**

Prema publikacijama Američkog udruženja parodontologa, radiološke metode predstavljaju neophodan i nezaobilazan dijagnostički alat u parodontologiji. Radiološke metode pružaju značajne informacije koje se ne mogu dobiti ostalim neinvazivnim metodama, odnosno kliničkim pregledom. Iako se validna dijagnoza parodontitisa ne može postaviti isključivo na osnovi rendgenskih snimaka, oni predstavljaju esencijalnu komponentu sveukupnog parodontnog pregleda (58). Naime, već sam klinički pregled dovoljan je za

postavljanje dijagnoze parodontitisa budući da se pojedini klinički simptomi i znakovi uočavaju isključivo na osnovi kliničkog pregleda (inflamacija gingive, mobilnost, prisustvo purulentnog eksudata) (59). Međutim, klinički pregled ne daje uvid u stanje kosti i tip koštane resorpcije. Morfologija alveolarne kosti može se procijeniti analizom snimaka, sondiranjem kosti (engl. bone sounding) ili izravno tijekom kirurškog postupka (60). U svakodnevnoj kliničkoj praksi razina alveolarne kosti procjenjuje se na osnovi radioloških snimaka. Radiografija omogućava detekciju i mjerenje koštanih promjena uzrokovanih parodontitisom te razlikovanje vrste koštane resorpcije (61-65). Korektna procjena stanja alveolarne kosti je esencijalna u dijagnozi, planiranju tretmana i prognozi pojedinačnih zuba (66).

Adekvatne radiološke metode su esencijalni dio parodontne dijagnostike te kao takav predstavljaju indikator bolesti, odnosno, omogućavaju retrospektivni dokaz prisustva patološkog procesa. Radiološke metode se koriste u postavljanju dijagnoze i uspostavljanju prognoze pojedinačnih zuba, kada se uzmu u obzir zajedno s anamnezom i kliničkim pregledom. Omogućavajući procjenu morfologije zahvaćenog zuba, kao i tipa koštane destrukcije, predstavljaju nezaobilazan alat u tretmanu i praćenju dugoročne stabilnosti parodontnog statusa. Dajući uvid u ostala patološka stanja (periapikalna patologija, otvorenost furkacije, prisustvo karijesa ili pulpne patologije), olakšavaju postavljanje prognoze pojedinačnih zuba. Svaka primjena radioloških metoda treba biti klinički opravdana, zadovoljavajuće tehničke kvalitete te da daje jasnu i neposrednu korist za pacijenta.

Radiološke metode u parodontologiji imaju dvije temeljne primjene:

1. Inicijalna prezentacija – broj i vrsta dentalnih snimaka ovisi o nalazima dobivenih prilikom kliničkog pregleda. Kao opća preporuka vrijedi da je neophodno snimiti sve sekstante koji imaju vrijednosti PSI-Indexa 3 ili 4, kako bi se odredila opsežnost resorpcijskog procesa.
2. Potporna parodontna terapija – u ovom slučaju radiogrami se koriste kako bi se pratio stupanj resorpcije kosti ili otvorenosti furkacije u određenim vremenskim razdobljima, u procjeni brzini napredovanja upalnog procesa. Učestalost dentalne radiografije determinirana je kliničkim nalazom (prisustvo mjesta refraktornih na liječenje ili razmatranje kompleksnih terapijskih modaliteta). Treba imati na umu da je gubitak kosti relativno spor proces, koji u seriji gusto sekvencijalnih snimaka neće biti neposredno detektiran. Još uvijek ne postoje jasne preporuke koje se tiču učestalosti primjene dentalne radiografije kod kroničnog parodontitisa.



Sumirajući navedeno, možemo zaključiti da se radiološke metode koriste u postavljanju dijagnoze i određivanju prognoze parodontitisa, kreiranju plana terapije te procjeni uspjeha parodontne terapije (67).

Prema smjernicama Europske komisije za zaštitu od zračenja u dentalnoj radiologiji, radiološke metode se trebaju koristiti u menadžmentu parodontalnih bolesti kada se očekuje da će omogućiti dodatne informacije koje će potencijalno promijeniti terapiju ili prognozu pacijenta, odnosno da se omogući što pouzdaniji uvid u stanje alveolarne kosti uz minimalnu dozu zračenja (68).

### **1.5. Konvencionalne radiološke metode**

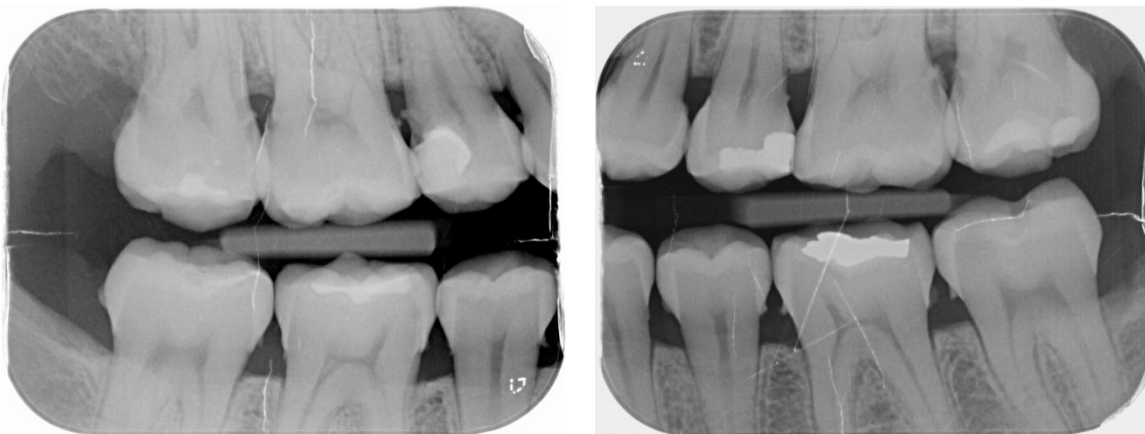
Različite ekstraoralne i intraoralne tehnike snimanja koriste se u parodontologiji. Radiološke metode koje se koriste kao nadopuna kliničkom parodontološkom pregledu su:

- intraoralne: nagrizne (engl. bite-wing) snimke i periapikalne snimke
- ekstraoralne: ortopantomogram (57, 65, 69).

Osnovna uloga radioloških snimaka je analiza razine alveolarne kosti (ukoliko je apeks vidljiv na snimci, izražen kao postotak gubitka kosti), tip i vrsta koštane resorpcije (vertikalni ili horizontalni), prisustvo otvorenosti furkacije, prisustvo subgingivnih konkremenata ili druge povezane patologije (endo-paro lezije, anomalije morfologije korijena, insuficijentne restauracije) (57, 65, 70, 71). Naime, linearna mjerenja od caklinsko-cementne granice do očuvane alveolarne kosti i od caklinsko-cementne granice do baze koštanog defekta se često koriste za kvantifikaciju očuvane alveolarne kosti i koštanih defekata (65). Na snimkama se prikazuje morfologija korijena i odnos prema okolnoj alveolarnoj kosti, parodontni ligament, lamina dura, periapikalna regija, konkrementi i insuficijentne restauracije (65, 71). Detektiranje ranih promjena kod parodontitisa (prekid kontinuiteta lamine dure i ljevkasta proširenja parodontne pukotine) zahtijeva primjenu preciznih radioloških metoda (72, 73).

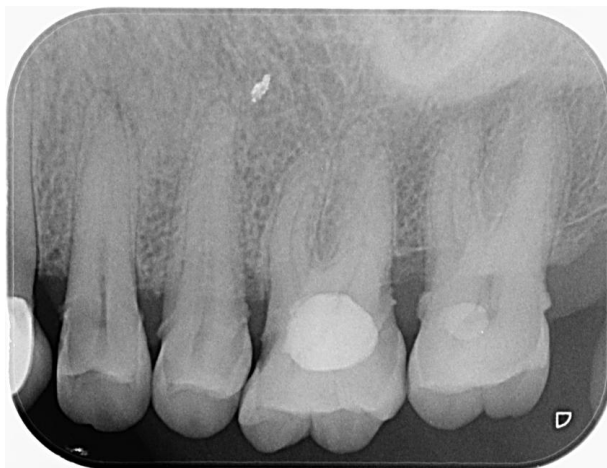Prednosti konvencionalnih metoda snimanja su relativno niska doza zračenja, niska cijena, dostupnost i jednostavna uporaba u kliničkoj praksi (57). Navedeni modaliteti pružaju značajne dijagnostičke informacije, ali nijedna od navedenih tehnika nije bez ograničenja (74).

Zagrizne (engl. bite-wing) snimke daju dobar uvid u početne faze lokalizirane resorpcije kosti, prisustvo odstojećih ispuna i subgingivalnih konkremenata. Međutim, metoda se koristi i kod prikazivanja umjerenog i uznapređovalog gubitka kosti (57, 65) te prema pojedinim autorima predstavlja metodu izbora (64, 75, 76, 77). Pozicioniranje filma vrši se paralelno caklinsko-cementnoj granici čime se automatski osigurava snimka razine kosti bez distorzije. Pozicioniranje se vrši pomoću posebnih držača (78), a vještina radiološkog tehničara koji vrši snimanje važan je čimbenik u dobivanju slika visoke kvalitete (79).



Slika 1. Zagrizne (engl. bite-wing) snimke.

Periapikalne snimke predstavljaju zlatni standard u parodontnoj radiološkoj dijagnostici (71). Korektnim pozicioniranjem tubusa tehnikom paralelnih rendgen zraka, omogućena je točna, nedeformirana snimka zuba i pripadajuće alveolarne kosti cijelom dužinom zubnog korijena. Primjenom adekvatnih držača omogućena je standardizacija snimanja, čime se postižu bolji i konzistentniji rezultati. Potpuna vizualizacija korijenske morfologije značajna je u procjeni razine kosti u odnosu na kompletnu dužinu korijena, što ima poseban značaj u postavljanju prognoze, dijagnosticiranju otvorene furkacije i identifikaciju mogućih endodontskih komplikacija. Parodontni radiološki status (serija od 14 periapikalnih snimaka kompletne denticije) smatra se zlatnim standardom u parodontnoj dijagnostici. Periapikalne snimke su uspješnije u detekciji defekata alveolarne kosti (vertikalni defekti i otvorenost furkacije) nego panoramske snimke (80). Analizom dostupnih studija može se reći da se početni defekti kosti, otvorenost furkacije i infrakoštani defekti češće detektiraju na periapikalnim, nego na panoramskim snimkama.

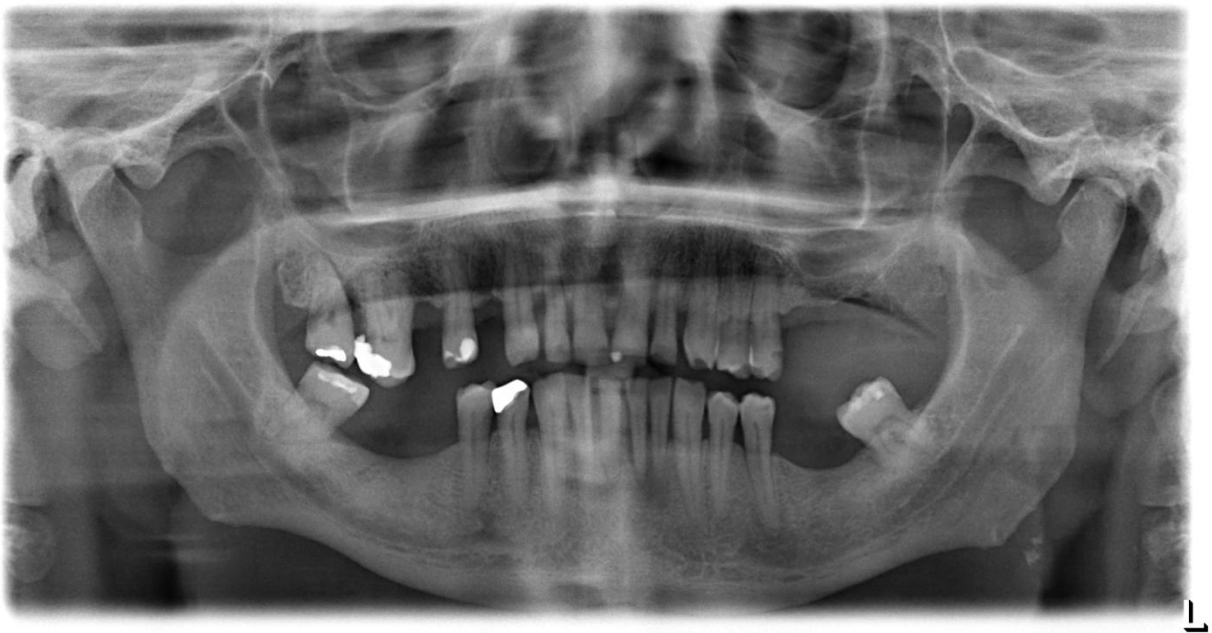

Slika 2. Periapikalna snimka.

Zahvaljujući malim dozama zračenja, panoramske snimke se mogu koristiti u parodontnom *screeningu* pacijenata, ali se smatraju nedovoljnim za detaljnu i točnu dijagnostiku te se kao takav ne preporučuje kao primarna dijagnostička metoda u procjeni razine alveolarne kosti (81). Prednosti panoramskih snimaka su brzina, ugodnost za pacijenta i pregledni uvid u maksilofacijalni kompleks. U postavljanju adekvatne dijagnoze panoramske snimke (OPG) nisu dovoljne i moraju se dopuniti periapikalnim ili zagriznim snimkama, u kojima su rendgenske zrake ortoradijalne i daju točan prikaz koštane resorpcije (70). To se pogotovo odnosi na prednju regiju gornje i donje čeljusti gdje zbog superponiranja s vratnom kralježnicom dolazi do distorzije snimke. Više studija ukazuje na to da panoramska snimka nije precizna u prikazivanju razine alveolarne kosti u regiji pretkutnjaka i očnjaka, kao periapikalne snimke (60, 82-83). Defekti detektirani na panoramskim snimkama često nisu vidljivi na periapikalnim radiogramima (84).

U okviru postojeće konvencionalne radiografije, periapikalne i nagrizne snimke se smatraju najprikladnijima budući da se jednostavno dobivaju, ekonomične su i omogućavaju visoku razlučivost detalja (rezoluciju) (51, 52).

Još uvijek ne postoje jasne preporuke o izboru odgovarajuće radiološke metode kod detekcije razine alveolarne kosti kod parodontitisa (85). Dundar daje preporuku da panoramska snimka, dostupna iz bilo kojeg razloga, može predstavljati dobro polazište za postavljanje dijagnoze i izrade plana terapije (86) te da se po potrebi može dopuniti s najmanje 4 periapikalne intraoralne snimke (87). Smjernice Europske komisije za zaštitu od zračenja u dentalnoj radiologiji navode da su istraživanja o najboljoj tehnici prikaza parodontalnih struktura nekoherentna, ali da većina upućuje da su zagrizne snimke preporučljive zbog svoje ortoradijalne projekcije.



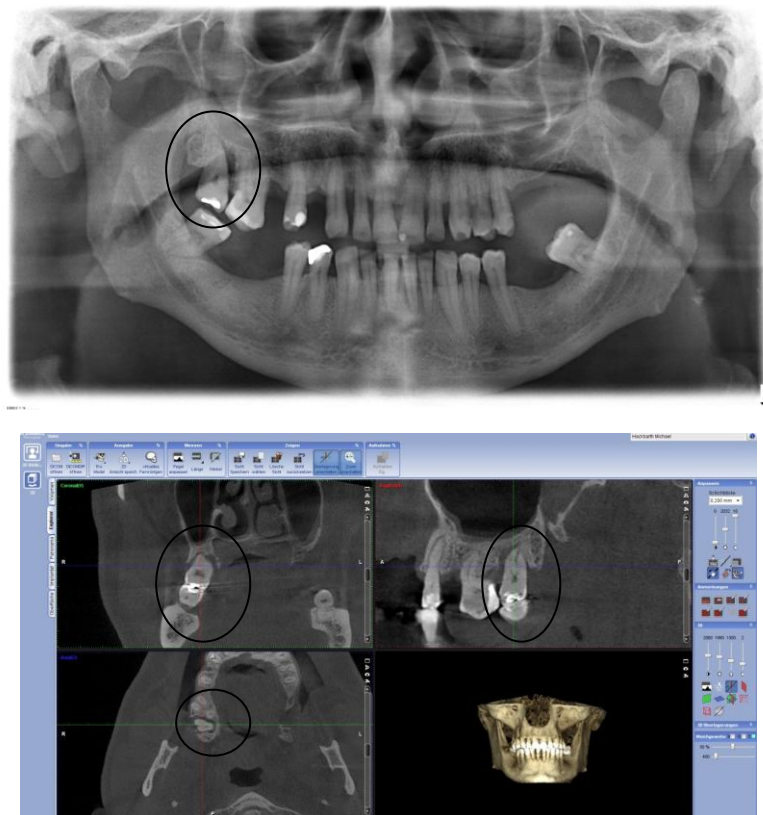
Slika 3. Panoramska snimka (ortopantomogram)

### **1.6. Ograničenja konvencionalnih radiografskih metoda**

Iako se periapikalne i panoramske snimke rutinski koriste u dijagnostici parodontalnih koštanih defekata, uslijed projekcije rendgenskih zraka dolazi do uvećanja i distorzije slike što onemogućuje točan prikaz lezija (87). Uvećanje, superpozicija i distorzija snimke su glavni nedostaci konvencionalnih tehnika snimanja (75, 76). Time standardne snimke daju samo djelomičan uvid u stvarnu informaciju interesne regije te nekompletnu prezentaciju parodontalnog statusa. Razina očuvane alveolarne kosti interdentalno može biti detektirana s određenim stupnjem sigurnosti na konvencionalnim radiogramima, međutim detekcija i kvantitativna analiza infrakoštanih defekata s dva ili tri zida predstavlja izazov čak i u ovom

prostoru (65, 88). Promjene pravca centralne zrake rendgenskom snopa, kao i greške tijekom ekspozicije i obrade filma također ograničavaju preciznost konvencionalnih metoda (89).

Studije pokazuju da se pomoću radiograma infrakoštani defekti detektiraju u svega 18 - 32% (90, 91), a da se značajan broj infrakoštanih defekata uopće ne detektira na snimkama (92). Komparirajući dostupne konvencionalne metode, studije ukazuju na to da se regije s početnom koštanom destrukcijom detektiraju 4,7 puta češće periapikalnim snimkama nego panoramskim, iako je njihova detekcija na snimci veoma niska u odnosu na identifikaciju tijekom kirurškog zahvata (93). Sposobnost radioloških metoda da detektiraju različite oblike resorpcije alveolarne kosti ovisi prije svega o izboru metode. Od ukupnog broja infrakoštanih defekata, 43% se detektira na panoramskim i periapikalnim snimkama, 32% samo periapikalnim te svega 21% na panoramskim (94). Najveći broj otvorenih furkacija se detektira korištenjem obje metode (69%), dok svaka od pojedinačnih metoda detektira vrlo mali broj defekata (svega oko 15%) (94). Iz navedenih studija može se svakako zaključiti da zbog prirode konvencionalnih analognih i digitalnih metoda, ipak veliki dio defekata ostaje nedijagnosticiran.



Slika 4. Ograničenja dvodimenzionalnih snimaka (ortopantomogram) u odnosu na trodimenzionalne (CBCT).

Značajna ograničenja radiograma ogledaju se u nekoliko nedostataka:

- Stanje mekih tkiva (gingive) se ne može procijeniti na osnovi razine alveolarne kosti.
- Konvencionalni radiogrami omogućavaju dvodimenzionalni prikaz trodimenzionalnih struktura te su često u nemogućnosti prikazati koštanu destruktiju koja je lokalizirana bukalno ili lingvalno. Konvencionalni radiogrami ne omogućavaju mjerenje buko-lingvalne širine defekta, već je jedino moguće mjerenje vertikalne dimenzije defekta, kao i njegove širine (95). Infrakoštani defekti (lokalizirani bukalno i oralno) i defekti u regiji furkacija često ostaju nedijagnosticirani (57, 96-100) ili se rendgenološki ne mogu jasno odvojiti od lingvalnih defekata (100). Preklapanje anatomskih struktura na standardnom radiogramu smatra se osnovnim nedostatkom ovih metoda (57, 100).
- Evaluacija koštanih defekata, lamine dure i razine kosti kod konvencionalnih dvodimenzionalnih periapikalnih i panoramskih snimki limitirana je superpozicijom susjednih anatomskih struktura što rezultira time da pojedine patološke tvorbe kao što su zahvaćenost furkacije, bukalni i lingvalni alveolarni defekti ostaju neotkriveni (73, 96-98).
- Radiogrami uglavnom pokazuju manju koštanu destruktiju nego koja je stvarno prisutna te rutinski podcjenjuju količinu gubitka kosti (54, 58, 60, 101). Pepelassi i Hämerle smatraju da je na konvencionalnim radiogramima stupanj gubitka alveolarne kosti podcijenjen u početnoj fazi, relativno točan kod umjerenog parodontitisa te precijenjen kod teškog oblika parodontitisa (93, 102).
- Poteškoće u standardizaciji snimaka (52, 57,65, 100)
- Promjene strukture kosti na radiogramu se mogu detektirati tek s resorpcijom 30 - 50% mineralne komponente (63, 64, 103).
- Mjerenje razine kosti u odnosu na caklinsko-cementnu granicu nije validno u slučajevima kada postoji pasivna erupcija ili uznapredovala atricija zuba (104).
- Radiogrami ne pokazuju odnos mekih i tvrdih potpornih tkiva te ne daju informacije o dubini parodontnog džepa.
- Nema specifične distinkcije između uspješno tretiranih i netretiranih slučajeva (105, 106).

Ograničenja konvencionalnih radiografskih tehnika mogu se eliminirati kompjuteriziranom tomografijom koničnih zraka (CBCT), odnosno digitalnom volumen-tomografijom (DVT).

### **1.7. Kompjuterizirana tomografija koničnih zraka (CBCT)**

Potruga za trodimenzionalnim prikazom interesne regije i prevladavanjem nedostataka dvodimenzionalnog prikaza, dovela je do prvih ispitivanja primjene medicinske kompjuterizirane tomografije u utvrđivanju razine i defekata alveolarne kosti (65). Studije su pokazale obećavajuće rezultate sugerirajući da je primjenom CT-a omogućena precizna procjena razine alveolarne kosti i koštanih defekata (61, 62, 107, 108). Usprkos dobrim rezultatima, primjena medicinskog CT-a u parodontologiji nije zaživjela, prvenstveno zbog nepovoljnog odnosa troškovne učinkovitosti (65). Studije su pokazale da je efektivna doza zračenja za pacijenta prilikom snimanja gornje i donje čeljusti CT-om mnogo veća od efektivne doze konvencionalne radiografije (109, 110). Visoka doza zračenja i cijena korištenja ograničile su primjenu CT-a u stomatologiji (65, 110).

Kompjuterizirana tomografija koničnih zraka (eng. cone beam computed tomography, CBCT) prvi je put korištena na klinici Mayo 1982. godine (56). Prvi je put upotrijebljena u angiografiji (111), a kasnije i u radioterapiji (112) i mamografiji (113). Kasnih 1990-ih godina dolazi do razvoja malih i relativno ekonomski pristupačnih radioloških dijagnostičkih uređaja, baziranih na CBCT tehnologiji, namijenjenih za upotrebu u maksilofacijalnoj regiji (114-116). Kompjuterizirana tomografija koničnih zraka generira trodimenzionalne volumenske prikaze interesne regije po slojevima i presjek u sve tri dimenzije, zbog čega je tehnika napravila ključnu promjenu i vrlo brzo našla veliku kliničku primjenu u radiološkoj dijagnostici maksilofacijalne regije (117, 118).

Snimanje se vrši pomoću uređaja s rotirajućim postoljem na kojem su fiksirani izvor i detektor rendgenskog zračenja. Izvor rendgenskog zračenja i detektor rotiraju oko točke oslonca koja se nalazi u centru interesne regije. Snop rendgenskih zraka je koničnog oblika i prolazeći kroz sredinu interesne regije dopijeva do detektora na suprotnoj strani. Ovom metodom snimanja je cijelo polje pregleda (engl. field of view, FOV) izloženo rendgenskim zrakama pa je zato jedna rotacija oko glave pacijenta dovoljna za dobivanje podataka (10 - 30 sekundi) (Scarfe 2008), koji čine 150 do više od 600 slika koji su potrebni za trodimenzionalnu rekonstrukciju slike (118). Kolekcija snimaka omogućava neiskrivljenu

trodimenzionalnu volumetrijsku multiplanarnu rekonstrukciju presjeka u aksijalnoj, sagitalnoj i transverzalnoj ravni. Konične rendgenske zrake CBCT-a usmjerene su na usko interesno područje (kolimacija), tako da uređaj ima bitno smanjenu efektivnu dozu zračenja u odnosu na konvencionalni medicinski CT. Kolimacijom zračnog snopa na interesnu regiju smanjuje se doza zračenja u odnosu na medicinski CT (56). Različiti CBCT uređaji nude različite veličine polja pregleda (FOV), tako da se ovisno o indikaciji, za svakog pacijenta može odabrati odgovarajuća veličina (118). Korištenjem malih polja pregleda smanjuje se doza zračenja (119).

Daljnje prednosti CBCT-a uključuju visoku razlučivost detalja, točne kvantitativne i kvalitativne vrijednosti te jednostavnost u korištenju (120).

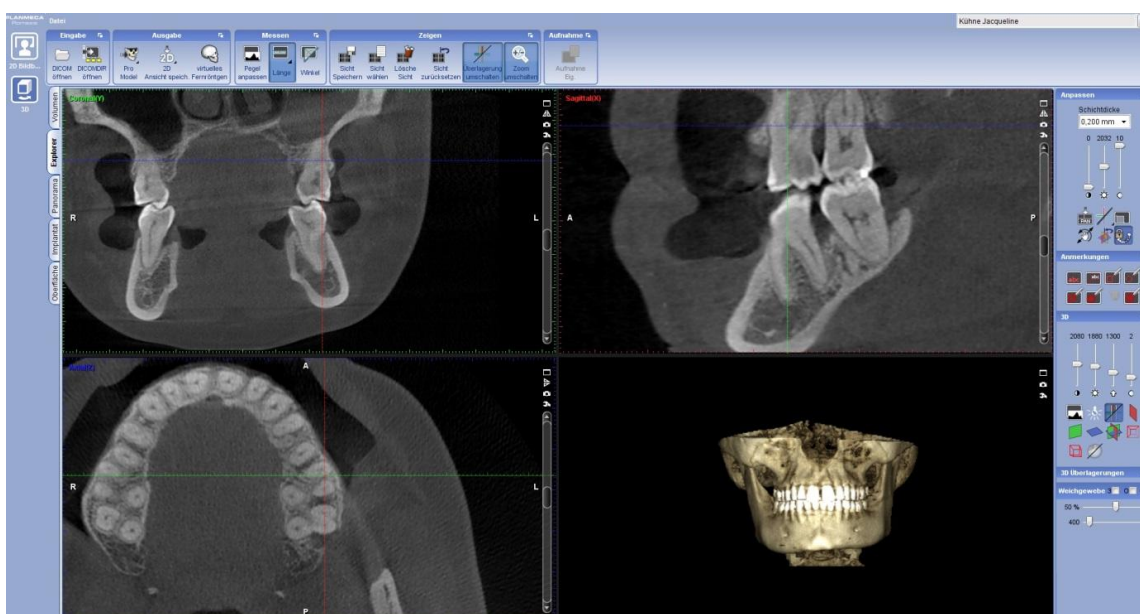
Četiri komponente su neophodne za nastanak CBCT slike: akvizicija radiološke slike (engl. acquisition configuration), detekcija slike (engl. image detection), rekonstrukcija slike (engl. image reconstruction) i prikaz slike (engl. image display) (118). Već jedna cirkularna rotacija dvodimenzionalnih detektora koja traje manje od 30 sekundi dovoljna je za dobivanje slike bazalne projekcije interesne regije (121, 122), za razliku od medicinskog CT-a koji zahtijeva više rotacija. Tijekom rotacije dobivaju se projekcijske slike (sirovi podatci) koje nastaju pojedinačnim detektiranjem rendgenskih zraka snopa. Zahvaljujući korištenju pulsirajućeg snopa rendgenskih zraka, stvarna izloženost zračenju je značajno manja od vremena snimanja (37). U fazi rekonstrukcije vrši se prvo prikupljanje, a potom pomoću matematičkih algoritama rekonstrukcija sirovih podataka. Trodimenzionalni prikaz interesne regije se dobije rekonstrukcijom dvodimenzionalnih projekcija. Prvi i najpopularniji algoritam koji se koristio za rekonstrukciju slika nastalih primjenom rendgenskih zraka je algoritam prema Feldkampu i suradnicima, tzv. FDK metoda (123). Ovaj algoritam koristi većina istraživačkih grupa i komercijalnih proizvođača za CBCT uređaje. Na ovaj način nastaju volumetrijski (zapreminski) podaci snimljene interesne regije. Sekundarnom rekonstrukcijom volumetrijskih podataka, snimljena interesna regija se prikazuje u sve tri ravnine. Različiti softveri omogućavaju i druge prikaze regije interesa (panoramski prikaz, renderirani prikaz i sl.) (118).

Većina CBCT aparata nudi mogućnost primjene različitog FOV, čime se dodatno može smanjiti efektivna doza radijacije (121, 122, 124-127).

Rezolucija slike je određena volumetrijskim (zapreminskim) elementima – vokselima, koji su kod CBCT uređaja izotropni, što omogućava submilimetarsku geometrijsku rezoluciju



i visoku točnost mjerenja. Ova osobina dovodi do visokog dijagnostičkog kapaciteta prikaza dento-maksilofacijalnih struktura, kao što su zubi i kost (118). Dimenzije vokselâ ovise o dimenziji piksela na detektoru (118). Veličina vokselâ, koja se na CBCT snimkama kreće 0,076 mm do 0,4 mm (submilimetarska rezolucija) utječe na kvalitetu slike (118) osiguravajući visok stupanj preciznosti dobivenih mjerenja (56, 118). Ove osobine utječu na visok dijagnostički kapacitet slika dobivenih CBCT-om, u prikazivanju struktura velike gustoće, kao što su zubi i kost (124). U evaluaciji koštanih defekata u parodontologiji preporučuju se manje vrijednosti vokselâ (125), budući da je analiza alveolarnih defekata moguća kada se koriste vokseli manjih veličina (125). Slično tome, točnost prikaza visine alveolarne kosti je indirektno proporcionalna veličini vokselâ evaluirane slike CBCT-a (126).



Slika 5. Prikaz aksijalnog, koronalnog i sagitalnog presjeka te multiplanarne trodimenzionalne rekonstrukcije CBCT-snimke.

Sve CBCT jedinice omogućavaju aksijalne, koronalne i sagitalne multiplanarne rekonstrukcije slike bez uvećanja, za razliku od panoramskih slika koje generiraju zakrivljenu planarnu deformaciju. Multiplanarne slike mogu se zadebljati povećanjem broja susjednih vokselâ i moguće je primijeniti 3D volumen prevođenja i modeliranja primjenom odgovarajućih softverskih paketa (118, 121). Zbog toga CBCT predstavlja metodu izbora kada se žele prevladati ograničenja konvencionalne radiografije, kao što su preklapanje slike i geometrijska distorzija. Visoka doza zračenja, veći troškovi i manja dijagnostička rezolucija

smatraju se osnovnim nedostacima medicinskog CT-a. U usporedbi s medicinskim CT-om, CBCT ima nižu dozu radijacije i cijenu te manje prostorne zahtjeve (128). CBCT nudi bolju prostornu rezoluciju u usporedbi s medicinskim CT-om (129, 130).

Veličina većine CBCT uređaja je slična veličini ortopantomografskog aparata, a vrijeme ekspozicije može se usporediti s vremenom potrebnim za dobivanje panoramske snimke ili je još kraće, a zračenje je ekvivalentno količini zračenja koju pacijent primi tijekom snimanja dentalnog statusa periapikalnim snimkama (116, 119). Vrijednosti efektivnih doza zračenja kod CBCT-a iznosi 36-105  $\mu\text{Sv}$ . Kako bi se minimiziralo rendgensko zračenje pacijenata koji se podvrgavaju CBCT snimanju, u parodontologiji se može odabrati dentoalveolarni način rada, koji prikazuje zube i strukture od značaja za istraživanje) kod kojeg prosječna efektivna doza iznosi 34 - 89  $\mu\text{Sv}$ , što je značajno manje u odnosu na kraniofacijalni CBCT (48 - 206  $\mu\text{Sv}$ ). Time se praktično efektivna doza zračenja dovodi u približno isti red veličina kao i standardnom radiografijom. Efektivna doza zračenja koju pacijent primi tijekom snimanja je u prosjeku 3 - 6 puta veća od doze zračenja kod panoramske snimke (57, 65). Međutim, za snimanje iste regije medicinskim CT-om zračenje kojem se pacijent izloži je 20 puta veće od ortopantomograma (131). U usporedbi s medicinskim CT-om (2000  $\mu\text{Sv}$ ), doza zračenja kod CBCT-a je značajno reducirana (29 - 477  $\mu\text{Sv}$ ) (117). S druge strane, prosječna efektivna doza zračenja kod konvencionalnih periapikalnih snimaka iznosi 1 - 8,3  $\mu\text{Sv}$  (132). To znači da se prilikom konvencionalnog parodontnog statusa (14 snimaka) može očekivati efektivna doza u vrijednostima 20 - 50  $\mu\text{Sv}$  (132), odnosno 10 - 20  $\mu\text{Sv}$  kod digitalnog statusa. Tome treba i dodati vrijednost panoramske snimke (ortopantomograma) koja se vrši prije početka inicijalne terapije, koja iznosi 7 - 20  $\mu\text{Sv}$  (konvencionalna), odnosno 5 - 15  $\mu\text{Sv}$  (digitalna). Time se može procijeniti da je sveukupna efektivna doza zračenja kod standardnog protokola pacijenata u parodontalnom liječenju u rasponu 27 - 70  $\mu\text{Sv}$ .

CBCT nije u mogućnosti ponuditi visoku rezoluciju kontrasta te se ne može koristiti za prikaz mekih tkiva; zbog toga je osnovna indikacija evaluacija tvrdih tkiva dentomaksilofacijalnog kompleksa (121, 122). U usporedbi s konvencionalnom radiografijom, CBCT ima visoke troškove i efektivnu dozu radijacije, dok je niža rezolucija njegov nedostatak (127, 129, 130).

Značajno ograničenje CBCT-a je prisustvo metalnih artefakata uzrokovanih metalnim i amalgamskim restauracijama, kanalnim punjenjem i dentalnim implantatima, a koji utječu

na kvalitetu i dijagnostičku preciznost dobivenih slika. Artefakti nastaju kao posljedica koničnog oblika rendgenskih zraka, pomicanja pacijenta tijekom snimanja ili samog CBCT uređaja (118,124). Artefakti kao što su *scatter*, *streaking* i *beam hardening* su uzrokovani velikom gustoćom susjednih struktura, kao što su caklina, metalne restauracije i protetski nadomjesci (133, 134). Tako se *beam hardening* javljaju kao tamne trake i polja u blizini struktura velike gustoće i mogu nalikovati na patološki proces (118, 124, 125, 135). *Streaking* artefakti su linearni hiperdenziteti koji iradiraju od metalnih objekata ekstendirajući se cijelom širinom interesnog polja smanjujući vizualizaciju areala na suprotnoj strani slike. Oni mogu utjecati na vizualizaciju ne samo zahvaćene regije, već i regije na suprotnoj strani (56). Artefakti koji se prezentiraju kao tamne pruge kraj susjednih struktura visokog denziteta mogu zamaskirati različita patološka stanja (124, 125, 135). Snimke CBCT-a uvijek pokazuju određeni stupanj „šuma“. On pokazuje grešku pomoću skale sa stupnjevanjem sivoće u jednom pikselu, koji utječe na kvalitetu dobivene snimke. Premalo mA uzrokuje „šum“ na snimci, dok s druge strane više mA smanjuje njegov iznos, ali povećava dozu iradijacije pacijenta (136).

Primjena dentalne radiografije u parodontologiji omogućava informacije o kvantiteti, lokalizaciji i obrascu koštane resorpcije, promjenama koštanih trabekula, stanju lamine dure i parodontalnog prostora, dužine i morfologije korijena, odnosa kliničke krune i dužine korijena. Neki etiološki faktori parodontitisa kao što su konkrementi i insuficijentne restauracije mogu se na CBCT-u također pouzdano dijagnosticirati. Interproksimalna područja maksilarnih i mandibularnih zuba se mogu jasno evaluirati primjenom zagriznih (engl. bite-wing) snimaka, budući da projekcijska geometrija tehnike ovih snimaka ne uzrokuje distorziju i superpoziciju zuba na snimkama (137). Digitalna radiografija ne pokazuje superiornost u odnosu na konvencionalnu, iako nudi praktične prednosti poput bržeg dobivanja slike, eliminacije procesa obrade, manje doze radijacije, manje vrijeme ekspozicije, kao i prednosti softvera za obradu slike s mogućnošću prilagodbe kontrasta, denziteta i veličine slike (124, 138).

De Faria Vasconcelos smatra da je primjena CBCT-a u parodontnoj dijagnostici i dalje nedovoljno korištena metoda (137). Trodimenzionalna prezentacija alveolarne kosti omogućava mjerenje različitih aspekata alveolarne kosti koje su bitne u dijagnostici parodontnih bolesti. CBCT prezentira trodimenzionalne slike neophodne u dijagnozi i planiranju terapije infrakoštanih džepova, zahvaćenosti furkacije i bukalnih i lingvalnih destrukcija kosti (96, 100, 117), ali periapikalna radiografija pokazuje bolju kvalitetu slike,

uključujući kontrastnu rezoluciju, jasnoću i detalje (130, 139). Mol i suradnici primjećuju da CBCT omogućava točnije informacije o razini kosti u sve tri dimenzije (57). U sličnoj studiji, dokazano je da CBCT omogućava bolju morfološku deskripciju parodontnih koštanih defekata, dok snimke dobivene putem digitalnih senzora daju bolji prikaz detalja kosti (140). De Faria Vasconcelos sa suradnicima navodi da CBCT pruža važne informacije vezano za visinu alveolarne kosti, dok nema značajnih razlika u detekciji dubine i širine koštanih defekata (137). Mengel također navodi da CBCT pruža bolji uvid u dijagnostiku parodontalnih defekata u odnosu na periapikalnu radiografiju. Slično tomu, Noujeim zaključuje da CBCT ima veću dijagnostičku točnost kod detekcije interradikularnih parodontalnih koštanih defekata (141). Dosadašnja istraživanja ukazuju na to da CBCT kod umjetno formiranih koštanih defekata ima senzitivnost 80 - 100% u detekciji i klasifikaciji koštanih defekata, za razliku od intraoralne radiografije kod koje ona iznosi 63 - 67% (61, 62, 100, 140). Komparirano s periapikalnim i panoramskim snimkama (61, 62, 100, 140, 141), CBCT pokazuje odsustvo distorzije i preklapanja te su dimenzije defekata na radiogramu kompatibilne sa stvarnim. Percepcija snimaka dobivenih CBCT-om u evaluaciji gubitka alveolarne kosti i parodontnih defekata vodi k novom pristupu evaluacije pacijenata s parodontitisom i dokazuje se kao odličan resurs u donošenju odluka o liječenju (137).

Točna dijagnostika interradikularnog gubitka kosti je važan faktor u odlučivanju daljnjih metoda u liječenju pacijenta primjenom parodontalne kirurgije (različite vrste režnjeva, tunel-tehnika, amputacija korijena, hemisekcija i slično). Konvencionalna dvodimenzionalna radiografija može dovesti do pogrešne procjene razine kosti, zbog superpozicije susjednih anatomskih struktura. S druge strane, CBCT omogućava detaljne informacije o područjima kosti kod višekorijenskih zuba. Walter navodi da CBCT maksilarnih molara daje dobar prikaz zahvaćenosti furkacije i predstavlja dobru osnovu za donošenje odluka za dalji terapijski protokol (139, 142). Intraoperativna mjerenja zahvaćenosti furkacije, komparirana s preoperativnim CBCT snimkama, pokazuju visoku točnost u procjeni gubitka parodontnog tkiva i klasifikaciji zahvaćenosti furkacije kod maksilarnih molara (142). Autori koji su evaluirali CBCT umjetno kreiranih furkacijskih defekata kod drugih molara na svinjskom modelu su pokazali da točnost detekcije iznosi između 78% i 88% (97). Studija koja je komparirala dentalnu radiografiju visoke rezolucije u detekciji umjetnih furkacijskih defekata na modelu kadavera pokazuje da je dijagnostička točnost standardne radiografije 21%, komparirano sa 100% koliko pokazuje CT (61,62).

Aksijalni presjeci paralelni okluzalnoj ravnini omogućavaju bolju vizualizaciju morfologije parodontalnih koštanih defekata (66). Poznavanje morfološke komponente je od fundamentalnog značaja za terapiju i prognozu parodontno kompromitiranih zuba, zbog većeg broja preostalih zidova koji omogućavaju regenerativnu terapiju (143). U studiji Vasconcelosa čak trećina zuba pokazuje kombinirane koštane defekte (137), odnosno polovina u studiji Grimarda i suradnika (144). Navedene studije podcrtavaju značaj trodimenzionalnih radioloških modaliteta prikaza u dijagnostici parodontalnih bolesti, prije svega u detekciji i lokalizaciji vertikalnih koštanih defekata, time olakšavajući planiranje kirurške terapije (57, 100, 140, 143).

CBCT je prikladniji za evaluaciju mineraliziranih tkiva nego mekih tkiva. Praktična metoda nazvana ST-CBCT (soft-tissue CBCT) je predstavljena kako bi se procijenio odnos mekih struktura dento-gingivalne jedinice u odnosu na tvrda tkiva (145). Kod ove tehnike vrši se retrakcija jezika prema podu usne šupljine, a plastičnim retraktorima se odmiču meka tkiva od zuba i gingive za vrijeme skeniranja CBCT-om te snimke pružaju jasne informacije o mjerenju dento-gingivalnih parametara (145). Navedena metoda korištena je u drugoj studiji u kojoj se vršila procjena debljine nepčane sluznice prema dobnim i lokalizacijskim karakteristikama (146), a što je s praktičnog stajališta bitno kod planiranja graftova mekih tkiva. Međutim, ova tehnika pruža samo kvantitativnu procjenu s obzirom da se epitelno, masno i vezivno tkivo ne može razlikovati na ST-CBCT snimkama (145, 146).

Periapikalne snimke pokazuju bolju kvalitetu slike u odnosu na CBCT, uključujući kontrastnu rezoluciju, jasnoću i prikaz detalja (139, 130). Međutim, CBCT mjerenja omogućavaju sekvencijalnu analizu nekoliko presjeka kako bi se lokalizirala najapikalnija točka dna defekta (95, 144). Infrakoštani i furkacijski defekti su dva najčešće analizirana parodontna defekta u studijama koje kompariraju CBCT i intraoralne radiograme.

### **1.8. Gingivni fenotip**

Gingivni fenotip je značajan parametar koji utječe na uspjeh i estetske rezultate parodontne plastične kirurgije, kao i planiranja pozicije implantata u estetskoj regiji (147, 148). Do sada je predloženo nekoliko klasifikacija gingivnih fenotipova. Prema Ochsenbeinu i Rossu (149), gingiva slijedi konturu temeljnog oblika kosti i morfologije zuba te autori shodno tomu opisuju dvije anatomske klasifikacije gingive - (I) tanki fenotip koji odgovara trokutastim zubima i izraženim gingivnim rubovima te (II) debeli fenotip koji se odnosi na četverokutne zube s ravnim, gingivnim rubovima (149). Seibert i Lindhe opisuju razlike u

obliku i visini zuba u odnosu na morfologiju parodonta i uvode klasifikaciju za parodontne biotipove (150). Kois kategorizira dva fenotipa - tanki i debeli, ovisno o udaljenosti od caklinsko-cementne granice do ruba kosti (151). Debeli fenotip odnosi se na slučajeve gdje je udaljenost od caklinsko-cementne granice do krestalne kosti bila manja od 3 mm (151).

Kasnije su Müller i Eger u svojoj studiji 42 osobe opisali su parodontne fenotipove za različite oblike zuba i gingive kako slijedi: (I) keratinizirana gingiva s normalnom debljinom i širinom zuba normalne duljine i širine (dvije trećine ispitanika); (II) četvrtastih inciziva s debelom i širokom gingivom (21% ispitanika); i (III) četvrtastih inciziva s normalnim gingivnim tkivom i minimalnom širinom keratiniziranog tkiva (12% ispitanika) (152).

De Rouck i suradnici su u svojoj studiji revidirali gingivni fenotip i procijenili transparentnost parodontalne sonde kroz marginu gingive kao metodu razlikovanja tankih od debelih gingivnih fenotipova. U studiju su uključili 100 ispitanika (50 muških i 50 ženskih) te navode da je kod trećine ispitanika bila jasna korelacija tankog fenotipa s uskim zubima, tankim slojem keratiniziranog tkiva i visokog ruba gingivnog ruba. S druge strane, dvije trećine ispitanika s debelim fenotipom imale su četvrtaste zube, široko keratinizirano tkivo i ravne gingivne rubove. Jedna trećina preostalih ispitanika s debelim fenotipom imala je tanje i uže zube, s visoko izbočenim gingivalnim rubovima i tankim slojem keratiniziranog tkiva (147).

Shodno različitim klasifikacijama, različite su i dostupne metode za određivanje gingivalnog fenotipa kao što je vizualna inspekcija (149, 150) te procjena transparentnosti parodontalne sonde ispod ruba gingive (153). Eghbali i sur. navode da vizualna inspekcija nije pouzdana metoda u determiniranju fenotipa gingive. Procjenjuje se da je od tada otprilike polovina slučajeva tankog fenotipa povezana s pogrešnom klasifikacijom (154).

Procjena gingivalnog fenotipa je izuzetno značajna prilikom planiranja pozicije implantata (155). Osim optimalne funkcije, dentalni implantati moraju imati i povoljnu estetiku (156). Postizanje optimalne estetike implantata ovisno je o tri značajna čimbenika: pravilnom pozicijom implantata (155), adekvatnom koštanom potporom (157) te statusom periimplantnog mekog tkiva (158).

Recesija mekih tkiva je čest problem implantata u prednjoj estetskoj regiji čeljusti (159). Implantiranje kod pacijenata s debelim gingivnim fenotipom često daje predvidljive rezultate, te Nagaray i suradnici (160) navode da kod pacijenata s debelim i ravnim gingivnim fenotipom, papilarna visina oko implantata ostaje nepromijenjena (161) i da to predstavlja

povoljan fenotip za postavljanje implantata i postizanje optimalnih estetskih rezultata (160). CBCT se može koristiti kao neinvazivni modalitet za procjenu gingivnog fenotipa i određivanja debljine kortikalne kosti i gingive prilikom pozicioniranja implantata u estetskoj regiji.

Tkivni fenotip je signifikantan čimbenik koji utječe na ishod estetskog tretmana. Kod prekrivanja recesija, režanj veće debljine je povezan s boljom prognozom. Inicijalna debljina gingive je najvažniji čimbenik koji utječe na uspjeh prekrivanja korijena zuba (162). Režanj debljine 0,8 - 1,2 mm je povezan s boljom prognozom (163). Studije ukazuju na to da dva fenotipa reagiraju drukčije na inflamaciju, traumu i kirurške zahvate (164). Debeli kortikalna kost prisutna kod debelih fenotipova reagira drukčije na ekstrakciju, odnosno postoji minimalna resorpcija grebena u odnosu na pacijente s tanjim fenotipom. Međutim, inducirana trauma poput ekstrakcije rezultira frakturom labijalnog korteksa i traumatskom resorpcijom u apikalnom i lingvalnom pravcu kod oba fenotipa (164).

Debeli fenotipovi pokazuju veću dimenzijsku stabilnost tijekom remodeliranja u usporedbi s tankim fenotipovima. Pretpostavlja se da u debelim fenotipovima prisutnost lamele kosti koja se nalazi uz vanjsku kortikalnu ploču osigurava temelje za metaboličku potporu kortikalne kosti i time njezinu stabilnost i održivost. U tankim fenotipovima, gdje je kost lamine oskudna ili odsutna, kortikalna kost podliježe brzom resorpciji. Dugotrajna stabilnost mekih tkiva oko implantata i susjednih zuba ovisit će o dovoljnoj visini i debljini kosti lica (155). Debljina krestalne kosti u bukalnom dijelu značajno utječu na remodeliranje u početnom razdoblju od četiri mjeseca nakon imedijatnog postavljanja implantata. Mjesta s debljinom od 1 mm pokazivala su minimalnu vertikalnu resorpciju bukalnog vrha u usporedbi s mjestima s tanjom kosti (157). Da bi se formiralo stabilno vezanje epitela u vezivnom tkivu potrebno je minimalno 3 mm mekog periimplantnog tkiva, što služi kao zaštitni mehanizam za temelj kosti (165, 166). Zbog toga je neophodna odgođena implantacija u slučajevima kada nema dovoljno debljine mekanog i tvrdog tkiva. Međutim, imedijatni implantati se mogu razmotriti s predvidljivim rezultatima kod pacijenata s debelim fenotipovima.

Parodontni kirurški postupci su predvidljiviji kod debelih fenotipova nego kod tanke gingive. Kod postupaka produženja kliničke krune i prekrivanja recesija, često je teško predvidjeti konačni položaj mekih i tvrdih tkiva, s obzirom na činjenicu da svaki put kada se odigne režanj, postoji najmanje 0,5 - 0,8 mm gubitka kosti (167-168). Kod ekstremno tankog gingivnog fenotipa preporučuje se presađivanje mekog tkiva 6 - 8 tjedana prije kirurškog

produžetka krune radi poboljšanja debljine kerataniziranog tkiva (169). Pretpostavlja se da debeli biotip može poboljšati opskrbu kolateralne krvi na osnovnoj koštanoj strukturi dok ga tanki biotip može ugroziti (170). Kirurška trauma tijekom parodontne kirurgije može utjecati na primarnu i kolateralnu opskrbu krvlju na temeljnom tkivnom graftu, a nedovoljna neoangiogeneza može rezultirati ishemijom (171-172). Nakon regenerativnih parodontnih postupaka rjeđe je kao komplikacija uočena gingivalna recesija u debelim biotipima nego u tankim biotipima (162). Kako bi se postigao predvidljiv rezultat s postupcima pokrivanja korijena preporučuje se debljina režnja 0,8 - 1,2 mm. Debelo gingivalno tkivo olakšava manipulaciju, održava vaskularnost i promovira cijeljenje rana za vrijeme i nakon operacije (163). Gusto tkivo ima povećanu opskrbu krvlju koja će unaprijediti revaskularizaciju koštanih graftova što dovodi do povećanja cijeljenja prilikom ugradnje transplantata. U tim tkivima je u mogućnosti postići primarno zatvaranje. Stoga je adekvatnost pokrivanja mekog tkiva jedan od prvih čimbenika u osiguravanju parodontne regeneracije.



## 2. CILJ I HIPOTEZE ISTRAŽIVANJA

Temeljni cilj istraživanja je evaluirati uspješnost CBCT-a u detekciji koštanih defekata kod pacijenata s kroničnim parodontitisom.

Temeljni cilj istraživanja bit će postignut kroz specifične ciljeve:

1. Analiza CBCT snimaka s aspekta dijagnostičke parodontne radiologije: analiza prikaza parodontnih anatomskih struktura i generaliziranog kroničnog parodontitisa deskriptivnom analizom patoloških promjena i korelacije stupnjevanja parodontitisa
2. Analiza efikasnosti dijagnostičke točnosti CBCT-a kod generaliziranog kroničnog parodontitisa kroz korelaciju radioloških snimaka s preoperativnim i intraoperativnim nalazima
3. Efikasnost dijagnostičke prosudbe (promjena dijagnostičke odluke) primjenom CBCT-a kod generaliziranog kroničnog parodontitisa
4. Terapijska učinkovitost (promjena terapijskog plana i/ili tijeka terapije) primjenom CBCT-a kod generaliziranog kroničnog parodontitisa
5. Učinkovitost ishoda primjene CBCT-a kod generaliziranog kroničnog parodontitisa (promjena kvalitete terapije, slijeda postupaka ili prognoze)
6. Određivanje gingivnog fenotipa mekih tkiva pomoću *soft tissue* CBCT-a

Hipoteze istraživanja:

1. Između parodontnog statusa dobivenog kliničkim preoperativnim i intraoperativnim mjerenjima i parodontnog statusa dobivenog radiološkom metodom (CBCT) postoji pozitivna korelacija.
2. Određivanje gingivnog biotipa pomoću *soft tissue* CBCT-a predstavlja pouzdanu kliničku metodu.

### 3. MATERIJALI, ISPITANICI, METODOLOGIJA I PLAN ISTRAŽIVANJA

Istraživanje predstavlja humanu prospektivnu *in vivo* studiju provedenu u ordinaciji dentalne medicine Dr. Wolf und Kollegen u Wiesbadenu, Njemačka. Studija je odobrena na XXII. redovnoj sjednici Etičkog odbora održanoj 9. studenog 2017. godine (Odluka broj 05-PA-15-11/2017, donesena 15. studenog 2017.).

Uzorak za istraživanje su činili ispitanici stariji od 35 godina kod kojih je provedena inicijalna parodontna terapija koja obuhvaća: identifikaciju dentalnog biofilma, instrukciju i motivaciju pacijenta u održavanju oralne higijene, profesionalno čišćenje zuba - uklanjanje supragingivalnih i subgingivalnih tvrdih i mekih naslaga, otkrivanje čimbenika koji utječu na retenciju plaka, procjenu i detekciju zuba s lošom prognozom, uklanjanje grubih poremećaja okluzije, zatvoreno liječenje parodontnih džepova (engl. root scaling and planing ) kod svih zuba čija je dubina sondiranja  $\geq 3,5$  mm) (84).

Šest tjedana nakon inicijalne terapije, izvršena je reevaluacija te u studiju uključeni pacijenti kod kojih je postavljena indikacija za parodontni kirurški zahvat, odnosno koji ispunjavaju kriterije za uključivanje u studiju.

Kriteriji uključivanja:

- prisustvo najmanje 15 zuba,
- najmanje 2 interproksimalna područja s gubitkom pričvrstka od  $\geq 4$  mm ili najmanje 2 interproksimalna područja s dubinom džepova  $\geq 5$  mm, ali ne na istom zubu (173),
- kriteriji parodontitisa kod najmanje 30% prisutnih zuba.
- dobra suradnja s pacijentom tijekom inicijalne terapije, optimalna oralna higijena, plak-index  $< 1$ , BOP  $< 20\%$

Kriteriji isključivanja:

- parodontno zdravi pacijenti (bez gubitka pričvrstka, bez parodontalnih džepova  $\geq 3$  u bilo kojem području svih prisutnih zuba, *papila bleeding index*  $\leq 10\%$ ),
- parodontni zahvat (kirurški i nekirurški) proveden u posljednjih 6 mjeseci,
- trudnoća i dojenje

- prisustvo agresivnog parodontitisa
- infektivne i sistemske bolesti bez adekvatne internističke terapije.

Definitivna dijagnoza kroničnog parodontitisa je postavljena prema klasifikaciji Američke akademije za parodontologiju (AAP) baziranu na kliničkim parametrima dubine džepova, gubitka pričvrstka i radiološki verificiranog gubitka (49).

Parodontni status pacijenta učinjen je prema smjernicama Klinike i zavoda za parodontologiju Stomatološkog fakulteta Sveučilišta u Bernu (174).

Razina pričvrstka je izračunata za svaku stranu prema sljedećoj formuli:

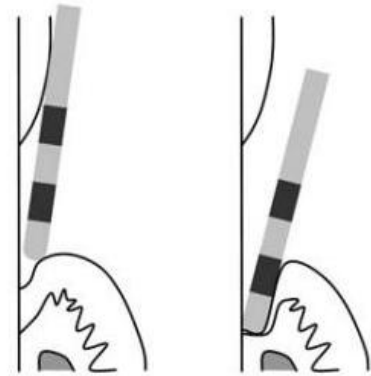
dubina sondiranja (mm) + recesija gingive (mm) =  
razina pričvrstka

Dubina sondiranja (dubina parodontalnog džepa izražena u mm) se mjerila pomoću parodontalne sonde. Rub gingive je udaljenost klinički vidljivog ruba gingive do bilo koje referentne točke, najčešće caklinsko-cementne granice.

Rubovi krune i restauracija se mogu odabrati kao referentna točka, pod uvjetom da su najmanje 3 mm apikalno od caklinsko-cementne granice. U suprotnom, treba se odabrati zamišljena referentna linija u razini caklinsko-cementne granice. Navedena referentna linija se zabilježila u karton kako bi se omogućila ponavljanja mjerenja u različitim vremenskim intervalima.

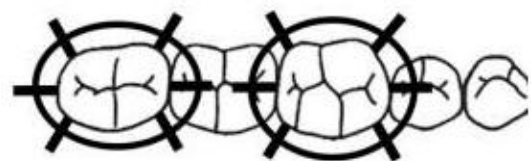
Svaki zub je zamišljenom linijom podijeljen u šest dijelova (sekstanti) te su se mjerenja obavila na svakom sekstantu. Unosile su se najveće vrijednosti za dani sekstant.

Parodontna sonda se uvodila u džep uzdužnom osovinom korijena, angulirano u mezijalno-distalnom pravcu (A ili B) držeći je paralelno prema uzdužnoj osovini zuba. Izbjegavale su se angulacije u buko-lingvalnom pravcu.



Slika 6. Mjerenje razine pričvrstka pomoću parodontne sonde.

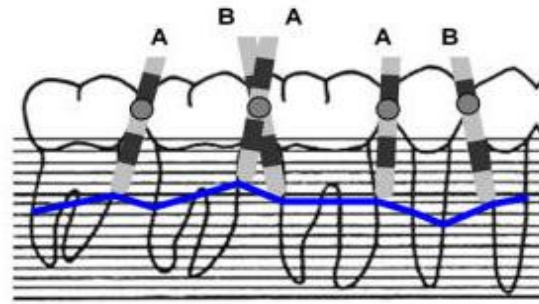
<http://www.parodontalstatus.ch/de/index.asp>



Slika 7. Podjela zuba u sekstante

<http://www.parodontalstatus.ch/de/index.asp>

Zahvaćenost furkacije maksilarnih i mandibularnih prvih i drugih molara je bila ispitana sondom za ispitivanje furkacije (prema Nabersu). Otvorenost furkacije je određena modificiranom klasifikacijom po Glickmanu na sljedeći način (48, 175):



Slika 8. Uvođenje sonde u parodontni džep uzdužnom osovinom korijena.

<http://www.parodontalstatus.ch/de/index.asp>

Klasa 0. Početna ili rana lezija. Parodontni džep je supra-koštani i zahvaća meka tkiva, postoji mali gubitak kosti u regiji furkacije. Radiološke promjene nisu uobičajene, koštane promjene su minimalne i furkacija nije detektabilna.

Klasa 1. Postoji koštana resorpcija u području furkacije (< 2 mm), ali najveći dio alveolarne kosti i parodontnog ligamenta ostaje intaktan što omogućava samo djelomično prodiranje sonde u regiju furkacije. Radiološke metode mogu, ali i ne moraju otkriti postojanje ovog stupnja otvorenosti furkacije.

Klasa 2. Inter-radikularna kost je potpuno odsutna (resorpcija 2 – 6 mm), ali su vestibularni i/ili lingualni otvori područja furkacije pokriveni gingivnim tkivom. Zbog toga se otvorenost furkacije ne uočava klinički, no u osnovi je postojanje tunela. Ukoliko se radiografska snimka mandibularnih molara učini s odgovarajućim kutom i korijeni su divergentni, ova se lezija uočava kao translucetna zona između korijena. Maksilarni molari predstavljaju dijagnostičku poteškoću zbog superpozicije palatinalnog s bukalnim korijenima.

Klasa 3. Inter-radikularna kost ispod krova furkacije je u potpunosti resorbirana (> 6 mm). Gingivno tkivo je migriralo apikalno, tako da je furkacija klinički vidljiva (otvorena i prohodna). Radiografska snimka je kao u klasi 3.

Mobilnost zuba je zabilježena prema sljedećim kriterijima:

Grad 0. Normalna (fiziološka) mobilnost

Grad 1. Detektabilna mobilnost (do 1 mm horizontalno)

Grad 2. Detektabilna mobilnost (preko 1 mm horizontalno)

Grad 3. Detektabilna vertikalna mobilnost.

Sve preglede pacijenata je izvršio jedan iskusen istraživač. Reproducibilnost istraživača određena je Cohen Kappa indeksom, pri čemu je prihvaćena vrijednost od 0,80 i više (0,81 - 1,00).

CBCT snimka je izvršena aparatom Planmeca ProMax 3D CBCT (Planmeca Oy, Asentajankatu 6, 00880 Helsinki, Finska) sa sljedećim parametrima: 90 kV, 10 mA, FOV 1001 x 1001 x 999 mm, 360° rotacija, 18,071 sekundi ekspozicija, veličina voxela 200  $\mu$ m. Treći kvartil distribucije doze za pacijente (DAP, Dose Area Product) bio je 1555,9 mGy x cm<sup>2</sup> što je vrijednost koja se može odrediti kao lokalna dijagnostička referentna razina. Pacijenti u ordinaciji u kojoj se provodilo istraživanje podlijegali su Zakonu o zaštiti od zračenja (Verordnung über den Schutz vor Schaden durch Röntgenstrahlen- RÖV, odgovarajući paragrafi bit će u daljnjem tekstu naznačeni s §) iz 04.07.2002. godine, koji odgovara smjernicama Europske zajednice za atomsku energiju (EURATOM-a) i koji je u skladu s preporukama Europske komisije za zaštitu od radijacije u dentalnoj radiologiji.

Osiguranje kvalitete zaštite od rendgenskog zračenja pacijenata osiguravalo se kroz opće i specijalne mjere zaštite od zračenja. Opće mjere podrazumijevaju: redovna ispitivanja rendgenskog aparata i kvalitete dobivenih rendgenskih snimaka korištenog CBCT uređaja prema zahtjevima nadležnog tijela stomatološke komore - Zahnärztliche Röntgenstelle Hessen (Sachverständigenprüfung svakih 5 godina i Konstanzprüfung svakih mjesec dana – §18), postavljanje opravdane indikacije (§23) od strane doktora dentalne medicine koji posjeduje licencu primjene rendgenskog zračenja u medicinske svrhe (Fachkunde im Strahlenschutz, §18a) i koja je aktualizirana u zadnjih pet godina, kontrola Konstanzprüfunga, rendgenskih snimaka te postavljanja opravdane indikacije od strane doktora dentalne medicine (§17a), a osoblje koje je provodilo rendgenska snimanja je kvalificirano i posjeduje važeću dozvolu za primjenu rendgenskog zračenja u dentalnoj medicini (§18a).

Svako se snimanje provodilo pod nadzorom doktora dentalne medicine (istraživača) prema unaprijed napisanim uputama - protokolu sastavljenim za istraživanje koji je sadržavao: pripremu pacijenta, mjere zaštite pacijenta, tijek snimanja, kriteriji snimanja (pozicioniranje, tehnički parametri). Doktor dentalne medicine (istraživač) je završio neophodnu izobrazbu, položio stručni ispit te posjeduje licencu nadležne komore za korištenje CBCT-a u dentalnoj medicini (Sachkunde Digitale Volumetomographie für Zahnärzte) prema smjernicama „Fachkunde und Kenntnisse im Strahlenschutz bei dem Betrieb von Röntgeneinrichtungen in der Medizin“ – GMBI 2006, 414. Ordinacija u kojoj se provodilo istraživanje posjeduje urednu dokumentaciju kojom se mogu potvrditi da primjena CBCT

aparata odgovara normativima propisanih Zakonom o zaštiti od zračenja te da u trenutku provedbe istraživanja ima važeću dozvolu njegove primjene koju je izdalo nadležno tijelo (Zahnärztliche Röntgenstelle Hessen).

Specijalne mjere zaštite od zračenja pacijenata vršile su se kroz: anamnestičko ispitivanje žena u fertilnoj dobi o mogućnosti postojanja trudnoće (§23), pažljivu pripremu pacijenta, odgovarajuće podešavanje uređaja i tehničkih parametara, korektno pozicioniranje, dokumentaciju parametara snimanja (§28). Radiološka snimanja su se generirala digitalno u DICOM formatu pomoću softvera za obradu i analizu snimaka Romexis Viewer Planmeca 3.8.3.R. (Planmeca Oy, Asentajankatu 6, 00880 Helsinki, Finska). Labijalna i bukalna meka tkiva retrahirala su se sterilnim plastičnim retraktorom prilikom izvođenja radiološkog snimanja. Snimke su analizirane u aksijalnoj, transverzalnoj i sagitalnoj ravni s *cutting* intervalom od 1 mm, na monitoru 17“ (ViewSonic VA2231WA-LED, Brea, CA, SAD), rezolucije 1280 × 1024.

U istraživanju smo se vodili temeljnim bioetičkim načelima - načelom autonomnosti, pravednosti, dobročinstva i neškodljivosti, a u skladu s Nürnberškim kodeksom. Najnovijom revizijom Helsinške deklaracije (Preporuka za liječnike koji izvode biomedicinska istraživanja koja uključuju ljudska bića) s posebnim osvrtom na standarde postavljene za izvođenje kliničkih istraživanja (medicinska istraživanja kombinirana s profesionalnom zaštitom), odnosno nekliničkih biomedicinskih istraživanja (neterapijsko biomedicinsko istraživanje na čovjeku - za zdrave ispitanike) Zakonom o zaštiti prava bolesnika RH (iz 2004. g, dopunjeno 2008. g) Preporukom Ministarstva Vijeća Europe o zaštiti osobnih podataka i dostupnosti informacija (iz 2002. g).

Medicinski podaci za potrebe istraživanja su prikupljeni u skladu sa suvremenim bioetičkim standardima te se osigurala privatnost (zdravstvena tajna) ispitanika uključenih u istraživanje i zaštita tajnosti podataka.

### **Analiza CBCT snimaka s aspekta dijagnostičke parodontološke radiologije: analiza prikaza parodontalnih anatomskih struktura i generaliziranog kroničnog parodontitisa (patoloških promjena i stupnjevanja)**

Prvi dio ispitivanja je predstavljao analizu prikupljenih CBCT snimaka zadovoljavajućih tehničkih parametara i kvalitete snimke. Na snimkama su bili analizirani sljedeći parametri:

1. Prikaz anatomskih struktura parodonta
2. Prikaz patoloških promjena kosti kod kroničnog parodontitisa
3. Stupnjevanje parodontitisa

Navedeni parametri su ocijenjeni pomoću tablice unaprijed definiranih vrijednosti, odnosno skorova za analizirani parametar. Vrijednosti su posebno određene za svaki zub.

Tablica 1. Vrijednosti karakteristika promatranog objekta na CBCT snimci

<b>Vrijednost (skor)</b>	<b>Karakteristike promatranog objekta na dobivenoj snimci</b>	<b>Mogućnost kliničke primjene dobivene snimke</b>
1	Vrlo slaba vidljivost	Sigurno nije primjenjiva
2	Slaba vidljivost	Vjerojatno nije primjenjiva
3	Prihvatljiva vidljivost	Vjerojatno primjenjiva
4	Izvrсна vidljivost	Sigurno primjenjiva

### **Prikaz anatomskih struktura parodonta**

Prilikom vizualizacija značajnih anatomskih struktura u obzir su uzete anatomske karakteristike koje su značajne sa stanovišta parodontne dijagnostike i terapije, a to su vidljivost sljedećih struktura: lamina dura, alveolarni greben (kortikalna krestalna kost), parodontna pukotina (parodontni ligament), morfologija korijena, caklinsko-cementna granica, građa trabekularne kosti, prikaz kosti u području furkacije.

Lamina dura se prezentira kao gusta radioopakna linija (176). Zdrava alveolarna kost je lokalizirana 1,5 – 2 mm apikalno od caklinsko-cementne granice susjednih zuba. Povećanjem starosti, kao posljedica pasivne erupcije, dolazi do povećanja udaljenosti između caklinsko-cementne granice. Radiološki je nemoguće odrediti preciznu točnu poziciju alveolarne kosti koja odgovara određenoj životnoj dobi.

U anteriornoj je regiji alveolarna kost oštra i šiljasta. U području donjih inciziva su oštre krijeste pokrivenе gustom kosti, koja je zapravo nastavak lamine dure. Odsustvo

korteksa u ovom području je gotovo uvijek pokazatelj da je parodontitis prisutan ili da je bio prisutan (177). U posteriornoj regiji alveolarna kost se prikazuje kao ravna i glatka. Nekada je pokrivena tankim slojem guste kortikalne kosti koja se uočava kao tanka bijela linija. Navedeni koštani korteks je češće odsutan, čak i kod odsustva patoloških promjena a uglavnom se uočava kod mlađih pacijenata. Ukoliko se korteks ne uočava u području premolara i molara, može se smatrati normalnim ukoliko su razina i denzitet alveolarne kosti normalni.

Alveolarna krijesta, ukoliko je ravna, u dodiru s vratom zuba formira jasan kut. Gubitak ugla sa zaobljenjem kosti uvijek indicira patološki proces.

Normalni parodontni ligament se prezentira kao kontinuirana radiolucentna linija koja okružuje korijen zuba s mezijalne i distalne strane, ograničen laminom durom te ima konstantnu debljinu. Postoje individualne razlike u debljini parodontne membrane različitih osoba, ali postoji uniformnost kod iste individue osim u slučaju postojanja patologije (177).

### **Radiološki prikaz patoloških promjena kod kroničnog parodontitisa**

Na snimkama su analizirane mogućnosti radiološke detekcije različitih patoloških promjena koje se događaju napredovanjem kroničnog parodontitisa.

Rane promjene. Radiografija nije dovoljno senzitivna da detektira najranije promjene kod početka parodontitisa. Glickman navodi da se rane promjene očituju pojavom koštanih nepravilnosti, triangulacijom i promjenama interseptalne kosti. Interdentalna kost postaje hrapava i iregularna s nejasnoćom i prekidom u kontinuitetu lamine dure duž mezijalnog ili distalnog aspekta interdentalne alveolarne kosti.

Triangulacija predstavlja proširenje parodontne membrane duž mezijalnog ili distalnog dijela korijena u području interdentalne alveolarne kosti. Vrhove trokuta formiraju lamina dura i korijen, a baza je okrenuta prema kruni zuba. Jedan od najranijih radiografskih znakova parodontitisa je prstolika radiolucentna projekcija koja se ekstendira od krestalne prema interdentalnoj alveolarnoj kosti. Ova projekcija je rezultat dublje ekstenzije inflamatornog procesa iz vezivnog tkiva gingive, a predstavlja proširenje krvnih žila unutar alveolarne kosti koji omogućavaju prolazak inflamatornih fluida i stanica u kost (178).



Gubitak kosti. Radiološka ispitivanja zapravo indiciraju količinu preostale kosti, kao i visinu izgubljene kosti koja se računa indirektno tako što se od vrijednosti fiziološke razine kosti oduzme trenutno prisutna visina kosti. Gubitak kosti se može determinirati promjenama distribucije i uzorka trabekula kosti, kao i ozbiljnosti progresije parodontitisa. Ukoliko je gubitak kosti prisutan u manje od 30% zuba, definira se kao lokalizirani, odnosno generalizirani kod prisustva više od 30%. Ukoliko je gubitak kosti paralelan zamišljenoj ravnini koja se povuče od caklinsko-cementne granice zuba prema susjednom zubu, riječ je o horizontalnom gubitku kosti. Ukoliko resorpcija kosti napreduje u kutu u odnosu na navedenu ravninu, govori se o vertikalnom ili angularnom gubitku kosti. Gubitak kosti na snimkama može se definirati kao: blagi (1 – 2 mm), umjereni (3 – 4 mm) ili uznapredovali (> 5 mm) (176).

Otvorenost furkacije. Ekstenzija parodontnog džepa između korijena višekorijenskih zuba smatra se otvorenošću furkacije. Radiografija može biti korisna u njenoj lokalizaciji, međutim otvorenost neće biti uočljiva na konvencionalnim snimkama ukoliko se resorpcija ne ekstendira apikalno u odnosu na furkaciju. Otvorenost furkacije je jasnije vidljiva u mandibuli, nego u maksili, zbog superpozicije palatinalnog korijena u području furkacije. Proširenje parodontne pukotine na apeksu interradičularne alveolarne kosti je jasan dokaz da parodontitis zahvaća furkaciju. Ukoliko je gubitak kosti uznapredovao u lingvalnom i bukalnom području furkacije mandibularnog molara, radiolucencija lezije postaje posebno izražena.

Predisponirajući faktori i lokalne iritacije. Različiti predisponirajući faktori i lokalne iritacije doprinose nastanku i progresiji parodontalne bolesti. Dentalna radiografija ima najznačajniju ulogu u detekciji takvih faktora, kao što su konkrementi i defektne restauracije. Konkrementi se prezentiraju kao radioopakne, šiljaste i iregularne strukture koje se ekstendiraju od proksimalne korijenske površine, kao prstenaste radiopakne zone koje okružuju cervikalni dio zuba ili nodularne glatke projekcije površine korijena zuba (176). Dijagnoza postojanja ili nepostojanja kalkulusa ne smije biti temeljena isključivo na osnovi radiografske snimke, budući da male apozicije nisu detektibilne (178). Velike aproksimalne karijesne lezije i karijes korijena se mogu uočiti u asocijaciji s destrukcijom kosti (179). Insuficijentne restauracije su predisponirajući faktor parodontne bolesti, a dentalna radiografija značajna metoda njihove detekcije (105, 106). Međutim, kod ekscesivne vertikalne ili horizontalne angulacije centralne rendgenske zrake, postoji mogućnost podcjenjivanja (ne precjenjivanja) veličine defektnog ruba nadomjeska (180, 181).

Odnos krune i korijena. Odnos krune i korijena utječe na stabilnost zuba te predstavlja postotak ostatka zubne površine koja je opskrbljena potpornim aparatom. Djelovanje sile poluge je determinirano odnosom dijela zubne površine koji je u kosti (klinički korijen) u odnosu na dio koji je izvan njega (klinička kruna). Povećanje dužine kliničke krune dovodi do nepovoljnog djelovanja sile poluge na parodont (178).

Aktivnost destruktivnog procesa. Destruktivni proces parodontne inflamacije se može evaluirati kompariranjem standardiziranih radiografa u pravilnim intervalima. Kada je interdentalna septalna kost hrapava i nepravilna, a alveolarna kost lišena bilo kakve naznake koštanog opaciteta, vrlo vjerojatno je proces koštane resorpcije aktivan. Prisustvo nutritivnih kanalića indicira aktivnu i brzu koštanu resorpciju. Ukoliko se u prisustvu gubitka kosti uočava glatka površina kondenzacije preostale alveolarne kosti, prisutan je statični destruktivan proces ili sporo napredujući destruktivni proces (178). Ponekad se s napredovanjem parodontne inflamacije može uočiti eksterna korijenska resorpcija. Njena identifikacija je značajna zbog implikacije na prognozu zuba.

Hipercementoza. Direktna kauzalna povezanost hipercementoze s parodontnom inflamacijom nije dokazana, međutim kliničko iskustvo pokazuje da se ista često uočava na zubima koji imaju gubitak kosti. Kao takva predstavlja odgovor na inflamaciju ili povećanje okluzalnog opterećenja na zubu koji ima gubitak pričvrstka (179). Radiografski se hipercementoza očituje kao globularno povećanje korijena u apikalnoj trećini.

## **Stupnjevanje parodontitisa**

Stupanj parodontitisa određivao se prema klasifikaciji gubitka pričvrstka koji su predložili Tonetti i Claffey (182), radiološkom stupnjevanju parodontitisa prema White i Pharoah (104) te novoj klasifikaciji parodontnih bolesti iz 2017. godine (183).

### **Klasifikacija gubitka pričvrstka (Tonetti i Claffey, 2005)**

Koštane strukture su se kategorizirale prema preostaloj parodontnoj potpori u tri razine parodontitisa (P status), prema klasifikaciji gubitka pričvrstka koji su predložili Tonetti i Claffey (2005) (182), i to na:

P0 (zdravi)

P1 (blagi do umjereni gubitak kosti) – prisustvo  $\geq 4$  mm udaljenosti proksimalne alveolarne kosti do caklinsko-cementne granice na  $\geq 2$  nesusjedna zuba;

P2 (uznapredovali gubitak kosti) – prisustvo  $\geq 6$  mm udaljenosti proksimalne alveolarne kosti do caklinsko-cementne granice na  $\geq 30\%$  prisutnih zuba.

### **Radiološko stupnjevanju parodontitisa (White i Pharoah, 2004) (104)**

Početni marginalni parodontitis radiološki je karakteriziran:

- lokaliziranim erozijama marginalne kosti,
- stanjenjem krestalne lamine dure,
- gubitkom oštine granice lamine dure prema susjednom zubu,
- odsustvom *spikinga* u području prednje maksile,
- laganim gubitkom visine kosti (manje od 1/3).

Umjereni marginalni parodontitis karakteriziran je:

- horizontalnim gubitkom kosti,
- lokaliziranim vertikalnim defektima kosti,
- gubitkom kosti jedne do dvije trećine korijena,
- gubitkom bukalnog i lingvalnog korteksa.

Teški marginalni parodontitis karakteriziran je:

- horizontalnim i vertikalnim gubitkom kosti (ili njihovom kombinacijom),
- razina kosti je do apikalne trećine korijena,
- promjene položaja zubi uvjetovane gubitkom parodontalne potpore (inklinacija, rotacija i sl.).

### **Nova klasifikacija parodontitisa (Američka akademija za parodontologiju i Europska parodontološka federacija, 2017.)**

Klasifikacija parodontitisa temeljena na stadijima definiranim težinom (prema razini interdentalnog kliničkog gubitka pričvrstka, radiološkom gubitku kosti i gubitkom zuba), složenosti, opsegom i distribucijom prikazana je u tablici 2 (183).

Tablica 2. Klasifikacija parodontitisa (Američka akademija za parodontologiju i Europska parodontološka federacija, 2017)

Stadij parodontitisa		Stadij I	Stadij II	Stadij III	Stadij IV
Težina	Interdentalni CAL na mjestu najvećeg gubitka	1 do 2 mm	3 do 4 mm	≥5 mm	≥5 mm
	Radiološki gubitak kosti	Koronalna trećina (< 15 %)	Koronalna trećina (15 % do 33 %)	Proteže se do srednje ili apikalne trećine korijena	Proteže se do srednje ili apikalne trećine korijena
	Gubitak zuba	Nema gubitka zuba uslijed parodontitisa		Gubitak zuba uslijed parodontitisa ≤4 zuba	Gubitak zuba uslijed parodontitisa ≥5 zuba
Složenost	Lokalno	Maksimalna dubina sondiranja ≤4 mm Uglavnom horizontalan gubitak kosti	Maksimalna dubina sondiranja ≤5 mm Uglavnom horizontalan gubitak kosti	Uz složenost stadija II: Dubina sondiranja ≥6 mm Vertikalni gubitak kosti ≥3 mm Prisutnost furkacije 2. ili 3. stupnja Umjereni defekt grebena	Uz složenost stadija III: Potreba za kompleksnom rehabilitacijom zbog: Zvačne disfunkcije Sekundarne okluzalne traume (stupanj mobilnosti zuba ≥2) Ozbiljan defekt grebena Kolaps zagriža, pomicanje zuba, lepezasto širenje zuba Manje od 20 preostalih zuba (10 nasuprotnih parova)
Opseg i distribucija	Dodati stadiju bolesti kao opis	Za svaki stadij, opisati opseg bolesti kao lokaliziran (<30 % zuba zahvaćeno), generaliziran ili kutnjak/sjekutić tip			

Klasifikacija parodontitisa temeljena na razredima koji odražavaju biološke značajke bolesti uključujući dokaze ili rizik za brzo napredovanje, očekivan odgovor na liječenje i učinak na sistemsko zdravlje prikazana je u tablici 3.

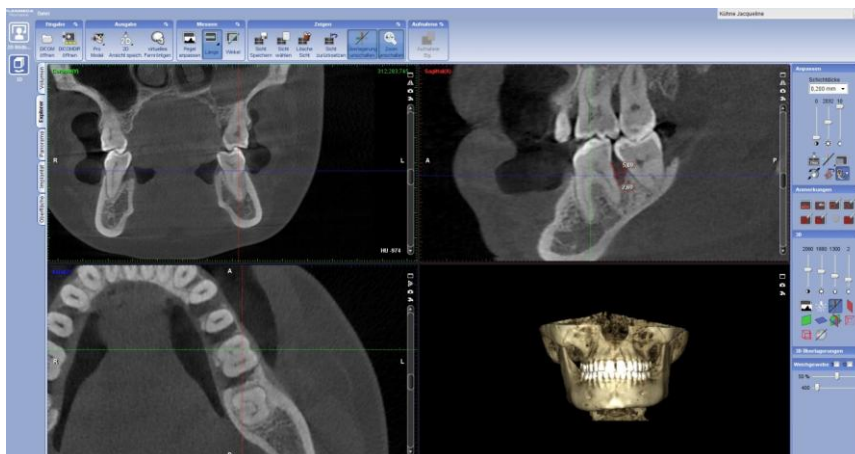Tablica 3. Klasifikacija parodontitisa (Američka akademija za parodontologiju i Europska parodontološka federacija, 2017) (183)

Razred parodontitisa		Razred A: Sporo napredovanje	Razred B: Umjereno napredovanje	Razred C: Brzo napredovanje	
Glavni kriterij	Izravan dokaz napredovanja	Longitudinalni podaci (radiološki gubitak kosti ili CAL)	Dokaz da nema gubitka tijekom 5 godina	< 2 mm tijekom 5 godina	≥2 mm tijekom 5 godina
	Neizravan dokaz napredovanja	% gubitka kosti/dob	<0.25	0.25 do 1.00	>1.0
		Tip fenotipa	Velike količine biofilma s niskom razinom destrukcije	Destrukcija proporcionalna s količinom biofilma	Nerazmjernost između destrukcije i količine biofilma; specifična klinička slika koja upućuje na periode brzog napredovanja (npr. kutnjak/sjekutić tip; izostanak očekivanog odgovora na standardnu terapiju kontrole bakterija)
Modifikatori razreda	Faktori rizika	Pušenje	Nepušač	< 10 cigareta dnevno	≥ 10 cigareta dnevno
		Dijabetes	Normoglikemija / nema dijagnoze dijabetesa	HbA1c <7.0 % kod pacijenata s dijabetesom	HbA1c ≥7.0 % kod pacijenata s dijabetesom

## Učinkovitost dijagnostičke točnosti CBCT-a kod generaliziranog kroničnog parodontitisa

Učinkovitost dijagnostičke točnosti primjene CBCT-a određena je korelacijom kliničkog (intraoperativnog) te radiološkog nalaza (CBCT) kod pacijenata s generaliziranim parodontitisom.

Sva radiološka i klinička mjerenja su provedena od strane istog istraživača. Prije započinjanja eksperimentalnog dijela studije, izvršena je kalibracija istraživača na pilot studiji sa specijalistom parodontologije od najmanje 20 godina iskustva, ako bi se omogućila konzistencija mjerenja. Istraživač je izvršio radiološka mjerenja 2 puta s razmakom od 2 tjedna. U slučaju značajnog odstupanja, slučaj se razmatrao sa specijalistom parodontologije. U komparaciji mjerenja (intraoperativnog i CBCT), intraoperativno se smatralo kao zlatni standard, odnosno najtočnijim i polazištem za komparaciju.



Slika 9. Pozicioniranje osi i odabir referentne površine u sklopu pripreme snimke za radiološka mjerenja

Radiogrami su analizirani u multiplanarnoj rekonstrukciji (transverzalni, sagitalni, frontalni i 3D prikaz) softvera preporučenog od strane proizvođača. Najprije je izvršeno podešavanje kontrasta (engl. Windowing ili contrast control) prema preporuci za dani CBCT uređaj. Potom su osi pozicionirane u sve tri ravni. Osi su postavljene tako da na transverzalnom presjeku budu pod pravim kutom u odnosu na alveolarni greben, dok su na sagitalnom i frontalnom presjeku pozicionirane tako da prate aksijalne osi korijena zuba. U slučaju maksilarnih molara, osi su pozicionirane u odnosu na palatinalni korijen, dok se u mandibuli pozicioniranje vršilo u odnosu na distalni korijen. Molari s ekstenzivnim gubitkom kosti na aproksimalnim površinama zuba koji su ostvarivali komunikaciju u predjelu furkacija

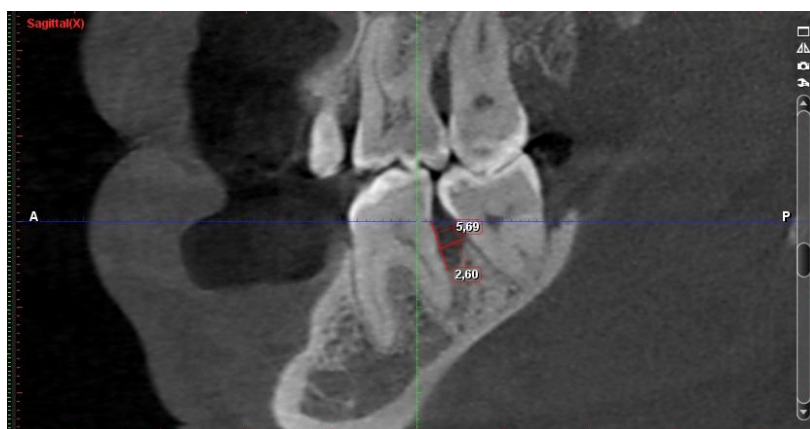
su bili isključeni iz studije, jer se nije mogla sa sigurnošću odrediti najdublja točka defekta, kako intraoperativno, tako i radiološki.

Nakon pozicioniranja osi, na sagitalnom tomografskom presjeku su podešene debljine presjeka (engl. slice thickness) na 1 mm (voxel size), a potom je na istom presjeku pronađena najdublja točka defekta. Zatim su se u frontalnoj ravni osi pomicala kako bi se osigurala vidljivost referentne površine (caklinsko-cementne granice). Radiološka mjerenja su vršena na odabranim sagitalnim tomografskim presjecima na kojima se detektirala najdublja točka defekta i referentna os. Za određivanje udaljenosti od najdubljeg mjesta defekta do markirane referentne površine korišten je alat *ruler tool*.

CBCT mjerenja su izvršena na sljedeći način:

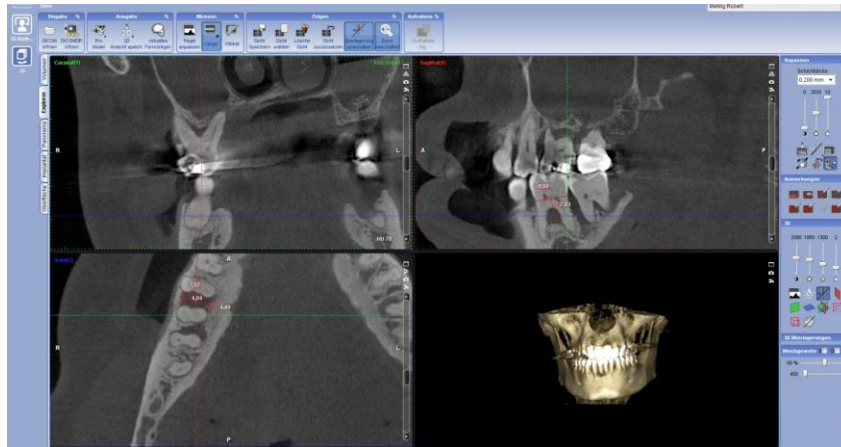
Mjerenje vertikalne komponente na CBCT-u obavljena su na sagitalnom presjeku, na sljedeći način: najprije je identificirana caklinsko-cementna granica te se povukla horizontalna linija koja spaja caklinsko-cementnu granicu na mezijalnoj i distalnoj strani zuba; nakon čega se povukla okomita linija od središta navedene linije do vrha alveolarne kosti.

Mjerenje horizontalne komponente na CBCT-u obavilo se na aksijalnom presjeku, na sljedeći način: povukla se linija od najbukalnijeg dijela vestibularnih korijena, nakon čega okomita linija od središta prve linije do prvog vidljivog dijela trabekule kosti.



Slika 10. Mjerenje vertikalne komponente koštanog defekta na sagitalnom presjeku

Otvorenost furkacije analizirana je na aksijalnom i sagitalnom presjeku. Dubina defekta mjerena je na aksijalnom presjeku, kao udaljenost od linije koja je povučena tangencijalno na agoniste do najdubljeg dijela koštanog defekta.



Slika 11. Mjerenje stupnja otvorenosti furkacije

### Preoperativna klinička mjerenja

Pacijentu je aplicirana lokalna anestezija u području koje se tretira. Graduirana parodontalna sonda po Williamsu (Hu-Friedy, Chicago, IL, USA) se koristila da se izmjeri vertikalna komponenta mjerenja, dok se furkacijska sonda po Nabersu (Hu-Friedy, Chicago, IL, USA) koristila za mjerenje horizontalne komponente. Vertikalna komponenta se mjerila u središnjem bukalnom području zuba od caklinsko-cementne granice dok se nije osjetio otpor. Horizontalna komponenta se mjerila Nabersovom sondom, dok se prilikom sondiranja nije osjetio otpor.

### Intraoperativna mjerenja

Nakon obavljenih preoperativnih mjerenja, pristupilo se odizanju mukoperiostalnog režnja pune debljine te se izvršio temeljit debridman mekih tkiva (144) uz primjenu medicinskih lupa s uvećanjem 2,8 x (Carl Zeiss, Bojohr OptecMed Einbeck, Deutschland). Intraoperativna mjerenja su se provela na sljedeći način: vertikalna komponenta se mjerila Williamsovom sondom od caklinsko-cementne granice do vrha kosti alveolarnog grebena, dok se horizontalna komponenta mjerila Nabersovom sondom. Režanj se nakon operacijskog zahvata zašio odgovarajućim kirurškim koncem te po potrebi postavio parodontni zavoj. Pacijentima se prepisao antibiotik i analgetik u razdoblju od 7 dana postoperativno. Šavovi i zavoj su se uklonili sedmog postoperativnog dana.

Statistička validacija potencijalno korisnog dijagnostičkog testa uključuje matriks odlučivanja, prikazan u tabeli kontingencije dvije dihotomne varijable (2 x 2). Na taj se način



procjenjuje validnost dijagnostičkog ili prognostičkog testa (184). Statistička vrijednost testa izračunavala se prema sljedećim formulama (tablica 4):

Tablica 4. Statistička vrijednost dijagnostičkog testa

<b>Statistička validnost dijagnostičkog testa</b>	Parodontitis, koštani defekt (džep, zahvaćenost furkacije) intraoperativno prisutan	Parodontitis, koštani defekt (džep, zahvaćenost furkacije) intraoperativno odsutan	Prevalencija $A / (A+B+C+D)$	Točnost $(A+D) / (A+B+C+D)$
Test pozitivan (CBCT)	A (pozitivan)	C (lažno-pozitivan)	Pozitivna prediktivna vrijednost $A / (A+C)$	Stopa lažne detekcije $C / (A+B)$
Test negativan (CBCT)	B (lažno negativan)	D (negativan)	Negativna prediktivna vrijednost $D / (B+D)$	Stopa pogrešnog izostavljanja $C / D$
	Senzitivnost $A / (A+B)$	Specifičnost $D / (C+D)$	Dijagnostički omjer izgleda $(A/C) / (B/D)$	

$$\text{Senzitivnost} = A / (A+B)$$

$$\text{Specifičnost} = D / (C+D)$$

$$\text{Pozitivna prediktivna vrijednost} = A / (A+C)$$

$$\text{Negativna prediktivna vrijednost} = D / (B+D)$$

$$\text{Prevalencija} = A / (A+B+C+D)$$

$$\text{Točnost (engl. accuracy, ACC)} = (A+D) / (A+B+C+D)$$

$$\text{Stopa lažne detekcije (engl. false discovery rate, FDR)} = C / (A+B)$$

$$\text{Stopa pogrešnog izostavljanja (engl. false omission rate, FOR)} = C / D$$

$$\text{Dijagnostički omjer izgleda (engl. diagnostic odds ratio, DOR)} = (A/C) / (B/D)$$

Dijagnostički test namijenjen je otkrivanju specifične bolesti. Prikupljeni podaci su se evaluirali kroz presječnu shemu, a validnost testa dobila se izračunavanjem parametara testa. Test je primjenjiv kod presječnih studija kod kojih je pregledom pacijenta moguće ustanoviti prisustvo ili odsustvo bolesti (parodontitis).

Senzitivnost dijagnostičkog testa odnosi se na mogućnost da je test pozitivan kada je bolest zaista i prisutna (stvarna pozitivna stopa ili vjerojatnost otkrivanja) i predstavljen je proporcijom dijagnosticiranih slučajeva u populaciji oboljelih. Idealan test bi trebao biti u mogućnosti detektirati sve slučajeve jedne bolesti bez registracije lažno negativnih slučajeva. U tom slučaju senzitivnost testa iznosi 1,00. Specifičnost dijagnostičkog testa predstavlja mogućnost da je test negativan u slučaju odsustva bolesti. Idealan test bi trebao korektno identificirati sve slučajeve kad bolest nije prisutna, bez registracije lažno pozitivnih slučajeva. Specifičnost takvog testa iznosi 1,00 (185).

Prediktivne vrijednosti testa očituju se kroz mogućnost da je bolest (kronični parodontitis) dijagnosticirana ukoliko je test pozitivan (pozitivna prediktivna vrijednost), odnosno da je vrijednost testa negativna kad bolest nije prisutna. Pozitivna prediktivna vrijednost testa definira se kao mogućnost da je bolest prisutna kad je test pozitivan. Negativna prediktivna vrijednost testa definira se kao mogućnost da je bolest odsutna kad je test negativan (186).

Prevalencija je učestalost bolesti u ispitivanoj populaciji. Točnost (ACC) je sposobnost testa da točno diferencira prisustvo i odsustvo bolesti. Stopa lažne detekcije (FDR) predstavlja očekivanu vrijednost prisustva bolesti kad je ona zapravo odsutna. Dijagnostički omjer izgleda (DOR) je mjera učinkovitosti dijagnostičkog testa (187).

### **Učinkovitost dijagnostičke prosudbe (postoji li promjena dijagnoze?)**

Učinkovitost dijagnostičke prosudbe odnosila se na podudarnost kliničkog i radiografskog nalaza (OPG i CBCT) u dijagnostici parodontitisa, odnosno, odgovorila je na pitanje je li primjenom CBCT-a došlo do novih saznanja koje su rezultirale promjenom dijagnoze (188).

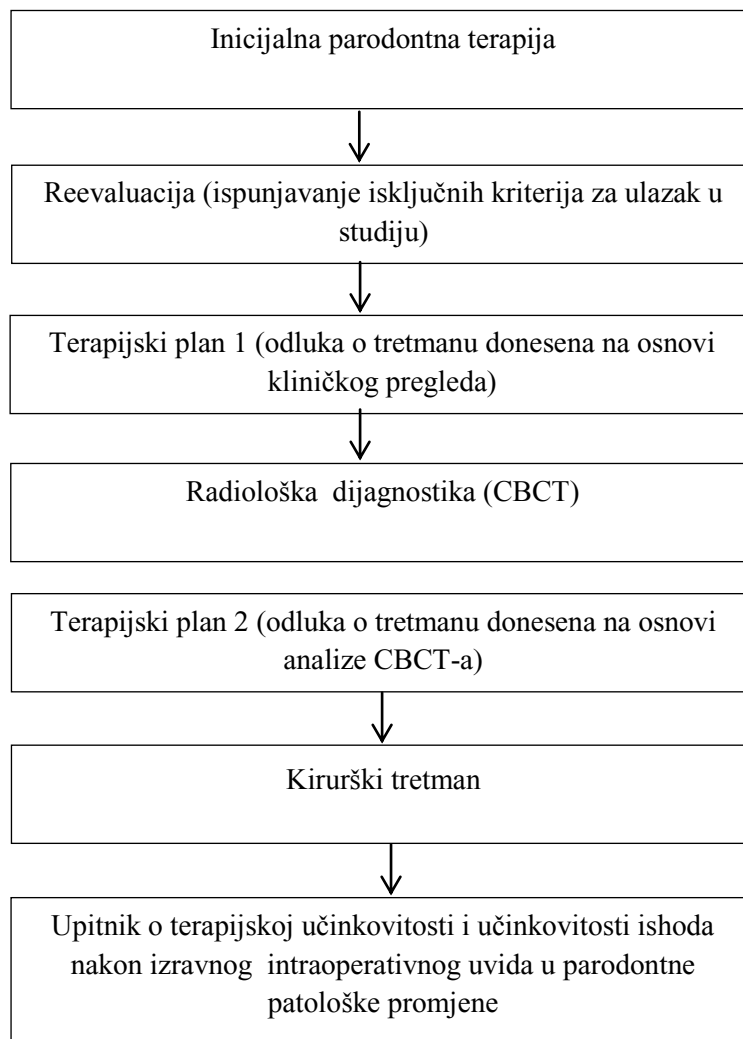
- Broj slučajeva (postotak) u kojima je stanje dijagnosticirano u seriji slučajeva pomoću CBCT-a
- Promjena subjektivnog osjećaja terapeuta u postavljanju dijagnoze prije i poslije CBCT-a

## Terapijska učinkovitost

Terapijska učinkovitost primjene CBCT-a utječe na promjenu terapijskog plana (kvalitativna promjena – terapeut se odlučuje za drugu terapijsku metodu), u odnosu na klinički pregled i standardne snimke (188).

- Broj (postotak) slučajeva u kojima je CBCT dao doprinos u planiranju parodontalnog liječenja
- Broj (postotak) slučajeva u kojima je parodontalni zahvat izbjegnuto nakon dobivanja informacije (CBCT)
- Broj (postotak) slučajeva u kojima se nakon primjene CBCT promijenio tijekom parodontalne terapije

Terapijska i učinkovitost ishoda ocjenjivala se po sljedećem algoritmu:



Slika 12. Algoritam ocjenjivanja terapijske učinkovitosti i učinkovitosti ishoda

### **Učinkovitost ishoda (promjena u kvaliteti tretmana, operativnih/postoperativnih sekvela ili prognoze)**

Primjena CBCT-a utječe na promjenu kvalitete liječenja (kvantitativna promjena – terapeut se odlučuje za jednak tretman, ali uz njegove promjene, dodatni postupci, postoperativni oporavak pacijenta brži, prognoza je drukčija), operativnih/ postoperativnih sekvela ili prognoze (188).

- Broj slučajeva kod kojih je ishod poboljšán primjenom CBCT-a u odnosu na one pacijente kod kojih test nije proveden
- Morbiditet ili terapijski postupci koji su izbjegnuti nakon dobivanja radiološke informacije

Učinkovitost ishoda ocjenjivala se pomoću upitnika koji ispunjava terapeut, a koji je u originalnoj verziji preuzet od Wittenberga i suradnika (189):

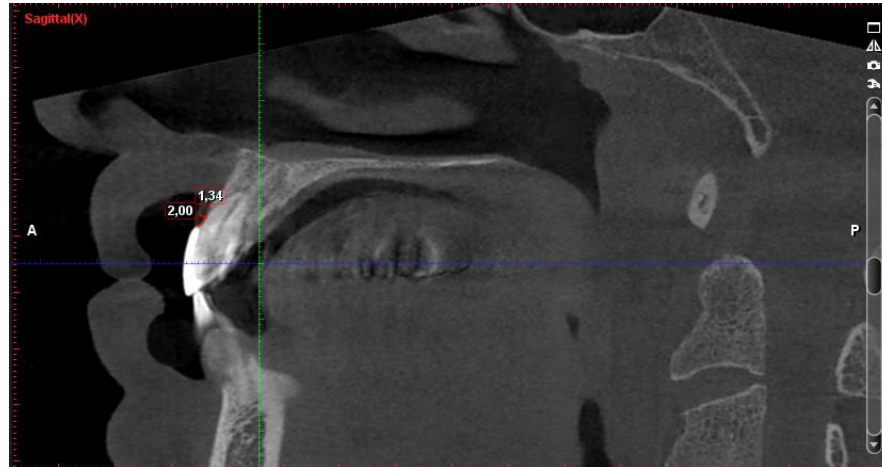
Upitnik o učinkovitosti ishoda primjene CBCT-a (prema Wittenbergu i sur.)

Za navedeni zub CBCT alat je autora rada:

- T1 – naveo na odabir terapije koji u retrospektivnoj analizi nije bio odgovarajući/prikladan za pacijenta
- T2 – nije imao utjecaja na odabir terapije
- T3 – nije imao utjecaja na promjenu odluke o terapiji, ali je potvrdio točnost kliničke dijagnoze
- T4 – doveo do promjene odabira vrste terapije
- T5 – bio je izuzetno značajan faktor u usporedbi s drugim faktorima koji mogu imati utjecaj na odabir terapije

### **Analiza gingivnog fenotipa**

Mjerenje debljine mekih tkiva izvršeno je na sagitalnom presjeku frontalnih zubi (centralni i lateralni sjekutići i očnjaci) na udaljenosti 2 mm od caklinsko-cementne granice. Na ovoj udaljenosti, ukoliko su tkiva dijametra manjeg od 1,5 mm gingiva se kategorizirala kao tanki fenotip, a kod dijametra većeg od 1,5 mm kao debeli fenotip (190).



Slika 13. Mjerenje debljine gingivnog tipa u svrhu analize gingivnog fenotipa

### Statistička analiza

Statističkom analizom su obuhvaćeni svi parametri uključeni u klinička i radiološka ispitivanja. Baza podataka je formirana u statističkom paketu SPSS 13.0 (SPSS Inc, Chicago, Illinois), gdje je izvršena analiza prikupljenih podataka. Za analizu dobivenih podataka upotrijebljene su deskriptivne statističke metode i metode za testiranje statističkih hipoteza. Od metoda deskriptivne statistike korištene su mjere centralne tendencije (aritmetička sredina) i mjere disperzije (standardna devijacija, minimum i maksimum) za numerička obilježja promatranja, a apsolutni i relativni brojevi za atributivna obilježja promatranja. Izbor testa za analizu numeričkih obilježja ovisio je o prirodi raspodjele podataka koja je utvrđena Kolmogorov-Smirnov testom. Za testiranje hipoteze o značajnosti razlike srednjih vrijednosti numeričkih obilježja kod podataka koji imaju normalnu distribuciju korišten je T-test uparenih uzorka, odnosno Mann Whitney U test (nezavisni uzorci) tj. test sume rangova, Wilcoxon signed-rank test (zavisni uzorci) za podatke koji ne pokazuju normalnu distribuciju. Kriterij za statističku značajnost je bio  $p < 0,05$ . Za analizu kategorijskih varijabli korišten je Hi-kvadrat test. Stupanj suglasnosti istraživača (engl. interobserver agreement) je izračunat pomoću unutarklasnog koeficijenta korelacije (engl. intra-class correlation coefficients, ICC).

## 4. REZULTATI

U studiju je bilo uključeno 6 ispitanika (4 muškarca, 2 žene) prosječne starosti  $53,50 \pm 14,80$  godine (raspon godina 35 do 77). Ukupno je analizirano 160 zuba, odnosno 320 radioloških mjernih točaka (mezijalno i distalno pozicioniranih mjernih točaka na zubu). Veličina uzorka izračunata je korištenjem analize snage statističkoga testa (power analize) prije početka ispitivanja, pretpostavljajući razliku od  $< 5\%$  između radiografskih i intraoperativnih mjerenja i korištenjem formule  $(z\alpha)^2 \times (s)^2 / (d)^2$ .

ICC (inter-observer agreement) u detekciji lezija iznosi 0,92 što predstavlja vrlo dobru podudarnost.

### Prikaz anatomskih struktura parodonta

Tablica 5. Prikaz lamine dure

Vrijednost	Frekvencija	Postotak %	Kumulativni postotak	Lamina dura					
				t	df	Sig.	M.d.	95% interval povjerenja	
								donji	gornji
1	1	0,60	0,60	89,42	159	0,000	2,88	2,82	2,95
2	2	1,24	1,86	58,39	159	0,000	1,88	1,82	1,95
3	12	7,45	9,32	27,37	159	0,000	0,88	0,82	0,95
4	146	90,68	100,00	-3,66	159	0,000	-0,12	-0,18	-0,05

Srednja vrijednost skora prikaza lamine dure je 3,08 uz standardnu devijaciju  $\pm 0,41$  pri čemu je minimalna vrijednost skora 1, a maksimalna 4 ( $n = 160$ ). Lamina dura ima prihvatljivu vidljivost na CBCT-u (skor 3) te je kao takva vjerojatno primjenljiva u dijagnostičkoj analizi.

Tablica 6. Prikaz koronarnog alveolarnog kortikalisa.

Vrijednost	Frekvencija	Postotak %	Kumulativni postotak	Koronarni alveolarni kortikalisa					
				t	df	Sig.	M.d.	95% interval povjerenja	
								donji	gornji
1	1	0,62	0,62	92,53	159	0,000	2,89	2,83	2,96
2	2	1,24	1,86	60,56	159	0,000	1,89	1,83	1,96
3	10	6,21	8,07	28,59	159	0,000	0,89	0,83	0,96
4	148	91,93	100,00	-3,38	159	0,001	-0,11	-0,17	-0,04

Srednja vrijednost skora prikaza koronarnog alveolarnog kortikalisa je 3,89 uz standardnu devijaciju  $\pm 0,40$  pri čemu je minimalna vrijednost skora 1, a maksimalna 4 ( $n = 160$ ). Alveolarna kost ima prihvatljivu vidljivost na CBCT-u (skor 3) te je kao takva vjerojatno primjenljiva u dijagnostičkoj analizi.

Tablica 7. Prikaz parodontne pukotine.

Vrijednost	Frekvencija	Postotak %	Kumulativni postotak	Parodontna pukotina					
				t	df	Sig.	M.d.	95% interval povjerenja	
								donji	gornji
1	0	0	0	93,51	159	0,000	2,87	2,81	2,93
2	3	1,86	1,86	60,92	159	0,000	1,87	1,81	1,93
3	15	9,32	11,18	28,33	159	0,000	0,87	0,81	0,93
4	143	88,82	100,00	-4,25	159	0,000	-0,13	-0,19	-0,07

Srednja vrijednost skora prikaza parodontne pukotine je 3,87 uz standardnu devijaciju  $\pm 0,39$  pri čemu je minimalna vrijednost skora 2, a maksimalna 4 ( $n = 160$ ). Parodontna pukotina ima prihvatljivu vidljivost na CBCT-u (skor 3) te je kao takva vjerojatno primjenljiva u dijagnostičkoj analizi.

Tablica 8. Prikaz morfologije korijena

Vrijednost	Frekvencija	Postotak %	Kumulativni postotak	Morfologija korijena					
				t	df	Sig.	M.d.	95% interval povjerenja	
								donji	gornji
1	0	0	0	107,42	159	0,000	2,93	2,87	2,98
2	4	2,48	2,48	70,70	159	0,000	1,93	1,87	1,98
3	4	2,48	4,97	33,98	159	0,000	0,93	0,87	0,98
4	153	95,03	100,00	-2,74	159	0,007	-0,07	-0,13	-0,02

Srednja vrijednost skora prikaza morfologije korijena je 3,93 uz standardnu devijaciju  $\pm 0,35$  pri čemu je minimalna vrijednost skora 2, a maksimalna 4 ( $n = 160$ ). Morfologija korijena ima prihvatljivu vidljivost na CBCT-u (skor 3) te je kao takva vjerojatno primjenjiva u dijagnostičkoj analizi.

Tablica 9. Prikaz caklinsko-cementne granice

Vrijednost	Frekvencija	Postotak %	Kumulativni postotak	Caklinsko-cementna granica					
				t	df	Sig.	M.d.	95% interval povjerenja	
								donji	gornji
1	12	8,07	8,07	35,27	159	0,000	2,59	2,45	2,74
2	11	6,83	14,91	21,65	159	0,000	1,59	1,45	1,74
3	5	3,11	18,01	8,03	159	0,000	0,59	0,45	0,74
4	132	81,99	100,00	-5,58	159	0,000	-0,41	-0,55	-0,26

Srednja vrijednost skora prikaza caklinsko-cementne granice je 3,59 uz standardnu devijaciju  $\pm 0,93$  pri čemu je minimalna vrijednost skora 1, a maksimalna 4 ( $n = 160$ ). Caklinsko-cementna granica ima prihvatljivu vidljivost na CBCT-u (skor 3) te je kao takva vjerojatno primjenjiva u dijagnostičkoj analizi.



Tablica 10. Prikaz trabekularne kosti

Vrijednost	Frekvencija	Postotak %	Kumulativni postotak	Trabekularna kost					
				t	df	Sig.	M.d.	95% interval povjerenja	
								donji	gornji
1	0	0	0	116,73	159	0,000	2,93	2,88	2,98
2	3	1,86	1,86	76,91	159	0,000	1,93	1,88	1,98
3	5	3,11	4,97	37,10	159	0,000	0,93	0,88	0,98
4	153	95,03	100,00	-2,72	159	0,007	-0,07	-0,12	-0,02

Srednja vrijednost skora prikaza trabekularne kosti je 3,93 uz standardnu devijaciju  $\pm$  0,32 pri čemu je minimalna vrijednost skora 2, a maksimalna 4 ( $n = 160$ ). Trabekularna kost ima prihvatljivu vidljivost na CBCT-u (skor 3) te je kao takva vjerojatno primjenljiva u dijagnostičkoj analizi.

Tablica 11. Prikaz furkacije

Vrijednost	Frekvencija	Postotak %	Kumulativni postotak	Furkacija					
				t	df	Sig.	M.d.	95% interval povjerenja	
								donji	gornji
1	0	0	0	46,48	37	0,000	2,82	2,70	2,95
2	1	1,96	1,96	30,02	37	0,000	1,82	1,70	1,95
3	7	13,73	15,69	13,56	37	0,000	0,82	0,70	0,95
4	43	84,31	100,00	-2,90	37	0,005	-0,18	-0,30	-0,05

Srednja vrijednost skora prikaza furkacije je 3,82 uz standardnu devijaciju  $\pm$  0,43 pri čemu je minimalna vrijednost skora 2, a maksimalna 4 ( $n = 38$ ). Furkacija ima prihvatljivu vidljivost na CBCT-u (skor 3) te je kao takva vjerojatno primjenljiva u dijagnostičkoj analizi.

**Radiološki prikaz patoloških promjena kod kroničnog parodontitisa**

Tablica 12. Prikaz ranih promjena

Vrijednost	Frekvencija	Postotak %	Kumulativni postotak	Rane promjene					
				t	df	Sig.	M.d.	95% interval povjerenja	
								donji	gornji
1	127	78,88	78,88	6,09	159	0,000	0,29	0,20	0,39
2	21	13,04	91,93	-14,76	159	0,000	-0,71	-0,80	-0,61
3	13	8,07	100,00	-35,61	159	0,000	-1,71	-1,80	-1,61
4	0	0,00	100,00	-56,45	159	0,000	-2,71	-2,80	-2,61

Srednja vrijednost skora prikaza ranih promjena je 1,29 uz standardnu devijaciju  $\pm$  0,61 pri čemu je minimalna vrijednost skora 1, a maksimalna 3 (n = 160). Rane promjene pokazuju vrlo slabu vidljivost na CBCT-u (skor 1) te kao takve sigurno nisu primjenljive u dijagnostičkoj analizi.

Tablica 13. Prikaz gubitka kosti

Vrijednost	Frekvencija	Postotak %	Kumulativni postotak	Gubitak kosti					
				t	df	Sig.	M.d.	95% interval povjerenja	
								donji	gornji
1	1	0	0	160,23	159	0,000	2,97	2,93	3,01
2	2	1,24	1,24	106,26	159	0,000	1,97	1,93	2,01
3	1	0,62	1,86	52,29	159	0,000	0,97	0,93	1,01
4	158	98,14	100,00	-1,68	159	0,000	0,96	-0,03	0,01

Srednja vrijednost skora prikaza gubitka kosti je 3,97 uz standardnu devijaciju  $\pm$  0,24 pri čemu je minimalna vrijednost skora 2, a maksimalna 4 (n = 160). Gubitak kosti ima prihvatljivu vidljivost na CBCT-u (skor 3) te je kao takav vjerojatno primjenljiv u dijagnostičkoj analizi.

Tablica 14. Prikaz otvorenosti furkacije

Vrijednost	Frekvencija	Postotak %	Kumulativni postotak	Otvorenost furkacije					
				t	df	Sig.	M.d.	95% interval povjerenja	
								donji	gornji
1	0	0	0	42,21	37	0,000	2,82	2,69	2,96
2	2	3,92	3,92	27,26	37	0,000	1,82	1,69	1,96
3	5	9,80	13,73	12,31	37	0,000	0,82	0,69	0,96
4	44	86,27	100,00	-2,64	37	0,011	-0,18	-0,31	-0,04

Srednja vrijednost skora prikaza otvorenosti furkacije je 3,82 uz standardnu devijaciju  $\pm 0,48$  pri čemu je minimalna vrijednost skora 2, a maksimalna 4 ( $n = 38$ ). Otvorenost furkacije ima prihvatljivu vidljivost na CBCT-u (skor 3) te je kao takav vjerojatno primjenljiv u dijagnostičkoj analizi.

Tablica 15. Prikaz predisponirajućih faktora

Vrijednost	Frekvencija	Postotak %	Kumulativni postotak	Predisponirajući faktori					
				t	df	Sig.	M.d.	95% interval povjerenja	
								donji	gornji
1	0	0	0	139,78	159	0,000	2,94	2,90	2,98
2	1	0,62	0,62	92,20	159	0,000	1,94	1,90	1,98
3	8	4,97	5,59	44,62	159	0,000	0,94	0,90	0,98
4	152	94,41	100,00	-2,96	159	0,004	-0,06	-0,10	-0,02

Srednja vrijednost skora prikaza predisponirajućih faktora je 3,94 uz standardnu devijaciju  $\pm 0,27$  pri čemu je minimalna vrijednost skora 2, a maksimalna 4 ( $n = 160$ ). Predisponirajući faktori imaju prihvatljivu vidljivost na CBCT-u (skor 3) te su kao takvi vjerojatno primjenljivi u dijagnostičkoj analizi.

Tablica 16. Prikaz odnosa krune i korijena

Vrijednost	Frekvencija	Postotak %	Kumulativni postotak	Odnos krune i korijena					
				t	df	Sig.	M.d.	95% interval povjerenja	
								donji	gornji
1	0	0	0	117,32	159	0,000	2,92	2,87	2,97
2	2	1,24	1,24	77,13	159	0,000	1,92	1,87	1,97
3	9	5,59	6,83	36,94	159	0,000	0,92	0,87	0,97
4	150	93,17	100,00	-3,24	159	0,001	-0,08	-0,13	-0,03

Srednja vrijednost skora prikaza odnosa krune i korijena je 3,92 uz standardnu devijaciju  $\pm 0,32$  pri čemu je minimalna vrijednost skora 2, a maksimalna 4 ( $n = 160$ ). Odnos krune i korijena ima prihvatljivu vidljivost na CBCT-u (skor 3) te je kao takav vjerojatno primjenljiv u dijagnostičkoj analizi.

Tablica 17. Prikaz aktivnosti procesa

Vrijednost	Frekvencija	Postotak %	Kumulativni postotak	Aktivnost procesa					
				t	df	Sig.	M.d.	95% interval povjerenja	
								donji	gornji
1	132	81,99	81,99	5,56	159	0,000	0,27	0,17	0,36
2	15	9,32	91,30	-15,25	159	0,000	-0,73	-0,83	-0,64
3	14	8,70	100,00	-36,05	159	0,000	-1,73	-1,83	-1,64
4	0	0	100,00	-56,86	159	0,000	-2,73	-2,83	-2,64

Srednja vrijednost skora prikaza aktivnosti procesa je 1,27 uz standardnu devijaciju  $\pm 0,61$  pri čemu je minimalna vrijednost skora 1, a maksimalna 3 ( $n = 160$ ). Aktivnost procesa pokazuje vrlo slabu vidljivost na CBCT-u (skor 1) te kao takav sigurno nije primjenljiv u dijagnostičkoj analizi.

Tablica 18. Prikaz hiper cementoze

Vrijednost	Frekvencija	Postotak %	Kumulativni postotak	Hiper cementoza					
				t	df	Sig.	M.d.	95% interval povjerenja	
								donji	gornji
1	0	0	0	121,60	159	0,000	2,91	2,87	2,96
2	1	0,62	0,62	79,86	159	0,000	1,91	1,87	1,96
3	12	7,45	8,07	38,11	159	0,000	0,91	0,87	0,96
4	148	91,93	100,00	-3,63	159	0,000	-0,09	-0,13	-0,04

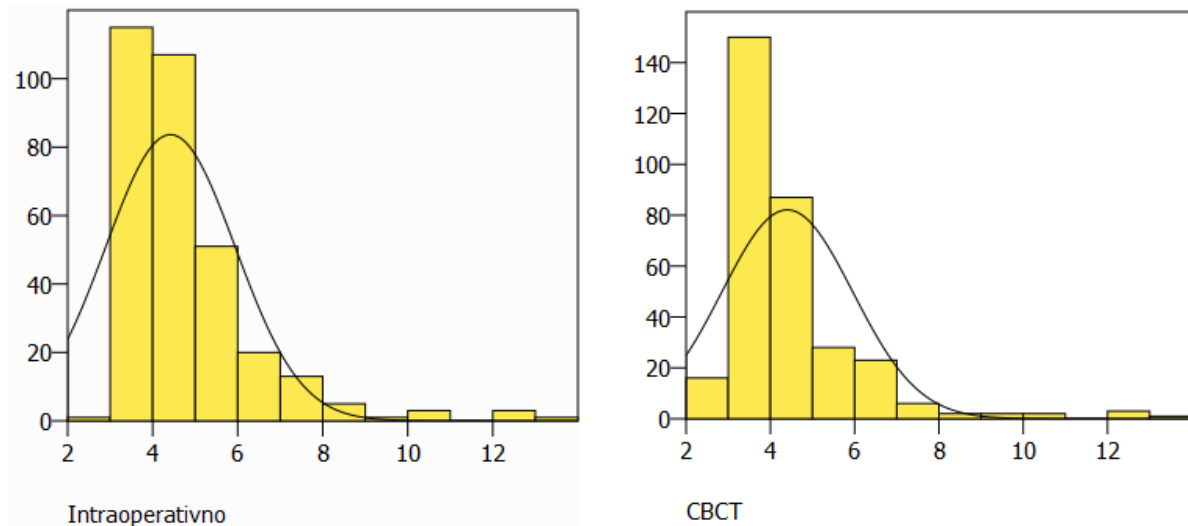
Srednja vrijednost skora prikaza hiper cementoze je 3,91 uz standardnu devijaciju  $\pm$  0,30 pri čemu je minimalna vrijednost skora 1, a maksimalna 3 ( $n = 160$ ). Hiper cementoza ima prihvatljivu vidljivost na CBCT-u (skor 3) te je kao takva vjerojatno primjenljiva u dijagnostičkoj analizi.

Kategorizacijom prema preostaloj parodontnoj potpori u studiji je sudjelovalo 3 pacijenta ( $n = 3$ ;  $\% = 50,00$ ) s blagim do umjerenim gubitkom kosti i 3 s uznapredovalim gubitkom kosti ( $n = 3$ ;  $\% = 50,00$ ). Podjelom prema White & Pharoahu postojala je ravnomjerna distribucija pacijenata po stupnju uznapredovalosti parodontitisa, odnosno po 2 pacijenta ( $n = 2$ ;  $\% = 33,33$ ) su imala početni, umjereni i teški oblik parodontitisa.

Klasifikacijom parodontitisa temeljenom na stadijima definiranom težinom, najveći broj pacijenata je bio u III stadiju ( $n = 4$ ;  $\% = 0,66$ ) dok je manji postotak bio u IV stadiju ( $n = 2$ ;  $\% = 33,33$ ) dok je prema razredima koji odražavaju biološke značajke bolesti podjednak broj pacijenata bio u razredu B i C ( $n = 3$ ;  $\% = 50,00$ ).

Srednja vrijednost dubine džepova mjerenih intraoperativno ( $\pm$  standardna devijacija) iznosi  $4,42 \pm 1,53$ , pri čemu je minimalna vrijednost 2,00 mm a maksimalna 13,00 mm.

Srednja vrijednost dubine džepova mjerenih na CBCT-u ( $\pm$  standardna devijacija) iznosi  $4,40 \pm 1,55$ , pri čemu je minimalna vrijednost 2,11 mm a maksimalna 13,90 mm.



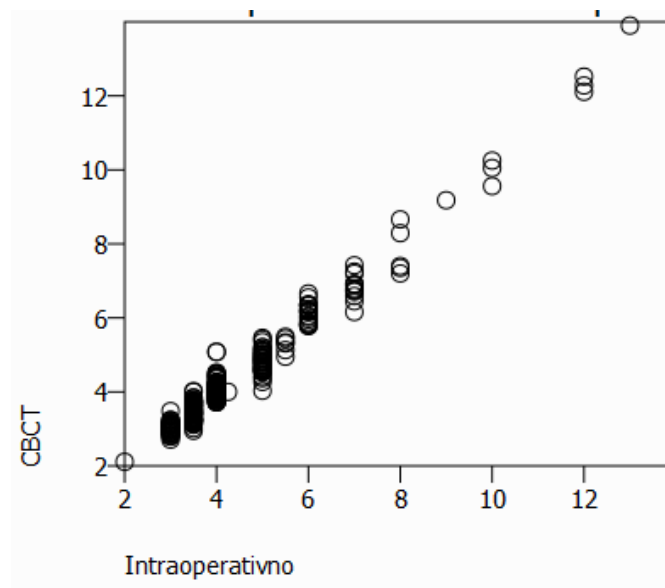
Slika 14. 1) Histogram učestalosti (Y-os) intraoperativnih vrijednosti dubine džepova (X-os) s prikazom normalne distribucije. 2) Histogram učestalosti (Y-os) vrijednosti dubine džepova mjerenih na CBCT-u (X-os) s prikazom normalne distribucije

Tablica 19. Kolmogorov-Smirnov test distribucije intraoperativnih i radioloških (CBCT) mjernih podataka

	Intraoperativno		CBCT	
		Standardna greška		Standardna greška
Srednja vrijednost	4,42	0,09	4,40	0,09
95% interval povjerenja	4,25		4,23	
	4,59		4,57	
5% trimmed srednja vrijednost	4,23		4,21	
Medijana	4,00		3,95	
Varijanca	2,33		2,42	
Standardna devijacija	1,53		1,55	

Minimum	2,00		2,11	
Maksimum	13,00		13,90	
Raspon	11,00		11,79	
Interkvartilni raspon	1,50		1,30	
Asimetričnost	2,60	0,14	2,78	0,14
Spljoštenost	9,04	0,27	10,66	0,27
Kolmogorov-Smirnov Z	5,40			3,62
Asympt. Sig.	0,000			0,000

Kako je vrijednost asimetričnosti  $> 0$ , možemo reći da je distribucija podataka pozitivno asimetrična, odnosno da se većina rezultata koncentrira na manjim vrijednostima. Analizirajući kurtičnost, odnosno konveksnost krivulje normalne distribucije, možemo reći da podaci pokazuju leptikurtičnost, odnosno da se rezultati izrazitije grupiraju oko središnje vrijednosti (raspršenje je manje). Kako se z-vrijednosti (2,60/0,14 i 2,78/0,14) ne nalaze u intervalu od -1,96 do +1,96, potvrđuje se da podaci ne pokazuju normalnu distribuciju. To potvrđuju i vrijednosti Kolmogorov Smirnov testa distribucije budući da je p-vrijednost  $< 0,05$  zbog čega se odbacuje hipoteza o normalnoj distribuciji podataka.



Slika 15. Scatterplot intraoperativnih (X-os) i CBCT vrijednosti (Y-os) dubine parodontnih džepova

T-test uparenih parova mjerenja dubine džepova intraoperativno i pomoću CBCT-a pokazuje sljedeće vrijednosti: srednja vrijednost = 0,02; standardna devijacija = 0,27; srednja greška sredine = 0,02; 95% interval povjerenja -0,01 do 0,05;  $t = 1,05$ ;  $df = 319$ ; Sig.0,293, što znači da ne postoji statistički signifikantna razlika u mjerenjima intraoperativno i na CBCT-u. Wilcoxonov test usporedbe mjerenja dubine džepova intraoperativno i pomoću CBCT-a potvrđuju vrijednosti T-testa uparenih parova ( $Z = -134$ ; Asympt.Sig. = 0,181).

Tablica 20. Pearsonova korelacija između intraoperativnih mjerenja i mjerenja na CBCT-u te vrste defekata (\*-signifikantna korelacija)

		Intraoperativna mjerenja dubine džepova (horiz.defekata)	CBCT mjerenja dubine džepova (horiz.defekata)
Intraoperativna mjerenja dubine džepova (horiz.defekata)	Pearsonova korelacija	1,00	0,98*
	Sig.		0,000
	N	320	320
CBCT mjerenja dubine džepova (horiz.defekata)	Pearsonova korelacija	0,98*	1,00
	Sig.	0,000	
	N	320	320



Srednja vrijednost širine vertikalnih defekata mjerenih intraoperativno ( $\pm$  standardna devijacija) iznosi  $1,59 \pm 0,67$ , pri čemu je minimalna vrijednost 1,00 mm a maksimalna 3,00 mm. Srednja vrijednost širine vertikalnih defekata mjerenih na CBCT-u ( $\pm$  standardna devijacija) iznosi  $1,70 \pm 0,69$ , pri čemu je minimalna vrijednost 0,78 mm a maksimalna 3,12 mm. T-test uparenih parova mjerenja širine džepova intraoperativno i pomoću CBCT-a pokazuje sljedeće vrijednosti: srednja vrijednost = -0,11; standardna devijacija = 0,33; srednja pogreška sredine = 0,07; 95% interval pouzdanosti 0,26 do 0,03;  $t = -1,62$ ;  $df = 21$ ; Sig.0,120. Wilcoxonov test usporedbe mjerenja širine džepova intraoperativno i pomoću CBCT-a ( $Z = -1,28$ ; Asymp.Sig. = 0,200) potvrđuje da nema statistički značajne razlike u mjerenju vertikalne komponente džepova intraoperativno i na CBCT-u.

Tablica 21. Pearsonova korelacija između intraoperativnih mjerenja širine džepova (vertikalnih defekata) i mjerenja na CBCT-u (\*-signifikantna korelacija)

		Intraoperativna mjerenja širine džepova (vertik.defekata)	CBCT mjerenja širine džepova (vertik.defekata)
Intraoperativna mjerenja širine džepova (vertik.defekata)	Pearsonova korelacija	1,00	0,88*
	Sig.		0,000
	N	22	22
CBCT mjerenja širine džepova (vertik.defekata)	Pearsonova korelacija	0,88*	1,00
	Sig.	0,000	
	N	22	22

S obzirom na tip koštane resorpcije u uzorku prevladavaju horizontalni defekti (91,88%) u odnosu na vertikalne (8,13%) te je CBCT pokazao 100% točnost u identifikaciji tipa defekta kod svih pacijenata ( $\chi^2 = 224,45$ ;  $df = 1$ , Asymp.Sig. = 0,000). Pearsonov test korelacije vrste defekta intraoperativno i pomoću CBCT-a potvrđuje navedeni nalaz (Pearsonova korelacija = 1,00; Asymp.Sig. = 0,000).

Tablica 22. Podudarnost vrste defekata klinički i na CBCT-u

		Vrsta defekta klinički	Vrsta defekta na CBCT-u
Vrsta defekta klinički	Pearsonova korelacija	1,00	1,00
	Sig.		0,000
	N	320	320
Vrsta defekta na CBCT-u	Pearsonova korelacija	1,00	1,00
	Sig.	0,000	
	N	320	320

Regija furkacija korijena kutnjaka promatrana je na ukupno 38 zuba gornje i donje čeljusti. Ukupno je analizirano 93 ulaza u furkacije (9 maksilarnih prvih molara, 8 maksilarnih drugih molara, 10 mandibularnih prvih molara, 11 mandibularnih drugih molara) za maksilarne molare bukalno, mezio-palatinalno i disto-palatinalno te za mandibularne bukalno i lingualno.

Za maksilarne molare bukalno, mezio-palatinalno i disto-palatinalno je otvorenost furkacije sondiranjem iznosila  $1,47 \pm 0,62$  mm;  $1,41 \pm 0,62$  mm;  $1,41 \pm 0,62$  mm. CBCT mjerenje otvorenosti furkacije je pokazalo vrijednosti  $1,71 \pm 0,92$  mm;  $1,59 \pm 0,87$  mm;  $1,59 \pm 0,87$  mm. Intraoperativna mjerenja su iznosila  $1,71 \pm 0,92$  mm;  $1,59 \pm 0,87$  mm;  $1,65 \pm 0,86$  mm.

Za mandibularne molare bukalno i lingvalno klinička detekcija otvorenosti furkacije je pokazala vrijednosti  $1,52 \pm 0,75$  mm i  $1,48 \pm 0,68$  mm. Vrijednosti otvorenosti furkacije mandibularnih molara na CBCT iznosile su  $1,81 \pm 0,87$  mm i  $1,76 \pm 0,94$  mm. Intraoperativna mjerenja su imala vrijednosti  $1,86 \pm 0,96$  mm i  $1,76 \pm 0,83$  mm bukalno i lingvalno (podaci prikazani kao srednja vrijednost  $\pm$  standardna devijacija).

Usporedba otvorenosti furkacije maksilaranih molara pokazala je da je sondiranje pokazalo klinički manji stupanj zahvaćenosti, kompariran s intraoperativnim nalazom. U 5,88% slučajeva kliničkim pregledom (sondiranjem) nije bilo u mogućnosti detektirati resorpciju kosti u klasi II te uopće detektirati ikakav gubitak kosti kada je prisutna klasa I. S druge strane, CBCT je pokazao visok stupanj usuglašenosti s intraoperativnim mjerenjima. Procjena otvorenosti furkacije pomoću sondiranja, intraoperativno i na CBCT-u je ilustrirana u tablici 23.

Tablica 23. Usuglašenost otvorenosti furkacija maksilarnih molara detektiranih klinički, intraoperativno i na CBCT-u (izraženo u postotcima)

Stupanj otvorenosti furkacije	Bukalno			Mesijalno-palatinalno			Disto-palatinalno		
	Sondiranje	Intraoperativno mjerenje	CBCT	Sondiranje	Intraoperativno mjerenje	CBCT	Sondiranje	Intraoperativno mjerenje	CBCT
Nije prisutna	58,82	52,94	52,94	52,38	58,82	58,82	64,71	52,94	58,82
Klasa 1	35,29	29,41	29,41	23,81	29,41	29,41	29,41	35,29	29,41
Klasa 2	5,88	11,76	11,76	4,76	5,88	5,88	5,88	5,88	5,88
Klasa 3	0	5,88	5,88	0	5,88	5,88	0	5,88	5,88

Usporedba otvorenosti furkacije mandibularnih molara je pokazala da su postojale situacije kada otvorenost nije detektirana klinički, dok je u 19,04% slučajeva ona bila prisutna intraoperativno. Slično maksilarnim molarima, CBCT je pokazao visoku korelaciju s intraoperativnim nalazima. Stupanj otvorenosti furkacije kliničkom detekcijom, intraoperativno i na CBCT-u je prikazan u tablici 24.

Tablica 24. Usuglašenost otvorenosti furkacija mandibularnih molara detektiranih klinički, intraoperativno i na CBCT-u (izraženo u postotcima)

Stupanj otvorenosti furkacije	Bukalno			Lingualno		
	Sondiranje	Intraoperativno mjerenje	CBCT	Sondiranje	Intraoperativno mjerenje	CBCT
Nije prisutna	61,90	42,86	42,86	61,90	42,86	47,62
Klasa 1	23,81	38,10	38,10	28,57	42,86	38,10
Klasa 2	14,29	9,52	14,29	9,52	9,52	4,76
Klasa 3	0	9,52	4,76	0	4,76	9,52

Spearmanov test korelacije je pokazao da klinički pregled (sondiranje), intraoperativna te CBCT-mjerenja međusobno signifikantno koreliraju u procjeni otvorenosti furkacije, s vrijednostima  $r$  0,81 do 1,00 ( $p < 0,01$ ) što je prikazano u tablici 25. Najveće podudaranje (100%) postoji na bukalnim maksilarnim mjernim točkama između CBCT i intraoperativnih mjerenja (Correlation = 1,00; Sig. = 0,000). Najmanja stopa podudarnosti postoji kod mandibularnih molara lingualno (81%), kod kojih je 19% furkacija bilo otvoreno na CBCT-u ali ne i kliničkim pregledom.

Tablica 25. Spearmanov koeficijent korelacije sondiranja i CBCT mjerenja komparirano s intraoperativnim mjerenjima otvorenosti furkacije (korelacija signifikantna s  $p < 0,01$ )

Mjerna točka	Sondiranje/intraoperativno	CBCT/intraoperativno	Sondiranje/CBCT
Maksilarno bukalno	0,91	1,00	0,91
Maksilarno mezo-palatinalno	0,92	0,92	0,92
Maksilarno disto-palatinalno	0,88	0,96	0,92
Mandibularno bukalno	0,87	0,98	0,85
Mandibularno lingualno	0,83	0,94	0,81

Rezultati pokazuju visoku podudarnost i točnost između intraoperativnih mjerenja na CBCT-u (0,96), u odnosu na klinički pregled (0,87). CBCT je visoko senzitivnan (0,93) i specifičan test (1,00) i može se koristiti u točnoj identifikaciji prisustva otvorenosti furkacije kad je ona zaista prisutna, odnosno njenom isključenju u slučajevima kad ona radiološki nije detektabilna. Klinički pregled (sondiranje) je pokazao zadovoljavajuću senzitivnost (0,74) i visoku specifičnost (1,00). Stopa lažne detekcije i dijagnostički omjer izgleda kao korisni indikatori izvedbe testa nisu se mogli uspoređivati, budući da su vrijednosti sondiranjem i CBCT-om bili 0, što se može objasniti veličinom uzorka.

Tablica 26. Chi-kvadrat test detekcije otvorenosti furkacija kutnjaka klinički, intraoperativno i na CBCT-u

	Vrijednost	df	Asympt.Sig.
Pearsonov Chi-kvadrat	60,51	9	0,000
Likelihood Ratio	52,44	9	0,000
Linear-by-linear Association	31,78	1	0,000

T-test uparenih parova detekcije otvorenosti furkacije intraoperativno/CBCT i klinički pokazuje sljedeće vrijednosti: srednja vrijednost = -0,32; standardna devijacija = 0,52; srednja greška sredine = 0,08; 95% interval pouzdanosti -0,48 do -0,16;  $t = -4,07$ ;  $df = 92$ ; Sig. 0,000. Wilcoxonov test usporedbe detekcije otvorenosti furkacije klinički i intraoperativno/CBCT ( $Z = -3,50$ ; Asympt.Sig. = 0,000) potvrđuje da postoji statistički signifikantna razlika u detekciji otvorenosti furkacije navedenim metodama.

**Statistička vrijednost dijagnostičkog testa**

Tablica 27. McNemar Test usporedbe intraoperativne i radiološke (CBCT) dijagnostike postojanja parodontnog džepa (dubina sondiranja  $\geq 3,50$ ): N = 320; Exact.Sig. 0,000 (2-tailed); Exact.Sig. 0,000 (1-tailed), Point probability 0,00

	Parodontni džep intraoperativno prisutan	Parodontni džep intraoperativno nije prisutan	Prevalencija 0,93	Točnost 0,74
Radiološki test pozitivan (parodontni džep na CBCT-u prisutan)	206 A (pozitivan)	44 C (lažno-pozitivan)	Pozitivna prediktivna vrijednost 0,82	Stopa lažne detekcije 0,18
Radiološki test negativan (parodontni džep na CBCT-u nije prisutan)	37 B (lažno negativan)	33 D (negativan)	Negativna prediktivna vrijednost 0,47	Stopa pogrešnog izostavljanja 1,33
	Senzitivnost 0,84	Specifičnost 0,42	Dijagnostički omjer izgleda 4,15	

Prevalencija parodontnog džepa iznosi 0,93. Senzitivnost radiološkog testa postojanja parodontnog džepa iznosi 0,84. Specifičnost iznosi 0,42. Pozitivna prediktivna vrijednost je 0,82 a negativna 0,47. Točnost iznosi 0,74. Stopa lažne detekcije 0,18. Stopa pogrešnog izostavljanja iznosi 1,33. Dijagnostički omjer izgleda iznosi 4,15.

Tablica 28. McNemar Test usporedbe kliničke i intraoperativne dijagnostike otvorenosti furkacije: N = 93; Exact.Sig. 2,000 (2-tailed); Exact.Sig. 1,000 (1-tailed), Point probability 0,00

	Otvorenost furkacije intraoperativno prisutna	Otvorenost furkacije intraoperativno nije prisutna	Prevalencija 0,37	Točnost 0,87
Klinički test pozitivan (otvorenost furkacije klinički prisutna)	35 A (pozitivan)	0 C (lažno-pozitivan)	Pozitivna prediktivna vrijednost 1,00	Stopa lažne detekcije 0*
Klinički test negativan (otvorenost furkacije klinički nije prisutna)	12 B (lažno negativan)	46 D (negativan)	Negativna prediktivna vrijednost 0,79	Stopa pogrešnog izostavljanja 0*
	Senzitivnost 0,74	Specifičnost 1,00	Dijagnostički omjer izgleda 0*	

Prevalencija kliničke otvorenosti furkacije iznosi 0,37. Senzitivnost kliničkog testa postojanosti njene otvorenosti iznosi 0,71. Specifičnost iznosi 1,00. Pozitivna prediktivna vrijednost je 1,00 a negativna 0,79. Točnost iznosi 0,87. Stopa lažne detekcije i pogrešnog izostavljanja iznosi 0. Dijagnostički omjer izgleda iznosi 0.

Tablica 29. McNemar Test usporedbe intraoperativne i radiološke (CBCT) dijagnostike otvorenosti furkacije: N = 93; Exact.Sig. 0,250 (2-tailed); Exact.Sig. 0,125 (1-tailed), Point probability 0,13

	Otvorenost furkacije intraoperativno prisutna	Otvorenost furkacije intraoperativno nije prisutna	Prevalencija 0,47	Točnost 0,96
Radiološki test pozitivan (otvorenost furkacije na CBCT-u prisutna)	44 A (pozitivan)	3 C (lažno-pozitivan)	Pozitivna prediktivna vrijednost 0,93	Stopa lažne detekcije 0,06
Radiološki test negativan (otvorenost furkacije na CBCT-u nije prisutna)	0 B (lažno negativan)	46 D (negativan)	Negativna prediktivna vrijednost 1,00	Stopa pogrešnog izostavljanja 0,06
	Senzitivnost 1,00	Specifičnost 0,93	Dijagnostički omjer izgleda 0*	

Prevalencija radiološki detektirane otvorenosti furkacije iznosi 0,47. Senzitivnost radiološkog testa postojanosti njene otvorenosti iznosi 1,00. Specifičnost iznosi 0,93. Pozitivna prediktivna vrijednost je 0,93 a negativna 1,00. Točnost iznosi 0,96. Stopa lažne detekcije i pogrešnog izostavljanja iznosi 0,06. Dijagnostički omjer izgleda iznosi 0.

### Učinkovitost dijagnostičke prosudbe

Senzitivnost CBCT-a u dijagnostici parodontnih patoloških promjena iznosi od 0,84 (parodontni džep) do 1,00 (otvorenost furkacije). CBCT kao radiološka metoda ima veliku senzitivnost, odnosno u kliničkim uvjetima pokazuje visoku sposobnost detekcije patoloških promjena. To znači da se s velikom sigurnošću može isključiti postojanje bolesti kad je test negativan, tj. da u populaciji stvarno oboljelih neće dovesti do pogrešne dijagnoze što CBCT čini pouzdanom dijagnostičkom metodom. S druge strane, visoka specifičnost testa u dijagnostici parodontnih džepova (0,42) pokazuje da test ima i visoku stopu lažno-pozitivnih nalaza, odnosno da će značajan broj zdravih pacijenata imati pozitivan nalaz budući da CBCT



prikazuje veći gubitak kosti nego je on klinički (intraoperativno) prisutan. U dijagnostici otvorenosti furkacije test ima maksimalnu stopu podudarnosti (senzitivnost i specifičnost 1,00) što predstavlja idealan radiološki test. Budući da su senzitivnost i specifičnost intrinzičke karakteristike dijagnostičkog testa i ne ovise o prevalenciji bolesti u populaciji, u analizi testa neophodno je poznavati i njegovu pozitivnu i negativnu prediktivnu vrijednost. Visoka pozitivna prediktivna vrijednost CBCT-a (0,82 - 1,00) pokazuje da test ima visoku preciznost odnosno da test ima visok stupanj „stvarno pozitivnih“ u populaciji čime čini pozitivnu predikciju (pouzdanost da u populaciji oboljelih detektira patološku promjenu - paradontni džep ili furkaciju). S druge strane, visoka negativna prediktivna vrijednost u detekciji otvorenosti furkacije (1,00) daje visoku pouzdanost da je pri negativnom rezultatu bolest zaista i odsutna.

Promjena subjektivnog osjećaja terapeuta prilikom analize kliničkog, intraoperativnog i radiološkog nalaza (CBCT) analizirajući gubitak kosti/dubinu džepova ne postoji (100% podudarnost). Razlike u vrijednostima detekcije su minimalne i značajnije ne utječu na promjenu terapijske odluke. S druge strane, detekcija otvorenosti furkacije klinički i radiološki/intraoperativno je podudarna u 70,45% slučajeva ( $\chi^2 = 7,36$ ;  $df = 1$ ,  $Asymp.Sig. = 0,007$ ). To znači da bi teoretski u 29,55% slučajeva moglo doći do promjene odluke o daljnjem terapijskom planu tretmana budući da je u tom broju slučajeva furkacija nedektabilna ili njen stupanj podcijenjen.

### **Terapijska učinkovitost**

Analiza terapijske učinkovitosti pokazuje da se najveći broj odluka o terapijskom planu na osnovi kliničkog pregleda i analizom CBCT-a podudara (75,87%). U 13,79% slučajeva je terapeut nakon analize CBCT-a promijenio odluku o liječenju te se odlučio za agresivniji ili napredniji zahvat. U 13,48% slučajeva je nakon analize CBCT-a odabran konzervativniji zahvat. U 1,25% slučajeva je nakon analize CBCT-a odluka o kirurškoj terapiji zbog infaustne prognoze zuba zamijenjena indikacijom za njegovu ekstrakciju.

Tablica 30. Terapijska učinkovitost CBCT-a (podudarnost odluka o terapijskom planu nakon kliničkog pregleda i nakon analize CBCT-a). 1 = liječenje nije potrebno; 2 = potporna parodontna terapija (motivacija i instrukcija u oralnoj higijeni, profesionalno uklanjanje mekih i tvrdih naslaga, kemijska kontrola plaka, redoviti pregledi - „watchfull waiting“); 3 = inicijalna parodontna terapija (uključujući zatvoreno liječenje parodontnih džepova - root scaling and planing ); 4 = kirurški zahvat (operacija režnja, koštani i mekotkivni graftovi, regenerativni postupci); 5 = ekstrakcija

Terapijski plan 1 (odluka o tretmanu donesena na osnovu kliničkog pregleda)	Terapijski plan 2 (odluka o tretmanu donesena na osnovu analize CBCT-a)				
	1	2	3	4	5
1	0	1,88%	0	0	0
2	0,94%	5,96%	5,96%	0	0
3	0	5,64%	54,86%	4,7%	0
4	0	0	3,76%	15,05%	1,25%

Tablica 31. Chi-kvadrat test terapijske učinkovitosti CBCT-a

	Vrijednost	df	Asympt.Sig.
Pearsonov Chi-kvadrat	278,55	12	0,000
Likelihood Ratio	228,36	12	0,000
Linear-by-linear Association	158,78	1	0,000

### Učinkovitost ishoda

Analiza učinkovitosti ishoda pokazuje da u najvećem broju slučajeva (62,25%) CBCT potvrđuje točnost kliničke dijagnoze zbog čega se kliničar osjeća sigurnije u provedbi svoje terapije, iako CBCT izravno nije doveo do promjene njenog odabira. U manjem broju slučajeva (18,44%) CBCT nije imao nikakvog utjecaja na odabir terapije. Značaj radiološke analize potvrđuje i nalaz da u 8,13% slučajeva kliničar navodi da je CBCT najznačajniji

faktor u odabiru tretmana, budući da su ostali faktori potpuno zanemarivi u odnosu na njega. U određenom broju slučajeva (10,31%) kliničar mijenja svoju terapijsku odluku nakon radiološke analize CBCT-a. Najmanji postotak (1,88%) predstavljaju slučajevi u kojima je kliničar odabrao neodgovarajuću terapiju, a što se odnosi na slučajeve kad je analizom CBCT-a uglavnom precijenjen gubitak kosti te se pacijent nepotrebno izložio zahvatu koji u tom slučaju zapravo nije bio indiciran.

Tablica 32. Učinkovitost ishoda primjene CBCT-a (prema Wittenbergu i sur.). Vrijednosti: T1 = naveo na odabir terapije koji u retrospektivnoj analizi nije bio odgovarajući/prikladan za pacijenta, T2 = nije imao utjecaja na odabir terapije stomatologa, T3 = nije imao utjecaja na promjenu odluke o terapiji, ali je potvrdio točnost kliničke dijagnoze, T4 = doveo do promjene odabira vrste terapije, T5 = je bio izuzetno značajan faktor u usporedbi s drugim faktorima koji mogu imati utjecaj na odabir terapije

Vrijednost	Učestalost (frekvencija)	Postotak	Kumulativni postotak
T1	6	1,88	1,88
T2	59	18,44	20,31
T3	196	61,25	81,56
T4	33	10,31	91,88
T5	26	8,13	100

Chi-kvadrat test:  $\chi^2=362,78$ ;  $df=4$ , Asymp.Sig.=0,000

### Analiza gingivnog fenotipa

Analizom gingivnog fenotipa obuhvaćena su ukupno 34 frontalna zuba (12 centralnih sjekutića, 10 lateralnih sjekutića, 12 očnjaka).

Debljina gingivnog tkiva centralnog sjekutića  $\pm$  SD iznosi  $1,44 \pm 0,11$  mm pri čemu je minimalna vrijednost 1,32 mm a maksimalna 1,65 mm. Prevladava tanki fenotip ( $n = 9$ ; % = 75) u odnosu na debeli ( $n = 3$ ; % = 25). Debljina gingivnog tkiva lateralnog sjekutića  $\pm$  SD iznosi  $1,30 \pm 0,10$  mm pri čemu je minimalna vrijednost 1,19 mm a maksimalna 1,48 mm. Sve vrijednosti pripadaju tankom fenotipu ( $n = 10$ ; % = 100). Debljina gingivnog tkiva

očnjaka  $\pm$  SD iznosi  $1,23 \pm 0,08$  mm pri čemu je minimalna vrijednost 1,14 mm a maksimalna 1,37 mm. Sve izmjerene vrijednosti pripadaju tankom fenotipu ( $n = 12$ ;  $\% = 100$ ).

Tablica 33. Kolmogorov-Smirnov test distribucije podataka debljine gingivnog tkiva centralnog sjekutića, lateralnog sjekutića i očnjaka.

	Centralni sjekutić	Lateralni sjekutić	Očnjak
Frekvencija (n)	12	10	12
Srednja vrijednost	1,44	1,30	1,23
Standardna devijacija	0,11	0,10	0,08
Ekstremna vrijednost-apsolutna	0,18	0,18	0,18
Ekstremna vrijednost-pozitivna	0,18	0,18	0,18
Ekstremna vrijednost-negativna	-0,12	-0,13	-0,12
Kolmogorov-Smirnov Z vrijednost	0,63	0,57	0,62
Asymp. Sig.	0,826	0,904	0,841

T-test neovisnih uzoraka sugerira da srednja vrijednost godina kod različitih gingivanih fenotipova u području centralnih i lateralnih sjekutića i očnjaka ne pokazuje statistički signifikantne razlike ( $p > 0,05$ ). Razlike u debljini gingivnog tkiva kod debelog i tankog tipa pokazuje statistički signifikantnu razliku ( $p < 0,05$ ). Ponovljena mjerenja ANOVA pokazuju da se vrijednosti značajno razlikuju između različitih zuba te da su srednje

vrijednosti centralnih sjekutića signifikantno veće od vrijednosti lateralnih sjekutića i očnjaka ( $p < 0,05$ ). Osim toga, ova vrijednost kod lateralnih sjekutića je bila signifikantno veća nego kod očnjaka ( $p < 0,05$ ). Cochran Q test je pokazao da ne postoji statistički signifikantna razlika u gingivnom fenotipu između centralnih i lateralnih sjekutića i očnjaka ( $p = 0,247$ ). Chi-kvadrat test je pokazao da frekvencija postotka tankog i debelog fenotipa maksilarnih prednjih zuba ne pokazuje statistički signifikantne parametre između muškog i ženskog spola ( $p > 0,05$ ).

## 5. RASPRAVA

Parodontitis je karakteriziran resorpcijom alveolarne kosti, pri čemu je točan uvid u njen tip, opsežnost i karakteristike od krucijalnog značaja za planiranje parodontnog liječenja pacijenta. Iako je klinički pregled nezaobilazan početak dijagnostičkog postupka, on ne daje uvid u točnu lokalizaciju i opsežnost koštanog defekta te se, shodno konsenzusu u literaturi, mora dopuniti nekom od raspoloživih radioloških metoda. Preporuka je da se koristi panoramska snimka (ortopantomogram), dopunjena ograničenim brojem intraoralnih snimaka koji imaju ortoradijalnu projekciju (do 4 periapikalna snimka) (71). Iako su konvencionalne radiološke metode postale standard parodontne dijagnostike te su kao takve našle široku primjenu u svakodnevnoj kliničkoj praksi, prije svega zbog svojih prednosti koje uključuju jednostavno rukovanje, široku pristupačnost, nisku cijenu te nisku doza zračenja, najznačajnije ograničenje navedenih metoda je u tome što predstavljaju dvodimenzionalan prikaz trodimenzionalnih struktura pri čemu se radiološki fenomen superpozicije korijena zuba s alveolarnom kosti vestibularno i lingvalno ne može izbjeći.

Istraživanja ukazuju na to da se defekti lokalizirani bukalno i lingvalno ne mogu detektirati konvencionalnom radiografijom, što znači ili se uopće ne prepoznaju zbog superpozicije kortikalnih struktura koje daju jaku koštanu sjenu čime potpuno maskiraju postojanje defekta (time defekti ostaju potpuno nedijagnosticirani) ili se defekti uočavaju kao „razrjeđenje“ radiološke gustoće kosti ali se njihovo pozicioniranje ne može točno odrediti (jesu li defekti lokalizirani bukalno ili lingvalno u odnosu na promatrani zub) (89, 100, 140, 141). Značajne anatomske i patološke promjene u alveolarnoj kosti mogu ostati neopažene zbog nepovoljnog pravca rasprostiranja rendgenskog snopa zraka (65).

Prva ispitivanja usporedbe dvodimenzionalnih i trodimenzionalnih radioloških metoda provedena su u *in vitro* i *ex vivo* uvjetima te su s vrlo obećavajućim rezultatima otvorila put kasnijim *in vivo* studijama. U svojoj je studiji Mengela analizirao na histološkim preparatima, periapikalnim radiogramima, panoramskoj snimci (ortopantomogramu), CBCT-u i CT-u artefijalno kreirane koštane defekte (infrakoštane defekte, otvorenost furkacije, dehiscencije i fenestracije) (141). Rezultati njegove studije ukazuju na to da na konvencionalnim radiogramima nisu bila moguća mjerenja u buko-lingvalnom pravcu te da su dehiscencije ostale nedetektirane. Sve vrste defekata su bile dobro detektirane i mogle su se mjeriti na CT-u i CBCT-u, pri čemu je prosječno odstupanje u odnosu na histološke preparate iznosilo 0,19 mm i 0,16 mm (respektivno), dok su odstupanja na dvodimenzionalnim radiografskim

metodama bila veća i iznosila 0,33 kod periapikalnih radiograma i 1,07 mm kod ortopantomograma.

Sličnu studiju proveli su Misch i sur. koji su također kreirali umjetne koštane defekte na humanoj mandibuli koje su potom ispitivali sondiranjem i radiološki (periapikalni radiogrami i CBCT). Defekte su formirali lingvalno, bukalno i aproksimalno. Rezultati su pokazali da su svi ispitivani defekti detektirani sondiranjem i pomoću CBCT-a, dok bukalne i lingvalne defekte nije bilo moguće detektirati i mjeriti na periapikalnim snimkama. Mjerenje razine alveolarne kosti otkrilo je da su sva mjerenja podudarna te da ne postoji statistički značajna razlika. Prosječno odstupanje između metoda je iznosilo: 0,34 mm (sondiranje), 0,27 mm (periapikalna snimka) i 0,41 mm (CBCT). Pri mjerenju razine alveolarne kosti aproksimalno također je postojao visok stupanj podudarnosti, jedino je između sondiranja i ostalih radioloških metoda uočena statistički značajna razlika (100).

Vanderberghe je u svoje dvije studije provodio analizu kvalitete slike (vidljivost lamine dure, kvaliteta prikaza alveolarne kosti) i usporedio izravna mjerenja koštanih defekata i otvorenosti furkacije na humanim maksilama i mandibulama kadavera s radiološkim mjerenjima na periapikalnim snimkama i CBCT-u (140, 242). Sličnost s našom studijom ogleda se i u stupnjevanju kvalitete prikaza struktura koje je klasificirao na sljedeći način: ne uočava se, slabo se uočava, srednje se uočava, dobro se uočava. Odstupanja su iznosila 0,19 - 1,66 mm (periapikalne snimke) i 0,13 - 1,67 (CBCT) (140), iako nije bilo statistički značajne razlike kod različitih radioloških metoda (140). Mjerenja na sagitalnom i frontalnom tomografskom presjeku debljine 0,4 mm na CBCT-u bila su najbliža zlatnom standardu (242), za razliku od periapikalnih snimaka (prosječna pogreška 0,56 mm). Nije postojala statistička razlika između određivanja razine alveolarne kosti kod periapikalnih radiograma i na CBCT-u budući da su pogreške iznosile 0,56 mm i 0,47 mm, tj. obje su metode bile zadovoljavajuće precizne. Koštani i furkacijski defekti su bolje prikazani na CBCT-u, dok su kontrast, lamina dura i kvaliteta kosti bili bolje vidljivi na periapikalnim snimkama (140). Budući da je naša studija pokazala zadovoljavajuću razinu kvalitete prikaza anatomskih struktura na CBCT-u, razlike se mogu pripisati značajnom i ubrzanom razvoju CBCT-uređaja.

Mol i Balasundaram su također uspoređivali preciznost periapikalnih snimaka (statusa) i CBCT-a u mjerenju visine alveolarne kosti kod defekata na humanoj lubanji (57). Njihovi rezultati ukazuju na veću preciznost CBCT-a u odnosu na periapikalne snimke u

regiji premolara i molara, dok je preciznost obje metode u frontalnoj regiji (sjekutića i očnjaka) bila niska.

U studiji Fleinera preciznost CBCT-a u detekciji infrakoštanih defekata i otvorenosti furkacije mjerena je na šest mjernih točaka denticije humane lubanje te je uspoređena sa sondiranjem (89). Ukupno odstupanje kliničkih i radioloških mjerenja bilo je 0,69 mm i 0,36 mm (respektivno) te je odstupanje bilo manje od 0,5 mm u čak 83% slučajeva. Braun i sur. analizirali su mogućnosti detekcije i klasifikacije različitih defekata alveolarne kosti (infrakoštani i furkacijski defekti, dehiscencije i fenestracije) umjetno kreiranih na svinjskim mandibulama na periapikalnim i CBCT snimkama. Rezultati su pokazali da se CBCT-om dobije preciznija dijagnoza i to u 21% infrakoštanih defekata, 25% dehiscencija i 33% fenestracija. Također, otvorenost furkacije II. stupnja dijagnosticirana je preciznije pomoću CBCT-a.

Iako su navedene *in vivo* i *ex vivo* studije davale obećavajuće rezultate i predstavljale dobru polaznu osnovu za razvoj daljnjih kliničkih ispitivanja na ljudima, treba imati na umu njihova ograničenja. Prije svega, u ovim studijama izbjegnuti su čimbenici koji mogu utjecati na jasnoću i preciznost CBCT snimaka (pomicanje pacijenta tijekom akviriranja slike – tzv. kinetička neoštrina) kao i artefakti metalnih struktura koji se često nalaze prisutni u usnoj šupljini pacijenata poput implantata, metalnih restauracija, protetskih radova („*scatter*“, „*streaking*“, „*beam hardning*“ artefakti) (231). Osim toga, umjetni defekti kreirani na modelima su pravilnih oblika i jasnih rubova te lokalizirani uglavnom na očekivanim mjestima što ne odgovara kompleksnim osteolitičkim resorptivnim procesima kod parodontitisa (53).

Iako je primjena CBCT-a u posljednja dva desetljeća u značajnoj ekspanziji pri čemu sve više dobiva na kliničkom značaju kako u parodontologiji tako i u drugim područjima dentalne medicine, primjena CBCT-a u dijagnostici parodontitisa i planiranju njegove terapije kod pacijenata s koštanom destrukcijom je još uvijek u kliničkim uvjetima nedovoljno istražena te se značaj provedenog istraživanja ogleda u dobivanju smjernica za kliničku praksu s ciljem poboljšanja dijagnostike i planiranja kirurške terapije kod pacijenata s generaliziranim kroničnim parodontitisom a u cilju poboljšanja konačnog ishoda i prognoze te smanjenja morbiditeta pacijenata. U našoj studiji CBCT pokazuje potencijal da poboljša klinički hodogram, da poboljša parodontnu dijagnostiku i planiranje liječenja kompleksnih slučajeva, da unaprijedi anatomsku procjenu tijekom kirurškog zahvata te da poboljša ishod



parodontnog liječenja. Recentna literatura iz navedene oblasti ukazuje na to da kliničari svakako imaju korist primjene CBCT-a u planiranju i prognozi parodontološkog liječenja, ali da nedostaju sustavna prospektivna, randomizirana klinička istraživanja koja bi objektivno evaluirala dobrobiti njegove primjene u kliničkim uvjetima te rasvijetlila dijagnostičku primjenu u svrhu terapijskog djelovanja kod različitih formi koštanih defekata. Sustavna analiza novih radioloških metoda prema hijerarhijskom modelu Frybacka i Thornburyja omogućava prosudbu novih radioloških metoda u medicini, prije svega CT-a, komparirajući prognostičku, terapijsku i prognostičku efikasnost u odnosu na raspoložive standardne metode.

Nikolic-Jakoba je u svojoj sustavnoj analizi pretražila raspoložive baze podataka (Medline, Embase, Cochrane) u cilju evaluacije dijagnostičke efikasnosti CBCT-a kod koštanih i furkacijskih defekata korištenjem ovog hijerarhijskog modela. Ukupno je bilo 16 publikacija koje su kvalitativno ili kvantitativno analizirale navedene patološke promjene, a koje su odgovarale kriterijima pretrage (53). Najveći broj studija koje evaluiraju primjenu CBCT-a u parodontologiji je evaluirao njegovu dijagnostičku učinkovitost (razina 2). Nijedna od studija nije pružila informacije o tehničkim parametrima CBCT-a (razina 1). Do sada je provedena samo jedna studija koja sugerira da dodatna dijagnostika pomoću CBCT-a omogućava donošenje jasne odluke o provedbi parodontalnog liječenja (razina 3). Nedostaju studije viših razina (razina 4 i 5) koje bi determinirale predstavlja li CBCT dobit za pacijenta u smislu da mijenja prognozu i ishod liječenja. Postoji samo jedna studija na razini 6 koja sugerira da CBCT u donošenju odluka o liječenju maksilarnih molara predstavlja ukupnu i financijsku dobit za pacijenta, komparirano s donošenjem odluke na osnovi kliničkog i standardnog 2-dimenzionalnog radiološkog pregleda (53). Značaj navedenog modela je u sveobuhvatnoj analizi svih aspekata evaluacije novih radioloških metoda u medicini te u tome što se različiti stupnjevi hijerarhije mogu neovisno analizirati ali da postoji hijerarhijski poredak od nižih prema višim razinama (obratni smjer nije moguć). Tako na primjer, povećanje efikasnosti na nižim razinama (povećanje tehničke kvalitete slike) neće bezuvjetno dovesti i do porasta efikasnosti na višoj razini (bolji ishod za pacijenta). Model jasno definira da sama tehnička izvedba, bez obzira na uznapredovali razvoj suvremenih radioloških metoda, ne donosi nužno dijagnostičku i terapijsku dobit za pacijenta. Zbog navedenih prednosti i konceptualne promjene pristupu analizi i korištenju produciranih radioloških podataka, naše je istraživanje temeljeno na navedenom hijerarhijskom modelu, tj. kako bi se omogućila sveobuhvatna procjena i kompletna analiza primjene CBCT-a kod pacijenata s

parodontitisom u konceptu donošenja medicinskih odluka temeljenih na dijagnostičkoj učinkovitosti a ne samo tradicionalno razmatranih tek pojedinih aspekata njegove kliničke primjene.

Vodeći se smjericama sustavne analize radioloških metoda prema hijerarhijskom modelu Frybacka i Thornburyja, u prvom dijelu istraživanja najprije je analiziran prikaz anatomskih struktura parodonta na CBCT snimkama. Rezultati studije upućuju na to da je najveći dio definiranih anatomskih struktura pokazao prihvatljivu vidljivost i da je kao takav vjerojatno primjenljiv u radiološkim analizama (lamina dura, parodontna pukotina, alveolarna kost, morfologija korijena, caklinsko-cementna granica, trabekularna kost, prikaz furkacije) što se također odnosi i na radiološki prikaz patoloških promjena kao što su gubitak kosti, otvorenost furkacije, predisponirajući faktori, odnos krune i korijena i prisustvo hiper cementoze. S druge strane, u literaturi opisane rane promjene i aktivnost procesa imaju više teorijsko-deskriptivni značaj budući da takve promjene pokazuju slabu vidljivost i klinički sigurno nisu primjenljive. U procjeni aktivnosti napredovanja procesa potrebno je voditi se novim dijagnostičkim smjericama Američkog udruženja parodontologa i Europskog parodontološkog udruženja, prilikom čega se parodontitis pojedinačno karakterizira s obzirom na procjenu rizika za daljnje napredovanje koristeći shemu koja opisuje stadij i razred bolesti (183). Treba imati na umu da kvaliteta prikaza „finih“ struktura kao što su parodontne ovisi o ekspoziciji, kranio-kaudalnoj veličini slike (FOV), veličini vokselu te debljini pojedinačnih presjeka te da pravilan odabir parametara akvizicije utječe na kvalitetu rekonstrukcije CBCT snimke. Povećanje broja projekcija će i produžiti akviziciju slike, budući da se rendgenska cijev kao izvor zračenja pomiče sporije kako bi omogućila detektoru očitavanje prije nego pređe na sljedeći kut projekcije, a posljedično će se zbog velikog broja projekcija produžiti i rekonstrukcija slike. Zbog toga, minimiziranje broja projekcija koja je ograničena samo na regiju interesa optimizira kvalitetu snimka parodontnih struktura. Osim toga, na taj se način mogu eliminirati faktor tzv. kinetičke neoštine, uslijed pomicanja objekta tijekom akviriranja CBCT snimke. Veće CBCT snimke će dati bolji općeniti pregled denticije, no zbog duže akvizicije artefakti su izraženiji, dok je za pojedinačne zube potrebno odabrati manji FOV u kojim slučajevima je moguće odabrati i najmanju raspoloživu veličinu vokselu što daje vrlo dobar prikaz anatomskih i patoloških struktura. Jasno definirani protokoli koji se koriste za formiranje, rekonstrukciju i analizu snimaka dobivenih CBCT-om neophodni su za dobivanje preciznih i ponovljivih dijagnostičkih informacija, pogotovo onih koje uključuju mjerenja (231). U našoj je studiji postojao jasno definiran i uniforman protokol dobivanja CBCT

snimke. Podešavanjem svjetline i kontrasta slike (engl. „windowing“), pozicioniranjem osi i definiranjem debljine tomografskog presjeka precizno je definiran način analize CBCT snimke. Iako su u literaturi protokoli dobivanja slike opisani, način analize slike dobivene ovom metodom nije opisan (95). U našoj studiji odabrali smo 1 mm kao debljinu tomografskog presjeka. Za razliku od panoramskih snimaka (ortopantomograma) gdje je debljina tomografskog presjeka diktirana karakteristikama samog uređaja, softveri koji podržavaju različite CBCT uređaje nude mogućnost podešavanja različitih debljina presjeka ali i razmaka između njih. Koja je debljina presjeka optimalna za prikazivanje neke anatomske strukture ili patološkog procesa, ovisit će dakle prije svega o njegovoj veličini. U literaturi nema definirane vrijednosti debljine tomografskog presjeka na osnovi kojeg se može doći do optimalnih rezultata prilikom procjene i mjerenja razine alveolarne kosti kod parodontitisa. Prilikom određivanja dimenzija alveolarne kosti tijekom ugradnje dentalnih implantata, tanji presjeci mogu dovesti do nejasnoća u određivanju razine alveolarnog grebena (231) zbog čega nismo odabrali najmanju raspoloživu debljinu presjeka (0 mm). Budući da su parodontne strukture manje debljine presjeka te da u kliničkim uvjetima toleriraju odstupanja kliničkih mjerenja od  $\pm 1$  mm (40, 65, 144), u našoj smo studiji koristili debljinu presjeka 1 mm, što je u skladu s većinom postojećih studija (95, 144, 195).

Dobivena dijagnostička informacija predstavlja samo poveznicu u dijagnostičkom razmišljanju kliničara koji je postavio indikaciju i proveo navedeno radiološko istraživanje, a koja povezuje sadržaj te informacije s promjenama u terapijskom planu. Naime, odluka o kirurškoj parodontnoj terapiji se donosi najranije šest tjedana nakon provedene inicijalne terapije (40, 191). Potreba za daljnjom kirurškom terapijom se određuje na osnovi odgovora tkiva na provedenu inicijalnu terapiju koja se procjenjuje pomoću kliničkih parametara. Detektiranje promjena vrijednosti dubine sondiranja i razine spojnog epitela, kao i prisustvo eksudacije i krvarenja na provokaciju predstavljaju važne faktore koji će utjecati na dalji tok liječenja parodontitisa (192). U kliničkim situacijama kada su parodontni džepovi i krvarenje na provokaciju eliminirani ili reducirani nakon inicijalne terapije, pacijent može ući u fazu održavanja postignutih terapijskih rezultata bez potrebe za dodatnom terapijom (84). Međutim, tamo gdje parodontitis i dalje perzistira i gdje se razmatra potreba za kirurškom terapijom, vizualizacija razine preostale alveolarne kosti je važna za kreiranje adekvatnog plana terapije (84). Naime, tip gubitka alveolarne kosti, koji se opisuje kao horizontalna ili vertikalna resorpcija, može utjecati na izbor odgovarajućeg terapijskog postupka (84, 193). Analizom radiograma omogućava se uvid u morfologiju korijena zuba i stanja periapikalnog

područja. Rezultati radiološke analize mogu pomoći u odabiru odgovarajuće kirurške tehnike, ukazujući na indikacije i kontraindikacije vezane za određena mjesta i određene kirurške postupke (84). Međutim, koštani defekti kod parodontitisa primjenom standardnih dvodimenzionalnih metoda nisu prediktabilni po obliku, opsežnosti i položaju (53). Primjena CBCT-a u odlučivanju prilikom planiranja terapije i prognoze može biti suplementarna metoda kliničkom pregledu, omogućavajući točan prikaz koštanih defekata (broj infrakoštanih zidova, oblik, lokalizacija) (56).

Dosadašnja istraživanja pokazuju da operacija režnja kod recidiva nakon regenerativnih postupaka pruža najtočniji uvid u koštane lezije (144). Svakako da kirurška eksploracija parodontnih koštanih defekata omogućava njihovu najtočniju procjenu, međutim, riječ je o invazivnoj tehnici koja se u svakodnevnoj kliničkoj praksi ne koristi. Stoga je drugi dio istraživanja predstavljao ispitivanje dijagnostičke točnosti primjene CBCT-a u detekciji koštanih defekata korelacijom kliničkog (intraoperativnog) i radiološkog nalaza s ciljem da se determinira u kojoj mjeri su radiološka mjerenja precizna i točna i podudarna s kliničkim nalazima, te imaju li kao takva klinički značaj. U potrazi za neinvazivnim metodama koje bi se koristile za procjenu uspjeha regenerativne parodontne terapije, pojedine studije su se bavile ispitivanjem učinkovitosti i korisnosti radioloških metoda u te svrhe, pri čemu su se uglavnom odnosile na konvencionalne radiološke metode (63, 144, 232).

Dvije su kliničke studije komparirale CBCT i intraoralne snimke sa zlatnim standardom, odnosno direktnim mjerenjima koštanih defekata tijekom operativnog zahvata (95, 144). Prvu studiju koja je ispitala točnost CBCT-a u procjeni uspjeha parodontne terapije su proveli Grimard i suradnici. Grimard je evaluirao 35 infrakoštana defekta (6% s 1 zidom, 6% sa 2 zida, 34% sa 3 zida, 54% kombinirani) kod 29 pacijenata koji imaju umjereni do teški kronični parodontitis i koji su bili podvrgnuti parodontnoj regenerativnoj terapiji (144). Komparirana su linearna mjerenja parodontnih defekata i ishoda tretmana radiološki (CBCT i intraoralne snimke) i kirurški, nakon čega su vrijednosti uspoređene. Mjerenja su vršena prije i 6 mjeseci poslije kirurške parodontne terapije. Intraoralna mjerenja su bila manje točna u odnosu na CBCT za sve kliničke parametre koji su ispitivani (vertikalna razina kosti, obujam i rezolucija defekta) te su podcjenjivala direktna kirurška mjerenja od  $0,6 \pm 2,3$  mm do  $1,5 \pm 2,3$  mm na koštanim defektima. Sveukupno je CBCT bio signifikantno precizniji i točniji u odnosu na intraoralne radiograme te su rezultati dobiveni CBCT-om bili bliži intraoperativnim mjerenjima („zlatnom standardu“). Iako u našoj studiji nisu analizirane intraoralne snimke, ona je u skladu s navedenim rezultatima, budući da su mjerenja pokazala

da CBCT podcjenjuje dubinu parodontnih džepova (za  $0,11 \pm 0,02$  mm), iako ta razlika nije bila statistički signifikantna. S obzirom da se prilikom kliničkih mjerenja parodontnom sondom odstupanja od  $\pm 1$  mm smatraju prihvatljivim, onda se razina alveolarne kosti detektirane na radiogramima u opsegu od  $\pm 1$  mm u odnosu na ekvivalentna klinička mjerenja smatra preciznim (40, 65, 144). Zbog toga možemo zaključiti da se u našoj studiji dobivena razlika između intraoperativnih i radioloških mjerenja može smatrati zanemarivom. Kako rezultati usporedbe intraoperativnog nalaza te CBCT mjerenja pokazuju da obje vrste mjerenja dubine džepova međusobno visoko koreliraju (0,98) te ne postoji statistički signifikantna razlika između njih, možemo reći da koštani defekti predstavljeni na CBCT-u mogu smatrati klinički pouzdanim (prihvatljivim). U studiji Grimarda i sur. je također uočeno da postoji statistički signifikantna razlika pri mjerenju udaljenosti od caklinsko-cementne granice do dna defekta, dok nema statistički signifikantne razlike u udaljenosti od caklinsko-cementne granice do razine alveolarne kosti. Razlike se mogu pripisati manjem uzorku (33 koštana defekta) te činjenicom da je radiološka analiza vršena samo jednom, bez unaprijed jasno definiranog protokola dobivanja i analize snimke, što uvelike može utjecati na preciznost mjerenja zbog čega smo navedene parametre u našoj studiji jasno definirali.

Osim navedenih studija, pretragom literature pronađena su još dva prikaza slučaja u kojima se uspjeh regenerativne parodontne terapije procjenjivao pomoću CBCT-a (233, 234), te čiji autori navode da se CBCT svakako može razmatrati kao značajan način procjene uspjeha parodontne terapije. U navedenim studijama međutim nije naveden jasno opisan protokol za analizu CBCT snimaka. Postojanje istih referentnih točaka na CBCT slikama u cilju praćenja postignutih terapijskih rezultata ili napredovanja koštane resorpcije tijekom vremena prilikom praćenja procjene razine alveolarne kosti, predstavlja pravi izazov (71). Kako bi navedene referentne točke bile primjenljive u kliničkoj praksi, one moraju biti jednostavne, dostupne, precizne i reproducibilne tj. da ne postoji razlika između mjerenih vrijednosti dobivenih u ekvivalentnim serijama mjerenja jednog ili više istraživača (*intraobserver* i *interobserver agreement*) (235, 236). Korištenje caklinsko-cementne granice kao referentne točke može dovesti do nepreciznosti zbog postojanja poteškoća u njenoj detekciji, zbog njene subgingivalne lokalizacije, odsustva jasne demarkacije tijekom sondiranja, vertikalnog tijeka granice na proksimalnoj plohi zuba kao i taktilnoj senzibilnosti ispitivača (241). Zbog toga pojedini autori preporučuju korištenje akrilatnih udloga (stentova) koji omogućavaju reproducibilnost mjerenja. Međutim, usprkos navedenim ograničenjima kliničkih mjerenja, razina pričvrstka je i dalje u kliničkim i epidemiološkim studijama metoda

izbora prilikom pregleda parodontnih struktura te primjena stentova nije zaživjela u kliničkoj primjeni i dobila na većem značaju. Primjena stentova ima značaj u eksperimentalnim i *ex vivo* studijama na umjetno formiranim defektima lubanja gdje meka tkiva nisu prisutna. Zbog toga smo u našoj studiji odlučili simulirati kliničke uvjete te su mjerenja izvršena onako kako se u svakodnevnoj kliničkoj praksi i provode. Osim toga, u studijama sa stentovima analizirani su pojedinačni defekti a ne kompletna denticija kao u našoj studiji zbog čega navedena metoda nije bila primjenljiva u našem slučaju. Ipak, zbog nemogućnosti zadovoljavajuće točne reproducibilnosti svih šest kliničkih mjernih točaka, te potrebe za postojanjem preciznog protokola, u našoj su studiji prilikom analize korištene samo mezijalne i distalne mjerne točke kako bi se s velikom sigurnošću postigao visok koeficijent slaganja te isključila mogućnost procjene ili aproksimacije pozicije mjerne točke. Prema rezultatima naše studije, *inter-observer agreement* iznosi 0,92 što se klinički smatra prihvatljivim a navedena metoda pouzdanom (237-240).

Li i suradnici su proveli kliničku studiju u kojoj su komparirali točnost digitalne periapikalne radiografije i CBCT-a s direktnim mjerenjima infrakoštanih džepova kod pacijenata s agresivnim parodontitisom i uznapredovalim kroničnim parodontitisom. 44 infrakoštana defekta su uključena u studiju (3 defekta s 1 zidom, 9 sa 2 zida, 12 defekata s 3 zida te 20 kombiniranih defekata) pri čemu je analizirano više parametara: gubitak kosti (udaljenost od caklinsko-cementne granice do dna defekta), dubina infrakoštanog defekta, mezio-distalni i buko-lingvalni promjer defekta. Radiološka mjerenja analizom CBCT snimaka širine defekata (u mezio-distalnom i buko-oralnom pravcu) su bila veća od intraoperativnih mjerenja, iako ta razlika nije bila statistički signifikantna. CBCT snimke su u mogućnosti pružiti relativno točna mjerenja mezio-distalne širine defekta i omogućavaju relativno točna mjerenja buko-lingvalne širine defekta, za razliku od periapikalnih radiograma koji to nisu u mogućnosti. Međutim, CBCT ne pokazuje prednosti u odnosu na periapikalne radiograme kad je riječ o mjerenju vertikalnih defekata (visina alveolarne kosti i dubina infrakoštanog defekta) (95). Točna mjerenja horizontalne i vertikalne komponente koštanih defekata u skladu su i s nalazima naše studije. Naime, podudarnost tipa defekta intraoperativno i na CBCT-u u našoj studiji iznosi 100%. Horizontalne dimenzije defekta pokazuju veću podudarnost (0,98) od vertikalnih (0,88), iako obje pokazuju zadovoljavajuću preciznost. Razlike se vjerojatno mogu pripisati fizikalno-optičkim ograničenjima intraoperativnih mjerenja te jasnije definiranim i uočljivim parametrima horizontale komponente. U navedenoj studiji su radiološka mjerenja koštanog gubitka i dubine defekta

bila manja od ekvivalentnih intraoperativnih mjerenja i ta je razlika bila statistički signifikantna. Ovakve rezultate autori su objasnili činjenicom da se dno koštanog defekta nalazi u spongiozi pa je time došlo do narušavanja njegove strukture tijekom operativnog debridmana rane (95). Također su kao jedan od razloga ovakvog rezultata naveli i angulaciju sonde tijekom intraoperativnih mjerenja. Slične rezultate i objašnjenja nalazimo i u studiji Grimarda (144).

De Faria Vasconcelos i suradnici su komparirali periapikalne radiograme s CBCT snimkama u detekciji i lokalizaciji resorpcije alveolarne kosti uspoređujući linearna mjerenja visine, širine i dubine defekata i identificiranjem kombiniranih defekata na tomogramskim prikazima (137). Ispitivani uzorak se sastojao od 39 zubi kod 11 odraslih pacijenata. Tri mjerenja su provedena na svakoj strani: 1. visina alveolarne kosti mjerena od caklinsko-cementne granice do vrha kosti, 2. dubina defekta mjerena od caklinsko-cementne granice do najapikalnijeg dijela defekta, 3. širina defekta mjerena od najkoronarnije točke alveolarne kosti do korijenske površine koja graniči s defektom (137).

Tri dodatne studije su koristile CBCT kako bi mjerile vertikalni ili horizontalni gubitak kosti kod parodontno kompromitiranih zuba te ih komparirali s rezultatima mjerenja dobivenih tijekom operativnog zahvata (194-196). Sve tri su studije potvrdile točnost CBCT-a u detekciji vertikalne i horizontalne resorpcije kosti posteriornih zuba.

Guo i sur. su koristili metodu mjerenja zuba po sekstantima kako bi ispitali točnost i reproducibilnost evaluacije alveolarne kosti na CBCT snimkama ukupno 25 zuba (premolar i molar) (195). Udaljenost između caklinsko-cementne granice i apikalne baze parodontnog koštanog defekta je mjerena na šest mjernih točaka na CBCT snimkama i direktno na defektima tijekom parodontnog kirurškog zahvata. Odabrana mjesta su bila lokalizirana mezio-bukalno, srednje-bukalno, disto-bukalno, mezio-lingvalno/mezio-palatinalno, srednje-lingvalno/srednje-palatinalno i disto-lingvalno/disto-palatinalno. Direktna mjerenja šest korespondirajućih mjesta podudarala su se s nalazima dobivenim tijekom operativnog zahvata. Analizirane su razlike dobivene radiološkim i kliničkim mjerenjima te nije nađena statistički signifikantna razlika između kirurških i CBCT mjerenja ( $p = 0,84$ ) što se podudara s našim rezultatima. Međutim, utvrđeno je da su vrijednosti radioloških mjerenja razine alveolarne kosti bile manje od ekvivalentnih intraoperativnih vrijednosti, osim u disto-lingvalnoj regiji molara (195).

Goodarzi Pour i suradnici su proveli studiju u kojoj su evaluirali točnost CBCT-a u detekciji marginalnog gubitka kosti kod implantoloških pacijenata (196). Ukupno 30 pacijenata i 38 zubi (maksilarnih i mandibularnih premolara i molara) je uključeno u studiju. Na CBCT snimkama je količina koštane resorpcije na bukalnoj, lingvalnoj, palatinalnoj, mezijalnoj i distalnoj površini determinirana mjerenjem udaljenosti od caklinsko-cementne granice do vrha alveolarne krijeste. Tijekom kirurške faze je koštana resorpcija mjerena na istim mjestima pomoću parodontne sonde. Nije bilo signifikantne razlike između vrijednosti uočenih na snimkama i intraoperativno. Stoga se CBCT može smatrati točnim u mjerenju koštane resorpcije, koja je komparativna kirurškoj eksploraciji.

Feijo i suradnici su proveli *in vivo* studiju kako bi verificirali točnost CBCT-a u mjerenju horizontalnih koštanih defekata kod šest pacijenata s uznapredovalim parodontitisom (8 maksilarnih molara) te nije uočena statistički značajna razlika između kliničkih mjerenja i mjerenja na CBCT-u ( $p > 0,05$ ) zbog čega se može zaključiti da CBCT točno reproducira klinička mjerenja horizontalnih koštanih defekata (194).

CBCT je pokazao visoku senzitivnost (0,84) u detekciji parodontnih džepova, što se može tumačiti kao njegova sposobnost da točno identificira pacijente koji su stvarno oboljeli (stvarna stopa pozitivne dijagnoze). Uobičajeno je da testovi visoke specifičnosti imaju nisku specifičnost, budući da je specifičnost obrnuto razmjerna senzitivnosti (0,42) a ona predstavlja sposobnost testa da korektno identificira pacijente koji su klinički zdravi (stvarna stopa negativne dijagnoze). Test koji ima senzitivnost i specifičnost 1,00 ne postoji u medicini. Zbog toga je razumno očekivati da klinički test primjenjiv u parodontologiji pokazuje visoku senzitivnost i specifičnost. Međutim, ne postoji točna definicije za gornje i donje granice specifičnosti i senzitivnosti testa, odnosno vrijednosti koje govore u kojim je situacijama test klinički koristan. Osim toga, ove vrijednosti ovise o tome je li test proveden u zdravoj, miješanoj ili bolesnoj populaciji, odnosno, uzorku. Dobivene vrijednosti senzitivnosti i specifičnosti CBCT-a su zadovoljavajuće budući da su provedene kod pacijenata koji imaju parodontitis (ne u općoj populaciji), a u skladu su s mnogim dijagnostičkim testovima u radiologiji koji se koriste u svrhu *screeninga*, odnosno otkrivanja novooboljelih u općoj populaciji (kao što je npr. mamografija). Na taj način test je u mogućnosti otkriti najveći dio stvarno pozitivnih iako je stopa lažno-pozitivnih nalaza relativno visoka. S druge strane, pozitivna i negativna prediktivna vrijednost ovisne su o prevalenciji bolesti populacije (prevalencija parodontnog džepa ili furkacije, u našem slučaju) te zbog toga bolje opisuju učinak dijagnostičkog testa budući da vrijednosti nisu samo intrinzički pokazatelji jačine testa



već ovise o pojavnosti patološke promjene u populaciji. Stoga se pozitivna prediktivna vrijednost može smatrati preciznošću testa te ona kao takva u našoj studiji iznosi 0,82. Negativna prediktivna vrijednost je analogno tome, obrnuto razmjerna i iznosi 0,42. Može se reći da je točnost CBCT zadovoljavajuće visoka budući da iznosi 0,74.

Iako rezultati senzitivnosti i specifičnosti CBCT-a u detekciji otvorenosti furkacija (1,00) daju obećavajuće rezultate, treba ih uzeti s dozom kritičnosti zbog relativno malog uzorka. Otvorenost furkacije se klinički determinira Nabersovom sondom, ali njena točnost ovisi o nizu čimbenika kao što su pozicija zuba, inklinacija, prisustvo susjednog zuba, varijabilnost tehnike ispitivača (197). Detektabilnost rane zahvaćenosti furkacije intraoralnom radiografijom je limitirana inherentnim nedostacima dvodimenzionalnih snimaka, a rezultati su nekonzistentni kad se koriste različite horizontalne i vertikalne angulacije (198, 199). Točna procjena otvorenosti furkacije s visokim stupnjem reproducibilnosti je važna u uspostavljanju adekvatne prognoze, kao i mogućih opcija tretmana (197). Konvencionalna dvodimenzionalna radiografija može biti varljiva u evaluaciji interradikularne kosti, zbog superpozicije anatomskih struktura (56). Trodimenzionalne snimke mogu pružiti detaljnu informaciju stanja parodonta višekorijenskih zuba.

Dvije studije su evaluirale efikasnost CBCT-a u dijagnosticiranju otvorenosti furkacije, komparirajući rezultate s intraoperativnim nalazima (139, 200).

Walter i suradnici su proveli *follow-up* studiju koja je komparirala intraoperativnu procjenu otvorenosti furkacije maksilarnih molara s podacima generiranim CBCT-om (139). Četrnaest pacijenata (25 maksilarnih molara sa 75 ulaza u furkaciju) kod pacijenata s generaliziranim agresivnim parodontitisom je evaluirano i CBCT je urađen kako bi se determinirala otvorenost furkacije (139, 142). Otvorenost furkacije je determinirana intraoperativno parodontnom sondom po Nabersu. 84% CBCT snimaka je potvrdilo intraoperativne nalaze, pokazujući visoki stupanj točnosti (142). U odnosu na intraoperativna mjerenja, CBCT je podcijenio nalaze na 14,7% (11) promatranih mjesta te precijenio samo jedno mjesto (1,3%). Ovakve diskrepance mogu biti objašnjene kirurškim protokolom, odnosno time da je tijekom kirurške instrumentacije ultrazvučnim instrumentima i kiretama došlo do manjeg gubitka parodontnog tkiva (142). Podudarnost između obje procjene je bila najveća u disto-palatalnim ulazima u furkacije, nakon čega slijede bukalne i mezo-palatalne. Zbog navedenoga se može reći da CBCT snimke pokazuju veliku točnost u

procjeni gubitka parodontnog tkiva i klasifikaciji zahvaćenosti otvorenosti furkacije kod maksilarnih molara.

Qiao i suradnici su proveli kliničku studiju kako bi istražili točnost primjene CBCT-a u detekciji otvorenosti furkacije (200). CBCT snimke, kao i kliničko ispitivanje otvorenosti furkacije primjenom Nabersove sonde je učinjeno kod 15 pacijenata s generaliziranim kroničnim parodontitisom, što je rezultiralo s ukupno 51 ulazom u furkaciju kod dvadeset prvih i drugih maksilarnih molara. Intraoperativni nalazi su potvrdili 82,4% podataka dobivenih CBCT-om. CBCT je podcijenio 11,7% maksilarnih furkacija (CBCT manji od intraoperativnih vrijednosti) i precijenio u 5,9% slučajeva. Suprotno tomu, samo 21,6% prekirurške konvencionalne procjene je bilo u potpunosti konzistentno s intraoperativnim mjerenjima. Preoperativna konvencionalna procjena u 45,1% podcjenjuje, a u 33,3% precjenjuje podatke u odnosu na intraoperativne. Sondiranje se može provesti do najviše 0,5 mm točnosti, dok se mjerenja na CBCT-u mogu približiti do 0,1 mm. Podudarnost između obje procjene su najveće u bukalnom dijelu ulaza u furkaciju, a slijede je disto-palatinalni i mezio-palatinalni ulaz. Podaci generirani CBCT-om također daju više informacija o obliku furkacije i uznapređovalosti lezije koje se ne mogu dobiti standardnim radiografskim metodama. Srednja dužina korijena i ulaz u furkaciju determinirani CBCT-om su čak konzistentniji nego intraoperativni nalazi. Horizontalna i vertikalna resorpcija kosti je podcijenjena CBCT-om u odnosu na intraoperativnu klasifikaciju. U usporedbi s intraoperativnim mjerenjima, CBCT snimke pokazuju visoku točnost u procjeni alveolarne resorpcije kosti asociirane s otvorenom furkacijom i korijenskom morfologijom kod maksilarnih molara.

Iako je najtočnija metoda determiniranja otvorenosti furkacije kirurška evaluacija, provođenje takvog postupka je otežano (197). Dvije odabrane studije su komparirale CBCT s kliničkim sondiranjem furkacija, dok je jedna studija uspoređivala CBCT i periapikalne snimke u detekciji otvorenosti furkacija (197, 200, 201). Cimbalević je provela kliničku studiju u kojoj je komparirala sondiranje i CBCT snimke u dijagnostici otvorenosti furkacija kod 15 pacijenata s agresivnim peridontitisom (201). Ukupno 38 maksilarnih i 30 mandibularnih molara je klinički ispitano korištenjem Nabersove sonde (3 mjesta sondiranja kod maksilarnih molara i dva kod mandibularnih). Nakon toga je kod pacijenata urađen CBCT. Otvorenost furkacija je češće dijagnosticirana primjenom CBCT-a nego putem kliničkog pregleda te je podudarnost dvije evaluacijske metode 56,9% (63,3% u maksili i 45,0% u mandibuli). Otvorenost furkacija koje su klinički detektirane su potvrđene na CBCT-

u u 24% slučajeva. Najveća podudarnost u detekciji otvorenih furkacija (73,7%) je nađena kod disto-palatinalnih maksilarnih područja sondiranja. Najmanja podudarnost (36,6%) je nađena na bukalnim mjestima mandibularnih molara, kod kojih je 63,3% detektirano primjenom samo CBCT-a, dok nisu dijagnosticirane klinički. Otvorenost furkacija je češće dijagnosticirana primjenom CBCT-a nego sondiranjem. Zbog toga se CBCT preporučuje kao dodatni alat u točnoj i preciznoj detekciji otvorenosti furkacija. Darby i suradnici su proveli retrospektivnu studiju kako bi determinirali korelaciju između prethodno dokumentiranog postojanja otvorenosti furkacije, sa CBCT snimkama višekorijenskih zubi te je pri tome ispitano 154 furkacija kod 27 pacijenata s umjerenim do teškim kroničnim parodontitisom (197). 22% otvorenih furkacija dijagnosticiranih klinički i na CBCT-u je bilo podudarno, dok je 58% kliničkih nalaza bilo precijenjeno, a 20% podcijenjeno, u usporedbi s CBCT snimkama. Mandibularni molari su bili podložni precijenjenosti ili podcijenjenosti češće od maksilarnih molara. Najveća diskrepanca je nađena kod otvorenih furkacija klase I, koje se na CBCT-u nisu uočavale. Jedno od ograničenja ove studije je produženo vrijeme (do 4 godine) između kliničkih pregleda i CBCT snimaka kod 8 od 19 CBCT snimaka koje su uključeni u ovu studiju (197).

Walter i suradnici su kompletirali studiju koja je ispitivala primjenu CBCT-a u dijagnostici otvorenosti furkacije i posljedičnog tretmana kod maksilarnih molara (139). Dvanaest pacijenata s generaliziranim kroničnim parodontitisom je uključeno u studiju te je CBCT snimka urađena kod maksilarnih molara (n = 22) kod 66 otvorenih furkacija. Dubina parodontnih džepova i gubitak parodontnog pričvrstka su mjereni na 6 mjernih mjesta zuba (mezio-bukalno, bukalno, disto-bukalno, disto-palatinalno, palatinalno, palatinalno, mezio-palatinalno) pomoću UNC-15 milimetarske sonde. Periapikalne snimke i CBCT su također urađeni. Samo 27% kliničkih nalaza je potvrđeno na CBCT-u dok je 29% precijenjeno, odnosno 44% podcijenjeno. Unutar klase I otvorenih furkacija, 25% je bilo podcijenjeno, unutar klase II i III je podcijenjenost bila izuzetno visoka i iznosila je 75%, dok su sva mjesta s klasom III potvrđena i na CBCT-u. CBCT analiza je pokazala i dodatne nalaze koji nisu bili vidljivi na periapikalnim snimkama, kao što su korijenska fuzija (5 slučajeva) i blizina korjenova (5 slučajeva). Dodatna analiza CBCT-a je olakšala odluku o daljnjem parodontnom liječenju kod svih zuba uključenih u studiju. U zaključku se može reći da CBCT maksilarnih molara može pružiti detaljne informacije o otvorenosti furkacije čime predstavlja dobar temelj za donošenje odluka o daljnjem tretmanu. Međutim, CBCT treba tumačiti uvježbani i

kompetentni kliničar, a nedostatak standardizacije i različitost softverskih paketa još uvijek otežava univerzalnu primjenu u dijagnostici parodontnih bolesti.

Iako su svi pacijenti imali dijagnozu parodontitisa, više od polovine njih nije imao otvorenu furkaciju temeljenu na kliničkom, intraoperativnom ili CBCT-nalazu (52, 94-64,71%). Sondiranje furkacija predstavlja nepouzdanu metodu detekcije otvorenosti furkacije budući da je ovisna o brojnim faktorima kao što su: tehnika operatora (angulacija sondiranja, količina primijenjene sile, pristup), pozicija zuba, inklinacija, prisustvo agonista, korijenska morfologija, dužina korijena, stupanj separacije korijena te konfiguracija rezidualne interradikularne kosti (197, 200). To dodatno otežava prisustvo konkavитета korijenske površine, pogotovo kod korijena s fuzijom, koronalno ili apikalno od furkacija ili interproksimalno. Zbog toga prisustvo dubokih korijenskih konkavитета može biti zamijenjeno otvorenim furkacijama, što dovodi do greške u dijagnozi. U mnogim slučajevima, kliničko mjerenje predstavlja samo reflektiranu dubinu penetracije u inflamirano vezivno tkivo, umjesto stvarne dubine interradikularnog koštanog defekta (215). Čak i idealan položaj sonde i dobra pristupačnost tijekom kliničkog pregleda ne jamče detekciju otvorenosti furkacije (54). Studija Graetza i sur. je pokazala da je sondiranje bilo točno u samo 56% analiziranih slučajeva (216). Ova anatomska specifičnost može biti razlog velike neusuglašenosti rezultata ispitivanja otvorenosti furkacije u različitim studijama. Cervikalna caklinska projekcija (engl. cervical enamel projection) predstavlja „uranjanje“ cakline u caklinsko-cementnoj granici (244-246). Učestalost projekcije je veća kod molara koji imaju džep u području furkacije (82,5%) komparirano s onima koji ih nemaju (17,5%) (247). Najveću učestalost cervikalne caklinske projekcije ima prvi mandibularni molar (247) te ova anatomska karakteristika može biti razlogom neusuglašenosti rezultata u donjoj čeljusti s bukalne strane. To može dati objašnjenje zašto je veća podudarnost navedenih metoda u našoj studiji uočena kod ispitivanja interradikularne regije mandibularnih molara lingvalno, komparirano s bukalnom stranom.

U našoj studiji, klinički pregled (sondiranje) ima senzitivnost 0,71 i specifičnost 1,00 te je shodno tome točnost navedene dijagnostičke metode 0,87. Klinička detekcija je identificirala odsustvo otvorenosti furkacije iako je 5,88 - 11,77% slučajeva intraoperativno i na CBCT-u pokazalo otvorenost furkacije, što sugerira podejnjivanje kliničkog stadija kada se dijagnoza vrši putem sondiranja. Sondiranjem se također nisu uspjeli dijagnosticirati slučajevi klase 3 otvorenosti furkacije. S druge strane, klinički pregled (sondiranje) je pokazao preciznost kada su u pitanju klase 1. Ovi su rezultati u skladu s nalazima ostalih studija koje pokazuju da je klinička dijagnostika nepouzdana te da može vrlo lako dovesti do

podcjenjivanja i precjenjivanja otvorenosti furkacije (139,197). Nalazi potvrđuju neophodnost suplementacije kliničkog pregleda s radiološkim metodama, što je u skladu s konsenzusom u literaturi (65). Radiološka mjerenja (CBCT) u našoj studiji imaju točnost od čak 0,96 pri čemu je senzitivnost 1,00 a specifičnost 0,93. Time je prevalencija otkrivanja otvorenosti furkacije radiološki viša nego klinički (0,37 komparirano s 0,47). Razlike u stupnju detekcije otvorenosti furkacije mogu izravno utjecati na izbor terapijskih metoda, budući da je u trećini slučajeva (29,55%) furkacija neadekvatno dijagnosticirana (nedetektirana ili njen stupanj podcijenjen) što bi moglo imati reperkusije na izbor liječenja.

Punjenje koštanog defekta i njegova rezolucija su glavni ishodi parodontnih regenerativnih postupaka (202, 203) od mjerenja infrakoštanih defekata. Grimard i suradnici navode da je srednja razlika između mjerenja na intraoralnim radiogramima i direktnih kirurških mjerenja (0,8 mm) dva puta veća nego kod mjerenja na CBCT-u (0,4 mm) (144). I CBCT i intraoralni radiogrami podcjenjuju popunjenost defekta i njegovu rezoluciju, u odnosu na direktna kirurška mjerenja. Međutim, CBCT mjerenja su bliža kirurškim u odnosu na intraoralne snimke. Zbog toga se može reći da CBCT predstavlja ekvivalentnu zamjenu direktnim kirurškim mjerenjima koštanih promjena nakon augmentacijskih postupaka, pogotovo popunjavanja defekta i njegove rezolucije (144). Dodatno, CBCT omogućava procjenu u sve tri dimenzije i omogućava lokaliziranje najdubljeg dijela defekta, bez obzira na kojem dijelu korijenske površine da se nalazi. Za razliku od toga, najdublji dio defekta kod periapikalnih snimaka može biti maskiran superpozicijom facijalnog i lingvalnog korteksa (144).

Iako limitirani broj raspoloživih dokaza indicira da je CBCT najtočnija metoda u determiniranju morfologije infrakoštanih defekata, može se koristiti za postavljanje najtočnije moguće dijagnoze i planiranje tretmana kod zahtjevnih slučajeva (204). Visoka podudarnost između CBCT-a i kliničkih nalaza je dokazana mjerenjem visine alveolarne kosti (caklinsko-cementna granica do vrha alveolarne krijeste), popunjavanja defekta i njegove rezolucije (137, 144).

Studije bez zlatnog standarda (bez intraoperativnih mjerenja) pokazuju da CBCT ima značajne prednosti u detekciji otvorenosti furkacija, u odnosu na sondiranje defekata tijekom kliničkog pregleda (139, 142, 200). Dovoljno dokaza iz sve tri populacije indicira visoku točnost CBCT snimaka u analizi otvorenosti furkacija, pogotovo kod maksilarnih molara (139, 142, 200). Točna dijagnoza otvorenosti furkacija i procjena korijenske morfologije

utječe na dijagnozu i shodno tomu je esencijalna u određivanju tijeka tretmana, prognoze zuba i metoda održavanja (139, 204). Kod maksilarnih molara dodatna CBCT analiza olakšava jasnoću odluke o daljnjem parodontnom liječenju kod svih maksilarnih molara, kad se kompariraju s preporukama liječenja s obzirom na kliničke nalaze i peripikalnu radiografiju (139). Postoji nedostatak studija koja dokazuju da primjena CBCT-a omogućava superiornije kratkoročne ili dugoročne kliničke ishode. Moguća redukcija troškova i trajanja liječenja je također dokazana u jednoj studiji (205). Studija Waltera i sur. (205) je jedina studija koja je ispitala kliničku dobrobit primjene CBCT u liječenju furkacija maksilarnih molara. Walter i suradnici su proveli kliničku studiju kako bi odredili financijsku dobrobit CBCT-a različitih mogućnosti liječenja maksilarnih molara kod 12 pacijenata s generaliziranim kroničnim parodontitisom (205). Konvencionalna parodontna dijagnostika (kliničko ispitivanje i periapikalna radiografija) i CBCT analiza su učinjene kod maksilarnih prvih i drugih molara, što je rezultiralo u 66 ulaza u furkacije. Preporuke za liječenje su bile temeljene na konvencionalnoj parodontnoj dijagnostici (klinički pregled i intraoralne snimke) ili uz dodatnu CBCT snimku. Kliničke preporuke su se kretale od minimalne terapije (potporna parodontna terapija) do maksimalno invazivne (ekstrakcija i implantacija), koja se komparirala s obzirom na nalaz CBCT snimke. Prosječna redukcija troškova korištenjem CBCT-a iznosila je  $915 \pm 1470$  CHF i uštedjela je  $136 \pm 217$  minuta (205). Najveća je redukcija uočena kod maksimalno invazivnog klinički baziranog liječenja ( $1566 \pm 1840$  CHF), pogotovo za druge molare ( $2485 \pm 2226$  CHF). Greške u dijagnozi otvorenosti furkacije su rezultirale u neadekvatnoj odluci o liječenju za maksilarne druge molare, komparirano s prvim molarima zbog smanjenog stupnja separacije. Kako bi se kompenzirali troškovi CBCT-a, potrebno je najmanje 1,7 pacijenata više uključiti u liječenje. Sveukupno, troškovi i vrijeme utrošeno na CBCT su kompenzirani i opravdani u 60% slučajeva, dok je značajniji financijska dobrobit od 600 CHF ili više ostvarena u 43% slučajeva. Analiza terapijske učinkovitosti je u našoj studiji pokazala da je u trećini slučajeva (28,52%) analiza CBCT-a dovela do promjene plana liječenja, pri čemu je podjednak broj slučajeva odluka bio u korist konzervativnijeg (13,48%) i agresivnijeg liječenja (13,79%), dok je u oko 1,25% slučajeva odluka potpuno promijenjena u korist ekstrakcije zuba. Analizirajući učinkovitost ishoda, CBCT u najvećem broju pokazuje podudarnost s kliničkom dijagnozom (80,69%). Ipak, nezanemariv je postotak slučajeva u kojima je došlo do promjene odluke nakon analize CBCT-a (10,31%) ili u kojoj je CBCT bio najznačajniji faktor bez kojeg ne bi bilo moguće donošenje adekvatne dijagnoze (8,13%).

Rezultati naše studije pokazuju da se debljina gingivnog tkiva signifikantno razlikuje kod debelog i tankog fenotipa gingive te da se vrijednosti razlikuju kod različitih tipova zuba, tj. da od medijalne linije prema distalno dolazi do smanjenja vrijednosti. Odnos između debljine mekih i tvrdih parodontnih i periimplantnih tkiva je ispitivano u više studija. Kheur i sur. navode da debljina gingivnog tkiva maksilarnih centralnih sjekutića u 65% slučajeva iznosi 1 mm i više (217). Oni su također uočili da postoji statistički signifikantna korelacija između debljine gingivnog i koštanog tkiva na udaljenosti od 3 mm od caklinsko-cementne granice ( $p < 0,001$ ;  $r = 0,4955$ ). Signifikantna razlika uočena je u studiji Le i Borzabadi-Farahanija između debljine mekog i tvrdog periimplantnog tkiva u prednjoj regiji maksile ( $p = 0,000$ ) (218). Zwiers, Thomas, Slot, Weisgold i Van der Weijden u preglednoj studiji navode da su gingivni i parodontni fenotip međusobno zamjenljivi pojmovi te da su pojedini autori klasificirali gingivni tip bazirano samo na debljini gingivnog tkiva neovisno o drugim faktorima (219). Kan, Morimoto, Rungchassaeng, Roe i Smith navode da se termin gingivni fenotip uglavnom odnosi kako bi se opisala debljina vestibularnog i palatinalnog gingivnog tkiva (220).

Fischer i sur. su evaluirali odnos gingivnog fenotipa (determiniranog transparentcijom parodontne sonde kroz marginalnu gingivu) i debljinu gingivnog tkiva (mjerenu dentalnim kaliperom) (221). Našli su postojanje signifikantne razlike između tankog i debelog biotipa s obzirom na debljinu gingivnog tkiva, visine interdentalne papile i gingivne širine. Poslije toga su podijelili ispitanike u podgrupe tanki i vrlo tanji tip. Poslije primjene ove klasifikacije, komparacija gingivne širine i visine interdentalne papile između ova četiri biotipa nije otkrila značajnu razliku, odnosno debljina gingivnog tkiva nije imala statistički signifikantnu razliku između debelog i tankog biotipa dok je usporedba između različitih podgrupa pokazala značajne razlike. Zbog toga autori sugeriraju da se umjesto klasifikacije na debeli i tanki biotip, gingivni biotip podijeli u 3 grupe (vrlo tanki, srednji i vrlo debeli tip) (221). Rezultati Fischera i suradnika pokazuju da odnos srednje visine suprakrestalne visine gingive s visinom i širinom krune ne pokazuje statistički signifikantne razlike između različitih gingivnih fenotipova (221). Osim toga, de Rouck i sur. su pokazali da odnos visine i širine krune, širine gingive i visine papile ne pokazuju statistički signifikantne razlike između debelog i tankog biotipa, ali da se debljina gingivnog tkiva statistički značajno razlikuje kod ova dva fenotipa (222). Zbog toga se može zaključiti da determinacija gingivnog fenotipa pokazuje snažniju povezanost s gingivnim tipom, nego širina gingive i visina interdentalne papile te je ovo razlog što se u većini studija debljina gingivnog tkiva uzima kao jedina determinanta

gingivnog fenotipa te je to bio razlog zašto smo u našoj studiji kao determinantu gingivnog fenotipa koristili debljinu gingivnog tkiva na udaljenosti od 2 mm od ruba gingive prednjih zubi.

Stein i sur. navode da postoji negativna korelacija između debljine kosti i debljine gingive određene transparentijom parodontne sonde kroz marginalnu gingivu. Umjereno pozitivna korelacija postoji između debljine kosti i gingive te širine gingive, te pozitivna povezanost između debljine koštanog tkiva i debljine gingivnog tkiva (223). Fu i sur. su dokazali da je debljina vestibularne gingive u korelaciji s debljinom podležee kosti (224). Rezultati Cooka i sur. pokazuju da parodontni biotip signifikantno korelira s debljinom kosti, razinom krestalne kosti, širinom gingive i teksturom gingive (225). Slično je u našoj studiji potvrđena pozitivna korelacija debljine gingive i gingivnog fenotipa te da je razlika statistički signifikantna za sve prednje zube (centralne i lateralne sjekutiće i očnjak). Osim toga, rezultati ukazuju da je srednja vrijednost debljine gingive veća kod debljeg u odnosu na tanki biotip maksilarnih zubi.

U studiji Amida i sur., udaljenost od caklinsko-cementne granice do krestalne kosti između dva različita gingivna fenotipa nije bila signifikantno različita, iako je udaljenost kod tankog fenotipa imala veće vrijednosti nego kod debelog (226). Arora i sur. su evaluirali 322 maksilarna zuba i pokazali su da je srednja vrijednost dento-gingivnog kompleksa kod debelog tipa signifikantno veća nego kod tankog fenotipa (227). Ramirez navodi da su vrijednosti dento-gingivnog kompleksa manje kod debelog fenotipa, komparirano s pacijentima koji imaju miješani i tanki parodont (228). S druge strane, Amid navodi da nema statistički signifikantne razlike u dimenzijama dento-gingivnog kompleksa kod ova dva biotipa (226).

Usporedba navedenih studija otkriva da debljina gingive pokazuje najvišu korelaciju s gingivnim fenotipom, a slijede je debljina kosti, debljina dento-gingivnog kompleksa i udaljenost caklinsko-cementne granice od krestalne kosti. Budući da je transparentija parodontne sonde kroz marginalnu gingivu determinanta gingivnog biotipa bazirana na debljini gingive, bilo bi točnije koristiti termin debljina gingive umjesto gingivni fenotip. Debljina gingive je najznačajniji faktor determinante gingivnog fenotipa te se gingivni fenotip može smatrati podgrupom parodontnog fenotipa budući da se neki drugi faktori kao što su morfologija podležee kosti i dimenzije zuba moraju također uzeti u obzir kod procjene parodontnog biotipa. Budući da je gingiva dio parodontnog tkiva, korištenje termina



parodontni biotip je adekvatnije budući da je općenit pojam koji pokriva i ostale komponente kao što su zubi, kost i gingiva (226).

Smanjena debljina gingivnog tkiva je jedan od faktora koji može dovesti do gubitka pričvrstka i pojave marginalne recesije (229). Čini se da je kod pacijenata s tankim fenotipom viši rizik pojave recesija poslije kirurške parodontne terapije i ugradnje dentalnih implantata. Iako je gingivni tip genetski determiniran, studija Polacka i Mahna sugerira da je podložan promjenama ovisno o provedenim ortodontskim, restaurativnim i parodontnim zahvatima (230).

Usprkos brojnim prednostima, primjena CBCT-a nije bez svojih ograničenja. Efektivna doza radijacije uobičajenih panoramskih snimaka iznosi 3 - 24,3  $\mu\text{Sv}$ , a kompletnog dentalnog statusa 34,9 do 104,71  $\mu\text{Sv}$ , dok prosječna vrijednost efektivne doze radijacije CBCTa iznosi 11 - 604 $\mu\text{Sv}$  (206). Bez obzira na to koliko je doza zračenja niska, veća je od uobičajenih snimaka i malo je vjerojatno da poboljšava ishode liječenja (142). Svakako da se treba voditi ALARA načelom dijagnostičke radiologije prilikom korištenja CBCT-a. U našem slučaju, pacijentima je u svrhu preoperativnog planiranja kirurškog zahvata indicirano radiološko snimanje (parodontalni status) neovisno o ovoj studiji. Ispitanici se nisu izložili dodatnom zračenju pored onog indiciranog od strane liječnika s razlikom u tome da, prilikom pristajanja na sudjelovanje u studiji, pristaju na digitalni CBCT u odnosu na standardni protokol parodontalne radiološke dijagnostike koji obuhvaća: konvencionalnu panoramsku snimku (OPG) i analogni parodontalni status (PA-status).

Kako je već napomenuto, prosječna efektivna doza zračenja kod konvencionalnih periapikalnih snimaka iznosi 1 - 8,3  $\mu\text{Sv}$  (206). To znači da se prilikom konvencionalnog parodontalnog statusa (14 snimaka) može očekivati efektivna doza u vrijednostima 20 – 50  $\mu\text{Sv}$ , odnosno 10 - 20 $\mu\text{Sv}$  kod digitalnog statusa. Tome treba i dodati vrijednost panoramske snimke (ortopantomograma) koja se vrši prije započinjanja inicijalne terapije, koja iznosi 7 – 20  $\mu\text{Sv}$  (konvencionalna), odnosno 5 - 15 $\mu\text{Sv}$  (digitalna). Time se može procijeniti da je sveukupna efektivna doza zračenja kod standardnog protokola pacijenata u parodontalnom tretmanu u rasponu 27 - 70  $\mu\text{Sv}$ . S druge strane, kod pacijenata koji su se odlučili za ulazak u studiju, panoramska snimka i status zamijenili su se CBCT-om, čije su vrijednosti efektivne doze 36 - 105  $\mu\text{Sv}$ . Kako bi se minimiziralo rendgensko zračenje pacijenata koji su se podvrgnuli CBCT snimanju, odabrao se odgovarajući field of view (dentoalveolarni, koji prikazuje zube i strukture od značaja za istraživanje) kod kojeg prosječna efektivna doza

iznosi 34 - 89 $\mu$ Sv, što je značajno manje u odnosu na kraniofacijalni CBCT (48 - 206 $\mu$ Sv). Time se praktično efektivna doza zračenja dovela u približno isti red veličina kao i standardnom radiografijom.

Na kvalitetu i dijagnostičku preciznost snimaka dobivenih CBCT-om mogu u značajnoj mjeri utjecati i artefakti, a koji nastaju kao posljedica koničnog oblika rendgenskih zraka, pomicanja pacijenta tijekom akvizicije snimke ili tehničkih ograničenja samog uređaja (118). Artefakti kao što su „*scatter*“, „*streaking*“ i „*beam hardening*“ uzrokovani su visokom gustoćom susjednih anatomskih struktura, kao što su caklina, metalne restauracije (intrakanalni kolčići, amalgamske restauracije), implantati i protetske nadoknade (krune i mostovi) (133,134). Artefakti koji su izazvani otvrdnjavanjem rendgenskih zraka uslijed metalnih restauracija su češće na CBCT-u nego na periapikalnim snimkama (56). Metalne i amalgamske restauracije uzrokuju rasipanje rendgenskih zraka i pojavu tamnih zona koje utječu na sveukupnu kvalitetu snimke (56). Zbog toga je primjena CBCT-a u području zuba s velikim metalnim restauracijama kontraindicirana. CBCT je prikladna metoda kod tkiva koja su dobro mineralizirana (zubi i kost), dok ne daje prikaz mekih tkiva (56). Osim povećane ekspozicije radijaciji, veličine tehničke opreme i troškova, CBCT je i tehnički teže interpretirati nego intraoralne periapikalne snimke te se snimke često moraju dodatno obraditi kako bi se omogućila točna procjena i mjerenja defekta (144)

Efektivna doza radijacije dentalnog CBCT-a varira ovisno o proizvođaču kao i tehničkim specifikacijama tijekom snimanja (FOV, vrijeme ekspozicije, kilovoltaza, miliamperaža) (207). Kada se komparira s konvencionalnom radiografijom, efektivna doza radijacije CBCT snimke je ekvivalentna dentalnom statusu (seriji periapilanih snimaka) te je 3 - 7 puta veća u odnosu na panoramske snimke (207). Kvaliteta snimaka dobivena CBCT-om ovisi o parametrima akvizicije, kao što su miliamperaža, kilovoltaza i veličina vokseli (207, 208, 209). Pojedini aspekti CBCT snimke utječu na efektivnu dozu radijacije te se mogu klinički kontrolirati (FOV, vrijeme ekspozicije, rezolucija). S druge strane, ostale karakteristike su intrinzičke karakteristike CBCT aparata i tehnički su izvan dometa utjecaja kliničara. Kako bi se reducirala ekspozicija zračenju, potrebno je koristiti što manji FOV, dok FOV velikih dimenzija treba limitirati samo na slučajeve kod kojih se zahtijeva veliki volumen prikazanog tkiva (210). Odabir tehničkih parametara snimke treba biti balans između potrebe za najboljom rezolucijom uz najnižu dozu zračenja (137). Napori da se smanji radijacijska ekspozicija CBCT-a se odvija smanjenjem FOV, povećanjem kV te dodatnim instaliranjem filtera na CBCT jedinicama (211). Do sada ne postoje dugoročne studije o

radijacijskim učincima CBCT-a i akumulaciji efektivnih doza zračenja kod pacijenata koji se podvrgavaju ovoj vrsti radiološkog pregleda. Eksperti Američke akademije za parodontologiju navode da je procijenjeni rizik mali kada su osjetljiva tkiva zaštićena te kada je snimka ograničen samo na regiju interesa (maksila ili mandibula) (214). Svakako da se u cilju minimiziranja rizika za pacijenta treba voditi osnovnim postulatima radiologije, a posebno je potrebno razmotriti faktor starosti (godina) pacijenta te procijeniti opravdanost kliničke indikacije kod mladih pacijenata (adolescenata) individualno u odnosu na planirani tretman. Osim toga, primjena CBCT-a zahtijeva i sveobuhvatnu dijagnostičku interpretaciju, uključujući i odgovornost isključenja postojanja bilo kakvih patoloških promjena u cjelokupnoj snimljenoj regiji (FOV). CBCT treba očitati kliničar unutar njegove specijalnosti kod manjih snimaka, dok snimke velikih regija (FOV) zahtijevaju kvalificiranog maksilofacijalnog radiologa koji će uraditi kompletnu analizu, interpretaciju i dokumentaciju radiološkog ispitivanja.

Daljnje dugoročne studije su neophodne kako bi se uspostavili kriteriji selekcije koji bi pomogli da se definiraju uvjeti i specifične indikacije primjene CBCT-a u parodontologiji u svrhu poboljšanja parodontne dijagnostike i planiranja liječenja (194). Veće studije, kalibrirani istraživači i veliki uzorak zubi su neophodni kako bi se podaci znanstveno potkrijepili, pri čemu bi standard usporedbe trebali biti relevantni podaci dobiveni tijekom kirurškog zahvata (194). Rezolucija CBCT-a se nastavlja poboljšavati te su trenutno raspoloživi uređaji malog FOV i visoke rezolucije koji su u mogućnosti poboljšati dijagnozu uz manje radijacije, veće prostorne rezolucije i manje volumene promatranja. U ovom trenutku nedostaje dokaza koji bi poduprli primjenu CBCT-a u rutinskoj dijagnostici infrakoštanih i furkacijskih defekata. Unatoč činjenici da se svakodnevno pojavljuje veliki broj nove literature vezano za ovu tematiku, nedostaju klinički vodiči koji bi se zasnivali na znanstvenim dokazima te koji bi jasno definirali rutinsku primjenu, planiranje i implementaciju tretmana otvorenih furkacija (201). Međutim, svakako da dalji napredak u CBCT tehnologiji može omogućiti kliničarima da poprave dijagnostiku i mogućnosti tretmana koštanih i furkacijskih defekata.

Primjena radioloških metoda je neophodna samo kada su potrebne dodatne informacije i ako se one ne mogu dobiti ostalim („neinvazivnim“) metodama (65). To znači da radiologija ne smije biti korištena kao zamjena za klinički pregled, kao ni za rutinske periodične preglede ili *screeninge* populacije već samo i isključivo kao metoda koja je suplementarna kliničkom pregledu (71). Primjena je, dakle, opravdana samo u onim kliničkim situacijama kada ona

može osigurati informacije značajne za planiranje ili ishod same terapije (65). Jasne preporuke o učestalosti primjene različitih radioloških metoda u parodontologiji još uvijek ne postoje (84). To znači da liječnik donosi odluku o vrsti i učestalosti individualno, pri čemu odluka treba uslijediti nakon anamneze, kliničkog pregleda i analize postojećih snimaka (65). Klinička slika, predviđena stopa progresije kao i starost pacijenta mogu biti važni faktori u određivanju odgovarajućih intervala za primjenu radioloških metoda u praćenju progresije parodontitisa (84).

Osnovna pretpostavka suvremenih radioloških metoda je da se primjenom snimke najviše kvalitete omogući postavljanje „najtočnije“ dijagnoze koja je u danom trenutku moguća. Međutim, osnovni cilj dijagnostičke radiologije je efikasan i efektivan tretman pacijenata koji u širem kontekstu predstavlja dobivanje informacija koje utječu na dijagnozu, prognozu i plan terapije prilikom kliničkog odlučivanja te stoga predstavlja mnogo više od samog fizičkog procesa akvizicije kvalitetne snimke. Ovom studijom su se utvrdile smjernice za klinički rad čime se optimirala klinička primjena različitih radioloških dijagnostičkih sistema tijekom planiranja resektivne i rekonstruktivne kirurške parodontalne terapije. U eri prije CBCT-a „watchfull waiting“ je bio značajan dijagnostički i terapijski modalitet u slučajevima u kojima je kliničar bio nesiguran s obzirom na dijagnozu ili planirani tretman. Naši rezultati upućuju na to da bi CBCT mogao pomoći kliničarima da prije učine korak naprijed i u takvim slučajevima ranije započnu liječenje, što bi direktno moglo povećati povoljnost ishoda što je svakako u interesu pacijenta. Rezultati naše studije potvrđuju da CBCT u odabranim slučajevima ima sposobnost izazvati promjenu u dijagnostičkom i terapijskom algoritmu. U tom slučaju CBCT predstavlja značajan dijagnostički alat u optimiranju ishoda za pacijenta, prilikom čije upotrebe se mora voditi računa o postavljanju opravdane indikacije njegove primjene. Protokoli zračenja zahtijevaju da svaka izloženost ionizirajućem zračenju bude klinički opravdana te da se poštuje fundamentalno načelo radiologije (ALARA) (212). Problem nastaje u situacijama kada određeni radiološki dijagnostički postupci ne doprinose boljem ishodu za pacijenta. Zbog toga su preporuke Europske komisije za ionizirajuće zračenje da se CBCT koristi kod pacijenata s kompleksnim patološkim promjenama, a ne rutinski u *screening* programima opće populacije (85, 213). Naša studija pokazuje da u tim slučajevima CBCT ima signifikantan učinak na donošenje adekvatnih terapijskih odluka te da subjektivno povećava preciznost i sigurnost kliničara u postavljanju adekvatne dijagnoze i njoj prilagođenom izboru terapijskog postupka.

## 6. ZAKLJUČCI

Primjena CBCT-a povećava kvalitetu dijagnostike koštanih defekata kod pacijenata s generaliziranim kroničnim parodontitisom čime modulira terapijske modalitete te utječe na ishod i prognozu liječenja kod pacijenata. Primjena CBCT-a omogućava efikasno i efektivno liječenje pacijenata zahvaljujući dobivanju dijagnostičkih informacija koje utječu na dijagnozu, prognozu i plan terapije prilikom kliničkog odlučivanja.

Analiza CBCT snimaka s aspekta dijagnostičke parodontološke radiologije pokazuje da najveći dio definiranih anatomskih struktura ima prihvatljivu vidljivost i kao takav je vjerojatno primjenjiv u radiološkim analizama (lamina dura, parodontna pukotina, alveolarna krijesta, morfologija korijena, caklinsko-cementna granica, trabekularna kost, prikaz furkacije) što se također odnosi i na radiološki prikaz patoloških promjena kao što su gubitak kosti, otvorenost furkacije, predisponirajući faktori, odnos krune i korijena i prisustvo hiper cementoze.

Rezultati usporedbe intraoperativnih i CBCT mjerenja pokazuju da vrijednosti dubine i širine koštanih defekata međusobno visoko koreliraju te ne postoji statistički signifikantna razlika između njih. Analiza učinkovitosti dijagnostičke točnosti CBCT-a kod generaliziranog kroničnog parodontitisa kroz korelaciju radioloških snimaka s preoperativnim i intraoperativnim nalazima ukazuje na to da postoji pozitivna korelacija među mjerenjima, odnosno da se primjena CBCT-a u procjeni razine alveolarne kosti može smatrati klinički pouzdanom (prihvatljivom) metodom.

Klinički pregled (sondiranje), intraoperativna te CBCT mjerenja međusobno signifikantno koreliraju u procjeni otvorenosti furkacije. Usporedba otvorenosti furkacije molara pokazala je da je sondiranje pokazalo klinički manji stupanj zahvaćenosti, kompariran s intraoperativnim i radiološkim nalazom. S druge strane, CBCT je pokazao visok stupanj usuglašenosti s intraoperativnim mjerenjima. Rezultati pokazuju visoku podudarnost i točnost između intraoperativnih i mjerenja na CBCT-u (0,96), u odnosu na klinički pregled (0,87). CBCT je visoko senzitivan (0,93) i specifičan test (1,00) i može se koristiti u točnoj identifikaciji prisustva otvorenosti furkacije. Senzitivnost CBCT-a u dijagnostici parodontnih patoloških promjena iznosi od 0,84 (parodontni džep) do 1,00 (otvorenost furkacije).

Klinička dijagnostika otvorenosti furkacije nedovoljno je pouzdana te da može vrlo lako dovesti do podcjenjivanja i precjenjivanja otvorenosti furkacije. Nalazi potvrđuju neophodnost suplementacije kliničkog pregleda s radiološkim metodama, što je u skladu s

konsenzusom u literaturi. Radiološka mjerenja (CBCT) u našoj studiji imaju točnost od čak 0,96 pri čemu je senzitivnost 1,00 a specifičnost 0,93. Time je prevalencija otkrivanja otvorenosti furkacije radiološki viša nego klinički (0,37 komparirano s 0,47). Razlike u stupnju detekcije otvorenosti furkacije mogu izravno utjecati na izbor terapijskih metoda, budući da je u trećini slučajeva (29,55%) furkacija neadekvatno dijagnosticirana (nedetektirana ili njen stupanj podcijenjen) što bi moglo imati reperkusije na izbor liječenja.

Učinkovitost dijagnostičke prosudbe mjerena kroz promjenu subjektivnog osjećaja terapeuta prilikom analize kliničkog, intraoperativnog i radiološkog nalaza (CBCT) analizirajući gubitak kosti/dubinu džepova pokazuje visoku podudarnost (100% podudarnost). Razlike u vrijednostima detekcije su minimalne i značajnije ne utječu na promjenu terapijske odluke. S druge strane, detekcija otvorenosti furkacije klinički i radiološki/intraoperativno je podudarna u 70,45% slučajeva, što znači da bi teoretski u 29,55% slučajeva moglo doći do promjene odluke o daljnjem terapijskom planu tretmana budući da je u tom broju slučajeva furkacija nedetektibilna ili njen stupanj podcijenjen.

Analiza dijagnostičke prosudbe pokazuje da se najveći broj odluka o terapijskom planu na osnovi kliničkog pregleda i analizom CBCT-a podudara (75,87%).

Analiza terapijske učinkovitosti je u našoj studiji pokazala da je u trećini slučajeva (28,52%) analiza CBCT-a dovela do promjene plana tretmana, pri čemu je podjednak broj slučajeva odluka bio u korist konzervativnijeg (13,48%) i agresivnijeg liječenja (13,79%), dok je u oko 1,25% slučajeva odluka potpuno promijenjena u korist ekstrakcije zuba. Analizirajući učinkovitost ishoda, CBCT u najvećem broju pokazuje podudarnost s kliničkom dijagnozom (80,69%). Ipak, nezanemariv je postotak slučajeva u kojima je došlo do promjene odluke nakon analize CBCT (10,31%) ili u kojoj je CBCT bio najznačajniji faktor bez kojeg ne bi bilo moguće donošenje adekvatne dijagnoze (8,13%).

Analiza učinkovitosti ishoda pokazuje da u najvećem broju slučajeva (62,25%) CBCT potvrđuje točnost kliničke dijagnoze zbog čega se kliničar osjeća sigurnije u provedbi svoje terapije, iako CBCT izravno nije doveo do promjene njenog odabira.

Određivanje gingivnog fenotipa pomoću *soft tissue* CBCT-a predstavlja pouzdanu kliničku metodu. Razlike u debljini gingivnog tkiva kod debelog i tankog tipa pokazuju statistički signifikantnu razliku. Ponovljena mjerenja ANOVA pokazuju da se vrijednosti značajno razlikuju između različitih zuba te da su srednje vrijednosti centralnih sjekutića signifikantno veće od vrijednosti lateralnih sjekutića i očnjaka. Osim toga, ova vrijednost kod lateralnih sjekutića je bila signifikantno veća nego kod očnjaka. Rezultati naše studije

pokazuju da se debljina gingivnog tkiva signifikantno razlikuje kod debelog i tankog fenotipa gingive te da se vrijednosti razlikuju kod različitih tipova zuba, tj. da od medijalne linije prema distalno dolazi do smanjenja vrijednosti.

Studija pokazuje da postoji visoki stupanj podudarnosti kliničkih (intraoperativnih) i radioloških (CBCT) parametara te da svaka od metoda (klinički i radiološki pregled) pokazuje zadovoljavajući stupanj točnosti te ima svoje prednosti što ih čini korisnim u uspostavljanju parodontne dijagnoze i planiranja liječenja. Međutim, CBCT nudi značajne prednosti (visoku točnost i preciznost) i može se koristiti kao izvrstan dijagnostički alat u otkrivanju i lokalizaciji koštanih defekata što predstavlja pouzdanu osnovu za odluku o tretmanu. Primjenu CBCT-a treba pažljivo razmotriti kroz analizu potencijalnih ograničenja i rizika.

## 7. POPIS LITERATURE

1. Kornman KS. Mapping the pathogenesis of periodontitis: A new look. *J Periodontol.* 2008;79(8):1560–8.
2. Matuliene G, Pjetursson BE, Salvi GE, Schmidlin K, Brägger U, Zwahlen M et al. Influence of residual pockets on progression of periodontitis and tooth loss: Results after 11 years of maintenance. *J Clin Periodontol.* 2008;35:685–95.
3. Newman MG, Takei HH, Klokkevold PR, Carranza FA. Carranza's Clinical Periodontology. 10th edn. St. Louis (MO): Saunders, Missouri; c2006. 434-51p.
4. Burt B. Research, Science and Therapy Committee of the American Academy of Periodontology. Position Paper: Epidemiology of periodontal Diseases. *J Periodontol.* 2005;76:1406-19.
5. Bouchard P, Boutouyrie P, Mattout C, Bourgeois D. Risk assessment for severe clinical attachment loss in an adult population. *J Periodontol.*2006;77(3):479–89.
6. Aimetti M, Perotto S, Castiglione A, Mariani GM, Ferrarotti F, Romano F. Prevalence of periodontitis in an adult population from an urban area in North Italy: findings from a cross-sectional epidemiological survey.*J Clin Periodontol.*2015; 42:622–31.
7. Schutzhold S, Kocher T, Biffar R, Hoffmann T, Schmidt C, Micheelis W et al. Changes in prevalence of periodontitis in two German population-based studies. *J Clin Periodontol.*2015;42:121–30.
8. Holde GE, Oscarson N, Trovik TA, Tillberg A, Jönsson B. Periodontitis prevalence and severity in adults: a cross-sectional study in Norwegian circumpolar communities. *J Periodontol.* 2017;88(10):1012–22.
9. Baelum V, Pisuithanakan S, Teanpaisan R, Pithpoumchayakul W, Pongpaisal S, Papapanou PN et al. Periodontal conditions among adults in Southern Thailand. *J Periodontal Res.*2003; 38:156–63.
10. Holtfreter B, Schwahn C, Biffar R, Kocher T. *Epidemiology of periodontal diseases in the study of health in Pomerania.* *J Clin Periodontol.*2009; 36:114–23.
11. Norderyd O, Hugoson A. Risk of severe periodontal disease in a Swedish adult population: a cross-sectional study. *J Clin Periodontol.*1998;25:1022–28.
12. König J, Holtfreter B, Kocher T. Periodontal health in Europe: future trends based on treatment needs and the provision of periodontal services – position paper 1. *Eur J Dent Educ.*2010;14(1): 4–24.



13. Petersen PE, Ogawa H. Strengthening the Prevention of Periodontal Disease: The WHO Approach: Review. *J Periodontol.* 2005;76(12): 2187-93.
14. Eke PI, Dye BA, Wei L, Slade GD, Thornton-Evans GO, Borgnakke WS et al. Update on prevalence of periodontitis in adults in the United States: NHANES 2009 to 2012. *J Periodontol.*2015;86:611-22.
15. Eke PI, Dye BA, Wei L, Thornton-Evans GO, Genco RJ, Beck J et al. Prevalence of periodontitis in adults in the United States: 2009 and 2010. *J Dent Res.*2012;91:914-20.
16. Buset SL, Walter C, Friedmann A, Weiger R, Borgnakke WS, Zitzmann NU. Are periodontal diseases really silent? A systematic review of their effect on quality of life. *J Clin Periodontol.*2016;43(4):333–44.
17. Wang J, Lv J, Wang W, Jiang X. Alcohol consumption and risk of periodontitis: a meta-analysis. *J Clin Periodontol.*2016;43(7):572–83.
18. Keller A, Rohde JF, Raymond K, Heitmann BL. Association between periodontal disease and overweight and obesity: a systematic review. *J Periodontol.* 2015;86(6):766–76.
19. Burt B. Research, Science and Therapy Committee of the American Academy of Periodontology. Position Paper: Epidemiology of periodontal Diseases. *J Periodontol* 2005;76:1406-19.
20. Preshaw PM, Alba AL, Herrera D, Jepsen S, Konstantinidis A, Makrilakis K et al. Periodontitis and diabetes: a two-way relationship. *Diabetologia.*2012;55(1):21–31.
21. Tilakaratne A, Soory M, Ranasinghe AW, Corea SMX, Ekanayake SL, de Silva M. Effects of hormonal contraceptives on the periodontium, in a population of rural Sri-Lankan women. *J Clin Periodontol.*2000;27(10):753–57.
22. Cohen DW. Periodontal medicine in the next millennium. *Int J of Periodontics Restorative Dent.*2000;20(1):6–7.
23. Akhter R, Hannan MA, Okhubo R, Morita M. Relationship between stress factor and periodontal disease in a rural area population in Japan. *Eur J of Med Res.*2005;10(8): 352–57.
24. Løe H, Anerud A, Boysen H, Morrison E. Natural history of periodontal disease in man. Rapid, moderate and no loss of attachment in Sri Lankan laborers 14 to 46 years of age. *J Clin Periodontol.*1986;13(5): 431–45.
25. Loos BG, John RP, Laine ML. Identification of genetic risk factors for periodontitis and possible mechanisms of action. *J Clin Periodontol.* 2005;32(6):159–79.
26. Bahekar AA, Singh S, Saha S, Molnar J, Arora R. The prevalence and incidence of

- coronary heart disease is significantly increased in periodontitis: a meta-analysis. *Am Heart J.* 2007;154(5):830–37.
27. Humphrey LL, Fu R, Buckley DI, Freeman M, Helfand M. Periodontal disease and coronary heart disease incidence: a systematic review and meta-analysis. *J Gen Intern Med.*2008;23(12):2079–86.
28. Nibali L, Tatarakis N, Needleman I, Tu Y-K, D’Aiuto F, Rizzo M et al. Association between metabolic syndrome and periodontitis: a systematic review and meta-analysis. *J Clin Endocrinol Metab.*2013;98(3):913–20.
29. Lafon A, Pereira B, Dufour T, Rigouby V, Giroud M, Béjot Y et al. Periodontal disease and stroke: a meta-analysis of cohort studies. *Eur J Neurol.* 2014;21(9):1155–61.
30. Leira Y, Seoane J, Blanco M, Rodríguez-Yáñez M, Takkouche B, Blanco J et al. Association between periodontitis and ischemic stroke: a systematic review and meta-analysis.*Eur J Epidemiol.* 2017;32(1):43–53.
31. Fuggle NR, Smith TO, Kaul A, Sofat N. Hand to mouth: a systematic review and meta-analysis of the association between rheumatoid arthritis and periodontitis. *Front Immunol.* 2016;7:1–10.
32. Maisonneuve AP, Amar S, Lowenfels AB. Periodontal disease, edentulism and pancreatic cancer: a meta analysis. *Ann Oncol.* 2017;28(5):985–95.
33. Papageorgiou SN, Hagner M, Nogueira AVB, Franke A, Jäger A, Deschner J. Inflammatory bowel disease and oral health: systematic review and a meta-analysis. *J Clin Periodont.* 2017;44(4):382–93.
34. Saini R, Saini S, Sharma S. Periodontitis: a risk factor to respiratory diseases. *Lung India.* 2010;27(3):189.
35. Walia M, Saini N. Relationship between periodontal diseases and preterm birth: recent epidemiological and biological data. *Int J Appl Basic Med Res.*2015;5(1):2-6.
36. Norderyd O, Hugoson A, Grusovin G. Risk of severe periodontal disease in a Swedish adult population. A longitudinal study. *J Clin Periodontol* 1999; 26: 608–615.
37. Slots J. Periodontology: past, present, perspectives. *Periodontol 2000.* 2013;62:7-19.
38. McFall WT. Tooth loss in 100 treated patients with periodontal disease. A long-term study. *J Periodontol.*1982;53:539-49.
39. Vandenberghe B, Jacobs R, Yang J. Diagnostic validity (or acuity) of 2D CCD versus 3D CBCT-images for assessing periodontal breakdown. *Oral Surg Oral Med Oral Pathol Oral Radiol Endod.*2007;104:395–401.

40. Armitage GC. Periodontal diagnoses and classification of periodontal diseases. *Periodontol 2000*.2004;34:9-21.
41. Kim DM, Bassir SH. When is cone-beam computed tomography imaging appropriate for diagnostic inquiry in the management of inflammatory periodontitis? An American Academy of Periodontology Best Evidence Review. *J Periodontol*.2017;88(10):978-98.
42. Armitage GC. Periodontal diseases: diagnosis. *Ann Periodontol*. 1996;1:37-215.
43. Black GV. *Special dental pathology*. 1st edn. Chicago: Medico-Dentl Publishing Co.; c1915. 371p.
44. Box HK. *Treatment of the periodontal pocket*. 1st edn. Toronto: University of Toronto Press; c1928. 83p.
45. Simonton FV. Examination of the mouth-with special reference to pyorrhea. *J Am Dent Assoc*. 1925;12:287-95.
46. American Academy of Periodontology. Consensus report. Discussion section I. In: Nevins M, Becker W, Kornman K, eds. *Proceedings of the World Workshop in Clinical Periodontics*. Chicago: American Academy of Periodontology, 1989:23-32.
47. Armitage GC. Clinical evaluation of periodontal diseases. *Periodontol 2000*. 1995;7:39-53.
48. Glickman I. *Clinical periodontology*. 1st edn. Philadelphia: W.B. Saunders Co.; c1953. 550p.
49. AAP – Position Paper. Parameter on Comprehensive Periodontal Examination. *J Periodontol 2000*;71:847-848.
50. Highfield J. Diagnosis and classification of periodontal disease. *Austr Dent J*. 2009; 54(1):11-26.
51. Jeffcoat MK. Current concepts in periodontal disease testing. *J Am Dent Assoc*. 1994;125:1071-78.
52. Reddy MS. Radiographic methods in the evaluation of periodontal therapy. *J periodontol*. 1992;63:1078-84.
53. Nikolic-Jakoba N, Spin-Neto R, Wenzel A. Cone Beam Computed Tomography for Detection of Infrabony and Furcation Defects: a Systematic Review Based on a Hierarchical Model for Diagnostic Efficacy. *J Periodontol*. 2016;87(6):1-19.
54. Eickholz P. Reproducibility and Validity of Furcation Measurements as Related to Class of Furcation Invasion. *J Periodontol*. 1995;66:984 - 89.
55. Taba M, Kinney J, Kim AS, Giannobile Wv. Diagnostic biomarkers for roal and periodontal diseases. *Dent Clin North Am*. 2005; 49:551-71.

56. Acar B, Kamboroglu K. Use of cone beam computed tomography in periodontology. *World J Radiol.* 2014;6:139-47.
57. Mol A, Balasundaram A. In vitro cone beam computerized tomography imaging of periodontal bone. *Dentomaxillofac Radiol.* 2008; 37:319–24.
58. Greenstein G. Contemporary interpretation of probing depth assessments: Diagnostic and therapeutic indications. *J Periodontol.* 1997;68:1194-1205.
59. Lindhe J, Karring T, Lang NP. *Clinical periodontology and implant dentistry.* 5th edn. Hong Kong: Blackwell Publishing Ltd; 2008c. 573–585p.
60. Akesson L, Rohlin M, Håkansson J. Marginal bone in periodontal disease: an evaluation of image quality in panoramic and intraoral radiography. *Dentomaxillofac Radiol.* 1989;18:105-12.
61. Fuhrmann RA, Bucker A, Diedrich PR. Assessment of alveolar bone loss with high resolution computed tomography. *J Periodontal Res.* 1995;30:258-63.
62. Fuhrmann RA, Wehrbein H, Langen HJ, Diedrich PR. Assessment of the dentate alveolar process with high resolution computed tomography. *Dentomaxillofac Radiol.* 1995;24:50-4.
63. Jeffcoat MK, Reddy MS. A comparison of probing and radiographic methods for detection of periodontal disease progression. *Curr Opin Dent.* 1991;1:45-51.
64. Jeffcoat MK, Wang I-C, Reddy MS. Radiographic diagnosis in periodontics. *Periodontol 2000.* 1995;7:54-68.
65. Mol A. Imaging methods in periodontology. *Periodontol 2000.* 2004;34:34-48.
66. Langen HJ, Fuhrmann R, Diedrich P, Gunther RW. Diagnosis of infra-alveolar bony lesions in the dentate alveolar process with high-resolution computed tomography: experimental results. *Invest Radiol.* 1995;30:421–26.
67. Dimitrijević B. *Klinička parodontologija.* 1 izd. Beograd: Zavod za udžbenike; 2011c. 150p.
68. European Commission. Radiation protection 136: European guidelines on radiation protection in dental radiology. The safe use of radiographs in dental office [Internet]. Luxembourg: European Commission; 2014 [cited 2020 Mar 07]. Available from: <https://ec.europa.eu/energy/sites/ener/files/documents/136.pdf>
69. Hirschmann PN, Horner K, Rushton VE. Selection criteria for periodontal radiography. *Br Dent J.* 1994;176:324-25.
70. British Society of Periodontology. *The Good Practitioners Guide to Periodontology* [Internet]. Liverpool: British Society of Periodontology; c2016 [cited 2020 Mar 07].

Available

from:

[http://www.bsperio.org.uk/publications/good\\_practitioners\\_guide\\_2016.pdf](http://www.bsperio.org.uk/publications/good_practitioners_guide_2016.pdf)

71. Corbet EF, Ho DK, Lai SM. Radiographs in periodontal disease diagnosis and management. *Aust Dent J.* 2009;54(1):27-43.
72. Newman MG, Takei HH, Klokkevold PP, Carranza FA. *Carranza's Clinical Periodontology*. 10th edn. St. Louis (MO): Saunders, Missouri; 2006c:561-578p.
73. Aljehani YA. Diagnostic Applications of Cone-Beam CT for Periodontal Diseases. *Int J Dent.* 2014;2014:865079.
74. Noujeim M, Prihoda T, Langlais R, Nummikoski P. Evaluation of high resolution CBCT in detection of simulated interradicular bone lesion. *Dentomaxillofac Radiol.* 2009;38(3):156-62.
75. Hausmann E. A Contemporary Perspective on Techniques for the Clinical Assessment of Alveolar Bone. *J Periodontol.* 1990;61:149-56.
76. Hausmann E, Allen K, Christersson L, Genco RJ. Effect of x-ray beam vertical angulation on radiographic alveolar crest level measurement. *J Periodontal Res.* 1989;24:8-19.
77. White SC, Heslop EW, Hollender LG, Mosier KM, Ruprecht A, ShROUT MK. Parameters of radiologic care: An official report of the American Academy of Oral and Maxillofacial Radiology. *Oral Surg Oral Med Oral Pathol Oral Radiol Endod.* 2001;91:498-511.
78. Potter BJ, ShROUT MK, Harrell JC. Reproducibility of beam alignment using different bite-wing radiographic techniques. *Oral Surg Oral Med Oral Pathol Oral Radiol Endod.* 1995;79:532-35.
79. Rushton VE, Horner K. A comparative study of radiographic quality with five periapical techniques in general dental practice. *Dentomaxillofac Radiol.* 1994;23:37-45.
80. Muhammed AH, Manson-Hing LR, Ala B. A comparison of panoramic and intraoral radiographic surveys in evaluating a dental clinic population. *Oral Surg Oral Med Oral Pathol.* 1982;54:108-17.
81. Eley BM, Cox SW. Advances in periodontal diagnosis. 1. Traditional clinical methods of diagnosis. *Br Dent J.* 1998;184:12-16.
82. Douglass CW, Valachovic RW, Wijesinha A, Chauncey HH, Kapur KK, McNeil BJ. Clinical efficacy of dental radiography in the detection of dental caries and periodontal diseases. *Oral Surg Oral Med Oral Pathol.* 1986;62:330-9.

83. Kaimenyi JT, Ashley FP. Assessment of bone loss in periodontitis from panoramic radiographs. *J Clin Periodontol.* 1988;15:170-4.
84. Tugnait A, Clerehugh V, Hirschmann PN. The usefulness of radiographs in diagnosis and management of periodontal diseases: a review. *J Dent.* 2000;28:219-26.
85. European Commission. Radiation protection N° 172: Cone Beam CT for dental and maxillofacial radiology [Internet]. Luxembourg: European Commission; c2012 [cited 2020 Mar 07]. Available from: [http://www.sedentext.eu/files/radiation\\_protection\\_172.pdf](http://www.sedentext.eu/files/radiation_protection_172.pdf)
86. Dundar N, Ilgenli T, Kal BI, Boyacioglu H. The frequency of periodontal infrabony defects on panoramic radiographs of an adult population seeking dental care. *Community Dent Health.* 2008;25:226-30.
87. Molander B, Ahlqwist M, Gröndahl H-G. Panoramic and restrictive intraoral radiography in comprehensive oral radiographic diagnosis. *Eur J Oral Sci.* 1995;103:191-8.
88. Carranza FA, Takei HH. *Radiographic Aids in the Diagnosis of Periodontal Disease.* Philadelphia: W.B. Saunders Company; 2002c. 454–468p.
89. Fleiner J, Hannig C, Schulze D, Stricker A, Jacobs R. Digital method for quantification of circumferential periodontal bone level using cone beam CT. *Clin Oral Investig.* 2012;17:389-96.
90. Nielsen IM, Glavind L, Karhing T. Interproximal periodontal intrabony defects. *J Clin Periodontol.* 1980;7:187-98.
91. Wouters FR, Satonen LE, Helldén LB, Frithiof L. Prevalence of interproximal periodontal intrabony defects in an adult population in Sweden. *J Clin Periodontol.* 1989;16:144-9.
92. Hildebolt CF, Vannier MW, ShROUT MK, Pilgram TK, Province M, Vahey EP et al. Periodontal Disease Morbidity Quantification. II. Validation of Alveolar Bone Loss Measurements and Vertical Defect Diagnosis From Digital Bite-Wing Images. *J Periodontol.* 1990;61:623-32.
93. Pepelassi EA, Diamanti-Kipiotti A. Selection of the most accurate method of conventional radiography for the assessment of periodontal osseous destruction. *J Clin Periodontol.* 1997;24:557-67.
94. Rohlin M, Akesson L, Hakansson J, Hakansson H, Nasstrom K. Comparison between panoramic and periapical radiography in the diagnosis of periodontal bone loss. *Dentomaxillofac Radiol.* 1989;18:72-6.

95. Li F, Jia PY, Ouyang XY. Comparison of measurements on cone-beam computed tomography for periodontal intrabony defect with intrasurgical measurements. *Chin J Dent Res.* 2015;18:171-6.
96. Du Bois AH, Kardachi B, Bartold PM. Is there a role for the use of volumetric cone beam computerized tomography in periodontics? *Aust Dent J.* 2012;57(1):103–8.
97. Umetsubo OS, Gaia BF, Costa FF, Cavalcanti MG. Detection of simulated incipient furcation involvement by CBCT: an in vitro study using pig mandibles. *Braz Oral Res.* 2012;26:341–7.
98. Ozmeric N, Kostiouchenko I, Hägler G, Frentzen M, Jervøe-Storm PM. Cone-beam computerized tomography in assessment of periodontal ligament space: in vitro study on artificial tooth model. *Clin Oral Investig.* 2008;12:233–9.
99. Vandenberghe B, Jacobs R, Yang J. Detection of periodontal bone loss using digital intraoral and cone beam computed tomography images: an in vivo assessment of bony and/or infrabony defects. *Dentomaxillofac Radiol.* 2008;37:319-24.
100. Misch KA, Yi ES, Sarment DP. Accuracy of cone beam computerized tomography for periodontal defect measurements. *J Periodontol.* 2006;77:1261–6.
101. Albandar JM. Validity and reliability of alveolar bone level measurements made on dry skulls. *J Clin Periodontol.* 1989;16:575-9.
102. Hämmerle CHF, Ingold H-P, Lang NP. Evaluation of clinical and radiographic scoring methods before and after initial periodontal therapy. *J Clin Periodontol.* 1990;17:255-63.
103. Ortman LF, McHenry K, Hausmann E. Relationship between alveolar bone measured by absorptiometry with analysis of standardized radiographs. 2. Bjorn technique. *J Periodontol.* 1982;53:311-4.
104. White SC, Pharoah MJ. *Oral radiology. Principles and interpretation.* 4th ed. St Louis: Mosby; c.2000. 282-294p.
105. Prichard JF. Interpretation of radiographs in periodontics. *Int J Periodontics Restorative Dent.* 1983;1:8-39.
106. Prichard J. Role of the roentgenogram in the diagnosis and prognosis of periodontal disease. *Oral Surg Oral Med Oral Pathol.* 1961;14:182-96.
107. Naito T, Hosokawa R, Yokota M. Three-Dimensional Alveolar Bone Morphology Analysis Using Computed Tomography. *J Periodontol.* 1998;69:584-9.
108. Pistorius A, Patrosio C, Willershausen B, Mildenerger P, Rippen G. Periodontal probing in comparison to diagnosis by CT-scan. *Int Dent J.* 2001;51:339-

- 47.
109. Ekestubbe A, Thilander A, Grondahl K, Grondahl HG. Absorbed doses from computed tomography for dental implant surgery: comparison with conventional tomography. *Dentomaxillofac Radiol.* 1993;22:13-17.
110. Scaf G, Lurie AG, Mosier KM, Kantor ML, Ramsby GR, Freedman ML. Dosimetry and cost of imaging osseointegrated implants with film-based and computed tomography. *Oral Surg Oral Med Oral Pathol Oral Radiol Endod.* 1997;83:41-48.
111. Robb RA. The Dynamic Spatial Reconstructor: An X-Ray Video-Fluoroscopic CT Scanner for Dynamic Volume Imaging of Moving Organs. *IEEE Trans Med Imaging* 1982;1:22-33.
112. Cho PS, Johnson RH, Griffin TW. Cone-beam CT for radiotherapy applications. *Phys Med Biol.* 1995;40:1863-83.
113. Ning R, Chen B. Cone beam volume CT mammographic imaging: feasibility study. In: Antonuk LE, Yaffe MJ, eds. *Medical imaging 2001: physics of medical imaging-proceedings of SPIE.* vol. 4320. San Diego (CA): CA SPIE, 2001:655–64.
114. Arai Y, Tammisalo E, Iwai K, Hashimoto K, Shinoda K. Development of a compact computed tomographic apparatus for dental use. *Dentomaxillofac Radiol.* 1999;28:245-8.
115. Mozzo P, Procacci C, Tacconi A, Martini PT, Andreis IA. A new volumetric CT machine for dental imaging based on the cone -beam technique: preliminary results. *Eur Radiol.* 1998;8:1558-64.
116. Sukovic P. Cone beam computed tomography in craniofacial imaging. *Orthod Craniofac Res* 2003;6(1):31-36;discussion 179-182.
117. Mohan R, Singh A, Gundappa M. Three-dimensional imaging in periodontal diagnosis -Utilization of cone beam computed tomography. *J Indian Soc Periodontol.* 2011;15:11-7.
118. Scarfe WC, Farman AG. What is Cone-Beam CT and How Does it Work? *Dent Clin N Am.* 2008;52:707-30.
119. Ludlow JB, Davies-Ludlow LE, Brooks SL. Dosimetry of two extraoral direct digital imaging devices: NewTom cone beam CT and Orthophos Plus DS panoramic unit. *Dentomaxillofac Radiol.* 2003;32:229-34.
120. Lauc T. 3D diagnostic in orofacial medicine. *Medical Sciences.* 2012;38:127-52.



121. Shah MA, Shah SS, Dave DH. CBCT-A Positive Amelioration In Periodontics. *NJIRM*. 2013;4:144–8.
122. Agrawal P, Sanikop S, Patil S. New developments in tools for periodontal diagnosis. *Int Dent J*. 2012;62:57–64.
123. Feldkamp LA, Davis LC, Kress JW. Practical cone-beam algorithm. *J Opt Soc Am A*. 1984;1(6):612–901.
124. Scarfe WC, Farman AG, Sukovic P. Clinical applications of cone-beam computerized tomography in dental practice. *J Can Dent Assoc*. 2006;72:75–80.
125. de-Azevedo-Vaz SL, Vasconcelos KdF, Neves FS, Melo SLS, Campos PSF, Haiter-Neto F. Detection of periimplant fenestration and dehiscence with the use of two scan modes and the smallest voxel sizes of a cone-beam computed tomography device. *Oral Surg Oral Med Oral Pathol Oral Radiol*. 2013;115:121-7.
126. Sun Z, Smith T, Kortam S, Kim DG, Tee BC, Fields H. Effect of bone thickness on alveolar bone-height measurements from cone-beam computerized tomography images. *Am J Orthod Dentofacial Orthop*. 2011;139:117–27.
127. Tyndall DA, Price JB, Tetradis S, Ganz SD, Hildebolt C, Scarfe WC. Position statement of the American Academy of Oral and Maxillofacial Radiology on selection criteria for the use of radiology in dental implantology with emphasis on cone beam computed tomography. *Oral Surg Oral Med Oral Pathol Oral Radiol*. 2012;113:817-26.
128. Mischkowski RA, Pulsfort R, Ritter L, Neugebauer J, Brochhagen HG, Keeve E et al. Geometric accuracy of a newly developed cone-beam device for maxillofacial imaging. *Oral Surg Oral Med Oral Pathol Oral Radiol Endod*. 2007;104(4):551-9.
129. Jervoe-Storm PM, Hagner M, Neugebauer J, Ritter L, Zöller JE, Jepsen S, Frentzen M. Comparison of cone-beam computerized tomography and intraoral radiographs for determination of the periodontal ligament in a variable phantom. *Oral Surg Oral Med Oral Pathol Oral Radiol Endod*. 2010;109(2):95-101.
130. Eshraghi T, McAllister N, McAllister B. Clinical applications of digital 2-D and 3-D radiography for the periodontist. *J Evid Based Dent Pract*. 2012; 12:36–45.
131. Mah JK, Danforth RA, Bumann A, Hatcher D. Radiation absorbed in maxillofacial imaging with a new dental computed tomography device. *Oral Surg Oral Med Oral Pathol Oral Radiol Endod*. 2003;96:508-13.
132. Rathje J, Rother U, Jöhren U. Die digitale Radiografie in der Zahnheilkunde. *ZWR Das deutsche Zahnärzteblatt* 2007;116(1+2):25-30.

133. Mora MA, Mol A, Tyndall DA, Rivera EM. In vitro assessment of local computed tomography for the detection of longitudinal tooth fractures. *Oral Surg Oral Med Oral Pathol Oral Radiol Endod.* 2007;103:825-9.
134. Sogur E, Baksi BG, Gröndahl HG. Imaging of root canal fillings: a comparison of subjective image quality between limited cone-beam CT, storage phosphor and film radiography. *Int Endod J.* 2007;40(3):179-85.
135. Loubele M, Van Assche N, Carpentier K, Maes F, Jacobs R, van Steenberghe D et al. Comparative localized linear accuracy of small-field cone-beam CT and multislice CT for alveolar bone measurements. *Oral Surg Oral Med Oral Pathol Oral Radiol Endod* 2008;105:512-8.
136. Patel S, Durack C, Abella F, Shemash H, Roig M, Lemberg K. Cone beam computed tomography in Endodontics-review. *Int Endod J.* 2015;48(1):3-15.
137. De Faria Vasconcelos K, Evangelista KM, Rodrigues CD, Estrela C, de Sousa TO, Silva MA. Detection of periodontal bone loss using cone beam CT and intraoral radiography. *Dentomaxillofac Radiol.* 2012;41:64–9.
138. Gomes-Filho IS, Sarmiento VA, de Castro MS, da Costa NP, da Cruz SS, Trindade SC, de Freitas CO, de Santana Passos J. Radiographic features of periodontal bone defects: evaluation of digitized images. *Dentomaxillofac Radiol.* 2007; 36:256–62.
139. Walter C, Kaner D, Berndt DC, Weiger R, Zitzmann NU. Three-dimensional imaging as a pre-operative tool in decision making for furcation surgery. *J Clin Periodontol.* 2009; 36:250–7.
140. Vanderberghe B, Jacobs R, Yang J. Diagnostic validity (or acuity) of 2D CCD versus 3D CBCT-images for assessing periodontal breakdown. *Oral Surg Oral Med Oral Pathol Oral Radiol Endod.* 2007;104:395-401.
141. Mengel R, Candir M, Shiratori K, Flores-de-Jacoby L. Digital volume tomography in the diagnosis of periodontal defects: an in vitro study on native pig and human mandibles. *J Periodontol.* 2005;76:665–73.
142. Walter C, Weiger R, Zitzmann NU. Accuracy of three-dimensional imaging in assessing maxillary molar furcation involvement. *J Clin Periodontol* 2010;37:436-41.
143. Persson RE, Hollender LG, Laurell L, Persson GR. Horizontal alveolar bone loss and vertical bone defects in an adult patient population. *J Periodontol.* 1998;69:348–56.

144. Grimard BA, Hoidal MJ, Milis MP, Mellonig JT, Nummikoski PV, Mealey BL. Comparison of clinical, periapical radiograph and cone-beam volume tomography measurement techniques for assessing bone level changes following regenerative periodontal therapy. *J Periodontol.* 2009;80:48-55.
145. Januário AL, Barriviera M, Duarte WR. Soft tissue cone-beam computerized tomography: a novel method for the measurement of gingival tissue and the dimensions of the dentogingival unit. *J Esthet Restor Dent.* 2008;20:366-74.
146. Barriviera M, Duarte WR, Januário AL, Faber J, Bezerra AC. A new method to assess and measure palatal masticatory mucosa by cone-beam computerized tomography. *J Clin Periodontol.* 2009; 36:564-8.
147. De Rouck T, Eghbali R, Collys K, De Bruyn H, Cosyn J. The gingival biotype revisited: transparency of the periodontal probe through the gingival margin as a method to discriminate thin from thick gingiva. *J Clin Periodontol.* 2009;36(5):428-33.
148. La Rocca AP, Alemany AS, Levi P Jr, Juan MV, Molina JN, Weisgold AS. Anterior maxillary and mandibular biotype: relationship between gingival thickness and width with respect to underlying bone thickness. *Implant Dent.* 2012;21(6):507-15.
149. Ochsenein C, Ross S. A reevaluation of osseous surgery. *Dent Clin North Am.* 1969;13(1):87-102.
150. Lindhe J. *Textbook of Clinical Periodontology.* 2nd ed. Copenhagen, Denmark: Munksgaard; 1989c. 477-514p.
151. Kois JC. The restorative-periodontal interface: biological parameters. *Periodontol 2000.* 1996;11:29-38.
152. Müller HP, Eger T. Gingival phenotypes in young male adults. *J Clin Periodontol.* 1997;24(1):65-71.
153. Kan JY, Morimoto T, Rungcharassaeng K, Roe P, Smith DH. Gingival biotype assessment in the esthetic zone: visual versus direct measurement. *Int J Periodontics Restorative Dent.* 2010;30(3):237-43.
154. Eghbali A, De Rouck T, De Bruyn H, Cosyn J. The gingival biotype assessed by experienced and inexperienced clinicians. *J Clin Periodontol.* 2009;36(11):958-63.
155. Buser D, Martin W, Belser UC. Optimizing esthetics for implant restorations in the anterior maxilla: Anatomic and surgical considerations. *Int J Oral Maxillofac Implants.* 19:(suppl):43-61.

156. Stimmelmayr M, Allen EP, Reichert TE, Iglhaut G. Use of a combination epithelized-subepithelial connective tissue graft for closure and soft tissue augmentation of an extraction site following ridge preservation or implant placement: description of a technique. *Int J Periodontics Restorative Dent.* 2010;30(4):375-81.
157. J. Ferrus, D. Cecchinato, E.B. Pjetursson et al. Factors influencing ridge alteration following immediate implant placement into extraction socket. *Clin Oral Implants Res.* 2010;21:22-9.
158. Kan J, Rungcharassaeng K, Umezu K, Kois J. Dimensions of peri-implant mucosa: an evaluation of maxillary anterior single implants in humans. *J Periodontol.* 2003;74(4):557-62.
159. Goodacre C, Kan J, Kitichai R. Clinical complications of osseointegrated implants. *J Prosth Dent.* 1999;81(5):537-52.
160. Nagaraj KR, Savadi RC, Savadi AR et al. Gingival biotype – Prosthodontic perspective. *J Indian Prosthodont Soc.* 2010;10:27.
161. Romeo, Eugenio et al. Surgical and prosthetic management of interproximal region with single-implant restorations: 1-year prospective study. *J Periodontol.* 2008;79(6):1048-55.
162. Baldi C, Pini-Prato G, Pagliaro U, Nieri M, Saletta D, Muzzi L et al. Coronally advanced flap procedure for root coverage. Is flap thickness a relevant predictor to achieve root coverage? A 19-case series. *Journal of Periodontology.* 1999; 70:1077-84.
163. Hwang D, Wang HL. Flap thickness as a predictor of root coverage: A systematic review. *J Periodontol.* 2006;77:1625–34.
164. Kao RT, Fagan MC, Conte GJ. Thick vs. thin gingival biotypes: a key determinant in treatment planning for dental implants. *J Calif Dent Assoc.* 2008;36:193–8.
165. Cochran SL, Hermann JS, Schenk RK, Higginbottom FL, Buser D. Biologic width around titanium implants. A histometric analysis of the implant-gingival junction around unloaded and loaded non submerged implants in the canine mandible. *J Periodontol.* 1997;68:186-98.
166. Lindhe J, Berglundh T, Ericsson I, Lilfenberg B, Marinello L. Experimental breakdown of peri-implant and periodontal tissues. A study in the beagle dog. *Clin Oral Implants Res.* 1992;3:9-16.

167. Reynolds MA, Bowers GM. Fate of demineralized freeze dried bone allografts in human intrabony defects. *J Periodontol.*1996;67:150-7.
168. Wilderman M, Pennel B et al. Histogenesis of repair following osseous surgery. *J Periodontol.* 1970;41:551-65.
169. Reeves WG. Restorative margin placement and periodontal health. *J Prosthet Dent.*1991;66:733-6.
170. Kennedy JE. Effect of inflammation on collateral circulation of gingiva. *J Periodontol Res.*1994;9:147-52.
171. Egelberg J. The blood vessels of the dentogingival junction. *J Periodontol Res.* 1966;1:163-79.
172. Kindlova M. The development of vascular bed of the marginal periodontium. *J. Periodontol Res.* 1970;5:135-140.
173. Page RC, Eke PI. Case definitions for use in population based surveillance of periodontitis. *J Periodontol.* 2007;78(7):1387–99.
174. Remseier C. Parodontal status. [Internet]. Bern: Zahnmedizinische Kliniken der Universität Bern; c2020 [cited 2020 Mar 03]. Available from: <http://www.parodontalstatus.ch/de/index.asp>
175. Knowles JW, Burgett FG, Nissle RR, Shick RA, Morrison EC, Ramfjord SP. Results of periodontal treatment related to pocket depth and attachment level. Eight years. *J Periodontol.* 1979;50(5):225-33.
176. Haring JI, Howerton LJ. *Dental radiography: principles and techniques.* 3rd ed. New Delhi: Saunders; 2007c.
177. Worth HM. *Principles and practice of oral radiologic interpretation.* 1st ed. Chicago: Year Book Medical Publishers; 1963c.
178. Langland OE, Langlais RP. *Principles of dental imaging.* 2nd ed. Philadelphia: Lippincott Williams and Wilkins; 1997c.
179. Horner K, Rout J, Rushton VE. *Interpreting dental radiographs.* London: Quintessence Publishing Co Ltd, 2002.
180. Bjorn H, Haakansson H, Johansson O. Roentgenographic assessment of overhanging margins of dental restorations. I. Significance of variations in longitudinal projection. *Odontologisk Revy* 1973;24:127-40.
181. Haakansson H, Johansson O, Bjorn H. Roentgenographic assessment of overhanging margins of dental restorations. II. Significance of variations in vertical angulation of the roentgen beam. *Odontologisk Revy* 1973;24:245-56.

182. Tonetti MS, Claffey N. Advances in the progression of periodontitis and proposal of definitions of a periodontitis case and disease progression for use in risk factor research: Group C Consensus report of the 5th European workshop in periodontology. *J Clin Periodontol.* 2005; 32(6):210-3.
183. Papanou PN, Sanz M, et al. Periodontitis: Consensus report of Workgroup 2 of the 2017 World Workshop on the Classification of Periodontal and Peri-Implant Diseases and Conditions. *J Clin Periodontol.* 2018;45(20):162–70.
184. Greenstein G, Lamster I. Understanding diagnostic testing for periodontal diseases. *J Periodontol.* 1995;66: 659-66.
185. Altman DG, Bland JM. Diagnostic tests. 1: Sensitivity and specificity. *BMJ.* 308(6943):1552.
186. Altman DG, Bland JM. Diagnostic tests. 1: Predictive values. *BMJ.* 309(6947):102.
187. Altman DG, Machin D, Bryant TN, Gardner MJ. *Statistics with confidence.* 2nd ed. London: BMJ Books; 2000c. 105-19p.
188. Fryback DG, Thornbury JR. The efficacy of diagnostic imaging. *Med Decis Making.* 1991;11:88-94.
189. Wittenberg J, Fineberg HV, Black EB, Kirkpatrick RH, Schaffer DL, Ikeda MK, et al. Clinical efficacy of computed body tomography. *AJR Am J Roentgenol.* 1978;131:5–14.
190. Claffey N, Shanley D. Relationship of gingival thickness and bleeding to loss of probing attachment in shallow sites following nonsurgical periodontal therapy. *J Clin. Periodontol.* 1986;13(7):654-7.
191. Newman MG, Takei HH, Klokkevold PP, Carranza AF, eds. *Carranza's Clinical Periodontology*, 10th edn. St. Louis (MO): Saunders, Missouri; 2006c. 881-886p.
192. Lindhe J, Karring T, Lang NP. *Clinical Periodontology and implant dentistry.* 5th edn. Hong Kong: Blackwell Publishing Ltd; 2008c. 783–822p.
193. Derrick DD. *The 1989 dental annual.* 1st edn. London:Wright, 1989c. 170–181p.
194. Feijo CV, Lucena JG, Kurita LM, Pereira SL. Evaluation of cone beam computed tomography in the detection of horizontal periodontal bone defects: an in vivo study. *Int J Periodontics Restorative Dent.* 2012;32:162-8.

195. Guo YJ, Ge ZP, Ma RH, Hou JX, Li G. A six-site method for the evaluation of periodontal bone loss in cone beam CT images. *Dentomaxillofac Radiol.* 2016;45:20150265.
196. Goodarzi Pour D, Romoozi E, Souleimani Shayesteh Y. Accuracy of cone beam computed tomography for detection of bone loss. *J Dent (Tehran).* 2015;12:513-23.
197. Darby I, Sanelli M, Shan S, et al. Comparison of clinical and cone beam computed tomography measurements to diagnose furcation involvement. *Int J Dent Hyg.* 2015;13:241-5.
198. Hishikawa T, Izumi M, Naitoh M, et al. The effect of horizontal X-Ray beam angulation on the detection of furcation defects of mandibular first molars in intraoral radiography. *Dentomaxillofac Radiol.* 2010;39:85-90.
199. Hishikawa T, Izumi M, Naitoh M, et al. Effects of the vertical X-Ray beam angulation on the detection of furcation defects of mandibular first molar. *Oral Radiol* 2011;27:102-7.
200. Qiao J, Wang S, Duan J, et al. The accuracy of cone beam computed tomography in assessing maxillary molar furcation involvement. *J Clin Periodontol.* 2014;41:269-74.
201. Cimbaljevic MM, Spin-Neto RR, Miletic VJ, Jankovic SM, Aleksic ZM, Nikolic-Jakoba NS. Clinical and CBCT-based diagnosis of furcation involvement in patients with severe periodontitis. *Quintessence Int.* 2015;46:863-70.
202. Mellonig JT. Decalcified freeze-dried bone allograft as an implant material in human periodontal defects. *Int J Periodontics Restorative Dent.* 1984;4:40-55.
203. Masters LB, Mellonig JT, Brunsvold MA, Nummikoski PV. A clinical evaluation of demineralised freeze-dried bone allograft in combination with tetracycline in the treatment planning in periodontology: a systematic review. *Quintessence Int* 2016;47:25-37.
204. Walter C, Schmidt JC, Dula K, Sculean A. Cone beam computed tomography (CBCT) for diagnosis and treatment planning in periodontology: a systematic review. *Quintessence Int.* 2016;47:25-37.
205. Walter C, Weiger R, Dietrich T, Lang NP, Zitzmann NU. Does three-dimensional imaging offer a financial benefit for treating maxillary molars with furcation involvement? A pilot clinical case series. *Clin Oral Implants Res* 2012;23:351-358.

206. The use of cone-beam computed tomography in dentistry. *J Am Dent Assoc.* 2012;142(8):899-902.
207. Katsumata A, Hirukawa A, Okumura S et al. Relationship between density variability and imaging volume size iz cone-beam computerized tomographic scanning of the maxillofacial region: an in vitro study. *Oral Surg Oral Med Oral Pathol Oral Radiol Endod.* 2009;107:420-5.
208. Ludlow JB, Davies-Ludlow LE, Brooks SL, Howerton WB. Dosimetry of 3 CBCT devices for oral and maxillofacial radiology: CB Mercuray, New Tom 3G and i-CAT. *Dentomaxillofac Radiol.* 2006;219-26.
209. Ballrick JW, Palomo JM, Ruch E, Amberman BD, Hans MG. Image distortion and spatial resolution of commercially available cone-beam computed tomography machine. *Am J Orthod Dentofacial Orthop* 2008;134:573-582.
210. Pauwels R, Beinsberger J, Collaert B, et al. SEDEN-TEXCT Project Consortium. Effective dose range for dental cone beam computed tomography scanners. *Eur J Radiol.* 2012;81:267-71.
211. Qu XM, Li G, Ludlow JB, Zhang ZY, Ma XC. Effective radiation dose of ProMax 3D cone-beam computerized tomography scanner with different dental protocols. *Oral Surg Oral Med Oral Pathol Oral Radiol Endod.* 2010;110:770-6.
212. Farman AG. ALARA still applies. *Oral Surg Oral Med Oral Pathol Oral Radiol Endod.* 2005;100:395-7.
213. European Commission. Radiation protection N° 178: Referral guidelines for medical imaging availability and use in the European Union [Internet]. Luxembourg: European Commission; c2014 [cited 2020 Mar 07]. Available from: <https://ec.europa.eu/energy/sites/ener/files/documents/178.pdf>
214. Mandelaris GA, Scheyer ET, Evans M, Kim D, McAllister B, Nevins ML et al. American Academy of Priodontology best evidence consensus statement on selected oral applications for cone-beam computed tomography. *J Periodontol.* 2017;88(10):939-45.
215. Moriarty JD, Hutchens LH Jr, Scheitler LE. Histological evaluation of periodontal probe penetration in untreated facial molar furcations. *J Clin Periodontol.* 1989;16(1):21-6.
216. Graetz C, Plaumann A, Wiebe JF, Springer C, Sälzer S, Dörfer CE. Periodontal probing versus radiographs for the diagnosis of furcation involvement. *J Periodontol.* 2014;85(10):1371-9.



217. Kheur MG, Kantharia NR, Kheur SM, Acharya A, Le B, Sethi T. Three-dimensional evaluation of alveolar bone and soft tissue dimensions of maxillary central incisors for immediate implant placement: a cone-beam computed tomography assisted analysis. *Implant Dent.* 2015;24(4):407-15.
218. Le BT, Borzabadi-Farahani A. Labial bone thickness in area of anterior maxillary implants associated with crestal labial soft tissue thickness. *Implant Dent.* 2012; 21(5):406-10.
219. Zweers J, Thomas RZ, Slot DE, Weisgold AS, Van der Weijden FG. Characteristics of periodontal biotype, its dimensions, associations and prevalence: a systematic review. *J Clin Periodont.* 2014;41(10):958-71.
220. Kan J, Morimoto T, Rungcharassang K, Rae P, Smith DH. Gingival biotype assessment in the esthetic zone: visual versus direct measurement. *Int J Periodontics Restorative Dent.* 2010;30(3):237-43.
221. Fischer KR, Richter T, Kerschuli M, Petersen N, Ficki S. On the relationship between gingival biotypes and gingival thickness in young caucasians? *Clin Oral Implants Res.* 2015;26(8):865-69.
222. de Rouck T, Eghbali R, Collys K, De Bruyn H, Cosyn J. The gingival biotype revisited: transparency of the periodontal probe through the gingival margin as a method to discriminate thin from thick gingiva. *J Clin Periodont.* 2009;36(5):428-33.
223. Stein JM, Lintel-Hoping N, Hammacher C, Kasaj A, Tamm M, Hanisch O. The gingival biotype: measurement of soft and hard tissue dimensions – a radiographic morphometric study. *J Clin Periodont.* 2013;40(12):1132-9.
224. Fu JH, Yeh CY, Chan HL, Tatarakis N, Leong DJ, Wang HL. Tissue biotype and its relation to the underlying bone morphology. *J Periodont.* 2010;81(4):569-74.
225. Cook DR, Mealey BL, Verrett RG, Mills MP, Noujeim ME, Lasho DJ et al. Relationship between clinical periodontal biotype and labial plate thickness: an in vivo study. *Int J Periodontics Restorative Dent.* 2010;31(4):345-54.
226. Amid R, Mirakhori M, Yaser S, Mahdi K, Mahsid N. Assessment of gingival biotype and facial hard/soft tissue dimensions in the maxillary anterior teeth region using cone-beam computed tomography. *Arch Oral Biol.* 2017;79:1-6.
227. Arora R, Narula SC, Sharma RK, Tewari S. Supracrestal gingival tissue: Assessing relation with periodontal biotypes in a healthy periodontium. *Int J Periodontics Restorative Dent.* 2013;33(6):763-71.

228. Ramirez K, Garcia-Rodriguez O, Murillo-Aracho M, Fernandez-Lopez O, Elias-Boneta AR. Dentogingival complex: dimension based on biotypes. *P R Health Sci J.* 2013;32(4):182-6.
229. Januario AL, Barriviera M, Duarte WR. Soft tissue cone-beam computed tomography: a novel method for the measurement of gingival tissue and the dimensions of the dentogingival unit. *J Esthet Restor Dent.* 2008;20(6):366-73.
230. Polack MA, Mahn DH. Biotype change for the esthetic rehabilitation of the smile. *J Esth Restor Dent.* 2013;25(3):177-86.
231. Spin-Neto R, Marcantonio E, Gotfredsen E, Wenzel A. Exploring CBCT-Based DICOM Files. A Systematic Review on the Properties of Images Used to Evaluate Maxillofacial Bone Grafts. *J Digit Imaging.* 2011;24:959-66.
232. Tonetti MS, Prato GP, Williams RC, Cortellini P. Periodontal Regeneration of Human Infrabony Defects. III. Diagnostic Strategies to Detect Bone Gain. *J Periodontol.* 1993;64:269-77.
233. Bhatavadekar NB, Paquette DW. Long-term follow-up and tomographic assessment of an intrabony defect treated with enamel matrix derivative. *J Periodontol.* 2008;79:1802-8.
234. Ito K, Yoshinuma N, Goke E, Arai Y, Shinoda K. Clinical application of a new compact computed tomography system for evaluating the outcome of regenerative therapy: a case report. *J Periodontol.* 2001;72:696-702.
235. Holtfreter B, Alte D, Schwahn C, Desvarieux M, Kocher T. Effects of different manual periodontal probes on periodontal measurements. *J Clin Periodontol.* 2012;39:1032-41.
236. Hefti AF, Preshaw PM. Examiner alignment and assessment in clinical periodontal research. *Periodontol 2000.* 2012;59:41-60.
237. Singh S, Vandana KL. Stent as an accessory tool in periodontal measurements: an insight. *J Indian Soc Periodontol.* 2019;23(1):81-4.
238. Laxman VK, Khatri M, Devaraj CG, Reddy K, Reddy R. Evaluation of a new furcation stent as a fixed reference point for class II furcation measurements. *J Contemp Dent Pract.* 2009;10:18-25.
239. Isidor F, Karring T, Attström R. Reproducibility of pocket depth and attachment level measurements when using a flexible splint. *J Clin Periodontol.* 1984;11:662-8.

240. Clark DC, Chin Quee T, Bergeron MJ, Chan EC, Lautar-Lemay C, de Gruchy K, et al. Reliability of attachment level measurements using the cemento-enamel junction and a plastic stent. *J Periodontol.* 1987;58:115–8.
241. Vandana KL, Haneet RK. Cemento-enamel junction: An insight. *J Indian Soc Periodontol.* 2014;18:549–54.
242. Vandenberghe B, Jacobs R, Yang J. Detection of periodontal bone loss using digital intraoral and cone beam computed tomography images: an in vitro assessment of bony and/or infrabony defects. *Dentomaxillofac Radiol* 2008;37:252-60.
243. Braun X, Ritter L, Jervoe-Storm PM, Frentzen M. Diagnostic accuracy of CBCT for periodontal lesions. *Clin Oral Investig.* 2014;18:1229-36.
244. Bissada NF, Abdelmalek RG. Incidence of cervical enamel projections and its relationship to furcation involvement in Egyptian skulls. *J Periodontol.* 1973;44:583-5.
245. Swan RH, Hurt WC. Cervical enamel projections as an etiologic factor in furcation involvement. *J Am Dent Assoc* 1976;93:342-5.
246. Masters DH, Hoskins SW. Projection of Cervical Enamel into Molar Furcations. *J Periodontol.* 1964;35:49-53.
247. Hou G-L, Tsai C-C. Relationship between Periodontal Furcation Involvement and Molar Cervical Enamel Projections. *J Periodontol.* 1987;58:715-21.

## 8. ŽIVOTOPIS

Sanja Komšić, dr.dent.med rođena je u Sarajevu 19.03.1987., gdje je završila osnovnu i srednju školu. Stomatološki fakultet Univerziteta u Sarajevu upisuje 2005.godine i diplomira kao student generacije zbog čega je odlikovana pohvalom Dekana te priznanjem Zlatna značka Univerziteta u Sarajevu. Tijekom studiranja dobitnica je više nagrada i priznanja za znanstveno-istraživački rad te učesnica na više znanstvenih projekata. Nakon pripravničkog staža počinje raditi kao asistent na Katedri i Klinici za oralnu kirurgiju Stomatološkog fakulteta u Sarajevu, gdje započinje specijalizaciju iz oralne kirurgije. Bila je učesnica 8 modula TRAIN programa za jačanje kompetencija akademskog osoblja, koji je održan u suradnji sa Univerzitetom u Gentu, Univerzitetom u Uppsali, Univerzitetom u Kentu i Univerzitetom La Sapienza u Rimu. Dobitnica je dvije internacionalne stipendije, koje su joj omogućile boravak na Ludwig-Boltzman Institutu u Grazu te Ludwig-Maximillian Univerzitetu u Minhenu. Aktivan učesnik na više domaćih i internacionalnih kongresa, te član Sekcije za oralnu kirurgiju Bosne i Hercegovine. Učesnica 4 projekta financirana od strane ministarstva zdravstva Federacije Bosne i Hercegovine. Doktorski studij na Stomatološkom fakultetu Sveučilista u Zagrebu upisuje 2014. godine. Od 2015. godine živi u Njemačkoj, gdje radi u stomatoloskoj ordinaciji Dr. Michael Wolf und Kollegen, s težištem na implantologiji, oralnoj kirurgiji, protetici, parodontologiji i digitalnoj radiologiji. 2016.godine polaže ispit ekvivalencije na Stomatološkom fakultetu Carolinum Goethe Univerziteta u Frankfurtu te stječe njemačku aprobaciju. Tijekom rada u Njemačkoj pohađala je 62 tečaja kontinuirane edukacije, između ostalog licencirani program za primjenu CBCTa u dentalnoj medicini. Član je komore doktora dentalne medicine savezne drzave Hessen (Njemačka) i Američke akademije za parodontologiju.

**Popis objavljenih radova**

Komšić S, Plančak D, Kašaj A, Puhar I. A Comparison of Clinical and Radiological Parameters in the Evaluation of Molar Furcation Involvement in Periodontitis. *Acta stomatologica Croatica*. 2019;53(3):326-336.

Bukvic A, Komsic S, Ihtijarevic-Trtak S, Neziric Z, Lidan E. Dental fear and anxiety in patients undergoing dental extraction and oral surgery procedures: prospective, cohort, multicentric clinical study. *Bosnian Journal of Dentistry*.

Bukvic A, Komsic S, Kascel-Fisic M, Lidan E, Ihtijarevic-Trtak. Clinical efficacy of dexamethasone in reducing postoperative sequelae after surgical extraction of mandibular third molars. 9th Symposium of General Dentistry Bosnia and Herzegovina, Fojnica 2016.

Bukvic A, Hindic N, Komsic S, Simic-Madar I, Lidan E. Mini Implant- Mega Problem. 9th Symposium of General Dentistry Bosnia and Herzegovina, Fojnica 2016.

Gabric D, Mihaljevic D, Komsic S, Matulic N, Smojver I, Radica G, Katanec D. Different lasers vs. conventional technique for second stage surgery. *Clin. Oral Impl. Res.* 26 (Suppl. 12), 2015. p153

Komsic S, Prohic S, Bukvic A, Lidan E. The clinical application of acellular dermal matrix grafts as a flap-extender in oral surgery. *Acta stomatologica Croatica* 2015;49(2):174.

Komsic S, Besic-Doko G. Excellent dental esthetics: CAD-CAM technology in functional and esthetic reconstruction of mandibular anterior teeth. *Acta stomatologica Croatica* 2015;49(2):173.

Secic S, Prohic S, Komsic S, Vukovic A. The effect of different concentrations of chlorhexidine digluconate (0,12% and 0,2%) in development of postoperative sequelae and incidence of wound infections following oral-surgical procedures: a prospective clinical study. *Stomatological Review* 2015; 4(1): 19-25.

Prohic S, Secic S, Komsic S. Contemporary clinical aspect of oral-surgery treatment of geriatric patients: prospective study with review. Abstract book of XIX annual meeting of oral surgeons of Bosnia and Herzegovina: p .

Secic S, Prohic S, Komsic S. Pathological conditions associated with impacted and semi-impacted mandibular third molars. *BISBIH* vol 17, No46/47 November 2015: p23-24.

Secic S, Prohic S, Komsic S. Perioperative Complications of oral-surgical procedures at cardiovascular geriatric patients. *Acta Stomatologica Naissi* . Jun 2014, Vol. 30 Issue 69, p1332-1341. 10p.

Secic S, Prohic S, Komsic S, Trninic S. Unusual complication of tooth extraction: displacement of premolar root into the infraorbital space: case report. Abstract book of 19th Congress of Balkan Stomatological Society: p 192.

Secic S, Prohic S, Komsic S, Trninic S. The effect of patients characteristics on postoperative sequelae in third molar surgery. Abstract book of 19th Congress of Balkan Stomatological Society: p 192.

Secic S, Prohic S, Komsic S. Microbiological analysis of effectiveness of chlorhexidine as an irrigant during apicoectomy on microorganisms of periapical lesion refractory to endodontic treatment. Abstract book of XVIII annual meeting of oral surgeons of Bosnia and Herzegovina: p 10.

Secic S, Prohic S, Komsic S, Vukovic A. Incidence of impacted mandibular third molars in population of Bosnia and Herzegovina: a retrospective radiographic study. *Journal of Health Sciences* 2013;3(2):151-158.

Prohic S, Secic S, Komsic S. Influence of diabetes mellitus on oral-surgical procedures in geriatric patients. *Stomatological Review* 2013;2(2):111-116.

Secic S, Prohic S, Komsic S. Oral surgical procedures and prevalence of oral diseases in Oral Surgery Department of Faculty of Dentistry Sarajevo. *Journal of Health Sciences* 2013;3(3):88-93.

Secic S, Trninic S, Softic E, Komsic S. Extraction of maxillary second premolar using AMSA local anesthetic technique: case study. Sixth International Symposium of General Dentistry, Konjic (Bosnia and Herzegovina) 29-31/03/2013. *BISBIH* 2013;42/43 (15): 55.

Prohic S, Secic S, Komsic S. Prevalence of impacted mandibular third molars in oral-surgical procedures an Department of Oral Surgery Faculty of Dentistry Sarajevo. Sixth International Symposium of General Dentistry, Konjic (Bosnia and Herzegovina) 29-31/03/2013. *BISBIH* 2013;42/43 (15): 55.

Secic S, Prohic S, Komsic S. The analysis of frequency of impacted mandibular third molars in casuistics of Oral Surgery Clinic at the University of Sarajevo. Abstract Book of XVII Annual Meeting of Oral Surgeons of Bosnia and Herzegovina: 9-11.

Prohic S, Komsic S, Nakas E. Difference between periapical radiographs and computerized tomography in evaluation of external root resorption following dental – alveolar trauma. Stomatological Review 02/2012: 121-127.

Hadziabdic N, Komsic S. Maxillary Tuberosity Fracture as a Post-Operative Complication- Case study. HealthMED. 2011;5(6) Suppl 1:2271-2278.

Komsic S, Markovic N. The oral health knowledge and attitudes among school children. Third international Symposium of General Dentistry; 2010 March 26-28; Fojnica, Bosnia and Herzegovina. BISBIH 2010;36(12):95.

Jakovljevic A, Komsic S. Antropophotometric analysis of dentolabial esthetic parametres in students of Dental Faculty of Sarajevo. Abstract book of 7th international Congress of medical sciences for students and young doctors; 2008 May 8-11; Sofia (Bulgaria).