

Primjena dermatoskopije u dijagnostici pigmentnih lezija na oralnoj sluznici

Cigić, Marija

Master's thesis / Diplomski rad

2020

Degree Grantor / Ustanova koja je dodijelila akademski / stručni stupanj: **University of Zagreb, School of Dental Medicine / Sveučilište u Zagrebu, Stomatološki fakultet**

Permanent link / Trajna poveznica: <https://um.nsk.hr/um:nbn:hr:127:071379>

Rights / Prava: [Attribution-NonCommercial 4.0 International/Imenovanje-Nekomercijalno 4.0 međunarodna](#)

Download date / Datum preuzimanja: **2024-07-11**



Repository / Repozitorij:

[University of Zagreb School of Dental Medicine Repository](#)





Sveučilište u Zagrebu

Stomatološki fakultet

Marija Cigić

**PRIMJENA DERMATOSKOPIJE U
DIJAGNOSTICI PIGMENTNIH LEZIJA NA
ORALNOJ SLUZNICI**

DIPLOMSKI RAD

Zagreb, 2020.

Rad je ostvaren u: Katedra za dermatovenerologiju Stomatološkog fakulteta Sveučilišta u Zagrebu

Mentor rada: dr. sc. Marija Buljan, doc., Stomatološki fakultet Sveučilišta u Zagrebu

Lektor hrvatskog jezika: Irena Prgomet, mag. hrvatskog jezika i književnosti

Lektor engleskog jezika: Dina Lulić, mag. hrvatskog i engleskog jezika i književnosti

Sastav povjerenstva za obranu rada:

1. _____
2. _____
3. _____

Datum obrane rada: _____

Rad sadrži: 46 stranica

1 tablicu

10 slika

CD

Rad je vlastito autorsko djelo, koje je u potpunosti samostalno napisano uz naznaku izvora drugih autora i dokumenata korištenih u radu. Osim ako nije drukčije navedeno, sve ilustracije (tablice, slike i dr.) u radu su izvorni doprinos autora diplomskog rada. Autor je odgovoran za pribavljanje dopuštenja za korištenje ilustracija koje nisu njegov izvorni doprinos, kao i za sve eventualne posljedice koje mogu nastati zbog nedopuštenog preuzimanja ilustracija odnosno propusta u navođenju njihovog podrijetla.

Zahvala

Zahvaljujem mentorici doc. dr. sc. Mariji Buljan na pomoći i savjetima tijekom izrade diplomskog rada.

Zahvaljujem obitelji na bezuvjetnoj podršci i razumijevanju, posebno svojoj sestri na strpljivosti i pomoći kad god je bilo potrebno. Hvala što ste vjerovali u mene.

Zahvaljujem prijateljima i kolegama na nezaboravnim trenucima i uspomenama, učinili ste mi studiranje ljepšim.

Zahvaljujem svim neustrašivim pacijentima koji su s povjerenjem sjeli na moju stolicu.

PRIMJENA DERMATOSKOPIJE U DIJAGNOSTICI PIGMENTNIH LEZIJA NA ORALNOJ SLUZNICI

Sažetak

Pigmentne lezije na oralnoj sluznici nerijetko se viđaju u kliničkoj praksi liječnika dentalne medicine. Uzroci naizgled sličnih promjena izrazito su varijabilni, a mogu biti fiziološki i patološki. Uloga je liječnika da pravovremeno otkrije o kojoj je leziji riječ te sukladno tome indicira dijagnostičke postupke i liječenje. Prilikom prvog posjeta stomatološkoj ordinaciji važno je uzeti detaljnu anamnezu te sistematično pregledati usnu šupljinu. Kliničkim pregledom utvrđujemo prisutnost pigmentnih promjena na oralnoj sluznici. Pigmentne promjene mogu biti plave, smeđe, sive i crne, ovisno o vrsti pigmenta i dubini na kojoj se pigment nalazi u tkivu. Plave se pigmentne lezije dijele na vaskularne i melanocitne. Vaskularne su promjene hemangiom, varikoziteti, angiosarkom i Kaposijev sarkom, a u melanocitne pripada plavi madež. U smeđe se pigmentne lezije ubraja fiziološka pigmentacija, pušačka melanoza, medikamentozna melanoza, melanotična makula, melanocitni madež, melanom, melanoakantom, melanoze povezane sa sistemskim bolestima te HIV oralna melanoza. Sive i crne pigmentne lezije na oralnoj sluznici su amalgamska i grafitna tetovaža te pigmentacija uzrokovana odlaganjem teških metala. Iako je moguće postaviti dijagnozu uz anamnezu i kliničku sliku lezije, kod sumnjivih promjena preporučuje se korištenje dodatnih dijagnostičkih metoda. Dermatoskopija je metoda izbora za dijagnosticiranje različitih pigmentnih i nepigmentnih promjena na koži, a posebno je vrijedna kao pomoćna metoda u ranom otkrivanju zloćudnih tumora kože, prije svega melanoma. Dermatoskopija se može se primijeniti i u svrhu analize oralnih pigmentnih lezija.

Ključne riječi: pigmentne lezije; oralna sluznica; dermatoskopija

USE OF DERMOSCOPY FOR DIAGNOSIS OF PIGMENTED LESIONS OF ORAL MUCOSA

Summary

Pigmented lesions of oral mucosa are often seen in dental clinical practice. The causes of seemingly similar changes are highly variable, and can be physiological and pathological. The doctor's role is to diagnose suspicious lesions early, to indicate diagnostic procedure, and to prescribe therapy accordingly. During the first dental office visit, it is important to take a detailed medical history and systematically examine the oral cavity. Pigmented lesions of oral mucosa are determined by clinical examination. They can be blue, brown, gray and black, depending on the type of the pigment and the depth of the pigment in the tissue. Blue pigmented lesions can be vascular and melanocytic. Vascular changes are hemangioma, varices, angiosarcoma and Kaposi's sarcoma, while the melanocytic one is the blue nevus. Brown pigmented lesions include physiological pigmentation, smoking-associated melanosis, drug-induced melanosis, melanotic macules, melanocytic nevi, melanoma, melanoacanthoma, melanosis associated with systemic diseases, and HIV oral melanosis. Gray and black pigmented lesions of oral mucosa are amalgam and graphite tattoos and heavy metal pigmentation. It is possible to diagnose a condition with the help of medical history and clinical picture, but if suspicious, additional diagnostic methods are recommended to be used. Dermoscopy, as the method of choice for diagnosing numerous pigmented and nonpigmented skin lesions, is especially valuable as an auxiliary method in the early detection of malignant skin tumors, primarily melanoma. Dermoscopy can be used for the same purpose for the oral pigmented lesions.

Keywords: pigmented lesions; oral mucosa; dermoscopy

SADRŽAJ

1. UVOD	1
2. ANAMNEZA.....	3
3. PREGLED USNE ŠUPLJINE	5
4. DERMATOSKOPIJA.....	7
4.1 Povijest dermatoskopije.....	8
4.2 Dermatoskop.....	9
4.3 Primjena dermatoskopije na oralnoj sluznici.....	11
5. PIGMENTNE LEZIJE NA ORALNOJ SLUZNICI.....	13
6. PLAVE PIGMENTNE LEZIJE NA ORALNOJ SLUZNICI.....	16
6.1 Vaskularne lezije oralne sluznice	17
6.1.1 Hemangiom i vaskularne malformacije	17
6.1.2 Varikoziteti.....	18
6.1.3 Angiosarkom	18
6.1.4 Kaposijev sarkom.....	19
6.2 Melanocitne lezije.....	20
6.2.1 Plavi madež	20
7. SMEĐE PIGMENTNE LEZIJE NA ORALNOJ SLUZNICI.....	22
7.1 Fiziološka pigmentacija.....	23
7.2 Kemijski inducirane pigmentacije.....	23
7.2.1 Pušačka melanoza	23
7.2.2 Medikamentozna melanoza.....	24
7.3 Melanotična makula	25
7.4 Melanocitni madež	27
7.5 Melanom.....	28
7.6 Oralni melanoakantom	30
7.7 Pigmentirani <i>lichen planus</i>	31
7.8 Melanoze povezane sa sistemskim bolestima	31
7.8.1 Addisonova bolest.....	32
7.8.2 Peutz-Jeghersov sindrom.....	32
7.8.3 Laugier-Hunzikerov sindrom	33
7.9 HIV oralna melanoza.....	33
8. SIVE I CRNE PIGMENTNE LEZIJE NA ORALNOJ SLUZNICI.....	34

8.1	Amalgamska tetovaža.....	35
8.2	Grafitna tetovaža.....	35
8.3	Pigmentacija uzrokovana djelovanjem teških metala.....	35
9.	RASPRAVA	37
10.	ZAKLJUČAK	39
11.	LITERATURA.....	41
12.	ŽIVOTOPIS	45

Popis skraćenica

ACTH (engl. *adrenocorticotropic hormone*) – adrenokortikotropni hormon

AIDS (engl. *Acquired Immunodeficiency Syndrome*) – Sindrom stečene imunodeficijencije

AZT – Zidovudin

ELM – epiluminiscentna mikroskopija

HHV-8 – Humani herpes virus-8

HIV (engl. *Human Immunodeficiency Virus*) – Virus humane imunodeficijencije

KS – Kaposijev sarkom

LHS – Laugier-Hunzikerov sindrom

MSH (engl. *melanocyte stimulating hormone*) – melanocit stimulirajući hormon

1. UVOD

U posljednje je vrijeme svijest o malignom potencijalu pigmentnih lezija na koži porasla što može uzrokovati zabrinutost kako liječnika tako i pacijenata. Nažalost, svijest o važnosti pravovremene dijagnostike i liječenja oralnih pigmentnih lezija nije toliko dobro razvijena (1). Pigmentne lezije u usnoj šupljini važno je prepoznati na vrijeme jer njihovi uzroci variraju od normalne fiziološke promjene do zloćudnih promjena poput melanoma (1). Dodatno, oralne pigmentacije mogu označavati prisutnosti neke sistemske bolesti (1). Svrha je ovog rada definirati pigmentne promjene na sluznici usne šupljine, opisati moguće uzroke tih promjena te kako ih klinički prepoznati, stavljajući poseban naglasak na dermatoskopiju.

Dermatoskopija je unazad 20-ak godina postala nezaobilazna metoda u dijagnosticiranju pigmentnih i nepigmentnih promjena na koži, a posebno je vrijedna kao pomoćna metoda u ranom otkrivanju dobroćudnih tumora kože, prije svega melanoma.

Kao što se dermatoskopija koristi za dijagnosticiranje pigmentnih lezija na koži, može se koristiti i na sluznici usne šupljine. Primjenom dermatoskopije raste broj uspješno dijagnosticiranih promjena u usporedbi s golim okom liječnika, smanjujući potrebu za invazivnim postupcima poput biopsije ili ekscizije (2).

2. ANAMNEZA

Anamneza ili povijest bolesti početak je komunikacije i odnosa liječnika s pacijentom. To je postupak prikupljanja podataka o pacijentovom zdravstvenom stanju. Sadržava opće podatke, razlog dolaska, trenutne tegobe, dosadašnje bolesti, obiteljsku, socijalnu i radnu anamnezu te podatke o lijekovima koje bolesnik uzima ili je uzimao (3).

Najčešća je metoda prikupljanja podataka korištenjem tiskanih obrazaca koje ispunjava sam pacijent. Njihova je prednost što su standardizirani, lako se ispunjavaju i pritom ne oduzimaju puno vremena, a nedostatak im je što ne pružaju opširnije odgovore na ciljana pitanja te mogućnost pacijentova nerazumijevanja postavljenog pitanja što može rezultirati krivim odgovorom. Zbog toga se preporučuje prikupljanje potrebnih podataka kroz razgovor liječnika s pacijentom (3).

Stavljajući naglasak na pigmentne lezije oralne sluznice, utvrđujemo radi li se o prirođenoj ili stečenoj promjeni, nastaloj zbog endogenih ili egzogenih uzroka. Nužno je obratiti pažnju na lokalizaciju lezije, mijenja li se lezija od kada je prvi put primijećena, javlja li se nelagoda, svrbež i bol te uzima li pacijent ikakve lijekove. Također, neophodno je doznati boluje li pacijent od sistemskih bolesti (posebno gastrointestinalnih, endokrinih, kardioloških te neuroloških), je li bolovao od sistemskih bolesti, je li bio hospitaliziran i zašto, je li imao netipične ili zloćudne promjene na koži te postoje li slične oralne pigmentacije u obitelji. Ako postoji sumnja da je oralna pigmentacija manifestacija sistemske bolesti, pacijenta se upućuje na odgovarajući pregled i daljnju obradu (1).

Detaljna povijest bolesti uz detaljan klinički pregled može odrediti etiologiju bolesti (1), što uvelike pridonosi postavljanju ispravne radne dijagnoze u početku, a poslije i konačne dijagnoze te donošenja plana terapije (3).

3. PREGLED USNE ŠUPLJINE

Kaže se da je usna šupljina ogledalo zdravlja jer se na njezinoj sluznici projiciraju znakovi drugih bolesti u tijelu. Često su to i prvi znakovi bolesti, stoga je uloga liječnika u njihovom pravovremenom prepoznavanju iznimno važna (4).

Klinički pregled usne šupljine treba započeti procjenom pigmentacije kože lica, posebno perioralnog područja. Zatim se prelazi na usne, obraznu sluznicu, ventralnu, dorzalnu i lateralne strane jezika, dno usne šupljine, tvrdo i meko nepce te tonzilarno područje. Pigmentne se lezije mogu javiti na svim navedenim područjima, a prilikom kliničkog pregleda, osim na boju lezije, važno je obratiti pažnju i na njenu homogenost, postojanje okolne upale, ulceracija ili krvarenja (1).

Pregledom usana utvrđuje se njihova simetričnost i boja. Nježno se palpiraju tražeći nepravilnosti (npr. submukozni noduli). Inspekcijom i bimanualnom palpacijom sluznice usana i obrazne sluznice provjerava se boja i tekstura tkiva. Također, na obraznoj je sluznici potrebno prepoznati izvodni kanal parotidne žlijezde, *ductus parotideus Stenoni*, koji je smješten bilateralno, u visini drugog gornjeg molara (5).

Za pregled jezika potrebno je vršak uhvatiti sterilnom gazom te ga pomaknuti prema van. Uz boju i teksturu, potrebno je obratiti pažnju i na eventualnu prisutnost plakova, ulceracija, zadebljanja ili promjena na zubnim papilama. Također, jezik se palpira tražeći moguća područja induracije i boli (5).

Kako bismo pregledali dno usne šupljine, pacijenta zamolimo da podigne jezik dodirujući pritom nepce. Izvodni kanal submandibularne žlijezde slinovnice, *ductus Wartoni*, podjezični karunkuli te podjezični nabori fiziološke su strukture dna usne šupljine koje se ne smiju zamijeniti s patološkim stanjima (5).

Tvrdo je nepce prekriveno slojem debele, keratinizirane, ružičaste sluznice čijim pregledom, osim boje, procjenjujemo eventualnu prisutnost masa, otekline i ulceracija. Meko nepce uglavnom se pregledava inspekcijom. Boja sluznice je zbog bolje prokrvljenosti crvenija od sluznice orofarinksa. Nadalje, tražimo ulceracije, zadebljanja, eksudate ili petehije. Meko nepce promatramo u funkciji dok pacijent izgovara *a*. Ono bi trebalo biti mobilno i simetrično (5).

4. DERMATOSKOPIJA

Dermatoskopija, dermoskopija ili epiluminiscentna mikroskopija (ELM) neinvazivna je dijagnostička metoda u dermatologiji koja omogućuje izravan mikroskopski pregled kožnih promjena pomoću posebnog instrumenta – dermatoskopa. Dermatoskopom se *in vivo* promatraju najčešće pigmentne promjene na koži, uz povećanje i vizualizaciju struktura u epidermisu, epidermodermalnom spoju i papilarnom dermisu (6).

Dermatoskopijom su otkrivene nove morfološke značajke pigmentnih lezija, koje su prethodno bile nevidljive golim okom (7). Vizualiziranje morfoloških značajki pigmentnih lezija, omogućava stvaranje novih morfoloških dermatoskopskih kriterija što je važno jer je dokazana korelacija između navedenih kriterija i histopatološke slike lezije (8).

Pri dermatoskopskom pregledu određene promjene na koži ili sluznici analiziramo boju (smeđa, crna, siva, plava), osnovni uzorak (globularni, retikularni, zvjezdoliki ili homogeni) te pojedine strukture specifične za različite melanocitne i nemelanocitne promjene (6).

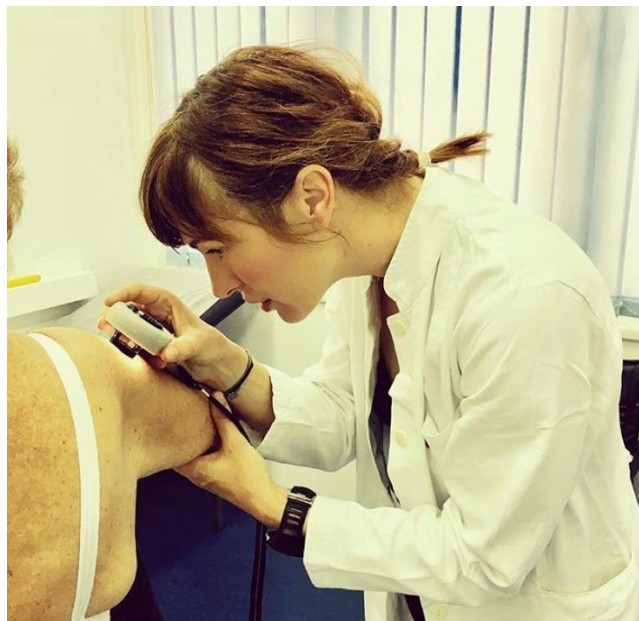4.1. Povijest dermatoskopije

Johan Kolhaus još je 1663. godine promatrao krvne žile oko ploče nokta, što se smatra počecima mikroskopske površinske analize. Kako bi poboljšao kvalitetu promatrane slike, Ernst Abbe 1879. godine koristi imerzijsko ulje, postavljeno između leće i kože. Johann Saphier je 1921. godine dodao leći vlastiti izvor svjetla, kako instrument više ne bi ovisio o vanjskom izvoru svjetla. On ujedno i prvi spominje dermatoskopiju u svojim radovima. Goldmann se 50-ih godina 20. stoljeća koristi dermatoskopom u procjeni melanocitnih kožnih promjena, a dermatoskopija u širu primjenu ulazi tek 70-ih godina prošloga stoljeća nakon što su brojna istraživanja pokazala njenu korisnost u rutinskoj dermatološkoj dijagnostici. U Hamburgu je 1989. godine održana konferencija *Odbora za analitičku morfologiju*, čiji je zadatak bio standardizirati dermatoskopsku terminologiju. Potvrđeno je da se za opis pojedinih struktura koristi metaforička terminologija (npr. strukture poput žbica na kotačima ili javorovog lista) što su još 1987. godine utemeljili Penhamburger, Steiner i Wolff. Dermatoskopija se na samom početku temeljila samo na opisu struktura za pojedine pigmentne promjene. Tek će se u idućim godinama uspostaviti strukturirane metode koje liječnike postupno dovode do dijagnoze. 3Gen, kalifornijski proizvođač medicinske opreme, 2001. godine proizvodi prvi dermatoskop koji se koristi polariziranom svjetlošću te tako odbacuje potrebu korištenja imerzijskog sredstva.

Koristeći dermatoskop s polariziranim svjetlom, dublje se vidi u dermis, ali se slabije vide epidermalne strukture. Iste godine, u sklopu *Prvog svjetskog kongresa dermatoskopije*, usavršene su definicije dermatoskopskih struktura te je potvrđena takozvana *two-step* procedura (algoritmi u dva koraka) klasifikacije pigmentnih kožnih promjena. Od 2001. godine dermatoskopija postaje svojevrsan standard u dermatološkim klinikama (9).

4.2. Dermatoskop

Dermatoskopski pregled obavlja se dermatoskopom – neinvazivnim optičkim instrumentom koji se koristi u povećanju kožnih ili sluzničnih promjena (Slika 1.). Najčešće se upotrebljava ručni dermatoskop, a u novije vrijeme sve više i digitalni dermatoskopi te dermatoskopi integrirani uz fotoaparate. Svaki dermatoskop ima izvor svjetlosti i leću. Centralni dio čini leća koja kod ručnih dermatoskopa povećava sliku 10 – 20 puta, a kod digitalnih i do 70 puta. Izvori svjetlosti lampe postavljeni su oko leće, a danas se uglavnom ugrađuju LED lampe. Instrument se postavlja izravno na površinu kože iznad promjene, prosvjetljuje epidermis i papilarni dermis te prikazuje osnovne morfološke karakteristike određene promjene. Kada promatramo kožu golim okom, većina svjetla se reflektira o površinu kože što nas sprječava da vidimo promjene ispod rožnatog sloja (10).



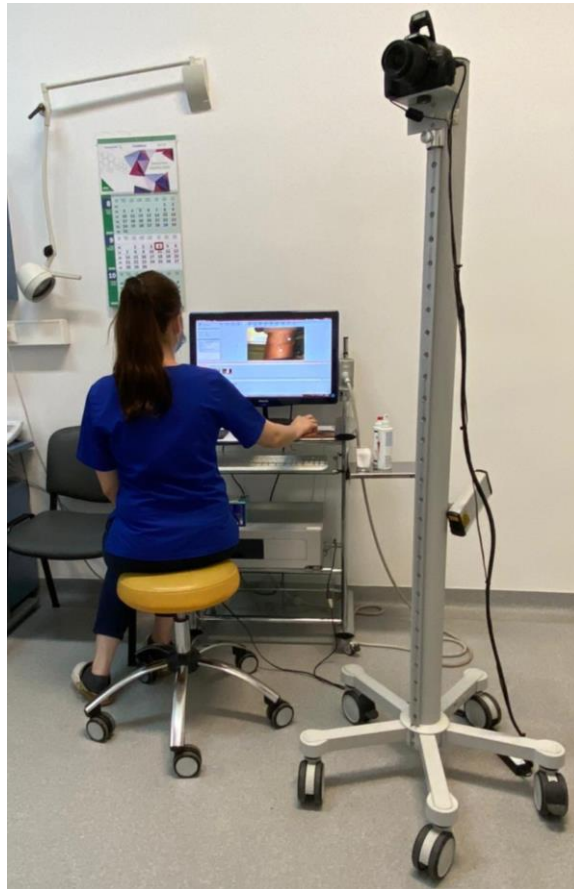Slika 1. Primjena ručnog dermatoskopa.

Preuzeto s dopuštenjem autora: doc. dr. sc. Marija Buljan.

Kod standardnih dermatoskopa, za smanjenje površinske refleksije rožnatog sloja i bolju penetraciju svjetla te bolju preglednost pigmentnih struktura, između instrumenta i kože stavlja se imerzijska tekućina. Kao imerzijsku tekućinu možemo rabiti 70-postotni alkohol, fiziološku otopinu ili ultrazvučni gel. Noviji dermatoskopi imaju polarizirano svjetlo u čijem radu imerzijska tekućina nije potrebna (11).

Na tržištu danas postoje tri vrste ručnih dermatoskopa: standardni instrument, instrument s polariziranim svjetlom i miješani (hibridni) instrument. Kod standardnog instrumenta nužan je kontakt s kožom i korištenje imerzijskog sredstva. Instrument s polariziranim svjetlom koristi se polariziranim svjetlom za smanjenje refleksije s površine kože. Miješani ili hibridni instrumenti imaju mogućnost polarizacije ili upotrebu imerzijskog sredstva. Upotreba dermatoskopa s polarizacijskim svjetlom omogućava pregled većeg broja promjena te je korisniji u svakodnevnoj praksi za bržu trijažu, a instrumenti koji koriste imerzijsko sredstvo imaju bolju optičku kvalitetu. Razlike postoje i u kvaliteti dermatoskopske slike. Pojedine se strukture bolje uočavaju polariziranim dermatoskopom (kristali, vaskularne promjene), a standardnim dermatoskopom bolje ćemo vidjeti ciste poput milija. U današnje vrijeme hibridni instrumenti novije generacije koriste prednosti obje tehnologije (10).

Primjena digitalne tehnologije dovodi do razvoja digitalne dermatoskopije (Slika 2.)(7). Napredna računalna tehnologija omogućuje pohranjivanje dermatoskopske slike na računalo, a različiti softveri omogućuju stvaranje baze podataka i analiziranje slike lezija prema unaprijed definiranim parametrima (7). Digitalna dermatoskopija ima sve veću ulogu u praćenju manjih atipičnih promjena koje još nemaju razvijene dermatoskopske karakteristike melanoma (engl. *featureless* melanoma) (7). Kod takvih sumnjivih promjena preporučuje se kontrolna digitalna dermatoskopija svaka 3 do 4 mjeseca (11). Praćenje se nikad ne preporučuje za nodularne tumore ni promjene kod kojih je izražena regresija. Promjene koje se s vremenom ne mijenjaju možemo okarakterizirati dobroćudnima, a one koje se mijenjaju u 11 do 18 % slučajeva potvrdi se dijagnoza melanoma (11). Digitalna dermatoskopija uz fotografiranje cijelog tijela koristi se za praćenje osoba s većim brojem madeža ili osoba koji imaju multiple atipične madeže. Osoba s većim brojem madeža smatra se da je ona koja ima više od 50 običnih madeža, isključujući lentiginoze, pjege i madeže manje od 2 mm. Praćenje takvih pacijenata se preporučuje u intervalu od 6 do 12 mjeseci, dok broj otkrivenih melanoma raste s produženjem vremena u kojem se pacijent prati (11).



Slika 2. Sustav digitalne dermatoskopije.

Preuzeto s dopuštenjem autora: doc. dr. sc. Marija Buljan

4.3. Primjena dermatoskopije na oralnoj sluznici

Dermatoskopija se može koristiti i na oralnoj sluznici. Pomaže pri razlikovanju melanocitnih lezija, koje su potencijalno rizične i koje je potrebno pratiti, od svih ostalih, nemelanocitnih lezija (7). Prvi je korak dermatoskopske analize određivanje je li riječ o melanocitnoj ili nemelanocitnoj promjeni (12). Melanocitne promjene karakteriziraju melanocitna mrežica, melanocitna globula i drugo (12). Ako ti kriteriji izostanu, u drugom koraku treba odrediti radi li se o nekoj nemelanocitnoj promjeni (12). Neke od nemelanocitnih promjena koje nemaju maligni potencijal su amalgamska tetovaža, hemangiom te postupalna pigmentacija (7). Ipak, ako je u pitanju melanocitna promjena utvrđuje se radi li se o madežu ili melanomu. Za melanom su specifične atipične točke i globuli, pseudopodiji i linearne linije na periferiji lezije,

negativna pigmentna mrežica, nepravilne mrlje, strukture poput kristala, plavobijeli veo, regresija (12).

Kod postavljanja dijagnoze važno je uzeti u obzir dob pacijenta, fototip kože, obiteljsku anamnezu za tumore kože, izloženost UV zrakama, trudnoću te dinamiku nastanka promjene u području nastanka promatrane lezije. Ponekad neinvazivnim metodama nije moguće postaviti konačnu dijagnozu te je potrebno uzeti uzorak promijenjenog tkiva za histološku analizu, odnosno učiniti biopsiju. Uzorak za biopsiju se može uzeti skalpelom ili *punchem* u lokalnoj anesteziji. Za uspješnu dijagnostiku promjena mora biti dovoljno velika te sadržavati sve slojeve sluznice. Također, treba uzeti u obzir da je promjena novonastala i da nije liječena (12).

Dermatoskopski pregled, koji provodi educiran liječnik, kratak je i ugodan za pacijenta. Prednost dermatoskopije pri dijagnosticiranju pigmentnih lezija na sluznici usne šupljine je jednostavno i neinvazivno praćenje sumnjivih lezija prilikom svakog posjeta ordinaciji (7). Osim pomoći pri ranom otkrivanju zloćudnih promjena, znatno se smanjuje broj nepotrebnih biopsija i ekscizija (12).

No, primjena dermatoskopije na sluznici usne šupljine ima i svoje nedostatke. Dermatoskop je napravljen isključivo za procjenu kožnih lezija, stoga su za pregled uglavnom dostupne pigmentne lezije na usnicama, ventralnoj strani jezika te retrokomisuralno (2). Rješenje bi mogla pružiti izrada fleksibilnog dermoskopa koji bi bio prilagođen specifično lokaliziranim pigmentnim lezijama na oralnoj sluznici (13).

5. PIGMENTNE LEZIJE NA ORALNOJ SLUZNICI

Pigmentne lezije na oralnoj sluznici predstavljaju grupu različitih entiteta, od fiziološke pigmentacije do oralnog melanoma (2). Nastaju odlaganjem pigmenta u tkivima, najčešće zbog povećane proizvodnje melanina, povećanog broj melanocita, odnosno melanocitoze te zbog odlaganja različitih egzogenih tvari (14). Pigmentne lezije mogu biti fiziološke ili patološke, a patološke se dalje, prema uzroku, dijele na egzogene i endogene (14). Egzogeni uzroci nastanka oralne pigmentacije su lijekovi, pušenje, amalgamske čestice i teški metali, dok su endogeni uzroci povezani s endokrinim poremećajima, sindromima, infekcijama, kroničnim iritacijama te novotvorinama (14).

Četiri pigmenta doprinose boji kože i sluznice (14). To su melanin, karoten, reducirani hemoglobin i oksidirani hemoglobin (14). Najvažniji od njih je melanin. Melanin se sintetizira u melanocitima, stanicama koje se embriološki razvijaju iz neuralnog grebena, a tijekom fetalnog života migriraju u bazalni sloj kože i sluznice kroz periferne živce (2). Melanociti sintetiziraju melanin u specijaliziranim granulama, melanosomima, koji prenose pigment u okolne keratinocite, a ponekad i u makrofage (2). Genetika, hormoni i izloženost suncu utječu na količinu izlučenog pigmenta (2).

Klinički, oralne pigmentacije ovisno o koncentraciji i lokalizaciji pigmenta mogu biti plave, smeđe, crne i sive, uz napomenu da su smeđe lezije obično površinske, a sivim i crnim pigment je smješten dublje u tkivu (2). U svrhu preglednosti, u ovom radu pigmentne lezije na oralnoj sluznici klasificirane su prema boji: plave, smeđe te crne i sive (Tablica 1.).

Tablica 1. Podjela pigmentnih lezija oralne sluznice prema boji.

PLAVE		SMEĐE	CRNE I SIVE
Vaskularne	Melanocitne	Fiziološka pigmentacija	Amalgamska tetovaža
Hemangiom	Plavi madež	Pušačka melanoza	Grafitna tetovaža
Varikoziteti		Medikamentozna melanoza	Pigmentacija
Angiosarkom		Melanotična makula	uzrokovana odlaganjem
Kaposijev		Melanocitni madež	teških metala
sarkom		Melanom	
		Oralni melanoakantom	
		Pigmentirani lichen planus	
		Melanoze povezane sa	
		sistemskim bolestima	
		(Addisonova bolest, Peutz- Jeghersov sindrom, Laugier- Hunzikerov sindrom)	
	HIV oralna melanoza		

6. PLAVE PIGMENTNE LEZIJE NA ORALNOJ SLUZNICI

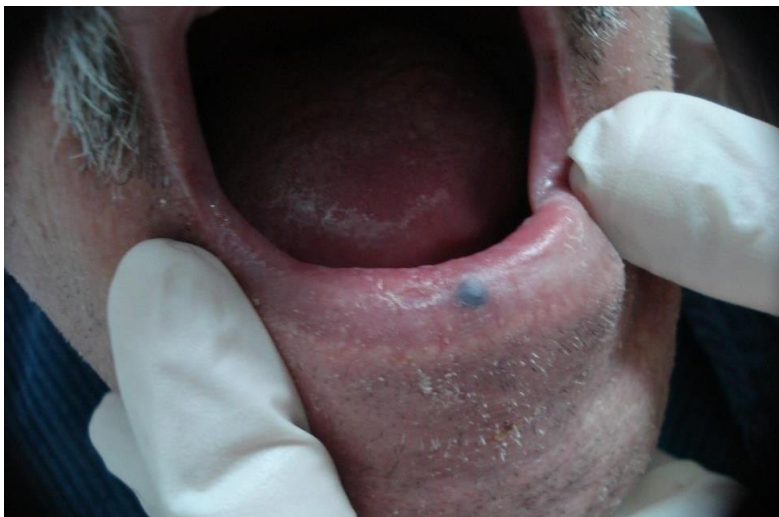6.1. Vaskularne lezije oralne sluznice

6.1.1. Hemangiom i vaskularne malformacije

Hemangiom je benigna proliferacija endotelne stanice krvnih žila (Slika 3.), dok su vaskularne malformacije strukturne anomalije krvnih žila bez endotelne proliferacije. Obje su lezije razvojne, a pojavljuju se ranom djetinjstvu. Različito od hemangioma, koji se s vremenom spontano povlači, vaskularne malformacije perzistiraju čitavoga života (15).

U usnoj šupljini, lezije su najčešće lokalizirane na jeziku te imaju slične kliničke karakteristike (13). Mogu biti u ravnini sluznice ili blago izdignute (15). Boja varira od crvene do plavoljubičaste, ovisno o tipu krvnih žila koje su zahvaćene i dubini lezije u tkivu (15). Površinske će lezije imati crvenkastoplavi izgled, one dublje u vezivnom tkivu bit će tamnoplave, dok se intramuskularni hemangiomi ne očituju promjenom boje sluznice (16).

Izvođeci test vitropresije, očekujemo da će lezije poblijediti pod pritiskom tj. anemizirati (14, 15). Test se izvodi tako što se lezija nježno pritisne mikroskopskim stakalcem (15). Pozitivan rezultat (lezija blijedi na pritisak) ukazuje na to da se krv unutar vaskularnih prostora *premjestila* pod djelovanjem tlaka (15). Međutim, negativan test vitropresije ne isključuje da je riječ o vaskularnoj leziji jer se negativan rezultat može dobiti i uslijed nastanka ugrušaka u lumenu krvnih žila (14, 15).



Slika 3. Hemangiom. Preuzeto s dopuštenjem autora: doc. dr. sc. Marija Buljan.

6.1.2. Varikoziteti

Varikoziteti su patološka venska proširenja najčešće lokalizirana na ventralnoj strani jezika i to kod pacijenata starijih od 60 godina (15).

Na sluznici su vidljiva nepravilna, mekana, multipla, plavoljubičasta izdignuća koja blijede na pritisak. U slučaju kada varikozitet sadrži intravaskularni ugrušak, promjena poprima izgled čvrstog plavoljubičastog nodula koji ne blijedi na pritisak. Krvne ugruške uglavnom nalazimo u području obrazne sluznice i donje usne (15).

Varikoziteti su bezbolni, ne podliježu rupturama ni krvarenjima i nemaju nikakve kliničke posljedice. Ipak, varikoziteti lokalizirani na obraznoj sluznici i usnama stvaraju estetske i funkcionalne probleme, stoga ih je ponekad potrebno ukloniti (16).

6.1.3. Angiosarkom

Angiosarkom je zloćudni krvožilni tumor koji se može pojaviti bilo gdje u tijelu (16). Nastaje iz endotelnih stanica krvnih ili limfnih žila ili iz pericita (16). Periciti su rezervne, multipotentne mezenhimske stanice koje su sposobne za diferencijaciju u druge vrste stanica mezenhinskog podrijetla (17). Angiosarkomi većinom nastaju spontano, ali je primijećeno da se češće pojavljuju i u post-iritacijskim područjima (18). Drugi su čimbenici rizika dugotrajni limfedem i izloženost kemijskim kancerogenim tvarima (18). Tumor brzo proliferira i ima nodularan izgled (16).

Rijetko se pojavljuju u usnoj šupljini, a oralni angiosarkomi predstavljaju samo 1 % od svih angiosarkoma (18). Na oralnoj sluznici većinom su lokalizirani na tvrdom nepcu i gingivi (18). Ako se nalaze neposredno ispod površine sluznice, crvene su, plave ili ljubičaste boje (16). Klinički nalaz intraoralnog angiosarkoma uključuje bolne okrugle ili ovoidne mekotkivne nodule koji mogu spontano krvariti, a ponekad se mogu pojaviti i ulceracije (18).

Diferencijalna dijagnoza uključuje hemangiom, papilarnu endotelnu hiperplaziju, angiolimfoidnu hiperplaziju s eozinofilijom, piogeni granulom, Kaposijev sarkom, melanom, karcinom spongioznih stanica te metastatski karcinom bubrežnih stanica (18). Prognoza im je loša i liječenje uključuje radikalnu eksciziju (16).

6.1.4. Kaposijev sarkom

Kaposijev sarkom (KS) karcinom je endotelnih stanica kojeg karakterizira varijabilna histopatološka slika i klinički tijek (19). Postoje četiri tipa: klasični, endemski, epidemijski i transplantacijom povezan KS. Klasični zahvaća starije muškarce mediteranskog i istočno europskog podrijetla, endemski je uobičajen u dijelovima Afrike, a za epidemijski se smatra da je povezan sa sindromom stečene imunodeficijencije (*Acquired Immunodeficiency Syndrome*, AIDS) (20).

Poznato je da infekcija humanim herpes virusom-8 (HHV-8), zajedno sa smanjenom imunošću domaćina, uzrokuje KS. Iako epidemijski i s transplantacijom povezan KS imaju izravnu sponu s imunodeficijencijom, kod klasičnog i endemskog tipa ta veza još uvijek nije dovoljno dobro razjašnjena. Klasični se povezuje s oslabljenim imunostimuliranim sustavom starijih osoba, a endemski s kroničnim infekcijama i malnutricijom. Slično kao i drugi herpes virusi, HHV-8, balansira između aktiviranja i suprimiranja imunostimuliranih odgovora uspostavljajući latentnu infekciju koja će trajati cijeli život inficiranog domaćina (19).

Kliničke manifestacije sva četiri tipa KS-a međusobno se preklapaju, kožne se lezije prezentiraju kao multiple, pigmentirane, ravne ili izdignute, eritematozne ili lividne bezbolne promjene, koje ne blijede na pritisak. Početne su kožne lezije često asimptomatske pigmentirane makule ili male papule koje variraju u boji, od ružičaste do žarko lividne, a mogu se razviti u plakove ili nodule (19).

Kod KS-a povezanog s AIDS-om uobičajene su lezije u usnoj šupljini (19). Najčešće su lokalizirane na tvrdom nepcu i gingivi (19). Tipične su višezarišne lezije s brojnim plakovima koji se mogu međusobno stapati, no mogu se pojaviti i kao žarišne lezije (16). Promjene mogu narasti i postati nodularne, neke mogu zahvatiti i cijelo nepce, a neke se mogu izdići gotovo do okluzalne plohe zuba (16). Kod takvih oralnih lezija postoji mogućnost nastanka sekundarne infekcije i disfagije (19). Tumor također može zahvatiti kost te uzrokovati pomicanje zubi (20). Smatra se da pacijenti s oralnim lezijama imaju lošiju prognozu od onih koji imaju samo kožne manifestacije bolesti (20). Budući da je često zahvaćena i vestibularna gingiva, u ranim fazama bolesti diferencijalno dijagnostički možemo sumnjati na piogeni i gigantocelularni granulom (16).

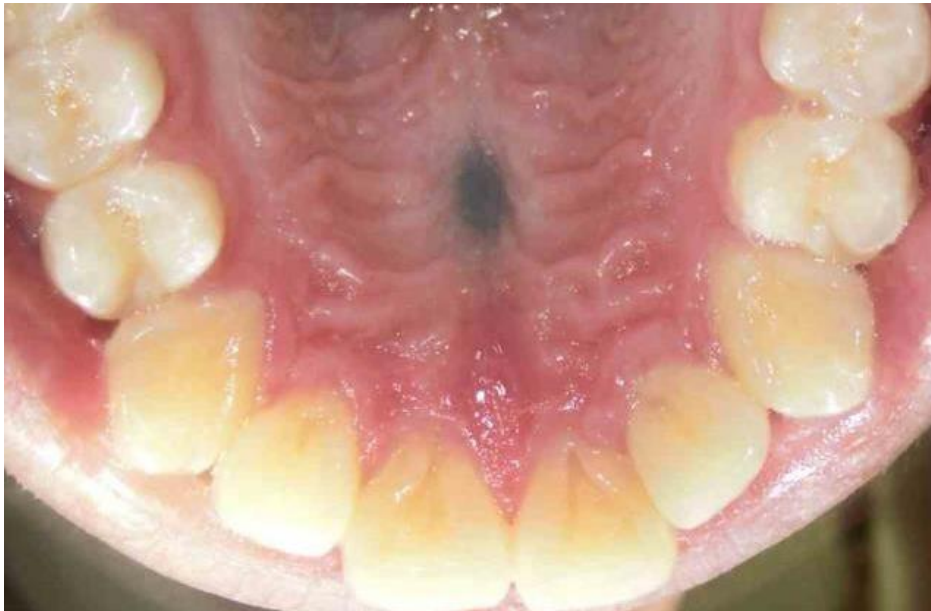Bezbolne makule i plakove nije potrebno liječiti, dok se preporučuje uklanjanje nodula zbog nelagode i smetnji pri žvakanju (16). Konačno, visceralne lezije mogu se pojaviti na plućima te gastrointestinalnom sustavu, i to najčešće u pojedinaца s AIDS-om (19). Međutim, samo 15 % pacijenata sa KS-om razvije takve lezije (19).

6.2. Melanocitne lezije

6.2.1. Plavi madež

Plavi madež, *blue nevus* ili *Jadassohn-Tieche nevus* stečena je, asimptomatska, benigna melanocitna lezija (21). Madež je plave boje jer se melanociti nalaze duboko u vezivu te krvne žile iznad njega potiskuju boju melanina (16). Karakterističan su klinički nalaz sivoplave ili plavocrne makule glatke površine ili papule koje su u promjeru manje od 6 mm (21).

Intraoralni plavi madež iznimno je rijetka pojava, a na oralnoj se sluznici manifestira između trećeg i petog desetljeća života. Veća je incidencija među ženskom populacijom. Dvije trećine svih intraoralnih plavih madeža nalazimo na tvrdom nepcu (Slika 4.). Druga najčešća lokalizacija je bukalna sluznica (21).



Slika 4. Intraoralni plavi madež na tvrdom nepcu.

Preuzeto s dopuštenjem autora: doc. dr. sc. Marija Buljan

Morfološki se melanociti plavog madeža razlikuju od melanocita nevocelularnih madeža, sadrže velike količine pigmenta te imaju vretenast oblik (16). Plavi madež ima različite histološke podtipove, no uglavnom ih se klasificira kao *obične* ili *celularne* (21). Obični plavi madež, što je ujedno i najčešći podtip u usnoj šupljini, skoro pa je uvijek benigna lezija i rijetko recidivira (21). U suprotnom, iz celularnog plavog madeža primijećeni su slučajevi nastanka zloćudnog melanoma (21). Diferencijalno dijagnostički možemo posumnjati na druge žarišne pigmentacije (16).

Dermatoskopskim pregledom plavog madeža uočavamo homogenu plavu leziju s plavobijelim strukturama nalik velu. Lezija je okružena brojnim, pravilno strukturiranim krvnim žilama (13).

Ako neinvazivne dijagnostičke metode nisu dostatne za postavljanje konačne dijagnoze, potrebno je napraviti biopsiju. Promjena se u slučaju sumnje na melanom treba ukloniti kirurškom ekscizijom, uz patohistološku analizu (16).

7. SMEĐE PIGMENTNE LEZIJE NA ORALNOJ SLUZNICI

7.1. Fiziološka pigmentacija

Fiziološke ili rasne pigmentacije nastaju zbog povećane melanocitne aktivnosti ili rjeđe zbog povećanoga broja melanocita. Uglavnom ih nalazimo kod ljudi različitih etničkih skupina, tamnije boje kože (22).

Klinički su vidljive svijetlo smeđe do crne makule različite veličine i oblika. Mogu se pojaviti u svim dobnim skupinama iako se prevalencija povećava s dobi. Čimbenici koji mogu utjecati na povećani intenzitet pigmenta su pušenje, hormonalne promjene te sistemski lijekovi. Najčešće ih nalazimo na gingivi, premda se mogu razviti i na obraznoj sluznici, usnama i tvrdom nepcu, kao i na dorzalnoj strani jezika, i to na vrhovima fungiformnih papila (22).

Fiziološka se pigmentacija dijagnosticira na temelju anamneze i kliničkog pregleda, a liječenje nije potrebno. Entiteti koji imaju sličnu kliničku sliku su: pušačka melanoza, medikamentozna melanoza, Addisonova bolest i Peutz-Jeghersov sindrom. Također, osobe tamnije boje kože sklonije su razvijanju postupalnih pigmentacija u usnoj šupljini povezanih s traumom ili upalnim stanjima (22).

7.2. Kemijski inducirane pigmentacije

7.2.1. Pušačka melanoza

Pušačka melanoza česta je pojava koju karakteriziraju benigne pigmentacijske promjene na sluznici usne šupljine. Smatra se da nastaje zbog pušenja cigareta ili lule, točnije kao rezultat djelovanja kemikalija u dimu cigarete ili topline koja stimulira melanocite na stvaranje melanina (22).

Obično se javlja kod odraslih, a promjena je zabilježena u čak 21,5 – 30 % pušača. Češće zahvaća žene, što može imati hormonsku poveznicu. Tipičan klinički nalaz su multiple smeđe makule lokalizirane na gingivi, obraznoj sluznici, usni, jeziku i tvrdom nepcu. Boja promjena varira od svijetlo smeđe do crne, ovisno o količini i trajanju pušenja duhana (22).

Pušačka melanoza histopatološki izgleda kao fiziološka pigmentacija i melanotična makula. Klinički izgled lezije te pušenje u anamnezi obično su dovoljni za postavljanje dijagnoze. No,

postoji li uzdignuće lezije ili primijetimo li njezin netipičan smještaj, treba isključiti druge entitete, osobito melanom (22).

Premda pušačka melanoza ne zahtijeva liječenje, potrebno je upoznati pacijenta sa zdravstvenim rizicima kojima je izložen zbog pušenja. Prestanak pušenja može dovesti do postupnog nestanka pigmentiranih područja. Pacijenti koji imaju estetskih problema mogu se podvrgnuti kirurškim ili laserskim tretmanima kojima se može utjecati na pigmentirana područja iako se promjene mogu vratiti ako navika pušenja perzistira (22).

7.2.2. Medikamentozna melanoza

Lijekovi su jedan od češćih uzroka nastanka oralnih pigmentacija, odnosno medikamentozne melanoze. Promjene najčešće nalazimo kod pacijenata koji u terapiji uzimaju klotrimazol ili tetraciklin. Češće su kod osoba tamnije boje kože, a zbog inkontinencije melanofaga gornjeg dermisa sivkasto smeđe su boje. Zahvaćena mogu biti oralna i/ili genitalna područja, a važan dijagnostički znak su ponavljajuće hiperpigmentacije koje se javljaju uvijek na istom mjestu (1).

Neki lijekovi uzrokuju intraoralnu upalnu reakciju kod predisponiranih pacijenata te posljedično postupalnu hiperpigmentaciju (1). Drugi lijekovi, fenotiazini i minociklin, mogu se odlagati u koži ili sluznici te izravno reagirati s melaninom (1). Minociklin je sintetski tetraciklin koji se koristi za liječenje akni, a njegova dugotrajna primjena može uzrokovati obojenje alveolarne kosti (23). Tako sivo obojena alveolarna kost prosijava ispod sluznice, posebno u frontalnom dijelu gornje čeljusti, kod pacijenata s tankim sluzničnim biotipom. Usto, minociklin može uzrokovati i diskoloraciju sluznice jezika (23). Obojenje alveolarne kosti ireverzibilno je kod većine pacijenata, čak i nakon prestanka uzimanja minociklina, premda pigmentacije sluznice mogu izbljediti nakon nekoliko godina (24).

I drugi lijekovi mogu biti uzročnici pigmentnih promjena na oralnoj sluznici. Kinidin može uzrokovati pigmentaciju gingive, a klorokin plavo-sive diskoloracije na tvrdom nepcu (1). Klorokin i drugi derivati kinina koriste se za liječenje malarije, srčanih aritmija i raznih imunoloških bolesti uključujući diskoidni *lupus eritematosus* te reumatoidni artritis (23). Obojenje sluznice uzrokovano ovim lijekovima karakteriziraju plavo-sive ili plavo-crne pigmentacije isključivo na tvrdom nepcu (23). Zašto je zahvaćena samo sluznica tvrdog nepca,

još nije razjašnjeno (23). Oralni kontraceptivi odgovorni su za pojavu gingivne hipermelanoze (1). Također, obojenje sluznice usne šupljine mogu uzrokovati i kemoterapeutici, kao što su busulfan, belomicin, ciklofosfanamid i klormetin (1). Kao posljedica inhalacije heroina i metakvalona mogu se javiti tamno pigmentirane makule na području dorzuma jezika (1). Ujedno, smeđe se oralne pigmentacije pojavljuju kod HIV pozitivnih pacijenata koji su na terapiji Zidovudinom (AZT), ketokonazolom i klofazaminom (1, 25).

Medikamentozna melanoza lokalna je reakcija na sluznici usne šupljine te dosad nije primijećena njezina maligna transformacija (23). Većina se ovakvih lezija povuče nekoliko tjedana ili mjeseci nakon prestanka uzimanja lijekova, međutim promjene ponekad mogu ostati trajne (25).

7.3. Melanotična makula

Melanotična makula najčešća je pigmentna lezija na sluznici usne šupljine (13). Ako se nalazi na usni, naziva se melanotična makula usne (Slika 5.). U slučaju da je lokalizirana intraoralno, govorimo o oralnoj melanotičnoj makuli. Uzrokovana je povećanom produkcijom melanina bez povećanja broja melanocita (15). Iako je etiologija nepoznata, lokalna trauma i kronične upale mogući su čimbenici koji utječu na njezinu pojavu (13). Ima tendenciju spontane regresije (13), a zloćudna transformacija nije zabilježena (15). Češće zahvaća žene (12, 24). Stabilnog je oblika, veličine i boje (25). Melanotična makula usne karakteristična je za mlađu dob, a intraoralna se obično javlja u četvrtom i petom desetljeću života (25).

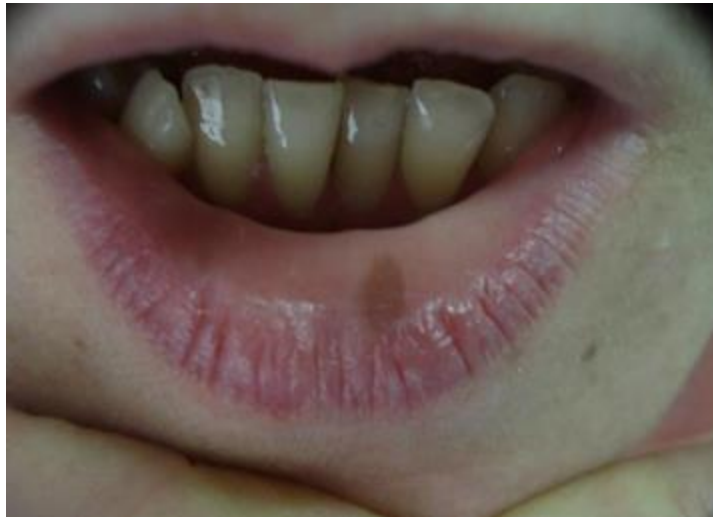Klinički, radi se o asimptomatskim, dobro ograničenim, smeđe do crnim makulama koje su u promjeru manje od 1 cm. Na donjoj usni nalazimo 91 % lezija, a na gornjoj samo 6 %. Druge tipične lokacije su gingiva, nepce i obrazna sluznica. Obično su solitarne lezije, ali mogu biti i multiple. Multiple lezije mogu se naći kod imunosuprimiranih pacijenata, a multiple lezije u kombinaciji s pigmentacijom na noktima ukazuju na Laugier-Hunzikerov sindrom (13).

Još nije u potpunosti razjašnjeno variraju li dermatoskopski kriteriji melanotičnih makula ovisno o lokalizaciji. Benigne, pigmentirane lezije mukozne membrane tvore uzorak otiska prsta s uskim paralelnim linijama (Slika 6.) te šire, pigmentirane linije isprekidane točkama i globulima (Slika 7.). Takav se uzorak smatra najčešćim i kod oralne i kod melanotičnih makula

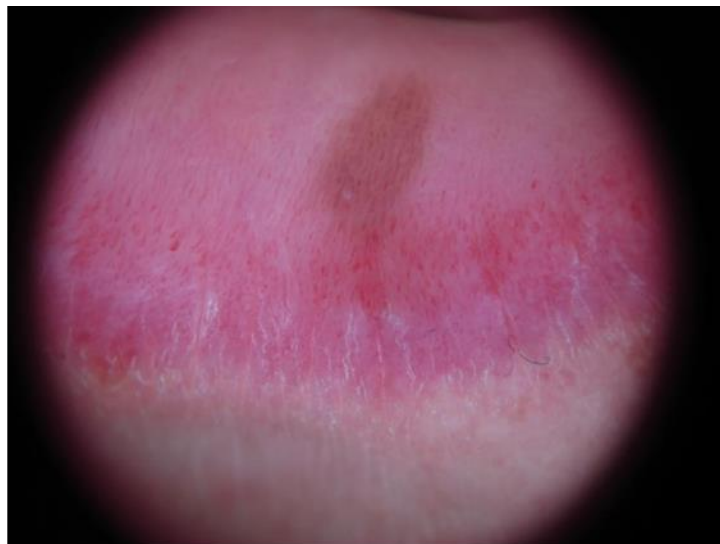Marija Cigić, diplomski rad

usne. Također je primijećen mješoviti uzorak s više ili manje istaknutim smeđim područjima bez strukture (13).

Ako dermatoskopski nije moguće isključiti maligne promjene, posebno za lezije na nepcu, gdje je najveća prevalencija melanoma, potrebno je napraviti biopsiju. Nakon što je dijagnoza postavljena, daljnje liječenje nije potrebno (15).

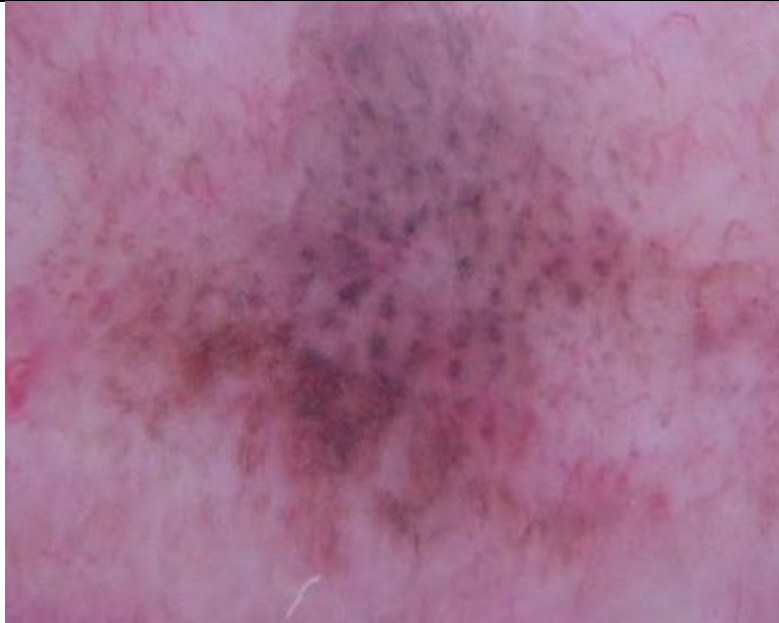

Slika 5. Melanotična makula usne. Preuzeto s dopuštenjem autora: doc. dr. sc. Marija Buljan.



Slika 6. Melanotična makula usne – dermatoskopski prikaz paralelnog uzorka.

Preuzeto s dopuštenjem autora: doc. dr. sc. Marija Buljan.



Slika 7. Melanotična makula usne – dermatoskopski prikaz globularnih struktura.

Preuzeto s dopuštenjem autora: doc.dr.sc. Marija Buljan

7.4. Melanocitni madež

Madež ili *nevus* dobroćudna je tvorba lokalizirana na koži ili sluznici premda je na oralnoj sluznici iznimno rijetka (26). Od 1000 pregledanih pacijenata oralni melanocitni madež prisutan je samo kod jednog (13) i to najčešće na tvrdom nepcu, a može se javiti i na obraznoj sluznici, usni i jeziku (26).

Melanocitni madeži se klasificiraju ovisno o svojim histološkim osobitostima, odnosno prema smještaju melanocita, na intramukozne, junkcijske i složene (13). Intramukozni madež najčešći je oblik, predstavljaju od 55 do 64 % svih madeža u usnoj šupljini (13). Kod njih su melanociti grupirani u lamini propriji (13). Po učestalosti slijedi plavi, zatim složeni madež (26). Složeni madež ima melanocite i u lamini propriji i u epitelu (13). Junkcijski madež najrjeđi je tip madeža na oralnoj sluznici, karakteriziran melanocitnom proliferacijom na spoju epitela i vezivnog tkiva te se smatra da ima tendenciju zloćudne transformacije (26).

Oralni melanocitni madeži češći su kod žena, a javljaju između 20. i 40. godine života iako se mogu pojaviti u bilo kojoj dobi. Dobro su ograničene, okrugle ili ovalne lezije smeđe boje, a

ponekad sive ili crne. Oko 75 % ima promjer manji od 0,6 mm, a lezije veće od 1,3 cm su rijetke. Mogu biti lagano izdignuti, što ih diferencira od amalgamskih tetovaža i melanocitnih makula. Čak 15 % oralnih madeža, posebice intramukoznih, može biti bez pigmenta što predstavlja pravi dijagnostički izazov (13).

Kod dermatoskopske analize madeža, određuje se kod svakog pacijenta *tip* madeža. Pa tako osobe tamnije puti često imaju tamnije madeže retikularnog tipa, a osobe svijetle puti ružičaste madeže s krvnim žilama. Ako se određeni madež kliničkom ili dermatoskopskom slikom izdvaja od ostalih, takvu je promjenu potrebno analizirati s osobitom pažnjom (tzv. *znak ružnog pačeta*) (6).

Dermatoskopski su vidljive dobro ograničene, simetrične lezije, homogene strukture koje često imaju proširenu ili istaknutu pigmentnu mrežu i pruge. Praćenje ovakvih lezija od iznimnog je značaja, posebno u ranoj dijagnostici zloćudne transformacije madeža (13).

7.5. Melanom

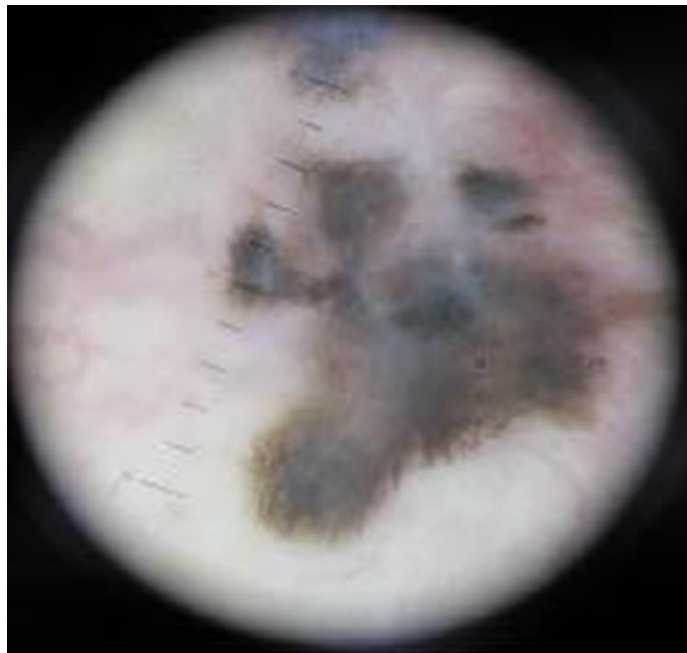
Intraoralni melanom rijetka je novotvorina, predstavlja svega 1 do 2 % svih zloćudnih oralnih tumora te između 0,1 i 8 % svih melanoma. Najčešće se pojavljuje između 50. i 60. godine života, dva puta češće kod žena nego kod muškaraca. Dvije trećine svih oralnih melanoma nastaju na tvrdom nepcu, a trećina ih se razvije iz pigmentne lezije, najvjerojatnije madeža. U svim ostalim slučajevima, negativna anamneza upućuje na razvoj tumora *de novo* (13).

Klinički, intraoralni se melanom prezentira kao solitarna, smeđe do crna makula, ponekad i nodul, asimetričnih i nepravilnih rubova. Između 5 i 35 % svih oralnih melanoma je amelanotično, što otežava postavljanje dijagnoze. Tipična obilježja lezije su brz vertikalni rast i nastanak ulceracija (13).

Dermatoskopska obilježja invazivnog mukoznog melanoma uključuju i nagli prekid pigmentnog uzorka, plavo-bijeli veo, ulceraciju te atipičan, polimorfni vaskularni uzorak (Slika 8.) (8).

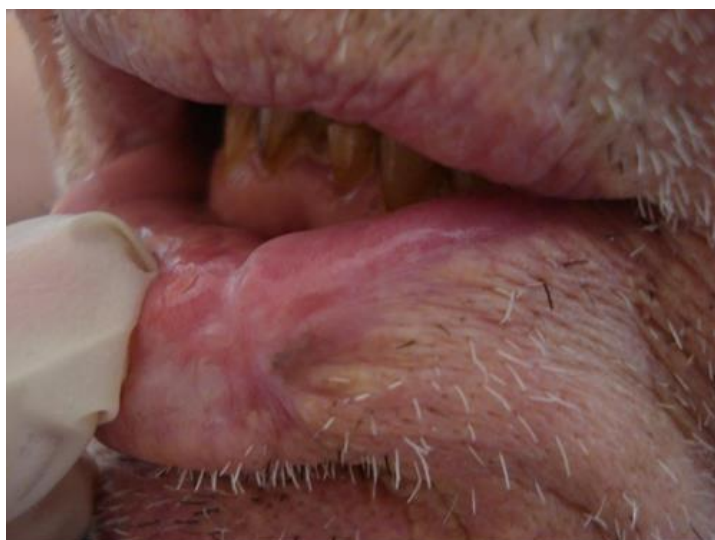Marija Cigić, diplomski rad

Loša je prognoza rezultat brzog rasta i kasnog postavljanja dijagnoze. Glavni razlog kasnog prepoznavanja i liječenja nekarakterističan je klinički izgled lezije u ranim fazama bolesti. Nerijetko se javljaju recidivi (Slika 9., Slika 10.) (13).



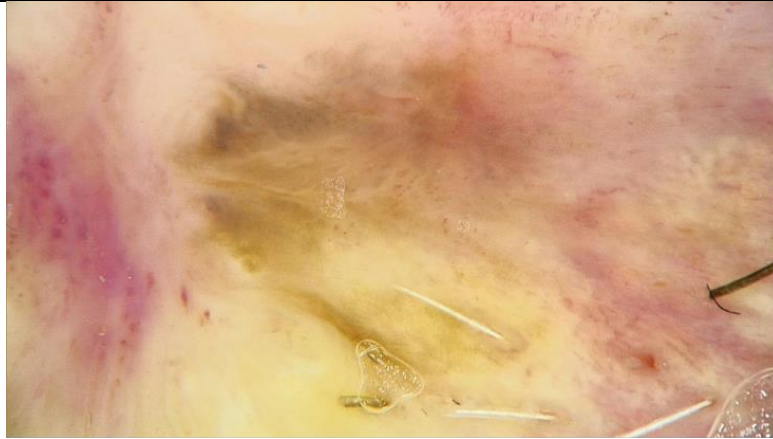
Slika 8. Dermatoskopski prikaz intraoralnog melanoma.

Preuzeto s dopuštenjem autora: doc. dr. sc. Marija Buljan.



Slika 9. Klinički izgled recidiva melanoma usne.

Preuzeto s dopuštenjem autora: doc. dr. sc. Marija Buljan.



Slika 10. Dermatoskopski prikaz recidiva melanoma usne.

Preuzeto s dopuštenjem autora: doc. dr. sc. Marija Buljan.

7.6. Oralni melanoakantom

Oralni je melanoakantom rijetka, benigna, pigmentna lezija nastala uslijed proliferacije keratinocita i melanocita sluznice usne šupljine. Smatra se da nastaju kao posljedica iritacija ili lokalne traume (13).

Vidljivi su asimptomatski, dobro ograničeni, lagano izdignuti smeđi plakovi, nepravilne površine (13). Većinom se radi o solitarnim lezijama iako mogu biti i multiple (13). Najčešće su lokalizirane na obraznoj sluznici (13), a mogu se pojaviti i na nepcu, gingivi i usnama (2). U kratkom vremenu mogu narasti, što može navesti na zabludu da je došlo do maligne transformacije (13).

Diferencijalno dijagnostički treba razmotriti sljedeće entitete: fiziološku pigmentaciju, medikamentoznu melanozu, intraoralni madež i melanom. Većina se entiteta može eliminirati uzimanjem precizne povijesti bolesti jer je za oralni melanoakantom karakterističan iznimno brz rast u kratkom vremenskom razdoblju. U slučaju da povijest bolesti nije moguće utvrditi za postavljanje konačne dijagnoze potrebno je napraviti biopsiju uz patohistološku analizu (27).

7.7. Pigmentirani *lichen planus*

Postupalne hiperpigmentacije često su vidljive na koži, a mogu nastati i na oralnoj sluznici, posebno kod bolesnika s kroničnim upalnim stanjima kao što je *lichen planus* (25). Za *lichen planus* karakteristične su lako prepoznatljive retikularne bijele i eritematozne lezije (25). Kod osoba tamnije boje kože zbog degenerativnih promjena u bazalnom sloju kože dolazi do promjena pigmenta (2). Melanin iz makrofaga u površinskom sloju uzrokuje smeđe pigmentacije na sluznici (2). Pigmentacije perzistiraju i nakon povlačenja *lichen planusa* (2). Slične promjene nalazimo kod svih vezikulo-erozivnih bolesti kao što su pemfigus i pemfigoid (25).

7.8. Melanoze povezane sa sistemskim bolestima

Mnoge sistemske bolesti uzrokuju obojenje sluznice usne šupljine, a njihovi znakovi se ne manifestiraju uvijek isto na oralnoj sluznici. Lezije uzrokovane određenom bolesti variraju oblikom, veličinom, bojom te lokalizacijom, različito od osobe do osobe. U većini je slučajeva oralna pigmentacija nepouzdana indikacija bolesti. Sama oralna pigmentacija s manjkavim kliničkim i histološkim osobitostima nedovoljna je za postavljanje dijagnoze sistemskog poremećaja (25).

Kod različitih endokrinih bolesti, uključujući akromegaliju i Albrightov sindrom, povremeno se mogu vidjeti crvenkasto smeđe hiperpigmentacije oralne sluznice. Bolesnici s hemokromatozom u 15 % slučajeva pokazuju smeđe difuzno obojenje oralne sluznice zbog nakupljanja hemosiderina. Kod bolesnika s beta-talasemijom depoziti metala, nastali razgradnjom hemoglobina, mogu rezultirati difuzno smeđim obojenjem sluznice na spoju tvrdog i mekog nepca. Pigmentacije koje podsjećaju na melanotične makule, lateralno na mekom nepcu ukazuju na bronhogeni karcinom kod bolesnika s plućnom bolešću (25).

Iako se oralne pigmentacije mogu činiti neznčajnima, ispravna dijagnoza pigmentacijskih nepravilnosti te udruživanje istih sa sistemskim bolestima može prevenirati nepotrebne pretrage i zabune, posebno jer su oralne pigmentacije nerijetko najraniji znakovi bolesti.

7.8.1. Addisonova bolest

Primarna adrenokortikalna insuficijencija ili Addisonova bolest rijetka je endokrina bolest koja nastaje kao posljedica bilateralne destrukcije kore nadbubrežne žlijezde zbog autoimune bolesti, infekcije ili tumora (23). Bolest se manifestira kao anoreksija, slabost, mučnina, povraćanje, abdominalna bol, zatvor ili proljev (2, 24). Hiperpigmentacija kože i sluznice rezultat je povišenih vrijednosti cirkulirajućeg adrenokortikotropnog hormona (ACTH) (25).

Zbog disfunkcije kore nadbubrežne žlijezde smanjena je koncentracija njezinih hormona u krvi (23). To stimulira hipofizu na lučenje ACTH-a što nadalje potiče lučenje melanocitnog stimulirajućeg hormona (MSH) koji je odgovoran za stvaranje melanina u melanocitima (23). Pigmentacija je prvi znak bolesti u trećini slučajeva (25). Klinički, na sluznici usne šupljine nalazimo ili difuzna, tamno smeđe pigmentirana područja na gingivi, jeziku, obraznoj sluznici i tvrdom nepcu ili diskretne makule (25). Kod bolesnika koji imaju sekundarnu nespecifičnu adrenalnu insuficijenciju zbog panhipopituitarizma ili kortikotropinske deficijencije ne pojavljuju se hiperpigmentacije (25).

Addisonova bolest može biti smrtonosna ako se ne liječi (23). Uz kauzalno liječenje potrebna je i zamjenska kortikosteroidna terapija (23), nakon koje se kožne pigmentacije obično povlače, dok one na oralnoj sluznici perzistiraju (25). Zloćudna transformacija nije zabilježena (23).

7.8.2. Peutz-Jeghersov sindrom

Peutz-Jeghersov sindrom rijedak je genetski poremećaj karakteriziran povećanim rizikom za razvoj karcinoma tankog i debelog crijeva, želuca, gušterače, dojke te unutarnjih spolnih organa (23). Sindrom uključuje i intestinalnu polipozu te melaninske pigmentacije lica, usta te rjeđe šaka i stopala (2). Polipi su hamartomi s niskim malignim potencijalom (2). Multiple, male melaninske pigmentacije, lokalizirane su perioralno na sluznici usne šupljine i nosa, konjuktivi, rektumu te na koži ekstremiteta (23). Kožne lezije većinom izbljedu u odrasloj dobi dok one na oralnoj sluznici i usnama perzistiraju (25).

Melaninske pigmentacije ne zahtijevaju liječenje i nisu povezane s povećanim rizikom za razvoj melanoma. Međutim, bolesnike je potrebno promatrati zbog mogućeg razvoja drugih sistemskih malignoma. Oralne lezije pomažu u ranom dijagnosticiranju bolesti te skreću

pozornost liječnicima na mogući razvoj karcinoma u visceralnim organima zahvaćenim ovim sindromom (23).

7.8.3. Laugier-Hunzikerov sindrom

Laugier-Hunzikerov sindrom (LHS) rijetka je stečena, mukokutana hiperpigmentacija (28). Karakteriziraju je asimptomatske makule, čija boja varira od sivo-plave do smeđe-crne (29). Lezije mogu biti solitarne ili multiple i konfluirajuće, a najčešće su lokalizirane u usnoj šupljini te na usnama (29). Rjeđe ih nalazimo na gingivi, jeziku, prstima te na plantarnom dijelu stopala (29). U 60 % slučajeva na noktima se opisuje *melanonychia striata* (29). *Melanonychia striata* pigmentirana je pruga koja se proteže uzdužnom osi nokta (30). Takve dermatoskopski vidljive pigmentacije u periungvalnom području, koje su rezultat prosijavanja pigmentacije kroz tanku kožu perionihija, nazivaju se još i pseudo Hutchinsonov znak. Pseudo Hutchinsonov znak još se može vidjeti kod *nevusa*, ali i kod melanoma, stoga je ispravna dijagnostika izuzetno važna. LHS obično se pojavljuje u ranoj i srednjoj dobi (31).

Dermatoskopski, pigmentirane lezije na usnama vidljive su kao paralelne smeđe linije (28). Takav paralelni uzorak s multiplim smeđim točkama vezan je s melaninskim pigmentacijama bazalnih keratinocita i dermalnih melanofaga (28).

Liječenje hiperpigmentacijskih makula u LHS-u uključuje lasere i kriokirurgiju (31).

7.9. HIV oralna melanoza

Kod bolesnika s HIV-om često nalazimo melaninske hiperpigmentacije na sluznici usne šupljine. One se kod nekih bolesnika prikazuju kao dobro ograničene makule, a kod drugih kao difuzne promjene. Rezultati mnogih istraživanja pokazuju da prevalencija oralnih pigmentacija nije značajno veća kod seropozitivnih pacijenata. Oralne pigmentacije rezultat su brojnih čimbenika uključujući lijekove, adrenalnu insuficijenciju te HIV infekciju iako je uzrok u većini slučajeva nepoznat (25).

Kod osoba kod kojih postoje oralne pigmentacije nejasne etiologije, osobito ako pripadaju rizičnoj skupini, preporučuje se testiranje na HIV (25).

8. SIVE I CRNE PIGMENTNE LEZIJE NA ORALNOJ SLUZNICI

8.1. Amalgamska tetovaža

Amalgamska tetovaža jedna je od najčešćih intraoralnih pigmentacija (15). Klinički je vidljiva ravna, plavosiva lezija koja može biti različite veličine (15). Najčešće se nalazi na gingivi te alveolarnoj sluznici, ali i na dnu usne šupljine i obraznoj sluznici (15). Mogu se naći u blizini zuba s velikim amalgamskim ispunima ili zuba s kojih je amalgam uklonjen, kao posljedica ijtrogene ozljede svrdlom (16). U tako ozlijeđenu sluznicu mogu ući čestice amalgama. Ako su dovoljno velike, amalgamske su čestice vidljive na rendgenskoj snimci kao radioopaktne granule (15). Amalgam se može nezamijećeno unijeti u sluznicu i prilikom vađenja zuba (16).

Uklanjanje amalgamskih lezija nije potrebno napose kada je dijagnozu moguće potvrditi rendgenskom snimkom. Ipak, pojavi li se na sluznici siva pigmentirana lezija, daleko od zuba diferencijalna dijagnoza uključuje madeže i melanom, potrebno je učiniti biopsiju uz patohistološku analizu (16).

8.2. Grafitna tetovaža

Grafit se može implementirati u oralnu sluznicu slučajnom ozljedom grafitnom olovkom. Lezija se najčešće pojavljuje anteriorno na nepcu u obliku nepravilne sive ili crne makule. Dijagnozu je potrebno potvrditi anamnezom. Ako to nije moguće, za isključivanje drugih mogućih bolesti neophodno je napraviti biopsiju (15).

8.3. Pigmentacija uzrokovana djelovanjem teških metala

Povećane koncentracije teških metala u krvi mogu uzrokovati pojavu tamnih pigmentacija na sluznici usne šupljine. Kod odraslih, ovakve su promjene najčešće uzrokovane izloženosti teškim metalima na radnome mjestu, a u prošlosti lijekovima koji su sadržavali teške metale. Pigmentacije uzrokovane odlaganjem teških metala mogu nastati i kod djece ako su izložena olovom zagađenom vodom ili bojom te lijekovima koji u sastavu imaju živu ili srebro (15).

Pigmentne lezije mogu se pojaviti bilo gdje na oralnoj sluznici, no najčešće se pojavljuju uz marginalnu gingivu kao plavo-crne linije (15). Tijekom duljeg razdoblja ili unosom većih

Marija Cigić, diplomski rad

količina, olovo, živa i bizmut talože se u području žarišta upale tkiva usne šupljine uslijed povećane kapilarne propusnosti (16).

Ovisno o vrsti metala i vremenu ekspozicije mogu se javiti i različiti sistemski simptomi koje je iznimno važno prepoznati i liječiti kako bi se izbjegli teški toksični učinci (15).

9. RASPRAVA

Pigmentne lezije oralne sluznice ponekad se mogu dijagnosticirati na temelju anamneze i kliničke slike (veličina, oblik, boja, lokalizacija lezije i dr.) (21). No, često je za postavu konačne dijagnoze potrebno koristiti dodatne dijagnostičke metode. Primjenom dermatoskopije, povećava se dijagnostička uspješnost u preoperativnoj procjeni sumnjivih pigmentnih lezija jer je moguće razlikovati melanotične lezije, koje su potencijalno rizične, od benignih nemelanotičnih lezija (7).

Pigmentne lezije na oralnoj sluznici mogu se klasificirati kao multiple, difuzne makularne pigmentacije te kao solitarne pigmentacije (25). U multiple, difuzne entitete ubrajaju se fiziološka pigmentacija, pušačka i medikamentozna melanoza, melanoza povezana sa sistemskim bolestima (Addisonova bolest, Peutz-Jeghesov sindrom, Laugier-Hunzikerov sindrom) te pigmentacija uzrokovana djelovanjem teških metala (25). Ujedno i bolesnici s HIV-om često imaju melanotične makule na obraznoj sluznici, nepcu, gingivi i usnama. Kronične upalne bolesti kao oralni *lichen planus*, pemfigus i pemfigoid mogu uzrokovati odlaganje melanina u vezivnom tkivu, što rezultira smeđim obojenjem sluznice (25). Lezije slične melanotičnim makulama na nepcu mogu biti povezane s različitim plućnim bolestima, uključujući i karcinom (21).

Solitarne, žarišne pigmentne lezije su: hemangiom, varikoziteti, melanotična makula, melanocitni madež, melanoakantom, melanom te amalgamska i grafitna tetovaža (15). Na oralnoj sluznici rijetko nalazimo solitarne melanotične lezije. Ako su prisutne u više od 85 % slučajeva, riječ je o melanotičnoj makuli (32). Ostale solitarne melanotične lezije su melanoakantom, melanocitni madež te melanom (32).

Korištenje digitalnog dermatoskopa omogućava lakše praćenje sumnjivih melanotičnih lezija uz dokumentiranje promjena pri svakom posjetu ordinaciji te brz pristup pohranjenim fotografijama. Druga korisna primjena je mogućnost izvođenja poštjednije incizijske biopsije, precizno određujući zonu lezije koju ćemo incidirati izbjegavajući tako velike deformitete na osjetljivim anatomskim lokacijama usne šupljine (7). S druge strane, nedovoljan broj provedenih istraživanja te posljedično nepostojanje dermatoskopskih dijagnostičkih kriterija za promjene na sluznici i nemogućnost korištenja dermoskopa na većini područja u usnoj šupljini, samo su neki od problema s kojima se liječnici susreću. Dio rješenja bi mogao biti u konstruiranju fleksibilnog dermatoskopa (13).

Dermatoskopija, kao neinvazivna dijagnostička metoda, dugi je niz godina standard u dijagnostici različitih pigmentiranih i nepigmentiranih lezija na koži. S druge strane, primjena dermatoskopije u svrhu dijagnosticiranja pigmentnih lezija na oralnoj sluznici još nije u potpunosti zaživjela.

Iako se u većini slučajeva ne radi o malignim promjenama, pigmentnim je lezijama na oralnoj sluznici potrebno pristupiti s posebnim oprezom prilikom postavljanja konačne dijagnoze. Postavljanje dijagnoze otežavaju nekarakteristični anamnestički podaci te nespecifične kliničke manifestacije bolesti. Ispravna i brza dijagnoza omogućuje odgovarajuće zbrinjavanje lezije.

Upravo zbog potencijalne zloćudnosti, brojni se liječnici odlučuju na invazivan pristup pri liječenju, odnosno ekscizijsku biopsiju. Korištenjem dermatoskopije za dokazivanje dobroćudnosti tvorbi na sluznici usne šupljine izbjegavaju se nepotrebni kirurški zahvati, koji mogu rezultirati stvaranjem deformiteta te posljedično utjecati na kvalitetu pacijentova života.

Liječnici, osobito doktori dentalne medicine, trebali bi znati kako pravovremeno dijagnosticirati i tretirati pigmentne lezije na oralnoj sluznici. Još je važnije usmjeriti pažnju prema preventivnim postupcima čime se onemogućuje razvoj malignosti. Potrebno je naglasiti važnost edukacije te sukladno tome poznavanje diferencijalne dijagnoze brojnih entiteta koji se prezentiraju pigmentacijama na različitim dijelovima oralne sluznice.

11. LITERATURA

1. Lenane P, Powell FC. Oral pigmentation. *J Eur Acad Dermatol Venereol.* 2000;14(6):448–65.
2. Gaeta GM, Satriano RA, Baroni A. Oral pigmented lesions. *Clin Dermatol.* 2002;20(3):286–8.
3. Soldo M, Simeon P. Anamneza – restaurativna stomatologija i endodoncija. *Sonda.* 2008;9(16):26–7.
4. Urse GN. Systemic disease manifestations in the oral cavity. *Osteopath Fam Physician.* 2014;6(3):16–21.
5. Madani M, Berardi T, Stoopler ET. Anatomic and examination considerations of the oral cavity. *Med Clin North Am.* 2014;98(6):1225–38.
6. Tanaka M. Dermoscopy. *J Dermatol.* 2006;33(8):513-7.
7. De Giorgi V, Massi D, Carli P. Dermoscopy in the management of pigmented lesions of the oral mucosa. *Oral Oncol.* 2003;39(5):534–5.
8. Matsushita S, Kageshita T, Ishihara T. Comparison of dermoscopic and histopathological findings in a mucous melanoma of the lip. *Br J Dermatol.* 2005;152(6):1324–6.
9. Domínguez-Espinosa AE. History of Dermoscopy. *Dermatol Rev Mex.* 2014;58(2):165-72.
10. Micali G, Lacarrubba F. Dermatoscopy: Instrumental Update. *Dermatol Clin.* 2018;36(4):345-8.
11. Paštar Z, Lipozenčić J. Dermoskopija u prevenciji melanoma. *Medicus [Internet].* 2007 [pristupljeno 27.05.2020.];16(1_Dermatologija):59-67. Dostupno na: <https://hrcak.srce.hr/23256>
12. Šitum M, Mišanović Marković B, Buljan M. Dijagnostičke metode u dermatovenerologiji. U: Šitum M, ur. *Dermatovenerologija.* Zagreb: Medicinska naklada, 2018. str. 25–32.

13. Olszewska M, Banka A, Gorska R, Warszawik O. Dermoscopy of pigmented oral lesions. *J Dermatol Case Rep.* 2008;2(3):43–8.
14. Sreeja C, Ramakrishnan K, Vijayalakshmi D, Devi M, Aesha I, Vijayabanu B. Oral pigmentation: A review. *J Pharm Bioall Sci [serial online]* 2015 [pristupljeno 23.5.2020];7, Suppl S2:403–8. Dostupno na: <http://www.jpbsonline.org/text.asp?2015/7/6/403/163471>
15. Kauzman A, Pavone M, Blanas N, Bradley G. Pigmented lesions of the oral cavity: review, differential diagnosis, and case presentations. *J Can Dent Assoc.* 2004;70(10):682–3.
16. Lewis RE, Pigmentirane lezije u usnoj šupljini. U: Greenberg MS, Glick M. *Burketova Oralna medicina. Dijagnoza i liječenje.* 10. izdanje. Zagreb: Medicinska naklada; 2006. str. 126–37.
17. Periciti. *Medicinski.info.* [Internet]. [pristupljeno 8.5.2020]. Dostupno na: <https://www.medicinski.info/znacenje/periciti.html>
18. Patel PB, Kuan EC, Peng KA, Yoo F, Nelson SD, Abemayor E. Angiosarcoma of the tongue: A case series and literature review. *Am J Otolaryngol.* 2017;38(4):475–8.
19. Cesarman E, Damania B, Krown SE, Martin J, Bower M, Whitby D. Kaposi sarcoma. *Nat Rev Dis Primers.* 2019;5(1):9.
20. Shetty K. Disseminated oral Kaposi sarcoma lesion with extensive visceral involvement. *Oral Oncol Extra.* 2006;42(1):18–21.
21. Gondak RO, da Silva-Jorge R, Jorge J, Lopes MA, Vargas PA. Oral pigmented lesions: Clinicopathologic features and review of the literature. *Med Oral Patol Oral Cir Bucal.* 2012;17(6):e919–24.
22. Rosebush MS, Briody AN, Cordell KG. Black and Brown: Non-neoplastic Pigmentation of the Oral Mucosa. *Head Neck Pathol.* 2019;13(1):47–55.
23. Tarakji B, Umair A, Prasad D, Alsakran Altamimi M. Diagnosis of oral pigmentations

- and malignant transformations. *Singapore Dent J.* 2014;35:39–46.
24. Galioto N, Egeland E. Disorders of the Oral Cavity. U: Paulman P, Taylor R, Paulman A, Nasir L, ur. *Family Medicine.* Cham: Springer; 2017. str. 937–45.
 25. Eisen D. Disorders of pigmentation in the oral cavity. *Clin Dermatol.* 2000;18(5):579–87.
 26. Freitas DA, Bonan PR, Sousa AA, Pereira MM, Oliveira SM, Jones KM. Intramucosal nevus in the oral cavity. *J Contemp Dent Pract.* 2015 Jan 1;16(1):74–6.
 27. Peters SM, Mandel L, Perrino MA. Oral melanoacanthoma of the palate: An unusual presentation of an uncommon entity. *JAAD Case Reports.* 2018;4(2):138–9.
 28. Gencoglan G, Gerceker-Turk B, Kilinc-Karaarslan I, Akalin T, Ozdemir F. Dermoscopic findings in Laugier-Hunziker syndrome. *Arch Dermatol.* 2007;143(5):631–3.
 29. Makhoul EN, Ayoub NM, Helou JF, Abadjian GA. Familial Laugier-Hunziker syndrome. *J Am Acad Dermatol.* 2003;49(2 Suppl Case Reports):S143–5.
 30. Kouskoukis CE, Scher RK, Hatcher VA. Melanonychia striata longitudinalis. A case report. *J Dermatol Surg Oncol.* 1982;8(4):284–6.
 31. Nayak RS, Kotrashetti VS, Hosmani JV. Laugier-Hunziker syndrome. *J Oral Maxillofac Pathol.* 2012;16(2):245–50.
 32. Buchner A, Merrell PW, Carpenter WM. Relative frequency of solitary melanocytic lesions of the oral mucosa. *J Oral Pathol Med.* 2004;33(9):550–7.

Marija Cigić, diplomski rad

Marija Cigić rođena je 21. listopada 1995. godine u Splitu. U Splitu 2014. godine završava opću gimnaziju i iste godine upisuje *Stomatološki fakultet Sveučilišta u Zagrebu*. Tijekom studija sudjeluje u brojnim aktivnostima pod okriljem *Udruge studenata dentalne medicine*. Kao organizator projekta *European Visiting Programme Zagreb 2018*. godine dobiva Rektorovu nagradu. U sklopu programa *Erasmus+* dio studija provodi u Italiji, na *Sveučilištu u Sassariju*.