

Promjena visine zagriža u kompleksnim protetskim radovima digitalnom tehnikom

Jelavić, Iva

Master's thesis / Diplomski rad

2020

Degree Grantor / Ustanova koja je dodijelila akademski / stručni stupanj: **University of Zagreb, School of Dental Medicine / Sveučilište u Zagrebu, Stomatološki fakultet**

Permanent link / Trajna poveznica: <https://um.nsk.hr/um:nbn:hr:127:976802>

Rights / Prava: [Attribution-NonCommercial 4.0 International](#)/[Imenovanje-Nekomercijalno 4.0 međunarodna](#)

Download date / Datum preuzimanja: **2024-07-10**



Repository / Repozitorij:

[University of Zagreb School of Dental Medicine Repository](#)





SVEUČILIŠTE U ZAGREBU
STOMATOLOŠKI FAKULTET

Iva Jelavić

**PROMJENA VISINE ZAGRIZA U
KOMPLEKSNIM PROTETSKIM RADOVIMA
DIGITALNOM TEHNIKOM**

DIPLOMSKI RAD

Zagreb, 2020.

Rad je ostvaren u: Zavodu za fiksnu protetiku Stomatološkog fakulteta u Zagrebu

Mentor rada: izv. prof. dr. sc. Marko Jakovac, Zavod za fiksnu protetiku Stomatološkog fakulteta u Zagrebu

Lektor hrvatskog jezika: Mia Filajdić, profesor hrvatskoga jezika i književnosti

Lektor engleskog jezika: dr. sc. Brankica Bošnjak terzić, viši predavač engleskog jezika i književnosti

Sastav Povjerenstva za obranu diplomskog rada:

1. _____
2. _____
3. _____

Datum obrane rada: _____

Rad sadrži: 38 stranica

7 slika

1 CD

Rad je vlastito autorsko djelo, koje je u potpunosti samostalno napisano uz naznaku izvora drugih autora i dokumenata korištenih u radu. Osim ako nije drukčije navedeno, sve ilustracije (tablice, slike i dr.) u radu su izvorni doprinos autora diplomskog rada. Autor je odgovoran za pribavljanje dopuštenja za korištenje ilustracija koje nisu njegov izvorni doprinos, kao i za sve eventualne posljedice koje mogu nastati zbog nedopuštenog preuzimanja ilustracija odnosno propusta u navođenju njihovog podrijetla.

Zahvala

Zahvaljujem svom mentoru izv. prof. dr. sc. Marku Jakovcu na svim savjetima, strpljenju i vremenu koje mi je posvetio prilikom izrade ovog rada, kao i na nesebičnom dijeljenju znanja, proširenim vidicima i svakodnevnoj podršci u radu.

Hvala svim prijateljima koji su mi studentski život učinili zabavnijim i bili mi vjetar u leđa tijekom cijelog studija.

I konačno najveća zahvala pripada mojim roditeljima i bratu kao najvećim osloncima, bez kojih ovo dosad ostvareno ne bi bilo moguće.

Promjena visine zagriža u kompleksnim protetskim radovima digitalnom tehnikom

Sažetak

Pri planiranju oralne rehabilitacije u kompleksnim slučajevima potrebno je uzeti u obzir nekoliko parametra kako bi se postigla adekvatna funkcija s estetski zadovoljavajućim rezultatom. To prvenstveno uključuje određivanje položaja centrične relacije s odgovarajućom vertikalnom dimenzijom okluzije. Zahvaljujući inkorporaciji brojnih tehnoloških dostignuća u gotovo sve aspekte stomatološke prakse, terapijski postupci se gotovo u potpunosti digitaliziraju. To osobito veliku ulogu igra u planiranju opsežnih oralnih rehabilitacija, a usto je cijeli protokol dignut na višu razinu preciznosti i brzine. Digitalni protokol omogućuje prijenos digitalnog modela gornje čeljusti u virtualni artikulatork, a uređaji nužni za ovaj protokol su intraoralni skener, digitalna kamera i specifičan program. Digitalni protokol rada omogućuje mjerljiv, ponovljiv i pouzdan način prijenosa položaja maksilarnog zubnog luka s pacijenta direktno u virtualni artikulatork i omogućava da stomatolog i zubni tehničar rade u potpuno digitalnom okruženju.

Ključne riječi: CAD/CAM; digitalna tehnologija; oralna rehabilitacija; vertikalna dimenzija okluzije

Changing vertical dimension of occlusion in complex prosthodontic works using digital technology

Summary

When planning oral rehabilitation in complex cases it is necessary to take into account several parameters in order to achieve adequate function with an aesthetically satisfactory result. This primarily involves determining the position of the centric relation with an adequate vertical dimension of occlusion. Therapeutic procedures are almost completely digitized due to the incorporation of numerous technological advances into almost every aspects of dental practice. This plays a particularly important role in the planning of extensive oral rehabilitation, and at the same time the entire protocol has been elevated to a higher level of precision and speed. The digital protocol allows the transfer of a digital model of the upper jaw to a virtual articulator, and the devices necessary for this protocol are an intraoral scanner, digital camera and specific software. The digital work protocol provides a measurable, reproducible and reliable way to transfer the position of the maxillary dental arch from the patient directly to the virtual articulator and allows the dentist and dental technician to work in a fully digital environment.

Keywords: CAD/CAM; digital technology; oral rehabilitation; vertical dimension of occlusion

SADRŽAJ

1. UVOD	1
2. PLANIRANJE ORALNE REHABILITACIJE	4
2.1. Anamneza i dijagnostika	5
2.2. Izrada plana terapije.....	5
2.3. Dijagnostički wax up i mock up	6
2.4. Dentalna fotografija	9
3. ODREĐIVANJE MEĐUČELJUSNIH ODNOSA	11
3.1. Vertikalna dimenzija okluzije.....	12
3.2. Horizontalni odnosi	13
3.2.1. Centrična relacija	14
3.2.2. Maksimalna interkuspidacija	15
3.3. Cross mounting tehnika	16
3.4. Digitalni obrazni luk.....	16
3.5. Virtualni artikulator	17
4. DIGITALNA TEHNOLOGIJA U ORALNOJ REHABILITACIJI	19
4.1. DSD	20
4.2. CAD/CAM sustav.....	20
4.3. Određivanje međučeljusnih odnosa u digitalnom protokolu rada	23
4.4. Cijeli protokol oralne rehabilitacije koristeći digitalnu tehnologiju.....	24
5. RASPRAVA.....	26
6. ZAKLJUČAK	29
7. LITERATURA.....	31
8. ŽIVOTOPIS	37

Popis skraćenica

3D - trodimenzionalni

CAD-CAM – računalom oblikovan i izrađen nadomjestak (*engl.* Computer-Aided Design / Computer-Aided Manufacturing)

CR - centrična relacija

DSD - *engl.* digital smile design

MČO - međučeljusni odnosi

MIK - maksimalna interkuspிடacija

STL - stereolithography

VDO - vertikalna dimenzija okluzije

1. UVOD

Ekvilibrij cijelog stomatognatnog sustava zasniva se na ravnoteži. Žvačni sustav izložen je kontinuiranim promjenama koje imaju utjecaj na stabilnost i ravnotežu istog. Svaki sustav nastoji održati funkcijsku ravnotežu tijekom života, a primjere adaptacijskih mehanizama na funkcijsko trošenje tvrdih zubnih tkiva nalazimo i u usnoj šupljini (najčešće se susrećemo s kompenzatornom erupcijom zubi, mezijalnim pomakom, promjenom okluzijskog oblika) (1).

Okluzija je pojam koji se odnosi na međusobne kontakte antagonističkih zuba u svim kretanjama mandibule. Ona se ne smije promatrati kao nepromjenjivi, statički anatomske odnos, već kao dinamički fiziološki odnos između različitih komponenata stomatognatnog sustava. Fiziološkim trošenjem ili patološkim promjenama zubnih površina tijekom određenog vremenskog perioda mijenjaju se prvobitni međučeljusni odnosi te dolazi do razvoja simptoma koji su u najvećem broju slučajeva primarni razlog posjeta doktoru dentalne medicine. Odabirom najprikladnije terapijske metode ovakvi pacijenti mogu se opskrbiti dugoročnim protetskim nadomjescima koji će im omogućiti bolje funkcijsko i estetsko rješenje (2).

Pod pojmom oralne rehabilitacije podrazumijevamo iscrpnu dijagnostiku i terapiju mastikatornog sustava uz primjenu nasloženijih rekonstruktivnih stomatoloških zahvata, a uključuju izrazito zahtjevne i komplicirane slučajeve gubitka zubi i poremećaja funkcije mastikatornog sustava. Ono što je od iznimne važnosti je interdisciplinarni pristup i timski rad koji trebaju biti na najvišoj razini. Pri planiranju oralne rehabilitacije u kompleksnim slučajevima potrebno je uzeti u obzir nekoliko parametra kako bi se postigla adekvatna funkcija s estetski zadovoljavajućim rezultatom. To uključuje kranio-mandibularni odnos s određivanjem položaja centrične relacije s adekvatnom vertikalnom dimenzijom okluzije, orijentaciju okluzalne ravnine u tri dimenzije, izgled perioralnih mekih tkiva, vidljivost zuba i fonetiku (3).

Dentalna medicina progresivno napreduje brzinom koja omogućuje da se pacijentima pružaju izvrsna terapijska rješenja uz ugodnije iskustvo. Virtualna stvarnost odnosi se na imerzivno, interaktivno, multisenzorno, trodimenzionalno računalno generirano okruženje i kombinaciju tehnologija potrebnih za izgradnju ovih okruženja (4). Upravo zahvaljujući inkorporaciji brojnih tehnoloških dostignuća u gotovo sve aspekte stomatološke struke, terapijski postupci u potpunosti se digitaliziraju, automatiziraju te ubrzavaju pa se s pravom može reći da digitalna tehnologija revolucionira stomatologiju, i kao znanstvenu disciplinu i kao profesiju.

Doktorima dentalne medicine nude se novi načini analize okluzije vizualizacijom pokreta čeljusti u stvarnom vremenu (5).

Svrha ovog diplomskog rada jest sažeto prikazati sve faze digitalnog protokola rada u fiksoprotetskoj terapiji kroz primjenu CAD/CAM sustava. Naglasit će se prednosti i nedostaci te ukazati na potencijal primjene digitalnog protokola rada u svakodnevnoj kliničkoj praksi. Cijeli protokol opisan je za kompleksne oralno-rehabilitacijske radove uz povlačenje paralele s analognim sustavom rada.

2. PLANIRANJE ORALNE REHABILITACIJE

2.1. Anamneza i dijagnostika

Pravilno provođenje anamneze i postavljanje ispravne dijagnoze, a sukladno tome i odabir pravilne terapije, preduvjet je svakog jednostavnijeg, ali i složenijeg stomatološkog zahvata. Prepoznati anamnezu i dijagnostiku kao dio plana terapije podrazumijeva poznavanje osnovnih koraka u dijagnostičkom postupku i njihovo razumijevanje (6).

Prvi korak u složenom procesu oralne rehabilitacije je klinička anamneza. Ista se provodi s ciljem približavanja terapeuta konkretnom stomatološkom problemu. Kliničkim pregledom analizira se izgled cjelokupnog lica i statusa zubi (7).

Prilikom pregleda potrebno je usredotočiti se na stanje mekih tkiva i denticije, prisutnost parafunkcijskih navika, trenutnu progresiju promjena, etiologiju nastanka promjena, prisutnost dentoalveolarne kompenzacije, opći izgled pacijenta (bore, komisure, asimetrija), slobodni interokluzijski prostor i pacijentove subjektivne tegobe (8).

Već pri pregledu treba razmotriti kako se i koliko u okviru plana terapije može upotrijebiti svaka pojedina preostala žvačna jedinica, makar i bila trenutno u klinički lošem stanju (9).

2.2. Izrada plana terapije

Šire gledano, svaki uspjeti zahvat u ustima, koji se provodi radi restitucije estetike, funkcije i uopće zdravlja, može se smatrati svojevrsnom rehabilitacijom. Da bi se u bilo kojem nastojanju uspjelo, potrebno je u plan rehabilitacije aktivno uključiti i pacijenta i na taj način osigurati njegovu najtješnju suradnju, a to znači postići njegovo povjerenje na temelju vrlo detaljno predloženog mu plana terapije i objektivnog objašnjenja o tome kakve fizičke i vremenske napore mora podnijeti da bi se postigao određeni rezultat. Dakle, ideja planiranja je vođena preparacija koja je optimalna za pacijenta zbog kontroliranog brušenja zuba prema budućem stanju (9).

Izrada plana terapije složen je proces koji se sastoji od čitavog niza neizbježnih postupaka koji osiguravaju trajnost fiksnoprotetske restauracije i zadovoljstvo pacijenta. Greške u pripremi se zbrajaju i, prije ili kasnije, dovode do neuspjeha liječenja. Svi postupci moraju biti pažljivo planirani i provedeni kako bi zubi i parodontna tkiva bili zdravi i dobro pripremljeni.

Pacijentu je potrebno obrazložiti da se protetski rad može izvesti isključivo onda kada je cijela usna šupljina sanirana. Pretprotetska terapija uključuje restaurativnu i endodontsku terapiju, kiruršku terapiju, parodontološku etiološku terapiju te terapiju bolesti oralne sluznice i ortodontsku terapiju (10).

Pretprotetski protokol složenih oralnih rehabilitacija zahtijeva nekoliko faza terapije uključujući izradu jedne ili više privremenih restauracija. Dizajn i adaptacija privremenih nadomjestaka napravljeni su u svrhu postizanja optimalnog funkcijskog i estetskog ishoda za pacijenta. Ipak, privremeni nadomjesci iziskuju dodatno vrijeme i uloženi novac (11).

Svaki dobar plan terapije trebao bi početi dokumentacijom. Adekvatna dokumentacija obuhvaća rendgenske snimke, fotografije lica pacijenta, intraoralne fotografije i sve češće, videozapis. Nakon dokumentacije ulazimo u fazu analognog ili digitalnog planiranja, ovisno o znanju i mogućnostima terapeuta, a cijeli proces završava analognim, tj. klasičnim ili digitalnim *wax up-om* (12).

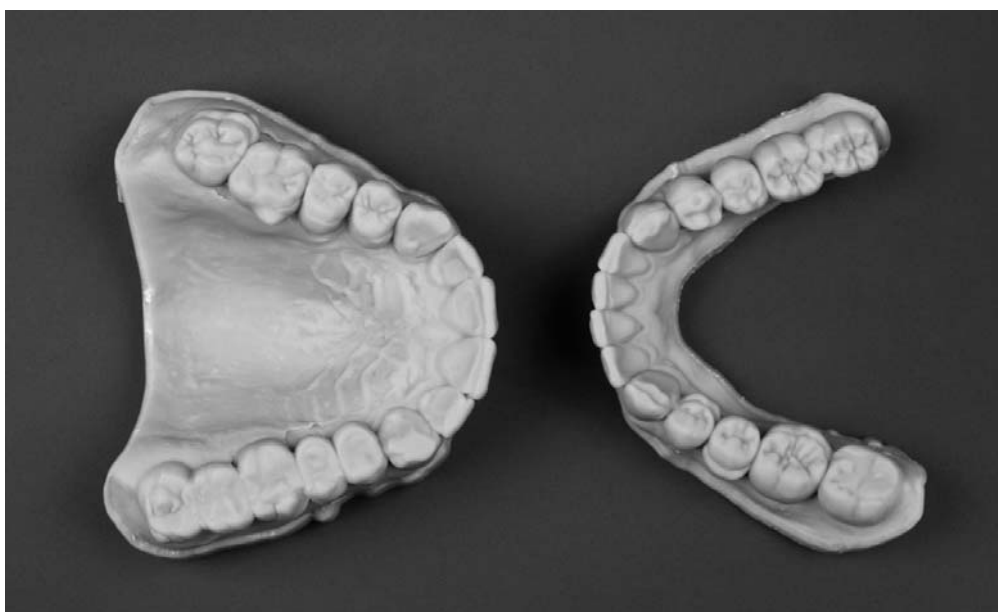
2.3. Dijagnostički *wax up* i *mock up*

Doktor dentalne medicine pacijentu može vizualizirati cilj terapije digitalnim dizajnom i/ili na klasičan način pomoću postupka dijagnostičkog navoštavanja na sadrenim modelima pacijenta te izradom *mock up-a* u ustima pacijenta. Ovakav način planiranja terapije i dijagnostike uvelike pomažu kako doktoru dentalne medicine tako i samom pacijentu jer utječu na konačni ishod terapije (13).

Dijagnostičko navoštavanje (*wax up*) predstavlja postupak izrade planiranog budućeg nadomjeska u svrhu predviđanja optimalnog estetskog i funkcijskog rezultata. Isti se izvodi na modelu stvarne situacije u ustima, bez da je prethodno išta rađeno (14). Dijagnostički *wax up* treba sadržavati sve modifikacije koje doktor dentalne medicine zahtijeva. Izrada privremenog nadomjeska omogućit će kliničaru procjenu učinkovitosti i valjanosti napravljene varijacije, što omogućuje postizanje odgovarajuće estetsko-funkcionalne integracije. Navoštavanje je ključno za oralne rehabilitacije koje su najzahtjevnije i najkompliciranije (15).

Minimum informacija potrebnih za dijagnostičko navoštavanje podrazumijeva precizni otisak gornje i donje čeljusti, prijenos obraznim lukom, centrični registrat s prethodno određenom vertikalnom dimenzijom, portret fotografija pacijenta kao i fotografija osmijeha izbliza (7).

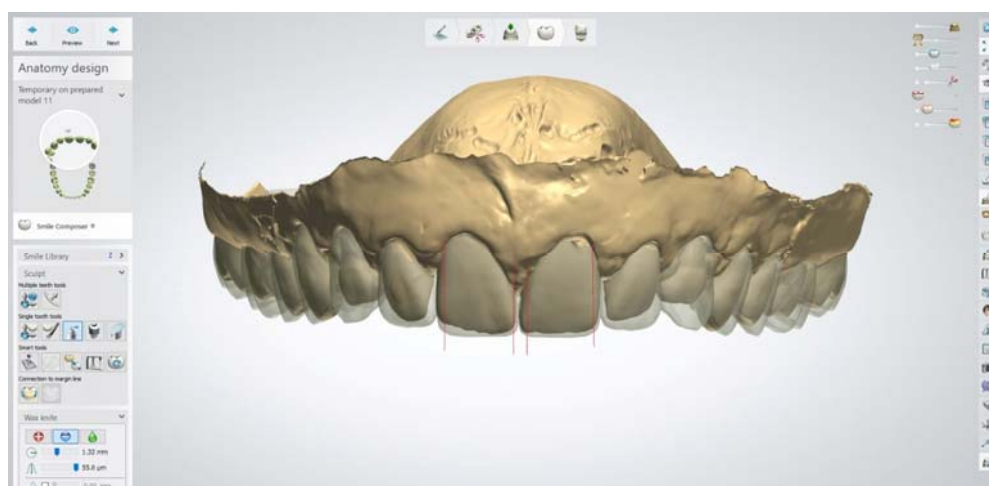
Dakle, voštani model (Slika 1.) predstavlja trodimenzionalnu restauraciju koja oponaša željeni oblik zubi nakon terapije te su u ovoj fazi moguće modifikacije do potpunog prihvatanja predložene terapije.



Slika 1. 3D tiskani plan terapije

Preuzeto s dopuštanjem autora: izv. prof. dr. sc. Marka Jakovca

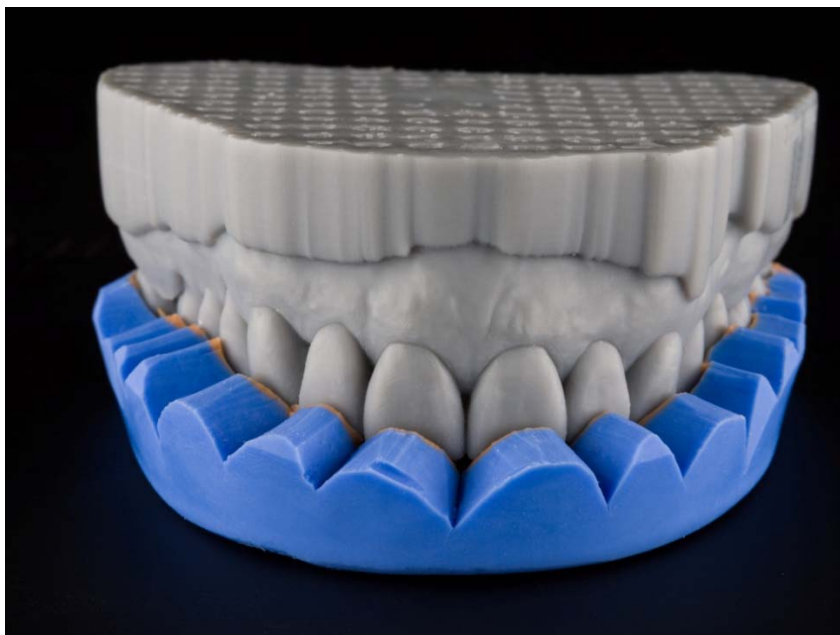
Kao što je već nekoliko puta spomenuto, digitalizacija stomatologije događa se sve brže pa se susrećemo i s pojmom digitalnog *wax up-a* (Slika 2.). Za pravilan i uspješan protokol dizajniranja digitalnog *wax up-a* potrebno je prethodno uzeti dobre intraoralne skenove sa što većim brojem informacija o stanju gornjeg i donjeg zubnog luka. Na temelju skenova stomatolog ili tehničar izrađuju prijedlog terapije pacijenta u odgovarajućoj CAD jedinici. Nakon analize zubnih lukova slaže se prijedlog terapije koristeći se postojećim ili vlastitim bibliotekama zuba uz individualizaciju različitim alatima koje program nudi (16).



Slika 2. Izrada digitalnog wax up-a

Preuzeto s dopuštanjem autora: izv. prof. dr. sc. Marka Jakovca

Dijagnostički *mock up* predstavlja klinički ekvivalent dijagnostičkom *wax up-u* i prototip je i vodilja za izradu privremenog, a u konačnici i trajnog nadomjeska. Naime, ako brusimo zube preko *mock up-a* brusimo ih prema budućem položaju i obliku. Izrada dijagnostičkog *mock-up-a* započinje uzimanjem silikonskog otiska preko dijagnostičkog *wax up-a*. Nakon stvrdnjavanja silikonskog materijala i uklanjanja viška materijala obrezivanjem dobije se silikonski ključ (Slika 3.). U silikonski ključ aplicira se neki od estetskih materijala, najčešće autopolimerizirajuća smola. Silikonski ključ s materijalom za izradu privremenog nadomjeska unosi se u usta i postavlja preko postojećih zuba. Nakon što se materijal polimerizira, silikonski ključ se uklanja i na zubima ostaje predložak budućeg izgleda nadomjestaka (17).



Slika 3. 3D printani plan terapije i silikonski indeks

Preuzeto s dopuštenjem autora: izv. prof. dr. sc. Marka Jakovca

Ovo je ujedno i zadnja dijagnostička faza u izradi fiksnoprotetskog nadomjeska koja omogućuje korekcije ili potpunu izmjenu predloženog plana. U ovoj fazi vrlo je bitno provjeriti funkciju budućih nadomjestaka uz preciznu analizu vertikalne i horizontalne dimenzije okluzije te kretnji donje čeljusti. Pacijent aktivno sudjeluje u analizi, iznosi vlastite predodžbe i na taj način dijeli odgovornost za konačni izgled i rezultat terapije. Zajednički se odlučuje o najpovoljnijem obliku, veličini i dužini zubi. Takvim pristupom pacijent će s većim zadovoljstvom prihvatiti konačni rezultat (18).

2.4. Dentalna fotografija

Dentalna fotografija zajedno s kliničkim pregledom i radiološkom analizom predstavlja neizostavan dio stomatološkog tretmana bez koje je rad liječnika gotovo nezamisliv. Evolucija prema suvremenom fotografskom procesu revolucionira način na koji kliničari dijagnosticiraju, liječe i komuniciraju s pacijentima i kolegama. Osnovni cilj dentalne fotografije je što detaljnija dokumentacija, odnosno uvid u procese koji nisu vidljivi prilikom

klasičnog stomatološkog pregleda (19). Dentalnom tehničaru želimo što vjernije i preciznije prenijeti situaciju u ustima pacijenta i prikazati odnos zuba i parametara lica. Koristeći fotografije, tehničar dobiva znatno veći broj informacija (20).

Kako bi se mogle napraviti zadovoljavajuće fotografije preporučuje se korištenje adekvatnog fotoaparata s odgovarajućim objektivom, pripadajuću bljeskalicu te dodatnu opremu poput retraktora, ogledala, kontrastora, specifičnih filtera na objektivu i podloga. Pri fotografiranju je vrlo bitna standardizacija, odnosno postizanje dobrog i konzistentnog osvjetljenja, ekspozicije, odgovarajuće perspektive, dubine polja i pozadine te adekvatne pozicije pacijenta u prostoru (21).

Nakon što je stomatolog odradio sve pripremne postupke koji prethode slikanju, fotografira se nekoliko fotografija. Osnovne fotografije lica, tj. portretne fotografije u protetskom planiranju su: ozbiljna fotografija, fotografija osmijeha, fotografija s reaktorima, makro osmijeh i fotografija 12 sati. Osnovni protokol intraoralnih fotografija uključuje: zagriz frontalno, zagriz bočno (lijevo i desno), gornja čeljust s kontrastorom frontalno, gornja čeljust s kontrastorom bočno (lijevo i desno), donja čeljust s kontrastorom frontalno, donja čeljust s kontrastorom bočno (lijevo i desno), zagriz u ogledalu bočno te okluzalna fotografija (22).

Dentalna fotografija je uz skenove gornje i donje čeljusti trenutno najvažnija za digitalno planiranje. Fotografije i protokol fotografiranja isti su kao i kod analognog planiranja.

Prema najnovijim smjernicama, preporučuje se napraviti i videozapise kako bi se zabilježili lice i osmijeh u pokretu te dodatno dao uvid u postojeće stanje. Ono što želimo postići prilikom snimanja videozapisa jest puni spektar emocija pacijenta, a kako bismo to ostvarili potrebno je postići što opušteniju atmosferu. Za puni protokol snima se početno stanje, planiranje (*mock up*), zatim brušenje, otiskivanje i cementiranje te završno stanje (23).

3. ODREĐIVANJE MEĐUČELJUSNIH ODNOSA

Pravilno određivanje međučeljsnih odnosa predstavlja temelj uspješne i kvalitetne protetske rehabilitacije pacijenata i neophodno je za uspješno protetsko liječenje. Detaljnim kliničkim pregledom i analizom okluzije doktor dentalne medicine procjenjuje je li postojeća okluzija zadovoljavajuća i odlučuje o eventualnim promjenama. Međučeljsni odnosi određuju se u horizontalnoj i vertikalnoj dimenziji (24).

3.1. Vertikalna dimenzija okluzije

Stomatolozi koji razumiju temeljne koncepte vertikalne dimenzije okluzije mogu ih iskoristiti kao veliku prednost prilikom planiranja terapije. Vertikalna dimenzija okluzije (VDO) odnos je gornjih i donjih zubi u položaju maksimalne interkuspidacije određen njihovim kontaktnim točkama (25).

Uspostava ispravne vertikalne dimenzije okluzije od velikog je značaja u stomatološkoj protetici za rekonstruktivne zahvate i opsežne oralne rehabilitacije. Nedavna istraživanja potvrdila su da je promjena vertikalne dimenzije okluzije predvidljiv i stabilan postupak, osobito fiksnim restauracijama (26).

McAndrews-ova zapažanja promijenila su način na koji stomatološka profesija gleda na VDO kao na faktor prilikom planiranja liječenja, jer je uočeno da se VDO može adekvatno mijenjati bez nanošenja štete sve dok je kombinirana s istovremenim, izbalansiranim kontaktima u položaju centrične relacije. Postoji samo jedan predvidiv način za donošenje odluka o promjeni VDO, a to je koristeći obrazni luk i artikuliranje modela isključivo u položaju centrične relacije (27).

Iako postoje brojne tehnike za evaluaciju VDO, nijedna od njih nije znanstveno preciznija od ostalih, i svaka metoda ima svoja ograničenja. Metode za rekonstrukciju VDO variraju od korištenja predekstrakcijskih zabilješki, fonacije, gutanja, uporabe starih proteza pacijenta, kefalometrijske analize, fiziološkog mirovanja mandibule i slobodnog interokluzijskog prostora, starih fotografija, odnosa među različitim udaljenostima mjerenim na licu pacijenta i maksimalne interkuspidacije. Neispravno određena VDO za posljedicu ima promjenu u izometrijskoj snazi gornjih ekstremiteta, elektromiografske aktivnosti ili progresivnoj remodelaciji kondila. VDO, izračunata na osnovu profilnih i frontalnih digitalnih fotografija,

ne razlikuje se od one mjerene izravno na ispitaniku, te opisana metoda može poslužiti praktičaru pri određivanju VDO (28).

Osim što je VDO nužna za ispravno, fiziološko funkcioniranje cjelokupnog stomatognatog sustava, determinira i visinu donje trećine lica te značajno utječe na cjelokupnu estetiku osmijeha i lica. Pacijent se najčešće obraća doktoru dentalne medicine kada su izgubljene karakteristike okluzalne harmonije i stabilni međučeljusni odnosi, u već uznapredovaloj fazi snižene dimenzije okluzije (29).

Potrebno je determinirati dva položaja vertikalne dimenzije koja su moguća, a to su visina okluzije i visina fiziološkog mirovanja. Visinu okluzije definiraju kontakti zuba, odnosno položaj maksimalne interkuspidacije, i prilično je lagana za odrediti. Visinu fiziološkog mirovanja potrebno je odrediti u slučajevima promjene VDO kada buduću visinu tražimo u položaju centrične relacije. Prostor između visine okluzije i visine fiziološkog mirovanja naziva se interokluzijski prostor koji osigurava adekvatno žvakanje, fonaciju i gutanje (27,30).

Dakle, u situacijama kada pacijent nema zadovoljavajuću okluziju i ulazimo u opsežne oralno rehabilitacijske procese, a to uključuje promjenu VDO, koristimo se samo jednim položajem. Radi se isključivo o položaju centrične relacije, jer je maksimalna interkuspidacija potpuno irelevantna informacija tehničaru iz razloga što nije ponovljiva na drugim visinama. Ona je zubima uvjetovan položaj, a čim mijenjamo visinu, kontakti zuba više nisu bitni. Promijenjena VDO adaptira se bez oštećenja ili neugode za pacijenta ako su okluzalni kontakti u harmoniji s položajem centrične relacije (31).

3.2. Horizontalni odnosi

Horizontalni odnosi podrazumijevaju položaj mandibule prema maksili u antero-posteriornom smjeru i medio-lateralnom smjeru. Centrični horizontalni odnosi obuhvaćaju položaj centrične relacije i maksimalne interkuspidacije, dok ekscentričnim odnosima smatramo protruziju, retruziju te laterotruzijsku kretanju mandibule (32).

3.2.1. Centrična relacija

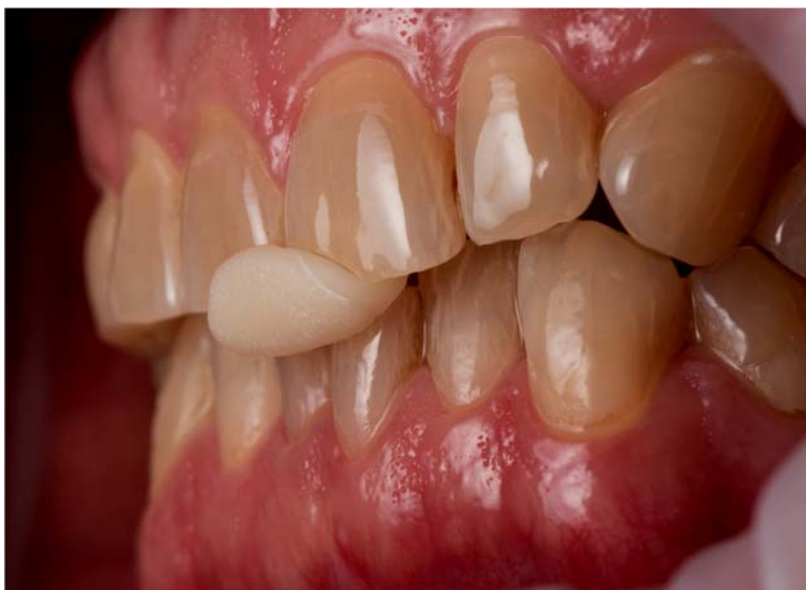Postoji više od trideset definicija pojma centrične relacije od kada se pojam prvi put spomenuo kao početni korak prilikom izrade potpune proteze (33).

Centrična relacija jedini je fiziološki odnos mandibule prema bazi lubanje jer je i statički i dinamički usklađen s funkcijom zgloba i žvačnih mišića. Ograničen je na čisto rotacijsku kretanju oko transverzalne šarnirske osi (34).

Potrebno je naglasiti da položaj CR ne ovisi o prisutnosti zuba i njihovom međusobnom kontaktu. Ako su strukture temporomandibularnih zglobova zdrave, a mišićna aktivnost skladna, ovaj položaj mandibule je stabilan i ponovljiv, što je bitno jer omogućuje terapeutu određivanje horizontalne relacije (35).

Položaj centrične relacije bira se uvijek kao terapijski položaj kod pacijenata koji među preostalim zubima u zonama podupiranja nemaju dovoljno okluzijskih dodira, odnosno kod onih kojima je potrebna opsežna oralna rehabilitacija. Adekvatnim određivanjem položaja CR-e uspostavlja se ponovljivi okluzalni obrazac koji je pacijentu fiziološki prihvatljiv, a jedini omogućuje rekonstrukciju međučeljusnih odnosa i može se ponoviti na više visina (36).

Vođenje donje čeljusti u položaj CR nužno je provesti fiziološki i nenasilno jer u suprotnom kondile ne bismo doveli u centričan položaj. Postoji cijeli niz aktivnih i pasivnih metoda određivanja položaja CR (fiziološka metoda, registracija gotskog luka, metoda vođenja brade, Rothova metoda, metoda bimanualne manipulacije, metoda prednjeg vođenja pomoću Lucia jiga ili Pankey jiga). Prije postupka registracije CR-e ispitanik se deprogramira (Slika 4.). Deprogramiranjem se postiže stabilizacija donje čeljusti tijekom registracije CR-a i poništava proprioceptivni učinak iz zuba i žvačnih mišića. Zglob se nalazi u idealnom položaju na kojem radi šarnirsku kretanju čiste rotacije (37).



Slika 4. Deprogramator (jig) od kompozitnog materijala

Preuzeto s dopuštenjem autora: izv.prof.dr.sc. Marka Jakovca

3.2.2. Maksimalna interkuspidacija

Položaj maksimalne interkuspidacije definiran je kao položaj okluzalnih odnosa pri čemu su zubi oba zubna luka postavljeni neovisno o kondilarnom položaju. Položaj je diktiran isključivo kontaktom zuba, ne mora odgovarati idealnom položaju zgloba i nastaje u funkciji trošenjem zuba (38). Svi zubi gornjeg i donjeg zubnog luka dodiruju se istodobno jednakomjerno i s istom snagom. U položaju MIK postoji najveći broj okluzijskih kontakata, a važno je da su oni raspoređeni tako da pružaju stabilnost i usmjeravaju žvačne sile na uzdužnu os zuba (39).

U slučajevima kad je položaj MIK stabilan, ponovljiv, odgovarajući za pacijenta i ukoliko nikakve promjene u vertikalnoj dimenziji okluzije nisu potrebne, kao registar zagriža koristi se upravo registar maksimalne interkuspidacije. Ukoliko pak taj položaj nije prihvatljiv i ispravan, a potrebna je i promjena visine međučeljusnih odnosa, koristimo se registrom centrične relacije. Odnosno, nova maksimalna interkuspidacija bit će u položaju centrične relacije, tj. maksimalna interkuspidacija postat će centrična okluzija (40).

Dakle, kad pacijent nema nikakvih poremećaja temporomandibularnog zgloba i sigurni smo da su svi zubi podložni promjenama uključeni u terapiju te da neće biti naknadnog trošenja koje bi eventualno moglo uzrokovati buduće, potencijalne promjene u okluzalnim odnosima, možemo pristupiti terapiji s postojećim okluzalnim stanjem pacijenta. U ovakvim situacijama navedeni pristup najsigurniji je obrazac koji osigurava da okluzija budućih nadomjestaka neće imati nikakve štetne posljedice (41).

3.3. Cross mounting tehnika

Cross mounting je postupak koji se koristi za izuzetno precizan prijenos informacija iz privremene u konačnu fiksnu restauraciju u digitalnom procesu rada. Cross mounting tehnika, kako su je opisali Calesini i suradnici 1996.godine, omogućuje savršenu izmjenu modela, replicirajući privremenu restauraciju s master modelom oba luka (11, 42).

Ova se tehnika koristi kako bi kontinuirano provjeravali i održavali željeni plan terapije, bez potrebe za ponovnim određivanjem položaja CR-e i visine okluzije. Princip je da se privremeni zubi koriste prilikom registracije zagriža i time u fazi izbrušenih zuba postoji kontrolirani zagriz. Privremenim nadomjescima, na temelju početno uzetih vrijednosti MČO-a i prvotnih skenova, precizno je definirana situacija kakvoj se teži. Centrična relacija određena prilikom izrade plana terapije zapravo je maksimalna interkuspidacija privremenih nadomjestaka. Prije registracije položaja donje prema gornjoj čeljusti potrebno je što većim brojem dodira prekontrolirati okluzalne odnose provizornog rada korištenjem 8 µm folije. Za registraciju zagriža se nasumično skidaju stražnji pa prednji segmenti provizorija prilikom čega se pojedinačno skenira svaki segment, a softver vrlo brzo prepoznaje položaje čeljusti. Dakle, cross mounting tehniku koristimo kada su već određeni MČO koje želimo održati za izradu konačnog rada (7).

3.4. Digitalni obrazni luk

Obrazni luk je instrument čija je osnovna namjena orijentacija gornjih zuba prema bazi lubanje, a ideja je da se što veća količina informacija o položaju čeljusti pošalje u laboratorij

kako bi tehničar što preciznije simulirao taj isti odnos u artikulatu (43). Informacija prostornog položaja gornje čeljusti presudna je za dobro navoštavanje. Obrazni luk također omogućuje tehničaru izradu znatno bolje protetske ravnine i ispravljanje određenih estetskih i funkcijskih parametara u ustima pacijenta (44).

U posljednjih nekoliko godina inkorporacija CAD/CAM tehnologije u stomatologiju omogućila je učinkovitije izvršavanje protokola automatizacijom procesa i reduciranjem manualnog rada. Na tržištu se pojavljuje sve veći broj CAD/CAM sustava koji uključuju virtualni artikulat kao alat za simuliranje pokreta mandibule zajedno s digitalnim obraznim lukovima koji daju informacije o položaju maksile (45).

U digitalnom protokolu rada od velikog su značaja dentalne fotografije. U gotovo svim novijim programima se STL dokument gornje čeljusti može preklopiti sa prethodno uzetim fotografijama, s ciljem dobivanja nagiba gornje čeljusti kao što je ona u ustima pacijenta. Ovakav način rada je pogodan kod izrade manjih protetskih radova, a sa sve kvalitetnijim i fotoaparatom i intraoralnim skenerima, sve češće se koristi i kod opsežnijih oralnih rehabilitacija (46).

Ipak, kod kompletnih oralnih rehabilitacija, kao i u analognom svijetu, potrebno je individualizirati virtualni artikulat i koristiti digitalne obrazne lukove. Na tržištu postoji sve veći broj digitalnih obraznih lukova, pa tako posao nije jednostavan niti za stomatologa niti za tehničara. Pomoću digitalnog obraznog luka mogu se odrediti Bennettov kut, interkondilarni razmak, pozicija osi rotacije kondila, a mogu se i iscrpno analizirati sve kretnje donje čeljusti. Svi navedeni podaci registriraju se u programu, a mogu se iskoristiti i u digitalnom, ali i u analognom protokolu rada (47).

3.5. Virtualni artikulat

U području stomatološke protetike virtualni dentalni artikulat pomiče granice i inkorporira virtualnu stvarnost u svijet kliničke stomatološke prakse u svrhu analize složenih statičkih i dinamičkih okluzalnih odnosa. Virtualni artikulat može se definirati kao programski alat za poboljšani klinički ishod temeljen na tehnologiji virtualne stvarnosti. Ovakva vrsta artikulatora zahtijeva digitalne 3D prikaze čeljusti i specifične podatke o kretnjama čeljusti pacijenta. Zatim simulira pokrete čeljusti i pruža dinamičnu vizualizaciju okluzalnih

kontakata. Ako nema dostupnih podataka o pacijentu, tada se može simulirati način rada mehaničkog artikulatora (48). Ukoliko virtualni artikulator želimo u potpunosti prilagoditi i individualizirati, tada nam je potreban registrat kinematskim obrzanim lukom. Ukoliko takvu informaciju nemamo, koriste se srednje vrijednosti specifičnog softvera i prema tim vrijednostima se dalje dizajnira protetski rad.

Virtualni artikulator u kombinaciji s CAD/CAM tehnologijom ima izrazito veliki potencijal u planiranju opsežnih oralno-rehabilitacijskih radova, u smislu veće preciznosti ali i kraćeg trajanja terapije. Geometrija zubi može se digitalizirati, a konačni protetski radovi mogu se izraditi u CAM sustavu, pa u tom kontekstu virtualni artikulator i završava digitalni proizvodni proces (49).

4. DIGITALNA TEHNOLOGIJA U ORALNOJ REHABILITACIJI

4.1. DSD

Digitalno planiranje osmijeha predstavlja novu eru digitalne stomatologije s naglaskom na estetiku. Odabrani program, koristeći adekvatne fotografije, dopušta doktoru dentalne medicine da bude točan, precizan i kreativan u dizajniranju optimalne terapije. Prednosti upotrebe video dokumentacije su u tome što olakšava i pojednostavljuje postupak dokumentacije, unaprjeđuje konačni dizajn osmijeha, analizu lica, planiranje liječenja, timsku komunikaciju i edukaciju pacijenata (50).

Digital Smile Design (DSD) digitalni je alat koji iz perspektive lica omogućava rehabilitacijsko estetsko planiranje, izvrsnu komunikaciju između doktora dentalne medicine i dentalnog tehničara i poboljšanje očekivanog ishoda tretmana. Pojednostavljeno, radi se o najsuvremenijem postupku digitalnog planiranja i dizajniranja osmijeha (51).

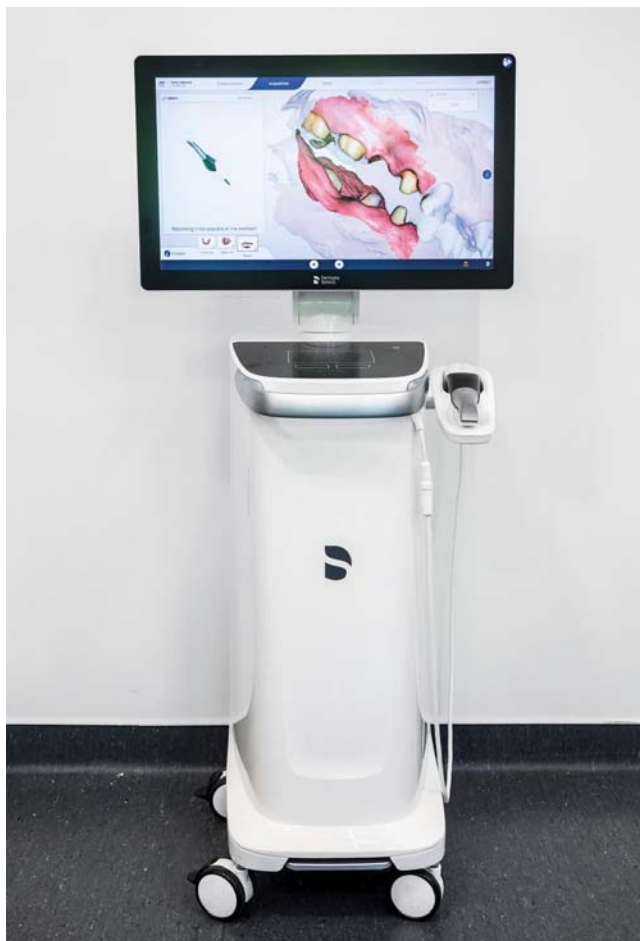Začetnik ideje, Christian Coachman, predstavio je koncept koji se temelji na individualizaciji svakog pacijenta slijedeći pritom određeni protokol. Sustav se temelji na detaljnoj analizi ekstraoralnih značajki pacijenta i proporcija zubi na osnovu kvalitetno snimljenih fotografija osmijeha pacijenta te video isječaka lica u govoru i pokretu koje je potrebno napraviti neposredno prije ulaska u terapiju. Na tim parametrima oblikuje se digitalni prikaz idealnog osmijeha koji je optimalno prilagođen izrazu lica pojedinca, s preciznim mjerenjima i prikazom razlika u izgledu između postojećeg i novog, idealnog osmijeha. Prijenosom zapisa u računalo na temelju brojnih funkcija specifičnog programa, pridržavanja određenih parametara i pravila, izrađuje se konačan izgled nadomjeska (50).

4.2. CAD/CAM sustav

Tehnologija CAD (Computer Aided Design)/CAM (Computer Aided Manufacturing) pruža nekolicinu prednosti, nudi automatizaciju samog postupka, povećavajući kvalitetu izrade u kraćem vremenskom periodu i sukladno tome omogućuje zbrinjavanje pacijenta u jednom posjetu. CAD/CAM sustavi sastoje se od tri osnovna dijela: CAD jedinice, intraoralnog skenera i CAM jedinice (52).

CAD jedinica s pripadajućim računalnim programom služi za obradu podataka i virtualnu konstrukciju buduće protetske restauracije na zaslonu računala. Računalni softver, CAD, ključan je alat jer je odgovoran za navigiranje uređaja koji stvaraju objekte i konačne restauracije u potpuno virtualnom okruženju. Na temelju digitalnog otiska softver rekonstruira virtualni model čeljusti koji je temelj za dizajn restauracije (53).

Intraoralni skeneri (Slika 5.) drugi su važan alat koji integrira digitalni tijek rada. Riječ je o moćnim uređajima koji omogućuju trenutno određivanje kvalitete otiska i imaju mogućnost lakog slanja modela u laboratorij putem e-pošte, čime se smanjuju i troškovi i vrijeme. Za razliku od analognog otiska, digitalni otisak pozitiv je zuba i mekih tkiva usne šupljine (54).



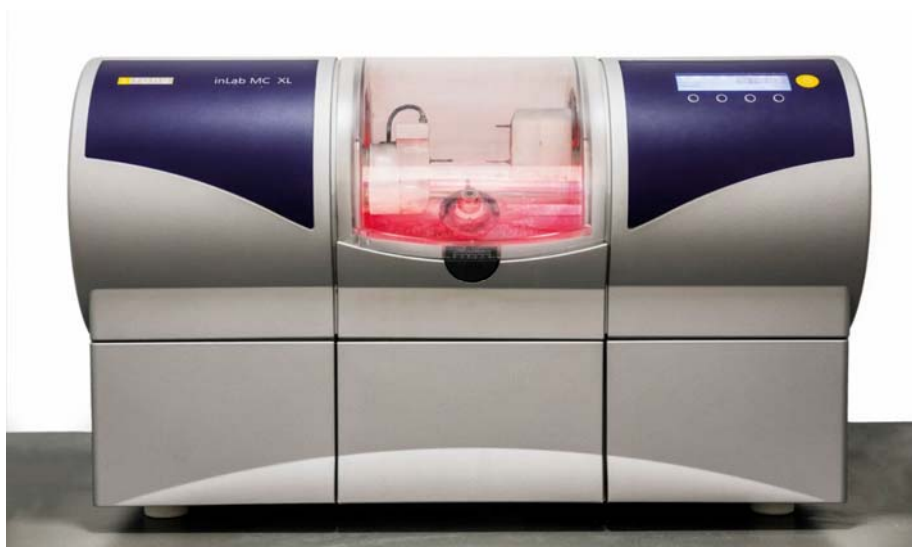Slika 5. CEREC Primescan AC

Preuzeto s dopuštenjem autora: izv.prof.dr.sc. Marka Jakovca

Temelj za oblikovanje CAD/CAM nadomjeska čini trodimenzionalna prezentacija podataka dobivenih optičkim otiskom gdje je dobivena veličina i vrijednost faze (napona) za svaku skeniranu točku (*pixel*). Zapisi koji se registriraju intraoralnim skenerima u različitim su formatima, a najčešće se spominje Standard Tessellation Language (STL) format. Upravo je za taj format karakteristična triangulacija površine svakog objekta (55).

Ovisno o načinu snimanja razlikuju se oni koji snimaju pojedinačne, individualne slike te videokamere. Prilikom skeniranja zahvati se do tri zuba, a softver stvara trodimenzionalni model na temelju preklapajućih snimaka (56).

CAM jedinica predstavlja treću komponentu, glodalicu (Slika 6.), odnosno 3D printer, čiji je zadatak izraditi željeni dizajnirani nadomjestak iz tvornički pripremljenog bloka materijala. Razvoj 3D printera sve je brži, greške prilikom izrade sve su manje, potrebno vrijeme printanja skraćuje se, a i sve su dostupniji na tržištu. Očekuje se da će printani modeli u skorijoj budućnosti u potpunosti zamijeniti klasične sadrene modele (57).



Slika 6. CEREC MC XL

Preuzeto s dopuštenjem autora: izv.prof.dr.sc. Marka Jakovca

Postoje brojne podjele CAD/CAM sustava, a najučestalije se govori o otvorenim odnosno zatvorenim sustavima. Zatvoreni sustavi osiguravaju sve navedene dijelove CAD/CAM sustava koji su od istog proizvođača i pripadaju jednom sustavu, dakle nema razmjene između

sustava drugih proizvođača. Otvoreni sustavi pak omogućuju razmjenu podataka i STL fileova između više sustava i otvorenu suradnju između više dentalnih laboratorija i ordinacija.

4.3. Određivanje međučeljsnih odnosa u digitalnom protokolu rada

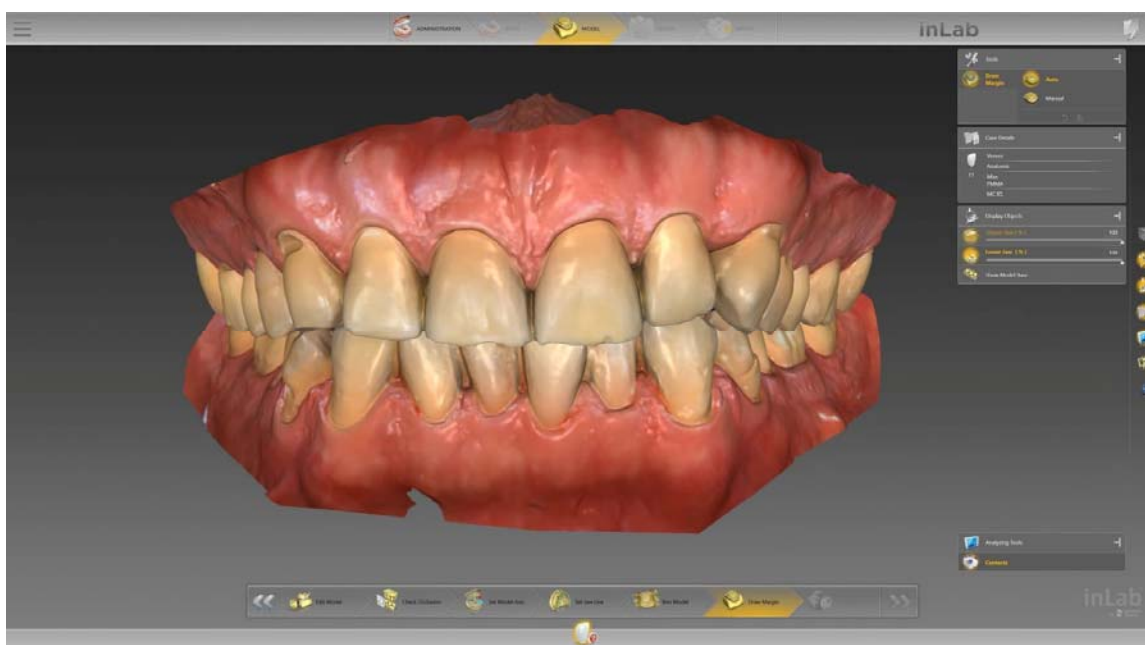Napredak tehnologije donio je sa sobom brojne novitete i doista je nevjerojatno vizualizirati prijenose virtualnih obraznih lukova i virtualne artikulatore. Virtualna stvarnost je tehnologija povezana s budućnošću stomatološke prakse. Digitalni protokol omogućuje prijenos digitalnog modela gornje čeljusti u virtualni artikulatur. Uređaji nužni za ovaj protokol su intraoralni skener, digitalna kamera i specifičan softver. Digitalni protokol rada omogućuje mjerljiv, ponovljiv i pouzdan način prijenosa položaja maksilarnog zubnog luka s pacijenta direktno u virtualni artikulatur i omogućava da stomatolog i zubni tehničar rade u potpuno digitalnom okruženju (58).

Opsežne protetske rekonstrukcije iziskuju visoki stupanj stručnosti i znanja, osobito u području sve brže napredujuće digitalne tehnologije. Kada se na protetskom planu nalazi oralna rehabilitacija, tada nismo zadovoljni položajem maksimalne interkuspidacije, već sve buduće radove radimo u položaju centrične relacije. Imamo dvije mogućnosti, slijediti analogni protokol rada koristeći jig ili se možemo odlučiti za potpuno digitalni protokol (Slika 7.) (59).

Jig, deprogramator, može se definirati kao bilo koja prepreka koja sprječava kontakt zuba. Najučestalije se danas izrađuje od kemijski ili svjetlosno-polimerizirajućeg akrilata ili kompozita. Pomoću jiga određujemo novu visinu, ali i položaj CR-e. Kada smo zadovoljni svim parametrima međučeljsnih odnosa, a pacijent ponavljano zagriža isključivo u jednu točku na jigu, zagriz se registrira skeniranjem. Ukoliko je potrebno, ovisno o sustavu u kojem se radi, napravi se i sken suprotne strane. S pojavom novih intraoralnih skenera na tržištu (Primescan, DentsplySirona, Bensheim, Njemačka) omogućeno je skeniranje i prednjih dijelova zubnog luka jer umjetna inteligencija softvera, kompleksnim algoritmima, jig prepoznaje kao strano tijelo i automatski ga uklanja (60).

Potpuno digitalni protokol rada obuhvaća izradu jiga u softveru CAD sustava koji se naknadno printa. Kako bi tehničar uopće mogao dizajnirati jig, prethodno mu se pošalju

skenovi gornje i donje čeljusti. Jig izgleda poput nepčane ploče koja se hvata na podminirane dijelove zuba s nepčane strane. U području prednjeg dijela središnje linije postavlja se stop. Dizajn se može isprintati u laboratoriju ili se datoteka šalje u ordinaciju gdje se naknadno printa. Protokol je dalje vrlo sličan prethodno opisanom analognom procesu. Jig se isprobava u ustima, određuju se međučeljusni odnosi, i skenira se zagriz. Koristeći se ovakvim jigom, koji ne prominira na prednjim zubima, sken se može uzeti u svim dijelovima zubnog luka bez straha da program neće jig prepoznati kao strano tijelo (61).



Slika 7. Skenirani međučeljusni odnos

Preuzeto s dopuštenjem autora: izv. prof. dr .sc. Marka Jakovca

4.4. Cijeli protokol oralne rehabilitacije koristeći digitalnu tehnologiju

Budući da je tijek oralne rehabilitacije izrazito složen, sažeto će se navesti faze čitavog digitalnog protokola.

1. Prvi posjet uključuje uzimanje iscrpne anamneze, digitalnog skena, međučeljusnog registrata u položaju CR-e uz korištenje digitalnog obraznog luka po potrebi te fotografiranje pacijenta, eventualno uz videozapis.

2. Sljedeća faza uključuje izradu virtualnog *wax up-a* na novoj visini vertikalne dimenzije i maksimalnom interkuspidacijom koja se sada nalazi u položaju centrične relacije.
3. Slijedi printanje plastičnog modela prema virtualnom *wax up-u* u svrhu izrade silikonskog indeksa pomoću kojeg se izrađuje *mock up* u ustima pacijenta.
4. Visina i položaj centrične relacije testiraju se već u ovoj fazi, tako da se prilikom završavanja zuba više ne bavimo okluzijom, već je kontroliramo. Ukoliko su visina okluzije i funkcija adekvatni, u nastavku terapije koristi se maksimalna interkuspidacija *mock up-a* kao referentna. Pacijent i stomatolog analiziraju izgled i funkciju dizajniranih radova, a pacijentu se može takav rad i privremeno cementirati kako bi analizirao funkciju, ali i eventualne nedostatke.
5. Ukoliko su i pacijent i stomatolog zadovoljni, slijedi preparacija zubi, a pritom *mock up* služi kao vodilja. Ideja je minimalno invazivno brušenje uz maksimalno očuvanje tvrdih zubnih tkiva.
6. Slijedi skeniranje gornjeg i donjeg zubnog luka nakon brušenja. Uz spomenute skenove ponovno se registriraju međučeljusni odnosi. Postupak je već prethodno opisan. Ovdje još možemo naglasiti da tehničar može iskoristiti skenove koji su uzeti još prije početka brušenja. Naime, u softveru, odnosno virtualnom artikulatoru, već su spremljeni i smješteni modeli gornje i donje čeljusti prema međučeljusnim odnosima koje smo prvotno registrirali. Ono što tehničar treba jesu doskenirani ili novi intraoralni skenovi koji sadrže dovoljnu količinu informacija da preklopi nove digitalne modele sa starima na kojima se nalazi završni dizajn. Ukoliko ipak želimo biti apsolutno sigurni i još jednom prekontrolirati situaciju u usnoj šupljini, skida se dio privremenog rada, a zagriz skenira na jednom ili više dijelova čeljusti.
7. Tehničar pomoću skenova, fotografija pacijenta i digitalnih obraznih lukova kontrolira izradu konačnog nadomjeska.
8. Slijedi izrada laboratorijskog privremenog ili konačnog rada glodanjem ili koristeći 3D printer, te završna kontrola u ustima pacijenta.

5. RASPRAVA

Poput mnogih drugih globalnih industrija, stomatologija je profitirala kompjuterizacijom mnogih procesa i otvorila nova vrata za poboljšanje skrbi za pacijente. Svakako je vrlo uzbudljivo vrijeme za biti doktor dentalne medicine, ali i stomatološki pacijent. Cijela ideja implementiranja digitalne tehnologije u svijet stomatologije zasniva se na što većoj preciznosti, predvidljivosti konačnog rada uz očuvanje danas jedne od najbitnijih stavki, vremena. S jedne strane, digitalna stomatologija je sjajna i nudi cijeli spektar uzbudljivih mogućnosti. S druge pak strane, također zahtijeva strmu krivulju učenja ispunjenog nepoznatim terminima i postupcima (18, 57).

Digitalna tehnologija često se opisuje kao revolucionarna i "game changer", a uistinu pruža cijeli spektar superiornijih mogućnosti. Skraćuje se vrijeme izrade protetskog rada, mogućnost pogrešaka prilikom izrade istog smanjuje se na minimum, a ono što osobito pacijenti vole je i manji broj posjeta (50). Krunice, ljuskice i drugi nadomjesci mogu se izraditi već za 60 – 90 minuta što je višestruko skraćenje u odnosu na klasičan postupak izrade. Digitalnim dizajniranjem osmijeha izbjegavaju se nesuglasice i potencijalno razočaranje konačnim radom. Pacijent se već prije početka terapije upućuje u izgled svog konačnog osmijeha (62).

Digitalni način rada pozitivno utječe i na prijenos informacija između doktora dentalne medicine i dentalnog tehničara. Protok informacija je brži, jasniji i precizniji. Ovi faktori osobito su bitni kod opsežnih oralnih rehabilitacija. To su situacije u kojima je nužno kombinirati spretnost, znanje i izvedbu. Dok tradicionalni, analogni tijek rada uključuje mnogo različitih koraka, digitalni tijek rada uključuje samo nekoliko. Minimiziranjem broja koraka smanjuje se i rizik od pogrešaka. U analognom su svijetu već u pripreмноj fazi terapije oralne rehabilitacije nastajale greške u vidu loših otisaka, s greškom na rubu, površini, na spoju dvaju materijala. Upravo zbog toga, koliko god laboratorijski skeneri bili precizni, analogni otisci često nisu i u najvećem broju slučajeva greške ostanu neprepoznate. Intraoralni skeneri su u tom aspektu nepobitno bolji (51, 63). Ono što stvar čini još boljom je da stomatolog ili tehničar vrlo jednostavno mogu vidjeti pozitiv skeniranog zuba na ekranu i puno lakše uočiti eventualne greške. U ovom potpunom digitalnom pristupu nije potreban prostor za pohranu modela gipsa, a replika originalnih restauracija može se brzo i jeftino proizvesti.

Vrijeme, kao jedan od najbitnijih čimbenika života danas, ide u prilog digitalnom radu. Nakon skeniranja svih potrebnih informacija još u fazi planiranja terapije, slijedi postupak izrade

digitalnog *wax up-a*, koji čini stup izrade konačnog rada, a i sve promjene koje su potrebne rade se u istom softveru, od početka do kraja. Dakle sve je jedan proizvodni proces (51). Upravo taj segment planiranja oralnih rehabilitacija trebao bi biti osnova za svaki dobar protetski rad, a to je i najveća prednost digitalne stomatologije. Potrebno je imati na umu da ukoliko u analognom protokolu rada dođe do pogreške u nekoj od konačnih faza, npr. na razini keramike, sve se mora krenuti raditi ispočetka (64).

I u konačnici, svaka novost na tržištu ima i svoje negativne strane. Visoki troškovi ulaganja prepreka su za češću primjenu u svakodnevnoj praksi, kao i veliki opseg novih pojmova i protokola koje je potrebno usavršiti prije ulaska u investiciju. Ipak, sve se više naglašava kako je digitalni aspekt stomatologije ipak isplativiji, ukoliko se dobro provodi.

U progresivnom svijetu modernih digitalnih tehnologija očitije je nego ikad da ipak još uvijek postoji analogna komponenta kliničkog procesa. U praksi je balansiranje koncepta digitalne s analognom stomatologijom izazov je koji se razvija. Iako mnoge stomatološke ordinacije pokušavaju postati 100% digitalne, vjerojatno uspijevaju samo 90% dok se i dalje oslanjaju s vremena na vrijeme na tradicionalne analogne tehnike. Srećom, izvrsni sustavi dizajnirani su kako bi usmjeravali prijelaz s analognog na digitalno, dajući kliničarima vremena da odluče kada i gdje uključiti više digitalnog aspekta stomatologije (65).

6. ZAKLJUČAK

Digitalna stomatologija pojednostavljuje cijeli tijek rada i pomaže u poboljšanju komunikacije između stomatologa i dentalnih tehničara, kao i u poboljšanju komunikacije s pacijentima. Korištenje digitalnih tehnika kao što su CAD/CAM, glodanje i 3D ispis omogućuje brži i učinkovitiji tijek rada, osiguravajući pacijentu ugodnije stomatološko iskustvo. Oralne rehabilitacije su terapijski izrazito zahtjevne i svaki korak je iznimno važan. Upravo u tom nam području digitalna stomatologija nudi superiornije mogućnosti preciznih i ponovljivih rezultata u pojednostavljenom radnom procesu.

Sama tehnologija napreduje puno brže nego što ju je znanstveno moguće potkrijepiti, ali svakako možemo konstatirati da digitalna stomatologija nije budućnost, već sadašnjost.

7. LITERATURA

1. Sanchez SJ, Alvarez-Herms J, Cirer-Sastre R, Burtscher M. The Influence of Dental Occlusion on Dynamic Balance and Muscular Tone. *Front Physiol.* 2020;10:1626.
2. McNeill. Occlusion: what it is and what it is not. *J Calif Dent Assoc.* 2000;28(10):748-58.
3. Ramfjord S. P, Ash MM. Occlusion: Terms, Mandibular Movement and the factors of occlusion. 3.izd. Philadelphia: Saunders; 1983. p. 359-361.
4. Koralakunte PR, Aljanakh M. The role of virtual articulator in prosthetic and restorative dentistry. *J Clin Diagn Res.* 2014;8(7):25-28.
5. Coachman C, Stanley M, Gomes Paz A, Miguel I. Fully digital workflow, integrating dental scan, smile design and CAD-CAM: case report. *BMC Oral Health.* 2018;18(1):134.
6. Zrinka Tarle i sur. Restaurativna dentalna medicina. 1.izd. Zagreb: Medicinska naklada; 2019. p. 13-17.
7. Jakovac M, Temperani M. Minimalno invazivna protetska terapija korištenjem različitih keramika. *Vjesnik dentalne medicine.* 2016;4(24):35-9.
8. Sperber GH. Dental Wear: Attrition, Erosion, and Abrasion—A Palaeo-Odontological Approach. *Dentistry Journal.* 2017;5(2):19.
9. Suvin M, Kosovel Z. Fiksna protetika. 3.izdanje. Zagreb: Školska knjiga; 1987. p. 185-191.
10. Mehulić K, Mehadžić K. Pretprotetska priprema pacijenta u fiksnoj protetici. *Sonda.* 2014;15(28): 25-8.
11. Venezia P, Torsello F, D'Amato S, Cavalcanti R. Digital cross-mounting: A new opportunity in prothetic dentistry. *Quintessence international.* 2017;48(9):1-9.
12. Sivakumar A, Thangaswamy V, Ravi V. Treatment planning in conservative dentistry. *J Pharm Bioallied Sci.* 2012;4(2):406-409.
13. St-Pierre L, Blique M. Uloga „mock upa“ u planiranju estetske terapije. *Dental Tribune Croatian Edition* [Internet]. 2014 lipanj [cited 2020 Aug 17];2: [about6-7p.]. Available from: [https://www.dental-tribune.com/epaper/dt-croatia/dt-croatia-no-2-2014-0214-\[06-07\].pdf](https://www.dental-tribune.com/epaper/dt-croatia/dt-croatia-no-2-2014-0214-[06-07].pdf).
14. Radić T, Sablić V, Milardović Ortolan S, Mehulić K. Wax up i mock up u fiksnoprotetskoj terapiji. *Sonda* 2012;13(24):57-59.
15. Fradeani M, Barducci G, Bacherini L. Esthetic rehabilitation of a worn dentition with a minimally invasive prosthetic procedure (MIPP). *Int J Esthet Dent.* 2016;11(1):16-35.

16. Jakovac M, Kranjčić J i sur. Pretklinička i laboratorijska fiksna protetika. 1.izd. Zagreb: Stega tisak; 2020. 31p.
17. Knezović-Zlatarić D. Osnove estetike u dentalnoj medicini. Zagreb: Hrvatska komora dentalne medicine; 2013. 206p.
18. Coachman C, Calamita M. Digital Smile Design: A tool for treatment planning and communication in esthetic dentistry. Quintessence Dent Technol. 2012;9:1-9.
19. Casaglia A, Dominicis P, Arcuri L, Gargari M, Ottria L. Dental Photography today. Part 1: basic concepts. Oral Implantolo. 2015; 8(4):122-129.
20. Jakovac M, Kranjčić J i sur. Pretklinička i laboratorijska fiksna protetika. 1.izd. Zagreb: Stega tisak; 2020. 22p.
21. Coachman C, Yoshinaga Simple Photo Protocol for Digital Smile Design [Internet]. [cited 2018 Sept 5]; [about 1-35 p.]. Available from: http://digitalsmiledesign.com/static/media/DSD_Video_Photo_protocol.pdf.
22. Desai V, Bump D. Digital dental photography: contemporary revolution. Int J Clin Pediatr Dent. 2013;6:193-6.
23. Zaccaria M, Squadrito N. Photographic-assisted prosthetic design technique for the anterior teeth. Int J Esthet Dent. 2015;10:48-67.
24. Thanabalan N, Amin K, Butt K, Bourne G. Interocclusal Records in Fixed Prosthodontics. Prim Dent J. 2019 Nov 1;8(3):40-47.
25. Kraljević K, Kraljević S, Pandurić J. Potpune proteze. 1.izdanje. Zagreb: Areagrafika; 2001. p. 149-150.
26. Chou JC, Thompson GA, Aggarwal HA, Bosio JA, Irelan JP; Effect of occlusal vertical dimension on lip positions at smile; J Prothet Dent. 2014;112:533-9.
27. Crothers A, Sandham A. Vertical height differences in subjects with severe dental wear. Euro J Orthod. 1993;15(6):519-525.
28. Petričević, Čelebić, Antičić, Borčić, Lajnert. Uporaba digitalne fotografije u stomatološkoj protetici pri rekonstrukciji vertikalne dimenzije okluzije; Medicina [Internet]. 2008 lipanj [cited 2020 Aug 17]; Available from: <https://hrcak.srce.hr/25953>.
29. Bešlić A, Komar K, Viskiće J, Mehulić K. Rekonstrukcija visine međučeljusnih odnosa u fiksnoj protetici. Sonda. 2013;26(14):45-48.
30. Wicks R, Ahuja S, Jain V, Ferreira CF. A technique to create an interocclusal bite registration using in situ implant healing abutments. J Tenn Dent Assoc. 2013;93(1):47-9.

31. PE Dawson. Changing vertical dimension. The Dawson Academy [Internet]. 2014 November [cited 2020 Aug 06]; Available from: <https://dawson.cdeworld.com/courses/4827-changing-vertical-dimension-a-solution-or-problem>.
32. Kraljević K, Kraljević S, Pandurić J. Potpune proteze. 1. izdanje. Zagreb: Areagrafika; 2001. 251p.
33. Palaskar JN, Murali R, Bansal S. Centric relation definition: A historical and contemporary prosthodontic perspective. J Indian Prosthodont Soc. 2013;13:149–54.
34. Suvin M, Kosovel Z. Fiksna protetika. 3.izdanje. Zagreb: Školska knjiga; 1987. p. 193-196.
35. Čelić R. Gdje si se sakrila, centrična relacija?. Sonda.2004;6(11):38-42.
36. Lerner J. A Systematic Approach to Full-Mouth Rehabilitation of the Severely Worn Dentition. Practical procedures & aesthetic dentistry [Internet]. 2008 [cited 2020 Aug 22];20(2):81-87. Available from: <https://www.aestheticadvantage.com/pdf/Dr-LernerStenberg.pdf>.
37. Holen Galeković N, Fugošić V, Braut V, Čelić R. Ponovljivost tehnika određivanja centrične relacije s pomoću analize položaja kondila; Acta Stomatol Croat. 2017;51(1):13-21.
38. Lila-Krasniqi Z, Shala K, Guguvčevski Lj: Differences between centric relation and maximum intercuspation as possible cause for development of temporomandibular disorder analyzed with T scan; Eur J Dent. 2015;9(4):573-579.
39. McDevitt W, Warreth A. Occlusal contacts in maximum intercuspation in normal dentitions. J Oral Rehabil. 1997;24(10):725-34.
40. Warreth A, Doody K, Mo O, Ibeiyon N. Fundamentals of occlusion and restorative dentistry: Part II: occlusal contacts, interferences and occlusal considerations in implant patients. J Ir Dent Assoc.2015;61(5):252-59.
41. Davies SJ, Gray RJM, Qualtrough AJE. Management of tooth surface loss. British Dental Journal [Internet]. 2002 Jan [cited 2020 Aug 17];192:11-23. Available from: <https://www.nature.com/articles/4801278>.
42. Chaimattayompol N, Stanescu J, Steinberg J, Vergo TJ. Use of a cross-mounting buccal indeks to help transfer the spatial relationships of an interim prosthesis to the definitive implant-supported prosthesis. J Prosthet Dent. 2001;85(5)509-15.
43. Wilson PHR, Banerjee A. Recording the retruded contact position: a review of clinical techniques. Br Dent. J 2004;196:395-402.

44. Jakovac M, Kranjčić J i sur. *Pretklinička i laboratorijska fiksna protetika*. 1.izd. Zagreb: Stega tisak; 2020. 26p.
45. Solaberrieta E, Garmendia A, Minguez R, Brizuela A, Pradies G. Virtual facebow technique. *J Prosthet Dent*. 2015 Dec;114(6):751–5.
46. Lam W, Hsung R, Choi W, Luk H, Pow EA. A 2-part facebow for CAD-CAM dentistry. *J Prosthet Dent*. 2016 Dec;116(6):843–47.
47. Gupta C, Mittal A. Role of digital technology in prosthodontics: A step toward improving dental care. *Indian J Oral Health Res [online]* 2018 [cited 2020 Aug 12];4:35-41. Available from: <http://www.ijohr.org/text.asp?2018/4/2/35/257148>.
48. Kordass B, Gartner CH, Gesch D. The virtual articulator - a new tool to analyze the dysfunction and dysmorphology of dental occlusion. *Aspects of Teratology*. 2000;2:243–47.
49. Korlakunte P.R., Aljanakh M. The Role of Virtual Articulator in Prosthetic and Restorative Dentistry. *J Clin Diagn Res*. 2014;8(7):25-28.
50. Coachman C, Calamita A, Sesma N. Dynamic documentation of the smile and the 2D/3D digital smile design process. *Int J Periodontics Restorative Dent*. 2017;37:183–93.
51. Coachman C, Van Dooren E, Gürel G, Landsberg CJ, Calamita MA, Bichacho N. Smile design: From digital treatment planning to clinical reality. In: Cohen M, editor. *Interdisciplinary Treatment Planning. Vol 2: Comprehensive Case Studies*. Chicago: Quintessence; 2012.119–74p.
52. Čatović A, Komar D, Čatić A i sur. *Klinička fiksna protetika I – krunice*. 1.izd. Zagreb: Medicinska naklada; 2015. 163p.
53. Chew AA, Esguerra RJ, Teoh KH, Wong KM, Ng SD, Tan KB. Three- Dimensional Accuracy of Digital Implant Impressions: Effects of Different Scanners and Implant Level. *Int J Oral Maxillofac Implants*. 2017;32:70–80.
54. Tarantili VV, Halazonetis DJ, Spyropou-Los MN. The spontaneous smile in dynamic motion. *Am J Orthod Dentofac Orthop*. 2005;128:8–15.
55. Glavina D, Škrinjarić I. Novi postupak za izradbu keramičkih ispuna: CAD/CAM sustav tehnologija 21. Stoljeća. *Acta Stomatologica Croatica*. 2001; 35(1):43-50.
56. Jakovac M, Kranjčić J i sur. *Pretklinička i laboratorijska fiksna protetika*. 1.izd. Zagreb: Stega tisak; 2020. 104p.
57. Beuer F, Schweiger J, Edelhoff D. Digital dentistry: an overview of recent developments for CAD/CAM generated restorations. *Br Dent J*. 2008; 204(9):505-11.

58. Shetty S. Virtual articulators and virtual facebow transfers: digital prosthodontics; J Indian Prothodont Soc.2015; 15(4):291.
59. Radu M, Radu D, Lazarescu. Occlusion principles for the practising dentist in the digital age. Dental Tribune [online] 2020 [cited 2020 Aug 12]. Available from: <https://www.dental-tribune.com/clinical/occlusion-principles-for-the-practising-dentist-in-the-digital-age/>.
60. Stanley M. Gomez Paz A, Miguel I. Coachman C. fully digital workflow, integrating dental scan, smile design and CAD-CAM: case report. BMC Oral Health. 2018;18(1):134.
61. Skramstad MJ. Welcome to Cerec Primescan AC. Int J Comput Dent. 2019;22(1):69-78.
62. Cicciu M, Fiorillo L, Cervino G. 3D digital impression systems compared with traditional techniques in dentistry: A recent data systematic review. Materials(Basel) . 2020;13(8):1982
63. Lee SJ, Gallucci GO. Digital vs. Conventional implant impressions: Efficiency outcomes. Clin Oral Implants Res. 2013;24(1):111–5.
64. Joda T, Zarone F, Ferrari M. The complete digital workflow in fixed prosthodontics: a systematic review. BMC Oral Health. 2017;17(1):124.
65. Brady LA. Digital & Analog: Dentistry in a Hybrid World. CDE World [online] 2018 [cited 2020 Aug 12]. Available from: <https://cdeworld.com/ebooks/digital-and-analog-dentistry-in-a-hybrid-world>.

8. ŽIVOTOPIS

Iva Jelavić rođena je 30. listopada 1995. godine u Splitu. Nakon što u Makarskoj završava Osnovnu školu i Opću gimnaziju, 2014. godine upisuje Stomatološki fakultet u Zagrebu. Dva puta nagrađena je Dekanovom nagradom za najbolji uspjeh u akademskoj godini 2015./2016. i 2016./2017. Za vrijeme studija radi u privatnoj stomatološkoj ordinaciji i volontira u Domu zdravlja Zagreb.