

Planiranje fiksno protetičkih nadomjestaka

Alvir, Marina

Master's thesis / Diplomski rad

2020

Degree Grantor / Ustanova koja je dodijelila akademski / stručni stupanj: **University of Zagreb, School of Dental Medicine / Sveučilište u Zagrebu, Stomatološki fakultet**

Permanent link / Trajna poveznica: <https://um.nsk.hr/um:nbn:hr:127:589933>

Rights / Prava: [Attribution-NonCommercial 4.0 International/Imenovanje-Nekomercijalno 4.0 međunarodna](#)

Download date / Datum preuzimanja: **2024-12-29**



Repository / Repozitorij:

[University of Zagreb School of Dental Medicine Repository](#)





Sveučilište u Zagrebu
Stomatološki fakultet

Marina Alvir

PLANIRANJE FIKSNOPROTETIČKIH NADOMJESTAKA

DIPLOMSKI RAD

Zagreb, 2020.

Rad je ostvaren u: Sveučilište u Zagrebu, Stomatološki fakultet, Zavod za fiksnu protetiku

Mentor rada: doc. dr. sc. Josip Kranjčić, Stomatološki fakultet Sveučilišta u Zagrebu

Lektor hrvatskog jezika: Barbara Kružić, mag. educ. philol. angl. et mag. educ. philol. croat.

Lektor engleskog jezika: Barbara Kružić, mag. educ. philol. angl. et mag. educ. philol. croat.

Sastav Povjerenstva za obranu diplomskog rada:

1. _____

2. _____

3. _____

Datum obrane rada: _____

Rad sadrži: 47 stranica

0 tablica

3 slike

1 CD

Rad je vlastito autorsko djelo, koje je u potpunosti samostalno napisano uz naznaku izvora drugih autora i dokumenata korištenih u radu. Osim ako nije drukčije navedeno, sve ilustracije (tablice, slike i dr.) u radu su izvorni doprinos autora diplomskog rada. Autor je odgovoran za pribavljanje dopuštenja za korištenje ilustracija koje nisu njegov izvorni doprinos, kao i za sve eventualne posljedice koje mogu nastati zbog nedopuštenog preuzimanja ilustracija odnosno propusta u navođenju njihovog podrijetla.

Zahvala

Zahvaljujem mentoru doc. dr. sc. Josipu Kranjčiću na strpljivosti i pomoći pri izradi diplomskog rada.

Hvala obitelji na podršci. Hvala prijateljima na nezaboravnim trenucima i uspomenama.

Također, hvala prvim pacijentima na „hrabrosti“ i povjerenju.

PLANIRANJE FIKSNOPROTETIČKIH NADOMJESTAKA

Sažetak

Planiranje fiksno protetičke terapije neizostavno je bilo da se radi o nadomjestku jednoga zuba ili o potpunoj oralnoj rehabilitaciji. Protetički nadomjestci trebaju zadovoljiti funkcijske i estetske zahtjeve pacijenta. Danas je stavljen naglasak na estetiku te pacijenti pri dolasku u ordinaciju doktora dentalne medicine imaju već predodžbu budućeg osmijeha. Međutim, ponekad nije moguće ispuniti pacijentova očekivanja zbog ograničenja struke i materijala, a do te spoznaje bitno je doći prije početka ikakve terapije. Plan terapije kreće iscrpnom anamnezom. Nužno je ostvariti kvalitetnu komunikaciju kako bi se doktor dentalne medicine i pacijent što bolje razumjeli. Slijedi klinički pregled i analiza rendgenskih snimaka kako bi se procijenilo stanje usne šupljine. Potrebno je pacijentu što više približiti izgled budućeg nadomjestka, a to se može učiniti konvencionalno, pomoću navoštenog modela (*wax-up*) i privremenog predloška (*mock-up*). Terapija se može planirati i digitalno, i to dvodimenzionalno u softveru kao što je *Digital Smile Design* ili trodimenzionalno u CAD/CAM programu. Odluku o planu terapije donose zajedno pacijent i doktor dentalne medicine. Često prije početka protetičke terapije treba sanirati postojeće stanje usne šupljine, što zahtijeva interdisciplinarni pristup svakom pacijentu. Nakon sanacije usne šupljine slijedi procjena potencijalnog zuba nosača za fiksno protetički nadomjestak. Terapijsko sredstvo odabira s obzirom na situaciju u usnoj šupljini mogu biti kruti ispuni, ljuske, nadogradnje, krunice ili mostovi.

Ključne riječi: planiranje, pacijent, fiksno protetički nadomjestci

PLANNING OF FIXED PROSTHODONTIC APPLIANCES

Summary

The planning of fixed prosthodontic therapy is inevitable, whether it is a single tooth replacement or a complete oral rehabilitation. Prosthodontic appliances should meet both functional and aesthetic requirements of the patient. Today, the emphasis is on the aesthetics, and patients already have an idea of their future smile when they come to the dentist's office. However, sometimes it is not possible to meet the patient's expectations due to the limitations of the profession and materials, and it is important the patient realizes this before starting any therapy. The treatment plan starts with a thorough medical history. It is necessary to achieve a quality communication so that the dentist and the patient could understand each other better. This is followed by a clinical examination and X-ray analysis to assess the condition of the oral cavity. It is necessary to bring the patient as close as possible to the appearance of the ensuing prosthodontic appliance, which can be done conventionally, using a model (wax-up) and a provisional template (mock-up). Therapy can also be planned digitally, two-dimensionally in softwares such as Digital Smile Design or three-dimensionally in a CAD/CAM program. The decision on the treatment plan is made cooperatively by both the patient and the dentist. Often the existing condition of the oral cavity needs to be treated before starting the prosthodontic therapy, which requires a interdisciplinary approach to each patient. After treating the oral cavity, the assessment of the potential tooth o for a fixed prosthodontic appliance follows. The therapeutic agent of choice, depending on the situation in the oral cavity, can be rigid dental fillings (inlays/onlays/overlays), veneers, posts and cores, crowns or bridges (fixed partial dentures).

Key words: planning, patient, fixed prosthodontic appliances

SADRŽAJ

1. UVOD	1
2. STOMATOLOŠKI PREGLED	4
2.1. Komunikacija s pacijentom	5
2.2. Anamneza	5
2.3. Analiza postojećeg stanja i RTG snimke.....	6
3. PRETPROTETIČKA TERAPIJA.....	7
3.1. Konzervativni zahvati.....	8
3.2. Parodontološka priprema pacijenta	8
3.3. Oralnokirurška priprema pacijenta	10
3.4. Oralne bolesti.....	10
3.5. Ortodonska priprema	10
4. UPORABA DIGITALNE FOTOGRAFIJE U PROTETIČKOJ TERAPIJI.....	11
4.1. Protokol fotografiranja	12
5. DIJAGNOSTIČKI OTISAK	14
6. METODA VIZUALIZACIJE BUDUĆEG NADOMJESTKA	16
6.1. <i>Wax-up</i>	17
6.2. Dijagnostički <i>mock-up</i>	17
7. DIGITALNO PLANIRANJE TERAPIJE.....	18
7.1. Koncept digitalnog planiranja terapije	19
7.2. Faze kreiranja osmijeha	19
7.3. Boja nadomjestka	22
7.4. Konvencionalni protokol rada s digitalnim dizajnom osmijeha.....	22
7.5. Trodimenzionalno planiranje digitalnog osmijeha	22
7.6. Protokol rada pri trodimenzionalnom planiranju.....	25
7.7. Usporedba konvencionalne i digitalne tehnike planiranja terapije.....	25
8. FIKSNOPROTETIČKI NADOMJESTCI	27
8.1. Materijali za izradu protetičkih nadomjestaka.....	28
8.1.1. Dentalne keramike	28
8.1.2. Dentalne legure	29
8.1.3. Polimeri.....	30

8.1.4. Kompoziti	30
8.2. Vrste fiksnoprotetičkih nadomjestaka	30
8.2.1. Kruti ispuni	30
8.2.2. Estetske ljuske.....	30
8.2.3. Krunice.....	31
8.2.4. Nadogradnje.....	31
8.2.5. Mostovi	32
8.2.6. Izbor zuba nosača za fiksnoprotetički nadomjestak.....	33
9. RASPRAVA.....	35
10. ZAKLJUČAK	39
11. LITERATURA.....	41
12. ŽIVOTOPIS	46

Popis skraćenica

CAD/CAM – engl. *Computer-Aided Design/Computer-Aided Manufacturing*, računalno pomognuti dizajn/računalno pomognuta proizvodnja

INR – engl. *International Normalized Ratio*, internacionalni normalizirani omjer

PV – protrombinsko vrijeme

DSD – engl. *Digital Smile Design*, digitalni dizajn osmijeha

2D – dvodimenzionalni

3D – trodimenzionalni

STL – engl. *Standard Tessellation Language*, stereolitografija

Osmijeh je neizostavan dio mimike lica i kao takav vrlo zamjetan u svakodnevnoj interakciji. Danas, kada je estetika imperativ, sve je veća potražnja za savršenim osmijehom te pacijenti vrlo često odlučuju učiniti estetske protetičke zahvate kako bi poboljšali svoj izgled. Međutim, važnost zadovoljavajuće funkcije ne smije se zanemariti. Gubitak jednog ili više zuba iz zubnog niza narušava dinamičku ravnotežu unutar usne šupljine. Ubrzo nakon gubitka zubi dolazi do promjene položaja preostalih zubi oko bezubog prostora te se mijenjaju nekoć skladni međučeljusni odnosi. Stoga je uloga fiksnoprotetičkog nadomjestka najprije funkcijska, a zatim estetska.

Poznata je uzrečica „If you fail to plan, you are planning to fail“ koja se pripisuje Benjaminu Franklinu. U estetskoj dentalnoj medicini planiranje terapije i dizajniranje osmijeha provode se mnogo godina. Plan terapije može se izvesti na temelju pregleda i rendgenske analize, no za kompleksnije situacije potrebna je izrada voštanih prijedloga (*wax-up*) konvencionalnim tehnikama. U novije vrijeme pojavili su se razni softverski programi koji nude nove korisne alate za digitalno dizajniranje. U usporedbi s tradicionalnim tehnikama, glavne prednosti digitalnog dizajniranja su brzina, fleksibilnost i poboljšana komunikacija između pacijenta i stručnog tima koji čine doktor dentalne medicine i dentalni tehničar (1).

Planiranjem uviđamo pacijentov željeni ishod terapije. Pojedine želje nisu izvedive, stoga je planiranje korisno jer možemo odmah isključiti neizvediva očekivanja. Planiranje djeluje motivacijski na pacijenta dajući mu dodatnu sigurnost u doktora dentalne medicine (2).

Protetički rad može se jedino izvesti kada je cijela usna šupljina sanirana. Ovisno o zdravstvenom stanju u usnoj šupljini, potrebno je provesti pripremne postupke radi sanacije patoloških stanja. Pretprotetička terapija uključuje restaurativnu i endodontsku terapiju, kiruršku, parodontološku te terapiju bolesti oralne sluznice i ortodontsku terapiju.

Fiksni protetički nadomjestci imaju brojne prednosti u odnosu na mobilne. Gracilnije su strukture te imaju dentalno opterećenje zbog čega pacijent vrlo brzo gubi osjećaj stranog tijela u ustima (3).

Izbor fiksnoprotetičkog nadomjestka zajednička je odluka pacijenta i doktora dentalne medicine donesena s obzirom na stanje u usnoj šupljini, financijske mogućnosti i želju pacijenta kako bi se postigao optimalan funkcijski i estetski učinak na pacijentov osmijeh.

Svrha je ovog rada opisati planiranje terapije fiksnoprotetičkim nadomjestcima. U radu se opisuje važnost komunikacije pacijenta i doktora dentalne medicine, kliničke i rendgenske

analize stanja tkiva usne šupljine. Opisuju se korištene konvencionalne i digitalne dijagnostičke metode. Također se navode i vrste fiksoprotetičkih nadomjestaka i mogućnost odabira terapije pojedinim nadomjestkom ovisno o kliničkom stanju u usnoj šupljini pacijenta.

2. STOMATOLOŠKI PREGLED

Na prvom pregledu važno je zadobiti pacijentovo povjerenje. Slijedi analiza stanja usne šupljine na temelju kliničkog zapažanja i rendgenske snimke te daljnje planiranje terapije ovisno o dogovoru.

2.1. Komunikacija s pacijentom

Za uspješnu terapiju, potrebno je najprije ostvariti kvalitetnu komunikaciju. Naime, već pri dolasku u ordinaciju dentalne medicine, pacijenti vrlo često imaju predodžbu izgleda svog „budućeg osmijeha“ (4). Stoga je potrebno dobro saslušati pacijentove želje i nezadovoljstvo trenutnom situacijom u usnoj šupljini. Važno je naglasiti kako doktor dentalne medicine ima ulogu edukatora i trebao bi razjasniti domene struke u odnosu na pacijentove želje (5). Ponekad se pacijent ne slaže s liječnikovim prvotnim planom terapije. Pa je tako potrebno pacijentu ponuditi širi izbor mogućnosti liječenja, a svaki od postupaka treba razjasniti s prednostima i nedostacima jednostavnim jezikom. Takva se interakcija smatra zajedničkim trudom u postizanju ciljeva liječenja. Dakle, za donošenje konačne odluke o terapiji nužna je prethodna dvosmjerna komunikacija između doktora dentalne medicine i pacijenta (6).

2.2. Anamneza

Anamneza je postupak prikupljanja podataka o pacijentovom zdravstvenom stanju (7). Započinje općim podatcima, nakon čega slijedi razlog dolaska i trenutna tegoba (8).

Pojedina medicinska stanja kao i neliječene akutne, kronične i zarazne bolesti zahtijevaju odgađanje stomatološkog zahvata (9).

Medicinska anamneza obuhvaća podatke o bolestima svih organskih sustava tijela. Također, obuhvaća podatke o imunološkim stanjima i malignim bolestima. Vodi se evidencija o preboljelim ili trenutnim infektivnim bolestima (infektivni endokarditis, hepatitis ili HIV i druge). Važno je znati koristi li pacijent neke lijekove. U slučaju da je pacijent na antikoagulantnoj terapiji, potrebno ga je uputiti na pretrage zgrušavanja krvi, čiji su parametri protrombinsko vrijeme (PV) i internacionalni normalizirani omjer (engl. *International Normalized Ratio*, INR) te sukladno rezultatima planirati terapiju. Nužno je voditi evidenciju o alergijskim reakcijama, posebice alergijama na lijekove (npr. penicilin ili neki drugi antibiotik) ili materijale koji se koriste u dentalnoj medicini (npr. lateks) kako ne bi došlo do anafilaktičke reakcije (10). U ženskih pacijenata treba provjeriti mogućnost trudnoće zbog lošeg djelovanja rendgenskih zraka i pojedinih lijekova na plod.

Stomatološka anamneza obuhvaća informacije o zadnjem kontrolnom pregledu i dosadašnjim vrstama dentalnog liječenja. Danas se anamneza najčešće provodi uz pomoć anamnestičkog upitnika u obliku tiskanih obrazaca. Pravovaljano vođeni anamnestički podatci omogućavaju praćenje zdravstvenog stanja, prosudbu mogućeg utjecaja općih bolesti na zdravlje usne šupljine, individualiziranu procjenu rizika stomatološkog zahvata te kasnije praćenje stanja usne šupljine (7).

Za potvrdu stomatološke anamneze potrebno je utvrditi još i zubni status i provesti rendgenološku analizu.

2.3. Analiza postojećeg stanja i RTG snimke

Prije protetičke sanacije usne šupljine, potreban je uvid u stanje mekih i tvrdih tkiva. Analiza postojećeg stanja uključuje klinički pregled i analizu radiološke snimke.

Najprije se provodi ekstraoralni pregled, a potom intraoralni. Ekstraoralnim pregledom utvrđuje se prisutnost asimetrija, oteklina, promjena na koži, promjena u području žlijezda slinovnica ili temporomandibularnog zgloba. Intraoralni pregled obuhvaća pregled svih mekih i tvrdih anatomskih struktura usne šupljine. Treba obratiti pozornost na oralnu higijenu i upozoriti pacijenta na njenu važnost. Pregledom se utvrđuje zdravlje zuba i parodontološki status, postojeći međučeljusni odnosi te prisutnost bezubih prostora. Na zubima se ispituje prisutnost karijesa, stanje postojećih ispuna i fiksnih nadomjestaka, prisutnost abrazije, atricije, abfrakcije ili erozije. Parodontološki status utvrđuje se ispitivanjem pomičnosti zuba i uz pomoć parodontoloških indeksa (indeks plaka, aproksimalni plak indeks, krvarenje nakon sondiranja, indeks krvareće papile) (11) i sondiranja. Pri analizi okluzije promatra se preklop zuba u vertikalnoj i horizontalnoj dimenziji, kretnje donje čeljusti i prisutnost preranih kontakata, kao i prisutnost bezubih prostora i njihov odnos spram zubi suprotne čeljusti. Rendgenska snimka daje uvid u stanje alveolarne kosti, postojanje koštanih džepova, stanje parodontalnog ligamenta, periapikalnog tkiva i okolnog koštanog tkiva. Njome se utvrđuje prisutnost periapikalnih lezija, zaostalih korjenova i uspjeh endodontskog liječenja. Daje uvid u anatomiju, odnosno dužinu i oblik korjenova zubi (10).

3. PRETPROTETIČKA TERAPIJA

Preprotetička terapija složen je proces koji čini niz pripremnih postupaka u svrhu sanacije patoloških stanja u usnoj šupljini pacijenta (9). Cilj je uspostaviti optimalne uvjete koji će osigurati trajnost protetičkog rada. Pacijenta je potrebno informirati o stanju njegove usne šupljine. Zatim bi trebalo izložiti i obrazložiti plan preprotetičke terapije (ukoliko je potrebno što sanirati). Postupci moraju biti pažljivo planirani i provedeni kako bi zubi i parodontna tkiva bili zdravi i dobro pripremljeni (9). Preprotetička terapija podrazumijeva interdisciplinarni pristup pacijentu, a obuhvaća restaurativnu i endodontsku, parodontološku, kiruršku, ortodontsku terapiju te terapiju bolesti oralne sluznice (10).

3.1. Konzervativni zahvati

Konzervativna terapija treba biti u potpunosti dovršena prije protetičkog zahvata. Karijesne lezije u potpunosti se moraju sanirati. Ipak, samo površinske lezije koje se mogu ukloniti prilikom preparacije zuba nije potrebno prethodno opskrbiti ispunom. Postojeće ispune treba dobro provjeriti, a u slučaju neodgovarajućeg rubnog zatvaranja, potrebno ih je zamijeniti. Osjetljivost i diskoloracije zuba, kao i prisutnost otekline ili fistule naznake su promjena u pulpi. Endodontski zahvat indiciran je na svim zubima koji spontano ili na provocirajuće čimbenike (hladno, toplo, pritisak, ležeći položaj) te perkusiju bivaju bolni (10). Endodontska se terapija planski provodi u slučaju malpozicioniranih, ekstrudiranih, rotiranih ili inkliniranih zubi kojima bi se pri brušenju eksponirala pulpa. Posebnu pozornost treba posvetiti ranije endodontski liječenim zubima. Ako takvi zubi izazivaju subjektivne smetnje, potrebno je provesti reviziju punjenja. Za procjenu endodontski liječenih zubi ključna je rendgenska snimka pomoću koje se procjenjuje kakvoća punjenog kanala te stanje periapikalnog tkiva. Izbjeljivanje je često primjenjivani postupak u preprotetičkoj terapiji. Izbjeljivati se mogu vitalni i avitalni zubi. Pojedinačni diskolorirani avitalni zubi često su podvrgnuti unutarnjem izbjeljivanju prije opskrbe potpuno keramičkim nadomjestkom kako bi se postigla svjetlija osnova za izradu istog. Vanjsko izbjeljivanje na vitalnim zubima preporučeno je prije izrade keramičkih estetskih ljuski ako se boja zuba razlikuje od odabrane boje za budući nadomjestak (9, 12).

3.2. Parodontološka priprema pacijenta

Uspjeh i trajnost fiksnoprotetičkih nadomjestaka u izravnoj je korelaciji sa zdravljem parodonta. Prilikom kliničkog pregleda potrebno je utvrditi stanje mekih tkiva parodontološkim indeksima, a pomoću rendgenske snimke utvrditi kvalitetu okolne kosti, odnos krune i korijena i širinu parodontne pukotine. Potrebno je motivirati pacijenta i

korigirati oralnohigijenske navike. Rub nadomjestka ne smije narušiti biološku širinu zuba, stoga je vrlo važno smjestiti ga na optimalnoj udaljenosti između ruba alveolarnog grebena i cervikalnog ruba nadomjestka.

Gingivitis je patološko stanje čija je terapija uklanjanje mekih i tvrdih naslaga te korekcija oralne higijene. Parodontitis je teže patološko stanje te je u pretprotetičkoj terapiji obavezno smanjiti parodontne džepove te stabilizirati gubitak pričvrška i kosti. Potrebno je provesti terapiju struganja i poliranja korjenova. Nakon provedene terapije potrebno je tri do šest mjeseci za cijeljenje i stabilizaciju dentogingivnog kompleksa (9). Parodontološka priprema često podrazumijeva i preoblikovanje mekog tkiva oko zuba nosača. Nesklad mekog tkiva i zubi može se korigirati pomicanjem gingivnog ruba apikalno ili koronarno. Gingivalni rub pomiče se apikalno u slučaju kratkih kliničkih kruna, asimetrične konture gingive ili kod *gummy smile-a*. Koronarno pomicanje gingivalnog ruba indicirano je kod recesija. Nedostatak interdentalne papile zbog anomalija položaja zuba (nedostajuća kontaktna točka na zubu ili implantatu) može se nadoknaditi fiksnoprotetičkim radom. Prema Tarnovu i suradnicima udaljenost između alveolarnog grebena i kontaktne točke/površine treba biti manja od 5 mm kako bi se apikalno pomaknuta izgubljena interdentalna papila regenerirala (11).

Produljivanje kliničke krune indicirano je kod kratkih zuba nosača radi poboljšanja retencije nadomjestka. Kratka klinička kruna može biti rezultat dubokog karijesa, frakture zuba ili abrazije. Isto tako, može biti estetski zahtjev u slučaju jako visoke linije osmijeha (vidljivost mekog tkiva veća je od 3 mm, što je ranije naveden pod nazivom *gummy smile*). Promjena dužine kliničke krune pripada mukogingivnoj, ali i resektivnoj parodontnoj kirurgiji, jer se, ovisno o situaciji, terapija može provest gingivektomijom, odnosno gingivektomijom s parcijalnom ili cirkumferentnom osteektomijom (11).

Prekrivanje recesija može se postići sljedećim terapijskim postupcima: peteljkastim režnjem, izravnim prekrivanjem slobodnim gingivalnim transplantatom, transplantatima vezivnog tkiva, vođenom regeneracijom tkiva (engl. *guided tissue regeneration*, GTR) i proteinima matriksa cakline te čimbenicima rasta (11). Preoblikovanje bezubog grebena također se provodi augmentacijom pomoću mekog tkiva s nepca ili kosti, primjerice za pripremu ležišta međučlana mosta ili implantata.

3.3. Oralnokirurška priprema pacijenta

Kirurška pretprotetička intervencija trebala bi biti izvedena šest tjedana do tri mjeseca prije brušenja. Toliko je vremena potrebno tkivu za cijeljenje (9). Najčešće kirurške intervencije u pretprotetičkoj pripremi jesu ekstrakcija zuba, uklanjanja zaostalog korijenja, dijelova korijena ili kosti, oblikovanja rezidualnog grebena i ugrađivanje implantata. Resektivni zahvati indicirani su u slučaju hipertrofije mekog tkiva ili kod koštanih nepravilnosti. Augmentacija se provodi kod većih defekata kosti koji kompromitiraju estetiku ili u slučaju potrebe stvaranja uporišta za inserciju implantata. U stražnjem segmentu maksilarnog grebena često je potrebno korigirati bezubo područje podizanjem dna sinusa (engl. *sinus lift*) kako bi se mogao ugraditi implantat (9).

3.4. Oralne bolesti

Oralne bolesti podrazumijevaju promjene u području usnica, jezika, nepca odnosno čitave sluznice usne šupljine. Tijekom kliničkog pregleda vrlo je važno dobro pregledati meka tkiva usne šupljine. Patološke promjene očituju se određenim makroskopskim i mikroskopskim promjenama sluznice. Makroskopske promjene na sluznici su: makule, papule, vezikule, bule, pustule, plakovi, nodusi, apscesi, flegmone, erozije, ulkusi, fisure, ragade. Etiološki, promjena na sluznici može biti odraz imunoloških poremećaja, odraz sistemske bolesti, infektivna (bakterijska, virusna ili gljivična infekcija) i alergijska. Promjene trebaju biti obrađene i sanirane prije brušenja zubi (13).

3.5. Ortodontska priprema

Ortodontska terapija optimalno je rješenje kako bi se postigao smještaj i položaj zubi koji će omogućiti minimalno brušenje zuba. Dislocirani zubi, odnosno jako nagnuti zubi će u suprotnom neizbježno tijekom brušenja za fiksoprotetički rad biti devitalizirani. Pravilno pozicionirani zubi omogućavaju optimalni oblik brušenih zuba nosača (uz bitno manji rizik od otvaranja pulpne komorice brušenjem) kao i optimalnu postavu međučlanova mosta u bezubi prostor te se tako okluzalne sile usmjeravaju aksijalno. Olakšava se i higijena usne šupljine. Pomicanje zubi horizontalno može biti ključno u izboru mobilne, fiksne ili implantološke terapije. Ortodontska intruzija indicirana je u slučaju preeruptiranih zubi koji su izrasli u bezubi prostor i narušavaju Speeovu krivulju. Ortodontska ekstruzija koristi se u slučaju potrebe za kliničkim produljenjem krune (9)

4. UPORABA DIGITALNE FOTOGRAFIJE U PROTETIČKOJ TERAPIJI

Fotografija služi za dokumentaciju, analizu pacijentova stanja, kao mogući predložak terapije i kao sredstvo za komunikaciju s dentalnim tehničarem.

Za kvalitetnu dentalnu fotografiju potrebna je edukacija i odgovarajuća oprema. Preporučuje se koristiti dobar fotoaparati i objektiv te pripadajuću bljeskalicu, a dodatnu opremu za snimanje čine crno-bijela pozadina, modifikator svjetlosti te nosači objektivna (14).

Postoje različite tehnike snimanja fotografija pacijenta za dokumentaciju. Prije samog fotografiranja, pacijenta bi trebalo što više opustiti te ga udobno smjestiti na stabilnu podlogu kako ne bi micao glavu. Pozicija pacijenta trebala bi biti ista tijekom cijelog snimanja (15). Prilikom fotografiranja važno je da se aparat nalazi u visini pacijentovih očiju te da su kut i udaljenost između fotoaparata i pacijenta za svaku fotografiju jednaki.

Ekstraoralne fotografije trebale bi imati istu pozadinu prije, tijekom i poslije tretmana, a preporučuje se crna, siva ili bijela. Crna pozadina omogućava najbolji kontrast te ne kompromitira translucenciju zubi (16). Za intraoralne fotografije preporučuje se koristiti retraktore, specijalne crne podloge, a ogledala koja se koriste pri lateralnim, okluzalnim i palatinalnim fotografijama trebala bi biti obložena rodijem. Slikano područje treba biti očišćeno od debrisa, krvi, materijala za otiske i ekscesivne sline ili talka od rukavica (16).

4.1. Protokol fotografiranja

Potrebno je snimiti šest fotografija iz različitih kuteva za bolje razumijevanje dvodimenzionalne fotografije pri trodimenzionalnom planiranju. Prve dvije fotografije slikane su sprijeda, jedna sa širokim osmijehom, a druga s retraktorom. Nakon toga pacijent se fotografira iz profila prilikom mirovanja, a zatim s osmijehom. Slijedi takozvana *12 o'clock* fotografija. Fotograf stoji iza pacijenta, a pacijent tijekom snimanja gleda u kameru i smije se. Terapeut mora paziti da uhvati oči, bradu i kuteve donje čeljusti. Pri tome nos ne smije prekrivati zube. Zadnja je okluzalna snimka iako se umjesto nje može koristiti i sadreni model (17).

Danas se u dokumentaciju prilažu i videozapisi radi preciznije dijagnostike. Prednosti videozapisa su što se mogu zaustaviti u bilo kojem trenu i tako uhvatiti detalje prilikom smijanja i relaksacije mišića. Videozapis omogućava doživjeti emociju i osobine pacijenta. Također se mogu analizirati fonetika i funkcijske kretnje pacijenta. Snimaju se tri videozapisa. Prvi videozapis snima se *en face* dok se pacijenta ispituje, primjerice pitanja o doživljaju vlastitog osmijeha, što bi mijenjali i kako zamišljaju ishod terapije. Drugi video

snima se pod kutem od 180 stupnjeva, pacijent broji do 10, izgovara glasove „F“, „S“, „V“. U trećem videu snimaju se funkcijske kretnje protruzije, retruzije, laterotruzije kao i kretnje otvaranja i zatvaranja (18).

Ta vrsta dokumentacije ima svrhu i u klasičnom planiranju terapije, pogotovo u komunikaciji između doktora dentalne medicine i dentalnog tehničara, a nužna je pri digitalnom planiranju osmijeha.

5. DIJAGNOSTIČKI OTISAK

Uzimanje otisaka prva je klinička faza rada na pacijentu. Prvi otisak koji se uzima je dijagnostički otisak, a služi za dobivanje studijskog modela. Na studijskom modelu planiraju se nadomjestci.

Klasično, otisak se uzima konfekcijskom žlicom ireverzibilnim hidrokolidom (9). Za precizniji rad sugerira se otisak uzeti polieterom ili adicijskim silikonom, tehnikom jednovremenog otiska s dvama materijalima različite konzistencije u individualnoj žlici (19). Nakon uzimanja otisaka, obraznim lukom registrira se položaj gornje čeljusti spram baze lubanje. Registrat obraznog luka prenosi se s pacijenta u artikulatorku (2).

Digitalni otisak uzima se pomoću intraoralnog skenera. Tehnološki razvoj omogućio je jednaku kvalitetu otiska u odnosu na otiske uzete adicijskim silikonom i polieterom. Literatura nalaže da su točnost digitalne i konvencionalne metode uzimanja otisaka jednake pri izradi krunica i kratkih mostova. Digitalna otisna tehnologija draža je metoda kako pacijentima tako i doktorima dentalne medicine zbog uštede vremena i veće ugodnosti postupka (20).

Moguće je skenirati gornju i donju čeljust pri maksimalnoj interkuspidaciji, čime dobivamo njihov odnos u vertikalnoj dimenziji, ali i horizontalnoj dimenziji. To je bitno za protetičke radove pri kojima nije potrebno mijenjati visinu zagrizava. U slučaju da je potrebno mijenjati visinu zagrizava, određuje se centrična relacija. Postavlja se Lucia jig anteriorno, a zube skeniramo s bukalne strane. Visinu zagrizava drži jig. Softver dobiva informacije o novoj vertikalnoj dimenziji, a tehničar o mogućnostima navoštavanja. Otisak se šalje internetom u STL obliku. Modeli su zabilježeni u softveru te se postavljaju u virtualni artikulatorku (21). Postoje različite metode prijenosa obraznog luka u virtualni artikulatorku: analizom fotografija iz različitih kuteva, pomoću podataka iz CBCT snimki korištenjem različitih softvera ili pomoću 3D facijalnog skenera (22).

6. METODA VIZUALIZACIJE BUDUĆEG NADOMJESTKA

Dijagnostički postupci *wax-up* i *mock-up* pružaju vrlo korisne informacije doktoru dentalne medicine za postizanje terapijskog cilja, a pacijentu pomažu pri vizualizaciji i razumijevanju terapije.

6.1. Wax-up

Dijagnostički *wax-up* je postupak navoštavanja zuba na studijskom modelu u obliku kakav bi mogao imati konačan protetički rad. Postupak navoštavanja izvodi se na modelu stvarne situacije u ustima, bez da je prethodno išta rađeno. *Wax-up* se može izraditi konvencionalno pomoću voska na studijskom modelu ili digitalno (23).

U pravilu ga izrađuje dentalni tehničar u laboratoriju, a doktor dentalne medicine trebao bi usmeno, pomoću oznaka na otisku i pomoću snimljenih fotografija prenijeti tehničaru što više podataka. Takve klasične metode izrade *wax-up-a* zahtijevaju mnoštvo bilješki doktora dentalne medicine koji na taj način mora objasniti kakav izgled planiranog nadomjestka želi postići. Pri digitalnom dizajniranju osmijeha doktor dentalne medicine šalje tehničaru kreirano rješenje putem interneta. Šalju se fotografije trenutne situacije u ustima pacijenta i konstruirani željeni izgled budućeg osmijeha. Uz svaku fotografiju prilažu se i pisane smjernice kojima se dodatno pojašnjava cilj terapije (24). Zubi na modelu se, ovisno o potrebi, nadograđuju voskom ili ubrušavaju pa nadograđuju voskom. Pomoću *wax-up-a* određujemo najpovoljniji oblik i položaj nadomjestka, a uz to služi i kao vodič za brušenje zubi. *Wax-up* također ukazuje na potrebu za devitalizacijom i endodontskom ili ortodontskom terapijom (25). Može se napraviti u nekoliko primjera, no to zahtijeva nekoliko otisaka i studijskih modela (23).

6.2. Dijagnostički mock-up

Dijagnostički *mock-up* predstavlja klinički ekvivalent dijagnostičkom *wax-up-u* (23). Izrađuje se pomoću silikonskog ključa i bisakrilatnog kompozita. Pri izradi *wax-up-a* preoblikuje se studijski model, a pri izradi *mock-up-a* preoblikuje se izgled zubi. *Mock-up* služi pacijentu za bolju vizualizaciju terapije, a doktoru dentalne medicine za provjeru služi li takav nadomjestak pacijenta i u funkciji. *Mock-up* također služi određivanju opsega brušenja. Brušenje tako kreće od finalnog oblika budućeg nadomjestka, a ne od postojećeg oblika zuba, što znatno smanjuje uklanjanje tvrdog zubnog tkiva. *Mock-up-om* završava faza planiranja u fiksnoj protetici (2)

U korak s tehnološkim napretkom u svijetu, u stomatologiji se tako pri planiranju terapije i previđanju njezinog ishoda pojavio suvremeni način planiranja terapije, a to je digitalno dizajniranje osmijeha. U usporedbi s konvencionalnim načinom planiranja, glavne prednosti digitalnog dizajniranja su brzina, fleksibilnost i poboljšana komunikacija između pacijenta i terapijskog tima, a pacijenti mnogo bolje prihvaćaju terapiju kada mogu vidjeti njezin ishod (1).

7.1. Koncept digitalnog planiranja terapije

Brazilski doktor dentalne medicine Christian Coachmann 2007. godine predstavio je ideju o digitalnom dizajniranju osmijeha (engl. *Digital Smile Design*, DSD). Zamisao programa je predstaviti pacijentu plan terapije s naglaskom na individualizaciju, te poboljšati komunikaciju između stomatologa, pacijenta i dentalnog tehničara (26). *Digital smile design* je višefunkcionalni softver koji učitavanjem ekstraoralnih i intraoralnih fotografija, snimljenih neposredno prije same terapije, obrađuje pacijenta i predlaže dizajn osmijeha. Za softver je potrebno samo računalo i fotoaparat, a moguće je voditi dokumentaciju i na mobilnom telefonu (26-28). Danas postoje brojne inačice originalnog programa, no sve su to zapravo modificirane verzije programa za uređivanje slika. Moguće je u programu mjeriti udaljenost između označenih točaka, iscrtavati konture zuba, ucrtavati referentne točke, linije i krivulje. Ucertavanje linija daje uvid u moguće asimetrije i neharmoničnosti kod pacijenta (26, 29).

Prilikom planiranja osmijeha, bez obzira na korišteni program, slijede se uvijek ista pravila estetike zuba i zubnog luka. Nakon što doktor dentalne medicine pomoću brojnih funkcija u softveru kreira izgled budućeg nadomjestka, plan se pokaže pacijentu. Plan terapije može se izložiti u programima kao što su Keynote ili Microsoft PowerPoint (26). Ako se pacijent složi s izgledom nadomjestka, dizajn osmijeha šalje se dentalnom tehničaru internetom u PDF, PPT ili KEYNOTE formatu. Dentalni tehničar tada započinje po kreiranom primjeru osmijeha, izradu *wax-up*-a, a nakon tog i *mock-up*-a. Razni su načini komunikacije i spremanja podataka – *Cloud*, *Google* disk te razne aplikacije za komunikaciju poput *WhatsApp*-a. Pacijentova dokumentacija tako je dostupna dentalnom tehničaru u bilo kojem trenutku na neodređeno vrijeme (27).

7.2. Faze kreiranja osmijeha

Najprije se snimi nekoliko fotografija i videa, kako je ranije objašnjeno, na temelju čega slijedi analiza pacijentova lica i proporcija zubi te kreiranje budućeg osmijeha. Proces je podijeljen u nekoliko koraka.

1) Određivanje središnje linije lica

Snimljena fotografija u širokom osmijehu najprije se centrira u programu te se u koordinatnom sustavu povuku dvije međusobno okomite linije tako da tvore križ. Horizontalna linija bi trebala biti paralelna s bipupilarnom linijom. Kod nekih pacijenata to nije slučaj te se tada kao referentna točka uzima tragus ušiju. Nakon postizanja paralelnosti s horizontalnom linijom, fotografija se pomiče lijevo-desno kako bi se poravnala vertikalna linija sa središnjom linijom lica. Linija treba prolaziti kroz točke *nasion*, *subnasale*, interincizalnom točkom i *pogonionom* (29, 30).

Središnja linija lica ne mora se poklapati s dentalnom središnjom linijom. Diskrepanca u iznosu od 2 do 3 mm u pravilu se ne primjećuje. Međutim, ekstraoralne asimetrije lica (primjerice lateralni pomak brade i nosa) mogu se pogrešno shvatiti kao pomak dentalne središnje linije (31).

2) Analiza osmijeha

Referentne linije prenose se na osmijeh te se fotografija uveća. Slijedi analiza estetskih parametara osmijeha. Položaj linije osmijeha gornje i donje usnice mijenja se ovisno o dinamici lica. U ovom koraku važna je analiza videa koje smo prethodno snimili (31). Linije osmijeha gornje i donje usnice važne su jer određuju vidljivost gornjih zubi i pripadajućih mekih tkiva, smještaj gingivnih zenitnih točaka i incizalnu duljinu (26). Također, provjerava se paralelnost incizalnih bridova s linijom donje usnice, linije donje usnice s horizontalnom i paralelnost linije koja spaja vrškove očnjaka s horizontalnom linijom. Analizira se simetrija između dviju strana, simetrija labijalnih i bukalnih koridora (24).

3) Kalibracija digitalnog ravnala i određivanje širine zubi

Kalibraciju digitalnog ravnala potrebno je učiniti jer se planiranje provodi na digitalnim fotografijama koje nisu slikane u omjeru 1 : 1. Izvodi se označavanjem dviju točaka koje mjere dužinu ili širinu gornjih središnjih sjekutića na fotografiji. Potom se mjeri stvarna dužina ili širina zuba u ustima pacijenta ili na izrađenom dijagnostičkom modelu. Ta se duljina upisuje u program. U nekim programima može se kreirati takozvani pretvorbeni čimbenik. Dobiva se dijeljenjem dužine zuba na digitalnoj fotografiji sa stvarnom dužinom zuba na modelu ili ustima pacijenta (32).

Digitalno dizajniranje osmijeha temelji se na RED-proporcijama (engl. *Recurring Esthetic Dental Proportion*). RED-proporcija nalaže da ako je frontalno gledajući u zube gornje čeljusti širina središnjih sjekutića X, tada širina lateralnih sjekutića iznosi 0,7X, a očnjaka

0,5X. Veličina svakog sljedećeg zuba smanjuje se, gledano frontalno. Pomoć pri frontalnom određivanju širine zubi jesu anatomske strukture kao što je unutarnji očni kut, širina nosnih krila i komisura usana u položaju mirovanja (27).

4) Širina i dužina središnjeg inciziva i mjerenje proporcija zubi

U program se preko središnjih sjekutića postavlja pravokutnik i izračunava se omjer širine i dužine tog zuba (u mm). Dobiveni omjer uspoređuje se s idealnim. Prema idealnom omjeru dizajniraju se nove konture središnjih sjekutića. Idealni omjer širine i dužine središnjeg sjekutića (u mm) trebao bi iznositi 0,8 (80 %), a prihvatljivo odstupanje iznosi 0,1 (10 %) (31). Zubi s većim iznosom omjera izgledaju zdepasto (bruksizam), a s manjim su iznosom duguljasti (recesije).

5) Kreiranje idealnih kontura zubi

Većina programa ima zadane šablone za izradu kontura zubi. Prema konturama središnjih sjekutića slažu se konture ostalih zubi. Međutim kontura svakog zuba može se zasebno oblikovati te se, po želji, zrcaliti na isti zub suprotne strane (30). Dio kliničara ima gotove sheme – tablice s različitim oblicima zubi (26). Važno je dobro poznavati estetske parametre zubi i paziti na vidljivost i smještaj gingivnih zenita. Za točnije određivanje gingivne linije koriste se videozapisi. Nova gingivna krivulja smješta se iznad zenita novog središnjeg sjekutića (31).

6) Krivulja interdentalnih papila

Krivulja interdentalnih papila smještena je između dviju krivulja, incizalne i gingivalne. Sve tri trebale bi konvergirati do određene točke smještene blizu komisura. Omjer između visine papile i dužine krune iznosi 40 % na prednjim zubima, mjereno od gingivnog zenita do vrha papile, prema istraživanju Chu SJ i suradnika iz 2009. godine (33).

7) Krivulja vermilion

Fotografija *12 o'clock* omogućuje analizu odnosa između bipupilarne linije, linije koja spaja komisura, oblika zubnog luka i vermilion donje usne. Nakon što se fotografija centrira u programu, određuju se odnos zubi i zubnog luka u odnosu na vermilion. To pomaže pri određivanju bukopalatinalnog položaja zuba (31).

8) Krivulja zubnog luka

Za analizu zubnog luka koristi se okluzalna fotografija i *en face* videozapis. Cilj je analizirati je li zubni luk preuzak ili preširok u odnosu na lice te interdentalni razmak za procjenu

raspoloživog prostora. Pozicioniranjem linije zubnog luka na okluzalnu površinu provjeravamo i simetriju zubnog luka (31). Nakon tih postupaka, fotografije snimane iz različitih kuteva sada su međusobno prilagođene u određenim točkama. Služe kao pomoć pri konvencionalnoj ili digitalnoj izradi *wax-up-a*.

7.3. Boja nadomjestka

Pacijentu je pri vizualizaciji budućeg nadomjestka, osim oblika, važna i boja zuba. Stoga je pri predstavljanju plana terapije bitno da novodizajnirani osmijeh imitira prirodnu boju zuba. Pojedini softveri imaju bolje riješeno pitanje boje u odnosu na druge, bolje imitiraju prirodnu boju zuba, dok drugi nemaju mogućnost bojenja zuba ili su one vrlo skromne i neprirodne. Boja zuba ima ulogu djelovati stimulativno na pacijenta prilikom vizualizacije budućeg nadomjestka.

7.4. Konvencionalni protokol rada s digitalnim dizajnom osmjeha

Pri konvencionalnoj izradi trodimenzionalnog (3D) *wax-up-a*, prenose se sva računalno izražena mjerenja na sadrene modele pacijenta. Važno je modele postaviti u artikulatorku u položaj istovjetan onome u računalnom programu. Prenosi se horizontalna ravnina, a zatim i ostale informacije iz digitalnog oblika na model pomoću šestara i olovke. Referentne linije nužne su dentalnom tehničaru pri izradi trodimenzionalnog *wax-up-a*. Nakon izrađenog *wax-up-a* slijedi izrada *mock-up-a* za procjenu funkcije, duljine i položaja zubi (25, 27, 28, 32).

7.5. Trodimenzionalno planiranje digitalnog osmjeha

Dostupni su razni sustavi za digitalno dizajniranje osmjeha, međutim svakom sustavu izazov je prebaciti dvodimenzionalni dizajn u trodimenzionalni oblik budućeg nadomjestka. Problem često nastaje prilikom povezivanja podataka koje imamo u trodimenzionalnom otisku (bilo konvencionalnom ili digitalnom) i dvodimenzionalnih fotografija. Kod dvodimenzionalnog (2D) digitalnog planiranja osmjeha može doći do distorzije, što se očituje nepreciznošću ili greškama pri konverziji 2D podataka u 3D *wax-up*. Noviji princip, 3D dizajnirani osmijeh u CAD jedinici, ne zahtijeva takvu konverziju (34).

Sve se češće primjenjuje potpuni digitalni protokol rada u ordinacijama zbog jednostavnosti i brzine prijenosa informacija iz ordinacije dentalnom tehničaru. Na tržištu su se pojavili određeni uređaji iz područja digitalne dentalne medicine, a to su: CAD/CAM tehnologija, intraoralni skeneri i 3D pisari. Omogućavaju ne samo dvodimenzionalno već i

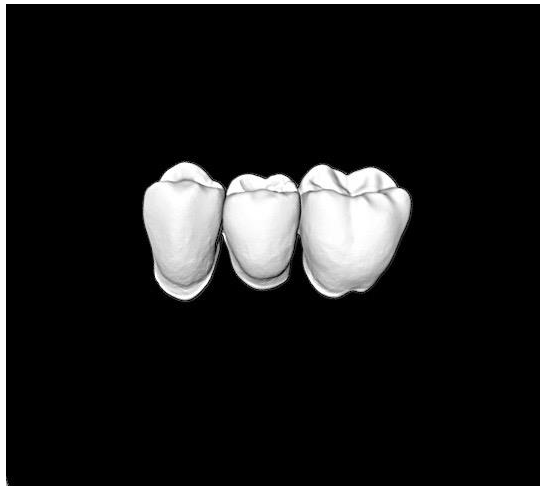
trodimenzionalno planiranje terapije. Također, velik dio posla pomoću tih sustava može se odrađivati u ordinaciji.

1. CAD/CAM sustav

CAD/CAM sustav (engl. *Computer-Aided Design/Computer-Aided Manufacturing*) računalno je potpomognuta izrada protetičkih nadomjestaka iz pretežno keramičkih blokova (35). Sustav je primjenjivan u stomatologiji već osamdesetih godina prošlog stoljeća, a od tada se konstantno razvijao (36).

Prva jedinica sustava (CAD jedinica) sastoji se od intraoralnog skenera koji šalje podatke o objektu (zubnom luku i zubima u ovom slučaju) u softver. Softver ima razne mogućnosti obrade podataka, a cilj je kreirati konačan izgled proizvoda. Nadomjestak se izrađuje u CAM jedinici sustava, tehnikom glodanja, odnosno freziranja materijala koji se tvornički izrađuje i prodaje u obliku blokova. CAD/CAM možemo podijeliti na izravni sustav izrade krunica u ordinaciji (engl. *chairside*), neizravni sustav izrade u dentalnom laboratoriju (engl. *in-lab systems*) i centraliziranu izradu u proizvodnim centrima. Sustav također može biti zatvoreni (intraoralni skener, računalni program i jedinica za glodanje moraju biti od istog proizvođača) i otvoreni sustav (moguća je razmjena informacija među raznim sustavima u STL formatu) (9).

CAD/CAM ubrzava proces kreiranja i izrade protetičkog nadomjestka, primjerice za izradu u Sironinom CEREC sustavu *full-contour* krunice potrebno je 6 minuta u glodalici. Takav sustav omogućava stalnu kvalitetu jer se keramički materijal ne miješa ručno, već dolazi u prefabriciranim blokovima. (Slika 1). U slučaju otkrnuća i pucanja keramike, digitalni otisak spremljen je na računalu stoga se nadomjestak može ponoviti (37). Također dugoročno omogućava smanjenje troškova i vrijeme izrade nadomjestaka. Prije 20 godina korištenje takvog sustava činilo se poput znanstvene fantastike, ali danas je njegovo korištenje u dentalnoj medicini nezaobilazno (37, 38).



Slika 1. Prikaz izmodeliranog tročlanog mosta u CAD jedinici.

2. Intraoralni skeneri

Danas na tržištu postoje samostalne jedinice intraoralnih skenera koji služe samo za uzimanje otisaka. Informacije se pohranjuju u STL format i kompatibilne su s CAD/CAM jedinicama koje se onda nalaze u laboratorijima. Digitalni otisak brži je i jednostavniji u odnosu na konvencionalne otiske. Korištenjem intraoralnih skenera eliminirano je izlivanje radnog model u sadri, izgled nadomjestka može se kreirati po primitku digitalnog otiska (37). Postoje i 3D skeneri lica koji omogućavaju prikaz „3D pacijenta“ u softveru (39).

3. 3D pisači

Trodimenzionalno ispisivanje postoji već niz godina i primjenjuje se u medicini, a naziv 3D pisac zapravo je komercijalni naziv proizvoda. 3D pisac podrazumijeva proizvodnju jednog po jednog sloja u vremenu dodajući višestruke slojeve kako bi se oblikovao željeni predmet (40). S obzirom na to da se tehnologija CAD/CAM jedinice temelji na bloku materijala koji se reže i oblikuje prema uputama softvera, dakle količina materijala reducira se na željeni oblik i veličinu, naziva se još i reduktivnom metodom. 3D pisači alternativna su metoda u usporedbi s reduktivnom, pa se nazivaju još i aditivnom tehnologijom. Kompatibilni su s CAD softverima, a prednost nad CAM jedinicom imaju zbog smanjenog utroška materijala. Postoji više vrsta pisaca: stereolitografija (SLA), digitalna svjetlosna obrada (DLP), selektivno lasersko sinteriranje (SLS), selektivno lasersko taljenje (SLM) koje se smatra podvrstom SLS-a, toplinsko injekcijsko ispisivanje (TIJ), *powder binder* pisači (PBP), fuzijsko depozicijsko

modeliranje (FDM) i *polyjet* postupak (PPJ). Svi oni imaju svoje prednosti i nedostatke. Od materijala se koriste polimeri, metali te se u posljednje vrijeme počela modelirati i dentalna keramika, no to još nije na razini kvalitete kako je slučaj kod korištenja glodalice (41). U dentalnoj medicini korisni su u području oralne kirurgije i implantologije, ortodoncije i protetike. U protetičkoj terapiji korisni su pri izradi dijagnostičkih modela, individualnih žlica za otiske, privremenih nadomjestaka i *mock-up-a*. Također se koriste kod izrade konstrukcijskih modela za lijevanje od polimera ili izravno metalne baze proteza, akrilatnih proteza te udlaga. Služe i pri izradi metalnih osnova za krunice i mostove, u zamjenu za tradicionalnu visoko tlačnu metodu. 3D pisači mogu se koristiti u ordinacijama dentalne medicine ili dentalnim laboratorijima (40, 42).

Sve te tehnologije pridonijele su implementaciji kompletnog digitalnog protokola rada pri dijagnostičkom planiranju i izradi nadomjestka, ne samo za estetske slučajeve u fronti, već i u oralnim rehabilitacijama.

7.6. Protokol rada pri trodimenzionalnom planiranju

3D *digital smile design* podrazumijeva kreiranje digitalnog *wax up-a* u sve tri dimenzije. Da bi se to ostvarilo potrebni su intraoralni skener, CAD/CAM sustav i/ili 3D pisac. U odnosu na 2D planiranje potrebno je snimiti i digitalni otisak pomoću intraoralnog skenera uz ranije navedene postupke fotografiranja u 2D obliku. Skenerom se snima gornji i donji zubni luk te zagriz. Dizajniranje se obavlja u CAD jedinici. Danas postoji takozvana digitalna knjižnica zubi s predlošcima kojom se dentalni tehničari mogu koristiti pri kreiranju nadomjestaka. Intraoralni otisak precizno se superponira na snimljene fotografije ili, slučaju korištenja 3D skenera lica, superponira se intraoralni otisak sa snimkom 3D skenera. Modeli čeljusti postavljaju se u virtualni artikulator. Različiti sustavi imaju različite metode prijenosa obraznog luka (22, 32).

7.7. Usporedba konvencionalne i digitalne tehnike planiranja terapije

Obje tehnike trebale bi biti neizostavni dio protetičke terapije za ostvarenje optimalnog rješenja i obostranog zadovoljstva pacijenta i doktora dentalne medicine. Konvencionalna metoda izrade *wax-up-a* više služi komunikaciji između terapeuta i dentalnog tehničara, a tehničar je zaslužan za izgled budućeg osmijeha. Zadaća je doktora dentalne medicine u takvom planiranju prenijeti što više informacija o pacijentovoj anatomiji lica i usne šupljine, čemu u današnje vrijeme može pripomoći fotografija. Tek kada tehničar pošalje u ordinaciju

gotov *wax-up*, pacijent može vizualizirati mogući ishod terapije. Tehničar najčešće šalje samo jedan prikaz ishoda terapije. Ako pacijent nije zadovoljan s idejnim rješenjem izgleda budućeg nadomjestka, potrebno je uzeti novi otisak, izliti novi sadreni model i čekati novo idejno rješenje budućeg osmijeha. Sve to zahtijeva veću potrošnju materijala i dulje vrijeme do konačnog rješenja. Prednost te metode je relativna ušteda vremena u ordinaciji koje doktor dentalne medicine može utrošiti na druge pacijente ili zahvate. Digitalna metoda planiranja podrazumijeva komunikaciju usmjerenu na pacijenta, doktora dentalne medicine te dentalnog tehničara, ali i interdisciplinarnu komunikaciju među specijalistima grana dentalne medicine. Digitalna metoda ne zahtijeva klasičan otisak niti izlivanje modela, kao ni navoštavanje. Njom se doktor dentalne medicine oslanja na preciznost softvera te je ljudska greška svedena na minimum. Moguće je ponuditi više ishoda terapije bez dodatnog utroška materijala i vremena. Navedena metoda omogućava pacijentu lakšu vizualizaciju budućeg osmijeha, a doktoru dentalne medicine predviđanje rezultata terapije. Tehničaru su informacije o željenom ishodu jasnije prikazane te brže dostupne. Ta procedura zahtijeva dodatno uloženo vrijeme doktora dentalne medicine, kao i resurse i edukaciju doktora dentalne medicine i dentalnog tehničara, što pridonosi i višoj cijeni terapije za pacijenta (25, 34).

Pri odabiru vrste protetičkog rada doktor dentalne medicine vodi se stanjem u pacijentovoj usnoj šupljini, financijskim mogućnostima i željama pacijenta.

Brojne su podjele fiksnoprotetičkih nadomjestaka. Prema količini nadoknađenog tkiva nadomjestci se dijele na djelomične ili potpune. Prema položaju na kruni zuba dijele se na intrakoronarne i ekstrakoronarne nadomjestke. Prema načinu izrade nadomjestci mogu biti izrađeni klasičnim postupkom u dentalnom laboratoriju ili pak primjenom digitalnih tehnologija CAD/CAM sustava i 3D pisača. Prema materijalu izrade dijele se na metalne, polimerima fasetirane, metalkeramičke i potpuno keramičke nadomjestke (9, 43, 44).

8.1. Materijali za izradu protetičkih nadomjestaka

Nadomjestke je moguće izraditi od različitih dentalnih keramika, legura, polimera i kompozitnih materijala.

8.1.1. Dentalne keramike

Dentalne keramike sastoje se od kristala uronjenih u staklenu matricu. Očituju se dobrim optičkim i mehaničkim svojstvima. Uobičajeno je za dentalne keramike je da pri opterećenju reagiraju lomom materijala.

Postoje brojne podjele keramičkih sustava utemeljene na različitim kriterijima. Prema sastavu dijele se na silikatne i oksidne (2).

1) Silikatne keramike dijele se na glinične i staklokeramike.

a) Glinična keramika

Sadržava velik udio staklene, a mali udio kristalne faze. Koristi se kao obložna keramika, za izradu monolitnih nadomjestaka, inleja, onleja, estetskih ljuski i krunica (45).

b) Staklokeramika

Najpoznatiji je predstavnik litij-disilikatna staklokeramika. Primjenjuje se za izradu krunica i malih tročlanih mostova do drugog pretkutnjaka (45).

2) Oksidne keramike dijele se na aluminij-oksidnu, staklom infiltriranu aluminij-oksidnu te cirkonij-oksidnu keramiku. Dolaze u tvorničkim blokovima. Mogu se koristiti kao jezgra budućeg nadomjestka ili, danas sve češće, u punom obliku.

a) Aluminij-oksidna keramika

Polikristalična keramika uz minimalnu količinu staklenog matriksa. Služi za strojnu izradu osnovne konstrukcije kod dvoslojnih sustava kod prednjih tročlanih mostova. Također postoji i lantanovim staklom infiltrirana aluminij-oksidna keramika. Izrada može biti ručna ili strojna (2).

b) Cirkonij-oksidna keramika

Ne sadržava staklenu fazu. Izrađuje se isključivo strojno u glodalici. (Slika 2). Ta vrsta keramike koristi se u dvoslojnim tehnikama izrade ili u monolitnom sustavu. Danas su na tržištu dostupni translucetni oblici i višebojni oblici. Cirkonij-oksidna keramika indicirana je za izradu osnovne konstrukcije za mostove koji obuhvaćaju cijeli zubni luk (45).



Slika 2. Blok cirkonij-oksidne keramike u glodalici

8.1.2. Dentalne legure

Dentalne legure koriste se pri izradi fasetiranih krunica, kovinskih i metal-keramičkih krunica te mostova. Najčešće legure koje se koriste su zlato-platina-paladij, zlato-srebro-bakar, nikal-krom i kobalt-krom (2).

8.1.3. Polimeri

Polimeri su organske smjese ugljika i vodika. Polimeri vjerno oponašaju strukturu zuba i okolnog mekog tkiva. Koriste se za izradu privremenih nadomjestaka, najčešće putem CAD/CAM sustava.

8.1.4. Kompoziti

Sastoje se od dvaju ili više kemijski različitih materijala. Služe za izradu privremenih nadomjestaka na zubima ili trajnih nadomjestaka na implantatima (primjerice pri izradi implantoprotetičkih rješenja poput *all-on-four* nadomjestka).

8.2. Vrste fiksno protetičkih nadomjestaka

U fiksno protetičke nadomjestke ubrajaju se kruti ispuni, ljske, nadogradnje, krunice i mostovi.

8.2.1. Kruti ispuni

Krutim ispunima pripadaju inlej, onlej i overlej. Dijele se prema obuhvatnosti kvržica zuba. Osim toga, možemo ih podijeliti prema materijalu i laboratorijskoj izradi. Inlej obuhvaća ispune I. i II. razreda po Blacku i ne uključuje brušenje i nadoknadu kvržica zuba. Onlej obuhvaća, osim preparacija II. razreda, jednu ili više kvržica zuba, a overlej obuhvaća sve kvržice zuba. Sva tri entiteta mogu poslužiti i kao nosači za mostove kraćih raspona (46). Inlej je indiciran kada i izravni ispun na zubu. Prednosti pred izravnim ispunom jesu duža funkcijska trajnost i bolja mehanička svojstva. U odnosu na izravne ispune potrebna je veća količina brušenja ili viša klinička kruna zuba da bismo osigurali retenciju i dovoljnu debljinu materijalu. Kontraindikacije su mala klinička kruna zuba, visoki karijesni indeks te devitalizirani zub u slučaju da su stijenke kvržica zubi tanje od 2 mm zbog povećane mogućnosti loma. Tada se preporučuje izraditi overlej ili nadogradnju s krunicom.

Estetski kruti ispuni izrađuju se od dentalne keramike ili od kompozitnog materijala. Danas se vrlo često koristi litij-disilikatna keramika tehnikom vrućeg prešanja ili u CAD/CAM sustavu (2, 12).

8.2.2. Estetske ljske

Estetska ljska minimalno je invazivni nadomjestak na vestibularnoj plohi zuba.

Indikacije za estetske ljske jesu promjena boje vitalnog zuba, uključujući i slabija tetraciklinska obojenja. Sljedeća je indikacija promjena oblika zuba i promjena nagiba zuba. Dijasteme se također mogu sanirati ljskama. U slučaju trošenja zubi – erozije, atricije ili

abrazije, potrebno je procijeniti količinu ekspaniranog dentina. U slučaju jako ekspaniranog dentina na takvim zubima indicirana je izrada krunica (9).

Zubi u kompresiji nemaju usklađene gingivne profile, što bi se nakon brušenja i cementiranja očitovalo različitom dužinom zubi, stoga je potrebno najprije pristupiti ortodontskoj terapiji (12). Avitalni zubi, sklonost karijesu, loša higijena i upala gingive, postojeći veliki ispuni i bruksizam kontraindicirani su za izradu ljusaka. Prema količini brušenja dijele se na konvencionalne (brušenje iznosi 0,5 – 1 mm), minimalno invazivne (0,3 – 0,6 mm) te *non-prep* ljuskice, kod kojih se vestibularna stijenka ne brusi, već samo jetka (47). Preparaciju zuba za estetsku ljusku moguće je izvesti brušenjem (engl. *butt joint*) i bez brušenja incizalnog brida (engl. *window* preparacija) (12).

8.2.3. Krunice

Krunice predstavljaju terapijsko sredstvo koje prekriva cijelu kliničku krunu zuba. U odnosu na ljuskice, krunice imaju širi spektar indikacija. Indicirane su u slučaju većeg gubitka tvrdog tkiva, kod avitalnih zubi i malpozicioniranih zubi. Izrađuju se na zubima ili implantatima. Pri brušenju uklanja se veća količina tkiva u odnosu na ljuskice i krute ispune (2). Izrađuju se od alopastičnih materijala – legura, polimera i keramika. U suvremenoj fiksnoj protetici teži se estetskim materijalima, pa su radovi sve češće u potpunosti izrađeni od dentalnih keramika, posebice u frontalnoj regiji. Metal-keramičke krunice još uvijek su zlatni standard u fiksnoj protetici. S tim materijalom struka ima višegodišnje iskustvo što se tiče funkcijske trajnosti nadomjestka. Problematika nadomjestka od metal-keramike leži u zahtjevnoj obradi marginalnog ruba za postizanje estetike. Krunice na implantatima retiniraju se cementiranjem ili pomoću vijka. Materijali za izradu krunica na implantatima ne razlikuju se od materijala za krunicu na zubima (2, 12).

8.2.4. Nadogradnje

U slučaju da je zub devitaliziran uz znatni gubitak tvrdog zubnog tkiva, potrebno je povećati kliničku krunu zuba nadogradnjom. Nadogradnje su sredstva kojima se povećava obujam kliničke krune kako bismo dobili veću retenciju i rezistenciju na gotovom nadomjestku. Može se izvesti primjenom adhezije i kompozita na preostalo tvrdo zubno tkivo ili sidrenjem u korijenu. Potonjima se povećava klinička kruna, ali i oslabljuje korijen.

Kontraindikacija nadogradnji jesu loša endodontska punjenja i periapikalni procesi. Relativne parodontne kontraindikacije jesu upala gingive i parodontopatije 1. i 2. stupnja. Parodontitis 3. i 4. stupnja su apsolutna kontraindikacija. Također su apsolutna kontraindikacija za izradu

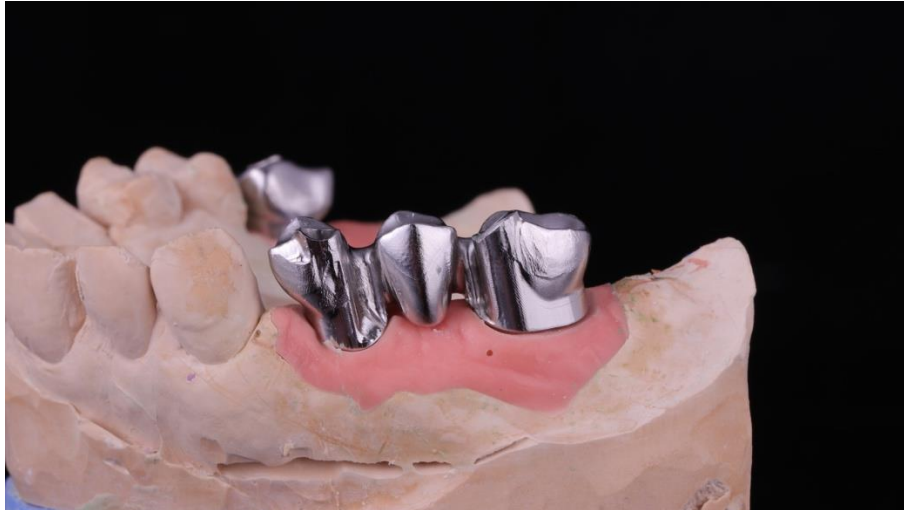nadogradnje vertikalne frakture korijena zuba te horizontalne i kose frakture ispod razine alveolarne kosti (48). Za izradu nadogradnje potrebno je posjedovati obruč od 2 mm zuba, tzv. *ferrule effect* kako bi se izbjeglo apikalno opterećenje zuba i moguća vertikalna fraktura. Izostanak obruča zubnog tkiva kontraindikacija je za terapijsko sredstvo. Izrazito tanke stijenke korijena sa širokim kanalom povećavaju mogućnost frakture korijena.

Nadogradnju je moguće izvesti na apikotomiranom zubu uz prethodnu izradu provizorija na kliničkoj kruni u trajanju od šest mjeseci i praćenje cijeljenja periapikalnog tkiva.

Nadogradnje prema izradi mogu biti individualne i konfekcijske. Mogu biti metalne i nemetalne. Današnji su standard u fiksnoj protetici konfekcijske nadogradnje – kompozitne nadogradnje ojačane vlaknima (2, 9, 12).

8.2.5. Mostovi

Mostovi su terapijska sredstva pomoću kojih nadoknađujemo gubitak jednog ili više zubi. Sastoje se od dvije glavne jedinice, a to su sidro i tijelo mosta. Sidro je dio mosta koji leži na zubu nosača, a tijelo mosta je dio mosta koji nadomješta bezubi prostor. Tijelo mosta čine međučlanovi. Četiri su međučlana maksimalan broj izgubljenih zubi koje most može nadomjestiti. Tada je protetička opcija nadomjestak zubi parcijalnom protezom. Materijali za izradu mostova isti su kao i za krunice. Za potpuno keramičke mostove postoje ograničenja ovisno o rasponu mosta i s obzirom na otpornost na lom pojedine keramike. Tako se primjerice tročlani mostovi u stražnjem segmentu izrađuju od oksidnih keramika, a ne od litij-disilikatne keramike ili glinične keramike. Tročlani most od litij-disilikatne keramike može se izraditi u regiji do drugog pretkutnjaka. Kao nosači mostova služe preostali zubi ili pak dentalni implantati. (Slka 3). Zubi nosači mostova moraju biti paralelni jer inače nije moguće postaviti most na zube (pasivan dosjed). Na implantatima se mostovi sidre cementiranjem ili vijčano (2, 3).



Slika 3. Baza tročlanog mosta na modelu. Preuzeto s dopuštenjem autora: Marijo Rezo

8.2.6. Izbor zuba nosača za fiksno protetički nadomjestak

Izgubljene zube trebalo bi nadomjestiti protetičkim nadomjestkom. Intaktan zubni niz nalazi se u stanju dinamičke ravnoteže. Kada se izgubi i jedan zub, narušava se cjelovitost zubnog niza. Dolazi do pomicanja, rotiranja i naginjanja susjednih zubi u bezubi prostor. Mezijalizacija zubi dovodi do gubitka aproksimalnih kontakata i izloženosti interdentalnih papila mehaničkim silama tijekom žvakanja hrane. Spuštanje antagonista u bezubi prostor dovodi do prijevremenih kontakata i smetnji pri kretanju donje čeljusti (2, 10).

Planiranje jedne krunice u intaktnom zubnom nizu daleko je jednostavnije u odnosu na *full mouth* rehabilitacije kada je potrebno inkorporirati postojeće zube u zubnom luku (49). Zitzmann i suradnici (49) u studiji iz 2010. kategorizirali su potencijalne zube nosače fiksno protetičkih nadomjestaka u tri skupine: zubi s dobrom, upitnom i beznadnom prognozom. U navedenoj su studiji parodontološki čimbenici za procjenu dubina sondiranja, krvarenje pri sondiranju, klinički gubitak pričvrška i zahvaćenost furkacija. Zubi s dobrom prognozom imaju dubinu sondiranja ≤ 5 mm, bez prisutnosti krvarenja pri sondiranju, gubitak pričvrška ≤ 25 %. Zube s upitnom prognozom potrebno je pratiti i ponovno evaluirati nakon inicijalne terapije. U tu skupinu ubrajaju se zubi s dubinom sondiranja ≥ 6 mm, krvarenju pri sondiranju, gubitkom pričvrška do 50 % i zahvaćenim furkacijama druge i treće klase. Beznadni nosači zubi su s nedovoljnom količinom pričvrška. Endodontski, prognoza zuba nosača dobra je uz izostanak kliničkih simptoma te odsutnost ili smanjenje prijašnje radiolucencije. Upitnu prognozu imaju zubi bez simptoma, ali s perzistirajućom radiolucencijom. Beznadni zubi nosači imaju kliničke simptome, radiolucenciju te na njima

nije moguće provesti liječenje korijenskih kanala. Protetički čimbenici za procjenu zuba nosača kao dobrog jesu dovoljna preostala količina tvrdog zubnog tkiva, adekvatna retencija i rezistencija bataljka (4 mm visine bataljka i *ferrule efekt* 1,5 – 2 mm). Upitnu prognozu imaju zubi sa smanjenom retencijom i rezistencijom (visina bataljka manja je od 3 mm). Zubi s beznadnom prognozom oni su na kojima uz nedovoljnu količinu zubnog tkiva nije moguće provesti postupke kliničkog produljivanja krune (49). Pri procjeni zuba nosača za most potrebno je voditi se biološkim čimbenikom, Anteovim pravilom, međučeljusnim odnosima i topografskom situacijom (2). Biološki je čimbenik otpornost zuba na opterećenje na temelju anatomske građe i broja korjenova te karakteristikama okolne alveolarne kosti. S obzirom na korjenove, promatra se odnos krune i korijena koji bi idealno iznosio 1 : 2, no u praksi je češći odnos 2 : 3 u korist korijena. Kompaktnija građa donje čeljusti čini kutnjake i očnjake otpornijima u odnosu na zube iste skupine u gornjoj čeljusti. Pretkutnjaci su podjednako otporni. Najmanje otporni zubi jesu središnji sjekutići u donjoj čeljusti zbog svoje gracilne građe. Anteovo pravilo nalaže da ukupna površina korjenova nosača mora biti veća ili jednaka površini korjenova zubi koje nadomještamo. Prema tome, zubi nosači moraju prihvatiti sile koje djeluju na njih te sile usmjerene na zube koji nedostaju. Veći zubi imaju veću korijensku površinu i bolje podnose žvačno opterećenje. Također, mora se uzeti u obzir odnos navedenih čimbenika prema veličini bezubog prostora, njegovoj lokalizaciji i odnosu prema antagonistima. Opće je pravilo da su četiri međučlana maksimalan broj zuba koji se mogu nadoknaditi mostom (2).

Osmijeh je temeljna ekspresija lica i jedna od prvih značajki koje se zamjećuju pri upoznavanju. Osmijeh je znak prijateljske naklonjenosti, empatije i poštovanja. U estetski orijentiranom društvu naglašen je značaj vanjskog izgleda. Destrukcija tvrdog ili mekog tkiva u usnoj šupljini dovodi do vlastitog nezadovoljstva izgledom i gubitka samopouzdanja.

Terapijski postupci u prednjem segmentu zubnog niza vrlo su zahtjevni i delikatni upravo zbog svoje izloženosti pri govoru i smijanju. Terapijski postupci u stražnjem segmentu zubnog niza najprije su važni zbog svoje žvačne funkcije, ali se ne smije zanemariti ni njihov estetski izgled. U trenutku obraćanja doktoru dentalne medicine pacijenti su već svjesni nedostataka vlastitog osmijeha i nerijetko imaju viziju osmijeha kakav žele na kraju terapije. Zadaća je doktora dentalne medicine pažljivo saslušati pacijentove želje i nezadovoljstva trenutnom situacijom u usnoj šupljini. Izuzetno je važno ostvariti dobru komunikaciju s pacijentom. Na temelju anamneze i dijagnostičkih podataka donosi se plan protetičke terapije. Plan terapije je faza rada koja se ne smije izbjeći jer se propusti i greške pri planiranju zbrajaju te dovode do neuspjeha terapije. U slučaju nesanirane usne šupljine često je potreban interdisciplinarni pristup pacijentu. To obuhvaća restaurativnu i endodontsku terapiju, parodontološku terapiju, oralno-kirurške zahvate i ortodontsku terapiju te sanaciju stanja oralne sluznice (3). Potrebno je informirati pacijenta o stanju njegovog stomatognatnog sustava, a potom i izložiti plan sanacije. Protetički rad moguće je postaviti samo kada je usna šupljina u optimalnom stanju. Kako bi se spriječio nesporazum u željama i realnim mogućnostima, doktor dentalne medicine pomaže pacijentu vizualizirati izgled budućeg nadomjestka pomoću digitalnog dizajna ili pomoću *wax-upa* na modelu, odnosno njegovog prototipa, *mock-upa* u ustima pacijenta. Planiranje terapije na toj razini uvelike pomaže i doktoru dentalne medicine i samom pacijentu (25). Metode kojima se doktor dentalne medicine pri planiranju terapije koristi mogu biti konvencionalne ili digitalne. Konvencionalna metoda podrazumijeva izradu voštanih predložaka (*wax-up*) na sadrenom modelu, a nakon toga slijedi proba (*mock-up*) u ustima pacijenta. Doktor dentalne medicine šalje otisak te označava na otisku, ali i usmeno prenosi što više podataka kako bi olakšao rad dentalnom tehničaru. Može se reći kako je takvim načinom planiranja izgled budućeg nadomjestka podložan idejnom rješenju dentalnog tehničara. *Wax-up* se izrađuje na sadrenom modelu dodajući vosak ili, ako je to potrebno, model se najprije ubrušava pa se dodaje vosak. *Wax-up* daje na uvid je li potrebna primjerice devitalizacija ili ortodontska terapija za ostvarivanje paralelnosti prilikom brušenja. Pomaže pri odabiru vrste nadomjestka jer omogućuje procjenu raspoloživog prostora za materijal. Može se izraditi i nekoliko voštanih

predložaka, no to zahtijeva zasebno uzimanje otisaka i izlivanje zasebnih sadrenih modela. Nakon dovršavanja u dentalnom laboratoriju, *wax-up* se šalje u ordinaciju doktora dentalne medicine. Može se odmah poslati i silikonski ključ kako bi se izradio *mock-up* u ordinaciji. Dakle, kada i ako se pacijent složi s predloženim oblikom nadomjestka, slijedi izrada *mock-upa*. *Mock-up* je klinički ekvivalent *wax-up*-u, a izrađuje se pomoću silikonskog ključa od bisakrilata. Njime se provjerava oblik nadomjestka u usnoj šupljini, odnos s usnama pri mirovanju i u pokretu, fonacija i međučeljusni odnosi. Može poslužiti i kao početna točka za brušenje. *Mock-up* je završna faza planiranja (2, 23). Tehnološki napredak neizostavan je i u području dentalne medicine, pa je tako osmišljena i digitalna metoda planiranja nadomjestaka. Digitalno planiranje možemo razdvojiti na dva različita planiranja terapije. Prvi je, vrlo raširen koncept, dvodimenzionalnog digitalnog dizajniranja osmijeha na temelju snimljenih fotografija i videozapisa u ordinaciji doktora dentalne medicine. Drugi način je trodimenzionalno planiranje nadomjestka na temelju fotografija i digitalnih otisaka (intraoralnih skenova) zubnog luka gornje i donje čeljusti ili sadrenog modela koji kreira dentalni tehničar u dentalnom laboratoriju (2). Dvodimenzionalno digitalno planiranje osmijeha odvija se u različitim softverima. Na snimljene fotografije na temelju estetskih parametara ucrtavaju se referentne linije, položaj incizalnog brida i incizalne ravnine, središnje linije lica i zubnog luka te se tako oblikuje izgled budućeg nadomjestka. Informacije o trenutnom stanju usne šupljine i o željenom izgledu nadomjestka vrlo se lako mogu poslati dentalnom tehničaru, primjerice putem *WhatsApp* aplikacije, postavljenjem fotografija na disk ili putem elektronske pošte, te su ti podatci neograničeno dostupni (27). Metoda digitalnog dizajniranja osmijeha odličan je alat za vizualizaciju ishoda terapije. Omogućuje pacijentu da aktivno sudjeluje u kreiranju svog osmijeha i daje mu dodatnu sigurnost. No doktor dentalne medicine mora dobro poznavati estetska i funkcijska načela profesije koja se moraju poštovati pri planiranju. Dvodimenzionalni dizajn osmijeha može se pretvoriti u konvencionalni *wax-up* ili u digitalni, odnosno virtualni *wax-up* (34). Razvojem intraoralnih skenera i softverskih programa, sve je veća tendencija prelaska na potpuno digitalni protokol rada u ordinacijama dentalne medicine. Za trodimenzionalni digitalni plan terapije potrebno je priložiti fotografije i videozapise pacijenta, intraoralni sken gornje i donje čeljusti te posjedovati CAD jedinicu. Iz CAD jedinice predložak se može poslati na 3D pisač te ispisati u obliku *wax-upa*. Digitalne tehnologije svojom preciznošću smanjuju mogućnost ljudske pogreške (40). Prelazak na potpuno digitalni protokol zahtijeva i ulaganje u vrlo skupu dodatnu opremu za rad i dodatne edukacije kroz koje trebaju proći i doktor dentalne medicine i dentalni tehničar. U planiranje terapije ubraja se i pravovaljan odabir zuba nosača, odabir vrste i oblika konstrukcije te izbor

gradivnog materijala. Više čimbenika utječe na izbor nadomjestka i odabir nosača. Prilikom procjene zuba nosača mosta moraju se analizirati odnos kliničke krune i korijena te anatomija korjenova i ukupna površina parodonta opterećenih zuba. U obzir se uzima i topografski položaj nosača te odnos nosača spram bezubog prostora i antagonista (10).

S obzirom na situaciju u usnoj šupljini, moguće je odabrati kruti ispun, ljuske, krunice, nadogradnju i mostove. Zlatni standard za fiksoprotetičke nadomjestke još uvijek predstavlja sustav metal-keramike, no s obzirom na naglašenu važnost estetike u današnjem društvu, prednost se sve više daje potpuno keramičkim sustavima (2).

Planiranje je svakako korak koji se u fiksnoprotetičkoj terapiji ne smije zaobići. Planiranje može biti jednostavno na temelju kliničkog pregleda i rendgenske analize ili potpomognuto izradom digitalnih i voštanih prijedloga terapije. Prijedlozi terapije, u konvencionalnom ili digitalnom obliku, znatno poboljšavaju komunikaciju pacijenta i doktora dentalne medicine. Pacijentu olakšavaju vizualizaciju, motiviraju ga za nastavak terapije i dodatna su sigurnost u ishod terapije. Doktoru dentalne medicine ukazuju na potrebu za eventualnim pretprotetičkim zahvatima, primjerice ako je potrebno devitalizirati zub ili provesti ortodontsku terapiju. Također pomažu u kontroli funkcije i estetike prije postavljanja konačnog rada. Potrebno je i dobro procijeniti zube nosače za budući fiksnoprotetički nadomjestak. Protetičke nadomjestke smije se postaviti jedino u usnu šupljinu s prethodno saniranim patološkim promjenama zubnih tkiva i parodonta, stoga se prema potrebi obavlja pretprotetička terapija. Nakon obavljenih radnji, odabire se vrsta protetičkog nadomjestka koji će se izraditi. Fiksnoprotetički nadomjestci, ovisno o indikacijama mogu biti kruti ispuni, ljuste, nadogradnje, krunice i mostovi.

1. Linden A. Korištenje SOFTVERA za dizajniranje osmijeha i CAD/CAM tehnologije za izradu mock upa i trajnih nadomjestaka. Dental Tribune Croatian Edition [Internet]. 2017 ožujak [cited 2020 Jun 10];1: [about4-6p.]. Available from: https://issuu.com/dentaltribunecro/docs/dti_1-final-listalicapdf
2. Jakovac M, Kranjčić J, i suradnici. Pretklinička i laboratorijska fiksna protetika. Zagreb: STEGA – TISAK; 2020.
3. Zavadlav T. Planiranje mostova u fiksnoprotetskoj terapiji [master's thesis]. Zagreb: Stomatološki fakultet Sveučilišta u Zagrebu; 2018. 49 p.
4. Štambuk M. Postupci analize i planiranja estetskih zahvata na gornjim prednjim zubima [master's thesis]. Zagreb: Stomatološki fakultet Sveučilišta u Zagrebu; 2018. 48 p.
5. Kapetanović G, Prskalo K. Komunikacija u stomatologiji: Poziv ili zanimanje. Sonda. 2014;15:88-90
6. Lončović D. Odnos medicinskog osoblja prema pacijentu. Medical CG Magazin o zdravlju i medicini [Internet]. 2008 Oct [cited 2020 Jun 7]; 42. Available from: <https://medicalcg.me/odnos-medicinskog-osoblja-prema-pacijentu/>
7. Glick M, Siegel MA, Brightman VJ. Procjena stomatološkog bolesnika: dijagnoza i ispitivanje rizika za zdravlje. In: Greenberg MS, Glick M. Burketova Oralna medicina. Dijagnoza i liječenje. 10. izdanje. Zagreb: Medicinska naklada; 2006. 6p.
8. Simeon P, Soldo M. Anamneza – restaurativna stomatologija i endodoncija. Sonda. 2008;9(16):26-7.
9. Čatović A, Komar D, Čatić A. Klinička fiksna protetika I – krunice. Zagreb: Medicinska naklada; 2015.
10. Apro A. Pretprotetska priprema pacijenta [master's thesis]. Zagreb: Stomatološki fakultet Sveučilišta u Zagrebu; 2016: 38 p.
11. Rateitschak KH, Rateitschak – Plüss EM, Wolf HF. Parodontologija, stomatološki atlas. 1.izd. Zagreb: Naklada Slap; 2009.
12. Tarle Z, i suradnici. Restaurativna dentalna medicina. Zagreb: Medicinska naklada; 2019.
13. Cekić–Arambašin A, i suautori. Oralna medicina. Zagreb: Školska knjiga; 2005.
14. Chmielewski K. Dentalna fotografija – upute za izradu fotodokumentacije [Internet]. Zagreb: Media ogled; 2016 [cited 2020 Jun 10]; [about 1-10 p.] Available from: https://cdn.shopify.com/s/files/1/2283/4007/files/21._Dentalna_Fotografija.pdf?10384730819242054285

15. Nayer JR. Clinical photography: a guide for the clinician. *J Postgrad Med.* 2003;49:256-62.
16. Desai V, Bumb D. Digital Dental Photography: A Contemporary Revolution. *Int J Clin Pediatr Dent.* 2013;6:193-6.
17. Coachman C, Yoshinaga. Simple photo protocol for Digital Smile Design [Internet]. [cited 2020 Jun 10]; [about 1-35 p.]. Available from: <https://digitalsmiledesign.com/explore/dsd-media/dsd-content/dsd-assets/dsd-photo-and-video-protocol>
18. The Dynamic Dento-Facial Documentation (Video) [Internet]. [cited 2020 Jun 10]. [about 1-19 p.]. Available from: https://digitalsmiledesign.com/explore/dsd-media/dsd-content/dsd-assets/dsd_pdf_booklet.pdf
19. Jakovac M, Temperani M. Minimalno invazivna protetska terapija korištenjem različitih keramika. *Vjesnik dentalne medicine.* 2016;4(24):35-9.
20. Ahlholm P, Sipilä K, Vallittu P, Jakonen M, Kotiranta U. Digital Versus Conventional Impressions in Fixed Prosthodontics: A Review. *J Prosthodont.* 2018;27(1):35-41.
21. Carev T. Usporedba analognog i digitalnog protokola rada u oralnoj rehabilitaciji [master's thesis]. Zagreb: Stomatološki fakultet Sveučilišta u Zagrebu; 2019. 44 p.
22. Brenes C, Jurgutis L BC. Digital face-bow transfer technique using the dentofacial analyzer for dental esthetics and 2-D, 3-D smile design : A clinical report. *J Oral Sci Rehabil.* 2018;4(2):22-30.
23. Radić T, Sablić V, Milardović Ortolan S, Mehulić K. Wax up i mock up u fiksnoprotetskoj terapiji. *Sonda* 2012;13(24):57-59.
24. Zaccaria M, Squadrito N. Photographic-assisted prosthetic design technique for the anterior teeth. *Int J Esthet Dent.* 2015;10(1):48-67.
25. Šturman K. Digitalno planiranje i dijagnostika u fiksnoj protetici [master's thesis]. Zagreb: Stomatološki fakultet Sveučilišta u Zagrebu; 2017. 34 p.
26. Geštakovski D, Pleše D, Carev T, Knezović Zlatarić D. Digital Smile Design. *Sonda.* 2016;17(32):68-71.
27. Digital smile desgin [Internet]. Miami: Digital Smile Design; c2018. The digital smile design concept [cited 2020 Jun 10]; [about 35 p.]. Available from: http://www.digitalsmiledesign.com/implementation/04-DSD_Booklet.pdf

28. Digital smile design [Internet]. Miami: Digital Smile Design; c2018. From digital treatment planning to reality [cited 2020 Jun 10]; [about 56 p.]. Available from: http://digitalsmiledesign.com/static/media/Coachman_Interdisciplinary_Treat_Planning_Chapter.pdf
29. Coachman C, Calamita MA. Digital Smile Design: a tool for treatment planning and communication in esthetic dentistry. *Quintessence Dent Technol* 2012;35:103-111.
30. Jelinić G. Dizajniranje osmijeha u fiksno protetskoj terapiji [master's thesis]. Zagreb: Stomatološki fakultet Sveučilišta u Zagrebu; 2018. 53 p.
31. Coachman C, Calamita M, Sesma N. Dynamic Documentation of the Smile and the 2D/3D Digital Smile Design Process. *Int J Periodontics Restorative Dent*. 2017;37(2):183-93.
32. Ivančić M. Primjena digitalnih tehnologija u planiranju estetskih ishoda fiksno protetske terapije [master's thesis]. Zagreb: Stomatološki fakultet Sveučilišta u Zagrebu; 2019. 36 p.
33. Chu SJ, Tarnow DP, Tan JHP, Stappert CFJ. Papilla proportions in the maxillary anterior dentition. *Int J Periodontics Restorative Dent*. 2009;29:385-393.
34. Lin WS, Harris BT, Phasuk K, Llop DR, Morton D. Integrating a facial scan, virtual smile design, and 3D virtual patient for treatment with CAD-CAM ceramic veneers: A clinical report. *J Prosthet Dent*. 2018;119(2):200-5.
35. Struna | Hrvatsko strukovno nazivlje [Internet]. Zagreb: Institut za hrvatski jezik; 2008 [cited 2020 Jun 7]. Available from: <http://struna.ihjj.hr/>
36. Miloš L. Primjena CAD/CAM tehnologije u izradi potpuno keramičkih nadomjestaka [master's thesis]. Zagreb: Stomatološki fakultet Sveučilišta u Zagrebu; 2018. 38p.
37. Davidowitz G, Kotick PG. The Use of CAD/CAM in Dentistry. *Dent Clin North Am*. 2011;55(3):559-70.
38. Cervino G, Fiorillo L, Arzukanyan AV, Spagnuolo G, Cicciù M. Dental restorative digital workflow: Digital smile design from aesthetic to function. *Dent J*. 2019;7(2):1-12.
39. Revilla-León M, Raney L, Piedra-Cascón W, Barrington J, Zandinejad A, Özcan M. Digital workflow for an esthetic rehabilitation using a facial and intraoral scanner and an additive manufactured silicone index: A dental technique. *J Prosthet Dent*. 2020;123(4):564-70.
40. Dawood A, Marti BM, Sauret-Jackson V, Darwood A. 3D printing in dentistry. *Br*

- Dent J. 2015;219(11):521-9.
41. Barazanchi A, Li KC, Al-Amleh B, Lyons K, Waddell JN. Additive Technology: Update on Current Materials and Applications in Dentistry. *J Prosthodont.* 2017;26(2):156-63.
 42. Juran A. 3D pisači u fiksnoj protetici [master's thesis]. Zagreb: Stomatološki fakultet Sveučilišta u Zagrebu; 2018.
 43. Schillingburg HT, Hobo S, Whitsett LD, Jacobi R, Brackett SE. Osnove fiksne protetike. 1. hrv. izd. Komar D, ed. Zagreb: Media ogled; 2008.
 44. Rosenstiel SF, Land MF, Fujimoto J. *Contemporary Fixed Prosthodontics*. 5th ed. St. Louis, Missouri, SAD: Elsevier Inc.; 2016.
 45. Milardović S, Mehulić K, Viskić J, Jakšić A. Cementiranje potpuno keramičkih protetskih radova. *Sonda.* 2012;11:52-5.
 46. Bergman L, Milardović Ortolan S, Viskić J, Mehulić K. Inlay mostovi. *Sonda.* 2012;13(24):27-9.
 47. Čatić A. Vestibularne keramičke ljuske. *Sonda.* 2007; 8(14-15):46-7.
 48. Illeš D. Nadogradnje. *Sonda.* 2009;10(18):38-41.
 49. Zitzmann NU, Krastl G, Hecker H, Walter C, Waltimo T, Weiger R. Strategic considerations in treatment planning: Deciding when to treat, extract, or replace a questionable tooth. *J Prosthet Dent.* 2010;104(2):80-91.

Marina Alvir rođena je 19. srpnja 1995. u Livnu (BiH). Osnovnu i srednju školu završava u Zagrebu. Po završetku jezične gimnazije upisuje Stomatološki fakultet u Zagrebu. Tijekom akademskog obrazovanja organizira projekte *Ljetni kamp Dubrovnik* te *EVP Zagreb*. Za potonji dobiva *Rektorovu nagradu* 2018. godine. U sklopu *Erasmus+* projekta dio studija provodi na Medicinskom sveučilištu u Poznanu u Poljskoj. Apsolvira u srpnju 2020. godine.