

Upotreba titanske mrežice za horizontalnu augmentaciju alveolarnoga grebena

Slunjski, Nikola

Professional thesis / Završni specijalistički

2020

Degree Grantor / Ustanova koja je dodijelila akademski / stručni stupanj: **University of Zagreb, School of Dental Medicine / Sveučilište u Zagrebu, Stomatološki fakultet**

Permanent link / Trajna poveznica: <https://um.nsk.hr/um:nbn:hr:127:195912>

Rights / Prava: [Attribution-NonCommercial 4.0 International](#)/[Imenovanje-Nekomercijalno 4.0 međunarodna](#)

Download date / Datum preuzimanja: **2024-07-27**



Repository / Repozitorij:

[University of Zagreb School of Dental Medicine Repository](#)





Sveučilište u Zagrebu

Stomatološki fakultet

Nikola Slunjski

**UPOTREBA TITANSKE MREŽICE ZA
HORIZONTALNU AUGMENTACIJU
ALVEOLARNOGA GREBENA**

POSLIJEDIPLOMSKI SPECIJALISTIČKI RAD

Zagreb, 2020.

Rad je ostvaren u Zagrebu, na Zavodu za parodontologiju Stomatološkog fakulteta
Naziv poslijediplomskog specijalističkog studija: Dentalna implantologija
Mentor rada: izv. prof. dr. sc. Darko Božić, Zavod za parodontologiju
Lektor hrvatskog jezika: Sunčica Podoreški, profesor hrvatskoga jezika
Lektor engleskog jezika: Mirna Rukavina Bakšaj, profesor engleskog i njemačkog jezika

Sastav Povjerenstva za ocjenu poslijediplomskog specijalističkog rada:

1. Doc.dr.sc. Ivan Puhar, predsjednik
2. Izv.prof.dr.sc. Darko Božić, član
3. Prof.dr.sc. Darije Plančak, član
4. Doc.dr.sc. Ana Badovinac, zamjena

Sastav Povjerenstva za obranu poslijediplomskog specijalističkog rada:

1. Doc.dr.sc. Ivan Puhar, predsjednik
2. Izv.prof.dr.sc. Darko Božić, član
3. Prof.dr.sc. Darije Plančak, član
4. Doc.dr.sc. Ana Badovinac, zamjena

Datum obrane rada: 15. lipanj 2020.

Rad sadrži: 74 stranice
4 tablice
7 slika
1 CD

Rad je autorsko djelo, koje je u potpunosti samostalno napisano uz naznaku izvora drugih autora i dokumenata korištenih u radu. Osim ako nije drukčije navedeno, sve ilustracije (tablice, slike i dr.) u radu izvorni su doprinos autora poslijediplomskog specijalističkog rada. Autor je odgovoran za pribavljanje dopuštenja za korištenje ilustracija koje nisu njegov izvorni doprinos, kao i za sve eventualne posljedice koje mogu nastati zbog nedopuštenog preuzimanja ilustracija, odnosno propusta u navođenju njihova podrijetla.

ZAHVALA

Srdačno zahvaljujem svojoj obitelji na velikoj podršci i razumijevanju za vrijeme pohađanja studija Dentalne implantologije kao i tijekom pisanja ovoga rada.

Također želim iskreno zahvaliti i svojem mentoru prof. dr. sc. Darku Božiću na ljubaznosti, pristupačnosti i nesebičnoj pomoći.

SAŽETAK

Upotreba titanske mrežice za horizontalnu augmentaciju alveolarnoga grebena

Jedan od glavnih preduvjeta za postizanje i održavanje uspješne oseointegracije jest prisutnost dostatnog volumena zdrave kosti na mjestu ugradnje, što ne podrazumijeva samo dovoljnu visinu kosti, koja će omogućiti ugradnju implantata odgovarajuće dužine, već i dovoljnu širinu alveolarnoga grebena.

Kirurške tehnike za koštanu augmentaciju alveolarnoga grebena, koje se najčešće primjenjuju u modernoj dentalnoj medicini zahvaljujući predvidivim rezultatima, sigurnosti postupka, značajnom postotku uspješnosti te relativno niskoj stopi postoperativnih komplikacija, uključuju vođenu regeneraciju kosti, širenje kosti te primjenu koštanog blok-transplantata.

Važan iskorak u obnovi koštanih tkiva učinjen je uvođenjem barijernih membrana čija je svrha osigurati nesmetane uvjete za nastanak i formiranje nove kosti, bez mogućnosti inkorporacije mekih tkiva u taj ograničeni prostor. Titanska mrežica pokazala se, zahvaljujući svojim prednostima, u kombinaciji s raznim nadomjesnim materijalima kod brojnih augmentativnih postupaka iznimno uspješnom.

Iako još uvijek ne postoji idealan transplantatni materijal koji će u potpunosti ispuniti sve kriterije i osigurati savršene rezultate prilikom upotrebe u koštanoj augmentaciji, najbliže je tomu, sa svojim osteogenim, osteoinduktivnim, osteokonduktivnim svojstvima, vrlo često upotrebljavana autogena kost.

Ključne riječi: koštana augmentacija; vođena regeneracija kosti; transplantatni materijali

SUMMARY

The use of titanium mesh for horizontal alveolar ridge augmentation

One of the most important prerequisites for achieving and maintaining successful osseointegration is the presence of a sufficient volume of healthy bone at recipient site, which includes not only bone of sufficient height to allow the insertion of an implant of appropriate length, but also a sufficient alveolar ridge width.

Surgical techniques for alveolar ridge augmentation which are most performed in modern dentistry, owing predictable results, process safety, high successful rate and relatively low postoperative complications, includes guided bone regeneration, ridge-split technique and block graft augmentation.

An important step forward in the bone regeneration has made by introducing barrier membranes whose purpose is to ensure secure conditions for generating and forming new bone, without possibility of soft tissue ingrowth in this restricted area. Titanium mesh, due to unique benefits in combination with various grafting materials has shown in numerous augmentative procedures its reliability and utility.

Although the ideal graft material which would insure perfect bone grafting results has no available yet, close to this is often used autogenous bone with its osteogenic, osteoinductive and osteoconductive capacities.

Keywords: ridge augmentation; guided bone regeneration; graft materials

SADRŽAJ

1. UVOD	1
2. BIOLOGIJA KOSTI	3
2.1. Građa koštanog tkiva.....	4
2.2. Kvaliteta i kvantiteta kosti	5
2.3. Biološke osnove cijeljenja kosti	7
2.4. Reakcija tkiva na oseointegrirane implantate	10
3. KLASIFIKACIJA KOŠTANIH DEFEKATA.....	12
3.1. Etiološka klasifikacija	13
3.2. Kvantitativni i semikvantitativni oblici klasifikacija	13
3.3. Klasifikacija prema Al-Faraje-u	15
4. MATERIJALI ZA KOŠTANU AUGMENTACIJU	20
4.1. Osnovna svojstva materijala.....	21
4.2. Autogeni (autologni) transplantatni materijali.....	23
4.2.1. Koštani morfogogenetski proteini (BMP).....	24
4.3. Alogeni transplantatni materijali.....	25
4.4. Ksenogeni (heterogeni) transplantatni materijali	26
4.4.1. Anorganska goveđa kost	27
4.5. Aloplastični transplantatni materijali	27
5. KOŠTANI TRANSPLANTATI	29
5.1. Tipovi koštanih transplantata	31
6. MEMBRANE ZA VOĐENU REGENERACIJU KOSTI.....	35
6.1. Bazične karakteristike membrana	36
6.2. Podjela membrana	38
6.3. Titanska mrežica	40
7. HORIZONTALNA AUGMENTACIJA.....	43
7.1. Vođena regeneracija kosti.....	44

8. AUGMENTACIJSKI POSTUPCI UZ UPOTREBU TITANSKE MREŽICE – PREGLED ZNANSTVENIH STUDIJA	46
8.1. Upotreba autogene kosti samostalno uz primjenu titanske mrežice	47
8.2. Upotreba ksenogenog preparata samostalno uz primjenu titanske mrežice	49
8.3. Upotreba mješavine autogene kosti i ksenogenog preparata uz primjenu titanske mrežice..	49
8.4. Upotreba koštanog morfogenetskog proteina uz primjenu titanske mrežice	53
9. RASPRAVA.....	57
10. ZAKLJUČAK.....	59
11. LITERATURA.....	61
12. ŽIVOTOPIS.....	73

Popis skraćenica

BMD: *eng. bone mineral density* - mineralna gustoća kosti

CT: *eng. computed tomography* - kompjuterizirana tomografija

HU: *eng. Hounsfield unit* - Hounsfieldova jedinica

HIV: *eng. human immunodeficiency virus* - virus humane imunodeficijencije

AIDS: *eng. acquired immunodeficiency syndrome* - sindrom stečene imunodeficijencije

GBR: *eng. guided bone regeneration* - vođena regeneracija kosti

CBCT: *eng. cone beam computed tomography* - cone beam kompjuterizirana tomografija

rhBMP: *eng. - recombinant human bone morphogenetic protein* - rekombinantni humani
koštani morfogetetski protein

ACS: *eng. absorbable collagen sponge* - apsorbirajuća kolagena spužvica

BMP: *eng. bone morphogenic protein* – koštani morfogetetski protein

DNA: *eng. deoxyribonucleic acid* – deoksiribonukleinska kiselina

FDBA: *eng. freeze-dried bone allograft* – suho smrznuti koštani alograft

CBA: *eng. cryopreserved bone allograft* – kriokonzervirani koštani alograft

DFDBA: *eng. demineralized freeze-dried bone allograft* - demineralizirani suho smrznuti
koštani alograft

MPBA: *eng. mineralized processed bone allograft* - mineralizirana procesuirana
(decelularizirana) kost

ABB: *eng. anorganic bovine bone* – anorganska goveđa kost

rhGDF-5: *eng. recombinant human growth factor / differentiation factor-5* – rekombinantni
humani faktor rasta / diferencijacijski faktor 5

GTR: *eng. guided tissue regeneration* – vođena regeneracija tkiva

PTFE: *eng. polytetrafluoroethylene* – politetrafluoroetilenska membrana

e-PTFE: *eng. expanded polytetrafluoroethylene* - ekspanzirana politetrafluoroetilenska
membrana

PGA-TMC: *eng. polyglycolic acid-trimethylene carbonate* – poliglikolna kiselina-trimetilen
karbonat membrana

ERE – *eng. edentulous ridge expansion* – širenje bezubog grebena

BPBM – *eng. bovine porous bone mineral* – porozna mineralizirana goveđa kost

1. UVOD

Resorpcija alveolarnoga grebena često ostavlja nedostatan volumen kosti potreban za ugradnju dentalnog implantata. Ukoliko je gubitak kosti uznapredovao do te mjere da se implantat više ne može ugraditi, kost je kirurškim putem potrebno nadoknaditi za što su razvijene brojne tehnike i razne vrste nadomjesnih materijala.

Bez obzira na to nadomješta li se samo jedan zub ili se provodi potpuna rehabilitacija bezubog pacijenta, koštano sidrište pruža razne protetske mogućnosti. Zahvaljujući razvoju modernih tehnika, augmentacija kosti danas predstavlja standardnu operaciju kojom je moguće stvoriti kvalitetno ležište za buduću implantaciju. S ciljem poboljšanja strategije izvođenja tehnika vođene regeneracije kosti u današnje je vrijeme također razvijeno i nekoliko različitih vrsta membrana od kojih svaka ima svoje prednosti i nedostatke, pa bi se temeljem toga odabir adekvatne membrane trebao bazirati na razumijevanju ograničenja i koristi u odnosu na specifične zahtjeve koje određeni klinički slučaj zahtijeva. Titanska mrežica, kao neresorptivna barijera, posjeduje vrlo dobra svojstva i nudi odlična rješenja kod tehnika vođene regeneracije kosti u odnosu na ostale tipove membrana koje se upotrebljavaju u te svrhe.

Svrha je ovog rada pružiti uvid u mogućnosti te iskazati prednosti i nedostatke tehnika horizontalne augmentacije bezubog alveolarnoga grebena u kojima se kombiniraju nadomjesni koštani materijali i titanska mrežica kao barijera koja će omogućiti nesmetanu regeneraciju i stvaranje nove kosti. Horizontalna augmentacija alveolarnoga grebena s pomoću titanske mrežice provjerena je i relativno dobro istražena metoda te će pregled i usporedba nekoliko različitih studija biti prikazani u ovom radu. Razne tehnike augmentacije prikazane u znanstvenim radovima kombiniraju upotrebu autologne kosti, humanog koštanog morfogenetskog proteina te preparate goveđe kosti kako bi se postigli što bolji rezultati, a ujedno i usporedio njihov međusobni učinak i korisnost u procesu stvaranja novog koštanog tkiva.

2. BIOLOGIJA KOSTI

2.1. Građa koštanog tkiva

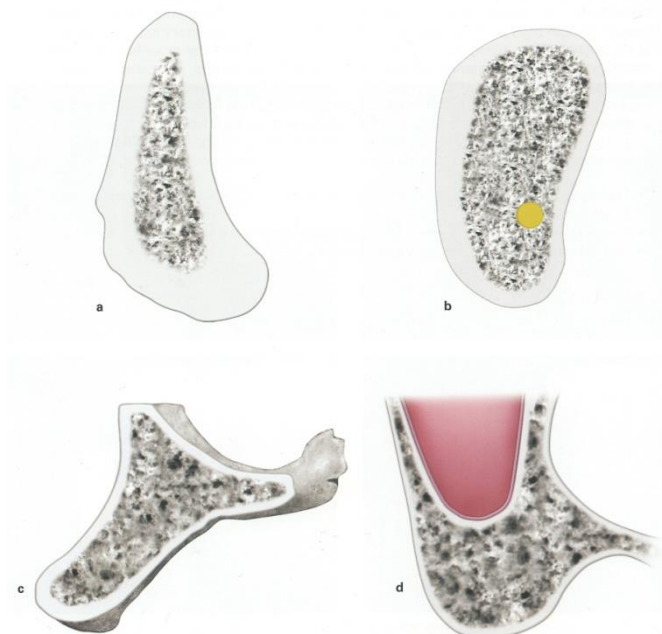
Koštano tkivo glavni je sastojak skeleta odraslih kojem daje potporu na koju se vežu mišići, štiti vitalne organe u lubanjskoj i prsnoj šupljini te zaštićuje koštanu srž u kojoj nastaju krvne stanice. Kost također služi kao spremište kalcija, fosfora i drugih iona, koji se raznim kontrolnim mehanizmima mogu oslobađati i pohranjivati kako bi se održala njihova stalna koncentracija u tjelesnim tekućinama. Histološki gledano kost predstavlja visokospecijalizirano vezivno tkivo izgrađeno od međustanične ovapnjale tvari nazvane koštani matriks i tri različite vrste stanica odgovornih za fiziologiju koštanog metabolizma, a to su osteoblasti, osteociti i osteoklasti. Osteoblasti sintetiziraju organske sastojke matriksa i nužni su za ugrađivanje anorganskih sastojaka u matriks. Izlučeni matriks dolazi u kontakt sa starijim koštanim matriksom i pretvara se u osteoid, tj. sloj novog, još neovapnjelog matriksa. Onog trenutka kad se osteoblast potpuno okruži tek izlučenim matriksom, postaje osteocitom. Osteocit, dakle, predstavlja stanicu smještenu u lakuni od koje se pružaju kanalići koji sadrže izdanke osteocita. Osteoklasti su multinuklearne orijaške stanice koje sudjeluju u pregradnji i resorpciji koštanog tkiva. Oni, s pomoću enzima kolagenaze, razgrađuju kolagen te otapaju kristale kalcijevih soli, a njihovu aktivnost reguliraju hormoni i citokin koji izlučuju osteoblasti djelovanjem paratiroidnog hormona. Osteoklasti nemaju receptore za paratiroidni hormon, već sadrže receptore za kalcitonin i tiroksin. Vanjsku površinu kosti oblaže sloj vezivnog tkiva nazvan pokosnica ili periost, koji se sastoji od kolagenih vlakana, fibroblasta i osteoprogenitornih stanica, koje su karakteristične po svojoj sposobnosti diferencijacije u osteoblaste. Suprotno tomu, unutarnju stranu kosti prekriva endost, a čini ga jedan sloj spljoštenih osteoprogenitornih stanica te malo vezivnog tkiva. Glavne su funkcije endosta i periosta prehrana koštanog tkiva i trajna opskrba novim osteoblastima potrebnim za obnovu i rast kosti. Anorganska tvar čini oko 50 % suhe težine kosti koštanog matriksa, a najviše su zastupljeni kalcij i fosfor, dok se od ostalih iona mogu izdvojiti bikarbonati, citrati, magnezij, kalij i natrij. Kalcij i fosfor strukturno tvore karakteristične kristale hidroksilapatita, sastava $\text{Ca}_{10}(\text{PO}_4)_6(\text{OH})_2$, ali ima dosta i amornog (nekristalnog) kalcijevog fosfata. Organsku tvar čine kolagen tipa I i amorfna osnovna tvar, koja sadrži proteoglikane i nekoliko specifičnih struktura glikoproteina. Makroskopski se na poprečnom presjeku kosti lako može uočiti kako se ona sastoji od vanjskog homogenog područja bez šupljina koje nazivamo kompaktno koštano tkivo i područja s brojnim međusobno povezanim šupljinama nazvanog spužvasto ili spongiozno koštano tkivo. Prema mikroskopskoj građi koštano tkivo može se podijeliti na primarno nezrelo ili vlaknasto i sekundarno, zrelo ili lamelarno. Primarna je kost privremena te ju u odraslih nadomješta sekundarno koštano tkivo,

a trajno ostaje tek na vrlo malo mjesta u tijelu. Sekundarna kost čini najveći dio koštanog tkiva kod odraslih, a sastoji se od kolagenih vlakana poredanih u lamelama koje teku paralelno ili su poredane koncentrično oko krvožilnog kanala, dok se lakune s osteocitima nalaze između lamela, a katkad i unutar njih. Cijeli sustav koncentričnih lamela oko kanala naziva se Haversov sustav ili osteon, unutar kojeg se nalazi Haversov kanal koji sadrži krvne žile, živce i rahlo vezivo te je povezan s koštanom srži, periostom, ali i međusobno sa susjednim kanalima s pomoću poprečnih ili kosih Volkmannovih kanala (1).

2.2. Kvaliteta i kvantiteta kosti

Nekoliko faktora poput geometrije implantata, tehnike izvođenja preparacije ležišta te kvaliteta i kvantiteta kosti imaju izravan utjecaj na primarnu stabilnost implantata koja predstavlja jedan od glavnih faktora povezanih s dugoročnim uspjehom preživljavanja implantata (2,3,4). Kvaliteta kosti predstavlja širi pojam koji ne uključuje samo udio minerala, već i strukturu kosti, odnosno trodimenzionalnu orijentaciju trabekula te svojstva koštanog matriksa. No, također je važno istaknuti kako ga je potrebno razlikovati od pojma gustoće kosti (*Bone Mineral Density*-BMD) koji označava količinu koštanog tkiva u određenom volumenu kosti (5). Mjerenje gustoće kosti može se vrlo precizno odrediti CT analizom, koja predstavlja jedinu metodu gdje se zasebno mogu promatrati komponente trabekularnog i kompaktnog dijela kosti (5). Vrijednosti se izražavaju s pomoću Hounsfieldovih jedinica (HU), koje označavaju mjerenje slabljenja gustoće rendgenskih zraka koje se koristi kako bi se opisale vrijednosti Voxela kod CT snimanja (6). Dostatna gustoća i volumen kosti ključni su faktori koji osiguravaju uspjeh implantološke terapije, prvenstveno zato što je teško osigurati kvalitetno sidrenje implantata u kosti koja nije vrlo gusta (7). Klasifikaciju kvalitete kosti predstavili su po prvi puta Lekholm i Zarb, razlikujući četiri tipa prema omjeru i strukturi kompaktne i spongiozne kosti (7):

- D1: gotovo cijela čeljusna kost građena je od homogene kortikalne kosti (slika 1.a)
- D2: debela kortikalna kost okružuje središnju gustu spongioznu kost (slika 1.b)
- D3: tanka kortikalna kost okružuje manje gustu trabekularnu kost dobre čvrstoće (slika 1.c)
- D4: vrlo tanka kortikalna kost okružuje rijetku trabekularnu kost slabe čvrstoće (slika 1.d)



Slika 1. Klasifikacija kvalitete kosti prema Lekholm i Zarb-u
Preuzeto iz (8); uz dopuštenje Quintessenz Verlags-GmbH
Ifenpfad 2-4, 12107 Berlin, Deutschland

Gustoća kosti, sukladno navedenoj klasifikaciji, kod tipa D1 iznosi od 1200 HU naviše, tip D2 obično uključuje vrijednosti između 800 i 1200 HU, kod D3 tipa iznose 300-800 HU, te u konačnici kod tipa D4 vrijednosti iznose ispod 300 HU (8).

Način i procjena ugradnje implantata uvelike ovise o određenom tipu kosti te se sukladno tome već za vrijeme planiranja implantološke terapije unaprijed može procijeniti kakav će biti postupak osteotomije, a samim tim očekivana primarna stabilnost implantata.

Na kvalitetu kosti može se utjecati načinom pripreme ležišta za implantat i pažljivim odabirom instrumenata za osteotomiju, što podrazumijeva primjenu osteotoma (kondenzera) rastućeg promjera kako bi se povećala gustoća kosti, zatim djelomičan ili potpun izostanak primjene nareznice, što rezultira boljim dosjedom i primarnom stabilnošću te kortikalno sidrenje koje se može postići povećanjem promjera ili duljine implantata (6).

Tijekom pojedinih faza atrofije alveolarne kosti postepeno dolazi do stvaranja različitih oblika alveolarnoga grebena karakterističnog izgleda za pojedini stupanj resorpcije, što je rezultat resorptivnih procesa.

S obzirom na kakvoću kosti u gornjoj i donjoj čeljusti klasifikaciju bezubih alveolarnih grebena predložili su Cawood i Howell (9). Prateći promjene koje se događaju nakon gubitka zubi, zaključili su kako se one odvijaju prema određenom ponavljajućem obrascu i tako utvrdili kako su te promjene u pravilu vrlo predvidive. Slijedeći takve sekvence, posebnim su klasifikacijama obuhvatili prednju i stražnju maksilu gdje je gubitak kosti u pravilu horizontalan i vertikaln, te prednju i stražnju mandibulu u čijim je područjima gubitak kosti vertikaln i horizontaln, odnosno vertikaln.

Klasifikacija uključuje šest klasa:

klasa 1 – ozubljen greben

klasa 2 – greben neposredno nakon ekstrakcije

klasa 3 – dobro zaobljen oblik grebena, adekvatne visine i širine

klasa 4 – greben oblika oštrice noža, adekvatne visine i neadekvatne širine

klasa 5 – plosnati oblik grebena, neadekvatne visine i širine

klasa 6 – sniženi oblik grebena, s očitim gubitkom bazalnog dijela (9)

Nakon gubitka zubi u prednjem dijelu čeljusti dominira centripetalna resorpcija iz vestibularnog smjera, odvija se uglavnom horizontalno i u roku od nekoliko godina dovodi do suženog čeljusnog grebena, dok sekundarno vertikalna resorpcija dovodi do gubitka visine. Iz toga jasno proizlazi da su uski čeljusni grebeni često kliničko stanje za koje bi trebali postojati implantološki i implantoprotetski koncepti. Budući da je takav defekt u pravilu moguće horizontalno augmentirati na predvidljiv način, terapija izbora jest proširivanje ležišta implantata (10).

2.3. Biološke osnove cijeljenja kosti

Prilikom cijeljenja ozlijeđenog tkiva njegova obnova može rezultirati dvama različitim procesima. Fiziološkom regeneracijom nazivamo proces cijeljenja pri kojem dolazi do nadomještanja oštećenih ili izgubljenih komponenti u tijelu s elementima jednake visoke strukturne organizacije na način da su morfologija i funkcija u potpunosti očuvane. Za razliku

od fiziološke, prilikom procesa reparativne regeneracije ili obnavljanja dolazi do stvaranja tkiva koje se morfološki i funkcionalno razlikuje od izvornog stanja tkiva (11).

Cijeljenje rane uključuje niz raznih bioloških procesa koje organizam aktivira kako bi zatvorio diskontinuitet tkiva. U tim procesima odlučujuću ulogu ima interakcija mezenhimalnih i epitelnih stanica, potpomognuta međusobnim sudjelovanjem brojnih lokalnih i sistemskih medijatora kao što su čimbenici rasta i citokini. Tijekom svakog cijeljenja dolazi uvijek do jednakih procesa koji se mogu podijeliti u nekoliko faza, pa prema tome možemo razlikovati (12):

- a) Upalnu fazu – cilj inicijalne upalne faze jest privremeno zatvaranje rane i uspostavljanje integriteta organizma. Paralelno s tim dolazi i do uklanjanja odumrlih stanica i uništavanja mikroorganizama dospjelih u područje rane. U ovom se procesu mogu razlikovati eksudativna i proliferativna faza. Tijekom eksudativne faze, koja se odvija unutar prvih 48 sati nakon ozljede, dolazi do izlivanja krvi, limfe i tkivne tekućine u pukotinu rane. Također, u sklopu lokalne reakcije tkiva dolazi i do vazokonstrukcije krvnih žila radi zaustavljanja daljnjeg gubitka krvi. Unutar rane dolazi do stvaranja krvnog ugruška sastavljenog od trombocita i eritrocita ugrađenih u mrežu proteina plazme. Takav kompleks stvara provizorni matriks koji služi za privremeno sljepljivanje i stabilizaciju rane, ali i kao rezervoar čimbenika rasta i svojevrsna baza za urastanje krvnih žila i dolazak stanica. Proces koji slijede u proliferativnoj fazi uključuju dolazak neutrofila privučenih kemotaktičkim tvarima u roku od 6 sati, čija se imunosna uloga očituje u obliku fagocitoze i eliminacije uzročnika. Kao drugi val stanične imunosti slijedi dolazak makrofaga koji sustavno uklanjaju raspale ostatke stanica i bakterija. Eksudacija plazme u područje rane osigurava bolju raspodjelu oslobođenih lokalnih medijatora, pokretljivost imunosnih stanica te će služiti i kao izvor hrane za fibroblaste pristigle u kasnijim fazama upale (12).
- b) Fazu obnove – početak ove faze karakterizira početna proliferacija i diferencijacija mezenhimalnih stanica, a dominiraju procesi neoangiogeneze, stvaranje granulacijskog tkiva kao i preobrazba u ožiljkasto tkivo. U periodu proliferacije dolazi do urastanja kapilara i stvaranja novih krvnih žila, što ujedno označava i kraj upalne faze cijeljenja. Između 24 i 72 sata nakon ozljede dolazi polako do epitelizacije rubova rane te pretvaranja ugruška u granulacijsko tkivo bogato krvnim žilama, stanicama i kolagenom. Kod primarnog cijeljenja rane nije potrebno

stvaranje velike količine granulacijskog tkiva pa u skladu s tim i cijeljenje brže napreduje, a mehanička otpornost tkiva brzo raste. Nasuprot tomu, kod sekundarnog cijeljenja rane dolazi do stvaranja većih količina granulacijskog tkiva kako bi se defekt zatvorio, a samim tim potreban je i dulji period kako bi se razvila stabilnost rane. Reparativna faza označava kraj cijeljenja, a karakterizira ju ulazak epitelnih stanica uz rubove rane na granulacijsko tkivo i na taj način stvaraju epitelno zatvaranje rane. Nakon primarnog cijeljenja mogu ostati tek vrlo sitni neprimjetni ožiljci, dok sekundarno cijeljenje može razviti široke, estetski nepovoljne ožiljke koji katkad mogu dovesti i do ograničenja funkcije zbog jakog zatezanja (12).

Na cijeljenje kirurški nastale rane utječe niz različitih lokalnih i sistemskih čimbenika koji su preduvjet za ostvarivanje kvalitetnog primarnog cijeljenja u području estetske, parodontne, plastične i implantološke kirurgije. Među lokalne čimbenike prema tome se ubrajaju odsutnost upale tkiva, biokompatibilnost površine korijena, mikrokirurški postupci, dizajn i debljina režnja, napetost režnja te prokrvljenost njegovih rubova. Od sistemskih čimbenika važno je izdvojiti šećernu bolest, pušenje, imunosupresivnu medikaciju te infekcije virusom HIV-a, odnosno pojavu AIDS-a (12).

Koštano tkivo posjeduje značajan regenerativni potencijal i sposobno je savršeno obnoviti svoju originalnu strukturu i mehanička svojstva, no takva mogućnost ipak ima određena ograničenja i može biti potpuno neuspješna izostanu li neki od ključnih uvjeta. Među najvažnije faktore koji mogu spriječiti obnovu kosti ubrajaju se sljedeći:

- neuspješna vaskularna opskrba
- mehanička nestabilnost
- preveliki defekti
- utjecaj okolnih tkiva s većom proliferativnom aktivnošću (11).

S druge pak strane nekoliko je mogućih opcija koje samostalno ili u međusobnoj korelaciji počinju i potiču formiranje nove kosti, a u koje se ubrajaju:

- osteoindukcija poticana faktorima rasta
- osteokondukcija potpomognuta koštanim presatkom ili nadomjeskom
- prijenos matičnih ili progenitorskih stanica koje se diferenciraju u osteoblaste
- distrakcijska osteogeneza
- vođena regeneracija kosti (GBR) upotrebom membrana (11).

Svaka koštana lezija (fraktura, oštećenje, ugradnja implantata, ostali procesi koji uzrokuju prekid vaskularne opskrbe) dovodi do aktivacije lokalnih procesa obnove otpuštajući

i stvarajući faktore rasta te ostale signalne molekule kojima je koštano tkivo jedno od najbogatijih u organizmu (11).

Eksperimentalnom studijom utvrđeno je kako se cijeljenje koštanog defekta kortikalne kosti u rasponu od 0,1 do 1,0 mm počinje odvijati unutar nekoliko dana bez prethodne osteoklastične resorpcije i takvi se vrlo mali defekti koncentrično ispune lamelarnom kosti, dok u rupama većeg promjera najprije dolazi do stvaranja vlaknaste kosti, a tek potom do nastajanja lamelarne kosti (13). Tijekom apozicije u vrijeme rasta količina novostvorene lamelarne kosti ograničena je na tek nekoliko mikrona dnevno, za razliku od vlaknaste kosti koja je u stanju rapidno premostiti mnogo veće defekte. Nakon četiri tjedna vrlo mali, kao i nešto veći defekti, u pravilu su ispunjeni koštanom masom, no brzo širenje i ispunjavanje defekta vlaknastom kosti ipak ima svoje ograničenje koje prema kliničkom istraživanju iznosi oko 1 mm u kortikalnoj kosti što je i opisano terminom *osteogenic jumping distance*. Situacija kod implantata još je složenija jer premoščivanje defekta počinje samo od strane kosti i nastavlja se prema implantatu. Potpuno ispunjavanje koštanog defekta ne znači da je cijeljenje gotovo jer, iako se koštana masa čini kompaktnom, njena je struktura ipak daleko od gotove kortikalne kosti s obzirom na to da u daljnjoj fazi remodelacije dolazi do stvaranja Haversovih sustava. Koštano remodeliranje, potaknuto lokalnim tkivnim čimbenicima i oštećenjem vaskularnih struktura kao rezultat bušenja u korteksu, počinje okruživanjem ruba koštane rupe oko 3 tjedna nakon njenog stvaranja. Od rubova defekta proces remodeliranja nastavlja se u novoformirani oblik kosti nadomještajući je stvaranjem longitudinalno orijentiranih sekundarnih osteona, te sukladno tomu unutar nekoliko mjeseci mali koštani defekti postaju u potpunosti rekonstruirani. Kod obnove spongioznog koštanog tkiva defekti prolaze kroz sličan model i faze cijeljenja, gdje se obnova također odvija u dvije faze, počevši s formiranjem vlaknaste kosti preko defekta uz kreiranje intertrabekularnih prostora. Primarna struktura tad se ojačava koncentrično ispunjavajući mrežastu strukturu paralelno položenim vlaknima primarne kosti, čija će gustoća nadjačati dotadašnju formaciju. U drugoj se fazi remodelacijom ponovno uspostavlja trabekularna struktura (14,15).

2.4. Reakcija tkiva na oseointegrirane implantate

Oštećenjem mekog i tvrdog tkiva počinje proces cijeljenja rane, što naposljetku omogućuje da implantat postane „ankilotičan” s kosti, tj. oseointegriran. Uz to, dolazi i do uspostavljanja osjetljivog i važnog mukoznog pričvrstka prema titanskom implantatu koji poput

čepa sprečava sastojke iz usne šupljine da dođu do koštanog tkiva koje okružuje implantat. Cijeljenje oštećenog koštanog tkiva složen je proces koji uključuje različite korake u kortikalnom i spongioznom dijelu. U području kortikalne kosti prije nego dođe do stvaranja kosti na površini implantata mora doći do resorpcije mineraliziranog avaskularnog nekrotičnog tkiva, dok u spongioznom dijelu oseointegracija i stvaranje vlaknaste kosti nastaju rano u procesu cijeljenja. Za vrijeme preparacije kirurškog područja na mjestu postavljanja implantata dolazi do krvarenja koje se zaustavlja formiranjem krvnog ugruška u prvim satima nakon zahvata. U sljedećim danima dolazi do zamjene ugruška s granulacijskim tkivom u kojem leukociti i makrofazi počinju čišćenje rane, a iz područja srži periferne vitalne kosti vaskularne će se strukture proliferirati u novostvoreno tkivo. Nakon tjedan dana nediferencirane mezenhimalne stanice zajedno s makrofazima sudjeluju u stvaranju i otpuštanju čimbenika koji omogućuju fibroplaziju kroz koju će se u apikalnom području ležišta implantata, kao i u njegovim furkacijama, stvoriti nediferencirano privremeno vezivno tkivo. U ovom se stadiju osteoklasti pojavljuju u područjima koštane srži, a nekrotična kost polako se počinje resorbirati. Privremeno vezivno tkivo bogato je novostvorenim krvnim žilama, fibroblastima i nediferenciranim mezenhimalnim stanicama te će postupno sazrijeti u osteoid iz kojeg će se razviti vlaknasta kost. Ovako završava faza cijeljenja rane koju nazivamo modeliranje. Nakon toga nastupa faza remodeliranja kosti za čije se vrijeme vlaknasta kost zamjenjuje lamelarnom kosti koja ima dobar potencijal preuzimanja i raspoređivanja opterećenja. Vlaknasta se kost procesom osteoklastične aktivnosti polagano odstranjuje i zamjenjuje lamelarnom kosti i koštanom srži (16).

3. KLASIFIKACIJA KOŠTANIH DEFEKATA

3.1. Etiološka klasifikacija

Nedostatan volumen kosti kao posljedica ekstenzivnog gubitka kosti na labijalnoj i/ili palatinalnoj strani alveolarnoga grebena može biti uzrokovan brojnim čimbenicima, pa se tako među standardnim klasifikacijama može istaknuti ona na temelju etiologije, prema kojoj su koštani defekti razvrstani:

1. na kongenitalne nedostatke kosti
2. na defekte kosti uzrokovane neoplazmama
3. na koštane nedostatke kao posljedice trauma
4. na koštane defekte kao posljedice infekcija (6).

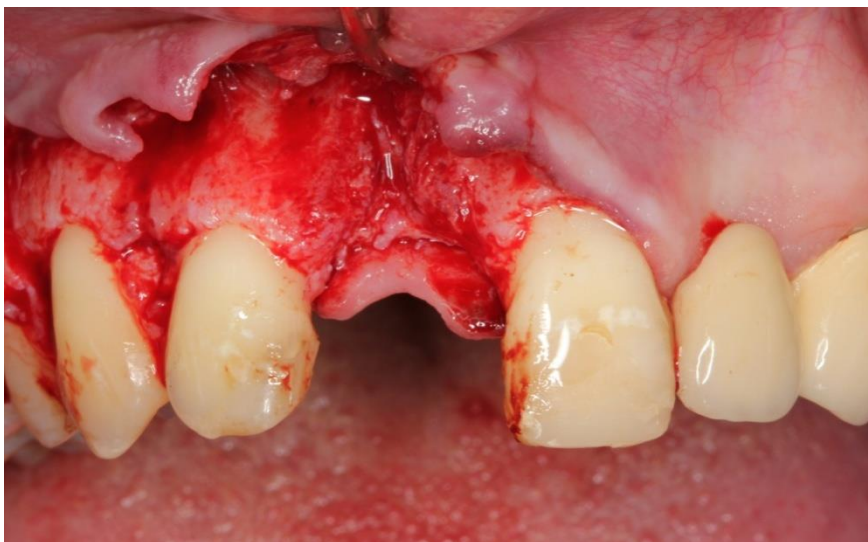3.2. Kvantitativni i semikvantitativni oblici klasifikacija

Kod opisivanja veličine defekata u bezubom dijelu čeljusti u literaturi se razlikuju kvalitativni i semikvantitativni sustavi kvalifikacija. Siebertova kvalitativna klasifikacija razlikuje tri klase defekata temeljem trodimenzionalnog oblika defekta:

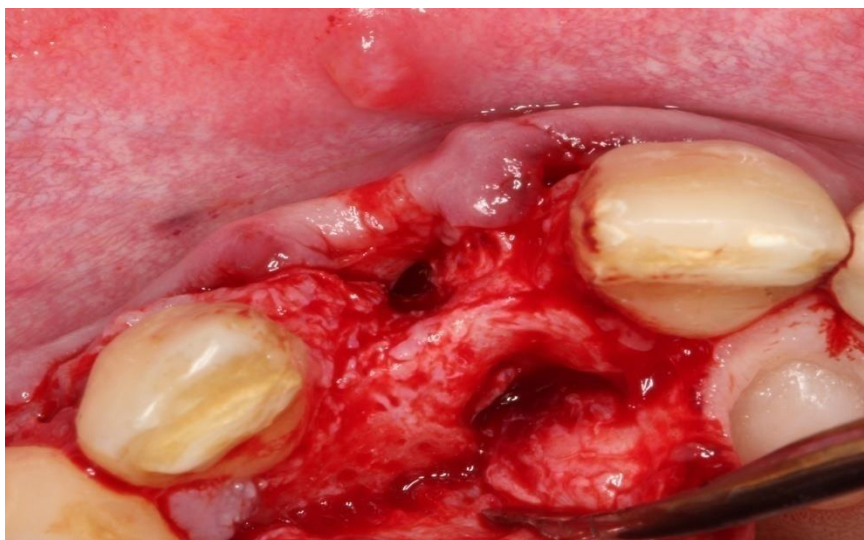
- klasa 1 – čisto horizontalni defekti
- klasa 2 – čisto vertikalni defekti
- klasa 3 – kombinirani horizontalni i vertikalni defekti (17).

Semikvantitativna klasifikacija također razlikuje defekte alveolarnoga grebena prema opsegu defekta te dodatno prema broju zubi koji nedostaju. Studer i sur. (18) preporučili su izvođenje semikvantitativne analize defekta jer se s pomoću nje može procijeniti potrebna količina transplantacijskog tkiva za rekonstrukciju defekta, a ovakva klasifikacija također omogućuje i prognostičku procjenu bezubog dijela koji treba liječiti. Sve bolje razumijevanje fiziodinamičkih i postekstrakcijskih promjena koje rezultiraju stvaranjem defekata dovodi do zaključka kako je nakon ekstrahiranih zubi horizontalan gubitak bukalnih dijelova tkiva uvijek prisutan, a koji se u ovisnosti od individualne anatomije razlikuje u odnosu na više ili manje izraženu vertikalnu komponentu. Podležeća kost odlučujući je čimbenik koji utječe na očekivane rezultate zbog uglavnom konstantne vertikalne dimenzije periimplantatnih mekih tkiva. Stoga se prognostički važnom čini vertikalna razina aproksimalne alveolarne kosti na zubima koji graniče s bezubim dijelom te broj zubi koji nedostaje. U skladu s tim, za davanje prognostičke procjene kao i za donošenje odluke o terapiji dovoljna je jednako pojednostavljena klasifikacija bezubosti u obliku podjele na tri različite klase defekta:

- klasa I – Nedostaje jedan zub, a vertikalna dimenzija aproksimalne alveolarne kosti na susjednim zubima uglavnom je očuvana. Radiološki je na tim zubima vidljiv razmak od prosječno 1 mm između aproksimalne alveolarne kosti i caklinsko-cementnog spojišta. Kod takve konfiguracije defekta, kod očuvane vertikalne razine aproksimalne alveolarne kosti još je uvijek potrebna većinom horizontalna rekonstrukcija defekta, koja u odnosu na klasu II ima znatno bolju prognozu (12) (slike 2. i 3.).
- klasa II – Nedostaje jedan zub, a vertikalna je razina alveolarne kosti reducirana. Radiološki na susjednim zubima, između aproksimalne alveolarne kosti i caklinsko-cementnog spojišta vidljiv je razmak veći od 1 mm. Prisutan je kombinirani horizontalni i vertikalni defekt te će za potpunu rekonstrukciju osim terapije horizontalne komponente defekta biti potrebna i vertikalna augmentacija. Zbog određenih ograničenja prognoza za estetski izgled terapije kod ove klase nije dobra (12).
- klasa III – Kod ove klase nedostaje više zubi te u takvim slučajevima uvijek postoje veći vertikalni i horizontalni defekti, pa je prognoza za dobar estetski ishod terapije loša (12).



Slika 2. Koštani defekt nakon gubitka desnog središnjeg sjekutića (s ljubaznošću prof. dr. sc. Darka Božića; Zavod za parodontologiju, Stomatološki fakultet Sveučilišta u Zagrebu)



Slika 3. Horizontalni gubitak kosti (s ljubaznošću prof. dr. sc. Darka Božića; Zavod za parodontologiju, Stomatološki fakultet Sveučilišta u Zagrebu)

3.3. Klasifikacija prema Al-Faraje-u

Ova klasifikacija razvijena je kako bi se prikazao model prirodne resorpcije alveolarnoga grebena, pri čemu autor želi posebno istaknuti dva tipa resorpcije koja se mogu odvijati nakon početnoga gubitka širine. Pritom razlikuje ozbiljan gubitak širine samo u krestalnoj polovici, uz dostatnu širinu preostale kosti u apikalnoj polovici (klasa III A), od velikoga gubitka širine koji zahvaća cijelu alveolarnu kost (klasa III B). Također se naglašava kako je važno prepoznati i oprezno odijeliti ove dvije klase prilikom analize CBCT-a jer svaki od resorpcijskih oblika diktira daljnje augmentacijske postupke kako bi se uspješno nadoknadila izgubljena kost. Modeli resorpcije i mogućnosti terapijskih zahvata stražnje maksile zasebno su prikazani kroz četiri klase za razliku od prednje maksile i mandibule, čiji su resorpcijski modeli podijeljeni na pet klasa (8):

a) Područje stražnje maksile:

Klasa I – visina od 8 mm ili više uz adekvatnu širinu za ugradnju implantata

Plan terapije uključuje postavljanje implantata visine 7 mm ili duljeg, poštujući 1 mm sigurnosne udaljenosti vrha implantata od dna sinusne šupljine.

Klasa II – visina od 5 do 7 mm uz adekvatnu širinu za ugradnju implantata. Planiranje terapije može uključivati ugradnju implantata uz simultani postupak podizanja dna sinusa.

Klasa III – visina od 1 do 4 mm uz adekvatnu širinu za ugradnju implantata. Operativnim zahvatom planira se procedura *window* lateralnog pristupa u podizanju dna sinusne šupljine uz odgođenu ugradnju implantata.

Klasa IV – visina od 1 do 4 mm uz neadekvatnu širinu za ugradnju implantata. Ovdje je moguće planirati zahvat u kojem se odrađuje *window* tehnika podizanja dna sinusne šupljine uz odgođenu implantaciju, ili odgođenu augmentaciju alveolarnoga grebena (tehnikom GBR-a ili koštanim blok-transplantatom) nakon perioda cijeljenja područja na dnu sinusa (8).

b) Područje prednje maksile (slika 4.):

Klasa I – minimalan gubitak širine kosti

U ovoj je situaciji moguće postaviti implantat s regularnom ili nešto širom platformom jer je gubitak kosti minimalan.

Klasa II – umjeren gubitak širine kosti

Implantat može biti postavljen i bez simultanih tehnika koštane augmentacije, međutim, savjetuje se odabir uske platforme kako bi se osigurala adekvatna debljina kosti s bukalne i palatinalne strane implantata.

Klasa III A – velik gubitak širine kosti u kresalnoj polovici grebena, uz minimalan gubitak visine

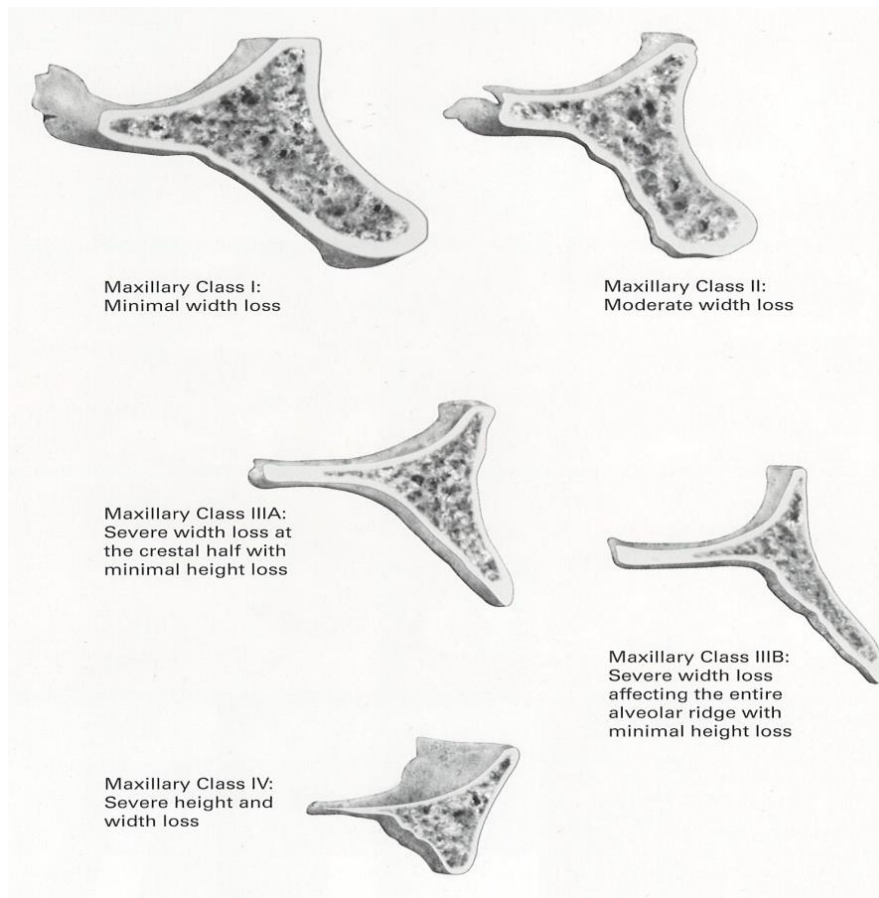
Terapijskim planom preporučuje se izvođenje alveoplastike nakon čega je potrebno izvesti neke od augmentacijskih postupaka poput GBR-a, tehnike koštanog bloka ili širenje grebena.

Klasa III B – velik gubitak širine kosti koji zahvaća cijeli alveolarni greben, uz minimalan gubitak visine

Ovdje tehnika širenja kosti nije moguća, dok se upotreba koštanog blok-transplantata smatra vrlo izazovnom zbog vrlo uskog koštanoga grebena, te autor stoga savjetuje proceduru GBR-a, uz upotrebu titanske mrežice u kombinaciji rhBMP-2/ACS.

Klasa IV – velik gubitak širine i visine kosti

U ovom se slučaju preporučuje izvođenje jedne od triju tehnika koje uključuju upotrebu koštanog blok transplantata, izvođenje distrakcijske osteogeneze ili primjenu interpozicijskog transplantata (8).



Slika 4. Resorpcijske klase u području prednje maksile
Preuzeto iz (8); uz dopuštenje Quintessenz Verlags-GmbH
Ifenpfad 2-4, 12107 Berlin, Deutschland

c) Mandibula – područje prednje i stražnje mandibule može se također promatrati kao zasebno područje, no nakon gubitka zuba obuhvaćeno je istim obrascem i stupnjevima resorpcije, a samim tim i određenim terapijskim mogućnostima: (slike 5. i 6.)

Klasa I – minimalan gubitak širine kosti

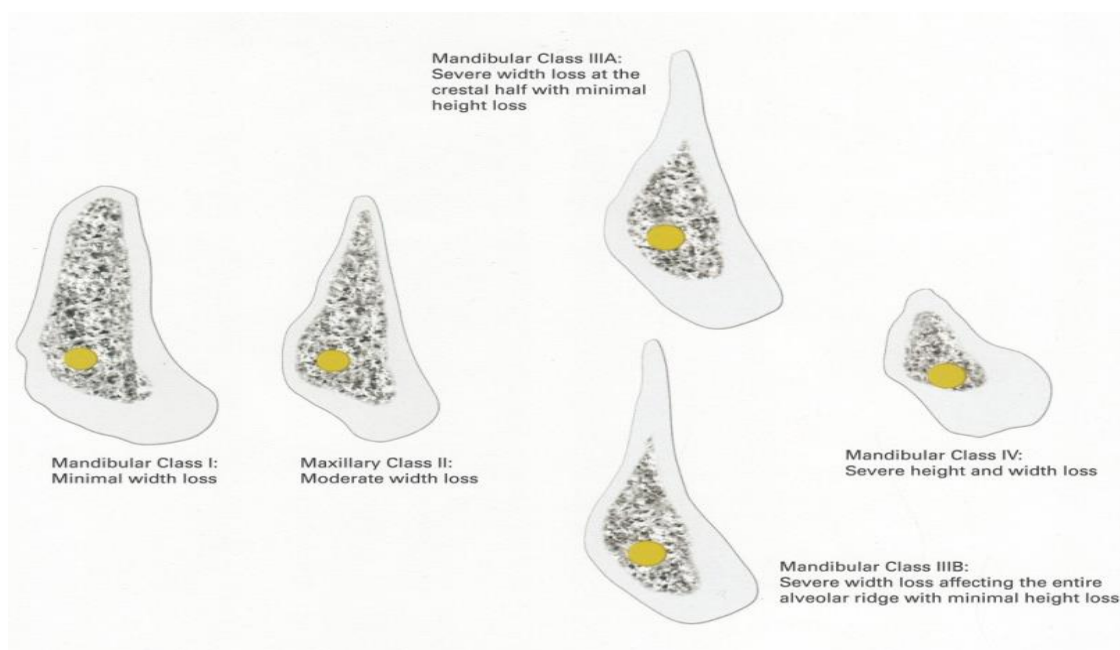
Klasa II – umjeren gubitak širine kosti

Klasa III A – velik gubitak širine kosti u krestalnoj polovici grebena, uz minimalan gubitak visine

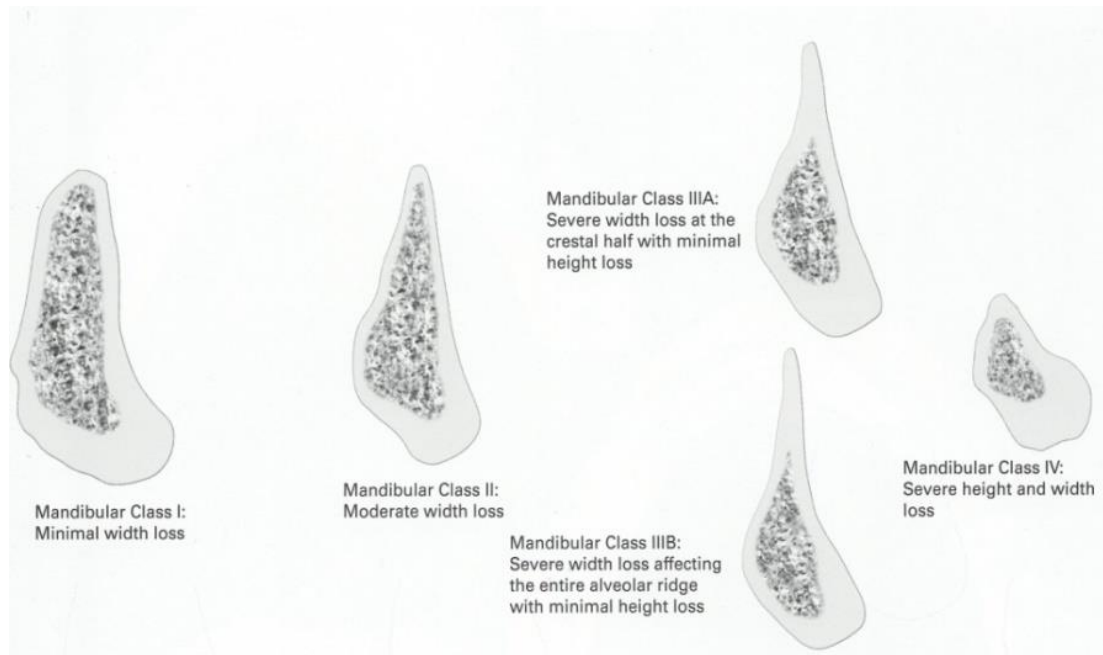
Klasa III B – velik gubitak širine kosti koji zahvaća cijeli alveolarni greben, uz minimalan gubitak visine

Klasa IV – velik gubitak širine i visine kosti (8).

Terapijski postupci, koji su preporuka autora u cilju rekonstrukcije resorpcijskih defekata u području mandibule, podudaraju se s onima navedenim kod rekonstrukcija pojedinih klasa u području prednje maksile. Izuzetno tome, kod klase IV resorpcije mandibule, autor spominje pet mogućih tehnika kao metode izbora, a koje uključuju: GBR uz upotrebu koštanog nadomjestka i membrana, repoziciju živca, primjenu blok-transplantata, distrakcijsku osteogenezu te interpozicijsku osteotomiju. Koja će se od navedenih tehnika upotrijebiti ovisi prvenstveno o jačini resorpcije, lokaciji (prednja ili stražnja mandibula) te iskustvu operatera (8).



Slika 5. Resorpcijske klase u području stražnje mandibule
Preuzeto iz (8); uz dopuštenje Quintessenz Verlags-GmbH
Ifenpfad 2-4, 12107 Berlin, Deutschland



Slika 6. Resorpcijske klase u području prednje mandibule
Preuzeto iz (8); uz dopuštenje Quintessenz Verlags-GmbH
Ifenpfad 2-4, 12107 Berlin, Deutschland

4. MATERIJALI ZA KOŠTANU AUGMENTACIJU

4.1. Osnovna svojstva materijala

Iako koštano tkivo pokazuje veliki regenerativni potencijal i može potpuno obnoviti originalnu strukturu i funkciju, koštani defekti često ne uspiju zacijeliti koštanim tkivom. Kako bi se omogućilo i potaknulo cijeljenje, u defekte se stavljaju materijali za nadomještanje kosti. Općenito je prihvaćeno da biološki mehanizmi koji daju osnovu za nadomještanje kosti uključuju tri osnovna procesa, odnosno idealan transplantatni materijal za koštani nadomjestak trebao bi imati sljedeće osnovne karakteristike:

- Osteoproliferacija (osteogeneza) – Nastaje kad se živi osteoblasti i prekursorski osteoblasti transplantiraju u defekte zajedno s materijalom za presađivanje, gdje mogu uspostaviti središta stvaranja kosti. Prema tome, ovi materijali novu kost stvaraju stanicama koje su sadržane u presađenom materijalu (19, 20). Presadci autogene ili jačne kosti i srži primjeri su transplantata s osteogenim svojstvima (16).
- Osteoindukcija – Podrazumijeva novo stvaranje kosti diferencijacijom lokalnih stanica vezivnog tkiva u stanice koje će stvoriti kost i to pod utjecajem jednog ili više induktivnih sredstava. Dakle, stvaranje kosti potaknuto je u okolnome mekom tkivu koje je neposredno uz transplantirani materijal. Osteoinduktivni efekt uzrokovan je utjecajem proteina koštanog matriksa (faktori indukcije rasta, npr. *Bone morphogenic proteins*) na pluripotentne mezenhimske stanice, koje u koštani transplantat dopijevaju iz urastajućih krvnih žila (21).
Pod utjecajem tih proteina rasta pluripotentne se stanice diferenciraju u hondroblaste, dakle stanice koje stvaraju hrskavicu, odnosno osteoblaste iz kojih nastaje kost (22).
- Osteokondukcija – Nastaje kad uneseni transplantat za implantaciju služi kao nosač, odnosno osteokonduktivna strukturna vodilja za urastanje krvnih žila i prekursorskih osteoblasta iz okolnog koštanog ležišta u defekt. Novostvorena kost odlaže se na tvrdim tkivima, odnosno kod aloplastičnih materijala ugrađuje se u mikro i makroporozne strukture. Ovaj je proces obično praćen postepenom resorpcijom materijala koji smo usadili (23).

Autogena kortikalna kost ili alotransplantati pohranjene kosti mogu biti primjeri materijala s osteokonduktivnim svojstvima. Takvi materijali za presađivanje, kao i oni dobiveni iz kosti ili sintetski nadomjestci kosti, imaju osteokonduktivna svojstva. Ipak, razgradnja i supstitucija vitalnom kosti često je loša. Ako se usađeni materijal ne resorbira, što je slučaj s većinom poroznih transplantata hidroksilapatita, povezivanje je

ograničeno na apoziciju kosti na površinu materijala, dok za vrijeme faze remodeliranja supstitucija ne nastupa (16).

Često su sva tri osnovna mehanizma stvaranja kosti uključena u regeneraciju kosti. U konačnici nije vjerojatno očekivati da će nastati osteogeneza bez osteokondukcije i osteoindukcije jer gotovo nijedna stanica autogenih spongioznih koštanih nadomjestaka ne preživi transplantaciju. Prema tome, materijal za nadomještanje pretežno djeluje kao nosač za napredujuće stanice domaćina. Osim toga, osteoblasti i osteociti okolne kosti nemaju sposobnost migriranja i dijeljenja, što znači da je transplantat naseljen nediferenciranim mezenhimalnim stanicama koje poslije diferenciraju u osteoblaste. Prema tome, mogu se definirati tri osnovna uvjeta koja su potrebna za regeneraciju kosti:

1. dovođenje stanica koje stvaraju kost ili stanica sa sposobnošću diferencijacije u stanice koje stvaraju kost
2. prisutnost osteoinduktivnih stimulansa za inicijaciju diferencijacije mezenhimalnih stanica u osteoblaste
3. prisutnost osteokonduktivne okoline koja će biti nosač na kojem će napredujuće tkivo proliferirati i u kojem će se stimulirane osteoprogenitorne stanice diferencirati u osteoblaste te stvarati kost (16).

Uspjeh transplantacije određen je imunološkom reakcijom primatelja transplantata. Ona je inducirana genetski determiniranim histokompatibilnim antigenima u mekim tkivima transferne kosti. Antigeni u donorskom tkivu kod autogene kosti identični su onima kod primatelja. Za razliku od toga, kod alogenog koštanog transfera specifično senzibilizirani limfociti djelovat će na transplantat citotoksično (stanično posredovani imunitet) s povećanim razinama antitijela (humoralna imunost). Medikamentozna imunosupresija može potisnuti navedene procese. Reakcija „transplantat protiv primatelja” izostaje kod autotransplantata. Kod koštanih transplantata biološka vrijednost i kliničke mogućnosti primjene kod aloplastičnih materijala ovise značajno o donorskoj regiji. Kod autotransplantata modus cijeljenja i osteogenetski potencijal potrebno je klasificirati kao idealan, dok se aloplastici pridaje samo prijelazna funkcija stabilizatora ili osealno integrirajućeg augmentacijskog materijala (24). Svi na tržištu dostupni materijali do danas ne mogu u potpunosti ispuniti navedene osobine, ali su se dokazali ponajprije u okviru elevacije dna sinusa i lokalnih augmentativnih postupaka (25).

4.2. Autogeni (autologni) transplantatni materijali

Vlastita, tzv. autogena kost zbog svojih je osteogenetskih, osteoinduktivnih i osteokonduktivnih svojstava do danas jedini idealni transplantatni materijal. Samo autogeni transplantat ispunjava ove zahtjeve. Iako samo mali broj zrelih osteoblasta preživi transplantaciju, tako postupak uzimanja transplantata prežive osteoprogenitorne upravo od kojih polazi osteogeno djelovanje (26, 27). Kod autogenog avaskularnog koštanog transplantata možemo razlikovati inicijalno stvaranje kosti putem preživjelih transplantatnih osteoblasta i osteogenezu nakon inkorporacije transplantata putem angiogeneze. Tijekom tog procesa cjelokupna slobodno transplantirana kost resorbira se i sukcesivno iznova nadograđuje. Tijekom tih integracijskih procesa ovisi o koštanom ležištu i odsutnosti mehaničkog pritiska. Cijeljenje autolognog koštanog materijala odvija se u više faza, pri čemu najprije nastupa kapilarno urastanje iz okolnog tkivnog ležišta (28, 29, 30). Transplantatni osteoblasti, koji se krvlju opskrbljuju difuzijom, preživljavaju prvu fazu i počinju s osteogenezom. Tijekom trećeg tjedna počinje druga faza u kojoj osteoklastične koštane stanice prodiru u transplantat s urastajućim krvnim žilama iz tkivnog ležišta te resorbiraju transplantatnu kost, nakon čega osteoblasti izgrađuju novu kost (primarna kost). Takva se kost u narednom periodu pod funkcionalnim opterećenjem pregrađuje te se na taj način primarna kost zamjenjuje lamelarnom (31). Navedeni procesi inkorporacije dovode do gubitka tvari tako da je uvijek potrebno određeno prekonturiranje koštanog transplantata. Također je poznato da se funkcionalno neopterećena kost tijekom vrlo kratkog vremena resorbira, a isto se tako zna i da posljednjoj fazi stvaranja kosti pogoduje utjecaj implantatnog opterećenja. Ove se funkcije koštanih transplantata ne mogu odvijati ako je ograničena kvaliteta koštanog ležišta. Ona je obilježena vaskularizacijom okolnog koštanog ležišta i okolnih mekih dijelova. Ono može biti oštećeno zbog prethodne radijacije, masivnih upala ili prethodnih multiplih operacija koje su dovele do stvaranja ožiljkastog tkiva (24).

Brånemark i sur. (32) po prvi su put predstavili upotrebu autogenog koštanog transplantata za rekonstrukciju mandibularnih defekata, dok su Breine i Brånemark (33) 1980. objavili prve informacije o implantatima ugrađenim u augmentiranu kost tijekom sveobuhvatnog rekonstruktivnog zahvata, no važno je i napomenuti kako je za potrebe augmentacija upotrijebljena intraoralno uzeta kost s područja ilijačne kosti. Tek nešto kasnije, u ranim 1990-im godinama objavljen je prvi izvještaj koštanog transplantata uzet s intraoralnog donorskog mjesta za lokalnu alevolarnu augmentaciju (34, 35).

Strukturno se autologna kost može obrađivati na dva načina; prvo, kao kompaktni koštani blok koji se vijcima pričvršćuje na primateljsko područje i drugo, u obliku koštane piljevine koja se uglavnom koristi za popunjavanje malih defekata.

Najčešće upotrebljavana intraoralna područja za uzimanje transplantata jesu:

- Ramus mandibule (retromolarno područje)
- Simfiza mandibule (područje brade).

Od ekstraoralnih područja najčešće korištena mjesta za uzimanje transplantatnog materijala uključuju:

- područje lubanje (*calvarija*)
- zdjeličnu kost (*crista iliaca*)
- tibiju
- fibulu.

4.2.1. Koštani morfogenetski proteini (BMP)

Koštane morfogenetske proteine otkrio je još 1965. Marshall Urista, koji je u istraživanjima pokušao i uspio inducirati stvaranje nove kosti nakon implementacije koštanog uzorka u potkožno tkivo kod glodavaca (36). Proteini odgovorni za takvu aktivnost u postupku stvaranja nove kosti identificirani su tehnikama pročišćivanja i molekularnog kloniranja te označeni kao BMP1 - BMP 16 i podijeljeni u nekoliko podgrupa s obzirom na strukturnu građu. Ovi se proteini za upotrebu u današnjoj kliničkoj praksi rutinski proizvode s pomoću tehnologije rekombinantne DNA, s pomoću koje se dobivaju velike količine individualiziranog proteina (37, 38). Jedan od njih, rekombinantni humani koštani morfogenetski protein 2 (rhBMP-2), pokazao se vrlo korisnim u stvaranju klinički relevantne koštane strukture u različitim slučajevima pokušaja obnove kraniofacialnog skeleta na životinjskim modelima te se pokazalo kako stimulira mezenhimalne matične stanice na formiranje koštanog tkiva (39). Klinički potencijal rhBMP-a potvrđen je studijama koje procjenjuju augmentacijske postupke na dnu maksilarnog sinusa i alveolarnoga grebena prije ugradnje dentalnih implantata (40, 41). Pokazalo se kako je rhBMP-2 strogo ovisan o prisutnosti i djelovanju nediferenciranih mezenhimalnih stanica periosta, te je upravo iz tog razloga nužno upotrijebiti poroznu membranu koja će osiguravati prostor augmentacijskog područja (42). Rekombinantni humani koštani morfogenetski protein do danas je aktivno istraživani kao zamjena za autogenu kost kako bi se smanjio morbiditet pacijenta tijekom otvaranja novog kirurškog područja za potrebe

uzimanja koštanog transplantata. Također, važno je istaknuti kako je za aktivno djelovanje BMP-a potreban nosač, s obzirom na to da je topiv u ekstracelularnoj tekućini te će bez nosača biti fagocitiran u roku od desetak dana (43). Kao jedan od optimalnih nosača ovog proteina upotrebljava se goveđa apsorbirajuća kolagenska spužvica (*absorbable collagen sponge* - ACS) koja, međutim, zbog svojih slabih građivnih svojstava ne može u potpunosti dati potporu i oduprijeti se pritisku reznja prilikom većih koštanih augmentacija. Iz toga se razloga vrlo korisno upotrebljava tehnika u kojoj se koristi titanska mrežica koja će osigurati potporu i zaštitu kolagenske spužvice zasićene rekombinantnim morfogenetskim proteinom (rhBMP2/ACS), što će detaljnije biti opisano u pregledu znanstvenih studija kroz 8. poglavlje ovog rada.

4.3. Alogeni transplantatni materijali

Predstavljaju vrstu transplantata koja se prenosi između genetski nejednakih pripadnika iste vrste, dakle donor i primatelj pripadaju istoj vrsti. Kod ovih materijala radi se o prerađenim koštanim preparatima živih ili mrtvih ljudi. Prerada donorske kosti načelno uključuje denaturaciju proteina koji se nalaze u kosti kako bi se spriječila obrambena imunološka reakcija primatelja (44). Proteinske strukture uništavaju se velikom hladnoćom (kriokonzervacija), smrzavanjem, toplinom kod autoklaviranja ili kemijskom obradom (45, 46). Unatoč svim mjerama opreza kod obrade transplantata kosti uvijek postoji mala vjerojatnost da se zarazne bolesti prenesu od donora na primatelja, pa je tako opisan prijenos HIV-1 virusa s jednog seronegativnog donora (47). Ovisno o postupku prerade donorska kost također se demineralizira što utječe na njezina strukturalna, ali i osteokonduktivna te osteoinduktivna svojstva. Zbog inaktivacije proteina sadržanih u kosti alogeni preparati nemaju osteogena svojstva (46). Prednosti su alogenih materijala dostupnost kao i odsustvo donorskog morbiditeta. Zbog infekcijskog rizika, koji se ne može sa stopostotnom sigurnošću isključiti, ovakvi transplantatni materijali u okviru terapije atrofije alveolarnoga grebena igraju podređenu ulogu. U osnovi, alogeni materijali za nadomještanje kosti mogu se podijeliti prema vrsti procesiranja kako slijedi:

- svježe smrznuti transplantat kosti (*fresh frozen bone allograft*, FFBA)
- kriokonzervirani transplantat kosti (*cryopreserved bone allograft*, CBA)
- dekalificirani suho smrznuti transplantat (*demineralized freeze-dried bone allograft*, DFDBA)

- mineralizirani procesirani (decelularizirani) transplantat kosti (*mineralized processed bone allograft*, MPBA)
- suho smrznuti transplantat kosti (*freeze-dried bone allograft*, FDBA) (48).

4.4. Ksenogeni (heterogeni) transplantatni materijali

Karakteristika je ovih materijala da potječu od donora druge vrste te su genetski različiti. Najčešće korišteni materijal sastoji se od mineralnog dijela deproteinizirane goveđe kosti. Pri uporabi ovih materijala važnu ulogu igraju prirodno postojeće interkonektirajuće praznine kako bi osteoblasti iz koštanog ležišta putem urastajućih krvnih žila mogli prodrijeti i urasti u materijal (49). Dakle, od donorske kosti ostaje samo anorganska faza koja u ležištu služi kao okosnica za kost koju formira organizam. Pritom slična morfologija anorganske faze i slična veličina pora goveđeg donorskog materijala pridonose velikoj brzini stvaranja kosti u tijelu primatelja. Alternativno korišteni materijal može biti konjskog ili svinjskog podrijetla. Da bi se smanjio rizik od imunološkog odgovora primatelja, sve organske komponente ksenogenih pripravaka moraju se ukloniti ili inaktivirati. Način prethodne obrade ksenogenog ishodnog materijala odlučuje o tome koje će idealne karakteristike koštanog transplantata ostati očuvane. Nakon visoke termičke obrade ksenogene kosti ostaje hidroksilapatitna keramika kao mineralni skelet. Kako tijekom tog procesa izrade ne zaostaju nikakve biološki aktivne komponente, ovi materijali gube svoja osteogena i osteoinduktivna svojstva, a zadržavaju isključivo osteokonduktivno djelovanje. Prednost ovog načina proizvodnje izostanak je infektivnog rizika, dok nedostatak ovih klasičnih hidroksilapatitnih keramika predstavlja izostanak remodeliranja jer materijal ne može sudjelovati u stalnim procesima resorpcije i apozicije pa time djeluje kao funkcionalno strano tijelo (50).

S kemijskim predtretmanom, npr. demineralizacijom, pokušavaju se sačuvati biološki aktivne komponente goveđe kosti. Pored osteointegracije i osteokondukcije demineralizirani koštani nadomjesni materijali mogu pokazivati osteoinduktivnu djelotvornu komponentu (51,52).

Nedostatak demineraliziranih proizvoda jest manjak funkcije očuvanja mjesta zbog konzistencije nalik vati, postoperativnih oteklina zbog udjela stranih proteina i mogućnosti prijenosa specifičnih infekcija (20, 49).

4.4.1. Anorganska goveđa kost

Anorganska goveđa kost (*anorganic bovine bone* - ABB) preparat je deproteinizirane sterilizirane goveđe kosti sa 75-80 % poroznosti i kristalnom fazom veličine i otprilike 10 µm u obliku kortikalnih granula. Predstavlja koštani nadomjestak prirodnog podrijetla koji se dobiva od goveđe kosti podvrgnute termičkoj obradi pri temperaturi od 300 °C, prilikom čega dolazi do uklanjanja svih organskih komponenti, ali se zadržava izvorna arhitektura kosti kalcij-fosfatnih kristala, tj. hidroksilapatita s morfološkim i strukturnim svojstvima sličnim ljudskom hidroksilapatitu (53).

S pomoću ABB-a pokazala se mogućnost stimuliranja nekih funkcionalnih aktivnosti osteoblasta i njima sličnih stanica poput staničnog ciklusa, apoptoze, transdukcijских signala i vezikularnog transporta (54). U histološkim studijama provedenim na ljudskim uzorcima uzetim prilikom zahvata augmentacije sinusa s pomoću ABB-a utvrđena je vrlo uska prostorna povezanost između procesa angiogeneze i osteogeneze (55, 56). S druge pak strane, što se tiče resorpcijskih svojstava, određena su istraživanja pokazala kako nisu pronađeni znakovi osteoklastične aktivnosti (57) te se ne čini kako je ABB zahvaćena procesima resorpcije i remodelacije (58). No unatoč tome postoje i istraživanja koja dokazuju kako ABB podliježe osteoklastičnoj resorpciji (59, 60).

Proizvod „Bio oss“ (Geistlich – Pharma, Switzerland), koji se upotrebljava u brojnim istraživanjima prilikom zahvata augmentacija alveolarnoga grebena sastavljen je od vrlo sitnih kristala veličine 100-400 µm. Ovakva spužvasta struktura predstavlja široki umreženi porozni sustav koji omogućava ulazak novih vaskularnih struktura, a samim tim i migraciju novih osteoblasta (61).

4.5. Aloplastični transplantatni materijali

Ovi se materijali proizvode sintetički, a kako bi se smanjila mogućnost komplikacija tijekom cijeljenja, mora se osigurati vrlo visoka biokompatibilnost. Preparati se često nude kao granulati čije čestice imaju poroznu površinu. Takva mikrostruktura tijekom cijeljenja ljudskim koštanim stanicama služi kao konduktivna okosnica tako da se volumski defekt s vremenom nadopuni ljudskom kosti. Istraživanja su pokazala da brzina stvaranja kosti kod primatelja uvelike ovisi o veličini pora unesenog materijala (62, 63). Zbog isključivo sintetske proizvodnje

aloplastičnih materijala ne očekuje se prijenos zaraznih bolesti. S obzirom na to da ova vrsta materijala ne posjeduje osteoinduktivna svojstva, već samo osteokonduktivna, ovi se materijali prije upotrebe često pomiješaju s autolognom kosti. Slično kao i kod ksenogenih materijala, organizam sintetski proizvedene materijale resorbira različitom brzinom. Dodavanjem raznih posrednika, kao što su BMP (*bone morphogenic proteins*) ili rhGDF-5 (*recombinant human growth factor / differentiation factor-5*) želi se povećati stopa koštane formacije u transplantiranom području, te na taj način doprinijeti boljoj i predvidljivijoj integraciji augmentacijskog materijala (64, 65).

U skupinu aloplastičnih materijala ubrajamo:

- permanentne aloplastične osteokonduktivne koštano nadomjesne materijale (sintetske hidroksilapatitne keramike)
- degradirajuće aloplastične osteokonduktivne koštane nadomjesne materijale (trikalcijsfosfatne keramike)
- polimere
- bioaktivna stakla (24).

5. KOŠTANI TRANSPLANTATI

Važan dijagnostički faktor kod pacijenata za ugradnju implantata količina je kosti dostupna na mjestu predviđenom za implantaciju. Insercija endosealnog implantata zahtijeva dovoljan volumen kosti za optimalnu funkciju i estetiku. U mnogim slučajevima nastaje alveolarna resorpcija kao posljedica vađenja, trauma ili patoloških promjena, što za posljedicu ima reducirani alveolarni greben s nedostatnom visinom i širinom za postavljanje implantata. Tradicionalno, autologni koštani transplantati smatraju se zlatnim standardom za rekonstrukciju smanjenog volumena kosti (66).

Danas se koštani transplantati vide kao biološke strukture koje se upotrebljavaju za oblikovanje, širenje ili promjenu trodimenzionalne konfiguracije alveolarnog nastavka kod pacijenata s nedostatnim volumenom kosti ili koštanim defektima. Iako autogeni koštani transplantati nemaju neželjenih reakcija, biološka svojstva i biokompatibilnost ključni su faktori u njihovoj upotrebi. U posljednja dva desetljeća predmet brojnih znanstvenih radova i kliničkih istraživanja pokušaji su u nastojanju da se ova vrsta transplantata pokušava zamijeniti nadomjesnim koštanim materijalima. No unatoč tome, autogeni koštani materijali još uvijek predstavljaju najbolji koštani transplantatni materijal za ljudski organizam upravo zbog činjenice što posjeduju biološka i mehanička svojstva koja su neusporediva s ostalim nadomjescima kosti. Nedostatak uključuje činjenicu da je procedura tijekom uzimanja povezana s dodatnim operativnim zahvatom, morbiditetom, periodom zaraštanja te povećanim troškovima. Profesionalno korištenje koštanog transplantata trebalo bi biti obavljeno stručno i vješto od samog načina uzimanja, postavljanja i utvrđivanja konačnog rezultata koštanog transplantata. Prvi je korak u određivanju potrebe i širine zahvata prilikom procedure transplantacije pažljiva procjena područja uzimanja te utvrđivanje koji je tip koštanog transplantata potreban. Drugi korak uključuje kliničku i radiografsku procjenu potencijalno donorskog mjesta kako bi se odredila područja zadovoljavajuće kvalitete i kvantitete kosti. Intraoralno uzimanje kosti obično se može obaviti pod lokalnom anestezijom u rutinskom zahvatu u ordinaciji ili u sklopu kratke dnevne bolničke hospitalizacije. Nedostaci intraoralnog donorskog mjesta uključuju limitiranu količinu raspoložive kosti, moguće komplikacije kao što su morbiditet donorskog mjesta, infekcija ili neurosenzorički poremećaji. Intraoralno uzimanje kosti upotrebljava se u raznim slučajevima poput parodontne kirurgije, nadomještanja defekata nakon cista, rekonstrukcije alveolarnih rascjepa, maksilofacijalne ortognatske kirurgije (67).

5.1. Tipovi koštanih transplantata

Autologne koštane transplantate može karakterizirati njihov biološki efekt, sastav ili embriološko podrijetlo. Do danas je utvrđeno kako je za zaraštanje koštanog transplantata vrlo bitan stupanj revaskularizacije augmentiranog područja (68). Ukoliko postoji manje kompaktne kosti u transplantatu, brže će doći do revaskularizacije, a samim tim i do cijeljenja, no važno je i naglasiti kako je revaskularizacija također određena i potentnošću okolnog tkiva koje omogućuje početak urastanja krvnih žila u augmentirano područje.

Karakteristike koštanih transplantata mogu se promatrati kroz podjelu ovisno o tome radi li se o kortikalnom ili spužvastom presatku (Tablica 1.).

Tablica 1. Usporedba kortikalnog i spongioznog koštanog transplantata

KORTIKALNI KOŠTANI TRANSPLANTAT	SPONGIOZNI KOŠTANI TRANSPLANTAT
posjeduje kompaktnu arhitekturu	posjeduje trabekularnu strukturu
manja vjerojatnost revaskularizacije, inkorporacije i održivosti naspram spužvastom transplantatu	odličan prilikom postizanja učinka stapanja
zahtijeva odgovarajuću fiksaciju	rezultira brzom i potpunom revaskularizacijom
koristi se primarno u područjima velikog mehaničkog stresa	pokazuje uspješnost u formiranju novih koštanih struktura
postoji velik rizik od nekrotiziranja u kontaminiranom području	može se upotrijebiti u područjima s povećanim rizikom od razvoja infekcije

Ovisno o veličini i obliku razlikujemo nekoliko tipova koštanih transplantata:

- Blok-transplantat

Autogeni blok transplantat može biti monokortikalni, kortikospužvasti ili biokortikalni. Ovaj se tip transplantata obično uzima s ramusa ili simfize mandibule. U implantologiji intraoralno uzeti blok-transplantat uglavnom se upotrebljava za horizontalnu augmentaciju alveolarnoga grebena prije postavljanja implantata, dok ostale indikacije uključuju vertikalnu ili kombiniranu horizontalno-vertikalnu augmentaciju. Simultani pristup postavljanja blok-transplantata i implantata nije učestao u kliničkoj praksi zbog limitiranosti procesa revaskularizacije presatka. Koštani blok mora biti osiguran odgovarajućom fiksacijom na području kosti gdje je primijenjen. Preporučeno je da se potrebne rupe za fiksaciju transplantata izbuše poslije mobilizacije bloka, ali prije uklanjanja s mjesta uzimanja kako bi se preveniralo puknuće bloka. To zahtijeva detaljnu analizu područja defekta kako bi postavljanje fiksacijskih vijaka bilo predvidljivo i uspješno (67, 69).

- Veneer-transplantati

Ovi su transplantati većinom sastavljeni od kortikalne kosti, tanji su od koštanih blokova, a uzimaju se najčešće s retromolarnog područja u mandibuli, no postoji i mogućnost uzimanja s područja zigomatikomaksilarnih lukova. Slično koštanom blok-transplantatu, veneer-transplantati moraju biti pričvršćeni fiksacijskim vijcima.

Većinom se ova vrsta transplantata upotrebljava prilikom oblikovanja augmentacijskog područja kao što je to slučaj u estetskoj zoni (67).

- Partikularna kost

Ovakav tip transplantata formira se na način da se veći koštani transplantat ili blok-transplantat razdijeli u manje komadiće (1-2 mm) s pomoću koštanog mlina ili kliješta za kost (69, 70).

Komadići se obično postavljaju u područja gdje ne postoji povećana potreba za mehaničkom otpornošću, poput praznina između koštanog blok-transplantata i alveolarnoga grebena, u periimplantatnim koštanim defektima ili prilikom zahvata podizanja dna maksilarnog sinusa. Partikularna kost također se može upotrijebiti i u

kombinaciji s koštanim nadomjesnim materijalom kako bi se formirao kompozitni graft (67).

- Koštani čips

Razlika između ovog tipa transplantata i partikularnih dijelova kosti jest u veličini koštanih čestica te u tehnici uzimanja dijelova. Veličina čestica kod ovog tipa transplantata iznosi od 250 mikrona do 1 mm, dakle manja je nego kod partikularne kosti. Uzorci se u pravilu uzimaju sa specifičnim strugačima (eng. *bone scraper*) ili dljetima s kortikalne površine kosti, a rjeđe kirurškim kiretama iz spužvastog dijela kosti. Koštani čips uzima se s kortikalne površine u obliku ravnih tračnih strugotina koje se skupljaju bez korištenja sukucije, čime se značajno smanjuje šansa za kontaminacijom presatka, izbjegava se pretjerano isušivanje transplantata, a uslijed ručnog uzimanja koštanih strugotina potencijal preživljavanja stanica uvelike je očuvan upravo zbog minimalnih temperaturnih promjena izazvanih prilikom radnje struganja. Nakon što se dio kosti ukloni s donorskog mjesta, okolna se krv pasivno skuplja i miješa s kosti kako bi se dobila lako oblikujuća masa kojom se na taj način lakše rukuje i pozicionira na željeno mjesto augmentacije. Poroznost omogućuje transplantatu puno bržu revaskularizaciju nego što je to slučaj kod kortikalnog bloka, a visoka stopa uspješnosti nastaje i kao rezultat velike površine čestica koštanog presatka (71).

Kad je primijenjen u augmentiranom području, koštani čips ne daje najbolju mehaničku čvrstoću, ali zato značajno doprinosi povećanju površinsko-volumnog omjera kako bi se značajno poboljšala osteokonduktivnost. S druge pak strane, čestice koštanog čipsa uzete iz spužvastog dijela kosti potaknut će formaciju nove kosti osteokondukcijom i osteoindukcijom s puno većim stupnjem uspješnosti nego kad se upotrebljava kortikalni dio kosti. Također, pokazalo se i kako čips nesamljevene spužvaste kosti pruža mnogo veće količine aktivnih osteoblasta za razliku od mljevene kortikalne kosti (72, 73, 67).

- Koštana emulzija

Koštana emulzija ili prašina dobiva se prilikom bušenja kortikalne ili kortikospongiozne kosti, što se između ostalog radi i tijekom preparacije ležišta za implantate, a karakterizira je mješavina malih čestica kosti veličine od 100-250 mikrona. Tehnika skupljanja koštanih strugotina s pomoću skupljača kosti nedavno je preispitivana zbog činjenica da je takav debris uvijek kontaminiran bakterijama (74, 75). Osim te negativnosti nekim je studijama dokazano i kako postoji manja sposobnost proliferacije

i diferencijacije koštanih stanica skupljenih u koštanoj prašini za razliku od onih u kortikalnom ili spongioznom koštanom čipsu (72, 73). U konačnici, iz navedenih razloga ovaj se tip koštanog transplantata smatra manje povoljnim i trebao bi se primjenjivati uz određen oprez (76, 67).

6. MEMBRANE ZA VOĐENU REGENERACIJU KOSTI

Princip fizički nepropusnog zatvaranja određenog anatomskeg područja uz upotrebu određene vrste membrane, kako bi se osiguralo i unaprijedilo cijeljenje određene vrste tkiva te kontrolirala regeneracija tkiva, po prvi put korišten je sredinom 1950-ih godina u rekonstruktivnoj kirurgiji i u neurološkoj regeneraciji (77, 78). U koštanoj rekonstruktivnoj kirurgiji postavljanje barijera koristi se kako bi se spriječilo urastanje mekih (vezivnog i epitelnog) tkiva u koštani defekt. Upotreba membrana postala je standard u oralnokirurškim protokolima tijekom procedura vođene koštane regeneracije (GBR) kao i vođene regeneracije tkiva (GTR) u zahvatima parodontnih koštanih i periimplantatnih defekata kao i u tehnikama augmentacije kosti u slučajevima gdje se planiraju ugraditi implantati (79, 80).

6.1. Bazične karakteristike membrana

Kliničari danas imaju pristup širokom izboru različitih vrsta membrana, no kako bi se one pravilno, uspješno i kvalitetno iskoristile, vrlo je važno razumjeti svojstva pojedinih membrana namijenjenih za određene svrhe.

Glavne karakteristike svake membrane jesu:

- a) biokompatibilnost
 - b) stanična nepropusnost
 - c) tkivna integracija
 - d) stvaranje i održavanje prostora
 - e) jednostavno rukovanje tijekom zahvata
 - f) podložnost komplikacijama (80).
- a) Biokompatibilnost – osnovna je značajka i zahtjev za prihvatljivu funkciju apsolutno medicinske stvari implantirane u ljudski organizam. Ovaj se pojam prvenstveno odnosi na sposobnost funkcioniranja materijala u specifičnom okruženju tkiva domaćina, odnosno na mogućnost da se uklopi u ljudski organizam, ne izazivajući bilo kakav rizik ili predstavljajući neku sigurnosnu prepreku za pacijenta kojem će se takav materijal ugraditi. Biokompatibilnost barijernih membrana karakterizirana je mnogim parametrima poput citotoksičnosti, histokompatibilnosti, genotoksičnosti, mutagenosti, kao i mikrobiološkim aspektom (81). Kliničari koji koriste membrane moraju biti upoznati s činjenicom da inertni materijali (koji se ne razgrađuju u fiziološkoj okolini) generalno predstavljaju manje kompliciran i sigurniji izbor od materijala koji se

razgrađuju jer oni otpuštaju razgradne produkte u okolno tkivo domaćina koji mogu potaknuti stvaranje lokalne reakcije ili sistemskih neželjenih reakcija (80).

- b) Stanična nepropusnost – primarni je cilj ovog svojstva membrane isključiti mogućnost urastanja stanica mekog tkiva u područje koje bi se trebalo ispuniti novonastalom kosti. Ovaj je koncept široko testiran 1980-ih u parodontologiji gdje je nužno sprečavanje urastanja vezivnog i epitelnog tkiva u područje obnove parodonta oko korijena inficiranog zuba (82). S druge pak strane ova teorija predstavlja i svojevrsan izazov zbog činjenice da prehrambene tvari moraju biti transportirane kako bi se uspješno odvijao proces regeneracije (81). Neka od istraživanja pokazuju kako su makroporozne membrane predvidljivije za uspješnost vođene regeneracije tkiva (*guided tissue regeneration* – GTR) zbog bolje provodljivosti, za razliku od nepropusnih membrana, no potrebno je naglasiti i kako lokalni faktori, kao što su adekvatna opskrba krvlju te izvor osteogenih stanica, imaju jednaku ili čak veću ulogu u regeneraciji kosti od potpune nepropusnosti barijernih membrana (83, 84, 80).
- c) Tkivna integracija – biokompatibilne karakteristike membrane imaju važan utjecaj na tkivnu integraciju materijala. Površinska topografija, poroznost te kemijske osobine membrane prvenstveno određuju hoće li membrana urasti ili ostvariti površinsku tkivnu vezu. Nepropusni glatki biomaterijali ugrađeni u meko tkivo rezultiraju stvaranjem vezivne kapsule pričvrsnog tkiva bez direktne povezanosti s materijalom, rezultirajući tako smanjenjem mehaničke potpore rani tijekom perioda njezina cijeljenja (85). Membrane koje posjeduju idealna svojstva za tkivnu integraciju osiguravaju povećanu mehaničku stabilnost augmentiranog područja prilikom izvođenja zahvata vođene tkivne i koštane regeneracije (86,80).
- d) Stvaranje i očuvanje prostora – ova je karakteristika definirana kao sposobnost membrane da se odupre kolapsu u *in vivo* uvjetima, te na taj način stvori i osigura dovoljno velik volumen i stabilan oblik augmentiranog područja tijekom perioda cijeljenja (81). Značajan čimbenik koji određuje sposobnost membrane da se odupre uleknuću jest krutost materijala od kojeg je ona izrađena. Problem koji karakterizira bioresorptivne membrane jest gubitak mehaničke snage razgradivih materijala zbog čega se smanjuje njihova sposobnost očuvanja prostora ubrzo nakon implementacije na mjestu augmentacije (87). Zbog toga se kod ovakvog tipa membrane preporučuje

upotreba čvrstih potpornih materijala (npr. autogeni koštani blok) kako bi se spriječilo uleknuće membrane, iako se danas u nekim slučajevima čak i prilikom upotrebe titanski ojačanih PTFE (*polytetrafluoroethylene*) membrana upotrebljavaju kruti koštani materijali kao potpora s ciljem postizanja što boljih rezultata u postupcima vođene regeneracije kosti (88, 80).

e) Kliničko rukovanje tijekom operativnog zahvata

Tijekom zahvata membrane se često obrezuju, skraćuju i oblikuju kako bi što preciznije prijanjale i prekrivale augmentirano područje, te se iz tog razloga podrazumijeva da bi se membranama trebalo lagano rukovati. Neresorptivne membrane zbog svoje se krutosti i hidrofobnosti u pravilu učvršćuju s pomoću vijaka i čavlića, što u određenoj mjeri otežava rukovanje, no prednost ovakve fiksacije leži u činjenici da se one, u slučaju potrebe preranog uklanjanja uslijed ekspaniranosti membrane ili pojave infekcije, mogu lako ukloniti (89). Suprotno tomu, bioresorptivne membrane, posebno kolagene, zbog svoje mekoće, gipkosti i hidrofilnosti adheriraju na okolnu kost i transplantatni materijal u trenutku kad dođu u doticaj s okolnom krvlju, a u slučaju pojave ekspaniranosti ili infekcije uklanjanje može biti problematično i otežano upravo zbog gubitka integriteta i razdvajanja dijelova membrane (90, 80).

f) Podložnost komplikacijama

Ovisno o karakteristikama materijala od kojih su građene, barijerne membrane mogu biti uzrok različitim tipovima komplikacija tijekom procesa cijeljenja. Sukladno tomu, neresorptivne membrane u pravilu imaju veći rizik od preranog ekspaniranja, što dovodi do neželjenih infekcija rane, loših uvjeta daljnjeg cijeljenja te u konačnici i do neuspješne regeneracije kosti (91). Suprotno tome, bioresorptivne membrane, pogotovo neumrežene, imaju značajno manji rizik od preranog ekspaniranja, a samim tim i manji rizik od pojave neželjenih reakcija (92, 80).

6.2. Podjela membrana

Membrane koje se koriste kod GBR tehnike dijele se prema svojem kemijskom sastavu na resorptivne i neresorptivne. (Tablica 2.) Tako se enzimski razgrađene membrane, bazirane na kolagenu ili poliaktid-poliglikolidu, razlikuju od neresorbirajućih membrana napravljenih

od proširenog politetrafluoretilena (*expanded polytetrafluoroethylene* - e-PTFE; Gore-Tex), a one su dostupne i u stabilnijem obliku s titanskim pojačanjem (12). Nedostatak upotrebe neresorbirajućih membrana jest taj da se moraju ukloniti nakon cijeljenja, što ovisno o protokolu terapije zahtijeva dodatni kirurški zahvat, no jedan od glavnih nedostataka kod e-PTFE membrana jest češća pojava prerane ekspanzije s posljedičnom bakterijskom kontaminacijom membrane što dovodi do ranog uklanjanja membrane (93, 94). Upravo iz tih razloga znanstvena i klinička istraživanja usmjerena su prema razvoju i upotrebi bioresorptivnih membrana u postupcima vođene regeneracije kosti, a pozitivna svojstva tih membrana uključuju izostanak dodatnog operativnog zahvata uklanjanja membrane, pojednostavljen kirurški protokol ugradnje implantata kroz dvofazni pristup, manji morbiditet za pacijenta, te u konačnici i povoljnije financijske troškove (95). Sintetske barijere koje su u pravilu građene od kombinacije polilaktida i poliglikolida, kao i kolagene membrane građene od goveđeg ili svinjskog kolagena tipa I i III zasad najviše obećavaju. U kliničkoj studiji terapije periimplantatnih dehiscencija GBR tehnikom u kojoj je uspoređeno korištenje resorbirajućih i neresorbirajućih membrana u kombinaciji sa ksenogenim koštanim materijalom pokazalo se kako je u skupini s neresorbirajućim e-PTFE membranama u čak 44 % slučajeva došlo do dehiscencije rane i ekspanzije membrane koje su rezultirale njihovim nužnim uklanjanjem, dok je u skupini s resorbirajućim membranama ekspanzija zapažena u manje od 10 slučajeva (96).

Zbog idealnog kliničkog rukovanja kao i dobre tkivne integracije trenutno je u središtu znanstvenih i kliničkih istraživanja upotreba kolagenog materijala. Resorpcija kolagenih membrana odvija se enzimski preko tkivno specifičnih proteinaza i kolagenaza (82). Kao glavni nedostaci ovih membrana pokazali su se nedostatak stabilnosti oblika i nekontrolirana resorpcija (97, 98). Dok je za regeneraciju i sazrijevanje novostvorene kosti potrebna funkcija barijere tijekom najmanje šest mjeseci, gubitak stabilnosti i resorpcija kolagenih membrana započinju već nakon nekoliko tjedana (99).

Jedna od značajnijih rasprava koja se učestalo vodi jest je li važnije vrijeme resorpcije membrane ili pak, s druge strane, njezina biokompatibilnost i vaskularizacija prilikom cijeljenja. Neki od rezultata nekliničkih studija u kojima su uspoređivane neresorptivne i resorptivne membrane (100), kao i radova s prikazom slučajeva u kojima su upotrijebljene prirodne kolagene membrane (101), pokazuju kako sporo resorbirajuće membrane nisu neophodne za upotrebu kod horizontalne augmentacije.

Također, ovdje vrijedi istaknuti i istraživačke radove u kojima su Urban i sur. uspoređivali dvije vrste membrana s različitim vremenima resorpcije (101, 102), od kojih su upotrijebljene

sintetska PGA-TMC (*polyglycolic acid trimethylene carbonate*) membrana s vremenom resorpcije 4-6 mjeseci i prirodna kolagena membrana s vremenom resorpcije oko 6 tjedana. Na temelju provedenih istraživanja zaključeno je kako nema razlike u dobitku kosti postignutom uz upotrebu objiju membrana, pri čemu su kao prednost istaknuli kako je kolagena membrana mnogo jednostavnija za upotrebu. Iz tog razloga čini se kako vrijeme resorpcije nije od primarnog značenja za GBR, odnosno da je korisnost membrane od presudne važnosti samo u prvim tjednima cijeljenja.

Tablica 2. Pregled membrana za vođenu regeneraciju kosti

NERESORPTIVNE	RESORPTIVNE	
	<i>PRIRODNE</i>	<i>SINTETSKE</i>
e-PTFE	Nativne kolagene	Poliglaktin
d-PTFE	Umrežene kolagene	Poliuretan
Ojačane titanom		Polilaktična kiselina
Titanska mrežica		Poliglikolna kiselina
		Kopolimer polilaktične i poliglikolne kiseline
		Polietilen-glikol

6.3. Titanska mrežica

Za razliku od brojnih metala titan je veliku primjenu u modernoj dentalnoj medicini pronašao zahvaljujući svojim jedinstvenim i značajnim karakteristikama kao što su biokompatibilnost, fiziološka inertnost, čvrstoća, otpornost, niska gustoća, mala težina te otpornost na koroziju u uvjetima usne šupljine zbog kojih se može smatrati raznovrsnim i korisnim biomaterijalom za upotrebu u ljudskom organizmu (104). Titansku su mrežicu, u tehnikama rekonstrukcije deficitarnih grebena bezubih gornjih čeljusti, po prvi put upotrijebili i predstavili u svom istraživačkom radu Boyne i sur. (105), nakon čega je njena upotreba

zahvaljujući brojnim prednostima postala učestala prilikom izvođenja kirurških zahvata. Titanska mrežica posjeduje izvrsna mehanička svojstva za stabilizaciju koštanog transplantata, koji podupire te onemogućava njegovo pomicanje s mjesta na koje je postavljen. Njena tvrdoća osigurava očuvanje adekvatnog prostora i sprečava urušavanje transplantata, dok ujedno zbog svoje elastičnosti prevenira kompresiju pokrovne mukoze. Zahvaljujući savitljivosti membrane, jednostavno se oblikuje i prilagođava određenom individualnom koštanom defektu, te se osim toga vjeruje i kako ju glatka površina čini manje osjetljivom na bakterijsku kontaminaciju za razliku od resorptivnih membrana (106).

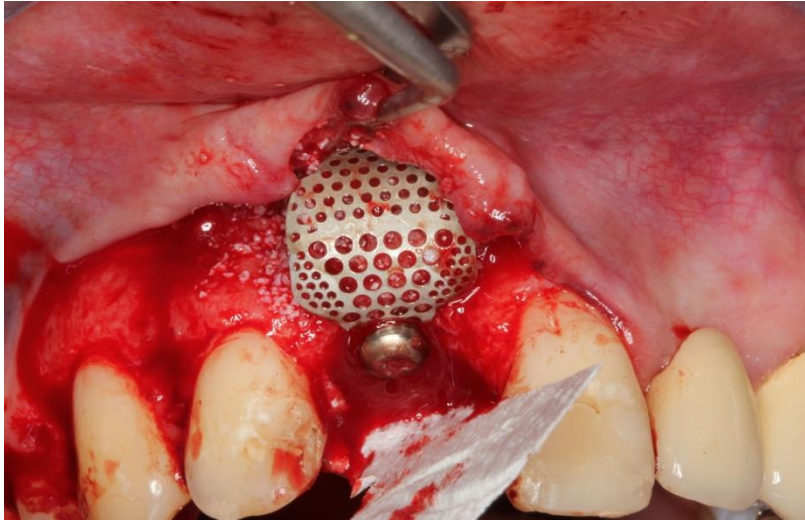
Karakteristična poroznost u velikoj mjeri dozvoljava urastanje vaskularnih struktura u području ispod mrežice te kolonizaciju osteogenih stanica iz područja periosta čime značajno doprinosi formiranju nove kosti (107).

Usprkos brojnim prednostima kao najveći nedostatak titanske mrežice pokazala se njena prerana ekspanzija na mjestu primjene, a koja se pojavljuje kao posljedica krutosti same mrežice i stalne iritacije mukoze njenim oštrim rubovima (108). Uslijed spomenute ekspanzije neželjene posljedice koje se mogu razviti uključuju infekciju reznja te posljedično urastanje okolnog mekog tkiva u augmentirano područje koje je predviđeno isključivo za stvaranje novog koštanog tkiva. Unatoč tomu u raznim se istraživanjima opisanim u 8. poglavlju ovog rada pokazalo kako je razvoj infekcije i posljedični gubitak transplantata ipak rijetkost, zbog čega se prednost u mnogim slučajevima daje upotrebi titanske mrežice naspram e-PTFE membrana kod kojih, ukoliko dođe do ekspanzije, postoji veća učestalost razvoja infekcije (109, 110).

Nadalje, zajedničko je svojstvo komercijalno dostupnih titanskih mrežica njihova makroporoznost (mjerena u milimetrima) koja ima vrlo značajnu ulogu jer osigurava dostupnost opskrbe krvlju te se vjeruje kako potiče uspješnost cjelokupne regeneracije, poboljšava stabilnost rane kroz tkivnu integraciju dopuštajući difuziju izvanstaničnih nutrijenata (111). Prednost ovakve makroporozne strukture usmjerena je na povezanost s mekim tkivima, koja omogućava stabilizaciju i ograničava migraciju epitelnih stanica iako to čini materijal težim za ukloniti u drugom operativnom zahvatu. Iz tih se razloga čini važnim prilagoditi veličinu, broj i raspored pora u mrežici kako bi se njezina efikasnost dokazala i iskoristila u potpunosti (112).

Prilikom augmentacijskih postupaka, ovisno o veličini resorbiranog područja, mogu se upotrijebiti veće mrežice koje se prilikom zahvata učvršćuju uz pomoć malih vijaka u okolnu kost, dok se u slučajevima manjih defekata u sklopu simultane ugradnje implantata i nadogradnje kosti, titanska mrežica može fiksirati implantatnim vijkom (slika 7.). Odlična

svojstva i određene prednosti titanske mrežice nasuprot ostalim membranama čine ju optimalnom za uspješnost u postupcima GBR-a, no usprkos tomu još uvijek postoje određeni problemi i nedostaci koji bi se trebali ukloniti kako bi se povećale predvidive osobine ovog materijala.



Slika 7. Titanska mrežica fiksirana implantatnim vijkom (s ljubaznošću prof. dr. sc. Darka Božića; Zavod za parodontologiju, Stomatološki fakultet Sveučilišta u Zagrebu)

7. HORIZONTALNA AUGMENTACIJA

Ispravno trodimenzionalno postavljanje implantata zahtijeva određeni volumen kosti što je često daleko od idealnog upravo zbog promjena na alveolarnom grebenu nakon ekstrakcije zuba, infekcije, traume ili malformacije. Ukoliko je nedostatna kost toliko loša da bi ugrozila primarnu stabilnost implantata ili rezultirala toliko lošim postavljanjem implantata da bi se ugrozila njegova funkcija i estetika, svakako je prioritet razmisliti od horizontalnoj augmentaciji alveolarnoga grebena. Do danas su opisani razni augmentacijski postupci koji uključuju različite kirurške tehnike i materijale kako bi se nadoknadila izgubljena kost i kao takva bila sigurna potpora za ugradnju i stabilnost implantata, a oni uključuju:

- vođenu regeneraciju kosti – GBR
- širenje kosti
- primjenu koštanih blokova s GBR-om ili bez njega.

7.1. Vođena regeneracija kosti

Po prvi je put istražena na principu vođene regeneracije tkiva (*guided tissue regeneration-GTR*) u znanstvenom radu koji su proveli Dahlin i sur. istražujući štakore. Oni su uspjeli dokazati kako su transmandibularni defekti promjera 5 mm nakon 6 tjedana gotovo u potpunosti zacijelili na mjestima gdje su bili pokriveni membranom s ciljem da se omogući i potakne stvaranje novog koštanog tkiva isključivo iz okolne kosti, isključujući istovremeno mogućnost proliferacije okolnog vezivnog tkiva unutar defekta (113).

GBR, obično u kombinaciji s transplantatnim materijalima predstavlja danas najrašireniju metodu za augmentaciju kosti u rutinskoj dentalnoj praksi. S obzirom na to da je kost relativno sporo rastuće tkivo, epitelne stanice kao i fibroblasti imaju priliku znatno brže zauzeti i ispuniti dostupan prostor i stvoriti pričvrsta meka tkiva prije no što će koštane stanice uspjeti stvoriti i obnoviti potrebnu kost. Upravo iz tih razloga bazični princip vođene regeneracije podrazumijeva primjenu mehaničke barijere koja će zaštititi krvni ugrušak te izolirati područje koštanog defekta od urastanja okolnog mekog tkiva, osiguravajući na taj način koštanim stanicama pristup da u potpuno odvojenom prostoru započnu regeneraciju i stvaranje nove kosti. Prema ovom principu upotreba barijernih membrana daje višestruku prednost u olakšavanju augmentacije alveolarnog koštanoga grebena i poticanju koštane regeneracije, ali i u tretiranju neuspjelih implantata.

Vođena regeneracija kosti provodi se različitim membranama i materijalima, a konačni uspjeh vođene regeneracije kosti ovisi o postoperativnom cijeljenju. Ako u prvih 4 do 6 mjeseci

ne dođe do ekspozicije membrane, postupak funkcionira na predvidljiv način, no u slučaju eksponiranosti membrane u prvim mjesecima GBR tehnika samo je djelomično uspješna, što predstavlja glavni problem ove tehnike. Budući da membrana s jedne strane predstavlja barijeru između augmentacijskog materijala i mekog tkiva, a s druge strane treba omogućiti integraciju mekog tkiva u membranu kako bi se pospješilo postoperativno cijeljenje rane, danas još uvijek postoje poteškoće predvidljivog sprečavanja ekspozicije membrane. Tako neumrežene kolagenske membrane omogućuju bolju integraciju mekog tkiva od umreženih. Međutim, s obzirom na to da se neumrežene membrane vrlo brzo resorbiraju, one često ne jamče dovoljno dugo stabilnost augmentacijskog materijala. Prema tome, čini se da danas više smisla ima koristiti dvije različite membrane kod vođene regeneracije kosti. Neumrežena membrana (bolje cijeljenje mekog tkiva, manja sklonost ekspoziciji) trebala bi se nalaziti neposredno ispod mukoperiostalnog režnja, a poželjno je da se ispod nje stavi umrežena kolagenska ili neresorptivna membrana. GBR tehnika s različitim membranama danas predstavlja zlatni standard kod augmentacije malih horizontalnih koštanih defekata (11).

**8. AUGMENTACIJSKI POSTUPCI UZ UPOTREBU TITANSKE MREŽICE –
PREGLED ZNANSTVENIH STUDIJA**

8.1. Upotreba autogene kosti samostalno uz primjenu titanske mrežice

Tehnika augmentacije alveolarnoga grebena uz upotrebu mikrotitanske mrežice opisana je 1996. godine kao tada nova metoda podijeljena u dvije faze. Kirurški postupci u prvom zahvatu izvedeni su s ciljem postavljanja autolognog koštanog transplantata i titanske mrežice da bi se, nakon perioda cijeljenja prosječno 4,7 mjeseci i uklanjanja mrežice kroz operativne zahvate u drugoj fazi, pristupilo ugradnji implantata. Klinički rezultati pokazali su potpunu integraciju autogene kosti kod 15 pacijenata (75 %), dok je kod samo 3 pacijenta izgubljeno ili resorbirano manje od 10 % ukupnog volumena koštanog presatka. Ipak, u jednom od preostala dva slučaja značajnija resorpcija zahvatila je polovicu transplantata, a kod drugog je nastao gubitak cijelog presatka kao posljedica nastale infekcije. Eksponiranost titanske mrežice pojavila se kod deset pacijenata (50 %), a kao razlog tomu autori navode njenu nedovoljnu fiksaciju u početnom postupku postavljanja, no usprkos tomu mukoza je spontano zacijeljela bez ozbiljnijih posljedica za koštani presadak (114).

Dvije godine kasnije isti su autori prezentirali studiju u kojoj su na 18 pacijenata izvedene augmentacije također upotrebom kortikospongioznih blokova autogene kosti u kombinaciji s titanskom mikromrežicom, pri čemu je prosječno vrijeme cijeljenja iznosilo 5,2 mjeseca, nakon čega su implantati postavljeni i ostavljeni prosječno čak 7,2 mjeseca prije postavljanja suprastruktura. Periimplantatna resorpcija kosti iznosila je 1 mm u prvoj godini nakon opterećenja implantata te 0,1 mm svake iduće godine, pri čemu ni u jednom slučaju kod pacijenata nije zabilježena pojava marginalne supuracije, bolova ili semilunarnih koštanih defekata (115).

Upotreba titanske mrežice pokazala se uspješnom i kod modificirane tehnike širenja bezubog alveolarnoga grebena (*edentulous ridge expansion* - ERE) koja podrazumijeva postavljanje implantata unutar prostora koji se formira dislokacijom bukalne stijenke u labijalnom smjeru. Međuprostori su ispunjeni komadićima autogene kosti uzetim s područja simfize i retromolarnog područja mandibule (50 % kortikalne i 50 % spužvaste kosti) nakon čega se titanska mrežica pričvršćuje kako bi se osigurala fiksacija koštanih segmenata. Neželjene posljedice u obliku dehiscencije zapažene su na oko tri postavljena implantata, vjerojatno kao posljedica gubitka integriteta periosta tijekom operativnog zahvata te posljedične nekroze bukalne stijenke. Usprkos tomu kod ostalih pacijenata obuhvaćenih ovim radom regeneracija kosti uspješno je završena. Klinički utvrđen porast širine alveolarnoga grebena u horizontalnom smjeru iznosio je prosječno 5,65 mm (u rasponu od 5,20 – 6,10 mm),

dok je histološka analiza u svim uzorcima pokazala jasnu inkorporaciju čestica autogene kosti u novostvorenu kost (116).

Narednom studijom opisani su postupci simultane ugradnje implantata uz augmentaciju kosti također autogenom spužvastom kosti, pri čemu su individualno oblikovane titanske mrežice uklonjene između 5,5 i 10 mjeseci nakon zahvata ugradnje implantata i postavljanja transplantata. Rezultati su pokazali uspješnost postoperativnog cijeljenja na 19 područja (95 %) slučajeva, dok se u jednom slučaju pojavila dehiscencija mekog tkiva uz ekspaniranost titanske mrežice koja se tada prerano, 3 mjeseca nakon ugradnje, uklonila. U jedinom slučaju kod ekspaniranosti i preranog uklanjanja mrežice nije došlo do regeneracije kosti, dok je na svim ostalim mjestima regeneracija kosti uspješno završena, uz prosječni postotak od 93,5 % (u intervalu od 79 do 100 %) (117).

Nadoknada kosti kod različitih koštanih defekata u obliku rascjepa, trauma, cista, resorpcija kao posljedica periimplantitisa, te u najvećem broju atrofija nakon ekstrakcije zuba, predstavljala je cilj studije u kojoj su kao izvor autogene kosti upotrijebljena retromolarna područja mandibule te ekstraoralno krista ilijačne kosti. Na područjima koštanih defekata koji su uspješno augmentirani, prosječni dobitak kosti iznosio je $4,3 \pm 2,0$ mm. Postoperativne komplikacije nakon rekonstrukcije uključivale su ekspaniranost mrežice (18 slučajeva; 36 %), resorpciju kosti i rano uklanjanje mrežice kao posljedicu infekcije (4 slučaja; 8 %), djelomičnu resorpciju kosti s malom infekcijom (5 slučajeva; 10 %) te prolazne neurološke senzacije (4 slučaja; 8 %). Unatoč nezaobilaznim komplikacijama većina problema ipak nije značajno utjecala na uspješnost implantološke terapije, s obzirom na to da je u konačnici na 47 augmentiranih područja (94 %) uspješno postavljeno i integrirano 87 implantata (118).

U narednom istraživačkom radu prikazani su postupci gdje se kod dijela pacijenata izvodila simultana augmentacija kosti uz ugradnju implantata, dok je u drugoj skupini dvofazni pristup augmentacije planirano izveden kod najtežih slučajeva. Tu je liječenje vrlo izražene atrofije predstavljalo velik izazov, a rizik od ekspaniranosti mrežice procijenjen previsokim. Kao i kod prethodnih slučajeva ovdje je također upotrijebljena samo autogena kost uzeta isključivo iz područja ramusa mandibule. Učestali problem ekspaniranosti titanske mrežice tijekom procesa cijeljenja pojavio se i u ovoj studiji na 4 od ukupno 27 augmentiranih područja (14,8 %). Kod troje pacijenata, podvrgnutih jednofaznom kirurškom postupku, ekspaniranost je nastala 3-5 mjeseci postoperativno, nakon čega je titanska mrežica uklonjena, no implantati su ostavljeni zbog svoje dobre stabilnosti. Četvrta ekspaniranost zabilježena je 4 mjeseca postoperativno kod pacijenta kojemu je ugradnja implantata predviđena u drugoj fazi te se zbog

pojave akutne infekcije na području parodontnog prostora susjednog zuba također morala ukloniti kako bi se spriječila šteta na nezrelom koštanom tkivu augmentiranog područja (119).

8.2. Upotreba ksenogenog preparata samostalno uz primjenu titanske mrežice

Osim upotrebe autogene kosti samostalno kao transplantatnog materijala u jednoj multicentričnoj studiji pokazalo se i kako je samo preparat anorganske goveđe kosti („*Bio-oss*“) u kombinaciji s titanskom mrežicom također vrlo uspješan nadomjesni materijal u tehnikama horizontalne augmentacije alveolarnoga grebena. Autori su također karakteristično upotrijebili resorptivnu kolagenu membranu kojom je dodatno prekrivena titanska mrežica, nakon čega su meka tkiva prilagođena i zašivena pridajući posebnu pažnju izbjegavanju prevelike napetosti reznja prilikom postavljanja šavova. Prema rezultatima CBCT analize provedene 3-4 mjeseca od izvedenih augmentacijskih postupaka utvrđeno je kako je vrijednost horizontalnog dobitka kosti u prosjeku iznosila 3,67 mm ($\pm 0,89$). Kod većine pacijenata cijeljenje je proteklo bez značajnijih komplikacija uz vrlo dobru inkorporaciju presatka u okolno zdravo koštano tkivo, iako je i u ovom istraživanju znakovito kako je kod 6 pacijenata (24 %) došlo do ekspaniranosti titanske mrežice. Nakon jednogodišnjeg praćenja svih 39 implantata uspješno je oseointegrirano te je stopa preživljavanja implantata iznosila 97,5 % (120).

8.3. Upotreba mješavine autogene kosti i ksenogenog preparata uz primjenu titanske mrežice

Kako bi se u potpunosti iskoristila najbolja osteogena, osteoinduktivna i osteokonduktivna svojstva autogene kosti s jedne strane, te osteokonduktivna ali i osteoinduktivna svojstva ksenogenih materijala, u značajnom broju studija augmentacijski su postupci izvedeni i prikazani na način da se kombiniraju ove dvije vrste materijala u različitim omjerima.

Tako su u jednom radu, s ciljem kliničke, histološke i histomorfometričke procjene kvalitete i kvantitete novostvorene kosti, pacijenti podijeljeni u dvije grupe, pri čemu su kontrolnu grupu sačinjavali pacijenti kojima je ugrađena autogena kost uzeta s područja simfize mandibule, dok je kod pacijenata u testnoj grupi kao transplantatni materijal ispod titanske mrežice iskorištena mješavina ksenogenog preparata goveđe kosti i autogene kosti uzete također s područja simfize, u omjeru 1:1. Klinička mjerenja s pomoću individualno izrađenih

akrilatnih stentova pokazala su kako je horizontalni dobitak kosti u kontrolnoj grupi iznosio u prosjeku $3,44 \pm 0,54$ mm te $2,88 \pm 0,57$ mm u testnoj grupi, dok je količina resorpcije transplantata iznosila u prosjeku $2,66 \pm 0,98$ mm (43,62 %) za kontrolnu grupu te $1,67 \pm 1,00$ mm (36,65 %) za testnu grupu. Histomorfometrijskom analizom utvrđeno je da je postotak novostvorene kosti kod pacijenata u kontrolnoj grupi iznosio $78,40\% \pm 13,97\%$, dok je postotak vezivnog tkiva iznosio $21,60\% \pm 13,97\%$ u cijelom području. Za testnu grupu postotak novostvorene kosti iznosio je $65,58\% \pm 6,59\%$, a dobitak mekog tkiva $23,87\% \pm 4,79\%$. U svim se histološkim uzorcima uzetim iz kontrolne grupe novoformirana kost uglavnom sastojala od zrele lamelarne kosti bez znakova upalnog infiltrata, nekroze ili reakcije na strano tijelo. U uzorcima uzetim iz testne grupe djelići goveđe mineralne kosti još su uvijek bili prepoznatljivi, iako djelomično ili u cijelosti okruženi novom kosti (121).

Jednak omjer autogene kosti i ksenogenog preparata goveđe kosti korišten je u studiji gdje se analizom radiološke dijagnostike utvrdilo kako je prosječni dobitak novostvorene kosti iznosio 3,75 mm (u rasponu od 2.5 mm) u horizontalnom smjeru, dok je histomorfometrijskom analizom utvrđeno kako je augmentirano područje u prosjeku, uključujući analizu svih 17 mjesta, bilo ispunjeno koštanim tkivom u postotku od 36,47 %, fibrozno tkivo zauzimalo je 49,18 %, dok je postotak rezidualnih „*Bio-Oss*“ čestica iznosio 14,35 %, od kojih je 44,65 % zapaženo u direktnom kontaktu s kosti. Ekspozicija titanske mrežice zabilježena je kod ukupno šestoro pacijenata (35 %), od čega kod dva pacijenata u ranoj fazi, unutar 2 tjedna od postavljanja te kod preostala četiri pacijenta u kasnijoj fazi, odnosno nakon više od 3 mjeseca od ugradnje (122).

Procjena upotrebe spužvaste kosti uzete s područja ilijačne kosti u kombinaciji s anorganskom goveđom kosti („*Bio oss*“) također u omjeru 1:1 predstavljala je cilj istraživačkog rada u kojem su postupci planirani i izvedeni na način da se objedini horizontalna i vertikalna augmentacija uz podizanje dna maksilarnog sinusa u stražnjim regijama gornje čeljusti. Histološki uzorci uzeti s augmentiranog područja 5-6 mjeseci nakon prvog operativnog zahvata pokazali su spužvastu prilično visoke gustoće, pravilne strukture i kontinuiranosti trabekula, te potpunu inkorporaciju čestica ksenogenog preparata u području novoformirane kosti. Učestali problem ekspozicije titanske mrežice pojavio se kroz period cijeljenja od pet mjeseci kod dvaju pacijenata (14,28 %), no bez posljedičnih znakova upale (123).

Povećani omjer autogene kosti i ksenogenog preparata goveđe kosti u omjeru 70:30 iskorišten je uz upotrebu titanske mrežice kao barijere u studiji gdje su transplantati uzeti s ilijačne kosti i područja mandibule. Ekspozicija mrežice pojavila se u različitim periodima cijeljenja na 24 od ukupno 34 augmentirana područja (70,58 %), od kojih je s četiri područja

morala biti uklonjena. U konačnici, na 21 pacijentu ukupno je augmentiranih 30 područja te je u drugoj kirurškoj fazi ugrađeno ukupno 88 implantata (74 u maksili i 14 u mandibuli), od kojih su 3 implantata bila izgubljena prije opterećenja, no uspješno su nadomještene novim (124).

Jednak omjer autogenog i ksenogenog transplantatnog materijala, kao i u prethodnoj studiji, upotrijebljen je kod rekonstrukcija 15 alveolarnih defekata u istraživačkom radu gdje su titanske mrežice pripremljene i modelirane preoperativno za svakog pacijenta individualno i to na stereolitografskom modelu izrađenom na temelju CT snimki, s pomoću odgovarajućeg kompjuterskog softvera. Ekspozicija titanske mrežice zabilježena je u 12 od 15 slučajeva (80 %), no usprkos tomu nakon lokalne kiretaže i upotrebe klorheksidinskog gela sva su područja zacijeljena bez neželjenih komplikacija. Autori su kroz parametre planiranog, rekonstruiranog i izgubljenog koštanog volumena analizirali dobitak, odnosno gubitak nove kosti u augmentiranom području te su rezultati ukupnih mjerenja pokazali kako je srednja vrijednost rekonstruiranog volumena iznosila $1,04 \text{ cm}^3$ ($0,37 - 2,58 \text{ cm}^3$), odnosno 26-94 %, a zanimljiv je i podatak kako je vrijednost izgubljenog volumena kosti u pozitivnoj korelaciji s površinom ekspanzije titanske mrežice, i to sa 16,3 % navedenog volumena za svaki cm^2 ekspanzije (125).

Narednoj studiji svrha je bila histomorfometrijska i histološka usporedba rezultata dobivenih augmentacijskim postupcima izvedenima na pacijentima koji su podijeljeni u dvije grupe. Kod pacijenata u kontrolnoj grupi augmentacija je izvedena isključivo uz upotrebu autogene kosti, dok je u testnoj grupi upotrijebljena kombinacija autogene kosti i ksenogenog preparata (*Bovine porous bone mineral* - BPBM) u omjeru 70:30 te su u obje grupe nadomjesni materijali stabilizirani pričvršćivanjem titanske mrežice. Uspoređujući rezultate, ukupan volumen novostvorene kosti u kontrolnoj grupi iznosio je $62,38 \% \pm 13,02 \%$, dok je u testnoj grupi taj volumen iznosio $52,88 \% \pm 11,47 \%$. Dodatnom analizom u obje čeljusti utvrdilo se kako postotak novostvorene kosti u donjoj čeljusti ($60,05 \% \pm 16,49 \%$) nije značajno veći u odnosu na gornju čeljust ($55,21 \% \pm 8,32 \%$) (126).

Transplantat autogene kosti i čestica hidroksilapatita u omjeru 75:25, iskorišten kod rekonstrukcija atrofija čeljusti nastalih kao posljedica gubitka zuba, trauma, te resekcija tumora, pokazao se također vrlo uspješnim u kombinaciji s titanskom mrežicom. Vrijeme cijeljenja augmentiranih područja od zahvata postavljanja transplantata do uklanjanja mrežice iznosilo je prosječno 6,6 mjeseci u gornjoj te 7,1 mjeseci u donjoj čeljusti. Tijekom navedenih perioda ekspanzija titanske mrežice javila se kod 23 pacijenta (52,27 %), od kojih je 7 slučajeva (43,75 %) u maksili te 16 slučajeva (55 %) u mandibuli. Kao posljedica ekspanzije

prijevremeno uklanjanje mrežice bilo je potrebno kod 7 pacijenata, no usprkos tomu uspješnost procedure koštane augmentacije iznosila je 97,72 % (127).

Specifičnost augmentacijskih postupaka provedenih u studiji na ukupno 21 području u gornjoj i donjoj čeljusti očitovale se u prekrivanju transplantata i titanske mrežice resorbirajućom kolagenom membranom u 6 slučajeva te kombinacijom duple kolagene i PRF membrane na 13 mjesta, dok u dva slučaja nije upotrebljavana dodatna membrana za prekrivanje mrežice. Kao transplantatni materijal upotrijebljena je kombinacija autogene i deproteinizirane goveđe kosti. Učestali problem ekspaniranosti titanske mrežice pojavio se i ovom slučaju na 7 područja (33 %) u periodu između 5 i 12 tjedna od ugradnje. Pritom valja istaknuti kako se znatno veća stopa izloženosti mrežice pojavila u gornjoj čeljusti (66.7 %) u odnosu na donju čeljust (8,3 %). Uspoređujući CBCT snimke napravljene neposredno nakon zahvata augmentacije te 6 mjeseci postoperativno, srednja vrijednost postignute širine iznosila je $5,5 \pm 1,9$ mm u horizontalnom smjeru (128).

Kombinacije autogene kosti sa ksenogenim („*Bio-oss*“) i alogenim („*Puros*“, „*Regenafil*“) nadomjesnim materijalima korištene su u studiji s ciljem određivanja učestalosti i opsega komplikacija koje se pojavljuju u augmentacijskim zahvatima. Period cijeljenja od postavljanja transplantata do uklanjanja titanske mrežice iznosio je individualno između 4 i 11 mjeseci. Za to vrijeme ekspaniranost mrežice zabilježena u 7 slučajeva (26 %). Nakon uklanjanja titanske mrežice bilo je vidljivo kako je cjelokupno augmentacijsko područje ispunjeno novim koštanim tkivom, a transplantatni materijal korišten u ovim slučajevima nije pokazao bitnije znakove resorpcije ni skupljanja u područjima koja su ostala neekspanirana tijekom perioda cijeljenja (129).

Opsežna analiza kliničkih, radioloških, laboratorijskih i histomorfometrijskih parametara u narednoj studiji pokazala je uspješnost augmentacije kosti u još jednom primjeru korištenja autogene kosti i ksenogenog koštanog transplantata („*Bio-oss*“). Kliničkim pregledom ustanovljena je ekspaniranost mrežice u četiri slučaja (57,14 %), gdje se također pojavila i proliferacija mekog tkiva u područje ispod nje, no bez vidljivih znakova upale ili pojave infekcije. Radiološkom analizom utvrđeno je kako je dobiveno 3,71 mm (u rasponu od 2 do 5 mm) novostvorene kosti u horizontalnom smjeru, dok su laboratorijska volumetrijska mjerenja pokazala kako je prosječno 1,26 mL augmentacije postignuto mjesec dana postoperativno, 1,07 mL šest mjeseci postoperativno te 1,05 mL šest mjeseci nakon ugradnje implantata. Linearna mjerenja otkrivaju kako je u horizontalnom smjeru mjesec dana nakon postupka koštane augmentacije dobiveno 4,28 mm kosti, a šest mjeseci nakon zahvata 3,86 mm te konačno 3,71 mm šest mjeseci nakon postavljanja implantata. Histomorfometrijskom

analizom utvrđeno je kako je augmentirano područje u prosjeku sastavljeno od 36,4 % kosti, 51,6 % fibroznog tkiva, te 12 % čestica „*Bio-Oss*“ preparata od kojih je 36,7 % u izravnom kontaktu s novostvorenom kosti (130).

8.4. Upotreba koštanog morfo-genetskog proteina uz primjenu titanske mrežice

Upotreba autogene kosti samostalno ili u kombinaciji sa ksenogenim preparatima već dugi niz godina pokazuje vrlo uspješne rezultate u koštanoj nadogradnji, no razvojem biotehnologije pokušavaju se pronaći novi nadomjesni materijali koji će konačne učinke koštane augmentacije poboljšati, dok s druge strane neće utjecati na dodatni morbiditet samog pacijenta. Kao jedan od takvih preparata posljednjih se godina sve više želi dokazati upotreba humanog koštanog morfo-genetskog proteina, čija se uspješnost uz upotrebu titanske mrežice kroz nekoliko istraživačkih radova pokazala obećavajućom.

U prvoj je studiji svrha bila kroz prikaz slučajeva procijeniti upotrebu humanog koštanog rekombinantnog morfo-genetskog proteina (rhBMP-2) u kombinaciji s titanskom mrežicom za augmentaciju grebena u stražnjem području mandibule. Nakon odizanja režnja, pripreme koštanog defekta te prilagodbe oblika i rubova titanske mrežice u njen je konkavitet stavljena pripremljena mješavina rhBMP-2/ACS i alografta te je pričvršćena vijcima na planiranom mjestu. Pacijentima su augmentirana područja ostavljena da zacijele 6 mjeseci nakon zahvata kako bi se stvorila adekvatna količina kosti za ugradnju implantata. Ni u jednom slučaju nije došlo do prerane ekspaniranosti titanske mrežice. Nakon planiranog perioda cijeljenja u drugoj kirurškoj fazi pristupilo se uklanjanju mrežice i ugradnji implantata (131).

Usporedba učinka humanog rekombinantnog morfo-genetskog proteina-2 (rhBMP) u odnosu na transplantat autogene kosti u postupcima augmentacije prednjeg dijela gornje čeljusti predstavljala je cilj idućeg istraživanja, koje je obuhvatilo ukupno 24 pacijenta podijeljenih u dvije grupe. Testnu grupu činili su pacijenti kod kojih je augmentacija izvedena korištenjem rhBMP-2 na kolagenskoj spužvici, dok je kod pacijenata u kontrolnoj grupi kao transplantatni materijal upotrijebljena autogena kost uzeta s područja retromolarne regije. Ekspaniranost titanske mrežice uočena je kod dva pacijenta s transplantatom autogene kosti u periodu od 7 i 30 dana te kod jednog pacijenta kojem je augmentacija izvedena uz upotrebu rhBMP-2/ACS, i to nakon 4 mjeseca od njenog postavljanja. U periodu od šest mjeseci pokazalo se kako su, radiološki mjereno neposredno subkrestalno, postignute značajno veće vrijednosti horizontalnog dobitka kosti kod pacijenata gdje je upotrijebljen rhBMP-2/ACS u usporedbi s

pacijentima kod kojih je korištena autologna kost. U tom su području (2 mm ispod alveolarne kreste) vrijednosti iznosile $1,5\pm 0,7$ mm za testnu grupu, odnosno $0,5\pm 0,9$ mm u kontrolnoj grupi. U srednjem i apikalnom području nije bilo značajne razlike pa je tako u srednjem dijelu izmjereno u prosjeku $2,9\pm 0,8$ mm naspram $2,9\pm 0,9$ mm te u apikalnom području $1,7\pm 0,9$ u odnosu na $1,8\pm 1,1$ mm. Klinički mjereno, nakon 6 mjeseci nije bilo značajne razlike u horizontalnom dobitku kosti uspoređujući obje grupe, a te su vrijednosti u testnoj grupi iznosile $3,2\pm 0,9$ mm naspram $3,7\pm 1,4$ mm u kontrolnoj grupi (132).

Posljednje istraživanje provedeno 2015. godine uključivalo je pet pacijenata čiji su alveolarni koštani defekti nastali kao posljedica traume ili patoloških procesa. Oni su augmentirani također koristeći rhBMP-2/ACS i titansku mrežicu te ostavljeni 7 mjeseci kako bi područje adekvatno zacijeljelo. U drugom operativnom zahvatu pristupilo se uklanjanju mrežice, no autori su specifično odlučili ostaviti njezin bukalni dio netaknutim kako bi se očuvala i zaštitila novostvorena kosti. Operativna područja analizirana su prije operativnih zahvata i 48 sati nakon njih CBCT snimkama te su uzeti i uzorci za histološku analizu kako bi se pratio izgled i nastanak novostvorene vlaknaste i lamelarne kosti, formiranje hematoma, nastanak fibrovaskularnih struktura te upalni odgovor okolnog tkiva. Rezultati mjerenja debljine alveolarnoga grebena pokazali su kako raspon vrijednosti između preoperativnih i postoperativnih širina alveolarnih grebena iznosi od minimalnih 3,03 mm do maksimalnih 5,13 mm. Tijekom perioda cijeljenja nije zabilježena ekspanzija titanske mrežice ni u jednom slučaju, a nakon 6 mjeseci cijeljenja svih deset implantata postiglo je primarnu stabilnost (133).

Detaljniji podaci istraživačkih radova navedenih u ovom poglavlju prikazani su brojčano u tablicama, pri čemu se osim općih podataka u prvoj tablici (55.stranica), objedinjuje prikaz vremena pojave ekspanzije mrežice te broj mjesta na kojima se ekspanzija pojavila, dok je u drugoj tablici (56. stranica) prikaz usmjeren na horizontalni dobitak odnosno gubitak kosti, vrijeme cijeljenja transplantata, te period prijevremenog uklanjanja titanske mrežice.

Tablica 3. Skupni prikaz podataka obrađenih znanstvenih studija – I dio

ISTRAŽIVAČKA STUDIJA	BROJ PACIJENATA	SPOL PACIJENATA	DOB PACIJENATA (g.)	AUGMENTIRANA PODRUČJA	UKUPAN BROJ IMPLANTATA	POSTOTAK PREŽIVLJAVANJA IMPLANTATA	BROJ EKSPONIRANIH MJESTA	VRIJEME POJAVE EKSPONIRANOSTI
1. Sagheb 2017	17	5-M, 7-Ž	17 - 64	27 - max + mand	44	100 % (12±6 mj.)	7 (33 %)	5-12 tj.
2. Lizio 2016	24	5-M, 19-Ž	22 - 69	26-max, 8-mand	88	82,9 %	24 (70,58 %)	8 mjesta u prvih 4-6 tj. 16 mjesta nakon 6 tj.
3. Gomes 2016	25	15-M, 10-Ž	43 - 69	Max + mand	40	97,5 % (1 god.)	6 (24 %)	NP
4. Ribeiro Filho 2015	5	1-M, 4-Ž	49,4 ± 20,08	10- max	10	100 % (4 god.)	0	0
5. Lizio 2014	12	2-M, 10-Ž	31 - 66	11-max, 4-mand	NP	NP	12 (80 %)	7 mjesta u prvih 4-6 tj. 5 mjesta nakon 6 tj.
6. de Freitas 2013	24	10-M, 14-Ž	36 - 55	Maxilla	62	100 % (6 mj.)	3	nakon 7, 30 i 120 dana
7. Her 2012	26	11-M, 15-Ž	34 - 65	9-max, 18-mand	69	100 % (2 god.)	7 (26 %)	3 mjesta nakon 2 tj. 3 mjesta između 2-8 tj.
8. Khamees 2012	16	11-M, 2-Ž	13 - 55	Maxilla	23	NP	4	između 1. i 2. mj.
9. Miyamoto 2012	41	16-M, 25-Ž	16 - 71	47 – max + mand	89	92,8 % (8 god.)	18 (36 %) HV type - 11 H type - 6 S type – 1	NP
10. Misch 2011	5	NP	NP	5- mand	10	100 %	0	0
11. Corinaldesi 2009	24	9-M, 15-Ž	27 - 62	Max + mand	56	100 % (3-8 god.)	4 (14,8 %)	3 mjesta između 3-5 mj. 1 mjesto nakon 4 mj.
12. Louis 2008	44	15-M, 29-Ž	14 - 78	16- max , 29-mand	174	NP	23 (52,27 %) 43,75 % - max 55 % - mand	NP
13. Corinaldesi 2007	12	5-M, 7-Ž	42 - 67	6-max, 6-mand	35	100 % (1 god.)	0	0
14. Proussaefs 2006	17	10-M, 7-Ž	18 - 83	Max + mand	41	71 % (6 mj.)	6 (35,2 %)	2 pacijenta unutar 2 tj. 4 pacijenta nakon 3 mj.
15. Proussaefs 2003	7	4-M, 7-Ž	44 - 77	6-max, 1-mand	23	NP	4 (57,14 %)	NP
16. Maiorana 2001	14	2-M, 12-Ž	25 - 61	Maxilla	59	98,3 % (4 god.)	2 (14,28 %)	NP
17. von Arx 1999	15	NP	17 - 66	15- max, 5- mand	20	85 % (6 mj.)	1 (5 %)	nakon 3 mj.
18. Malchiodi 1998	25	NP	40 - 65	Maxilla	120	NP	Dehiscencija	NP
19. von Arx 1998	18	10-M, 8-Ž	22 - 75	NP	27	100 % (1-3 god.)	NP	NP
20. von Arx 1996	20	9-M, 11- Ž	19 - 65	13-max, 7 mand	28	NP	50 %	NP

NP - nedostupan podatak
M - muško,
Ž - žensko
max - maksila

tj. - tjedan
mj. - mjesec
god. - godina
mand - mandibula

Tablica 4. Skupni prikaz podataka obrađenih znanstvenih studija – II dio

ISTRAŽIVAČKA STUDIJA	TITANSKA MREŽICA	VRSTA TRANSPLANTA	TIP BEZUBOSTI, DEFEKTA	HORIZONTALNI DOBITAK KOSTI (mm, %, cm ³)	GUBITAK / RESORPCIJA TRANSPLANTATA (mm, %, cm ³)	VRIJEME CIJELJENJA TRANSPLANTATA	PRIJEVREMENO UKALNJANJE TITANSKE MREŽICE
1. Sagheb 2017	Yxoss CBR	Autogena kost, ABBM	Djelomična	5,5 ±1,9 mm	NP	6 mj.	0
2. Lizio 2016	Ridge-Form	Autogena kost, ABBM	Djelomična	NP	NP	P: 8,6 mj.	4 mjesta (11,76 %) nakon 4-6 tj.
3. Gomes 2016	i-Gen	ABBM	Djelomična	3,67±0,89 mm	NP	3 - 4 mj.	2 mjesta
4. Ribeiro Filho 2015	NP	rhBMP-2/ACS	Djelomična	3,03 – 5,13 mm	NP	7 mj.	0
5. Lizio 2014	OsteoMed Ridge form	Autogena kost, ABBM	7 djelomičnih 5 totalnih	0,37-2,58 cm ³	0,1129 – 1,4449 cm ³ (6- 74 %)	8 - 9 mj.	0
6. de Freitas 2013	Stryker	Autogena kost, rh-BMP-2/ACS	Djelomična	3,2±0,9 mm - TG grupa 3,7±1,4 mm -KG grupa	4 % - TG 35 % - KG	6 mj.	0
7. Her 2012	Microtitanium Augmentation Mesh	Autogena kost, ABBM	24 djelomičnih 2 totalne	NP	NP	4 - 11 mj.	0
8. Khamees 2012	NP	Autogena kost, ABBM	Djelomična	KG - 3,44 ± 0,54 mm (78,40% ± 13,97%) TG - 2,88 ± 0,57 mm (65,56% ± 6,59%)	KG - 2,66 ± 0,98 mm (43,62 %) TG - 1,67 ± 1,00 mm (36,65 %)	6 mj.	4 mjesta nakon 1-2 mj.
9. Miyamoto 2012	M-TAM ASTM F-67	Autogena kost	Djelomična	P: 4,3±2,0 HV type- 3,7±2,0 mm H type – 3,9±1,9 mm S type – 5,7±1,4 mm	NP	6 mj.	4 mjesta (8 %)
10. Misch 2011	NP	RhBMP-2/ACS, MBA	Djelomična	NP	NP	6 mj.	0
11. Corinaldesi 2009	ACE	Autogena kost	Djelomična	NP	NP	8 - 9 mj.	4 mjesta (14,8 %)
12. Louis 2008	OsteoMed Ridge form	Autogena kost, hydroxyapatite	28 djelomičnih 17 totalnih	NP	NP	P: 6,6 mj. - max P: 7,1 mj.- mand	7 mjesta (15,9 %)
13. Corinaldesi 2007	ACE, Modus	Autogena kost, BPBM	Djelomična	NP	TG - 0 (nakon 8-9 mj.)	8 - 9 mj.	0
14. Proussaefs 2006	Osteo-Tram	Autogena kost, ABBM	Djelomična	P - 3,75 mm (RTG) L AB – 4,47 mm (1 mj.) LAB – 3,88 mm (6 mj.)	15,11 % (nakon 6 mj.)	5 – 13 mj.	0
15. Proussaefs 2003	Osteo-Tram	Autogena kost, ABBM	Djelomična	P - 3,71 mm (RTG)	15,08 % (nakon 6 mj.)	6 - 9 mj.	0
16. Maiorana 2001	Ti-Mesh	Autogena kost, ABBM	5 totalnih 9 djelomičnih	NP	NP	4 - 5 mj.	0
17. von Arx 1999	M-TAM	Autogena kost	24 djelomičnih 2 totalne	NP	NP	5,5 – 10 mj.	1 mjesto nakon 3 mj.
18. Malchiodi 1998	Tocksystem	Autogena kost	Totalna	5,20-6,10	NP	8 mj.	0
19. von Arx 1998	M-TAM	Autogena kost	NP	NP	NP	3 – 10 mj.	NP
20. von Arx 1996	M- TAM	Autogena kost	19 djelomičnih, 1 totalna	NP	100 % - 1 pacijent 50 % - 1 pacijent <10 % - 3 pacijenta	6-8 mj.	1 mjesto nakon 3 mj.

ABBM – anorganic bovine bone mineral
MBA – mineralized bone allograft
BPBM – bovine porous bone mineral
rhBMP-2/ACS – recombinant human morphogenetic protein / absorbable collagen sponge

max- maxilla; mand – mandibula
KG – kontrolna grupa; TG – testna grupa
RTG – rendgenska dijagnostika
LAB - laboratorijska volumetrijska metoda

HV – horizontal-vertikal; H- horizontal; S - socket
tj – tjedan; mj - mjesec
P - prosječna vrijednost
NP – nedostupan podatak

9. RASPRAVA

Horizontalna regeneracija resorbiranog alveolarnoga grebena predstavlja izazovnu kiruršku proceduru, pogotovo u slučajevima ekstenzivne koštane atrofije, gdje realno može postojati visok rizik od neuspjeha transplantiranog područja, što posljedično utječe i na konačan ishod implantološke terapije. Bez obzira na materijal koji se koristi, cilj je augmentacijskog postupka prije ili za vrijeme implantacije ispuniti koštani defekt u željenoj mjeri kako bi se, fiziološkim procesima pregradnje koji nakon toga slijede, dobilo stabilno ležište za implantat.

Tehnika augmentacije s pomoću titanske mrežice kombinira koncept vođene regeneracije kosti sa povoljnim svojstvima mrežice koja dozvoljava zahvate na defektima bilo kojeg tipa neovisno o njegovoj morfologiji, zahvaljujući svojoj savitljivosti i prilagodljivosti. Ovisno o opsežnosti defekta augmentacijski se postupci planirano mogu izvoditi simultano uz ugradnju implantata ili zasebno kroz postupke u dvije faze, gdje se nakon perioda zacjeljivanja operativnog područja titanska mrežica uklanja i pristupa se ugradnji implantata u područje novostvorene kosti. Budući da je augmentacija kosti vrlo osjetljiva metoda, uspjeh operacije ovisi o mnogim čimbenicima, među kojima je svakako bitan faktor sposobnosti cijeljenja rane, a odlučujući kriterij za složenost operacije jest morfologija koštanog defekta.

Iako se upotreba autolognog koštanog transplantata samostalno ili u kombinaciji s drugim nadomjesnim materijalima u većini slučajeva pokazuje vrlo uspješnom, otvaranje sekundarnog kirurškog polja intra ili ekstraoralno predstavlja glavni nedostatak ove metode zbog čega se konstantno teži pronalasku nadomjesnih materijala koji bi uspješno zamijenili autolognu kost. Trenutno različiti oblici ksenogenih preparata govede kosti spadaju u skupinu najčešće upotrebljivanih umjetno stvorenih materijala, no također obećavajuće rezultate pokazuje i upotreba rekombinantnih morfogenetskih proteina.

10. ZAKLJUČAK

Cilj moderne dentalne medicine jest postizanje što neprimjetnije rekonstrukcije ili nadomjestka nedostajećeg zuba kao i komponenata periimplantatnih tvrdih i mekih tkiva. Postupci horizontalne augmentacije deficitarnog alveolarnoga grebena danas se najčešće izvode upotrebom tehnike vođene regeneracije kosti, koja se pokazala pouzdanom i uspješnom metodom, što potvrđuju klinički, radiološki, histološki i laboratorijski podatci navedeni kroz pregled znanstvenih studija u ovom radu. Prednosti titanske mrežice u ovoj metodi, od kojih svakako valja istaknuti njezinu vrlo dobru biokompatibilnost, čvrstoću, otpornost i malu težinu, pokazuju kako se s velikom sigurnošću i predvidivim uspjehom može upotrebljavati za rekonstruktivne postupke u bilo kojem dijelu organizma, pa tako i u području gornje i donje čeljusti. Ipak, uz brojne pozitivne karakteristike učestali problem ekspaniranosti mrežice predstavlja glavni nedostatak u periodu cijeljenja augmentiranog područja, no usprkos tomu u najvećem broju slučajeva dolazi do spontane obnove bez nepoželjnih posljedica. Unatoč razvoju novih nadomjesnih materijala te širokom rasponu trenutno dostupnih alogenih, ksenogenih i aloplastičnih materijala za koštanu augmentaciju, danas još uvijek „zlatni standard” u postupcima regeneracije nedostatnog alveolarnoga grebena predstavlja upotreba autologne kosti. Na uspješan ishod implantološke terapije utječu faktori povezani s pacijentom te parametri koji se direktno tiču kirurških procedura, a uključuju opće zdravstveno stanje, biokompatibilnost primijenjenih materijala, svojstva površine implantata, kirurški protokol te kvalitetu i kvantitetu alveolarne kosti.

11. LITERATURA

1. Junqueira LC, Carneiro J. Osnove histologije: udžbenik i atlas prema 10.američkom izdanju. Krznarić-Vohalski G. Zagreb:Školska knjiga 2005; 141-59
2. Friberg B, Jemt T, Lekholm U. Early failures in 4641 consecutively placed Branemark dental implants: a study from stage I surgery to the connection of completed prostheses. *Int J Oral Maxillofac Implants* 1991;6, 142-6
3. Meredith N. Assessment of implant stability as a prognostic determinant. *Int J Prosthodont* 1998; 11,491-501
4. Turkeyilmaz, I., McGlumphy, E.A. Is there a lower threshold value of bone density for early loading protocol of dental implants? *Journal of Oral Rehabilitation* 2008;35,775-81
5. Lindh C, Obrant K, Petersson A. Maxillary bone mineral density and its relationship to the bone mineral density of the lumbar spine and hip. *Oral Surg Oral Med Oral Pathol Oral Radiol Endod* 2004; 98, 102-9
6. Sethi A, Kaus T. Praktična Implantologija: Dijagnostički, kirurški, protetski i tehnički aspekti estetskog i funkcijskog sklada. Macan D. Zagreb: Quintessence publishing 2009;17-194
7. Lekholm U, Zarb GA. Patient selection and preparation. In: Branemark PI, Zarb GA, Albrektsson T, editors. *Tissue-Integrated Prostheses: Osseointegration in Clinical Dentistry*. Chicago: Quintessence Publishing Co,1985;199-209
8. Al-Faraje L. Surgical and radiologic anatomy for oral implantology. Quintessence Publishing Co, Inc: Chicago;2013:35-214
9. Cawood JI, Howell RA. A classification of the edentulous jaws. *Int J Oral Maxillofac Surg* 1988;17:232-6
10. Wolfart S. Implanto-protetika: Koncept usmjeren na pacijenta. Ortolan SM, Zagreb: Quintessenz Verlags-GmbH, 2015; 16:317-48
11. Bosshardt DD, Schenk RK. Bone regeneration: biologic basis. In: Buser D. *20 Years of Guided Bone regeneration in Implant Dentistry*. Second edition. Chicago, Quintessence Publishing CO, Inc 2009;15-45
12. Zuhr O, Hurzeler M. Estetska, parodontna plastična i implantološka kirurgija, Mikrokirurški koncept. Quintessenz Verlag. Aurer A. Zagreb 2011;70-82, 609-800
13. Johner R.Zur Knochelheilung in Abhängigkeit von der Defektgrösse. *Helv chir Acta* 1972;39:409-11

14. Schenk R, Willenegger H Zur Histologie der primären Knochenheilung. Modifikationen und Grenzen der Spaltheilung in Abhängigkeit von der Defektgröße. Unfallheilkunde 1977;80:155-60
15. Harris WJ, White RE Jr, McCarthy JC, Walker PS, Weinberg EH. Bony ingrowth fixation of the acetabular component in canine hip joint arthroplasty. Clin orthop 1983;176:7-11
16. Lindhe J, Karring T, Lang PN. Klinička parodontologija i dentalna implantologija: Udžbenik prema 4. Engleskom izdanju. Jorgić-Srdjak K, Plančak D, Bošnjak A. Nakladni zavod Globus Zagreb, 2004. 807-1030
17. Seibert J. Reconstruction of deformed, partially and edentulous ridges, using full thickness onlay grafts. Part I. Technique and wound healing. Compend Contin Educ Dent 1983;4:437-53
18. Studer S, Naef R, Schärer P. Adjustment of localized alveolar ridge defects by soft tissue transplantation to improve mucogingival esthetics: A proposal for clinical classification and an evaluation of procedures Quintessence Int 1997;28:785-805
19. Aichelmann-Reidy ME, Yukna RA. Bone replacement grafts. The bone substitutes. Dent Clin North Am 1998;42:491-503
20. Nasr HF, Aichelmann-Reidy ME, Yukna RA. Bone and bone substitutes. Periodontol 2000 1999;19:74-86
21. Seyedin SM. Osteoinduction: a report on the discovery and research of unique protein growth factors mediating bone development. Oral Surg Oral Med Oral Pathol 1989;68 (4Pt 2): 527-29;discussion 529-30
22. Elima K. Osteoinductive proteins. Ann Med 1993;25:395-402
23. Cornell CN, Lane JM. Current understanding of osteoconduction in bone regeneration. Clin Orthop Relat Res 1998;355 (Suppl): S267-73
24. Schlegel KA, Wiltfang J, Lutz R, Scmitt C, Möst T. Augmentacija tvrdih tkiva: Izbor materijala. Quintessence International; Media Ogled, Zagreb 2016;3:325-32
25. Esposito M, Felice P, Worthington HV. Interventions for replacing missing teeth: augmentation procedures of the maxillary sinus. Cochrane Database Syst Rev 2014;5:CD008397
26. Cypher TJ, Grossman JP. Biological principles of bone graft healing. J Foot Ankle Surg 1996;35:413-17
27. Arrington ED, et al. Complications of iliac crest bone graft harvesting. Clin Orthop Relat Res 1996;329:300-9

28. Albrektsson T. The healing of autologous bone grafts after varying degrees of surgical trauma. A microscopic and histochemical study in the rabbit. *J Bone Joint Surg Br* 1980;62:403-10
29. Albrektsson T. In vivo studies of bone grafts. The possibility of vascular anastomoses in healing bone. *Acta Orthop Scand* 1980;51:9-17
30. Albrektsson T. Repair of bone grafts. A vital microscopic and histological investigation in the rabbit. *Scand J Plast Reconstr Surg* 1980;14:1-12
31. Elves MW, Pratt LM. The pattern of new bone formation in isografts of bone. *Acta Orthop Scan* 1975;46:549-60
32. Brånemark PI, Lindström J, Hallén O, Breine U, Jeppson PH, Ohman A. Reconstruction of the defectiv Mandible. *Scand J Plast Reconstr Surg* 1975;9:116-28
33. Breine U, Brånemark PI, Reconstruction of alveolar jaw bone. *Scand J Plast Reconstr Surg* 1980;14:23-48
34. Ten Bruggenkate CM, Kraaijenhagen HA, Van der Kwast WA, Krekeler G, Oostenbeek HS. Autogenous Maxillary bone grafts in conjunction with placement of ITI endosseous implants. *Int J Oral Maxillofac Surg* 1992;21:81-4
35. Misch CM, Misch CE, Resnik RR, Ismail YH. Reconstruction of maxillary alveolar defects with mandibular symphysis grafts for dental implants: A preliminary procedural report. *Int J Oral Maxillofac Implants* 1992;7:360-6
36. Urist MR. Bone: formation by autoinduction. *Clin Orthop Relat Res* 1965;2002(395);4-10
37. Wozney JM, Rosen W, Celeste AJ et al. Novel regulators of bone formation: molecular clones and activities. *Science* 1988;242:1528-34
38. Celeste AJ, Iannazzi JA, Taylor RC et al. Identification of transforming growth factor beta family members present in bone-inductive preotin purified from bovine bone. *Proc Natl Acad Sci U S A* 1990;87:9843-7
39. Wikesjö UM, Polimeni G, Qahash M. Tissue engineering with recombinant human bone morphogenic protein-2 for alveolar augmentation and oral implant osseointegration: experimental observations and clinical perspectives. *Clin Implant Dent Relat Res* 2005;7:112-9
40. McKay, W.F., Peckham, S.M. & Badura, J.M. A comprehensive clinical review of recombinant human bone morphogenetic preotein-2 (INFUSE Bone Graft). *International Orthopaedics* 2007;31, 729-34
41. Spagnoli DB, Marx RE. Dental implants and the use of rhBMP-2. *Oral Maxillofac Surg Clin North Am* 2011;(23):347-61

42. Urban I et al. Vertical and Horizontal Ridge Augmentation, New Perspectives. Quintessence publishing Co. Ltd, United Kingdom; 2017:361-81
43. Reddi AH. Regulation of cartilage and bone differentiation by bone morphogenetic proteins. *Curr Opin Cell Biol* 1992;4:850-5
44. Hovanyecz P, Lorenti A, Lucero JM, Gorla A, Castiglioni AE. Living donor bone banking: processing and discarding-from procurement to therapeutic use. *Cell Tissue Bank* 2015;16:16:593-603
45. Ang CY, Yew AK, Tay DK et al. Reducing allograft contamination and disease transmission: intraosseous temperatures of femoral head allografts during autoclaving. *Singapore Med J* 2014;55:526-8
46. Grover V, Kapoor A, Malhorta R, Sachdeva S. Bone allografts: a review of safety and efficacy. *Indian J Dent Res* 2011;22:496
47. Simonds RJ, et al. Transmission of human immunodeficiency virus type I from a seronegative organ and tissue donor. *N Engl J Med* 1992;326:726-32
48. Kämmerer PW, Buttchereit I, Pabst A. Alogena kost – nadomjesni koštani materijal ili nadomjestak za autologne transplantate? Quintessence International; Media ogled, Zagreb 2018;1:83-90
49. Sukumar S, Drizhal I. Bone grafts in periodontal therapy. *Acta Medica (Hradec Kralove)* 2008;51:203-7
50. Norton MR, et al. Efficacy of bovine bone mineral for alveolar augmentation: a human histologic study. *Clin Oral Implants Res* 2003;14:775-83
51. Torricelli P, et al. Xenogenic demineralized bone matrix: osteoinduction and influence of associated skeletal defects in heterotopic bone formation in rats. *Int Orthop* 1999;23:178-81
52. Torricelli P, et al. Characterization of bone defect repair in young and aged rat femur induced by xenogenic demineralized bone matrix. *J Periodontol* 2002;73:1003-9
53. Benezra Rosen, L. W. Hobbs, and M. Spector, "The ultrastructure of anorganic bovine bone and selected synthetic hydroxyapatites used as bone graft substitute materials," *Biomaterials*, vol. 23, no. 3, 2002; 921–8
54. Carinci F, Piattelli A, Degidi M, Palmieri A, Perrotti V, Scapoli L, Martinelli M, Laino G, Pezzetti F. Genetic effects of anorganic bovine bone (Bio-Oss) on osteoblast-like MG63 cells. *Arch Oral Biol* 2006;51(2):154-63

55. Degidi M, Artese L, Rubini C, Perrotti V, Iezzi G, Piattelli A. Microvessel density and vascular endothelial growth factor expression in sinus augmentation using Bio-Oss. *Oral Dis* 2006;12(5):469-75
56. Degidi M, Artese L, Rubini C, Perrotti V, Iezzi G, Piattelli A. Microvessel density in sinus augmentation procedures using anorganic bovine bone and autologous bone: 3 months results. *Implant Dent* 2007;16(3):317-25
57. Yildirim M, Spiekermann H, Biesterfeld S, Edelhoff D. Maxillary sinus augmentation using xenogenic bone substitute material Bio-Oss in combination with venous blood. A histologic and histomorphometric study in humans. *Clin Oral Impl Res* 2000;11(3):17–229
58. Hallman M, Sennerby L, Lundgren S. A clinical and histologic evaluation of implant integration in the posterior maxilla after sinus floor augmentation with autogenous bone, bovine hydroxyapatite, or a 20:80 mixture. *Int J Oral Maxillofac Implants* 2002;17(5):635-43
59. Hämmerle CH, Chiantella GC, Karring T, Lang NP. The effect of a deproteinized bovine bone mineral on bone regeneration around titanium dental implants. *Clin Oral Implants Res* 1998;9(3):151-62
60. Karabuda C, Ozdemir O, Tosun T, Anil A, Olgaç V. Histological and clinical evaluation of 3 different grafting materials for sinus lifting procedure based on 8 cases. *J Periodontol* 2001;72:1436-42
61. Cornelini R, Cangini F, Martuscelli G, Wennstrom J. Deproteinize bovine bone and biodegradable barrier membranes to support healing following immediate placement of transmucosal implants: a short-term controlled clinical trial. *Int J Periodontics Restorative Dent* 2004;24:555-63.
62. Karageorgiou V, Kaplan D. Porosity of 3D biomaterial scaffolds and osteogenesis. *Biomaterials* 2005;26:5474-91
63. Murai M, Sato S, Fukase Y, Yamada Y, Komiyama K, Ito K. Effects of different sizes of beta-tricalcium phosphate particles on bone augmentation within a titanium cap in rabbit calvarium. *Dent Mater J* 2006;25:87-96
64. Fahmy RA, Mahmoud N, Soliman S, Nouh SR, Cunningham L, El-Ghannam A. Acceleration of alveolar ridge augmentation using a low dose of recombinant human bone morphogenetic protein-2 loaded on a resorbable bioactive ceramic. *J Oral Maxillofac Surg* 2015;73:2257-72

65. Weng D, Poehling S, Pippig S et al. The effects of recombinant human growth/differentiation factor-5 (rhGDF-5) on bone regeneration around titanium dental implants in barrier membrane-protected defects: a pilot study in the mandible of beagle dogs. *Int J Oral Maxillofac Implants* 2009;24:31-7
66. Habal MB, Reddi A. Introduction to bone grafting. In: Habal MB, Reddi A (eds). *Bone Grafts and Bone Substitutes*. Philadelphia: Saunders, 1992:3-5
67. von Arx T. Intraoral Bone Harvesting. In: Buser D. *20 Years of Guided Bone regeneration in Implant Dentistry*. Second edition. Chicago, Quintessence Publishing CO, Inc 2009;97-121
68. Pinholt EM, Solheim E, Talsnes O, Larsen TB, Bang G, Kirkeby OJ. Revascularization of calvarial, mandibular, tibial and iliac bone grafts in rats. *Ann Plast Surg* 1994;33:193-97
69. Hunt DR, Jovanovic SA. Autogenous bone harvesting: A chin graft technique for particulated and Monocortical bone blocks. *Int J Periodontics Restorative Dent* 1999;19:165-73
70. Wood RM, Moore DL. Grafting of the maxillary sinus with intraorally harvested autogenous bone Prior to implant placement. *Int J Oral Maxillofac Implants* 1988;3:209-14
71. Peleg M, Garg AK, Misch CM, Mazor Z. Maxillary sinus and ridge augmentations using a surface-derived autogenous bone graft. *J Oral Maxillofac Surg* 2004;62:1535-44
72. Springer ING, Terheyden H, Geiss S, Härle F, Hedderich J, Acil Y. Particulated bone grafts-Effectiveness of bone cell supply. *Clin Oral Implants Res* 2004;15:205-12
73. Gruber R, Baron M, Busenlechner D, Kandler B, Fürst G, Watzek G. Proliferation and osteogenic differentiation of cells from cortical bone cylinders, bone particles from mill, and drilling dust. *J Oral Maxillofac Surg* 2005;63:238-43
74. Kürkcü M, öz IA, Köksal F, Benlidayi E, Günesli A. Microbial analysis of the autogenous bone collected by bone filter during oral surgery: A clinical study. *J Oral Maxillofac Surg* 2005;63:1593-8
75. Graziani F, Cei S, Ivanovski S, La Ferla F, Gabriele M. A systematic review of the effectiveness of bone collectors. *Int J Oral Maxillofac Implants* 2007;22:729-35
76. Savant TD, Smith KS, Sullivan SM, Owen WL. Bone volume collected from dental implant sites during osteotomy. *J Oral Maxillofac Surg* 2001;59:905-7
77. Bassett CA, Campbell JB, Girado JM, Rossi JP, Seymour RJ. Application of monomolecular filter tubes in Bridging gaps in peripheral nerves and for prevention of neuroma formation; A preliminary report. *J Neurosurg* 1956;13:635-7

78. Hurley LA, Stinchfield FE, Bassett AL, Lyon WH. The role of soft tissues in osteogenesis. An experimental study of canine spine fusions. *J Bone Joint Surg Am* 1959;41A:1243-54
79. Bunyaratavej P, Wang HL. Collagen membranes: A review. *J Periodontol* 2001;72:215-29
80. Bornstein MM, von Arx T, Bosshardt DD. Properties of Barrier Membranes. In: Buser D. 20 Years of Guided Bone regeneration in Implant Dentistry. Second edition. Chicago, Quintessence Publishing CO, Inc 2009;47-70
81. Hardwick R, Scantlebury TV, Sanchez R, Whitley N, Ambruster J. Membrane design criteria for guided bone regeneration of the alveolar ridge. In: Buser D, Dahlin C, Schenk RK (eds). *Guided Bone Regeneration in Implant Dentistry*. Chicago:Quintessence, 1994:101-36
82. Tatakis DN, Promsudthi A, Wikesjö UM. Devices for periodontal regeneration. *Periodontol 2000* 1999;19:59-73
83. Wikesjö UME, Lim WH, Thomson RC, Hardwick WR. Periodontal repair in dogs: Gingival tissue occlusion, a critical requirement for GTR? *J Clin Periodontol* 2003;30:655-64
84. Majzoub Z, Berengo M, Giardino R, Aldini NN, Cordioli G. Role of intramarrow penetration in osseous repair: A pilot study in the rabbit calvaria. *J Periodontol* 1999;70:1501-10
85. Claffey N, Motsinger S, Ambruster J, Egelberg J. Placement of a porous membrane underneath the Mucoperiosteal flap and its effect on periodontal wound healing in dogs. *J Clin Periodontol* 1989;16:12-16
86. Haney JM, Nilveus RE, McMillan PJ, Wikesjö UM. Periodontal repair in dogs: Expanded polytetrafluoroethylene barrier membranes support wound stabilization and enhance bone regeneration. *J Periodontol* 1993;64:883-90
87. Lundgren D, Sennerby L, Falk H, Friberg B, Nyman S. The use of a new bioresorbable barrier for guided bone regeneration in connection with implant installation. Case reports. *Clin Oral Implants Res* 1994;5:177-84
88. Lorenzoni M, Pertl C, Polansky R, Jakse N, Wegscheider W. Evaluation of implants placed with barrier membranes. A retrospective follow-up study up to five years. *Clin Oral Implants Res* 2002;13:274-80
89. Dahlin C, Gottlow J, Linde A, Nyman S. Healing of maxillary and mandibular bone defects using a membrane technique. An experimental study in monkeys. *Scand J Plast Reconstr Surg Hand Surg* 1990;24:13-19

90. von Arx T, Buser D. Horizontal ridge augmentation using autogenous block grafts and the guided bone regeneration technique with collagen membranes: A clinical study with 42 patients. *Clin Oral Implants Res* 2006;17:359-66
91. Machtei EE. The effect of membrane exposure on the outcome of regenerative procedures in humans: A meta-analysis. *J Periodontol* 2001;72:512-6
92. Dupoirieux L, Pourquier D, Picot MC, Neves M. Comparative study of three different membranes for guided bone regeneration of rat cranial defects. *Int J Oral Maxillofac Surg* 2001;30:58-62
93. Selvig K, Kersten B, Chamberlain A, Wikesjö U, Nilveus R. Regenerative surgery of intrabony periodontal defects using e-PTFE barrier membranes. Scanning electron microscopic evaluation of retrieved membranes vs. clinical healing. *J Periodontol* 1992;63:974-8
94. Tempro P, Nalbandian J. Colonisation of retrieved polytetrafluoroethylene membranes: morphological and microbiological observations. *J Periodontol* 1993;64:162-8
95. Hämmerle CHF, Jung R. Bone augmentation by means of barrier membranes. *Periodontology* 2000 2003;33:36-53
96. Zitzmann N, Naef R, Schärer P. Resorbable versus nonresorbable membranes in combination with Bio-Oss for guided bone regeneration. *Int J Oral Maxillofac Implants* 1997;12:844-52
97. Mellonig J, Nevins M, Sanchez R. Evaluation of a bioabsorbable physical barrier for guided bone regeneration. Part I. Material alone. *Int J Periodontics Restorative Dent* 1998;18:139-49
98. Mellonig J, Nevins M, Sanchez R. Evaluation of a bioabsorbable physical barrier for guided bone regeneration. Part II. Material and a bone replacement graft. *Int J Periodontics Restorative Dent* 1998;18:129-37
99. Rothamel D, Schwarz F, Sager M, Herten M, Sculean A, Becker J. Biodegradation of differently cross-linked collagen membranes: an experimental study in the rat. *Clin Oral Impl Res* 2005;16:369-78
100. Schwarz F, Rothamel D, Herten M, et al. Immunohistochemical characterization of guided bone regeneration at a dehiscence-type defect using different barrier membranes: an experimental study in dogs. *Clin Oral Implants Res* 2008;19:402-15
101. Hämmerle CH, Jung RE, Yaman D, Lang NP. Ridge augmentation by applying bioresorbable membranes and deproteinized bovine bone mineral: a report of twelve consecutive cases. *Clin Oral Implants Res* 2008;19:19-25

102. Urban IA, Nagursky H, Lozada JL. Horizontal ridge augmentation with a resorbable membrane and particulated autogenous bone with or without anorganic bovine bone-derived mineral: a prospective case series in 22 patients. *Int J Oral Maxillofac Implants* 2011;26:404-14
103. Urban IA, Nagursky H, Lozada JL. Horizontal ridge augmentation with a collagen membrane and a combination of particulated autogenous bone and anorganic bovine bone-derived mineral: a prospective case series in 25 patients. *Int J Periodontics Restorative Dent* 2013;33:299-307
104. Jorge JRP, Barão VA, Delben JA, Faverani LP, Queiroz TP, Assunção WG. Titanium in Dentistry: Historical Development, State of the Art and Future Perspectives. *J Indian Prosthodont Soc.* 2013;13(2):71-7
105. Boyne PJ, Cole MD, Stringer D, Shafqat JP. A technique for osseous restoration of deficient edentulous maxillary ridges. *J Oral Maxillofac Surg.* 1985;43:87-91
106. Schopper CH, Goriwoda W, Moser D. Long-term results after guided bone regeneration with resorbable and microporous titanium membranes. *J Oral Maxillofac Surg Clin North Am* 2001;13:449
107. Gutta R, Baker RA, Bartolucci AA, Louis PJ. Barrier membranes used for ridge augmentations: Is there an optimal pore size? *J Oral Maxillofac Surg* 2009;67:1218-25
108. Watzinger F, Luksch J, Millesi W. Guided bone regeneration with titanium membranes: a clinical study. *Br J Oral Maxillofac Surg* 2000;38:312-5
109. Buser D, Dula K, Hirt HP, Schenk RK. Lateral ridge augmentation using autografts and barrier membranes: a clinical study with 40 partially edentulous patients. *J Oral Maxillofac Surg* 1996;54:420-32
110. Simion M, Jovanovic SA, Trisi P, Sacrano A, Piatelli A. Vertical ridge augmentation around dental implants using a membrane technique and autogenous bone or allografts in humans. *Int J Periodont Restor Dent* 1998;18:9-23
111. Linde A, Thoren C, Dahlin C, Sandberg E. Creation of new bone by an osteopromotive membrane technique: an experimental study in rats. *Int J Oral Maxillofac Surg* 1993;51:892-7
112. Weng D, Hürzeler MB, Quiñones CR. Contribution of the periosteum to bone formation in guided bone regeneration. *Clin Oral Implants Res* 2000;11:546-54
113. Dahlin C, Linde A, Gottlow J, Nyman S. Healing of bone defects by guided tissue regeneration. *Plastic And Reconstructive Surgery* 81, 672-6

114. von Arx T, Hardt N, Wallkamm B; The TIME Technique. A New Method for Localized Alveolar Ridge Augmentation Prior to Placement of Dental Implants; *Int J Oral Maxillofac Implants* 1996;11:387-94
115. von Arx T, Wallkamm B, Hardt N. Localized ridge augmentation using a micro titanium mesh: a report on 27 implants followed from 1 to 3 years after functional loading. *Clinical Oral Implant Research* 1998: 9:123-30
116. Malchiodi L, Scarano A, Quaranta, Piattelli A. Rigid Fixation by Means of Titanium Mesh in Edentulous Ridge Expansion for Horizontal Ridge Augmentation in maxilla; *The International Journal of Oral and Maxillofacial Implants* 1998;13:701-5
117. von Arx T, Kurt B. Implant placement and simultaneous ridge augmentation using autogenous bone and micro titanium mesh: a prospective clinical study with 20 implants. *Clinical Oral Implant Research* 1999;10:24-33
118. Miyamoto I, Funaki K, Yamauchi K, Kodama T, Takahashi T; Alveolar Ridge Reconstruction with Titanium Mesh and Autogenous Particulate Bone Graft: Computed Tomography-Based Evaluations of Augmented Bone Quality and Quantity; *Clinical Implant Dentistry and Related Research*, Volume 14, November 2.2012: 304-11
119. Corinaldesi G, Pieri F, Sapigni L, Marchetti C. Evaluation of Survival and Success Rates of Dental Implants Placed at the Time of or After Alveolar Ridge Augmentation with an Autogenous Mandibular Bone Graft and Titanium Mesh: A 3- to 8-year Retrospective Study; *Int J Oral Maxillofac Implants* 2009;24:1119-28
120. Gomes ZR, Freixas PA, Han CH, Bechara S, Tawil I. Alveolar Ridge Reconstruction with Titanium Meshes and Simultaneous Implant Placement: A Retrospective, Multicenter Clinical Study; *Biomed Research International* Volume 2016, Article ID 5126838
121. Khamees J, Darwiche AM, Kochaji N. Alveolar ridge augmentation using chin bone graft, bovine bone mineral, and titanium mesh: Clinical, histological, and histomorphometric study. *J Indian Soc Periodontol*.2012 Apr-Jun; 12 (2): 235-40
122. Proussaefs P, Lozada J. Use of Titanium Mesh for Staged Localized Alveolar Ridge augmentation: Clinical and Histologic – histomorphometric Evaluation; *Journal of Oral Implantology* 2006;32(5):237-47
123. Maiorana C, Santoro F, Rabagliati M, Salina S. Evaluation of the Use of Iliac Cancellous Bone and Anorganic Bovine Bone in Reconstruction of the Atrophic Maxilla with Titanium Mesh: A clinical and Histologic Investigation *Int J Oral Maxillofac Implants*. 2001 May-Jun;16(3):427-32

124. Lizio G, Mazzone N, Corinaldesi G, Marchetti C. Reconstruction of Extended and Morphologically varied Alveolar Ridge Defects with the Titanium Mesh Technique: Clinical and Dental Implants Outcomes *Int J Periodontics Restorative Dent*. 2016 Sep-Oct;36(5):689-97
125. Lizio G, Corinaldesi G, Marchetti C. Alveolar Ridge Reconstruction with Titanium Mesh: A Three-Dimensional Evaluation of Factors Affecting Bone Augmentation. *The International Journal of Oral & Maxillofacial Implants* 2014;29: 1354-63
126. Corinaldesi G, Pieri F, Marchetti C, Fini M, Aldini N, Nicolo, Giardino R. Histologic and Histomorphometric Evaluation of alveolar ridge Augmentation Using Bone Grafts and Titanium Micromesh in Humans. *J Periodontol* 2007; 78: 1477-84
127. Louis PJ, Gutta R, Said-Al-Naief N, Bartolucci AA. Reconstruction of the Maxilla and Mandible With Particulate Bone Graft and Titanium Mesh for Implant Placement; *J Oral Maxillofac Surg* 66: 2008; 235-45
128. Sagheb K, Schiegnitz E, Moergel M, Walter C, Al-nawas B, Wagner W. Clinical outcome of alveolar ridge augmentation with individualized CAD-CAM – produced titanium mesh. *Int J Implant Dent*. 2017 Dec;3(1):36.
129. Her S, Kang T, Fien J, Matthew. Titanium Mesh as an Alternative to a Membrane for Ridge Augmentation. *Journal of Oral and Maxillofacial Surgery* 2012; 70: 803-10
130. Proussaefs P, Lozada J, Kleinman A, Rohrer D, Michael, McMillan JP. The Use of Titanium Mesh in Conjunction with Autogenous Bone Graft and Inorganic Bovine Bone Mineral (Bio-Oss) for Localized Alveolar Ridge Augmentation; A Human Study. *Int J Periodontics Restorative Dent* 2003; 23: 185-95
131. Misch M, Craig. Bone augmentation of the Atrophic Posterior Mandible for Dental implants Using rhBMP-2 and Titanium Mesh: Clinical Technique and Early Results. *Int. J. Periodontics Restorative Dent* 2011; 31: 581-9
132. de Freitas RM, Susin C, Spin-Neto R, Marcantonio C, Wikesjö UME, Pereira LAVD, Marcantonio E Jr. Horizontal ridge augmentation of the atrophic anterior maxilla using rhBMP-2/ACS or autogenous bone graft: a proof-of-concept randomized clinical trial. *J Clin Periodontol* 2013; 40; 968-76.
133. Ribeiro Filho SA, Francischone CE, de Oliveira JC, Ribeiro LZ, do Prado FZX, Sotomaior BS. Bone augmentation of the atrophic anterior maxilla for dental implants using rhBMP-2 and titanium mesh: Histological and tomographic analysis. *Int J Oral Maxillofac Surg*. 2015 Dec;44(12):1492-8.

12. ŽIVOTOPIS

Nikola Slunjski, rođen je 31. siječnja 1986. godine u Varaždinu. Osnovnu i srednju Medicinsku školu pohađa i završava također u Varaždinu. Godine 2004. upisuje Stomatološki fakultet Sveučilišta u Zagrebu, na kojem diplomira 2010. godine. Nakon odrađenog pripravničkog staža i položenog stručnog ispita, radi kao zamjena u nekoliko ordinacija, a od rujna 2013. godine nastavlja svoj rad kao stalni zaposlenik Doma zdravlja Varaždinske županije. Od 2012. do 2016. godine radi kao vanjski suradnik u Medicinskoj Školi u Varaždinu, gdje predaje stručne predmete prvoj generaciji dentalnih asistenata.

2017. godine upisuje poslijediplomski specijalistički studij Dentalne implantologije na Stomatološkom fakultetu u Zagrebu. Kontinuirano se usavršava na kongresima i radionicama u Hrvatskoj i inozemstvu, a posebna su mu područja interesa parodontologija i implantologija.