

Višegodišnje praćenje implantoprotetske rehabilitacije pacijenata sa slobodnim fibula režnjem

Batinjan, Goran

Professional thesis / Završni specijalistički

2020

Degree Grantor / Ustanova koja je dodijelila akademski / stručni stupanj: **University of Zagreb, School of Dental Medicine / Sveučilište u Zagrebu, Stomatološki fakultet**

Permanent link / Trajna poveznica: <https://um.nsk.hr/um:nbn:hr:127:770752>

Rights / Prava: [Attribution-NonCommercial 4.0 International/Imenovanje-Nekomercijalno 4.0 međunarodna](#)

Download date / Datum preuzimanja: **2025-04-03**



Repository / Repozitorij:

[University of Zagreb School of Dental Medicine Repository](#)





Sveučilište u Zagrebu

Stomatološki fakultet

Goran Batinjan

**VIŠEGODIŠNJE PRAĆENJE
IMPLANTOPROTETSKE
REHABILITACIJE PACIJENATA SA
SLOBODNIM FIBULA REŽNJEM**

POSLIJEDIPLOMSKI SPECIJALISTIČKI RAD

Zagreb, 2020.

Rad je ostvaren u: Zavod za oralnu kirurgiju Stomatološkog fakulteta Sveučilišta u Zagrebu.

Naziv poslijediplomskog specijalističkog studija: Dentalna implantologija

Mentor rada: doc.dr.sc. Davor Brajdić, dr. med. dent.

Zavod za oralnu kirurgiju Stomatološkog fakulteta Sveučilišta u Zagrebu.

Lektor hrvatskog jezika: Božica Vujić, prof. hrvatskog jezika

Lektor engleskog jezika: Nataša Pongrac, prof. engleskog i njemačkog jezika

Sastav Povjerenstva za ocjenu i obranu poslijediplomskog specijalističkog rada:

1. ____Doc.dr.sc. Marko Granić, predsjednik_____
2. ____Doc.dr. sc. Davor Brajdić, član _____
3. ____Izv.prof.dr.sc. Nikola Petričević, član _____
4. ____Doc.dr.sc. Josip Biočić, zamjena_____

Datum obrane rada: 29. svibnja 2020. godine

Rad sadrži: 33 stranice

10 slika

1 CD

Rad je vlastito autorsko djelo, koje je u potpunosti samostalno napisano uz naznaku izvora drugih autora i dokumenata korištenih u radu. Osim ako nije drukčije navedeno, sve ilustracije (tablice, slike i dr.) u radu su izvorni doprinos autora poslijediplomskog specijalističkog rada. Autor je odgovoran za pribavljanje dopuštenja za korištenje ilustracija koje nisu njegov izvorni doprinos, kao i za sve eventualne posljedice koje mogu nastati zbog nedopuštenog preuzimanja ilustracija odnosno propusta u navođenju njihovog podrijetla.

Sažetak

Višegodišnje praćenje implantoprotetske rehabilitacije pacijenata sa slobodnim fibula režnjem

Postavljanje zubnog implantata u slobodni režanj fibule predstavlja poseban klinički izazov implantoprotetske rehabilitacije. Zbog strukturne raznolikosti, implantiranje u slobodni fibula režanj može biti zahtjevno. Često je teško postići primarnu stabilnost implantata, pa je stoga potrebno predkirurško planiranje postavljanja implantata. Pacijenti kod kojih je učinjena rekonstrukcija slobodnim fibula režnjom, predstavljaju terapijski zahtjevnu skupinu: čak i kada se postigne oseointegracija zubnog implantata, nije lako postići zadovoljavajuću dugoročnu oralnu rehabilitaciju. Prikazane su mogućnosti implantoprotetske rehabilitacije kod onkološki i traumatološki liječenih pacijenata sa slobodnim fibula režnjem. Prikazane su prednosti i važnost predkirurškog planiranja u bolesnika kojima je potrebna rekonstrukcija pomoću slobodnog fibula reznja. Prikazana su dva slučaja višegodišnjeg praćenja implantoprotetske rehabilitacije pacijenata sa slobodnim fibula režnjem. Prvi slučaj bila je pacijentica koja je prije 10 godina prošla potpunu medijalnu rekonstrukciju maksilarne kosti zbog oralnog karcinoma. Drugi slučaj je pacijent koji je prije 21 godinu prošao rekonstrukciju mandibule slobodnim fibula režnjem zbog ratne ozlijede. Oba slučaja rekonstruirana su protetski pomoću 4 dentalna implantata postavljena u rekonstrukcijski fibula režanj, te prečkom i totalnim zubnim protezama na prečki. Oba pacijenta dolaze zbog dotrajalosti akrilatnih dijelova i retencijskih elemenata proteze. Kontrolni panoramski rendgen nije pokazao značajnu resorpciju kosti oko implantata kod nijednog pacijenta stoga se pristupilo ponovnoj protetskoj rehabilitaciji uz suvremenija protetska rješenja na postojećim implantatima. Funkcijski i estetski aspekt je zadovoljavajući te se očekuje daljnja dugotrajnost novog rada.

Ključne riječi: zubni implantati, slobodni fibula režanj, oseointegracija

Summary

Multi-year follow-up of implantoprosthodontic rehabilitation of patients with free fibula flap

Placing a dental implant in the free fibula flaps presents a special clinical challenge in implant-prosthetic rehabilitation. Due to structural diversity, implantation into the free fibula flap can be demanding. It is often difficult to achieve primary implant stability, so pre-surgical implant placement planning is required. Patients who have undergone reconstruction with a free fibula lobe represent a therapeutically demanding group: even when dental implant osseointegration is achieved, it is challenging to achieve satisfactory long-term oral rehabilitation. The possibilities of implantoprosthodontic rehabilitation in oncologically and traumatologically treated patients with free fibula flaps, the advantages and importance of pre-surgical planning in patients requiring reconstruction using a free fibula flaps are presented. Two cases of multi-year follow-up of implantoprosthodontic rehabilitation of patients with free fibula lobe are presented. The first patient underwent complete medial reconstruction of maxillary bone 10 years ago due to oral cancer. The second patient underwent a mandible reconstruction 21 years ago with a free fibula flap due to a war injury. Both cases were reconstructed prosthetically using 4 dental implants placed in the reconstructive fibula flap, and with a cross section and total dentures on the rungs. Both patients come because of the wear of the acrylic parts and retention elements of the prosthesis. The control panoramic X-ray showed no significant bone resorption around the implants in both patients. Therefore re-prosthetic rehabilitation was started with more modern prosthetic solutions on the existing implants. Functional and aesthetic aspects are satisfactory and further long-term work is expected.

Keywords: dental implants, free fibula flap, osseointegration

SADRŽAJ

1. UVOD.....	1
1.1. Oseointegracija i dentalni implantati.....	2
1.1.1. Povijest i otkriće implantata.....	2
1.2. Maksilofacijalna protetika.....	3
1.3. Psiho-socijalne posljedice.....	4
1.4. Uloga maksilofacijalnog protetičara u rehabilitaciji maksilofacijalnog kompleksa	5
1.5. Pred-kirurški protetski postupci.....	7
1.6. Post-kirurška protetska rehabilitacija stečenih defekata.....	7
1.7. Maksilarni defekti.....	7
1.8. Defekti mekog nepca.....	8
1.9. Defekti donje čeljusti, jezika i povezanih struktura.....	10
1.10. Rekonstrukcija slobodnim fibula režnjem.....	10
2. PRIKAZ SLUČAJA.....	13
2.1. Slučaj 1.....	14
2.2. Slučaj 2.....	17
3. RASPRAVA.....	20
4. ZAKLJUČAK.....	24
5. LITERATURA.....	26
6. ŽIVOTOPIS.....	32

Popis skraćenica

CT – kompjutorizirana tomografija (engl. Computed Tomography)

CAD-CAM – kompjuterski potpomognuti dizajn - kompjuterski potpomognuta izrada (engl. computer-aided design - computer-aided manufacturing)

FFF- fibula slobodni režanj (engl. Fibula free flap)

3D – trodimenzionalno

ALT režanj – natkoljениčni slobodni mišićni režanj (engl. anterior lateral thigh)

RFFF režanj – podlaktični slobodni režanj s palčanom kosti (engl. radial forearm free flap)

DCIA režanj – slobodni ilijakalni režanj (engl. deep circumflex iliac artery)

Onkološka i rekonstrukcijska kirurgija glave i vrata, zahtjevna je i izazovna kirurška specijalnost. Adekvatna onkološka resekcija tumora i imedijatna rekonstrukcija složenih defekta te ponovna uspostava funkcije usne šupljine i čeljusti, ali i estetike lica, vrlo su značajni za preživljenje, rehabilitaciju i kvalitetu života onkoloških bolesnika. Postavljanje zubnog implantata u slobodni režanj fibule predstavlja poseban klinički izazov implantoprotetske rehabilitacije. Zbog strukturne raznolikosti, implantiranje u slobodni fibula režanj može biti zahtjevno. Često je teško postići primarnu stabilnost implantata, pa je stoga potrebno prije-kirurško planiranje postavljanja implantata. Pacijenti kod kojih je učinjena rekonstrukcija slobodnim fibula režnjom, predstavljaju terapijski zahtjevnu skupinu, čak i kada se postigne oseointegracija zubnog implantata, nije lako postići zadovoljavajuću dugoročnu oralnu rehabilitaciju.

1.1. Oseointegracija i dentalni implantati

Riječ oseointegracija sastoji se od latinske riječi "os" koja znači kost i "integracija" nastale od latinske riječi što znači stanje spajanja u cjelovitu cjelinu.

1.1.1. Povijest i otkriće implantata

Pokušaji i nastojanja ljudi da nadomjestite zube koji nedostaju sežu u same početke civilizacije. Različite kulture koje zauzimaju važno mjesto u povijesti ostavile su tragove koji su otkriveni i pohranjeni u arheološkim nalazima. Plemena i Srednjoj Americi čije su kulture cvale do dolaska Europljana sredinom XV. stoljeća koristila su se postupcima ukrašavanja zuba brušenjem, ugradnjom poludragog kamenja u obliku inleja ili ugradnjom inleja od plemenitih kovina. Osim ukrašavanja, postoje i brojni dokazi o pokušajima transplantacije zubi te o različitim pokušajima implantacije na mjesta ekstrakcije. Posebno zanimljiv arheološki nalaz za povijest dentalne implantologije jest onaj Wilsona Popenoea i njegove supruge. Naime, oni su u Hondurasu pronašli dio donje čeljusti pripadnika civilizacije Maja iz VII. stoljeća, u kojoj su se u alveolama triju donjih sjekutića nalazile replike zuba izrađenih od školjaka. Poslije su rendgenska snimanja provedena u Sao Paulu u Brazilu dokazala stvaranje nove kosti oko mjesta implantacije (1).

Do samog kraja XIX. i početka XX. stoljeća koncept implantologije pomalo je zasjenjen, no odonda su ponovno krenula nastojanja da se aloplastični materijali upotrebljuju za implantaciju. Materijali poput kaučuka, zlata i porculana vežu se uz autore kao što su Perry 1888. i Snamensky 1891 godine. Nakon toga, metalne se slitine počinju upotrebljavati kao nadomjestak

za pojedini zub ili kao retencija za fiksni ili mobilni protetski nadomjestak. Dizajnirani su u različitim oblicima kao što su šuplji vijak, puni vijak, clinidrična mrežica, igla itd. (1).

Moderni koncepti implantologije kakvi se danas poznaju oblikovali su se na temelju istraživanja švedskog anatora Per-Ingvar Branemarka koja počinju pedesetih godina prošloga stoljeća (1). Branemark je pri svojim pokusima na kunićima ugradio titansku napravu u fibulu kako bi pratio cijeljenje kosti. Nakon nekoliko mjeseci, kada je te iste naprave trebalo izvaditi, primijetio je kako se kost čvrsto vezala za materijal. Taj fenomen Branemark je nazvao oseintegracijom i već je 1965. ugradio prvi dentalni implantant in vivo na ljudskome volonteru. (2) Tijekom sljedećih godina publicira brojne radove i 1978. svoja dostignuća komercijalizira i plasira na tržište kao titanske dentalne implantate. Njegove su studije trajale gotovo 30 godina i bile su poprilično skeptično gledane sve do 1981. Godine, kada je konačno objavio sve svoje pronalaskе nakon brojnih testiranja in vivo i in vitro. Nakon početnog odbacivanja od znanstvene zajednice povjerenje u njegove protokole i pronalaskе počinje rasti. Na konferenciji u Torontu 1982. godine konstruiraju se smjernice za implantologiju (3).

Standardizacija procesa bila je „vjetar u leđa“ tadašnjoj mladoj grani stomatologije i javnost počinje prihvaćati implantologiju kao punopravni i sigurni oblik terapije. Nakon konferencije u Torontu, u osamdesetim godinama 20. stoljeća implantologija doživljava i komercijalni procvat i dokazi uspješnosti penju se na više od 90 %. Sljedeća dva desetljeća obilježena su napretkom tehnologije i procesa, kao što su primjerice modifikacije površine implantata .

1.2. Maksilofacijalna protetika

Područje koje je usko vezano uz oralnu i maksilofacijalnu kirurgiju koja, nakon kirurškog liječenja bolesti čeljusti i usta rekonstruira defekte lica, čeljusti i usta pomoću protetskih materijala i metoda, čime se obnavljaju funkcije govora, prehrane i socijalizacije.

To je djelokrug rada specijalističkog protetskog tima lociranog u bolnici ili odjelu za oralnu i/ili maksilofacijalnu kirurgiju. Temeljna pretpostavka uspješnog protetskog liječenja i rehabilitacije kirurških bolesti lica, čeljusti i usta je tijesna i ravnopravna suradnja, prije svega oralnog i/ili maksilofacijalnog kirurga i stomatološkog protetičara.

U posljednja dva desetljeća liječenje karcinoma glave i vrata razvilo se pomoću većeg broja modaliteta liječenja, uključujući zračenje i kemoterapiju s ciljem poboljšanja lokalne i regionalne kontrole bolesti, smanjenje udaljenih metastaza, očuvanje anatomskih struktura te poboljšanje općeg preživljavanja te kvalitete života. Operacija je prvi izbor za rane karcinome i karcinome koji ne reagiraju na zračenje i kemoterapiju (4).

Operacija može rezultirati kozmetičkim, funkcionalnim i psihološkim defektima koje značajno utječu na pacijentovu kvalitetu života (5). Danas kod liječenja karcinoma naglasak nije samo na preživljavanju, već i na rehabilitaciji kojoj je cilj poboljšati više vrsta oštećenja te kvalitetu života. Kvaliteta života vezana za zdravlje predstavlja multidimenzionalni koncept koji uključuje percepciju pozitivnih i negativnih aspekata najmanje četiri dimenzije fizičkog, emocionalnog, društvenog i kognitivnog funkcioniranja (6).

Rehabilitacija takvih pacijenata je veliki izazov i zahtjeva multidisciplinarni tim za sveobuhvatnu njegu i optimalne funkcionalne ishode nakon liječenja (7-10). Takav tim uglavnom se sastoji od otorinolaringologa, onkologa, maksilofacijalnog protetičara, logopeda, psihologa, socijalnih radnika i tehničkog medicinskog osoblja uz neke druge discipline ovisno o specifičnim problemima pacijenta koji boluje od karcinoma. Kao kritični član tima, maksilofacijalni protetičar koordinira mnoge aspekte rehabilitacije pacijenata.

Rehabilitacijski ciljevi fokusirani su na restorativne, pomoćne, palijativne i preventivne aspekte liječenja (4). Uznepredovali karcinomi ili traume uništavaju strukture, koje mogu uključivati meko i tvrdo tkivo lica, čeljusti i usta, a nerijetko zahvaćaju područje glave i vrata. Defekt može rezultirati oroantralnom, oronazalno-orbitalnom komunikacijom. Primarni cilj rekonstrukcije defekata lica, čeljusti i usta je rehabilitacija govora i ishrane, a svakako i prikriivanje manjih ili većih mutilacija tog područja. Krajnji cilj je poboljšanje kvalitete života i resocijalizacija tih ljudi u obitelji i radnoj sredini.

1.3. Psiho-socijalne posljedice

Psiho-socijalni učinci karcinoma glave i vrata su izraziti. Karcinomi glave i vrata napadaju razne strukture i mutiliraju neke od najosnovnijih ljudskih funkcija kao što su govor, osjetilo okusa, disanje, promjene prehrane te dovode do unakaženosti lica. Ta traumatska iskustva predstavljaju veliku emocionalnu prijetnju pacijentu i umanjuju njihovu mogućnost vođenja normalnog života. Kombinacija pojačane psihološke uznemirenosti i neprilagođenih strategija suočavanja s problemima dovodi do smanjenog funkcioniranja i smanjene ocjene ukupne kvalitete života (11).

Kod specifičnih posljedica karcinoma, uznemirenost se definira kao neugodno emocionalno iskustvo psihološke (kognitivne, bihevioralne, emotivne), društvene i/ili duhovne prirode koje ometa sposobnost pacijenta da se učinkovito suoče s karcinomom, njegovim fizičkim simptomima i liječenjem. Uznemirenost koja je kontinuirana, varirajući od normalnih osjećaja ranjivosti, tuge i strahova do problema koji mogu dovesti do nesposobnosti, kao što su

depresija, anksioznost, panika, društvena izolacija i temeljna duhovna kriza, pojava je koja se usko veže uz pacijente s karcinomom (11).

Onkološki socijalni radnik može pomoći pacijentima tako da im omogući pristup vrijednim resursima zajednice i psihološkim procjenama i intervencijama kao što su grupe podrške u kojima sudjeluju drugi pacijenti sa sličnim zdravstvenim problemima. Pacijenta bi trebalo upoznati s planom i mogućnostima liječenja, pripremiti na moguće postoperativne probleme kako bi se što bolje psihički pripremio na razdoblje koje mu predstoji. (12). Razumijevanje psiholoških implikacija igra važnu ulogu u liječenju pacijenata s defektima čeljusti (13). Primarni cilj treba biti liječenje osobe, a ne samo kirurško uklanjanje karcinoma (13).

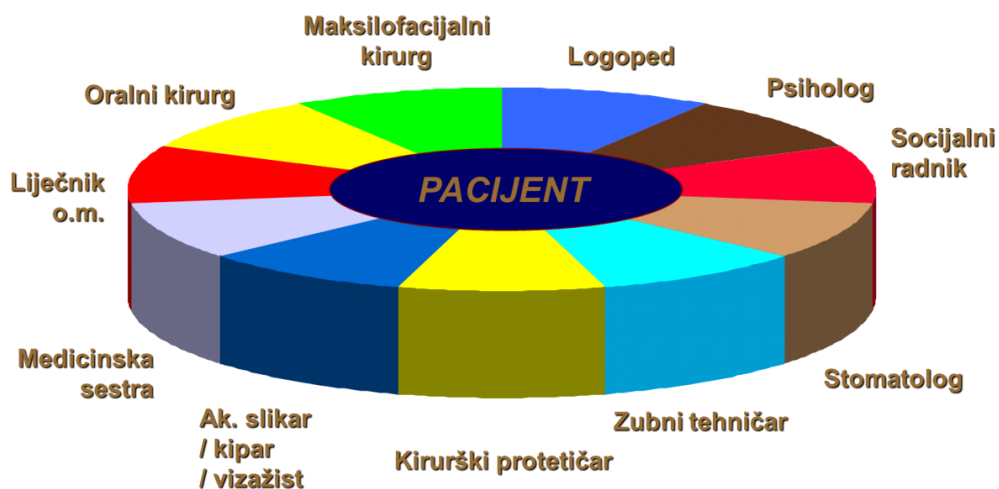
Rehabilitacija znači pomoći ponovnom uključenju oboljele osobe u društvo, ali u konačnici društvo je ono koje se mora rehabilitirati kako bi se smanjile predrasude, potaknula uključenost i povećala prihvaćenost različitosti (14).

1.4. Uloga maksilofacijalnog protetičara u rehabilitaciji maksilofacijalnog kompleksa

Cilj maksilofacijalne protetike je rehabilitirati pojedince koji su iskusili anatomske oštećenje zbog urođenih poremećaja, trauma i orofacijalnih malignih bolesti. Pacijenti koji boluju od karcinoma glave i vrata predstavljaju širok spektar rehabilitacijskih izazova povezanih s govorom, žvakanjem, gutanjem i estetikom. Maksilofacijalno protetičko liječenje nije zamjena za plastičnu i rekonstruktivnu kirurgiju, u određenim okolnostima može biti alternativa. Maksilofacijalna protetika pruža ne-kirurško liječenje za pacijente koji nisu adekvatni kandidati za intervencije plastične kirurgije zbog starije dobi, lošeg zdravlja, značajnih deformacija ili loše opskrbe krvlju zbog radijacije. Nadalje, protetičko liječenje indicira se kada anatomske strukture glave i vrata nisu zamjenjive živim tkivom, kada je vjerojatan povratak bolesti, kada se planira radioterapija ili kada su fragmenti kosti značajno pomaknuti (15). Protetička rehabilitacija ima specifične prednosti jer zahtjeva malo ili ništa dodatne operacije i rezultati su često estetski bolji i manje invazivni nego kod plastične kirurgije. Primarni cilj maksilofacijalne protetike i rehabilitacije je konstruirati protezu koja će restaurirati defekt, poboljšati funkciju, povećati estetiku, osigurati pacijentu povratak u društvo i time mu pojačati moral, što pridonosi kvaliteti života pacijenata koji boluju od karcinoma.

Uloga maksilofacijalnog protetičara varira ovisno o modalitetu liječenja. Kao kritični član multidisciplinarnog tima (slika 1.), maksilofacijalni protetičar koordinira naporima u mnogim aspektima njege pacijenta. Protetičar mora biti izrazito oprezan prema zdravlju pacijenta i biti upoznat s različitim bolničkim protokolima. On je najbolje kvalificiran pružiti protetičku

podršku kirurgu pripremanjem facijalnih kalupa i kirurških stentova s ciljem olakšavanja postoperativnog oporavka. Komunikacija s kirurgom što se tiče razmjera bolesti, kirurških tehnika, očekivanih postoperativnih defekata i vremena oporavka može pomoći planirati liječenje. Mogu se dati preporuke za očuvanje tkiva ili poboljšanje postojećih anatomske struktura kako bi se poboljšala retencija i stabilnost proteze (16). Ukoliko liječenje uključuje i radioterapiju, prije početka radioterapije educira pacijenta o pravilnoj oralnoj higijeni, analizira dentalni status, preporučuje potrebna endodonska liječenja, sanacije karijesa i ekstrakcije zuba, te izrađuje udlage za fluoridaciju. Koordinacija s logopedom kako bi se dobilo znanje o mehanizmima i psihologiji govora može pomoći dizajnu proteze koja može ispuniti potrebe rezonance, fonacije i artikulacije (15). Ostali specijalisti trebaju se konzultirati po potrebi. Primarni cilj liječenja je osigurati da je oralna šupljina pripremljena kako bi se smanjili potencijalni nepoželjni učinci liječenja karcinoma. Pacijenti trebaju biti educirani o mogućim kratkoročnim i dugoročnim komplikacijama kemoterapije i radioterapije, te mogućnostima rehabilitacije post-kirurških defekata korištenjem proteze. Dugoročne kontrole i procjene s ciljem promatranja povratka lezija dio je ključnog doprinosa protetičara (17).



Slika 1. Uloga maksilofacijalnog protetičara u rehabilitaciji stečenih defekata orofacijalne regije

1.5. Pred-kirurški protetski postupci

Sveobuhvatni oralni i dentalni pregled trebao bi biti dio pred-kirurške intervencije. Pred-kirurške evidencije kao dijagnostika međučeljusnih odnosa, podaci o čeljusti, profilni predložak središnje linije lica, bilježenje oblika i nijanse zuba, radiografi, fotografije usta i lica iz strateških kutova, facijalni kalupi itd. mogu se uzeti s ciljem postizanja optimalnih ishoda nakon liječenja. Potrebno je eliminirati postojeće lokalne infekcije, učiniti ekstrakcije zuba s lošom prognozom, popraviti zube koji se mogu zadržati kao potencijalni nosači budućeg protetskog nadomjestka. Postojeća dentalna proteza može se modificirati kako bi služila kao proteza za liječenje ili kao priprema za kirurške stentove. Stoga se treba održati optimalno oralno okruženje kako bi se osigurala prevencija infekcija i omogućio rani oporavak tkiva (18, 19). Nutritivne i psihološke procjene i intervencije trebaju biti uključene u protokol.

Čimbenici koji utječu na prognozu protetičke rehabilitacije su veličina defekta, dostupnost tvrdog i mekog tkiva u području defekta kako bi se pružila podrška protezi, blizina vitalnih struktura, stavovi pacijenta, temperament, sustavni uvjeti i sposobnost pacijenta da se prilagodi na protezu (20, 21). Stoga su pružanje edukacije, povećanje svijesti o mogućim promjenama, komunikacija s pacijentima i njihovim obiteljima su ključni tijekom faze prije početka liječenja (7). Ovih dana CAD/CAM tehnologija može se koristiti kod planiranja proteze kako bi se pripremili facijalni kalupi i izradili kirurški stentovi za precizno postavljanje implantata kada se pojave indikacije za njihovom ugradnjom.

1.6. Post-kirurška protetska rehabilitacija stečenih defekata

Pacijenti koji boluju od karcinoma glave i vrata koji su podvrgnuti kirurškim resekcijama kao primarnom modalitetu liječenja trebaju protetičku rehabilitaciju kako bi se uklonili ili ublažili deficiti u govoru, kontroli oralnih izlučevina, žvakanju i gutanju, te kako bi se ublažila facijalna unakaženost. Ti defekti mogu se podijeliti na maksilarne i mandibularne defekte.

1.7. Maksilarni defekti

Stečeni defekti nepca mogu biti posljedica operacije ili traume. Defekt može biti u obliku manjeg otvora koji rezultira komunikacijom između oralne šupljine i maksilarnog sinusa, ili može uključivati dio tvrdog ili mekog nepca, alveolarnog grebena i dna nosne šupljine (22).

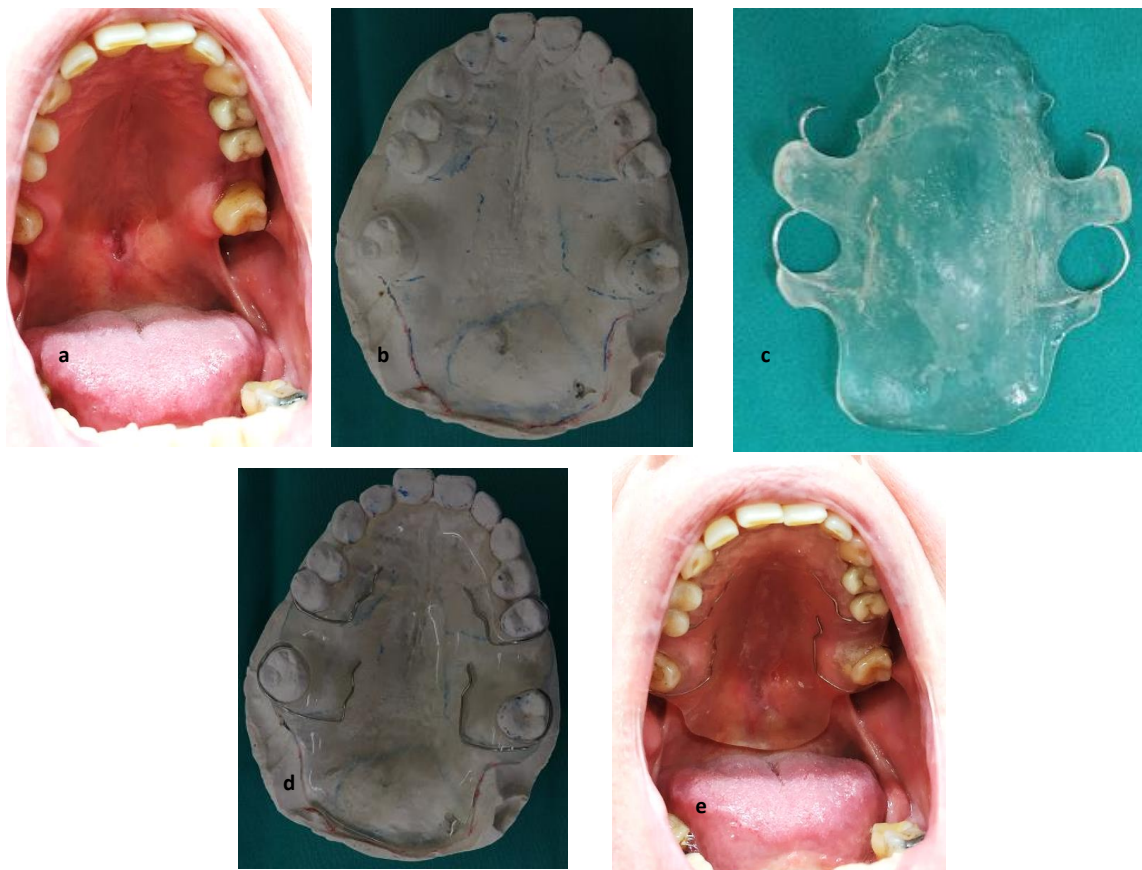Post-kirurški maksilarni defekti predisponiraju pacijente za hiper-nazalni govor, curenje tekućina kroz nos, uključujući mogućnost aspiracije i slabljenja funkcija žvakanja (23). Proteza koja je konstruirana kako bi popravila takav defekt naziva se maksilarni opturator. Opturator

(latinski: obturare – zaustaviti) je disk ili ploča koja se koristi kako bi se zatvorio neprirodni otvor ili defekt. Postavljanje opturatora obnavlja oronazalno odvajanje koje omogućuje povećanje intra-oralnog pritiska i smanjuje stopu nazalnog protoka zraka (24). Opturatori nude neposredno poboljšanje artikulacije govora i razumljivost, kvalitetu glasa i gutanja na razinu blisku pred-kirurškim funkcijama i omogućuje pacijentu da odmah počne jesti i piti. Svojim volumenom i dizajnom oponašaju izgubljenju kosti i okolne strukture te tako sprječavaju enoftalmos i diplopiju, vraćaju konture lica i usana što znači bolju estetiku(25). Opturatori se izrađuju u tri faze i u svakoj fazi ispunjavaju različite ciljeve.

1.8. Defekti mekog nepca

Proteza za rekonstrukciju defekata mekog tkiva varira ovisno o veličini i lokalitetu, kako bi se ostvarilo velofaringealno zatvaranje tijekom funkcije govora i gutanja.

Palatofaringealno zatvaranje normalno se odvija kada je meko nepce povišeno i dolazi u kontakt s lateralnim i stražnjim faringealnim zidom nazofarinksa. Stečeni defekti mekog nepca rezultiraju nedovoljnim tkivom ili promijenjenim funkcijama preostalih struktura da osiguraju palatofaringealno zatvaranje.



Slika 2. Preoperativna izrada palatinalne ploče s produženim dijelom u meko nepce prema planu buduće resekcije. a) karcinom mekog nepca nakon biopsije, b) sadreni model s označenim planom resekcije, c) preoperativna palatinalna ploča s opturatorom mekog nepca, d) palatinalna ploča na modelu, e) palatinalna ploča preoperativno probana u ustima pacijenta

Proteza koja pomaže korekciji palatofaringealnog nedostatka može se postići postavljanjem ždrijelnog opturatora. Dio opturatora završava u ždrijelu kako bi se odvojili dušnik i ždrijelo, time se uklanja defekt mekog tkiva i omogućuje adekvatno zatvaranje palatofaringealnog sfinktera (26,27) (slika 2.).

Opturator svoda dizajniran je kako bi se zatvorila stražnja nosna školjka kroz vertikalno produljenje iz udaljenog aspekta maksilarne proteze (28). Ovakav dizajn opturatora može se indicirati kada je izgubljeno cijelo meko nepce kod pacijenata bez zubi.

Proteza za podizanje nepca daje se pacijentima s poremećajima govora zbog palatofaringealne nekompetencije koju normalno izazivaju zatvorene ozljede glave. Svrha je podići meko tkivo na razinu ravnine nepca, što omogućuje velofaringealno zatvaranje djelovanjem faringealnih zidova čime se poboljšava kvaliteta govora i smanjuje se potreban napor kako bi se proizveo

govor (29,30). Govorni patolog uključen je u edukaciju pacijenta kako ispravno koristiti protezu. Ova proteza ne može funkcionirati samostalno, već dopunjuje edukaciju koju pacijentu pruža logoped.

1.9. Defekti donje čeljusti, jezika i povezanih struktura

Liječenje defekata donje čeljusti uključuje defekte od kirurških resekcija donje čeljusti, jezika, dna usta i povezanih struktura. Nesposobnosti pacijenata proizašle iz takvih resekcija uključuju otežanu artikulaciju, poteškoće s gutanjem, trizmus, devijaciju donje čeljusti tijekom funkcionalnih pokreta, lošu kontrolu lučenja sline i značajna estetska unakaženja (26). Na temelju resekcije ili razmjera gubitka kosti, defekti se klasificiraju kao stalni i isprekidani defekti. Isprekidane defekte donje čeljusti može se ispraviti neposrednom kirurškom rekonstrukcijom kako bi se ponovno uspostavila stalnost tkiva. Ukoliko se gubitak kontinuiteta donje čeljusti ponovno ne uspostavi mijenja se simetrija donje čeljusti što dovodi do promijenjenih pokreta donje čeljusti i devijacija preostale donje čeljusti prema pogođenoj strani. Različite metode koje se koriste kako bi se smanjila devijacija donje čeljusti su intermaksilarna fiksacija, korištenje usmjeravanja donje čeljusti, sekcijaska umjetna zubala ili resekcijske proteze. Resekcijska proteza može zahtijevati korištenje maksilarne okluzijske platforme koja je ugrađena u protezu kako bi se navodio segment donje čeljusti u optimalan okluzijski kontakt. Ta proteza proizvodi se četiri do šest tjedana nakon operacije, nakon inicijalnog zacjeljivanja i kada je pacijent u mogućnosti adekvatno otvoriti i zatvoriti usta. Predlaže se da se istovremeno uključi i vježbe donje čeljusti.

1.10. Rekonstrukcija slobodnim fibula režnjem

Fibularni slobodni režanj prvi je opisao Taylor 1975. godine, a radilo se o prvom uspješnom mikrokirurškom prijenosu fibularnog reznja za rekonstrukciju kontralateralnog donjeg ekstremiteta.(31) Nedugo nakon toga, isti autor objavljuje rad u kojem predstavlja seriju bolesnika rekonstruiranih fibularnim slobodnim režnjem, te opisuje fibulu kao idealni alat za rekonstrukciju dugih kostiju. Kirurški potencijal reznja prepoznaje Hidalgo, koji 1989. prvi puta opisuje fibularni režanj u rekonstrukciji defekta mandibule u rekonstrukciji nakon onkološke resekcije. Autor već u počecima opisuje njegove najvažnije prednosti: mogućnost simultanog rada dvaju timova, mali morbiditet donorskog mjesta kao i viabilnost koštanog reznja kojeg, zbog endostealne i periostealne arterijske opskrbe, ne kompromitiraju multiple osteotomije.(31) Na taj je način omogućena manipulacija režnjem i bolje oblikovanje kosti za rekonstrukciju reseciranog defekta. Zbog duljine od maksimalnih 25cm, koji mogu biti

uporabljeni, fibularni režanj omogućuje rekonstrukciju cijele donje čeljusti, za razliku od drugih reznjeva, koji se koriste za ovu indikaciju. Bila je to nedvojbeno prekretnica u ovoj vrsti rekonstrukcijske kirurgije mandibularnog defekta. Autori ističu problem viabilnosti kožnog dijela reznja, s uspješnošću od 90%.⁽³¹⁾ Daljnjim otkrivanjem kožnih perforatora (muskulokutanih) i njihove anatomije, kao i novih smjernica i kirurških tehnika pri odizanju reznja, taj se postotak značajno popravlja. Uvođenje novog reznja dovodi do drugačijeg pristupa u rekonstrukciji čeljusti, pogotovo zbog značajnih i brojnih prednosti koje bivaju prepoznate.

Prije uvođenja slobodnih reznjeva u rutinsku primjenu za rekonstrukciju koštanih defekata, nevascularizirani koštani fragmenti vrlo su često bili metoda izbora. Prednost rekonstrukcije fibularnim vasculariziranim reznjem nad uporabom nevasculariziranih koštanih fragmenata dokazuje Pogrel 1997. koji daje apsolutnu prednost fibularnom reznju u koštanim rekonstrukcijama mandibule sa reseciranim segmentima dužim od 9 cm. Opisuje bolje dugoročne ishode i kod manjih defekata, bolju uspješnost ugradnje dentalnih implantata te manji negativni utjecaj postoperativnog zračenja.

Fibula je nedvojbeno najbolji izbor za većinu lateralnih defekata mandibule, pogotovo ako je koštani segment duži, kao i za simfizu i parasimfizu kosti, gdje su nužne multiple osteotomije reznja. ⁽³¹⁾ Jedan od nedostataka fibule kao slobodnog reznja u rekonstrukciji je ograničena mogućnost rekonstrukcije mekotkivnog defekta, intraoralnog i ekstraoralnog. Pojedini autori ističu prednosti skapularnog reznja, koji je prikladnije rješenje u slučajevima velikog mekotkivnog defekta, pogotovo ako je koštani dio manji. Zbog često uznapredovale lokalne i regionalne bolesti te lošije prognoze u bolesnika s velikim mekotkivnim defektom prioritet postaje zatvaranje defekta te adekvatno cijeljenje, dok je precizna koštana rekonstrukcija od sekundarne važnosti. To se posebno ističe u lateralnim defektima mandibule, gdje je iz tih razloga skapularni režanj preporučan kao optimalnije rješenje. Unatoč tome, nedostatak mekotkivne mase fibularnog reznja može se nadoknaditi i uporabom odnosno kombinacijom dvaju slobodnih reznjeva. ALT slobodni režanj (engl. anterior lateral thigh) , odnosno natkoljениčni slobodni mišićni režanj pokazuje odlične estetske i funkcionalne rezultate, uz mali postotak komplikacija, a kombinacija fibularnog slobodnog reznja i regionalnog PM reznja (lat. pectoralis major) tj. reznja velikog prsnog mišića, dolazila bi u obzir kod bolesnika koji nisu kandidati za prethodno navedenu metodu. Osim toga, autori opisuju i radijalni režanj kao najprihvatljivije rješenje za rekonstrukciju molarnog trigonuma gdje unikortikalna kost radiusa pokazuje bolje rezultate od fibule. Fasciokutani RFFF režanj (engl. radial forearm free flap) odnosno podlaktični slobodni režanj rjeđe nekrotizira te je estetski i funkcionalno superiorniji

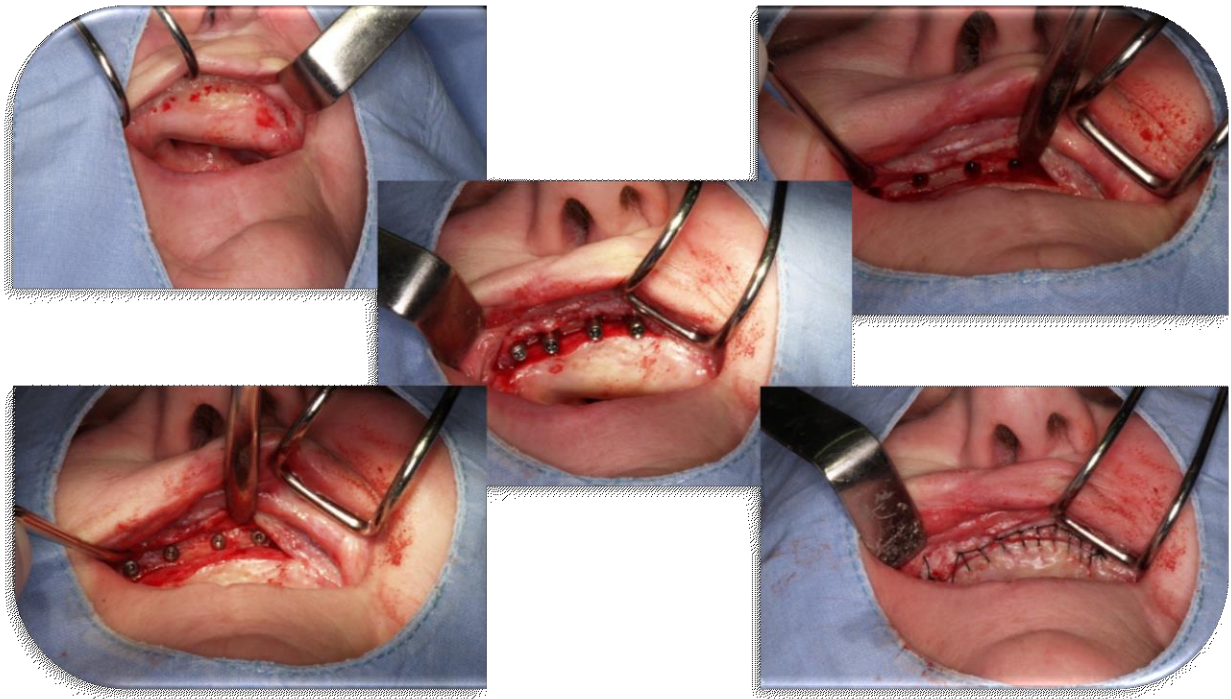
u rekonstrukciji intraoralnog, tonzilarnog ili faringealnog mukoznog defekta. Kod rekonstrukcija lateralnih defekata mandibule, dentalna restauracija je od manje važnosti u većini slučajeva. Koštani defekti su često puta manjeg razmjera te multiple osteotomije reznja nisu potrebne, a to se posebno odnosi na rekonstrukciju ramusa mandibule. Iz tih razloga fibularni režanj nije najbolja metoda rekonstrukcije, već se daje prednosti radijalnom ili skapularnom režnju. U literaturi se spominje i DCIA režanj (engl. deep circumflex iliac artery) režanj, odnosno slobodni ilijakalni režanj režanj kao moguća metoda za rekonstrukciju lateralnih defekata mandibule te za rekonstrukciju nakon hemimandibulektomije.(31) Zbog svoje zavijenosti vrlo je sličan obliku mandibule, ali su mu nedostaci morbiditet donorskog mjesta, nemogućnost osteotomije reznja bez kompromitiranja cirkulacije te prevelika debljina kožnog reznja. Fibularni je režanj stoga bolje estetsko i funkcionalno rješenje, ali se u slučaju nedostupnosti fibularnog reznja može iskoristiti i DCIA režanj.(31)

Svrha ovog rada je prikazati mogućnosti implantoprotetske rehabilitacije kod onkološki ili traumatološki liječenih pacijenata sa slobodnim fibula režnjem. Pokazati prednosti i važnost pred-kirurškog planiranja u bolesnika kojima je potrebna rekonstrukcija pomoću slobodnog fibula reznja. Prikazana je važnost interdisciplinarnе suradnje između maksilofacijalnih i oralnih kirurga te kirurških protetičara.

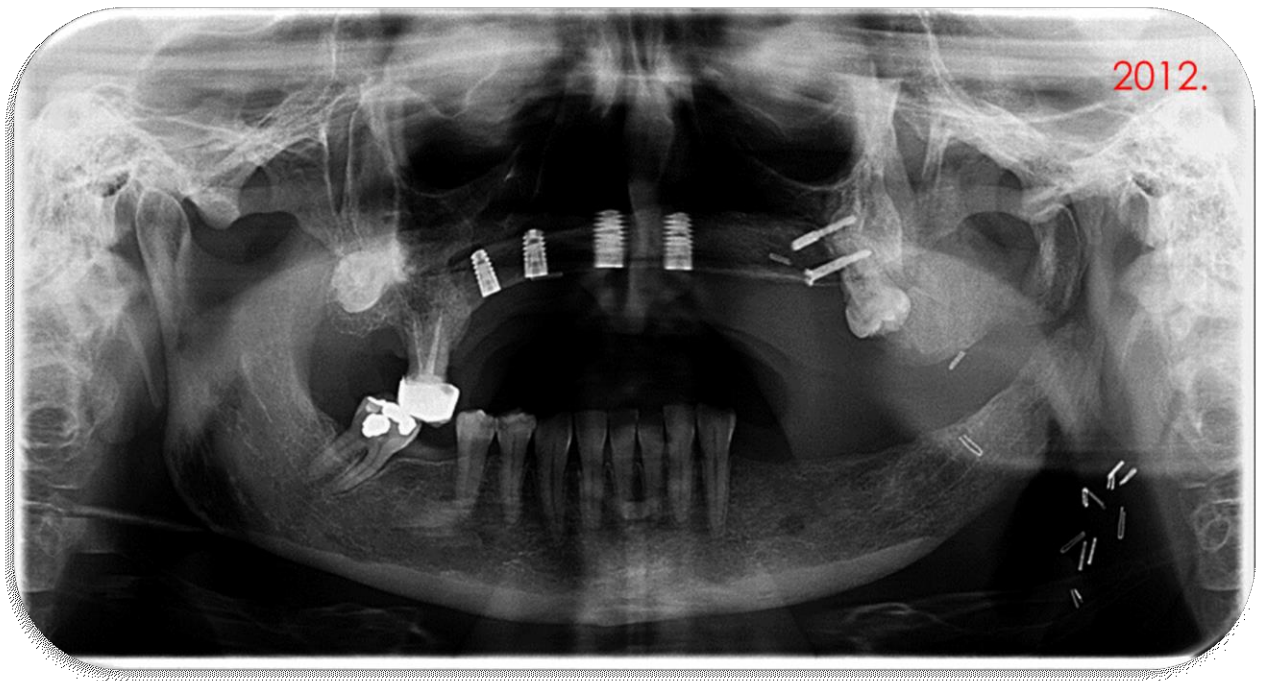
2. PRIKAZ SLUČAJA

Slučaj 1.

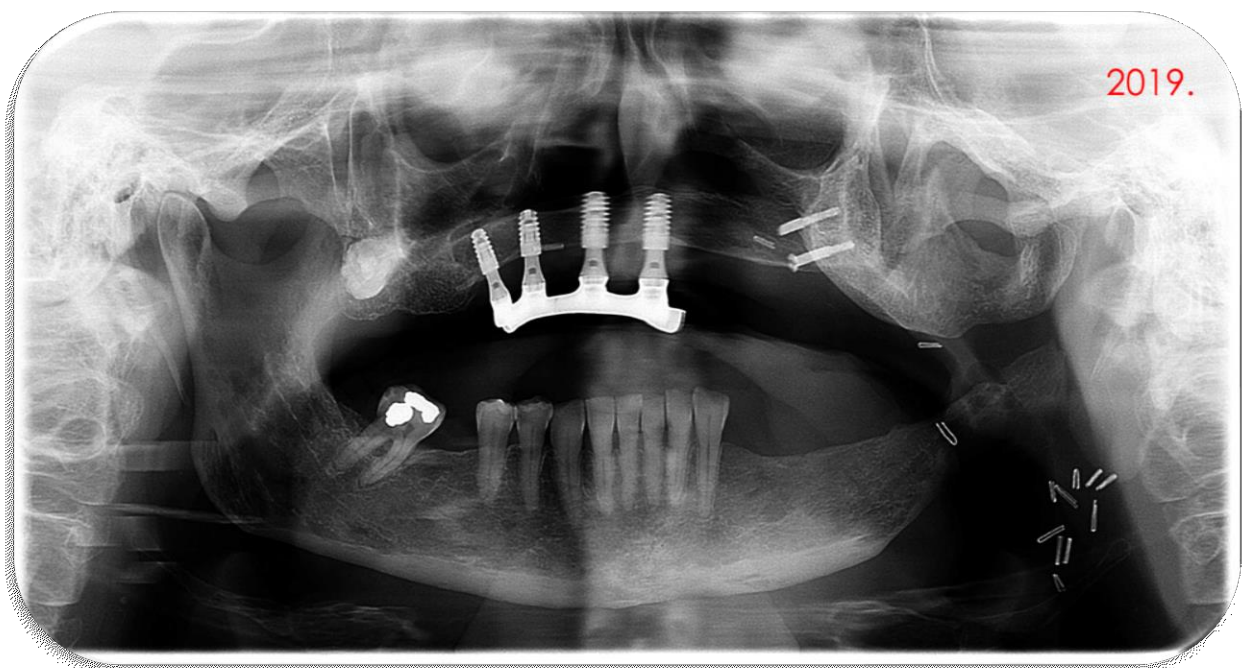
Pacijentica je prije 10 godina prošla potpunu medijalnu rekonstrukciju maksilarne kosti zbog oralnog karcinoma. Radioterapija nije bila provedena te dvije godine nakon što nije imala znakove recidiva postavila su se četiri zubna implantata veličine $3,5 \times 11$ mm (Ankylos Dentsply Implants, Njemačka) u regiji drugog sjekutića i prvih premolara (slika 3. i 4.). Godinu dana poslije, izvedena je vestibuloplastika i otvorena su četiri oseointegracijska implantata. Zbog nedostatka tvrdog tkiva nepca izrađen je protetski nadomjestak totalna wironit proteza na prečku. Pacijentica je bila zadovoljna krajnjim rezultatom i nakon 8 godina došla je zamijeniti protezu. Kontrolni panoramski rendgen nije pokazao resorpciju kosti oko implantata (slika 5.). Nakon planiranja, pristupilo se izradi novog protetskog pomagala proteze na prečku (slika 6.).



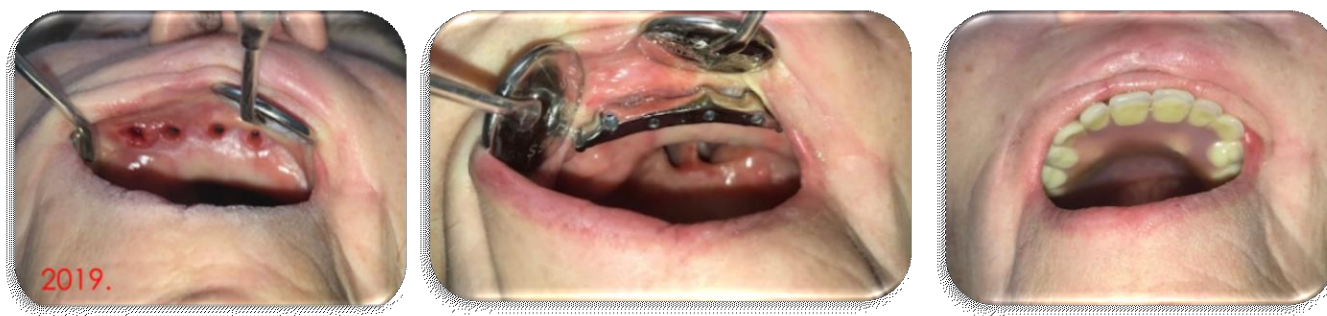Slika 3. Operativni tijek ugradnje 4 dentalna implantata u slobodni fibula režanj u maksili



Slika 4. Ortopantomogram



Slika 5. Ortopantomogram



Slika 6. a) izgled sluzice nakon skidanja gingivaformera, b) proba prečke na implantatima, c) konačni protetski rad (proteza na prečki)

Slučaj 2.

Pacijent je prije 21 godinu prošao rekonstrukciju mandibule slobodnim fibula režnjem zbog ratne ozlijede (slika 7.). Postavljena su mu bila 4 implantata (Bramemark MKII dva implantata 13x3.75mm i dva implantata 15x3.75mm) u intermentalnoj regiji. Svi implantati su pokazali primarnu stabilnost kod postavljanja. Zbog mnogo veziva ispod kožnog transplantata nakon vestibuloplastike učinio se i debulking. Pacijent je dobio totalnu donju wironit protezu na prečku. Pacijent je bio zadovoljna krajnjim rezultatom. Nakon 20 godina došao je zamijeniti protezu zbog dotrajalosti akrilatnog dijela i retencijskih elemenata proteze. Kontrolni panoramski rendgen nije pokazalo značajnu resorpciju kosti oko implantata (slika 8. i 9.). Pristupilo se izradi novog protetskog pomagala (slika 10.).

KLINIČKA BOLNICA DUBRAVA
Klinika za kirurgiju lica, željusti i usta
Av. izviđača 6
HR-10040 Zagreb
tel (01) 290-2444

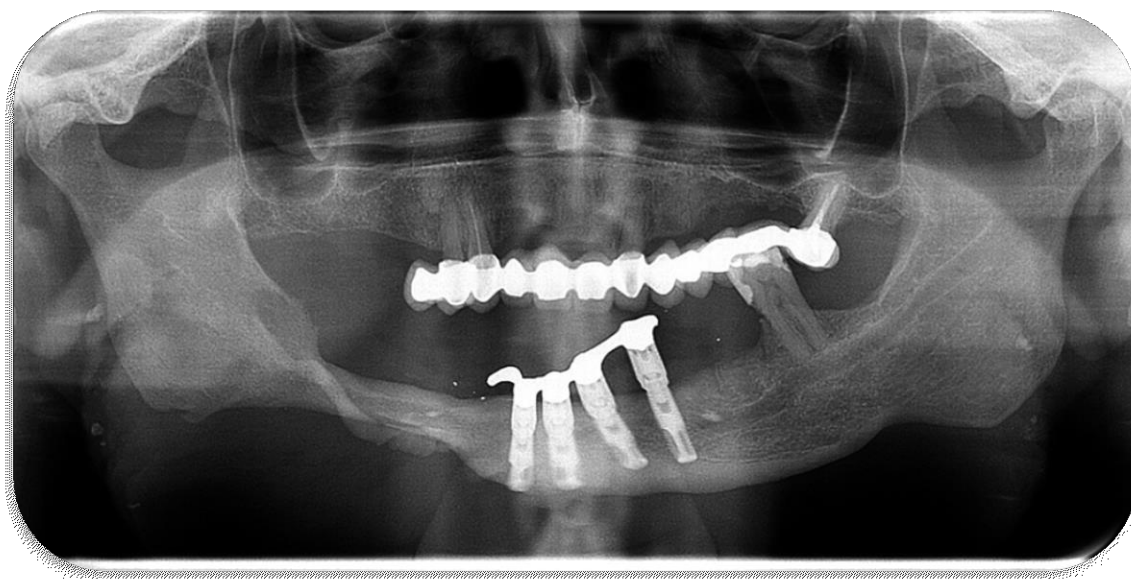
02.07.1998. g.

OTPUSNO PISMO

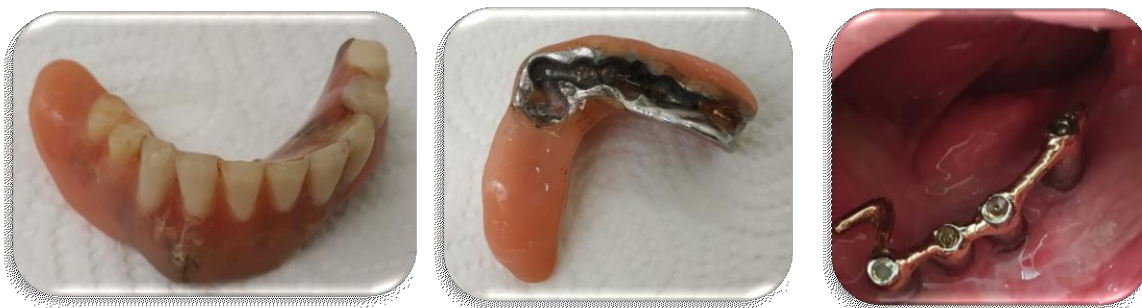Ime i prezime: [REDACTED]
Datum rođenja: 17.05.1969. g.
Malični broj: 830/98 7753/98
Boravio od: 15.06.98. do: 02.07.98. g.

Diagnoza: St post reconstructio mandibulae, vestibuloplasticam et plastica linguae propter vulnus sclopetarium faciei

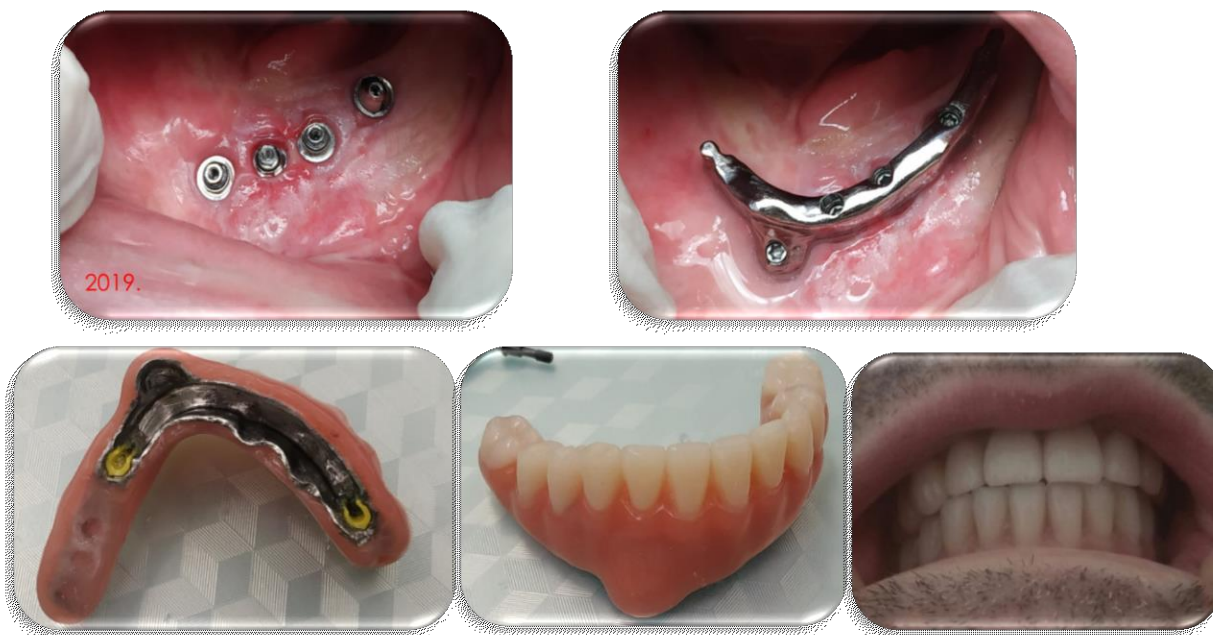Slika 7. Povijest bolesti pacijenta



Slika 8. Kontrolni ortopantomogram snimljen nakon 20 godina s primarnim protetskim rješenjem na Branemark implantatima



Slika 9. Dotrajalo protetsko rješenje nakon 20 godina



Slika 10. Novo protetsko rješenje proteza na prečku

3. RASPRAVA

Napredak nove tehnologije i materijala uvelike su olakšale postupke u maksilofacijalnoj protetici. Korištenje oseointegriranih implantata proširilo je mogućnosti liječenja. Nove tehnologije nude standardiziranu kvalitetu, izvrsnu preciznost i izvrsnu biološku kompatibilnost, u kombinaciji s adekvatnim mehaničkim svojstvima i izvrsnom estetikom. Uspjeh implantata temelji se na preciznom predoperativnom planiranju mjesta postavljanja implantata. Moderne tehnike trodimenzionalnog slikanja kao digitalna tomografija omogućuje dobivanje radioloških podataka s vrlo niskim razinama radijacije i izvrsnom preciznošću slike i omogućuje obradu tih podataka s raznim tipovima softvera. Moguće je unaprijed odrediti točan 3D položaj implantata prije stvarne implantacije i time se poboljšava kirurška preciznost.

Komunikacija i edukacija ključni su za prihvaćanje protetskog pomagala. Uspješno korištenje protetskog pomagala može ovisiti o pacijentovom psihološkom stanju. Rehabilitacija nije pasivan proces, pacijent mora biti aktivan sudionik. Sudjelovanje pacijenta u procesu donošenja odluka s realističnim očekivanjima od ključnog je značaja. Pacijente treba educirati o izborima liječenja. Potrebno je naglasiti potrebu za redovitim kontrolama kako bi se uspostavila ravnoteža između funkcije, okluzije i estetike.

Uvođenje 3D dizajna na računalo (3D-CAD) i proizvodnje uz pomoć računala (CAM), koji je također poznat kao brza izrada prototipa ili proizvodnja u slobodnom obliku, unaprijedila je polje maksilofacijalne tehnologije. CAD/CAM tehnologije mogu olakšati većinu ograničenja konvencionalnih tehnika. (32).

Postoji jaz između onkologije, kirurgije i konačne funkcionalne rehabilitacije zbog krive procjene ishoda terapije, nedovoljne baze podataka o liječenju karcinoma, potrebe za dodatnom edukacijom i nedostatnim sredstvima zdravstvene politike osiguranim za rehabilitaciju (33). Ishod je veliki čimbenik koji diktira odluke liječenja i raspodjelu sredstava. Kvaliteta života jednako je važna kao i stopa preživljavanja. Neprihvatanje novih tretmana u kliničkoj praksi rezultat je ili manjka adekvatnih dokaza ili nedostatak financijskih sredstava (32). Najnovija dostignuća u tkivnom inženjeringu vjerojatno će promijeniti metode rekonstrukcije defekata tkiva u budućnosti (34). Provode se mnoga istraživanja u polju regeneracije mišićnog i živčanog tkiva, što može imati učinak u orofacijalnoj rekonstrukciji u budućnosti (35).

U posljednjih nekoliko desetljeća zabilježeni su ohrabrujući funkcionalni i estetski rezultati te stope preživljavanja za pacijente kojima je učinjena rekonstrukcija FFF-om i dentalnim implantatima. Wu i sur. izvijestili su o 95-postotnoj stopi uspjeha implantata unutar pet godina praćenja. Razlozi neuspjeha u 87 posto vezani su s infekcijom, recidivom tumora i

proliferacijom mekih tkiva (36). Chiapasco i sur. pratili su 16 bolesnika s implantatima i implantatima podržanih proteza u prosjeku 50 mjeseci i utvrdili da su stopa uspjeha i preživljavanja implantata bila između 98,6% i 93,1% (37). Kramer i sur. prikazali su uspješnost od 96,1% kod 16 bolesnika s ukupno 51 implantata nakon 3,8 godina (38). U istraživanju Jacobsson i sur. u skupini od 33 pacijenta, od kojih je većina pušača i bila je izložena mandibularnom zračenju utvrdili su opću stopu preživljavanja od 1 do 5 godina za 140 implantata 94% i 83%, dok su implantati u ozračenoj fibularnoj kosti postigli tek 38% stope preživljavanja (39). Problem u analizi literature je taj što istražitelji ponekad prikazuju samo stopu preživljavanja implantata, pa za postotak uspjeha implantata postoji heterogenost u definiciji ove skupine bolesnika

Ovaj klinički prikaz slučaja trebao bi prikazati koristi za ove rizične skupine bolesnika i pomoći kliničarima da steknu uvjerenje da je poboljšana kvaliteta života postignuta nakon rekonstrukcije maksile / mandibule FFF i dentalnim implantatima.

Schoen i sur. prikazali su izazove post-resekcije, te prikazali pacijenta koji je rekonstruiran FFF-om s, dok proteza podržana implantatom nudi najbolju priliku za stabilnu i funkcionalnu oralnu rehabilitaciju (40).

Često se pogrešno primjenjuju isti kriteriji za uključivanje kao za tipičnu opću populaciju.

Mala vertikalna dimenzija, patološki maksilomandibularni odnosi ili pokretno meko tkivo koje okružuje implantate smatraju se čestim uzrocima neuspjeha implantata u maksilarnim rekonstrukcijama (37, 41).

Nedovoljna visina fibule može biti prepreka protetskoj terapiji. (42). U literaturi je predloženo više rješenja, uključujući vertikalnu osteodistrakciju (37), poravnavanje transplantata s alveolarnim grebenom u trenutku postavljanja (43) ili kombiniranje nevaskulariziranog sloja koštanog transplantata sa FFF (44).

Slobodni fibula režanj često ima preveliku debljinu i pokretljivost što može izazvati upalne probleme tj periimplantatitisa i stvaranje džepova (45). Kao što su to opisali Hayter i Cawood (44), vjerujemo da je idealno meko tkivo za implantate pričvrtno, gusta sluznica bez bora ili dlaka.

Bikortikalni ili trikortikalni smještaj zubnih implantata povećava stopu uspjeha, jer središnja koštana srž ima nisku gustoću kosti i slabu mogućnost oseintegracije (42, 46, 47). Treba izbjegavati mjesta osteotomije jer su često najslabiji dio (42).

Postoje preporuke da se implantati u FFF ne postavljaju istovremeno s rekonstrukcijskim zahvatom u slučajevima kada postoji mogućnost potrebe za radioterapijskim liječenjem (48).

Međutim, ne postoji opći dogovor da endoossealni implantati češće propadaju zbog zračenja (49), a neki autori ne smatraju postavljanje implantata kontraindicirano za pacijente s karcinomom koji će biti podvrgnuti naknadnoj terapiji zračenjem (40, 43, 50). Drugi istraživači pokazali su da radioterapija smanjuje vaskularizaciju, izazivajući reparativnu fibrozu i smanjuje otpornost na infekcije, što rezultira lošom prognozom implantata (51-54). Prema tim autorima, prije implantacije treba omogućiti razdoblje oporavka od najmanje 12 mjeseci nakon zračenja, kako bi se smanjio rizik od neuspjeha, jer je regeneracija kosti nakon radioterapije smanjena za 70,9%, s oporavkom do 28,9% u 1 godini (39, 44).

Naše je iskustvo da većina bolesnika zahvaćenih zloćudnom onkološkom bolesti često odbacuje dodatne kirurške zahvate za postavljanje implantata i naknadnu rekonstrukciju protezom podržanom implantatima. Međutim, oralna rehabilitacija FFF-om i dentalnim implantatima ne bi trebala biti sekundarna opcija već kao sastavna komponenta plana primarnog liječenja i poboljšanja pacijentove kvalitete života nakon kirurškog liječenja zloćudne bolesti. Protetska rehabilitacija može dovesti do zadovoljavajuće i učinkovite mastikacije i estetske potpore obraza i usana. Postizanje tih rezultata moglo bi pomoći pacijentima da prebrode česte podsjetnike svoje bolesti i aspekte bolesti povezane s psihološkom traumom. (55).

Nakon više od 10 godina primijećena je zadovoljavajuća funkcionalnost i estetika rekonstrukcije implantata u slobodnom fibula režnju u gornjoj i donjoj čeljusti te se isto očekuje u budućnosti s novim protetskim rješenjima.

4. ZAKLJUČAK

Rehabilitacija pacijenata sa stečenim maksilofacijalnim defektima uvijek je bila teška zadaća protetičarima. Nepredvidljiva priroda defekata i mogućnost recidiva učinili su posao protetičara dodatno izazovnim. Postoji potreba da predani i entuzijastični specijalisti traže specijalizirano obrazovanje za osposobljavanje za rad s takvim pacijentima. Integrirani napori, dobro znanje i praktične implikacije rehabilitacije pacijenata sa stečenim postoperativnim defektima pomoći će dati nadu pacijentima koji boluju od karcinoma glave i vrata sada kada je moguće postići dugoročno preživljavanje.

Slobodni fibula režanj iako na vrhu rekonstrukcijske ljestvice za rekonstrukciju defekata mandibule često je prvi izbor i najbolja metoda rekonstrukcije. Prema rezultatima višegodišnjih studija (56) kao i prikaz slučajeva u ovom radu, primjena fibula reznja u liječenju onkoloških bolesnika pokazao se kao pouzdana i odlična metoda u rekonstrukciji većih koštanih defekata mandibule, posebice onih koji zahvaćaju simfizu kosti, također dobre rezultate pokazuje i u rekonstrukciji maksile.

Slobodni fibula režanj u implantoprotetskoj rekonstrukciji nudi odgovarajuću kvalitetu i količinu transplantirane kosti sa ili bez mekotkivnog grafta uz mogućnost jednostavnog oblikovanja (danas uz kompjutersku navigaciju).

Implantati se mogu postavljati u istom (kod neonkoloških slučajeva) ili u drugom aktu (kod onkoloških slučajeva) nakon 12 mjeseci.

Nakon radioterapije regenerativni potencijal cijeljenja kosti se smanjuje za 70,9% te se nakon godine dana oporavlja za 28,9% (39, 44)

Osteosintetski materijal se uklanjanja samo ukoliko korelira s implantoprotetskim planom.

Primarna stabilnost se postiže bi- ili trikortikalnim postavljanjem implantata (kombinacija tipa I i IV kosti) uz potapanje i dvofaznu tehniku te period oseointegracije od 5-6 mjeseci.

Perioperativna uporaba antibiotika preporučava se kroz 15 dana kod slučajeva koji su prošli radioterapiju.

Vestibuloplastika uz “trimanje” (debulking) kože i/ili potkožnog tkiva uz oprez!

Nema statistički značajne razlike preživljavanja implantata između slučajeva s i bez radioterapije.

Stopa preživljavanja implantata je visoka tj. iznad 98% u većini studija.

5. LITERATURA

1. Knežević G i sur. Osnove dentalne implantologije. 1.izdanje. Zagreb: Školska knjiga d.d.; 2002. p. 9-35.
2. Branemark R, Branemark PI, Rydevik B, Myers RR. Osseointegration in skeletal reconstruction and rehabilitation. A review. JRRD. 2001; 38(2), 175-81.
3. Osseointegration and its experimental background. P.I. Branemark. JPD. 1983; p. 399-410.
4. Maureen S. The expanding role of dental oncology in head and neck surgery. Surg Oncol Clin N Am. 2004; 13:37-46.
5. Roger, S.N. Quality of life perspective in patients with oral cancer. Oral Oncology. 2010; 46:445-47.
6. Moser, V.F., Crevenna, R., Korpan M. & Quiltan, M. Cancer Rehabilitation particularly with aspects of physical impairment J. Rehab Med. 2003; 35:153-162.
7. Dingman, C., Hegedus, P.D., Likes, C., McDowell, P., McCarthy, E., & Zwilling, C. A Co-ordinated Multidisciplinary approach to caring for the patients will head and neck cancer. J. Support Oncol. 2008; 6(3):125-131.
8. Lemon, J.C., Martin, J.W., Chambers, M.S., Kiat amnuay, S. Gettleman L. Facial prosthetic rehabilitation, preprosthetic surgical techniques and biomaterials. Curr. Opin. Otolaryngol head neck surg. 2005; 13: 255-262.
9. Clarke LK. Rehabilitation for the head and neck cancer patient. Oncology. 1998;12(1):81-9.
10. Hubalkowa, H., Holakovsky, J., Bradza, F. Diblik, P. & Mazenek, J. Team approach in the treatment of extensive maxillofacial defects. Five case report series. Prague Medical Report. 2010; 111(2):148-157.
11. Haman, K.L. Psychological distress, head, and neck cancer, Part 1- Review of the literature. J Support Oncol. 2008; 6(4):155-163.
12. Breitbart, W. & Holland, J. Psychological aspects of head and neck cancer. Semin Oncol. 1988;15:61-69.
13. Gillis, R.E. Psychological Implications of patient care. In maxillofacial prosthetics, Laney, W.R. &, Gardner, A.F., Eds., Michigan. 1979. p. 21-40.
14. Hearst, D. Can't they like me as I am? Psychological intervention for children and young people with congenital disfigurement. Dev. Neurorehab. 2007; 10(2):105-12.

15. Chalian, V.A., Drane, J.B. & Standish, S.M.. The Evolution and Scope of Maxillofacial prosthetics. In Maxillofacial prosthetics Multidisciplinary Practice. Chalian, V.A., Drane, J.B. and Standish, S.M. Eds., the Williams & Wilkins Company, Baltimore, USA. 1972.
16. Zlotolow, I.M. Dental Oncology and Maxillofacial Prosthetics. In Atlas of Clinical Oncology. Cancer of the Head and Neck 2001; p. 376-373.
17. Khan, Z. & Farman, A.G. The prosthodontist role in head and neck cancer and introduction – Oncologic dentistry. J. Ind Prosthodont. Soc. 2006; 6(1):4-9.
18. Davenport, J. Managing the prosthetic rehabilitation of patient with head and neck cancer. Dent. News. 1996; 3(3):7-11.
19. Jerbi, F.C., Ramey, W.O., Drane, J.B., Margetis, P., Lebley, J.P., & Goepp, R.A., et.al. Prostheses, stents and splints for the oral cancer patients. CA: A Cancer Journal Clinicians. 1968; 18(6):327-352.
20. Desjardins, R.P. Obturator prosthesis design for acquired maxillary defects. J. Prosthet Dent. 1978; 39:424-25.
21. Brown, K.E. Clinical Considerations in improving obturator treatment J. Prosthet Dent. 1970; 24:461-66.
22. Chalian, V.A., Bogan, R.L. and Snadlewick, J.W. Retention of Prosthesis. In Maxillofacial Prosthetics Multidisciplinary Practice. Chalian, V.A., Drane, J.B. & Standish, S.M., Eds., The Williams and Wilkins Company, Baltimore, USA. 1971. p. 121-132.
23. Keyf, F. Obturator prosthesis for hemimaxillectomy patients. J.Oral Rehab. 2001; 28:821-29.
24. Yoshida, H., Furuya, Y., Shimodaira, K., Kanazawa, T. & Kataoka, R. & Takahashi, K. Spectral characteristics of hypernasality in maxillectomy patients. J. of Oral Rehab. 2000; 27:723-730.
25. Wang, R.R. Sectional prosthesis for total maxillectomy patient. A clinical report J.Prosthet Dent. 1997; 78(3):241-244.
26. Beumer, J., III, Zlotolow, I.M., & Sharma, A.B. Restoration of Palate, Tongue, Mandible and facial defect, in Oral Cancer. Silverman, S., Ed., B.C. Decker Inc., Ontario. 2003.

27. Tuna, S.H., Pekkan, G., Gumus, H.O. & Aktas A. Prosthetic Rehabilitation of Velopharyngeal Insufficiency: Pharyngeal Obturator Prostheses with different retention Mechanisms. *Eur J. Dent.* 2010; 4(1):81-87.
28. Eckert, S.E., Desjardins, R.P. and Taylor, T.D. Clinical Management of the soft palate defect. In *Clinical Maxillofacial Prosthetics*, Taylor, T.D., Ed. Illinois. 2000. p. 121-132.
29. Gibbons, P. & Bloomer, H. A supportive type prosthetic speech aid. *J. prosthetic, Dent.* 1958; 8:362-374.
30. Gonzalez, T.B. & Aranson, A.E. Palatal lift prosthesis for treatment of anatomic and neurologic palatal insufficiency. *Cleft Palate Journal.* 1970; 7:91-104.
31. Čukman, M. Uporaba fibularnog reznja u rekonstrukciji donje čeljusti. *Diplomski rad.* Zagreb : Medicinski fakultet. 2018.
32. Wolfaardt, J. Gehl, G., Farmand, M. & Wilkes, G. Indication and methods of care for aspects of extraoral osseointegration. 2003; 32:124-137.
33. Mitchell, S.A. Framing the challenges of cancer Rehabilitation. *Oncology Nurse Edition.* 2010; 24(1):33-4.
34. Kuriakose, M.A., Sharma, M., & Ivyer, S. Recent advances and controversies in head and neck reconstructive surgery. *Indian journal of Plastic Surgery.* 2007; 40(12):3-12.
35. Fearraigh, P.O. Review of Methods used in the reconstruction and rehabilitation of the maxillofacial region, *J. of the Irish Dental Association.* 2009; 56(1):32-37.
36. Wu YQ, Huang W, Zhang ZY, Zhang ZY, Zhang CP, Sun J: Clinical outcome of dental implants placed in fibula-free flaps for orofacial reconstruction. *Chin Med J (Engl).* 2008; 121: 1861-5.
37. Chiapasco M, Biglioli F, Autelitano L, Romeo E, Brusati R: Clinical outcome of dental implants placed in fibula-free flaps used for the reconstruction of maxillo-mandibular defects following ablation for tumors or osteoradionecrosis. *Clin Oral Implants Res.* 2006; 17: 220-8.
38. Kramer FJ, Dempf R, Bremer B. Efficacy of dental implants placed into fibula-free flaps for orofacial reconstruction. *Clin Oral Implants Res.* 2005; 16: 80-8.
39. Jacobsson MG, Jönsson AK, Albrektsson TO, Turesson IE: Short- and long-term effects of irradiation on bone regeneration. *Plast Reconstr Surg.* 1985; 76: 841-5.

40. Schoen PJ, Raghoobar GM, Bouma J, Reintsema H, Vissink A, Sterk W, Roodenburg JL: Rehabilitation of oral function in head and neck cancer patients after radiotherapy with implant retained dentures: effects of hyperbaric oxygen therapy. *Oral Oncol.* 2007; 43: 379-88.
41. Schultes G, Gaggl A, Kärcher H: Stability of dental implants in microvascular osseous transplants. *Plast Reconstr Surg* 2002; 109: 916-21.
42. Bodard AG, Salino S, Bémer J, Lucas R, Breton P: Dental implant placement after mandibular reconstruction by microvascular free fibula flap: current knowledge and remaining questions. *Oral Oncol.* 2011; 47: 1099-104.
43. Smolka K, Kraehenbuehl M, Eggensperger N, Hallermann W, Thoren H, Iizuka T, Smolka W: Fibula free flap reconstruction of the mandible in cancer patients: evaluation of a combined surgical and prosthodontic treatment concept. *Oral Oncol.* 2008; 44: 571-81.
44. Hayter JP, Cawood JJ: Oral rehabilitation with endosteal implants and free flaps. *Int J Oral Maxillofac Surg* 25: 3-12, 1996. Review. Erratum in: *Int J Oral Maxillofac Surg.* 1996; 25: 248.
45. Fierz J, Hallermann W, Mericske-Stern R: Patients with oral tumors. Part 1: Prosthetic rehabilitation following tumor resection. *Schweiz Monatsschr Zahnmed.* 2013; 123: 91-105.
46. Sumi Y, Hasegawa T, Miyaishi O, Ueda M: Interface analysis of titanium implants in a human vascularized fibula bone graft. *J Oral Maxillofac Surg.* 2001; 59:213-16.
47. Chang YM, Wallace CG, Tsai CY, Shen YF, Hsu YM, Wei FC: Dental implant outcome after primary implantation into double-barreled fibula osteoseptocutaneous free flap-reconstructed mandible. *Plast Reconstr Surg.* 2011; 128: 1220-8.
48. Schrag C, Chang YM, Tsai CY, Wei FC: Complete rehabilitation of the mandible following segmental resection. *J Surg Oncol.* 2006; 94: 538–45.
49. Granström G: Radiotherapy, osseointegration and hyperbaric oxygen therapy. *Periodontol* 2000. 2003; 33: 145-62.
50. Schepers RH, Slagter AP, Kaanders JH, van den Hoogen FJ, Merks MA: Effect of postoperative radiotherapy on the functional result of implants placed during ablative surgery for oral cancer. *Int J Oral Maxillofac Surg.* 2006; 35: 803-8.

51. Hundepool AC, Dumans AG, Hofer SO, Fokkens NJ, Rayat SS, van der Meij EH, Schepman KP: Rehabilitation after mandibular reconstruction with fibula free-flap: clinical outcome and quality of life assessment. *Int J Oral Maxillofac Surg.* 2008; 37: 1009-13.
52. Ihde S, Kopp S, Gundlach K, Konstantinović VS: Effects of radiation therapy on craniofacial and dental implants: a review of the literature. *Oral Surg Oral Med Oral Pathol Oral Radiol Endod.* 2009; 107:56-65.
53. Fenlon MR, Lyons A, Farrell S, Bavisha K, Banerjee A, Palmer RM: Factors affecting survival and usefulness of implants placed in vascularized free composite grafts used in post-head and neck cancer reconstruction. *Clin Implant Dent Relat Res.* 2012; 14: 266-72.
54. Ferrari S, Copelli C, Bianchi B, Ferri A, Poli T, Ferri T, Gallesi P, Sesenna E, Brevi BC: Rehabilitation with endosseous implants in fibula free-flap mandibular reconstruction: a case series of up to 10 years. *J Craniomaxillofac Surg.* 2013; 41:172-8.
55. Iizuka T, Häfliger J, Seto I, Rahal A, Merickse-Stern R, Smolka K: Oral rehabilitation after mandibular reconstruction using an osteocutaneous fibula free flap with endosseous implants. *Clin Oral Implants Res.* 2005; 16:69-79.
56. Sozzi D, Novelli G, Silva R, Connelly ST, Tartaglia GM, Implant rehabilitation in fibular free flap reconstruction: A retrospective study of cases at 1-18 years following surgery. *J Craniomaxillofac Surg.* 2017; 45(10):1655-1661.

6. ŽIVOTOPIS

Goran Batinjan rođen je 24. srpnja 1987. godine u Zagrebu. 2012.g. završio je studij dentalne medicine na Stomatološkom fakultetu Sveučilišta u Zagrebu. Tijekom studija bio je uključen u više studentskih udruga, bio je demonstrator na predmetu Histologija s embriologijom. Dobitnik je Rektorove nagrade u akademskoj godini 2011/12. za studentski rad iz područja oralne kirurgije te Colgateove nagrade za najbolji studentski rad. Rezultate dosadašnjih istraživanja iz područja laserske kirurgije prezentirao je na mnogim međunarodnim i domaćim znanstvenim i stručnim skupovima. Na 8. Hrvatskom međunarodnom Quintessence kongresu 2013. g. u Zagrebu osvojio je prvu nagradu za najbolju poster prezentaciju. Jedan je od prvih termografičara u Hrvatskoj iz područja biomedicine koji su položili stručni tečaj osposobljavanja za medicinsku termografiju u Centru za transfer tehnologije na Fakultetu strojarstva i brodogradnje u Zagrebu.

Specijalistički staž iz područja kirurške i stomatološke protetike obavio je na Klinici za stomatologiju Kliničkog bolničkog centra Zagreb i Kliničkoj bolnici Dubrava te je specijalizirao 2018. godine.

Član je Hrvatske stomatološke komore, Hrvatskog liječničkog zbora, Hrvatskog društva za dentalnu implantologiju, Hrvatskog oralno-kirurškog društva i Hrvatskog društva za stomatološku protetiku. Autor je više znanstvenih, stručnih i preglednih radova u recenziranim domaćim i stranim časopisima te poglavlja u knjizi.

Aktivno se služi engleskim jezikom.