

Horizontalna augmentacija alveolarnog grebena u dentalnoj implantologiji

Gabriša, Ivan

Professional thesis / Završni specijalistički

2020

Degree Grantor / Ustanova koja je dodijelila akademski / stručni stupanj: **University of Zagreb, School of Dental Medicine / Sveučilište u Zagrebu, Stomatološki fakultet**

Permanent link / Trajna poveznica: <https://um.nsk.hr/um:nbn:hr:127:608886>

Rights / Prava: [Attribution-NonCommercial 4.0 International/Imenovanje-Nekomercijalno 4.0 međunarodna](#)

Download date / Datum preuzimanja: **2025-02-18**



Repository / Repozitorij:

[University of Zagreb School of Dental Medicine Repository](#)





Sveučilište u Zagrebu

Stomatološki fakultet

Ivan Gabriša

**HORIZONTALNA AUGMENTACIJA
ALVEOLARNOG GREBENA U
DENTALNOJ IMPLANTOLOGIJI**

POSLIJEDIPLOMSKI SPECIJALISTIČKI RAD

Zagreb, 2020.

Rad je ostvaren u Zavodu za oralnu kirurgiju na Stomatološkom fakultetu Sveučilišta u Zagrebu.

Naziv poslijediplomskog specijalističkog studija: Dentalna implantologija

Mentor rada: doc. dr. sc. Davor Brajdić, Stomatološki fakultet Sveučilišta u Zagrebu

Lektor hrvatskog jezika: Branka Stunja Rister, prof. hrvatskog jezika i književnosti

Lektor engleskog jezika: Mirjana Malus Paulić, prof. engleskog i španjolskog jezika i književnosti

Sastav Povjerenstva za ocjenu poslijediplomskog specijalističkog rada:

1. _____
2. _____
3. _____

Sastav Povjerenstva za obranu poslijediplomskog specijalističkog rada:

1. _____
2. _____
3. _____

Datum obrane rada: _____

Rad sadrži: 95 stranica

9 tablica

68 slika

1 CD

Rad je vlastito autorsko djelo, koje je u potpunosti samostalno napisano uz naznaku izvora drugih autora i dokumenata korištenih u radu. Osim ako nije drukčije navedeno, sve ilustracije (tablice, slike i dr.) u radu izvorni su doprinos autora poslijediplomskog specijalističkog rada. Autor je odgovoran za pribavljanje dopuštenja za korištenje ilustracija koje nisu njegov izvorni doprinos, kao i za sve eventualne posljedice koje mogu nastati zbog nedopuštenog preuzimanja ilustracija odnosno propusta u navođenju njihova podrijetla.

Posveta

Ovaj rad posvećujem svojoj ženi Petri, bez koje danas ne bih bio ovdje gdje jesam. Otac bi bio ponosan.

Sažetak

HORIZONTALNA AUGMENTACIJA ALVEOLARNOG GREBENA U DENTALNOJ IMPLANTOLOGIJI

Koštani defekti čeljusti mogu nastati kao posljedica ekstrakcije zuba, traume, parodontne bolesti, cista i tumora čeljusti, nekroze čeljusti izazvane lijekovima ili zračenjem, a mogu biti kongenitalni ili uzrokovani sistemskim oboljenjima .

Pravilno je pozicioniranje implantata postava implantata u trodimenzionalnu poziciju koja je nužna da bi se ostvario funkcijski i estetski ishod terapije i smanjile mogućnosti komplikacija. Da bi se ostvarili preduvjeti za pravilno pozicioniranje implantata, ponekad je prije implantacije ili za vrijeme implantacije potrebno nadoknaditi izgubljeni koštani volumen i meko tkivo jer zatečeni uvjeti ne dopuštaju postavu implantata u pravilan položaj. Primjena biomaterijala u augmentaciji koštanog grebena omogućuje obnovu izgubljene alveolarne kosti. Biomaterijali za augmentaciju kosti mogu djelovati osteogenetski, osteoinduktivno i osteokonduktivno. Horizontalna je augmentacija indicirana kada nema dostatne širine alveolarnog grebena, a visina grebena dostatna je za pravilno pozicioniranje implantata.

Osnovne tehnike za horizontalnu augmentaciju koštanog grebena uključuju :

1. vođenu regeneraciju kosti (GBR, engl. guided bone regeneration)
2. koštani blok-transplantat (engl. bone block grafting)
3. Ridge-split tehniku
4. distrakcijsku osteogenezu (DO, engl. distraction osteogenesis).

Zajedničko je svim tehnikama horizontalne augmentacije grebena da ako se augmentirano područje optereti protetskim radom koji pritišće ranu, dolazi do dehiscijencija mekih tkiva i resorpcije augmentiranog područja s mogućnošću infekcije. Važno je da se rana primarno zatvori bez tenzija, osim kod ridge-split tehnike kod koje se rana ne mora primarno zatvoriti. Ugradnja implantata indicirana je samo ako je moguće postići primarnu stabilnost implantata prilikom augmentacije alveolarnog grebena.

Ključne riječi: vođena regeneracija kosti; ridge-split; distrakcijska osteogeneza; koštani blok-transplantati; augmentacija alveolarnog grebena; koštani nadomjesni materijali.

Summary

HORIZONTAL ALVEOLAR RIDGE AUGMENTATION IN IMPLANT DENTISTRY

Jaw bone defects develop due to various causes, including tooth extractions, trauma, periodontal disease, jaw cysts and tumors, and jaw osteonecrosis induced by medications or radiotherapy. The origins of jaw bone defects can also be congenital or due to systemic diseases. Correct implant placement, i.e. implant positioning in a three-dimensional relationship with surrounding structures is necessary for functional and aesthetic treatment results, as well as to reduce the risk of complications. To fulfill the prerequisites for correct implant placement, a preoperative or intraoperative compensation of the lost bone volume and soft tissues is required. This is the case in patients whose current oral situation does not allow a proper three-dimensional implant positioning. The use of biomaterials for alveolar ridge augmentation enables regaining the lost parts of alveolar bone. Biomaterials for bone augmentation exert osteogenic, osteoinductive, and osteoconductive effects. For correct implant horizontal ridge augmentation is used when handling alveolar ridges that are insufficient in width but sufficient in height placement.

Basic techniques for horizontal ridge augmentation include the following:

1. Guided bone regeneration
2. Bone block grafting
3. Ridge-split technique
4. Alveolar distraction osteogenesis.

The common issue concerning all of the horizontal ridge augmentation techniques is related to the loading of the augmented area by prosthetic structures and pressure application on the wound, which may lead to the dehiscence of soft tissues, resorption of the augmented site, and the risk of infection. An important requirement for preventing complications is a primary wound closure with no tension, except for the ridge-split technique, which does not necessitate a primary wound closure. Implant placement is indicated only if primary implant stability can be attained through alveolar ridge augmentation.

Key words: guided bone regeneration; ridge-split; alveolar distraction osteogenesis; block bone grafting; alveolar ridge augmentation; bone substitutes.

SADRŽAJ

1. UVOD	1
2. BIOLOGIJA KOSTI	3
2.1. Građa koštanog tkiva	4
2.1.1. Osteoblasti.....	6
2.1.2. Pokrovne stanice	6
2.1.3. Osteociti	6
2.1.4. Osteoklasti.....	7
2.1.5. Međustanična tvar koštanog tkiva.....	8
2.2. Modelacija i remodelacija kosti.....	9
2.3. Cijeljenje alveolarne kosti nakon ekstrakcije zuba.....	11
3. ANATOMIJA I KLASIFIKACIJA KOŠTANIH DEFEKATA	14
3.1. Klasifikacija za bezube alveolarne grebene.....	17
3.2. Klasifikacija za djelomično bezube alveolarne grebene.....	18
3.3. Klasifikacija ekstrakcijskih alveola nakon vađenja zuba	19
4. DIJAGOSTIKA I PLANIRANJE TERAPIJE	21
4.1. Postava implantata u meziodistalnoj dimenziji	22
4.2. Postava implantata u orofacijalnoj (vestibularnooralnoj) dimenziji.....	23
4.3. Postava implantata u apikokoronalnoj dimenziji.....	23
4.4. Odnos mekih tkiva i implantata.....	24
5. BIOMATERIJALI ZA KOŠTANU AUGMENTACIJU	26
5.1. Autologni koštani transplantati.....	29
5.1.1. Intraoralni koštani transplantati	29
5.1.2. Ekstraoralna donorska mjesta	35
5.2. Alogeni koštani transplantati	36
5.3. Ksenogeni koštani transplantati.....	37
5.4. Aloplastični biomaterijali	38

5.5. Membrane	40
5.5.1. Resorptivne membrane	41
5.5.2. Neresorptivne membrane	43
5.6. Regenerativni materijali.....	43
5.6.1. Trombocitima obogaćen fibrin (PRF).....	45
5.6.2. Koštani morfogenski proteini (BMPs).....	47
6. KIRUŠKE TEHNIKE KOD HORIZONTALNE AUGMENTACIJE ALVEOLARNOG GREBENA	50
6.1. Vođena regeneracija kosti (GBR – Guided Bone Regeneration).....	52
6.1.1. GBR s resorptivnom membranom	54
6.1.2. GBR s neresorptivnom membranom	57
6.1.3. Komplikacije.....	60
6.2. Koštani blok-transplantat.....	61
6.2.1. Komplikacije.....	65
6.3. Ridge split tehnika	65
6.3.1. Jednofazna tehnika.....	67
6.3.2. Dvofazna tehnika	72
6.3.3. Komplikacije.....	74
6.4. Distrakcijska osteogeneza.....	75
6.4.1. Komplikacije.....	78
7. RASPRAVA.....	79
8. ZAKLJUČAK	81
9. LITERATURA.....	83
10. ŽIVOTOPIS	94

Popis skraćenica

PRF – trombocitima obogaćen fibrin (engl. platelet rich fibrin)

PRP – trombocitima obogaćena plazma (engl. platelet rich plasma)

BMP – koštani morfogenetski protein (engl. bone morphogenetic protein)

FGF – fibroblastni čimbenik rasta (engl. Runx2 – runt-povezan transkripcijski činitelj 2 (engl. runtrelated transcription factor 2))

Osx – Osterix

OPG – osteoprotegerin

RANK – receptor aktivator jezgrinog činitelja κ B (engl. receptor activator of nuclear factor κ B)

RANKL – receptor aktivator jezgrinog činitelja κ B ligand (engl. receptor activator of nuclear factor κ B ligand)

M-CSF – makrofagni činitelj stimulacije kolonija (engl. macrophage colony-stimulating factor)

MMP-9 – matriks metaloproteinaza-9

Cp – katepsin

TRAP – kisela fosfataza otporna na tartarat (engl. tartrate-resistant acid phosphatase)

Eph2 – EphrinB2

Eph4 – EphrinB4

BMU – koštana višestanična jedinica (engl. bone multicellular unit)

PTH – paratiroidni hormon

HU– Hounsfieldove jedinice

TGF- β – beta transformirajući čimbenik rasta (engl. transforming growth factor beta)

PD-EGF – epidermalni faktor rasta iz trombocita (engl. platelet-derived epidermal grow factor)

rh-BMP – rekombinantni humani BMP

OCN – osteokalcin

OSP – osteopontin

OSN – osteonektin

GBR – vođena regeneracija kosti (engl. Guided Bone Regeneration)

S-GBR – vođena regeneracija kosti potpomognuta vijkom (engl. Screw-Guided Bone Regeneration)

DO – distrakcijska osteogeneza (engl. distraction osteogenesis)

ABBM - deprotenizirana goveđa kost – (engl. anorganic bovine bone mineral)

GF – faktori rasta (engl. growth factors)

PDGF – trombocitni faktor rasta (engl. platelet-derived growth factor)

IGF – inzulinu sličan faktor rasta – (engl. insulin-like growth factor)

VEGF – vaskularni endotelni faktor rasta (engl. vascular endothelial growth factor)

PMMA – polimetilmetakrilat

PHEMA – polihidroksietilmetakrilat

PTFE – politetrafluoretilen (engl. polytetrafluoroethylene)

e-PTFE – ekspandirajući politetrafluoretilen (engl. expanded polytetrafluoroethylene)

d-PTFE – politetrafluoretilen visoke gustoće (engl. dense polytetrafluoroethylene)

FDBA – mineralizirani alogeni transplantat suho smrznute kosti (engl. freeze-dried bone allograft)

DFDBA – demineralizirani suho smrznuti koštani alogeni transplantat (engl. demineralised freeze-dried bone allograft)

EGF – epidermalni faktor rasta (engl. epidermal growth factor)

CBCT – Cone Beam kompjutorizirana tomografija (engl. Cone Beam computer tomography)

EMD – proteinski derivat matriksa cakline (engl. enamel matrix derivate, Emdogain)

HA – Hidroksiapatit

GTR – vođene regeneracije tkiva (engl. guided tissue regeneration)

PLA – polilaktične kiseline (engl. polylactic acid)

PGA – poliglikolne kiseline (engl. polyglycolic acid)

DKK-1 – dickkopf WNT

NO – dušikov oksid (engl. nitric oxid)

β -TCP – β -trikalcijev fosfat

1. UVOD

Augmentacija alveolarnog grebena potrebna je kada alveolarna kost nema dovoljnu visinu i širinu za ugradnju dentalnog implantata. Gubitak alveolarne kosti nastaje nakon vađenja zuba, upala, trauma ili drugih etioloških faktora. Da bi se ostvarili optimalni rezultati, gotovo je uvijek prijeko potrebno provesti jedan od oblika koštane augmentacije prije ili tijekom ugradnje implantata (1). Idealna augmentacija uspostavlja koštani volumen, koji je prethodno izgubljen.

Dosegnuti optimalne rezultate u implantološkoj terapiji znači pozicionirati implantat u pravilan protetski položaj s dostatnom koštanom potporom za sva periimplantna meka tkiva (1).

Mnoge kirurške tehnike i materijali razvijeni su i ispitivani u svrhu postizanja uspješne horizontalne augmentacije alveolarnog grebena. Horizontalna augmentacija alveolarnog grebena u kliničkoj praksi ima visoku razinu uspješnosti. Tehnike horizontalne augmentacije mogu se podijeliti na vođenu regeneraciju kosti (GBR – Guided Bone Regeneration), augmentaciju koštanim blok-transplantatima, ridge split tehniku, distrakcijsku osteogenezu (2).

Svrha je ovog rada pobliže objasniti, opisati i prikazati tehnike augmentacije kada je širina alveolarnog grebena manja od 5 - 6 mm, odnosno od širine koja je potrebna da se ugradi standardni implantat promjera 4 mm (3).

Zbog velikoga broja različitih načina i tehnika augmentacije, cilj je ovoga specijalističkog rada doktora dentalne medicine na jednostavan i sažet način upoznati s biologijom kosti, s biomaterijalima za koštanu augmentaciju, tehnikama horizontalne augmentacije alveolarnog grebena i principima na kojima se oni temelje te komplikacijama kod tih postupaka.

2. BIOLOGIJA KOSTI

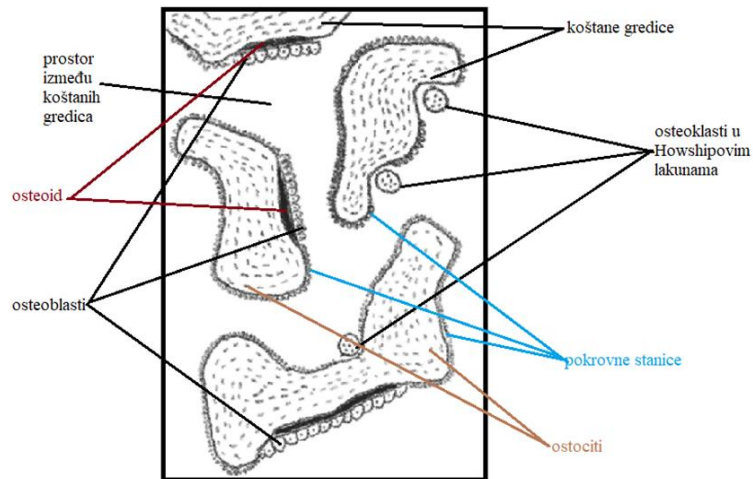
Kost je mineralizirano potpuno tkivo građeno od međustanične tvari i od četiriju tipova stanica: osteoblasta, osteoklasta, osteocita, pokrovnih stanica (4). Koštano tkivo ima brojne funkcije: određuje veličinu i osnovni oblik tijela, pruža mu potporu i omogućuje kretanje (kosti djeluju kao poluge lokomotornog sustava), štiti unutarnje organe, rezervoar je kalcija i sudjeluje u njegovu metabolizmu, sadrži faktore rasta i krvotvorne organe (5).

Mikroskopski gledano, kost se sastoji od spongioze koja je mekana i ima tvrdo kortikalno tkivo. S vanjske strane kost oblaže periost koji se sastoji od kolagenih vlakana i fibroblasta. Unutrašnje šupljine u kosti prekriva endost koji je mnogo tanji od periosta. Uloga periosta i endosta prehrana je koštanog tkiva (6). Unatoč inertnom izgledu, kost je visoko dinamički organ koji se neprekidno resorbira osteoklastima i izgrađuje osteoblastima. Postoje dokazi da osteociti djeluju kao mehanosenzori i dirigiraju/reguliraju proces koštane pregradnje (7). Funkcije pokrovnih stanica nisu dovoljno jasne, ali čini se da te stanice igraju važnu ulogu u održavanju koštane ravnoteže između resorpcije i apozicije (8).

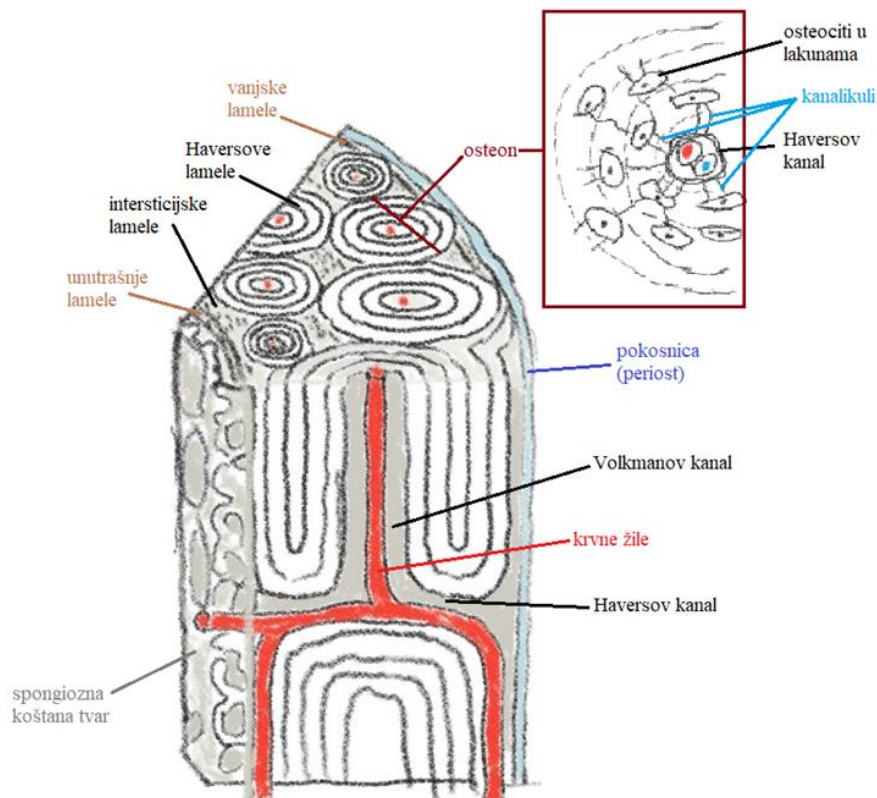
2.1. Građa koštanog tkiva

Stanice koštanog tkiva osteoblasti, osteociti i pokrovne stanice mezenhimalnog su podrijetla, dok su osteoklasti podrijetla monocitno makrofagne stanične loze. Razlikuju se dvije vrste koštanog tkiva: zrelo i nezrelo koštano tkivo. Nezrelo koštano tkivo naziva se i vlaknasto koštano tkivo jer sadrži kolagena vlakna različite debljine i usmjerenja. Stanice su brojnije po jedinici volumena nego u zrelom koštanom tkivu i bez pravilnosti razbacane su u međustaničnoj tvari (9). Zrelo ili lamelarno koštano tkivo pokazuje pravilnost u rasporedu elemenata međustanične tvari i stanica. Mikroskopskim pregledom lamelnog koštanog tkiva uočava se pravilnost u međusobno paralelnom rasporedu koštanih lamela debljine 5 – 10 μm . U pojedinoj koštanoj lameli nalaze se šupljine u kojima su trupovi osteocita (9). Dva su oblika koštane tvari koji se međusobno razlikuju u rasporedu lamela. Različita morfologija određuje im specifična biomehanička svojstva i poziciju u pojedinoj kosti. U spongiozi koštano tkivo oblikuje koštane gredice, trabekule, a prostore između njih ispunjava koštana srž. Pažljivim promatranjem uočava se grupiranost gredica u pravcima koji pokazuju smjer djelovanja sila tlaka i vlakna na kost (slika 1.). Kortikalna koštana tvar prekriva površinu kostiju (slika 2.). Solidne je strukture i nema šupljine ispunjene koštanom srži. U kortikalnoj koštanoj tvari lamele čine četiri sustava s obzirom na položaj i način pružanja. Rubni osnovni sustav lamela čine lamele koje se nalaze neposredno pod vezivnom ovojnicom kosti, odnosno periostom. U dubini trupa uočavaju se lamele središnjeg (unutarnjeg) osnovnog sustava. Između spomenutih sustava lamela raspoređene su Haversove lamele. One koncentrično okružuju pojedini Haversov kanal koji se

pruža paralelno s osovinom kosti. Haversove kanale povezuju poprečno postavljeni Volkmanovi kanali koji poput Haversovih kanala sadrže krvne žile i živčana vlakna. Haversov kanal s pripadajućim lamelama čini osnovnu morfološku jedinicu kompaktne koštane tvari – osteon. Između tri spomenuta sustava lamela nalaze se intersticijske lamele (10).



Slika 1. Građa spongioznog koštanog tkiva.



Slika 2. Građa kortikalne koštane tvari.

2.1.1. Osteoblasti

Osteoblasti su kockaste stanice koje proizvode, odlažu i mineraliziraju koštani matriks te čine 4 - 6 % koštanih stanica (11). Osteoblasti se nalaze u na površini koštane gredice, njihovi citoplazmatski izdanci prodiru u novostvoreni osteoid i dodiruju citoplazmatske izdanke osteocita u koštanim kanalićima. Sinteza koštanog matriksa započinje tako da osteoblasti luče kolagene proteine, pretežno kolagen tip I, a ulaganjem kristala hidroksiapatita dolazi do mineralizacije koštanog matriksa (12). Iz osteoblasta se diferenciraju osteociti kao terminalno diferencirane stanice koštanog tkiva. Diferencijacija i razvoj osteoblasta iz osteoprogenitorskih stanica pod utjecajem je koštanih morfogenetskih proteina (BMP) i ostalih čimbenika rasta, poput čimbenika rasta sličnog inzulinu (IGF), trombocitnog čimbenika rasta (PDGF) i fibroblastnog čimbenika rasta (FGF) (13).

Značajnu ulogu u diferencijaciji osteoblasta imaju runt-povezan transkripcijski činitelj 2 (engl. Runtrelated transcription factor 2; Runx2) i Osterix (Osx). Oba činitelja sudjeluju u aktivaciji transkripcije gena diferencijacije osteoblasta iz mezenhimalnih matičnih stanica (14).

2.1.2. Pokrovne stanice

Pokrovne stanice (engl. Bone lining cells) plosnati su osteoblasti na površini koštane gredice u stanju mirovanja, u kojem ne dolazi do apozicije niti do resorpcije kosti (15). Funkcija tih stanica nije u potpunosti istražena, ali je pokazano da ove stanice sprječavaju izravnu interakciju između osteoklasta i koštanog matriksa, kada ne dolazi do resorpcije kosti. Također sudjeluju u diferencijaciji osteoklasta, proizvodnji osteoprotegerina (OPG) i receptor aktivator nuklearnog faktora kappa-B liganda (RANKL) (16).

2.1.3. Osteociti

Osteociti su najbrojnije stanice te čine 90 - 95% stanica koštanog tkiva i njihov je životni vijek do 25 godina (17). Osteociti se nalaze u lakunama, zarobljeni unutar mineraliziranog koštanog matriksa. Terminalno su diferencirane stanice, a nastaju ukopavanjem osteoblasta u koštani matriks koji su odložili. Pritom dolazi do smanjenja njihove aktivnosti i broja staničnih organela. Osteociti su citoplazmatskim izdancima povezani s osteogenim stanicama periosta i endotela, osteoblastima, osteoklastima i međusobno s drugim osteocitima. Citoplazmatski izdanci dopiru kroz koštane kanaliće do površine kosti (18). Ovi kanalići povezuju površinu kosti s osteocitima u dubini. Sustav koštanih kanalića s citoplazmatskim izdancima i lakune u kojoj je trup osteocita osnova su mehanoreceptorskih funkcija osteocita. Sustav kanalića ima sposobnost detektiranja mehaničkih pritisaka i opterećenja na kost, čime se pomaže adaptacija kostiju na dnevne mehaničke sile i detekcija mikrooštećenja koštanog tkiva kojim se pokreće

apoptoza osteocita i regeneracija oštećenog tkiva (19). Priroda tog mehanizma zasada nije u potpunosti jasna (20). Osteociti registriraju promjene u koštanom tkivu, na temelju kojih se regulira aktivnost osteoklasta i osteoblasta tijekom remodeliranja (21).

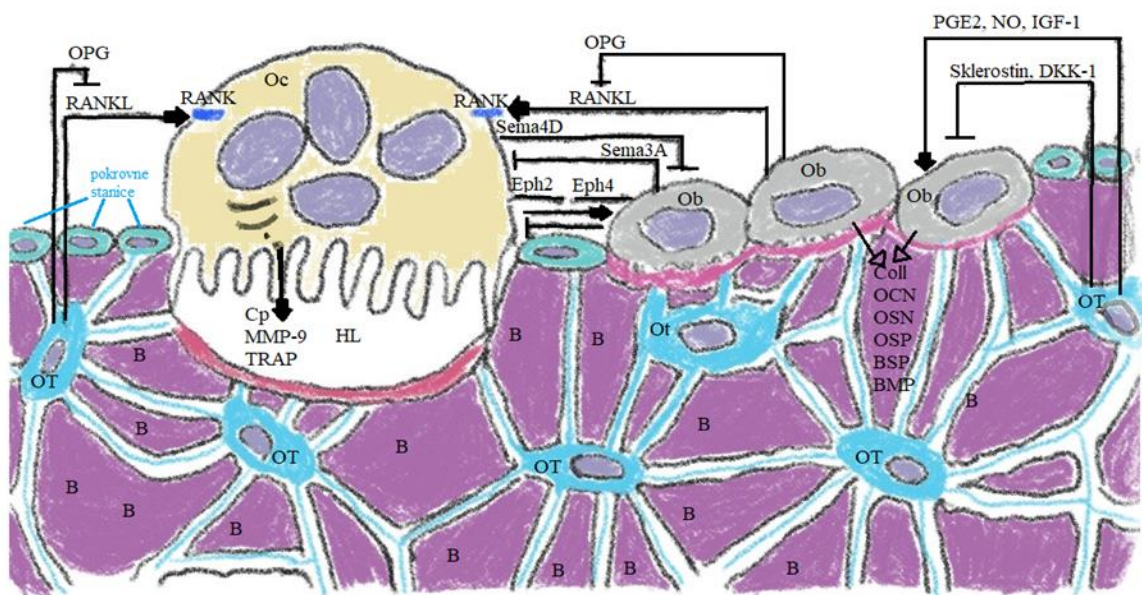
2.1.4. Osteoklasti

Osteoklasti su multinuklearne stanice, prianjaju uz kost i stvaraju izolirano područje, Howship-ove lakune u koje luče proteolitičke enzime i kiseline. Enzimi razgrađuju proteinski dio matriksa, a kiseline otapaju mineralne sastojke kosti. Zatim fagocitozom apsorbiraju otopljene tvari te ih otpuštaju u krvotok. Poznato je, međutim, da osteoklasti fagocitiraju apoptotične osteocite, koji su rani signal u poticanju lokalnog remodeliranja. Uklanjanje takvih osteocita dovodi ujedno i do prestanka signala za remodeliranje. Kada je potrebno povećati razinu kalcija u krvi, dolazi do povećanih aktivnosti osteoklasta u odnosu na njihovu aktivnost tijekom remodeliranja. Osteoklasti potječu iz stanica monocitno-makrofagne linije. Među citokinima i činiteljima rasta koji reguliraju diferencijaciju osteoklasta su osteoprotegerin (OPG), čija je funkcija sprječavanje interakcije između RANK-a i RANKL-a, receptor aktivator jezgrinog činitelja κB (engl. receptor activator of nuclearfactor κB ; RANK), receptor aktivator jezgrinog činitelja κB ligand (RANK ligand; RANKL). Vezanjem RANKL-a i RANK-a dolazi do diferencijacije prekursora u osteoklaste i povećanja resorptivne aktivnosti osteoklasta, a makrofagni činitelj stimulacije kolonija (engl. Macrophage colony-stimulating factor; M-CSF) stimulira proliferaciju i inhibira apoptozu osteoklasta.

Slika broj 3. prikazuje koštane stanice i odnose između njih i koštanog matriksa (B). Aktivacija osteoklasta (Oc) događa se nakon vezanja RANKL-a na njegov receptor RANK. Zatim osteoklast postaje polariziran i stvara se Howship lacuna (HL) koja luče enzime i kiseline. Dolazi do otapanja hidroksiapatita. Nakon otapanja mineralne faze, osteoklast (Oc) oslobađa katepsin (Cp), matriks metaloproteinazu-9 (MMP-9) i kiselu fosfatazu otpornu na tartrat (TRAP) koja otapa organski dio. EphrinB2 (Eph2) prisutan u osteoklastnoj membrani veže se na ephrinB4 (Eph4) u osteoblastnoj (Ob) membrani, potičući njezinu diferencijaciju, dok obrnuta signalizacija (ephrinB4 / ephrinB2) inhibira osteoklastogenezu.

Sema4D, proizveden osteoklastima, inhibira osteoblaste, dok Sema3A-akretiran proizveden u osteoblastima inhibira osteoklaste. Osteoblasti (Ob) stvaraju receptor aktivator jezgrinog činitelja κB ligand (RANKL) i osteoprotegerina (OPG), koji povećavaju ili smanjuju osteoklastogenezu.

Osteoblasi (Ob) izlučuju kolagenske (Coll) i nekolagene proteine, kao što su osteokalcin (OCN), osteopontin (OSP), osteonektin (OSN), koštani sialoprotein (BSP) i koštani morfogenetski proteini (BMP). Osteociti (Ot) se nalaze unutar lakuna okruženih mineralima koštanog matriksa (B). Njegovim citoplazmatskim izdancima kroz koštane se kanaliće povezuju s drugim susjednim citoplazmatskim izdancima osteocita i dopiru na površinu kosti. RANKL koji izlučuju osteociti stimulira osteoklastogenezu, dok prostaglandin E2 (PGE2), dušikov oksid (NO) i inzulinu sličan faktor rasta (IGF) stimuliraju aktivnost osteoblasta. Nasuprot tome, osteociti proizvode OPG koji inhibira osteoklastogenezu, štoviše, osteociti proizvode inhibitor signalnog puta sklerostina i dickkopf WNT 1 (DKK-1) koji smanjuju aktivnost osteoblasta.



Slika 3. Odnos između stanica kosti i koštanog matriksa.

2.1.5. Međustanična tvar koštanog tkiva

Međustanična tvar koštanog tkiva sastoji se od organskog dijela (30 – 40 %), anorganskog dijela (60 – 70 %) i vode (23). Anorganski dio pretežno čini kalcijev fosfat u obliku kristala hidroksiapatita ($\text{Ca}_{10}(\text{PO}_4)_6(\text{OH})_2$). Preostali su dio karbonatne, kloridne, fluoridne i citratne soli magnezija, natrija i drugih metala. Organski dio čini kolageni protein (većinom kolagen tip I) (90%) i nekolageni proteini, proteoglikani, glikoproteini, elastin, mikrofibrilarni proteini i male peptidne signalne molekule (faktori rasta i diferencijacije poput BMP-a) (24).

2.2. Modelacija i remodelacija kosti

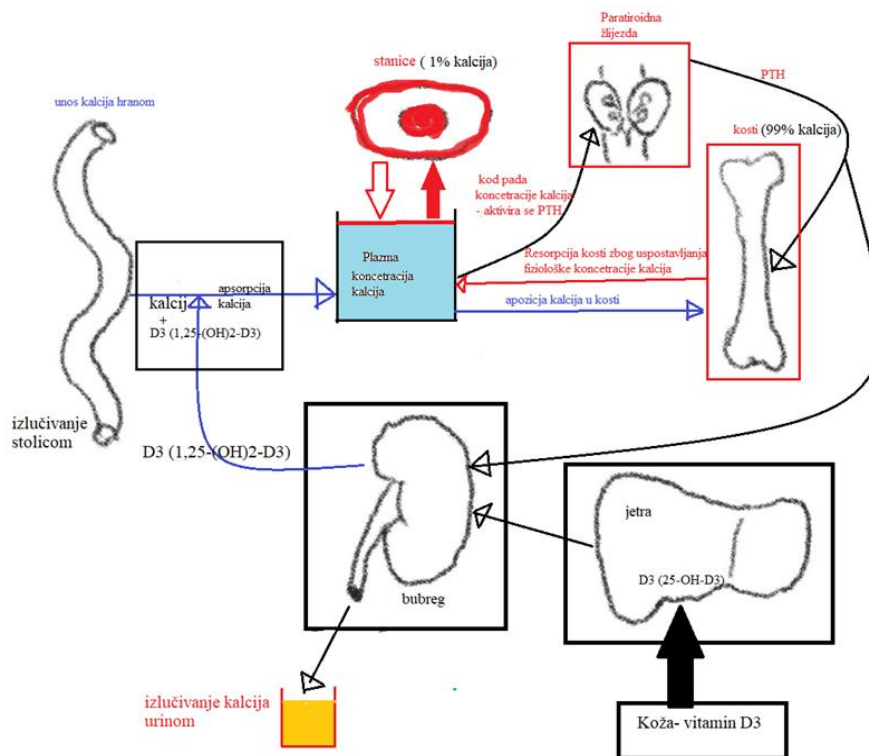
Koštano tkivo nastaje procesom osteogeneze. On se sastoji od procesa izgradnje (osteoprodukcija) i razgradnje (osteoresorpcija) koštanog tkiva (25). Oba procesa djeluju istovremeno i uravnoteženo u pravcu stvaranja i održavanja tkivne homeostaze koštanog tkiva u skladu s funkcionalnim zahtjevima. U nastajanju koštanog tkiva neophodna je indukcija diferencijacije osteogenih stanica u osteoblaste činiteljima rasta (princip osteoindukcije). Osteoblastima i stvorenom koštanom tkivu neophodna je odgovarajuća podloga (princip osteokondukcije), porozna struktura koja omogućuje trodimenzionalno prodiranje koštanoga tkiva s površine u dubinu (26).

Koštana modelacija proces je rasta kosti u dužinu i širinu. Dva su tipa rasta kosti: longitudinalni i apozicijski rast. Kod koštane modelacije proces izgradnje i razgradnje kosti odvijaju se na suprotnim stranama koštanog tkiva i procesi nisu povezani. Fiziološkom modelacijom kostiju postiže se njihov anatomske oblik i veličina. Modelacija je kosti ograničena na period embrionalnog rasta i razvoja i postnatalnog života, a završava u tridesetoj godini života (9).

Koštana remodelacija proces je pri kojem su procesi izgradnje i razgradnje kosti prisutni na istoj strani koštanog tkiva (27). Pri tome ne dolazi do promjene mase kosti, već se postojeća masa preslaguje u svrhu prilagodbe kosti biomehaničkim odnosima tijekom života. Resorbira se stara i stvara nova kost kako bi se spriječila akumulacija mikrooštećenja. Remodelacija započinje prije rođenja i traje do smrti. U tom procesu dolazi do privremenih anatomske struktura, koštanih višestaničnih jedinica (engl. bone multicellular unit, BMU) koje se sastoje od skupine osteoklasta koji ispred stvaraju konus za resorpciju i skupinu osteoblasta koji iza formiraju konus za stvaranje kosti povezanih s krvnim žilama (28).

Godišnje se pregradi oko 25% spužvaste i oko 3% kompaktne koštane tvari (29). Remodelacija kosti pod utjecajem je sistemskih i lokalnih faktora. Sistemski faktori uključuju hormone, i to: paratiroidni hormon, kalcitriol, kalcitonin, estrogen, androgene hormone, tiroidne hormone, glukokortikoide. Od lokalnih regulatornih faktora najvažniju ulogu ima ranije spomenuti sistem OPG/RANK/RANKL (29).

Odrastao čovjek ima 500 do 600 grama fosfora i oko 1200 grama kalcija (30). Približno 90% vrijednosti fosfatnih i kalcijevih iona nalazimo u obliku kristala hidroksiapatita u kosti, dok u staničnim dijelovima i izvanstaničnim tekućinama nalazimo ostatak (30). Koštano je tkivo golem spremnik kalcija i fosfora te se u koštanom sustavu tijekom cijeloga života odvijaju procesi remodelacije (slika 4.).



Slika 4. Metabolizam kalcija.

Vitamin D održava homeostazu i konstantnu koncentraciju fosfata i kalcija u plazmi te potiče njihovu apsorpciju iz probavnog trakta. Nedostatak vitamina D dovest će do nedovoljne resorpcije kalcija i fosfata te zbog hipokalcemije može nastati mišićna slabost, tetanija. U odraslih se taj poremećaj očituje osteomalacijom, a u djece rahitisom. Vitamin D sintetizira se u koži, iz endogenog kolesterola, pod utjecajem ultraljubičastog zračenja. Produkt ultraljubičaste fotolize je previtamin D3, a u krvnom je optoku prisutan samo vitamin D3 koji se veže za prijenosnu bjelančevinu i dolazi u jetru. Taj se vitamin metabolizira u 25-hidroksivitamin D3 (25-OH-D3) u jetri, a zatim se u bubrezima pretvara u 1,25-dihidroksivitamin D3 (1,25-(OH)2-D3), tj. u aktivni oblik kalcitriol i u 24,25-dihidroksivitamin D3 (24,25-(OH)2-D3) (32).

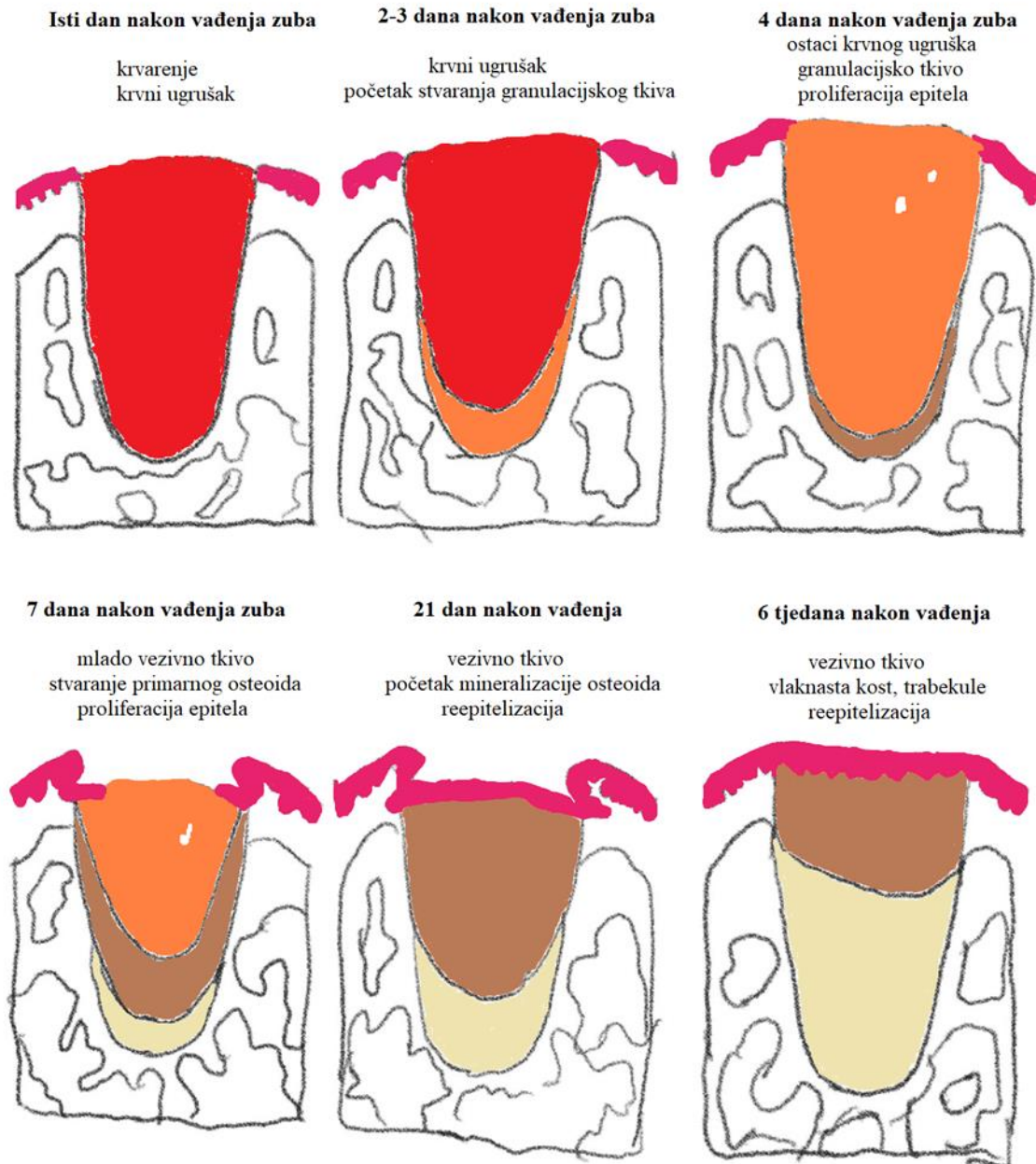
Smanjenje razine kalcija u serumu ispod fiziološke granice potiče izlučivanje paratiroidnog hormona PTH, koji pojačava transport kalcijevih iona iz koštanog tkiva u serum. Aktivni metabolit vitamina D pojačava pumpanje kalcijevih iona iz stanica kostiju (33).

Paratiroidni hormon, djelujući u suradnji s aktivnim metabolitom vitamina D, djeluje na stanice koštanog tkiva tako da potiče diferencijaciju osteoklasta iz prekursora promonocita, povećava brzinu resorpcije osteoklasta i potiskuje brzinu kojom osteoblasti formiraju kost (34).

Kalcitonin, hormon koje proizvode intersticijske stanice u štitnjači, pomaže kontrolirati serumski kalcij da ne dođe hiperkalcemije tako da sprječava resorpciju kosti.

2.3. Cijeljenje alveolarne kosti nakon ekstrakcije zuba.

Kada se zub izvadi, kost može zacijeliti reparacijom ili regeneracijom. Regeneracija je proces koji dovodi do potpunog obnavljanja morfologije i funkcije ozlijeđenog tkiva. Ona se razlikuje od reparacije kod koje je tkivo nastalo procesom cijeljenja morfološki i funkcionalno različito od originalnog tkiva. Reparacija kosti događa se na mjestima na kojima dođe do frakture ili odvajanja zidova alveolarne kosti, što kao posljedicu ima urastanje mekog tkiva na tome mjestu. Najčešći su razlozi reparacije odsutnost vestibularne koštane stijenke kao posljedica ekstrakcije zuba, velika upalna stanja kosti ili pregrijavanje kosti kod ostetomije kirurškom bušilicom. Cijeljenje rane nakon vađenja zuba odvija se u alveoli koja ima sve koštane zidove očuvane u fazama (slika 5.)(35). U prvoj se fazi prazna alveola ispunji krvlju te unutar 24 sata nastaje krvni ugrušak. Upalne stanice (neutrofili, makrofagi) migriraju u ugrušak i započinju drugu fazu, čišćenje rane. Unutar dva do tri dana nestaje krvni ugrušak i nastaje granulacijsko tkivo. Nakon četiri do pet dana granulacijsko tkivo prekriva alveolarnu kost i periferno dolazi do njegove epitelizacije. Jedan tjedan nakon vađenja zuba u apikalnom djelu alveole dolazi do stvaranja osteoida. U ostalim dijelovima alveole dolazi do reorganizacije granulacijskog tkiva koje zamjenjuje mlado vezivno tkivo. Nakon tri tjedna epitel prekriva ranu, a alveola je ispunjena mladim vezivnim tkivom i započinje mineralizacija osteoida. Nakon šest tjedana rana je epitelizirana, naglašeno je stvaranje kosti te se mogu vidjeti trabekule novostvorene kosti u alveoli.



Slika 5. Cijeljenje alveole nakon ekstrakcije zuba.

Vlaknasta je kost prva vrsta koštanog tkiva koje nastaje. Nju karakterizira brzo odlaganje duž krvnih žila, slabo organizirani matriks, velik broj osteoblasta i slaba otpornost na opterećenje. Ona će se u završnoj fazi modeliranja i remodeliranja zamijeniti zrelom, lamelarnom kosti. Dva mjeseca nakon ekstrakcije stvaranje je kosti u alveoli završeno. Potpuno očuvanje i restitucija originalnog volumena grebena bila bi idealna, ali je vrlo rijetko ostvariva. Bez daljnjeg je tretmana resorpcija alveolarne kosti neizbježna (36).

Šest mjeseci nakon vađenja zuba prosječan vertikalni gubitak alveolarne kosti iznosi od 1,5 do 2 mm, a prosječan gubitak širine alveolarne kosti iznosi 40 -50% (37).

Schropp i suradnici ustvrdili su da se dvije trećine resorpcije alveolarnog grebena događa tijekom prva tri mjeseca (38). Brzina resorpcije alveolarnih grebena najveća je tijekom prvih šest mjeseci nakon ekstrakcije i nastavlja se prosječno 0,5-1,0% godišnje tijekom cijelog života (39).

3. ANATOMIJA I KLASIFIKACIJA KOŠTANIH DEFEKATA

Koštani defekti čeljusti mogu nastati kao posljedica ekstrakcije zuba, traume, parodontne bolesti, cista i tumora čeljusti, nekroze čeljusti izazvane lijekovima ili zračenjem, a mogu biti kongenitalni ili uzrokovani sistemskim oboljenjima (40).

Postoji nekoliko klasifikacija koštanih defekata, a dijele se prema anatomski i klinički važnim značajkama. Govorimo li o atrofiji čeljusti uzrokovanoj gubitkom jednog, nekoliko ili svih zuba, tada imamo parcijalnu i totalnu bezubost. Svaki oblik upalne ili fiziološke resorpcije kosti uzrokuje gubitak u horizontalnoj ili vertikalnoj dimenziji. Stoga koštane defekte prema dimenzijskim promjenama klasificiramo kao horizontalni, vertikalni ili kombinirani koštani defekt. Kako konačni oblik atrofije (atrofično stanje) svake alveole može biti sličan, ali i vrlo različit, i atrofija alveolarnoga grebena može biti ujednačena ili neravnomjerna. Ujednačenost ili neravnomjernost posljedica je atrofičnog oblika svih alveola u čeljusti i atrofičnih procesa koji djeluju na cijeli alveolarni greben. Različiti atrofični oblici alveolarnoga grebena očituju se u dvama osnovnim oblicima i njihovoj kombinaciji: neravnomjernoj, ravnomjernoj i kombiniranoj atrofiji alveolarnoga grebena

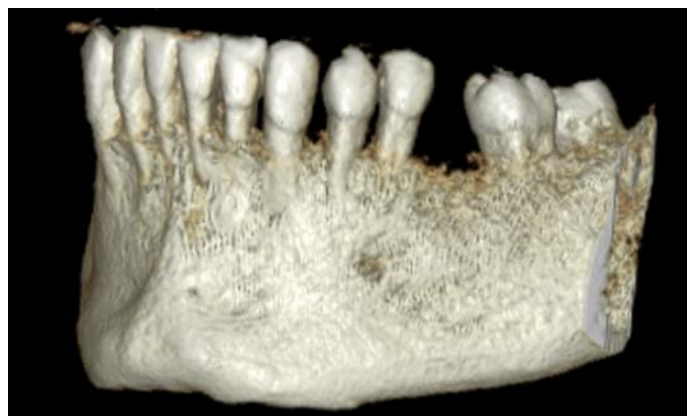Pokazalo se da atrofija grebena nakon gubitka zuba slijedi određene obrasce. U gornjoj čeljusti vestibularna stijenka alveole resorbira se brže nego palatinalna stijenka nakon vađenja zuba, a to se naziva centripetalnom resorpcijom (31). U donjoj čeljusti lingvalna stijenka resorbira se brže od vestibularne stijenke alveole, što se naziva centrifugalnom resorpcijom (31). U obje čeljusti najprije dolazi do gubitka širine, a zatim do gubitka visine alveolarnog grebena, što dovodi do razlike u međučeljusnim odnosima u sagitalnoj ravnini (41).

Kao posljedica parodontne bolesti nastaju tri tipa različitih defekata: suprakoštni ili horizontalni defekt, intrakoštani ili vertikalni defekt i intraradikularni ili furakcijski defekt (tablica 1.) (42). Suprakoštni su defekti oni koji nastaju kod horizontalnog gubitka kosti, a dno parodontološkog džepa smješteno je koronalnije od vrha alveolarnog grebena (slika 6.). Infrakoštani koštani defekti nastaju kod vertikalnog gubitka kosti, a dno parodontološkog džepa smješteno je apikalnije od vrha alveolarnog grebena. Intrakoštani defekti zahvaćaju primarno jedan zub, a dijele se s obzirom na broj koštanih zidova na jednozidne, dvozidne i trozidne koštane džepove (slika 7.). Broj zidova može se mijenjati ako se približavamo apikalnom dijelu, gdje obično postoji više zidova nego u koronalnom dijelu. Takav defekt nazivamo kombiniranim. Kod kratera defekt zahvaća dvije susjedne površine korijena. Dehiscijencije i fenestracije oblik su gubitka kosti na koronalnim dijelovima korijena. Ako je gubitak potpun, govorimo o dehiscijenciji, a ako u najkoronalnijem dijelu kost postoji, o fenestraciji.

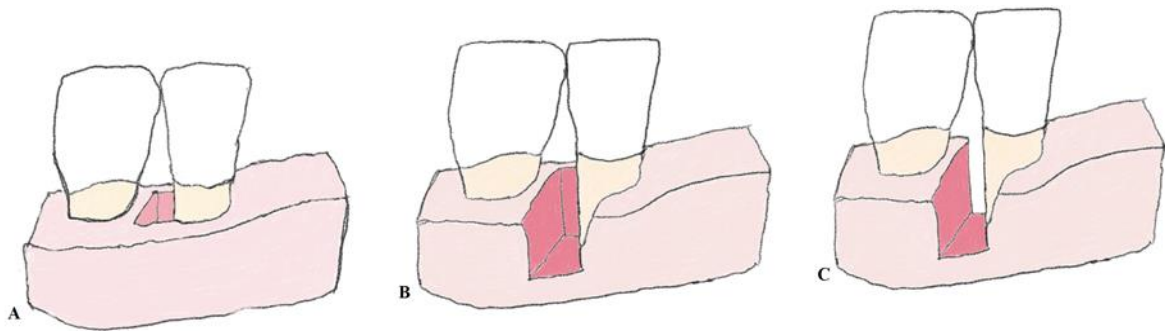
Ako je planirana implanto-protetska terapija, koštane defekte nužno je pažljivo evaluirati, klasificirati i, ako je indicirano, augmentirati kako bismo dobili mjesta za protetsko pozicioniranje implantata u pravilnoj poziciji. Klasifikaciju defekata možemo podijeliti na defekte koji nastaju u ekstrakcijskoj alveoli nakon vađenja zuba i defekte koji su prisutni na bezubnom grebenu ili djelomično bezubom grebenu. Različiti su autori klasificirali koštane defekte i dali preporuke za augmentaciju tih defekata.

Tablica 1. Podjela parodontoloških koštanih defekata.

	1. Suprakoštani		
	2. Infrakoštani	2.1. Jednozidni	
		2.2. Dvozidni	
		2.3. Trozidni	
		2.4. Kombinirani	
Koštani defekti		2.5. Krateri	
	3. Intraradikalarni	3.1. Horizontalna klasifikacija	Klasa 1
			Klasa 2
			Klasa 3
		3.2. Vertikalna klasifikacija	Subklasa A
			Subklasa B
			Subklasa C



Slika 6. Suprakoštani ili horizontalni koštani defekti.



Slika 7. Infrakoštani defekti: trozidni (A), dvozidni (B) i jednozidni (C).

3.1. Klasifikacija za bezube alveolarne grebene

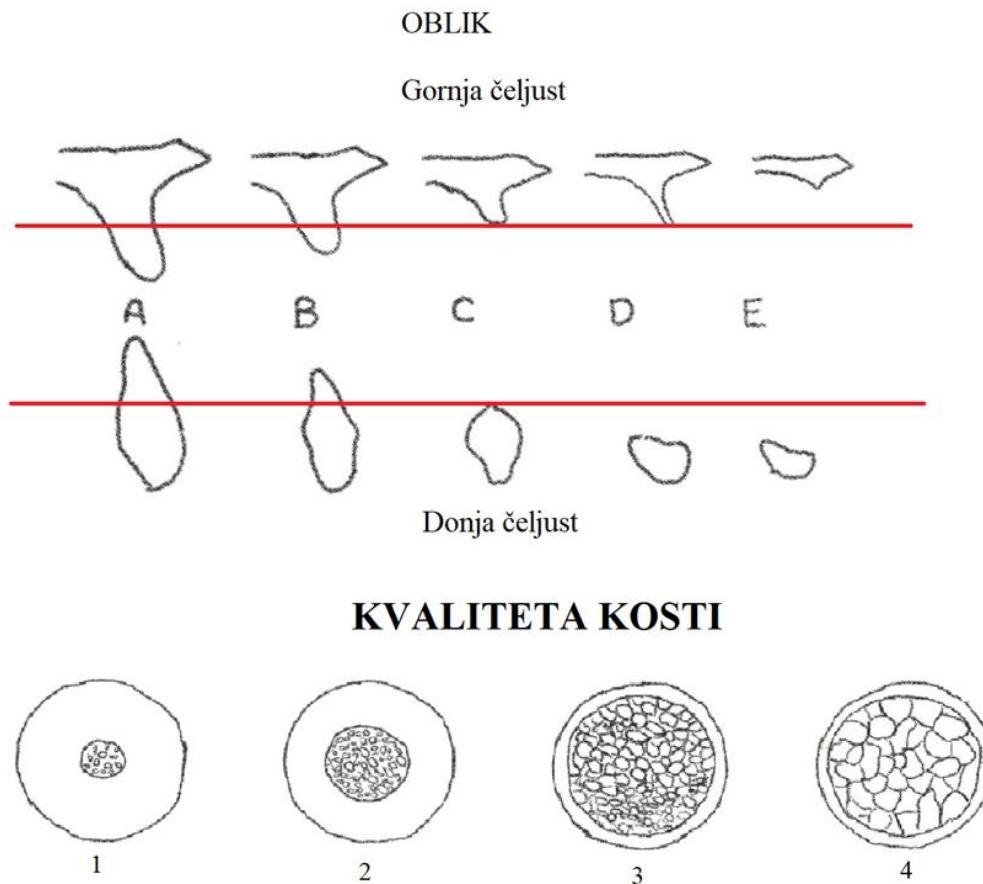
Godine 1985. Lekholm i Zarb prikazali su klasifikaciju kostiju čeljusti prema obliku i kvaliteti alveolarne kosti (44). Opisali su pet oblika resorpcije čeljusti i četiri tipa kvalitete kosti (slika 8.).

Oblici resorpcije kosti u gornjoj i donjoj čeljusti:

- A) Većina alveolarnog grebena je očuvana
- B) Umjerena resorpcija alveolarnog grebena
- C) Velika resorpcija alveolarnog grebena (preostala je samo bazalna kost)
- D) Započeta resorpcija bazalne kosti grebena
- E) Ekstremna resorpcija bazalne kosti grebena.

Autori su opisali četiri tipa kvalitete kosti:

1. Homogena kompaktna kost
2. Debeli sloj kompaktna kosti okružuje trabekularnu kost
3. Tanki sloj kompaktna kosti okružuje trabekularnu kost
4. Pretežno trabekularna kost okružena tankim slojem kompaktna kosti.

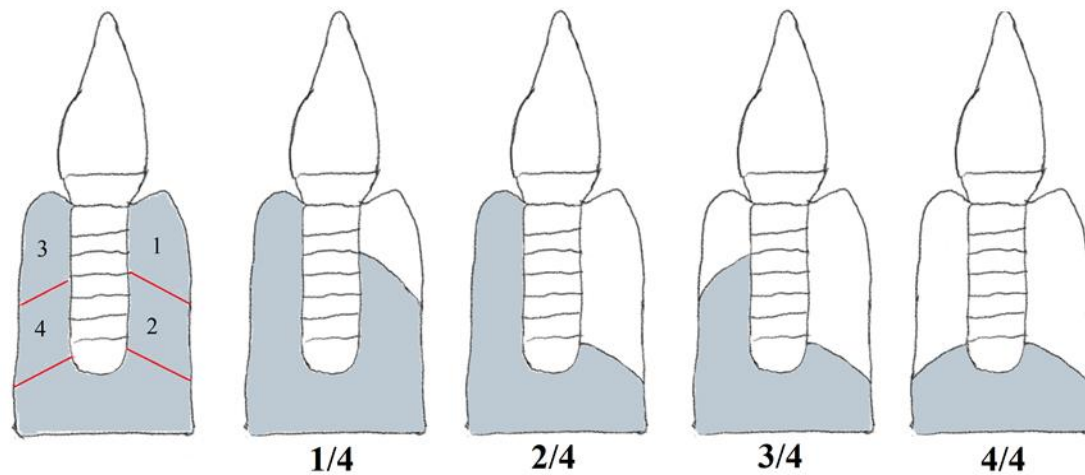


Slika 8. Klasifikacija kostiju čeljusti prema obliku i kvaliteti kosti.

3.2. Klasifikacija za djelomično bezube alveolarne grebene

Na slici 9. prikazana je klasifikacija po Terheyden (2010.) koji je napravio podjelu koštanih defekata na one koji se dijele po četvrtinama, prema obrascu resorpcije grebena i potrebne kosti za idealnu implantaciju prema CBCT snimci (46).

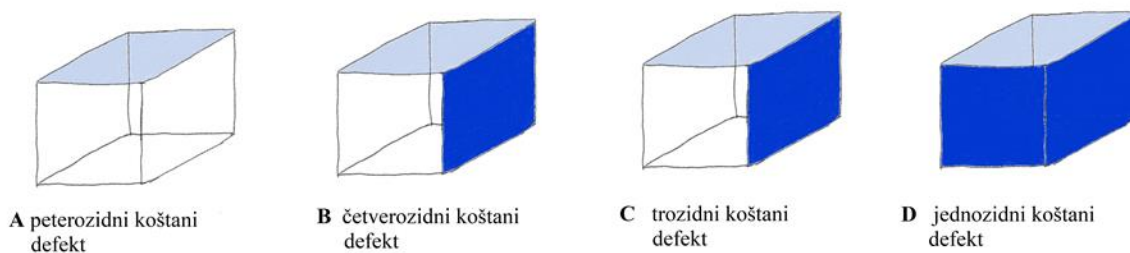
- 1/4 defekt je onaj kod kojeg je vestibularna stijenka reducirana do 50 posto od duljine planiranog implantata; potrebna horizontalna augmentacija grebena.
- 2/4 defekt je onaj kod kojeg je vestibularna stijenka reducirana preko 50 posto od duljine planiranog implantata; u takvom je slučaju potrebna horizontalna augmentacija grebena.
- 3/4 defekt označava parcijalni gubitak visine kosti; toj vrsti pripadaju kombinirani horizontalni i vertikalni defekti. U takvom je slučaju potrebna vertikalna augmentacija grebena ili horizontalna augmentacija s ugradnjom kratkih implantata.
- 4/4 defekt označava potpuni gubitak visine i širine grebena. Toj vrsti pripadaju defekti kod kojih je potrebna vertikalna augmentacija grebena.



Slika 9. Klasifikacija koštanih defekata po Terheydenu.

3.3. Klasifikacija ekstrakcijskih alveola nakon vađenja zuba

Klasifikacija po Mischu (47) bazira se na preostalim koštanim zidovima alveole nakon vađenja zuba te preporukama za tehnike augmentacije za pojedini defekt prema preostalim koštanim zidovima (slika 10.). Kod peterozidnog su defekta mezijalna, distalna, oralna, vestibularna stijenka i apikalni zid alveole očuvani. Debljina stijenke treba iznositi najmanje 1.5mm da bi se defekt klasificirao kao peterozidni. Kod takvog defekta nije potrebna augmentacija alveole jer će doći do minimalnih gubitaka kosti nakon cijeljenja. Kod četverozidnog defekta nalazimo sve koštane stijenke ekstrakcijske alveole kao kod peterozidnog defekta, osim bukalne stijenke. Kod četverozidnog je defektaporučena augmentacija s resorbirajućim ksenogenim materijalom i resorbirajućom membranom. Kod trozidnog defekta u ekstrakcijskoj alveoli nalazimo tri koštane stijenke, a pri dvozidnom samo dvije koštane stijenke. Kod trozidnog i dvozidnog defekta preporučuje se augmentacija autolognom kosti pomiješanom sa ksenogenom kosti i resorbirajućom ili neresorbirajućom membranom. Kod jednozidnog su defekta indicirani autologni koštani blok-transplantati.



Slika 10. Klasifikacija koštanog defekta nakon vađenja zuba prema preostalim koštanim zidovima: peterozidni (A), četverozidni (B), trozidni (C), jednozidni (D).

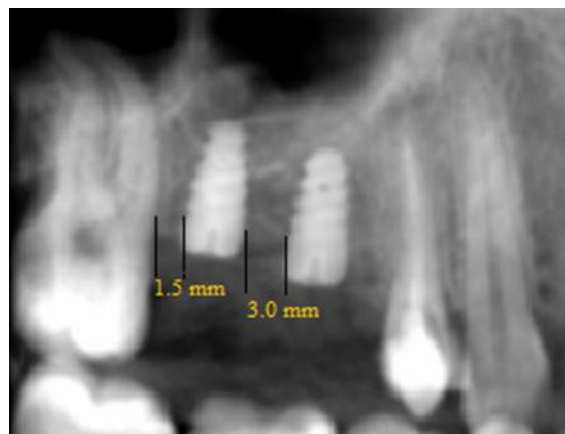
4. DIJAGOSTIKA I PLANIRANJE TERAPIJE

Kompjutorizirana tomografija (CBCT) danas je rutinska pretraga koja služi za anatomske analize i procjenu stanja alveolarnog grebena kod kirurških i implantoloških zahvata. Kompjutoriziranom tomografijom dobiva se snimka u tri dimenzije: u frontalnoj, aksilarnoj i sagitalnoj ravnini. Na snimkama analiziramo gustoću kosti u Hounsfieldovim jedinicama (HU), anatomske strukture, stupanj resorpcije grebena, širinu, dužinu, visinu kosti i koštani defekta (48). Danas je moguće pomoću CBCT snimke i digitalnog otiska zubi uzetog intraoralnim ili laboratorijskim skenerom napraviti kiruršku šablonu za ugradnju implantata koja pomaže pri njegovu pravilnom pozicioniranju.

Pod pojmom pravilnog pozicioniranja implantata podrazumijevamo postavu implantata u trodimenzionalnu poziciju koja je nužna da bi se ostvario funkcijski, estetski i fonetski ishod terapije i smanjile mogućnosti komplikacija. Da bi se ostvarili preduvjeti za pravilno pozicioniranje implantata ponekad je potrebno nadoknaditi izgubljeni koštani volumen i meko tkivo prije implantacije jer zatečeni uvjeti ne dopuštaju postavu implantata u pravilnom položaju. Nužna je preoperativna radiološka analiza, ali kliničar sam odlučuje, ovisno o svome znanju i iskustvu, hoće li biti potrebna koštana augmentacija prije same implantacije. Postava implantata vrši se u tri dimenzije: meziodistalnoj, orofacijalnoj i apikokoronarnoj.

4.1. Postava implantata u meziodistalnoj dimenziji

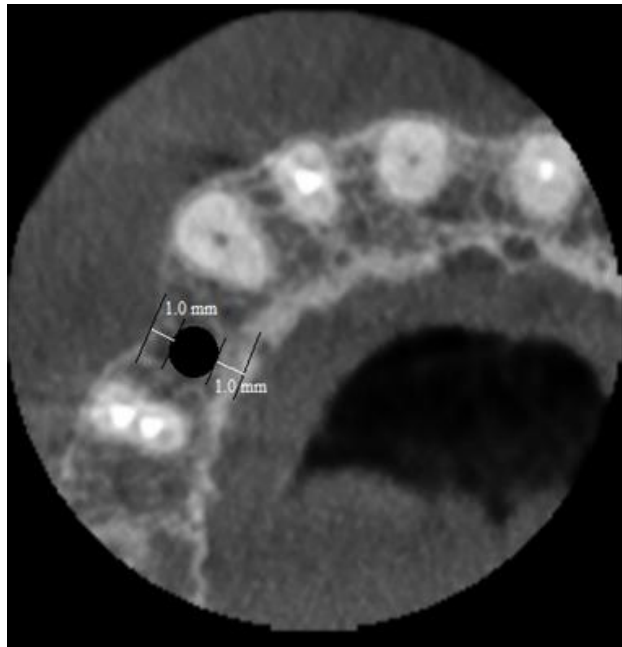
Poštovanjem meziodistalne pozicije implantata smanjujemo rizik resorpcije interproksimalne kosti oko susjednih zuba i implantata. Resorpcijom kosti dolazi do recesije mekog tkiva i papila. Minimalna udaljenost postavljenog implantata u meziodistalnom smjeru iznosi od 1,5 mm od susjednih zuba i 3,0 mm od susjednih implantata (slika 11.) (49).



Slika 11. Minimalna udaljenost implantata od susjednog zuba i implantata.

4.2. Postava implantata u orofacijalnoj (vestibularnooralnoj) dimenziji

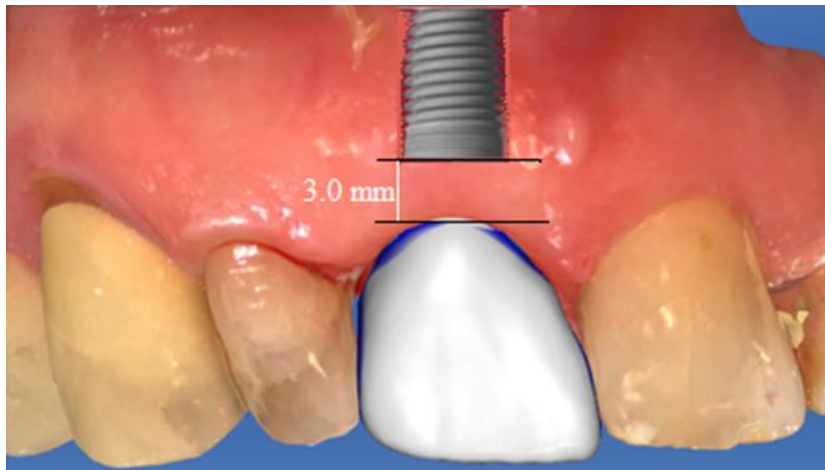
Implantat bi trebao biti okružen barem jednim milimetrom kosti vestibularno i oralno (slika 12.). Preporučuje se da se vrat implantata pozicionira u zoni od oko jedan milimetar palatinalnije od izlaznih profila susjednih zuba prateći konturu alveolarnog grebena (51). Vestibularna stjenka tanja od jednog milimetra sklona je resorpciji, a da bi se spriječila resorpcija takve koštane stijenke potrebna je horizontalna augmentacija grebena (51).



Slika 12. Minimalna udaljenost implantata od vestibularne i oralne koštane stijenke.

4.3. Postava implantata u apikokoronalnoj dimenziji

Dubinska koštana preparacija za ležište implantata čini apikokoronalnu dimenziju i točka za poziciju vrata implantata je 3 mm apikalno (slika 13.) od marginalne gingive (52). Preduboko pozicionirani implantat može rezultirati dodatnom resorpcijom kosti i recesijom okolnog mekog tkiva. Preplitka pozicija implantata dovest će do njegova prosijavanja te do nezadovoljavajućeg izlaznog profila protetskog nadomjestka.



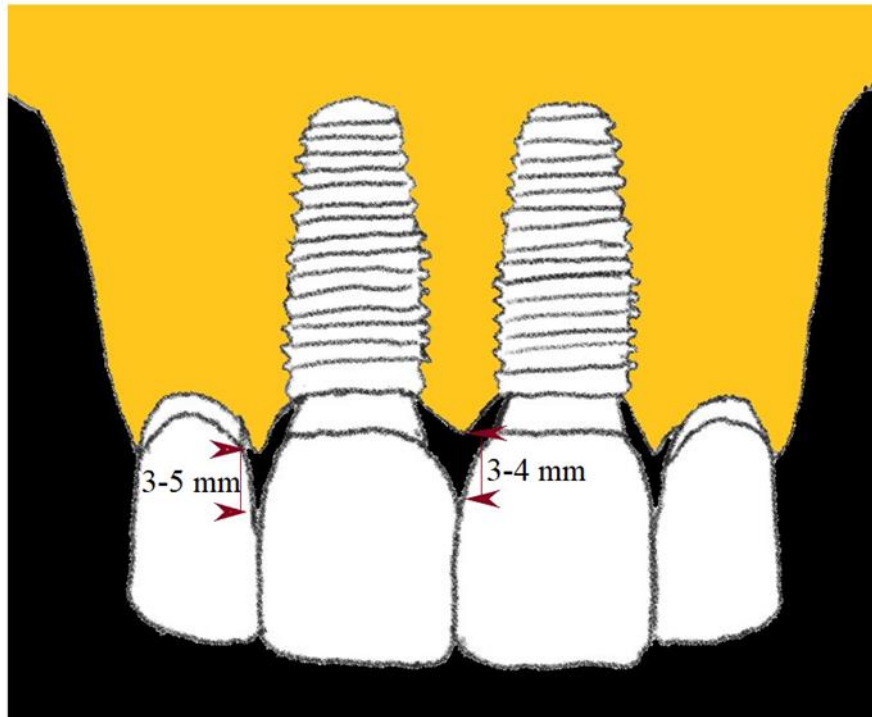
Slika 13. Pozicioniranje vrata implantata 3mm apikalno od marginalne gingive.

4.4. Odnos mekih tkiva i implantata

Meko tkivo oko implantata igra veliku ulogu u uspješnosti i preživljavanju osteointegriranog implantata. Kako bi se spriječila recesija mekog tkiva i periimplantatne bolesti, potrebna je minimalna širina od 2 mm keratizirane i nepomične sluznice oko implantata (54). Ako je širina keratizirane sluznice manja od 2 mm, onda se treba širina keratiziranog mekog tkiva proširiti kirurškim zahvatom parodontološke plastične kirurgije.

Biotip gingive važan je faktor kod estetike. Dva su tipa biotipa, debeli i tanki (55). Deblji biotip gingive najpogodniji je s kirurškog i protetskog stajališta. Kod debelog biotipa, papile su kratke i debele, zubi su četvrtasti, a debljina mekog tkiva s lakoćom može zamaskirati metalno prosijavanje implantata ili nadogradnje kroz sluznicu pa se smatra niskorizičnom za krajnji ishod terapije. Debeli je biotip otporniji na fizička oštećenja i upale. Tanki biotip gingive najveći je anatomske i estetske rizik u terapiji jer ima duge i tanke papile, a meko je tkivo osjetljivo na upale i sklonije recesiji. Zubi su dugi i uski. Biotip se može procijeniti prema tehnici transparentije marginalne gingive pomoću parodontne sonde (56). Kada je vrh parodontne sonde vidljiv kroz gingivu, radi se o tankom biotipu, a kada vrh sonde nije vidljiv kroz gingivu, radi se o debelom biotipu. Potrebno je promijeniti tanki biotip u debeli biotip gingive kirurškim tehnikama parodontološke plastične kirurgije da bi se spriječila recesija i stvorila otpornost na upalna stanja mekog tkiva oko implantata. Nedostatak aproksimalne papile između implantata ili zuba važan je estetski, fonetski i funkcijski problem. Da bi papila ispunjavala cijeli prostor između dva implantata, udaljenost od marginalnog ruba kosti do kontaktne točke između krunica na implantatima mora iznositi između 3-4 mm (slika 14.) (57).

Da bi papila ispunjavala cijeli prostor između zuba i implantata, udaljenost od marginalnog ruba kosti do kontaktne točke između krunice implantata i krune zuba mora biti između 3 do 5 mm (slika 14.) (57).



Slika 14. Prikaz potrebne udaljenosti između marginalnog ruba kosti i kontaktnih točaka kako bi papila ispunjavala cijeli prostor između dvaju implantata te između zuba i implantata.

5. BIOMATERIJALI ZA KOŠTANU AUGMENTACIJU

Primjena biomaterijala u augmentaciji koštanog grebena omogućuje obnovu izgubljene alveolarne kosti. Materijali za augmentaciju kosti mogu djelovati osteogenetski, osteoinduktivno i osteokonduktivno (tablica 2.).

Sposobnost materijala za augmentaciju da stvori novu kost naziva se osteogeneza. Samo koštani transplantati svježe autologne kosti imaju osteogeni potencijal zbog prisutnosti živih koštanih osteoblasta i matičnih stanica koje se prehranjuju preko krvnih žila na mjestu na koje se transplantat presađuje (58). Brzina urastanja krvnih žila u transplanat iznosi 1 mm na dan. Osteoblasti u autolognom transplantatu mogu preživjeti od 7 do 10 dana, dok ne dođe opskrba krvi do njih. Tako da samo autologni koštani transplantat debljine 7 do 10 mm može preživjeti transplantaciju (58).

Sposobnost augmentacijskog materijala da inducira diferencijaciju mezenhimalnih stanica na mjestu postavljanja augmentacijskog materijala u zrele koštane stanice naziva se osteoindukcija (59). Autologni i alogeni augmentacijski materijali imaju osteoinduktivno djelovanje (31).

Osteokondukcija je svojstvo augmentacijskog materijala pomoću kojeg on čini "kostur" ili trodimenzionalnu podršku za urastanje kapilara i stanica potrebnih za stvaranje kosti (60). Alogeni, autogeni, ksenogeni i aloplastični materijali djeluju osteokonduktivno. O poroznosti materijala ovisi brzina urastanja krvnih žila i odlaganje kosti (61).

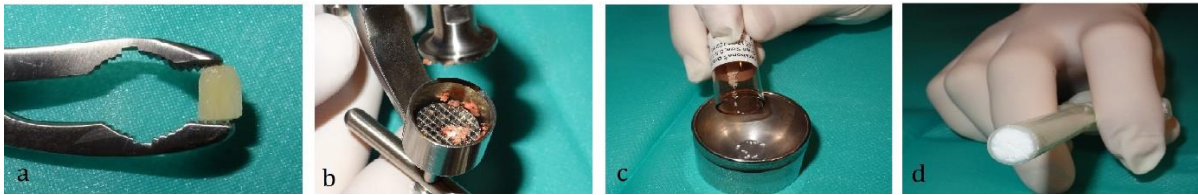
Tablica 2. Djelovanje augmentacijskih biomaterijala.

Augmentacijski materijal	Osteokondukcija	Osteoindukcija	Osteogeneza
Aloplastični	+	-	-
Ksenografti	+	-	-
Mineralizirani Alograft	+	+/-	-
Demineralizirani alograft	+	+	-
Autograft	+	+	+

Različite vrste augmentacijskih materijala mogu biti u različitim fizičkim oblicima (slika 15.) i klinički se koristi prema zahtjevima količine horizontalne ili vertikalne augmentacije kosti u različitim slučajevima.

Autogena se kost može skupiti i koristiti u različitim oblicima kao što su, primjerice, blok-transplantat kosti (kortikalni, kortikalno spongiozni) ili kao komadići kosti (kortikalni, kortikalno-spongiozni, spongiozni). Alogeni, ksenogeni i aloplastični materijali mogu se

tvornički proizvesti u obliku komadića, blokova kosti, kao granulat ili u štrcaljki kao injektibilni granulat.



Slika 15. Oblici augmentacijskog biomaterijala: (a) blok-transplantat kosti, (b) komadići kosti, (c) granulat, (d) injektibilni granulat.

Materijale za augmentaciju možemo podijeliti na autologne, alogene, ksenogene i aloplastične transplantate (tablica 3.) (62).

Tablica 3. Podjela materijala za augmentaciju.

	1. Autogni	
	2. Alogeni	2.1. Mineralizirani transplantat suho smrznute kosti (FDBA) 2.2. Demineralizirani suho smrznuti koštani transplantat (DFDBA)
Transplantati		
	3. Ksenogeni	3.1. Deproteinizirana goveđa kost (ABBM) 3.2. Korajni skelet
	4. Aloplastični	4.1. Kalcij-fosfatni 4.2. Kalcij-sulfatni 4.3. Bioaktivno staklo 4.4. Polimeri

5.1. Autologni koštani transplantati

Riječ je o transplantatima koji se prenose na istoj osobi s jednog mjesta (donorsko mjesto) na drugo mjesto (mjesto primatelja). Mogu se prenijeti kortikalna ili spongiozna kost i njihova kombinacija. Autogena kost smatra se „zlatnim standardom“ među transplantatima jer ujedinjuje osteogena, osteoinduktivna i osteokonduktivna svojstva (31). Osteogena svojstva autogene kosti omogućuju osteogene prekursorske stanice i osteoblasti. Međutim, na osteogeni potencijal autogene kosti utječu genetski faktori i dob donora. Osteoinduktivna svojstva uvjetovana su prisutnošću faktora rasta (BMP, FGF, VEGF, PDGF, IGF-I) koji utječu na migraciju i diferencijaciju stanica. Osteokonduktivna svojstva proizlaze iz trodimenzionalne strukture transplantata koja čini kostur na kojem se stvara nova kost. Spužvasta kost zbog svoje trabekularne građe ima veću površinu, omogućava lakšu revaskularizaciju i inkorporaciju. Posjeduje veći broj pluripotentnih stanica i faktora rasta, ali slabiju primarnu mehaničku stabilnost. Kortikalna se kost zbog svoje guste strukture sporije revaskularizira i služi kao barijerna membrana kod augmentacije. Osteoklasti moraju najprije resorbirati površinski dio kortikalne kosti kako bi omogućili ulazak krvnih žila u transplantat (63).

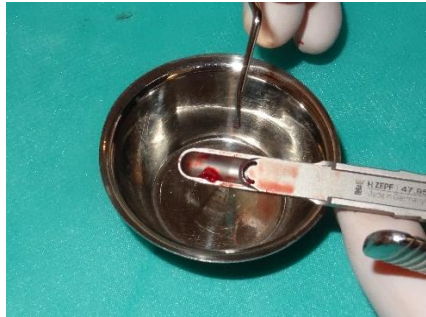Osteoblasti koji su transplantirani s donorskog mjesta na mjestu primaoca mogu preživjeti od 7 do 10 dana kroz vaskularizaciju na mjestu primaoca (58). Većina osteocita unutar mineraliziranog tkiva ne preživi transplantaciju jer krvne žile ne mogu doći dovoljno brzo do njih. Krvne žile urastaju u koštani transplantat prosječnom brzinom od 1 mm po danu. Uspjeh transplantacije transplantata ovisi o brzini rane vaskularizacije (64). Iz toga razloga koštani transplantati koji su veći od 7 do 10 mm ne mogu preživjeti transplantaciju.

Kost može biti prikupljena na intraoralnim i ekstraoralnim mjestima. Na ekstraoralnim donorskim mjestima može se dobiti puno veća količina kosti pa se takvom zahvatu pristupa kod većih defekata čeljusti (46).

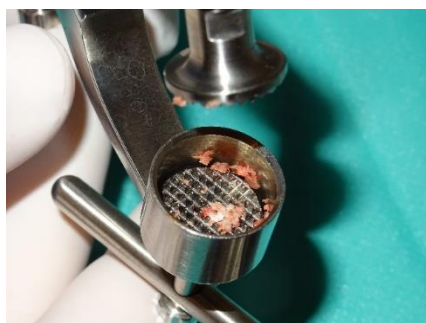5.1.1. Intraoralni koštani transplantati

Komadići i strugotine kosti mogu se intraoralno dobiti gotovo na svim mjestima. Za prikupljanje strugotina kosti mogu se koristiti posebni strugači kosti (slika 16.) ili se tijekom implantacije mogu uhvatiti predviđenim instrumentima i posebnim filterima na kirurškom aspiratoru. Komad kosti uzet s donorskog mjesta može se koristiti kao blok-transplantat ili se može samljeti u koštanom mlincu te se tako mogu dobiti komadići kosti (slika 17.). Najčešće

je intraoralno donorsko mjesto za koštani blok-transplantat u gornjoj čeljusti područje tubera, a u donjoj čeljusti područje simfize, kao i ramus mandibule.



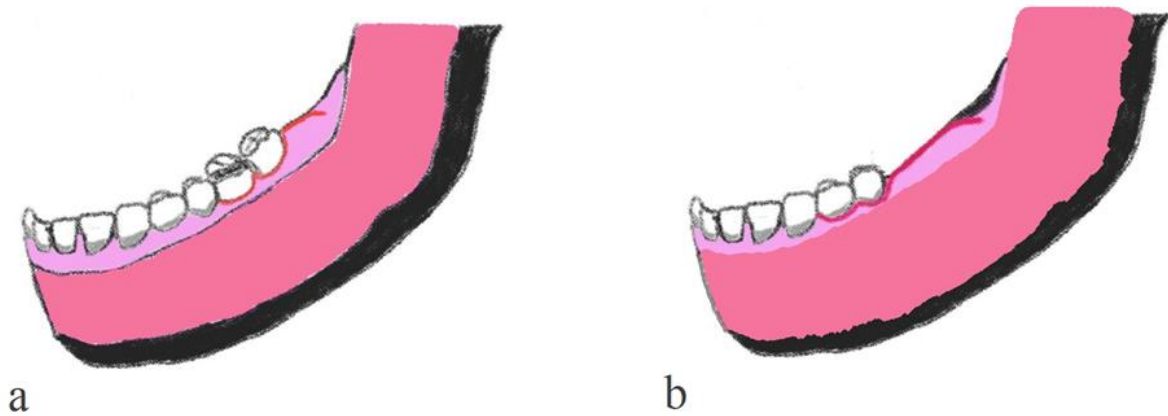
Slika 16. Sastrugana kost skupljena pomoću strugača kosti.



Slika 17. Mljeveni komad kosti u koštanome mlincu.

Koštani blok-transplantat s ramusa pravokutnog je oblika i sadržava samo kortikalnu kost. Njegove su dimenzije do 35mm dužine, 3 - 6 mm debljine i oko 10 mm visine, što je dostatno za augmentaciju koštanog defekta veličine jednog do četiri zuba (65). Veličina transplantata odabire se prema izmjerenim vrijednostima veličine područja gubitka kosti na mjestu prihvata transplantata. Planiranje za osteotomiju radi se pomoću CBCT snimke i kliničkog pregleda. Bitno je da se osteotomija ne produlji lingvalno više od polovice anterioposteriorne širine mandibule te se obavezno mora paziti da udaljenost od nervus alveolaris ne bude manja od 2 mm, a od vrškova korijena zuba 5 mm (31). Koronarno na ramusu ne smije prelaziti okluzalnu ravninu zuba u mandibuli. Kod slučajeva kada su prisutni molari, rez skalpelom počinje intrasulkularno kod prvog molara, nastavlja se do distalnog aspekta posljednjeg molara ili retromolarnog jastučića te ide po lateralnom dijelu ramusa mandibule laganim zakošenjem do razine okluzalne ravnine donjih zuba (slika 18.a). Previsokom incizijom po ramusu mandibule

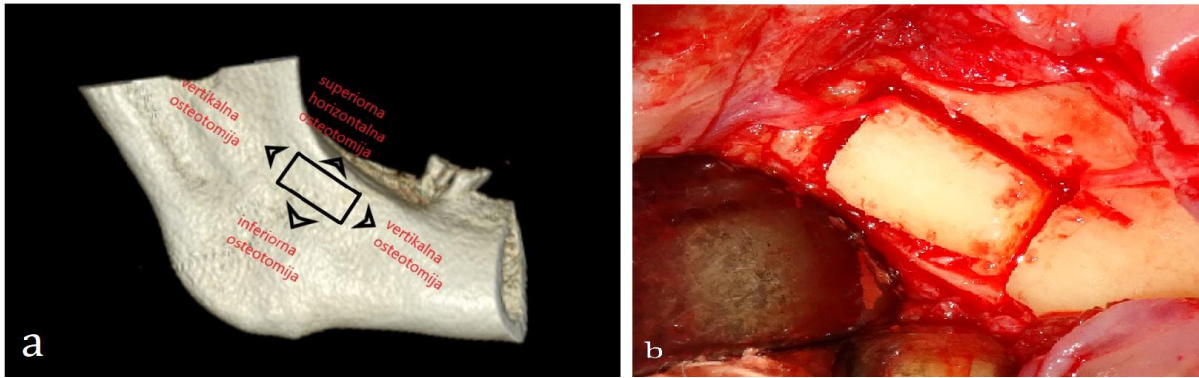
moгу se ošteti bukalni živac i arterija ili se mođe ući u područje obraznog masnog tkiva. Ako pacijent ima skraćeni zubni niz, rez počinje od premolara (slika 18.b).



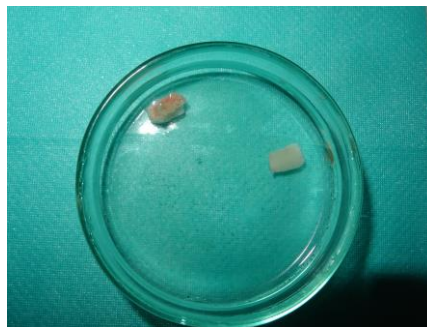Slika 18. Intrasukularni rez (crvena boja) kada su prisutni molari (a), rez (crvena boja) kod skraćenog zubnog niza (b).

Nakon podizanja punog režnja, osteotomija započinje dvjema vertikalnim rezovima po lateralnoj kortikalnoj stijenci gdje se pomoću dubine preparacije odredi debljina koštanog bloka (slika 19.). Razmak između rezova određuje dužinu i visinu koštanog bloka. Za osteotomiju preporučljivo je koristiti Lindemann svrdla ili piezotom. Dubina preparacije ide samo kroz kortikalnu stijenkku. Prvi znak krvarenja iz kosti znači da se ulazi u spongiozni dio pa s preparacijom treba stati da se ne bi ošteti živac u mandibularnom kanalu (66).

Malim okruglim svrdlom ili sterilnom olovkom urežu se perforacije ili nacrtaju obrisi za superiornu horizontalnu osteotomiju koja spaja vertikalne osteotomije. Spajanjem vertikalnih rezova sa superiorne strane dobije se preparacija kosti nalik na pravokutni ormarić. Potrebno je još napraviti inferiornu horizontalnu osteotomiju koja spaja inferiorne rubove vertikalnih osteotomija dubine do 2 - 3 mm radi lakšeg odvajanja koštanog bloka (slika 19.). Dlijetom se lagano uđe između blok-transplantata i mandibule te se nježnim kuckanjem blok odlomi. Blok-transplantat zatim se prenese u posudicu s fiziološkom otopinom dok se rana ne sanira (slika 20.). Kolagenom spužvicom ili drugim biomaterijalom popuni se koštana rana u čeljusti, a meka se tkiva zašiju (66).



Slika 19. Vertikalne i horizontalne osteotomije: planiranje osteotomije na CBCT snimci (a), osteotomija za koštani blok-trasplantat s ramusa mandibule (b).

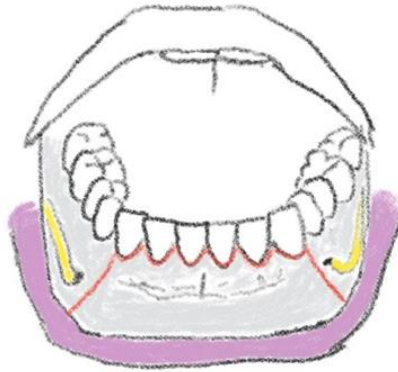


Slika 20. Koštani blok-trasplantati u posudici s fiziološkom otopinom

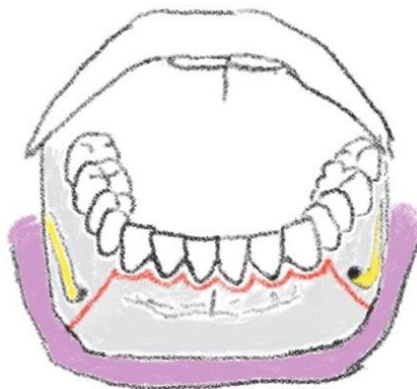
Komplikacije na koje treba obratiti pozornost pri uzimanju bloka s ramusa već su ranije spomenuta ozljeda n. alveolaris inferior, postoperativni trizmus koji može nastati pregrubom manipulacijom i traumom mišićnih vlakana, ozljede zbog edema, hematoma ili lošeg šivanja te ozljeda n. lingualis ako je rez po hrptu lingualno orijentiran. Stopa morbiditeta nakon zahvata na ramusu mandibule niska je i kreće se do pet posto slučajeva (61, 67).

Koštani je transplantat uzet sa simfiza kortiko-spongiozni, a dobiveni blok u prosjeku se sastoji od 65% kortikalnog i 35% spongioznog dijela, što osigurava bržu revaskularizaciju zahvaljujući spongiozi. Blok veličine 25 mm dužine, 13 mm visine i 9 mm debljine može se dobiti sa simfize, ali prosječno iznosi 21 mm u dužinu, 10 mm u visinu i 7 mm debljine (68). Prilikom uzimanja transplantata najprije treba odrediti veličinu i oblik transplantata prema potrebnim dimenzijama koštanog defekta te ga obilježiti kirurškim markerom ili koristeći mala okrugla svrdla uz obilnu irigaciju kako ne bi došlo do pregrijavanja kosti. Kada se u području donjih prednjih zuba sa zdravim parodontom nalazi manje od 4 mm keratizirane gingive i plitki vestibulum, indicirana

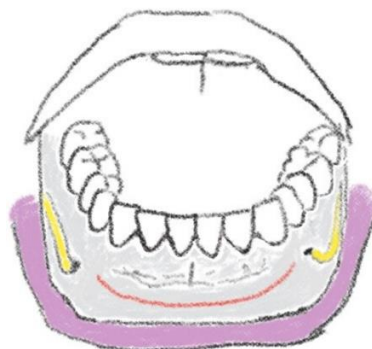
je intrasulkularna incizija s vertikalnim rasteretnim rezovima u području donjih očajnika (slika 21.). Nedostatak je ovog pristupa kasnija mogućnost recesije mekih tkiva (46).



Slika 21. Intrasulkularna incizija.

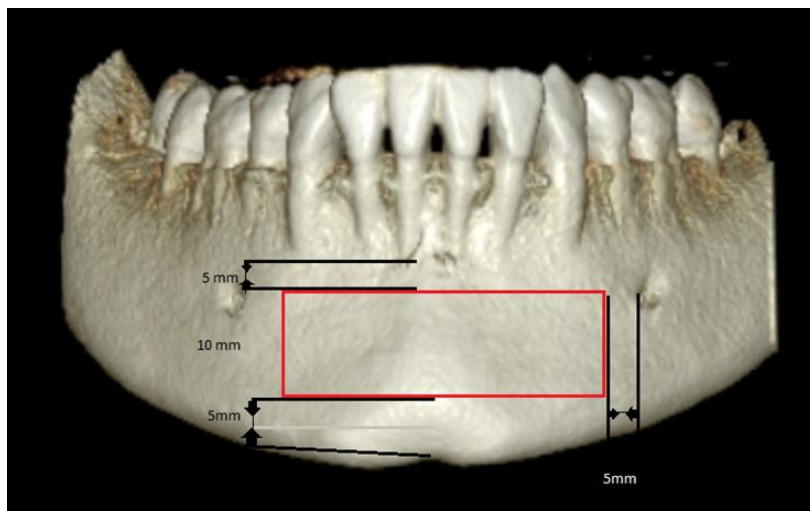


Slika 22. Rez po marginalnoj gingivi.



Slika 23. Vestibularni rez.

U ostalim je slučajevima indiciran vestibularni rez i rez po marginalnoj gingivi koji zaobilazi gingivu i papile (slika 22.), ali postoji mogućnost zarastanja s ožiljkom (31). Vestibularni rez počinje horizontalnom incizijom 5 do 10 mm ispod mukogingivalne granice u vestibulumu (slika 23.) (31). Vestibularni rez ne bi smio ići dalje od očnjaka da se ne riskira oštećenje mentalnog živca. Prednost ovog reza jest u tomu što zaobilazi parodontne i gingvalne strukture. Nedostaci su obilnije krvarenje u operacijsko polje, veća incidencija dehiscijencije ozljede te mogućnost prolazne ptoze brade zbog reza kroz mentalni mišić. Potrebno je šivanje mišićnih vlakana resorptivnim koncima te šivanje sluznice običnim neresorptivnim koncima (31).



Slika 24. Granice dimenzija osteotomije kod koštanog transplantata sa simfize.

Odizanjem režnja pune debljine može se započeti osteotomija. CBCT-om mora se ustvrditi pozicija apeksa donjih inciziva te se pet milimetara ispod te granice započinje s osteotomijom koja će ocrtavati gornju stranicu blok-transplantata (31). Distalna osteotomija ne bi smjela biti na duljini manjoj od 5 mm od mentalnog foramena (31). Kod donje horizontalne osteotomije mora ostati visina od barem 5 mm od donjeg ruba mandibule (slika 24.) (31). Dubina osteotomije ovisi o debljini mjesta potrebnog za postavljanje transplantiranog koštanog bloka, no mora se ostaviti barem 3 mm lingvalne stjenke mandibule (66). Pri osteotomiji za koštani blok-transplantat trebala bi se izbjegavati središnja linija brade koja je najinteriorniji dio simfize. Ako se ukaže potreba za većom količinom kosti, onda se osteotomija dva manja bloka radi obostrano, čuvajući barem tri milimetra kosti između kojih će osigurati potporu za profil brade. Uvijek se preporučuje predimenzionirati koštani blok- transplantat za 2 do 3 mm s obzirom na to da ga se treba još zagladiti i preoblikovati (66).

Potencijalne komplikacije na koje treba obratiti pozornost kod uzimanja bloka sa simfize su: oštećenje korjenova mandibularnih inciziva previsokom preparacijom, gubitak senzibiliteta

donjih inciziva preparacijom koja je preblizu vrhovima korijena, ozljeda submentalne ili sublingvalne arterije perforacijom lingvalne stijenke, oštećenje mentalnog živca predalekom ekstenzijom operativnog polja prema distalno, dehiscijencija rane i ptoza brade ako se ne obavi odgovarajuće šivanje slojeva rane u slučaju vestibularnog reza. Incidencija komplikacija u ovoj regiji znatno je viša nego kod ramusa pa ovom zahvatu valja pažljivo pristupiti (61, 67).

Postoperativni morbiditet povezan s donorskim mjestom uglavnom se odnosi na neuralne smetnje vezane za donji alveolarni živac. Postotak neuralnih smetnji prilikom uzimanja kosti sa simfize iznosi 10 – 50 %, u usporedbi s 0 – 5 % smetnji nakon uzimanja kosti s ramusa, zbog čega mu se i sve više daje prednost (66). Unatoč brojnim ranije navedenim prednostima autogenih transplantata, postoje i određeni nedostaci: postojanje drugog kirurškog mjesta i potencijalni morbiditet povezan s njime, moguća resorpcija korijena te poteškoće s prikupljanjem dovoljne količine materijala.

5.1.2. Ekstraoralna donorska mjesta

Uzimanje koštanih transplantata izvan usne šupljine indicirano je kod rekonstrukcija kada se intraoralnim postupkom ne može dobiti dovoljna količina kosti za rekonstrukciju koštanog defekta (46). To je najčešće kod trauma kosti glave u maksilofacijalnom kirurgiji. Kod tih zahvata nužna je opća anestezija ili lokalna anestezija sa sedacijom. Za pacijenta nužni su bolnički uvjeti i hospitalizacija. Ekstraoralna donorska mjesta najčešće su s ilijačne kosti i kalvarije lubanje. Količina raspoložive kosti znatno je veća od količine koja se može dobiti intraoralnim putem.

Ilijačna je kost enhondralnog podrijetla, a koštani su transplantati kortiko-spongiozni s većim udjelom spongioze. Zabilježen je visok stupanj resorpcije kod transplantacije, čak i do 60% transplantiranog koštanog bloka. Stopa morbiditeta također je puno viša, a dugotrajna postoperativna bol najčešći je simptom. Autologni koštani transplantat s bočnog grebena smatra se zlatnim standardom u terapiji defekta alveolarnog grebena koji nastaje kod rascjepa nepca. Augmentacija grebena kod takvih pacijenata obično se izvodi u razdoblju od sedme do jedanaeste godine. Vrijeme je rekonstrukcije također povezano s razvojem korijena maksilarnog očnjaka koji mora biti razvijen do polovice jer inače dolazi do slabijeg razvoja maksile ako se u terapiju krene prerano (69).

Kost s kalvarije lubanje membranoznog je podrijetla, a koštani su blokovi uzeti s kalvarije kortikalni. Ovaj se transplantat uzima s vanjskog kortikalnog sloja parijetalne kosti koja se sastoji od srednjeg spongioznog sloja i unutarnjeg kortikalisa. Njegove su prednosti visoka

stabilnost za osteointegraciju, spora resorpcija te brzi postoperativni oporavak. Koštani su blokovi obično 4 do 5 mm debljine. Komplikacije kod transplantata uzetog s kalvarije lubanje vidljivi su ožiljci kod čelavih pacijenta, moguća fraktura lubanje i intracerebralno krvarenje.

5.2. Alogeni koštani transplantati

Alogeni koštani materijali za transplantate dobivaju se od pripadnika iste vrste. Kod augmentacije u ljudskoj čeljusti transplantati su dobiveni od preminulog darivatelja. Kosti dobivene od darivatelja prolaze stroge preglede i temeljitu obradu u bankama tkiva prije nego što su dostupni za korištenje. Glavna prednost alografta jest ta da eliminiraju potrebu za donorskim mjestom. Osim toga, njihova neograničena dostupnost omogućuje njihovo korištenje po potrebi i u velikim količinama. Najčešće se koriste u kombinaciji s drugim biomaterijalima za augmentaciju kako bi se postigli bolji rezultati.

Ovisno o postupku izradbe, postoje dva različito dobivena biomaterijala: mineralizirani transplantat suho smrznute kosti – FDBA (engl. freeze-dried bone allograft) i demineralizirani suho smrznuti koštani transplantat – DFDBA (engl. demineralised freeze-dried bone allograft) (tablica 4.) (31). Blokovi kosti preminulog darivatelja isperu se u destiliranoj vodi i usitne se na veličinu čestica od 500 µm do 5 mm. Zatim se urone u stopostotni etanol da se ukloni masnoća te se zamrznu s dušikom, usitne na manje čestice veličine 250 do 1500 µm te se osuše. Anorganski i organski dio kosti nakon ovog je procesa očuvan. Spomenutim se procesom dobiva FDBA, a DFDBA se dobiva tako da se još nakon ovog procesa komadići kosti urone u klorovodičnu ili dušičnu kiselinu na 6 do 16 sati (70). Time se otapaju soli kalcija i fosfata HA, ali BMP ostaje jer nije topiv u kiselini. Osteinduktivno i osteokonduktivno djelovanje DFDBA postiže se tako da je netopivi BMP dostupan ranije pri procesu remodelacije i modelacije kosti nego FDBA kojim se BMP oslobađa puno kasnije i zato djeluje samo osteokonduktivno. Opće je pravilo to da što je mlađi preminuli darivatelj, veća je količina BMP u biomaterijalu (71). Negativna je strana ovih materijala to da postoji opasnost od poticanja imunološke reakcije organizma i prijenosa infekcija (72).

Tablica 4. Podjela i svojstva alogenih koštanih materijala.

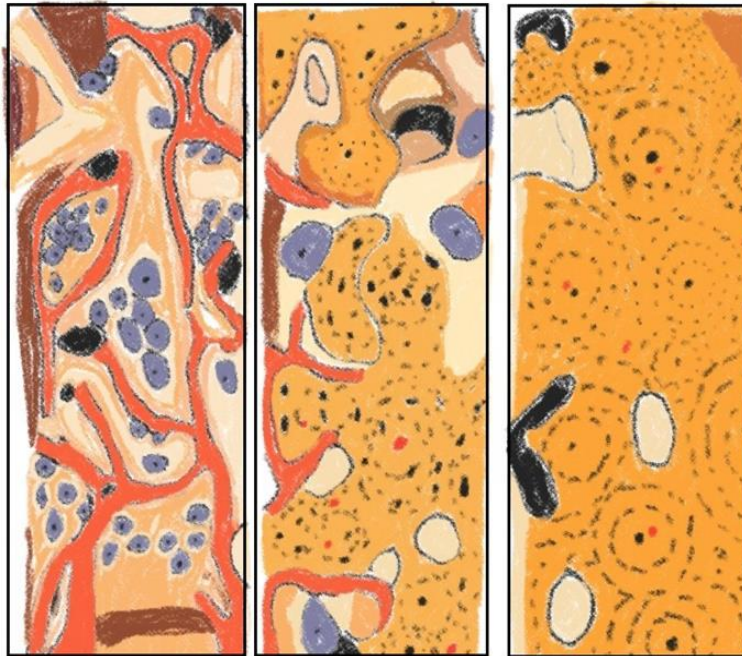
ALOGENI BIOMATERIJAL	SASTAV	DJELOVANJE	VRIJEME RESORPCIJE
FDBA	Anorganski dio (mineralizirani dio) + kolagen	Ostekonduktivno	+/- 6 MJESECI
DFDBA	Kolagen + faktori rasta	Osteoinduktivno + ostekonduktivno	1 godinu ili više od 1 godine

5.3. Ksenogeni koštani transplantati

Ksenogeni koštani transplantati su oni koji se presađuju s jedne jedinke vrste na drugu jedinku vrste. Posjeduju osteokonduktivna svojstva. Najčešće se koristi deproteinizirana goveđa kost (ABBM - engl. anorganic bovine bone mineral) koja se obrađuje specijaliziranim postupcima, uklanjanjem organskog sadržaja, čime se dobiva mikroporozni hidroksilapatitni granulati koji je sličan i histokompatibilan s čovjekovom kosti. Ovisno o načinu dobivanja pročišćene goveđe kosti, biomaterijal može biti resorptivan ili neresorptivan. Osim goveđe kosti može se koristiti i koraljni skelet. U tom slučaju prirodni koralj biva pretvoren u neresorptivni porozni hidroksiapatit ili u resorptivni kalcij-karbonatni skelet (73).

Trenutačno je Bio-Oss (Geistlich Pharmaceutical, Wolhusen, Switzerland) najispitivaniji ksenogeni materijal od goveđe kosti koji je prisutan na tržištu 15-ak godina. Prilikom augmentacije koštanog defekta Bio-Oss-om, on zbog svoje hidrofilnosti stabilizira krvni ugrušak. Na slici 25. prikazano je kako krvne žilice (crveno) i osteoblasti (ljubičasto) lakše urastaju i migriraju u prostor zbog mikroporoznosti materijala (sivo i smeđe), te dolazi do stvaranja nove lamelarne kosti (žuto). Tijekom 6 mjeseci dolazi do potpune resorpcije kristala Bio Oss-a (sivo i smeđe) i stvaranja nove lamelarne kosti tijekom remodelacije (žuto).

Inkapsulacija granula Bio-Oss (Geistlich Pharmaceutical, Wolhusen, Switzerland) fibroznim tkivom događa se ako se kolagena membrana koja pokriva ksenogeni materijal resorbira prije nego što se stvori nova lamelarna kost. Znamo se kost stvara brzinom od 60 μm na dan, a fibrozno tkivo 1 mm na dan (74).



Slika 25. Stabilizacija ugruška Bio-Oss-om (Geistlich Pharmaceutical, Wolhusen, Switzerland) i stvaranje nove lamelarne kosti.

Bio-Oss (Geistlich Pharmaceutical, Wolhusen, Switzerland) dolazi pakiran u granulama različitih veličina. Manje su granule obično u rasponu od 0.25 do 1 mm, a veće od 1 do 2 mm. Manje se granule preporučuju za primjenu kod manjih augmentacija te kod augmentacije defekata tipa dehiscijencija i fenestracija. Velike su granule indicirane kod većih augmentacijskih zahvata (50).

5.4. Aloplastični biomaterijali

Aloplastični su materijali sintetski, anorganski, biokompatibilni materijali za koje se smatra da djeluju osteokonduktivno. Resorptivnost ovog biomaterijala ovisi o kemijskom sastavu te o porozitetu i veličini čestica. Većim česticama treba više vremena da se resorbiraju. Što je materijal porozniji, omogućuje veći prostor za nastanak nove kosti, no zato se i brže resorbira. Što je gušća kristalna struktura materijala, sporije će se resorbirati (61).

Aloplastični biomaterijali dijele se prema sastavu na kalcijev fosfatne i kalcij sulfatne, koji se još nazivaju i keramički, te na biokeramičke i polimerne (tablica 5.) (62).

LeGeros je podijelio kalcij-fosfatne materijale u četiri skupine (75):

1.) Hidroksiapatit (HA) – dolazi u dvama oblicima, kao resorptivni i neresorptivni. Riječ je o inertnim, biokompatibilnim materijalima koji ne izazivaju ni upalnu ni imunosnu reakciju. Kristali HA koji su obrađeni na temperaturi većoj od 800 stupnjeva manji su i resorbiraju se, dok su kristali koji su obrađeni na većoj temperaturi veći i ne resorbiraju se.

- 2) Beta-trikalcijev fosfat (β -TCP) – nadomjesni je materijal koji se vrlo brzo resorbira, uz minimalno stvaranje kosti.
- 3) Kombinacija hidroksilapatita i β -trikalcij-fosfata. Dok je hidroksilapatit slabo topiv mineral, β -TCP je podložniji resorpciji i ima dobra osteokonduktivna svojstva. Resorpcijom β -TCP-a novonastala kost urasta u hidroksilapatitnu mrežu koja se tek tijekom duljeg vremena remodelira zajedno s kosti.
- 4) Nesintetizirani HA s veličinom čestica od 300 do 400 μm koje se sporo resorbiraju.

Kalcij sulfatni materijali poznati su pod imenom Gips Pariza (eng. Plaster of Paris). Smatraju se prvim materijalom za augmentaciju, koji je 1892. godine upotrijebio Dreesman u ekstakcijskoj alveoli (76).

Tablica 5. Podjela aloplastičnih materijala.

	1. Kalcij-fosfatni	1.1. HA
		1.2. β -TCP
		1.3. Kombinacija HA + β -TCP
		1.4. Nesintetizirani HA
Aloplastični	2. Kalcij-sulfatni	
	3. Bioaktivno staklo	
	4. Polimeri	

Kod polimernih biomaterijala, kopolimer od polimetilmetakrilata (PMMA) i polihidroksietilmetakrilata (PHEMA) prekriven je kalcijevim hidroksidom koji je u kontaktu s koštanim dijelom defekta.

Bioaktivna stakla (biostakla) ovisno o omjeru sastojaka mogu biti resorptivna i neresorptivna. Nakon izlaganja tkivnim tekućinama na njihovoj se površini stvori dvostruki sloj silicijskog gela i kalcijeva fosfata koji potiče adsorpciju i koncentraciju proteina koje osteoblasti koriste za stvaranje izvanstaničnoga koštanog matriksa koji bi pak mogao potaknuti stvaranje kosti (77).

Aloplastične materijale preporučuje se koristiti u defektima zatvorenog tipa, gdje nisu pod utjecajem mehaničkih sila u usnoj šupljini. U takvim uvjetima pokazuju bolje rezultate nego

ksenogeni materijali. Zato su indicirani za prezervaciju alveola, za popunjavanje praznih prostora između stijenke alveole i implantata kod imedijatne implantacije, kod elevacije dna sinusa i za intrakoštane defekte, primjerice apikotomiju/cistektomiju (78).

5.5. Membrane

Membrane možemo prema upotrebi podijeliti na membrane koje se koriste u regeneraciji mekih tkiva za remodeliranje kao alternativa slobodnim vezivnim i gingivalnim transplantatima te na membrane koje se postavljaju preko koštanog defekta kod regeneracije tvrdih tkiva i služe kao mehanička barijera čiji je cilj onemogućavanje migracije epitela i vezivnog mekog tkiva u područje kirurške rane, što omogućava nesmetano stvaranje koštanog tkiva (79). Druga važna uloga membrana krije se u stabilizaciji krvnog ugruška i biomaterijala.

Membrana pritom ne smije prenositi bolesti, mora biti biokompatibilna, sposobna za adaptaciju na korijen/kost, čvrsta (da ne kolabira u defekt), permeabilna, treba integrirati s tkivom, treba držati mjesto (tj. imati pouzdanu dugotrajnost), kontrolirano voditi do biodegradacije te treba sadržavati antimikrobne, biostimulirajuće i druge dodatke (80). Permeabilnost membrane karakteristika je membrane koja mora biti dobro regulirana kako bi se spriječio ulazak fibroznog i epitelnog tkiva, ali i omogućila neovaskularizacija i stvaranje kosti. Pore na membrani omogućavaju difuziju tekućine, kisika, hranjivih i aktivnih tvari neophodnih za rast tkiva. Kroz male pore krvne žile ne mogu prodrijeti i kao rezultat nastaje avaskularno fibrozno tkivo. Prevelike pore omogućuju ulazak neželjenim stanicama i bakterijama i negativno djeluju na čvrstoću membrane (81).

Membrane mogu biti alogenog, aloplastičnog ili ksenogenog podrijetla, a najčešće su dobivene iz dermisa ili perikarda svinje. Koža s leđa svinje sadržava malo masnoća i ima puno kolagena I i III pa je vrlo otporna zbog svoje zaštitne funkcije. Dermalne se membrane mogu koristiti u regeneraciji mekog i tvrdog tkiva. Perikardne membrane su zbog velike elastičnosti i otpornosti pogodne kod regeneracije tvrdih tkiva. Funkcija membrane kao mehaničke barijere dermalnog podrijetla traje prosječno od jednog do tri mjeseca, a perikardnog podrijetla od tri do šest mjeseci, ovisno o proizvođaču i proizvodu. S obzirom na strukturu, razlikuju se jednoslojne ili višeslojne membrane. Najčešća je podjela membrana na resorptivne i neresorptivne (tablica 6.) (62).

Tablica 6. Podjela membrana.

	1. Resorptivne	1.1. Sintetske	
Membrane		1.1. Prirodne	
	2. Neresorptivne	2.1. PTFE	2.1.1. e-PTFE
			2.1.2. d-PTFE
			2.1.3. Titanom ojačani PTFE
		2.2. Titanska mrežica	

Odabir najpogodnije membrane kod regeneracije tvrdog tkiva ovisi o dimenzijama i lokalizaciji koštanog defekta koji je potrebno regenerirati te o vremenu resorpcije membrane. Znamo da se nova kost stvara brzinom od 60 μm na dan (74). Ako se treba stvoriti do 5 mm kosti u koštanom defektu, potrebno je 4 do 6 mjeseci, a za stvaranje kosti kod većih koštanih defekata treba čekati od 6 do 12 mjeseci. Membrana se ne smije resorbirati prije nego što se stvori nova kost u koštanom defektu (74).

5.5.1. Resorptivne membrane

Nakon postavljanja resorptivnih membrana nije ih potrebno uklanjati jer se razgrađuju, jednostavne su za rukovanje, inkorporiraju se u tkivo domaćina, imaju brzu resorpciju u slučaju izlaganja membrane te nižu stopu komplikacija u odnosu na neresorptivne membrane (31). Upotrebljavaju se kod regeneracije manjih koštanih defekata. Ne preporučuje se korištenje resorptivnih membrana kod regeneracije koštanih defekata koji se nalaze izvan koštanog zida defekta jer će membrane kolabirati te će se stvoriti granulacijsko tkivo umjesto koštanog tkiva. Resorptivne se membrane prema podrijetlu mogu podijeliti na prirodne (kolagene) i sintetske (tablica 7.) (62). Sintetske resorptivne membrane uobičajeno se sastoje od polilaktične kiseline (PLA, engl. polylactic acid) i poliglikolne kiseline (PGA, engl. polyglycolic acid) te od kombinacije tih dviju kiselina. Te se membrane razgrađuju pomoću hidrolize, a iz organizma se izlučuju Krebsovim ciklusom u obliku vode i ugljikova-dioksida (80).

Kolagene membrane spadaju u prirodne resorptivne membrane, životinjskog su podrijetla, izrađene su od kolagena goveđeg ili svinjskog dermisa, perikarda. S obzirom na strukturu, razlikuju se jednoslojne i dvoslojne membrane. Membrane se sastoji od kolagena tipa I i tipa III (elastin), koji mogu biti s prirodnom kolagenom strukturom (engl. noncross-linked) ili križno umrežene (engl. cross-linked). Križno umreživanje (engl. cross linking) može biti prirodno (riboza) ili kemijsko. Križnim umreživanjem dobiva se otpornost kolagene membrane na resorpciju. Kod proizvodnje membrana u pravilu se provodi kemijska obrada i uklanjanje svih nekolagenih proteina, uključujući bakterije i viruse. Nakon kemijske obrade slijedi sušenje zamrzavanjem i sterilizacija, npr. etilen-oksikom i γ -sterilizacijom (82). To znači da su membrane nakon procesa pripreme acelularne i dehidrirane. Resorptivne membrane ne zahtijevaju uklanjanje jer imaju resorbirajuće svojstvo pomoću enzimske aktivnosti makrofaga i polimorfonuklearnih leukocita. Membrane nije potrebno fiksirati vijcima ili pinovima jer lagano adaptiraju zbog svojih hidrofilnih svojstva na mjesto koštanog defekta koje se prekrije režnjem pune debljine (46). Vrijeme resorpcije može biti od nekoliko tjedana do 9 mjeseci, ovisno o proizvodu i proizvođaču (tablica 8.).

Tablica 7. Podjela resorptivnih membrana.

	1.Kolagene	1.1. Prirodna kolagena struktura
		1.2. Križno umrežene
Resorptivne membrane		
	2. Sintetske	2.1. PLA
		2.2. PGA
		2.3. PLA+ PGA

5.5.2. Neresorptivne membrane

Neresorptivne se membrane mogu koristiti u koštanoj regeneraciji kod svih oblika koštanih defekata. Nakon postavljanja, membrane zahtijevaju drugu operaciju kojom se uklanjaju. Uz to, imaju veću incidenciju ekspozicije u odnosu prema resorptivnim membranama čime je povećan rizik od infekcije (46). Neresorptivne membrane potrebno je fiksirati pinovima ili vijcima. Neresorptivne membrane dijele se na politetrafluoretilenske (PTFE) i membrane s titanskom mrežicom (engl. Titanium mesh) (tablica 6.).

Politetrafluoretilenske membrane dijele se na ekspanzirajući politetrafluoretilen (e-PTFE), politetrafluoretilen visoke gustoće (d-PTFE) i titanom ojačani politetrafluoretilen.

Ekspanzirajući politetrafluoretilen (e-PTFE) razvijen je 1969. godine i do danas je najzastupljenija neresorptivna membrana. S obzirom na najduže kliničko iskustvo s ovim membranama, smatraju se zlatnim standardom u vođenoj regeneraciji kosti. Nedostatak ove membrane njezina je površinska hrapavost koja je sklona kolonizaciji bakterija ako dođe do ekspozicije membrane i posljedičnoj upali koštanog defekta. Bitno je da se membrana nakon postavljanja u u koštani defekt prekrije i da se rana primarno zatvori.

Politetrafluoretilen visoke gustoće (d-PTFE), alternativa e-PTFE-u, razvijen je 1993. godine. Veličina je pora kod ove membrane 0.2 μm i glatke je površine, što eliminira mogućnost bakterijske kontaminacije pa ova membrana ne zahtijeva primarno zatvaranje rane.

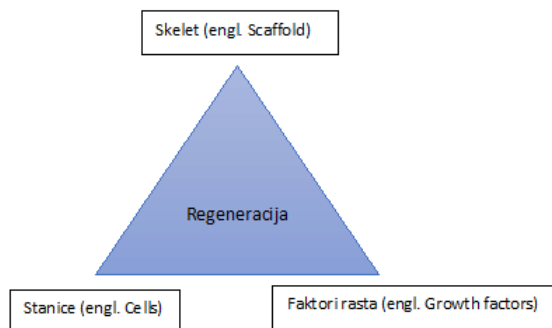
Politetrafluoretilenska membrana ojačana titanom najčešće se koristi pri augmentaciji velikih koštanih defekata. Titanska mrežica svojom rigidnošću politerafluoretilenskoj membrani održava prostor i sprječava njezin kolaps, ali posjeduje dovoljnu elastičnost da ne izazove kompresiju sluznice te se može dobro prilagoditi koštanom defektu. Ipak, krutost mrežice rezultira učestalijoj ekspoziciji membrane (83).

5.6. Regenerativni materijali

Kod koštanog cijeljenja pokreće se proces koagulacije krvi koji vodi u formiranje fibrinske mrežice te dolazi do agregacije trombocita, a njegovom degranulacijom oslobađaju se faktori rasta. Kolagena vlakna granulacijskoga tkiva djeluju kao provizorni matriks na koji se vežu nediferencirane osteoprogenitorne stanice, koje će pod djelovanjem faktora rasta i koštanog morfogenetskog proteina (BMP) diferencirati u hondrocite i osteoblaste koji su važni pri koštanom cijeljenju. S biološke točke gledišta, da bi se omogućila regeneracija tkiva, moraju

biti prisutna tri elementa: "skelet"(engl. scaffold), stanice (engl. cells) i faktori rasta (engl. growth factor) (slika 26.) (84).

"Skelet" tvori osteokonduktivni materijal koji je postavljen u koštani defekt. On tvori podršku za urastanje kapilara i stanica potrebnih za stvaranje kosti. Potrebne su još stanice poput osteoblasta i matičnih mezenhimalnih stanica koje imaju osteogeni potencijal te faktori rasta koji djeluju osteoinduktivno .



Slika 26. Tri elementa potrebna za regeneraciju tkiva.

Faktori rasta pretežno su peptidi i proteini koji djeluju kao posrednici koji reguliraju stanične procese uključene u regeneraciju tkiva kroz angiogenezu, DNK sintezu, metaboličku aktivnost, kemotaksiju, proliferaciju, diferencijaciju i sintezu matriksa. Svaki faktor rasta djeluje na određenu ciljnu stanicu (tablica 8). U trombocitima su prisutne tri vrste granula, a najzastupljenije su alfa-granule u kojima se nalaze faktori rasta: faktor rasta podrijetlom iz trombocita (PDGF), transformirajući faktor rasta β (TGF- β , uključujući izomere TGF- β -1 i TGF- β -2), vaskularni endotelni faktor rasta (VEGF), epidermalni faktor rasta iz trombocita (PD-EGF) te inzulinu sličan faktor rasta (IGF-1) koji se nalazi i u plazmi (85).

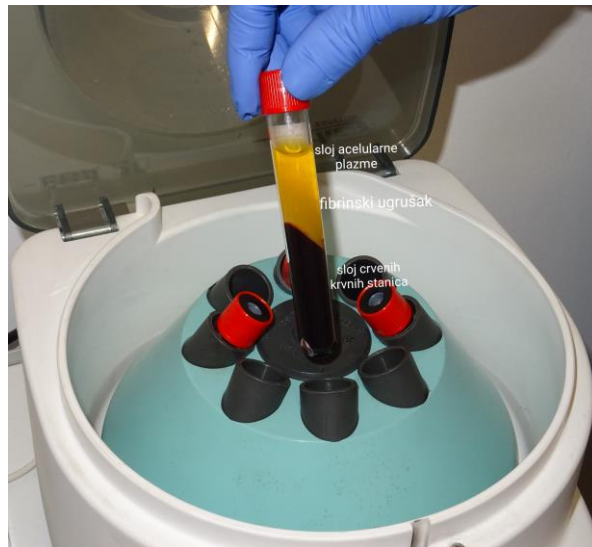
Tablica 8. Faktori rasta i njihovo djelovanje.

Faktor	Ciljno tkivo	Funkcija
PD-EGF	Stanice krvnih žila, stanice kože, fibroblasti	Sekrecija citokinina, rast stanica, kemotaksija, diferencijacija
PDGF	Fibroblasti, stanice glatkih mišića, hondrociti, osteoblasti, mezenhimalne matične stanice	Rast stanica, kemotaksija, rast krvnih žila, granulacija, sekrecija faktora rasta, formiranje matriksa s koštanim morfo-genetskim proteinom
TGF- β 1	Stanice krvnih žila, stanice kosti, fibroblasti, monociti, osteoblasti	Rast krvnih žila, sinteza kolagena, inhibicija rasta, apoptoza, diferencijacija, aktivacija
IGF- 1, 2	Kost, krvne žile, fibroblasti, koža	Rast, diferencijacija i kemotaksija, stanica, sinteza kolagena
VEGF	Stanice krvnih žila	Rast stanica, migracija, urastanje novih krvnih žila, antiapoptoza

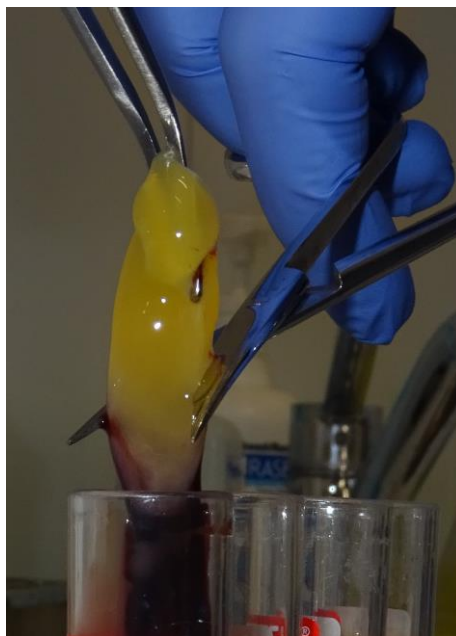5.6.1. Trombocitima obogaćen fibrin (PRF)

Trombocitima obogaćen fibrin preparat je koji nastaje centrifugiranjem vlastite krvi pacijenta bez antikoagulansa, a sastoji se od fibrinskog matriksa bogatog trombocitima i leukocitima. Trombocitima obogaćen fibrin (engl. platelet rich fibrin, PRF) autologni je biomaterijal koji predstavlja drugu generaciju trombocitnih koncentrata (85). Tisseel (Baxter, Beč, Austrija) prvi predstavlja tkivno „ljepilo“ koje se koristilo samo za uspostavljanje hemostaze jer ne sadrži faktore rasta. Prvi je materijal koji sadrži faktore rasta trombocitima obogaćena plazma (engl. platelet rich plasma, PRP). PRP je formirana dodavanjem umjetnog koagulansa u krv, ali ima ograničenja: zahtjev za dva kruga centrifugiranja te kratko vrijeme oslobađanja čimbenika rasta jer ne sadrži fibrinsku mrežicu kao PRF. PRF pospješuje i ubrzava cijeljenje koštanih i mekih tkiva. Faktori rasta potiču angiogenezu i osteogenezu te se oslobađaju kroz 7 do 11 dana, dok se fibrinska mrežica ne razgradi (86). Osim faktora rasta, degranulacijom trombocita otpuštaju se fibrinogeni, fibronektin i vitronektin. Protuupalni učinak očituje se u leukocitima posljedičnim smanjenjem upalnih znakova i postoperativnih komplikacija.

PRF-protokol je jednostavan: nakon venepunkcije izvadi se 20–60 ml krvi, koja se zatim pohranjuje u više epruveta od 9 ml, bez antikoagulansa, i odmah se centrifugira na 3000 okretaja u minuti deset minuta (87). Zbog izostanka antikoagulansa pokreće se koagulacijska kaskada, fibrinogen se pretvara u fibrin koji se višestruko ukrižuje i stvara gustu fibrinsku mrežicu. Tako nastaje fibrinski ugrušak koji sadrži polovicu leukocita i gotovo sve aktivne trombocite prisutne u prikupljenoj krvi. Nakon centrifugiranja u svakoj se epruveti formira troslojni koloid sastavljen od sloja acelularne plazme pri vrhu, fibrinskog ugruška u središnjem sloju i sloja crvenih krvnih stanica na dnu epruvete (slika 27.). Fibrinski se ugrušak pomoću sterilne pincete izvadi iz epruvete te se nježno odvoji od ljepljivog sloja krvnih stanica sterilnim škaricama (slika 28.).

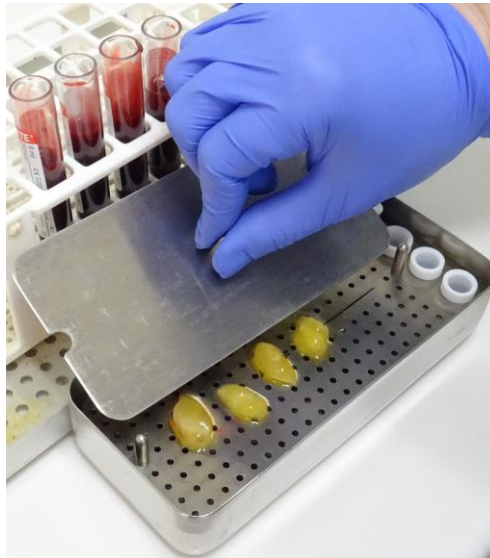

Slika 27. Formirani troslojni koloid nakon centrifugiranja.



Slika 28. Odvajanje fibrinskog ugruška.

Dobiveni fibrinski ugrušak stavlja se u “PRF box”, instrumentarij za pohranu i oblikovanje PRF membrana i PRF cilindra (slika 29.). Kompresijom fibrinskog ugruška dobivaju se PRF membrane jednake debljine. Mogu se izrezati u željene oblike ili usitniti kako bi se mogle pomiješati s koštanim nadomjesnim materijalom.

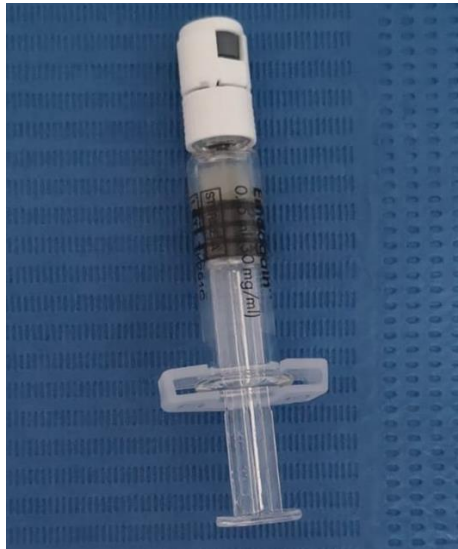


Slika 29. Postavljanje fibrinskog ugruška u „PRF box“.

PRF membrane ubrzat će zarastanje mekog tkiva te smanjiti mogućnosti dehiscijencije i ekspozicije ako prekrivaju resorptivne ili neresorptivne membrane kod vođene regeneracije kosti (GBR). Svaka ekspozicija membrane rezultira smanjenom količinom regenerirane kosti. PRF cilindri dobivaju se postavljanjem ugruška unutar cilindra „PRF box-a“. Pritiskom klipa oblikuje se disk promjera 1 cm. U takvom se obliku može koristiti za prezervaciju alveole nakon vađenja zuba. Za vrijeme kompresije PRF membrane u dnu "PRF box-a" skuplja se serumski eksudat, koji je bogat vitronektinom i filonektinom. Eksudat se koristi za hidrataciju biomaterijala za augmentaciju koštanog grebena ili pohranjivanje autolognog koštanog transplantata (88).

5.6.2. Koštani morfo-genetski proteini (BMPs)

Koštani morfo-genetski proteini (engl. BMPs-bone morphogenetic proteins) skupina je petnaest proteina (89). Oni predstavljaju čimbenike rasta i diferencijacije, a podskupina su velike skupine transformirajućega čimbenika rasta (eng. TGF- β -transforming growth factor) (90). Primarno djelovanje BMP-a jest diferencijacija mezenhimalnih matičnih stanica u stanice osteoblasta i hondrocita.



Slika 30. Morfogenetski protein cakline (Emdogain, Straumann, Basel).

Ekstracelularni koštani matriks jedno je od najvećih spremišta koštanih morfogenetskih proteina koje djeluje osteoinduktivno. BMP-i su zasad izolirani iz organskoga matriksa kortikalne kosti pokusnih životinja, dentina i cakline te iz ljudskog osteosarkoma (92). Upotrebom metoda molekularne biologije moguće je izolirati i klonirati gen odgovoran za sintezu pojedine bjelančevine te ga umetnuti u stanice, obično bakterije E.coli koje potom sintetiziraju rekombinantni humani BMP (rh-BMP) (93).

Za lokalnu primjenu nužna je prisutnost odgovarajućeg nosača koji dovoljno dugo drži molekule na mjestu primjene i omogućuje započinjanje procesa nastanka nove kosti kemotaksijom progenitornih stanica. Optimalni nosač mora biti biokompatibilan i biorazgradiv te služi kao nosač za odlaganje kosti, dok istovremeno štiti protein od proteolize. Kao nosači upotrebljavaju se različiti sastojci izvanstaničnog matriksa, kao što su kolagen, fibrin, fibronektin, hijaluronska kiselina, glikozaminoglikani, potom keramika (hidroksiapatit, trikalcij-fosfat), sintetski polimeri (poliglikolna i polilaktaična kiselina) i koštani transplantati (autotransplantati, alotransplantati) (91).





Danas se uspješno koristi rh-BMP-7, rh-BMP-2 u kombinaciji s apsorbirajućom kolagenom spužvom kod cijeljenja oštećenja kosti (94). Koštane morfogenetske proteine možemo upotrebljavati kod koštanih defekata različite etiologije. Upotrebljavaju se i u parodontologiji





kod mukogingvalnih kiruških zahvata i kod vođene regeneracije tkiva (engl. GTR- Guided Tissue Regeneration) (95, 96). Danas je u rutinskoj uporabi morfogenetski protein cakline (Emdogain, Straumann, Basel) švicarskog proizvođača (slika 30.).

**6. KIRUŠKE TEHNIKE KOD HORIZONTALNE AUGMENTACIJE
ALVEOLARNOG GREBENA**

Augmentacija alveolarnog grebena spada u složenije kirurške tehnike. Dugotrajna bezubost i resorpcija kosti, traume ili kronični upalni procesi pridonose nepoželjnim anatomskim stanjima za ugradnju implantata. Idealna augmentacija uspostavlja koštani volumen, koji je prethodno izgubljen. Dobro postavljena dijagnoza i plan terapije, priprema i premedikacija pacijenta, odgovarajuće znanje i rad u aseptičnim uvjetima ključni su inicijalni čimbenici u kirurškoj terapiji. Horizontalna je augmentacija indicirana kada nema dostatne širine alveolarnog grebena, a visina je grebena dostatna za pravilno pozicioniranje implantata. U tablici 9. nalaze se Tolstunovljeve (2014) smjernice za horizontalnu augmentaciju alveolarnog grebena prema obliku i dimenzijama alveolarnog grebena izmjerenih pomoću CBCT snimke (97).

Tablica 9. Podjela alveolarnog grebena prema obliku i dimenzijama te smjernice za tehnike horizontalne augmentacije grebena. Preuzeto s dopuštenjem autora: Lena Tolstunova.

Alveolar ridge width (mm), based on CBCT* scan	> 10	8–10	6–8	4–6
Alveolar ridge deficiency	No deficiency	Minimal	Mild	Moderate
Class	0	I	II	III
Schematic diagram				
Comments				
Indications for surgery	Hard tissue surgery is not indicated. Occasionally, alveolar width (buccal convexity) can be improved for esthetic reasons with a soft tissue graft.	Hard tissue surgery is rarely indicated. Occasionally, alveolar width can be improved by particulate bone graft or palatal soft tissue graft for esthetic and prosthetic reasons.	Particulate (GBR) grafting or ridge-split is often needed to improve labial bone projection and proper occlusal implant position.	An ideal width for the ridge-split procedure that can be done in a single- or two-stage approach (see Figure 3). Block graft or GBR can also be done.
Immediate insertion	Yes	Yes	Yes/no, depends on presence of apical bone for primary implant stability	Yes/no, depends on presence of apical bone for primary implant stability (see Figure 4)
Operator experience	Basic	Basic	Basic	Basic to advanced

Alveolar ridge width (mm), based on CBCT* scan	2–4	< 2	6–10/2–4	2–4/6–10
Alveolar ridge deficiency	Severe	Extreme	"Hourglass" (undercut) (buccal or lingual)	"Bottleneck"
Class	IV	V	VI	VII
Schematic diagram				
Comments			GBR† at the mid ridge level can be done	Ridge reshaping or GBR at the top of the ridge can be done
Indications for surgery	Ridge-split or block bone graft is a graft of choice (surgeon's experience).	Large extraoral block graft is a preferable surgical choice. Alternative is multiple and sequential augmentation procedures.		
Immediate insertion	Not recommended	No	Yes/no, depends on the severity of the undercut	Usually yes, can depend on the morphology of the top portion of the ridge
Operator experience	Advanced	Advanced	Basic	Basic

Osnovne tehnike za horizontalnu augmentaciju koštanog grebena uključuju (2):

1. Vođenu regeneraciju kosti (GBR, engl. guided bone regeneration)
2. Koštani blok-transplantat (engl. block grafting)
3. Ridge-split tehniku
4. Distrakcijsku osteogenezu (DO, engl. distraction osteogenesis).

Ovdje će biti opisane tehnike horizontalne koštane augmentacije sa stopama uspješnosti operativnih zahvata i očekivanim komplikacijama.

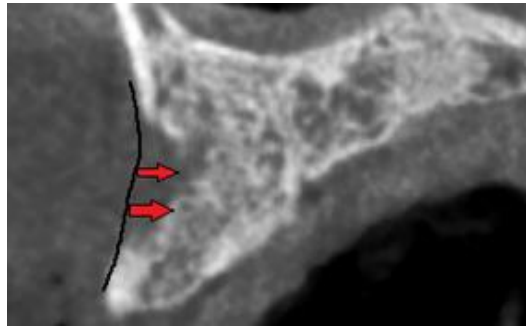
6.1. Vođena regeneracija kosti (GBR – Guided Bone Regeneration)

Koncept vođene regeneracije kosti (engl. GBR–Guided Bone Regeneration) podrazumijeva upotrebu membrane za očuvanje prostora i nadomjesnog materijala za koštanu augmentaciju kod koštanog defekta koji se želi rekonstruirati. Minimalna širina alveolarnog grebena za predvidljivu i uspješnu horizontalnu augmentaciju iznosi 2.9 mm, a prosječno se horizontalno može povećati greben za 3.31mm (2). Za vođenu regeneraciju kosti mogu se koristiti resorptivne i neresorptivne membrane te autologni, alogeni, ksenogeni i aloplastični nadomjesni koštani materijali.

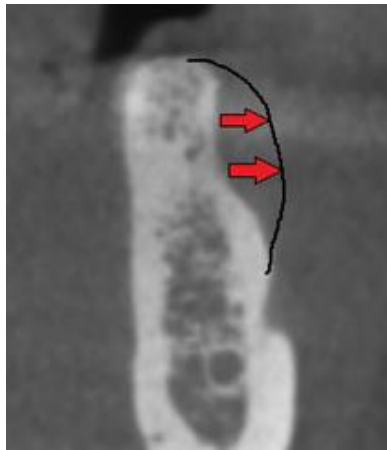
Imedijatna implantacija indicirana je vođenom regeneracijom kosti u slučajevima gdje se može postići primarna stabilnost implantata. U slučajevima kada se ne može postići primarna stabilnost implantata ili postava implantata nije moguća u pravilno pozicioniranom položaju, najprije je indicirana vođena regeneracija kosti, a nakon 3 do 9 mjeseci postava implantata (2).

Odabir najpogodnije membrane koja prekriva koštani defekt kod regeneracije tvrdog tkiva ovisi o trajanju resorpcije i stabilnosti membrane. Znamo da se nova kost stvara brzinom od 60 μ m na dan. Ako se treba stvoriti do 5 mm kosti u koštanom defektu, za to je potrebno 4 do 6 mjeseci, a za stvaranje kosti kod većih koštanih defekata treba čekati 6 do 12 mjeseci (31). Membrana se ne smije resorbirati prije nego što se stvori nova kost u koštanom defektu (74).

Kod koštanih defekata koji se nalaze unutar kontura koštanog zida (engl. self-contating horizontal defect) indicirane su resorptivne membrane jer koštane konture mogu podupirati membranu, a da membrana ne kolabira (slika 31.). U slučajevima kada je potrebna augmentacija izvan kontura koštanog zida defekta (engl. non-self-contating horizontal defect), indicirane su neresorptivne membrane koje ne kolabiraju u defekt (slika 32.).



Slika 31. Koštani defekt unutar kontura koštanog zida.

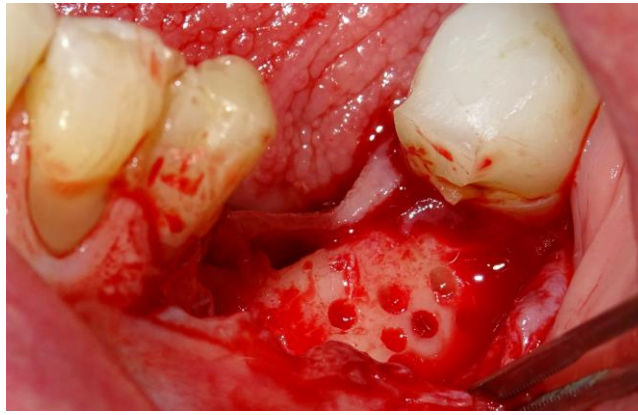


Slika 32. Koštani defekt izvan kontura koštanog zida.

Za uspješnu vođenu regeneraciju kosti moraju biti zadovoljena četiri osnovna uvjeta (62):

- 1) Primarno zatvaranje rane
- 2) Angiogeneza
- 3) Očuvanje prostora
- 4) Stabilnost krvnog ugruška i rane.

Klinički se dio sastoji od odizanja režnja pune debljine koji se odiže preko mukogingivalne granice i barem 5 mm apikalno od donjeg ruba defekta. Defekt se treba u potpunosti očistiti od granulacijskog tkiva. Da bi se postigla angiogeneza, malim okruglim svrdlom napravi se dekortikacija (slika 33.) na mjestima gdje se postavlja koštani nadomjesni materijal i membrana (99).

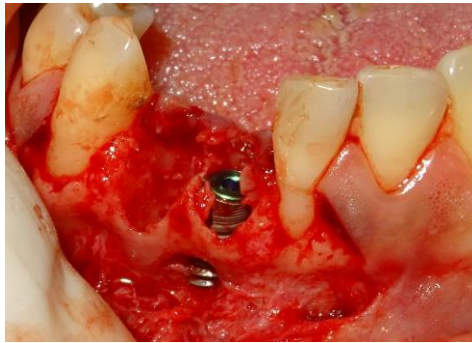


Slika 33. Dekortikacija kosti.


Ako se može postići primarna stabilnost implantata, tada se imedijatno ugrađuje vođenom regeneracijom kosti ili se u protivnom implantat ugrađuje 3 do 9 mjeseci nakon vođene regeneracije kosti. Da bi se očuvao prostor i spriječilo urastanje mekog tkiva u koštani defekt, tako da ugrušak može popuniti defekt i stvoriti kost, služe nam membrane. Koštani se defekt popunjava koštanim nadomjesnim materijalom te se pokriva membranom.

6.1.1. GBR s resorptivnom membranom

Resorptivne su membrane indicirane kod koštanih defekata unutar kontura koštanog defekta (eng. self-contating horizontal defect) (slika 34.). Bio Gide (Geistlich Pharmaceutical, Wolhusen, Switzerland) prva je resorptivna membrana koje je napravljena za GBR i najviše je dokumentirana u literaturi. Sastoji se od dva sloja. Hrapavi se dio membrane postavlja na koštani defekt tako da stabilizira ugrušak, a glatki se dio okrene prema mekim tkivima (slika 35.). Zbog svoje hidrofilnosti ima adhezivna svojstva pa se ne mora fiksirati pinovima ili vijcima. Membrana se resorbira 4 do 6 mjeseci (100).

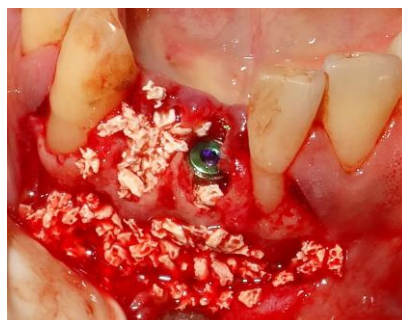

Slika 34. Implantat unutar kontura koštanog defekta.

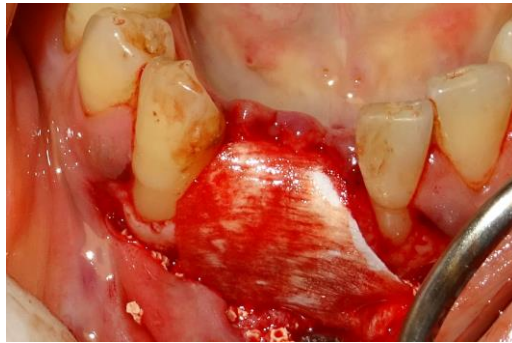

Slika 35. Dva sloja Bio-Gide membrane (Geistlich Pharmaceutical, Wolhusen, Switzerland): hrapavi dio (A) i glatki dio (B).

Klinički se dio bazira na tome da se u koštani defekt postavlja koštani nadomjesni materijal (slika 36.). Membrana se postavlja preko koštanog nadomjesnog materijala tako da se proteže 3 do 4 mm preko granice koštanog defekta i mora biti odmaknuta 1- 2 mm od susjednih zuba (slika 37.) (101).

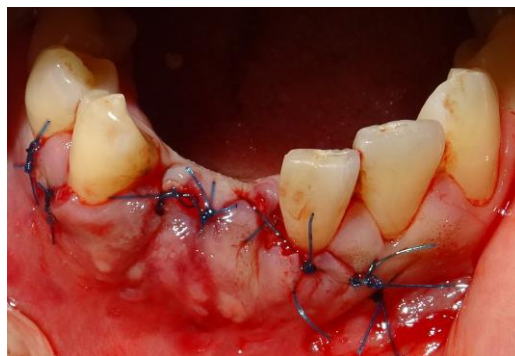

Slika 36. Popunjavanje koštanog defekta koštanim nadomjesnim materijalom.



Slika 37. Prekrivanje koštanog defekta, implantata i nadomjesnog koštanog materijala kolagenom membranom.

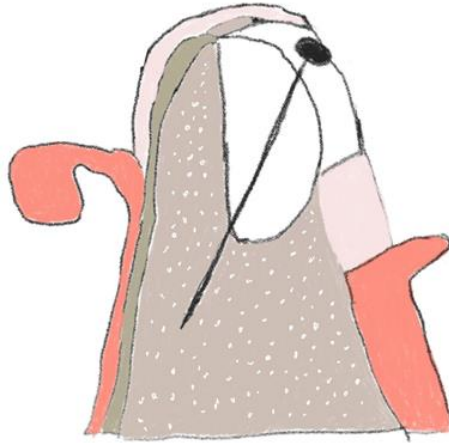
Bitno je da membrana i koštani nadomjesni materijal budu stabilni tijekom faze cijeljenja rane. U slučaju mikropokreta membrane većeg od 20 μm , može doći do resorpcije augmentiranog defekta ili fibrozne inkapsulacije koštanog nadomjesnog materijala (31). Ako se augmentirano područje opetereti protetskim radom koji pritišće ranu, doći će do resorpcije augmentiranog područja (31, 46). Ranu je obavezno primarno zatvoriti bez tenzija (slika 38.).



Slika 38. Primarno zatvaranje rane bez tenzije.

Postavljanje kolagene membrane u dva jednaka sloja preporučuje se kada je potrebno da takva barijerna membrana traje duže od klasičnog postavljanja kolagene membrane u jednom sloju preko koštanog defekta (102). Ako se očekuje da membrana ispod koštanog defekta kolabira u defekt, to se rješava pozicioniranjem nekoliko titanskih vijaka (vijci za osteosintezu, promjera 1 - 1,5 mm) iznad razine kosti. Time se stvara trodimenzionalni prostor poduprt vijcima, koji se popuni koštanim biomaterijalom te se prekrije membranom. Membrana stoji iznad koštanog

nadomjeska i vijaka poput šatora. Ta je tehnika nazvana S-GBR (engl. Screw-Guided Bone Regeneration) (slika 39.) (103).

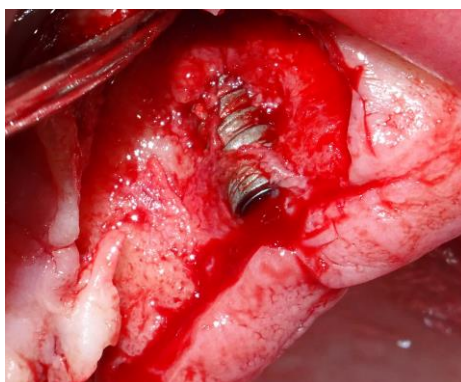

Slika 39. S-GBR.

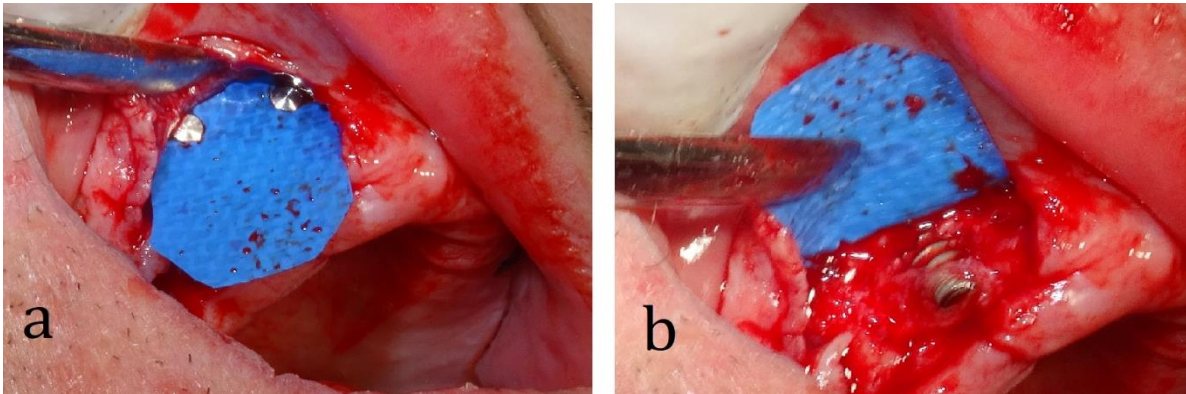
6.1.2. GBR s neresorptivnom membranom

U slučajevima kada je potrebna augmentacija izvan kontura koštanog defekta (engl. non-self-contating horizontal defect) indicirane su neresorptivne membrane koje pokrivaju nadomjesni koštani materijal (slika 40.). Za razliku od resorptivnih membrana, neresorptivne se membrane moraju fiksirati pinovima ili vijcima, tako da se membrana ne može pomaknuti (31).

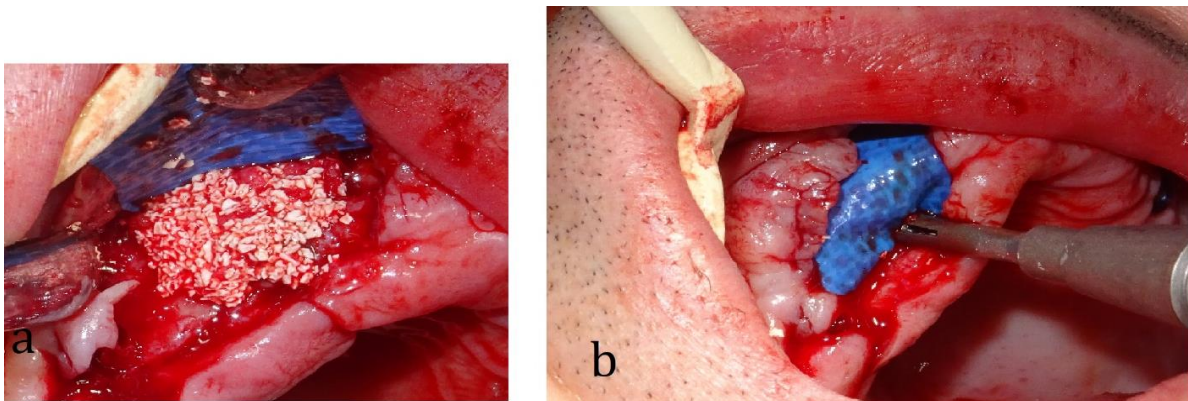
Kod kliničkog dijela, nakon što se odigne režanj pune debljine i napravi dekortikacija kosti, postavlja se membrana 3 do 4 mm preko granica koštanog defekta i fiksira se pinovima ili vijcima (slika 41.). Membrana mora biti barem 1 do 2 mm udaljena od susjednih zuba. Koštani nadomjesni materijal postavlja se ispod membrane tako prekrije koštani defekt izvan kontura koštanog grebena (slika 42.).



Slika 40. Implantat postavljen izvan kontura koštanog grebena.

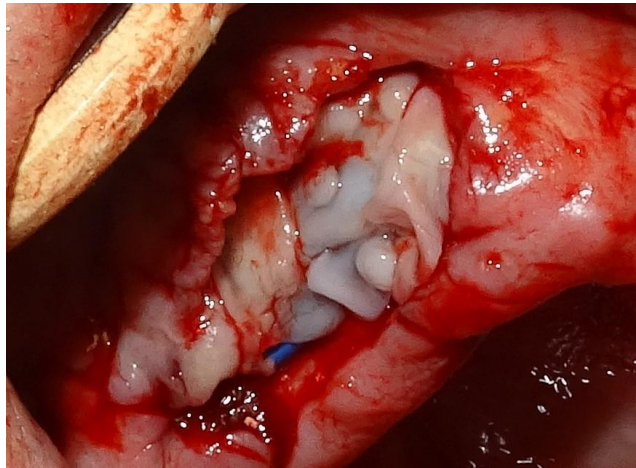


Slika 41. Fiksiranje neresorptivne membrane: dva pina s vestibularne strane (a), provjera pomičnosti membrane (b).

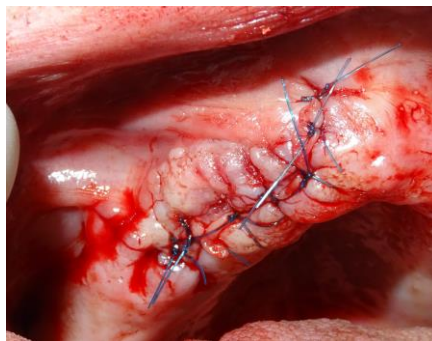


Slika 42. Postavljanje koštanog nadomjesnog materijala: prekrivanje koštanog nadomjesnog materijala membranom (a), fiksiranje membrane pinovima na palatinalnoj strani (b).

Preporuka je postaviti PRF membrane preko neresorptivnih membrana jer će PRF membrane ubrzati zarastanje mekog tkiva te smanjiti mogućnosti dehiscijencije i ekspozicije ako prekrivaju resorptivne ili neresorptivne membrane kod vođene regeneracije kosti (slika 43.) (88). Ranu je obavezno primarno zatvoreni bez tenzija (slika 44.). Ako se augmentirano područje optereti protetskim radom koji pritišće ranu, doći će do resorpcije augmentiranog područja.



Slika 43. Postavljanje PRF membrane preko neresorptivne membrane.



Slika 44. Primarno zatvaranje rane bez tenzije.

Kao materijal za koštani nadomjestak najbolje je u omjeru 1:1 pomiješati deproteiniziranu govedu kost (engl. ABBM - anorganic bovine bone mineral) s autolognom kosti jer tako su zadovoljena sva tri uvjeta regeneracije: osteogeneza, osteoindukcija i osteokondukcija (104). Stope preživljavanja implantata kod istovremene horizontalne augmentacije i postavljanja implantata iznosi 92,2 % (2).

6.1.3. Komplikacije

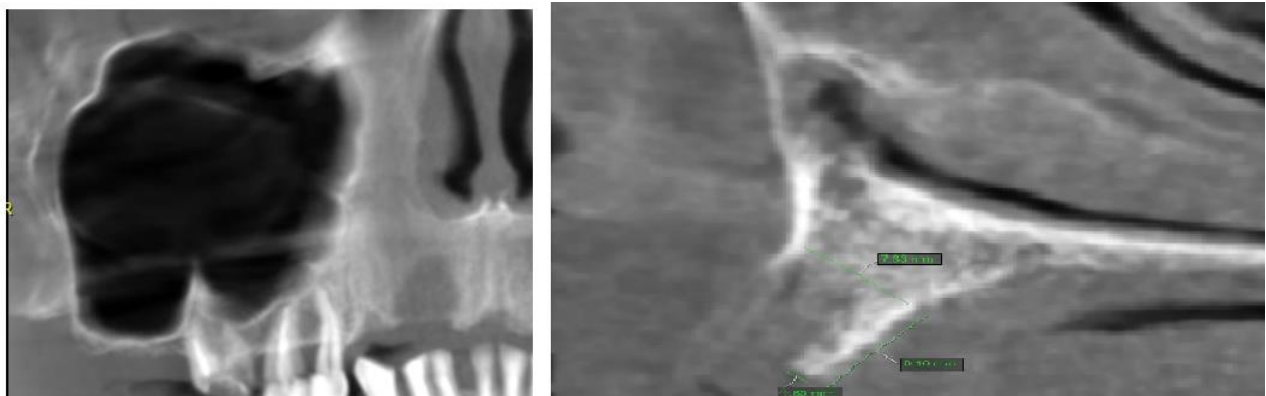Odabir pacijenta, priprema pacijenta prije kirurškog zahvata, pravilna kirurška tehnika i postoperativna skrb osnovni su parametri za smanjenje komplikacije kod kirurškog zahvata. Ne može se sa stopostotnom sigurnošću predvidjeti koliko će se kosti regenerirati jer ako membrana izgube potporu, dolazi do mikropomaka membrane te posljedično i do pomaka i resorpcije koštanog nadomjesnog materijala (105). Najčešća su komplikacije vezane uz augmentaciju GBR tehnikom infekcija i ekspozicija membrane, koje se mogu javiti u 24,4 % slučajeva kod neresorptivnih membrana, a u 16 % slučajeva kod resorptivnih membrana (106). Ekspozicija membrane može se javiti u ranoj ili kasnoj fazi cijeljenja rane, s infekcijom ili bez nje.

Rana ekspozicija resorbirajuće ili neresorbirajuće membrane javlja se unutar inicijalnog perioda cijeljenja mekog tkiva, a najčešće je bez infekcije. Uzrok infekcije najčešće je u neadekvatnoj kirurškoj tehnici. Preporuka za rješavanje rane ekspozicije membrane jest membranu zadržati do 6 tjedana bez znakova infekcije jer je to vrijeme potrebno da se formira koštani greben koji služi kao potpora membrani (107). Nakon toga membrana se zamjeni novom resorbirajućom kolagenom membranom. Bitno je da pacijent eksponiranu membranu svaki dani očisti 0.12 %-tnom otopinom klorheksidina te da svaki tjedan dolazi na kontrolu u ordinaciju. U slučaju infekcije membrana se mora ukloniti te se prepisuju antibiotici na bazi penicilina na tjedan dana. Klinički su znakovi infekcije fistule, natečenost i gnojan sadržaj oko augmentiranog područja (107).

Kasna ekspozicija membrane javlja se nakon dva mjeseca od postavljanja membrane. Najčešći je uzrok trauma zbog neadekvatnog protetskog nadomjestka koji prejakom pritišće meko tkivo augmentiranog područja. Neresorptivne membrane treba zamijeniti kolagenom membranom, a kolagene membrane ostaviti da se resorbiraju spontano ako nema prisutne infekcije. U slučaju infekcije membrana se mora ukloniti te se prepisuje uzimanje antibiotika na bazi penicilina tjedan dana. Inficirani koštani nadomjesni materijal iskohleira se i ostavi se zdravi dio koštanog nadomjesnog materijala koji se integrirao u augmentirano područje. Preporučuje se lokalno ispiranje koštanog nadomjesnog materijala otopinom doksiciklina te postavljanje smjese 100 - 200 mg praha doksiciklina pomješanog s 0.1 - 0.2 ml fiziološke otopine na neinficirani dio koštanog nadomjesnog materijala (108). Doksicilin ne utječe na formiranje nove kosti kod augmentacije (109).

6.2. Koštani blok-transplantat

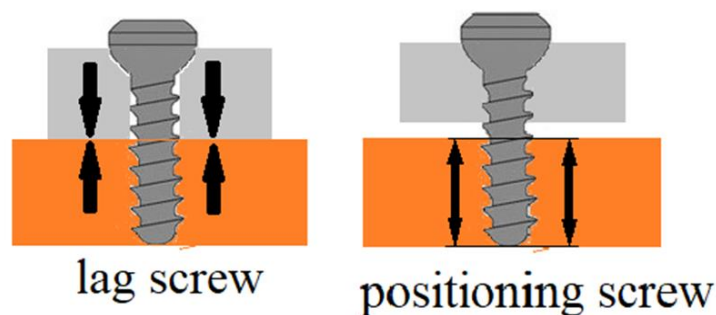
Indikacija za horizontalnu augmentaciju grebena koštanim blok-transplantatom jest stanje u kojem postoji očuvana visina grebena, no rezidualna je širina manja od 4 mm (2). Za točnu procjenu dimenzija koštanog defekta potrebna je CBCT snimka (slika 45.). Za manje rekonstrukcije čeljusti indicirani su koštani blokovi sa simfize ili ramusa zbog relativno jednostavnijeg zahvata, dok se za veće koštane defekte preporučuju transplantati s ekstraoralnih mjesta (45).



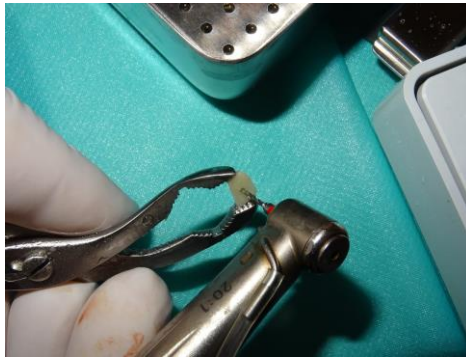Slika 45. CBCT snimka koštanog defekta.

Postava implantata zajedno s tehnikom augmentacije koštanim blokom moguća je ako rezidualna količina kosti zadovoljava preduvjet primarne stabilnosti implantata, što u većini slučajeva kod horizontalne augmentacije koštanim transplantatom nije moguće (45). Kod augmentacije koštanim blok-transplantatom najprije se izmjere dimenzije i oblik koštanog defekta koji je mjesto prihvata blok-transplantata. Na temelju tih dimenzija utvrde se oblik i dimenzije blok-transplantata koji se uzima s donorskog mjesta. Tako se osigurava da se blok-transplantat u što kraćem vremenu može prenijeti na mjesto prihvata. Zahvat na mjestu prihvata transplantata započinje odizanjem režnja pune debljine. Incizija skalpelom ide sulkularno oko susjednih zuba s krestalnom incizijom preko bezubog dijela grebena. Vertikalna oslobađajuća incizija započinje se jedan do dva zuba dalje od mjesta prihvata, a produžuje se na vestibularnoj strani u slobodnu sluznicu. Bitno je sastrugati sve tragove veziva ili granulacijskog tkiva te napraviti okruglim malim svrdlom dekortikaciju na mjestu prihvata blok-transplantata (31). Nakon što je blok-transplantat uzet s donorskog mjesta, može se isprobati na prihvatnom mjestu kako bi se utvrdile preinake koje treba učiniti ili se može privremeno odložiti u sterilnu

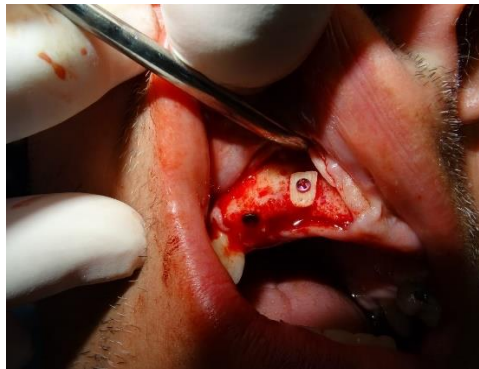posudicu s fiziološkom otopinom. Preinake na blok-transplantatu mogu se napraviti na mjestu prihvata ili na samom transplantatu. Blok-transplantat zatim se pozicionira i fiksira pomoću vijka (engl. lag-screw) koji može biti promjera od 1 do 1.5 mm ili pomoću osteosintetske pločice na mjestu prihvata blok-transplantata (slika 46.) (46). Ako nema raspoložive kosti za direktnu fiksaciju blok-transplantata, mogu se koristiti osteosintetske pločice. Spiralnim se svrdlom napravi rupa ili više njih kroz transplantat, a prihvatnu se kost ispreparira spiralnim svrdlom do dubine oralnog kortikalisa (slika 47.). Potrebna je preparacija nešto većeg promjera nego što je vijak, tako da vijak prođe kroz tvrdi kortikalni blok- transplantat bez postraničnog pritiska i rizika od frakture ili rotiranja transplantata. Nakon toga postavlja se vijak (eng. lag-screw) kroz blok-transplantat koji fiksira blok-transplantat na mjesto prihvatne kosti do dubine oralnog kortikalisa (slika 48.).



Slika 46. Načini fiksiranja koštanih blok-transplantata. Kod „lag- screw“ promjer preparacije na blok-transplantatu nešto je veći od promjera vijaka, gdje vijak ne pritišće blok-transplantat. Promjer preparacije kosti primatelja blok-transplantata manja je od promjera vijka, a time se postiže dovoljna sila kompresija između blok-transplantata i kosti primatelja blok-transplantata da se ne koštani blok-transplantat ne odvoji. Kod „positioning screw“ promjer preparacije na blok-transplantatu nešto je manji od promjera vijka koji tiska blok-transplantat te ne postoji sila kompresije između kosti primatelja i koštanog blok-transplantata.

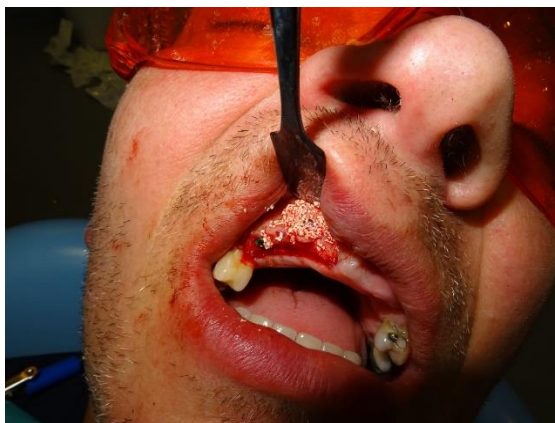

Slika 47. Bušenje rupe u blok-transplantatu spiralnim svrdlom.

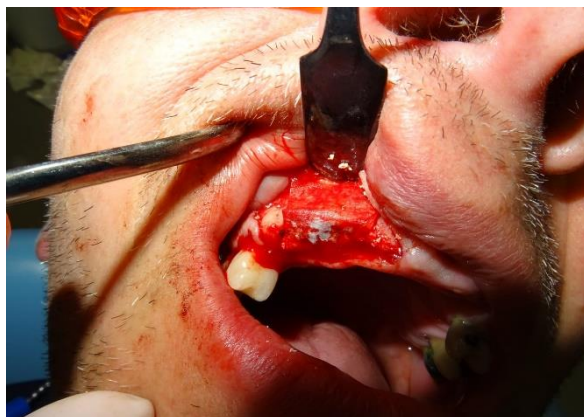

Slika 48. Fiksiranje transplantata vijkom.

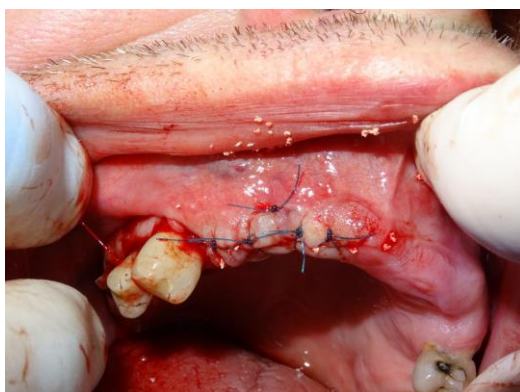Kod manjih blok-transplantata dovoljan je jedan vijak, a za veće transplantate moraju se upotrijebiti i dodatni vijci. Blok-transplantat mora biti dobro fiksiran, čime se izbjegavaju rotacija i mikropokreti kod djelovanja vanjskih sila. Kada je blok čvrsto fiksiran, mogu se zagladiti rubovi velikim okruglim svrdlom. Prazni prostori između bloka i kosti koji nisu u čvrstom doticaju popune se strugotinama autologne kosti (46). Ako se želi smanjiti resorpcija koštanog transplantata, tada se transplantat prekrije granulatom ksenogenog koštanog nadomjeska (slika 49.) (110). Nakon toga se transplantat i koštani nadomjestak prekriju resorptivnom membranom (slika 50.) (110). Rana se mora primarno zatvoriti bez napetosti (slika 51.). Ako se augmentirano područje optereti protetskim radom koji pritišće ranu, doći će do dehiscijencija mekih tkiva i resorpcije augmentiranog područja (45, 46).



Slika 49. Prekrivanje koštanog blok-transplantata granulama koštanog nadomjesnog materijala.



Slika 50. Prekrivanje resorptivnom kolagenom membranom.



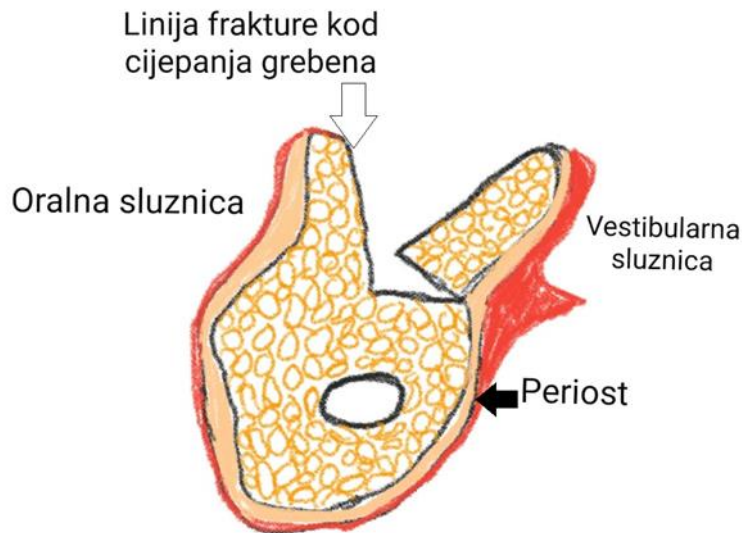
Slika 51. Primarno zatvaranje rane.

6.2.1. Komplikacije.

Stopa komplikacija iznosi 6.3 % (2). Najčešća komplikacija koja se javlja kod augmentacije koštanim blokom jest dehiscijencija mekih tkiva i infekcija. Ako se javi infekcija koštanog transplantata, najbolje ga je kirurški odstraniti da se infekcija ne proširi na mjesto prihvata (107). Stopa preživljavanja implantata u kosti augmentiranoj blok tehnikom iznosi 98.4% (2). U slučaju augmentacije isključivo autolognim koštanim blok-transplantatom preporučuje se postava implantata već nakon tri mjeseca da bi se reducirala daljnja resorpcija blok-transplantata. Kod augmentacije grebena blok-transplantatom u kombinaciji s ksenogenim koštanim nadomjeskom i resorptivnom membranom čeka se četiri do šest mjeseci za ugradnju implantata (110). Nakon šestog mjeseca nastupa opsežnija resorpcija transplantata. Resorpcija koštanog blok-transplantata relativan je problem. Ona je obično površinska i može biti od 20 do 50 % volumena, stoga se uvijek preporučuje upotreba predimenzioniranog koštanog bloka (110).

6.3. Ridge split tehnika

Ridge-split tehnika zasniva se na longitudinalnom cijepanju alveolarnog grebena na dva dijela (engl. greenstick-fracture), stvarajući koštanu frakturu krestalnog dijela grebena, dok se apikalni dio čvrsto drži za bazu i osigurava dostatnu prokrvljenost za koštani segment i za oseointegraciju implantata (slika 52.). Ridge-split tehnika može se izvoditi jednofazno ili dvofazno. Indikacija je za ridge-split tehniku greben s očuvanom visinom od barem 10 mm i širinom od 3 mm (45). Greben u sagitalnoj projekciji ne bi smio biti konkavan, već bi trebao imati donekle paralelnu bukalnu i oralnu stijenku. Radi boljeg elasticiteta poželjno je da greben posjeduje veću količinu spongiozne kosti, što se može provjeriti CBCT snimkom (45).



Slika 52. Longitudinalno cijepanje grebena na dva dijela (engl. greenstick-fracture).

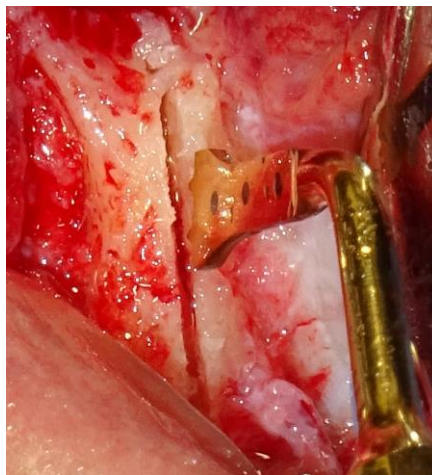
Dr. Hilt Tatum 1970. godine uveo je metodu cijepanja grebena ili širenja kosti pomoću specifičnih instrumenata kao što su D-oblikovani osteotomi, klinovi i dlijeta (111). Ugradio je preko 5000 implantata u gornjoj premaksili pomoću ridge-split tehnike, tako da je proširio atrofične grebene debljine 3 ili više milimetara, s istodobnim postavljanjem implantata s periostom koji je ostao netaknut. Summers je 1994. godine koristio cilindrično-konične osteotome za horizontalno i vertikalno širenje kosti kod podizanja dna maksilarnog sinusa i imedijatnu ugradnju implantata (112). Postupnom uporabom osteotoma, od manjeg prema većem, postiže se sabijanje i veća gustoća spongiozne kosti. Osteotomi se umeću ručno, istovremenim guranjem i rotacijom, sve dok se ne dosegne željena horizontalna i vertikalna dimenzija koštanog grebena. Prilikom širenja s ostotomima dolazi do otpora kosti, koji se svladava kuckanjem kirurškim čekićem po ostotomu te se pričekava 30 – 40 sekundi kako bi se stvorile mikrofrakture i sabila prilježća kost. U tako pripremljenu kost, uz podignut maksilarni sinus, može se odmah ugraditi implantat.

Scipioni sa suradnicima 1994. godine objavio je članak o širenju bezubog grebena kod 170 pacijenta i istovremene ugradnje 329 implantata sa 98,8 %-tnom stopom preživljavanja implantata od 5 godina (113). S porastom implantologije u stomatologiji, uvođenjem piezotoma i specifičnih osteotoma, ova je tehnika postala sastavni dio implantološke stomatologije, pri čemu su primarno tehnike koštane ekspanzije bile indicirane u područjima gornje čeljusti

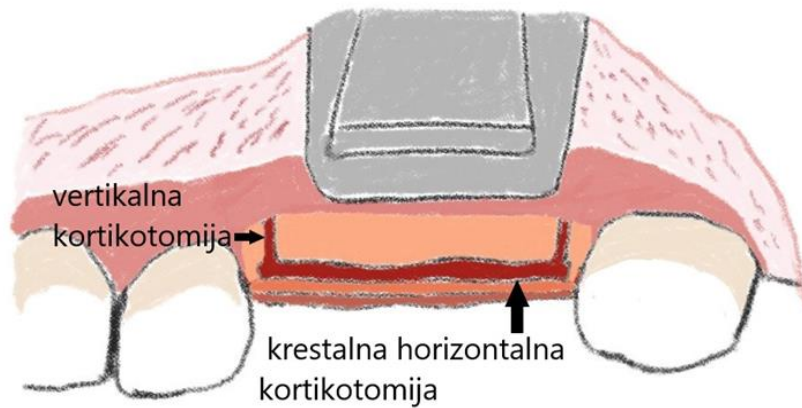
gustoće D3 ili D4. Kost se zbog svoje dinamičke elastične prirode mogu proširiti sa smanjenim rizikom za frakturom. Što su mekše trabakularne kosti, to je manji modul elastičnosti i veća elastična priroda alveolarnog grebena. Stoga, što je kost manje gusta, to je lakše predvidjeti njezino širenje (112). Ridge-split tehniku možemo koristiti u jednofaznoj ili dvofaznoj tehnici.

6.3.1. Jednofazna tehnika

Pretežno se koristi u gornjoj čeljusti zbog elastičnosti alveolarnog grebena te se simultano postavlja implantat (114). Tehnika se sastoji od toga da se napravi incizija skalpelom po vrhu bezubog grebena. Odigne se režanj pune debljine, širine do 2 – 3 mm od vrha grebena, a ostatak grebena mora ostati intaktan, kako bi periost ostao očuvan. Može se još odignuti režanj pune debljine, širine 3 mm od vrha bezubog grebena koji prelazi u režanj djelomične debljine te tako ostane periost očuvan na preostaloj bukalnoj strani grebena (113). Nakon reznja, piezotomom ili kiruškim svrdlom napravi se horizontalna kortikotomija po vrhu grebena. Krestalna horizontalna kortikotomija radi se nekoliko milimetara mezijalno i distalno od pozicije budućeg implantata, a maksimalno do jednog milimetra od susjednih zuba (slika 53.). Dodatno se mogu napraviti još dvije vertikalne kortikomije okomite na na krestalnu horizontalnu kortioktomiju, na bukalnoj ili labijalnoj strani grebena duljine do 3 mm (slika 54.). Svrha je vertikalne kortikomije da se usmjeri sila loma kod širenja grebena vertikalno, a ne horizontalno prema susjednim zubima.

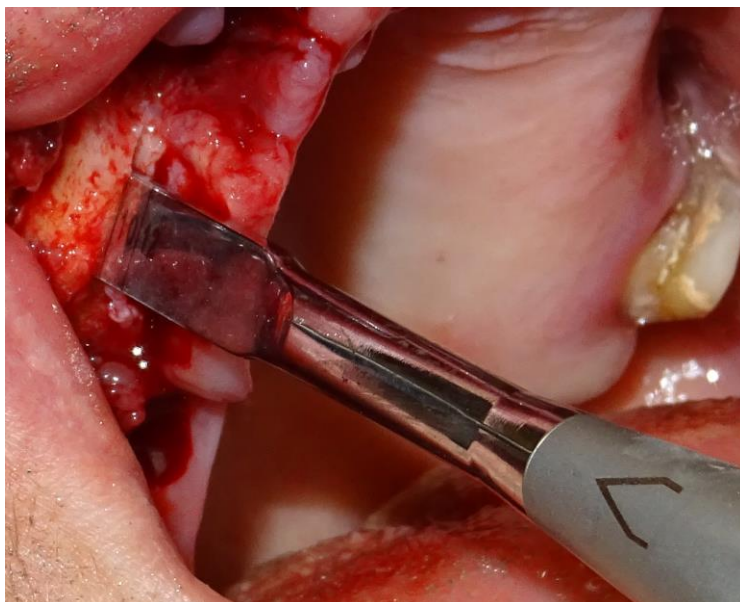


Slika 53. Krestalna horizontalna kortikotomija piezotomom.

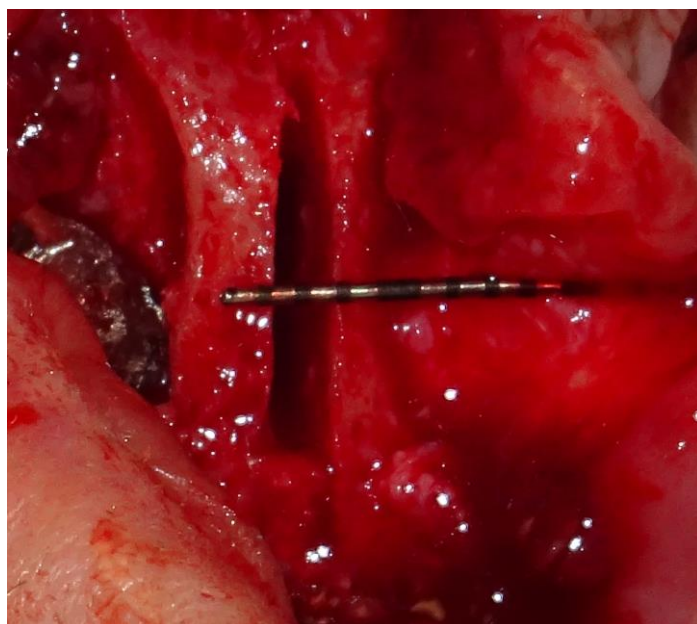


Slika 54. Krestalna horizontalna kortikotomija i vertikalne kortikotomije.

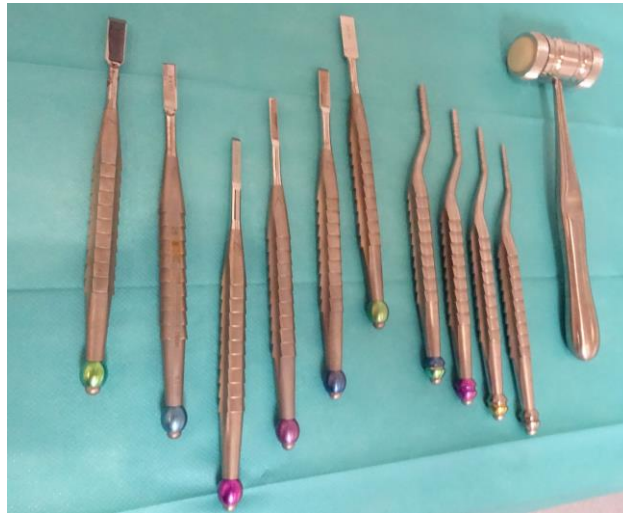Potom se specijalnim dlijetima i osteotomomima za ridge-split tehniku nježno odvajaju koštani dijelovi jedan od drugog do dubine budućeg implantata (slika 55.) (115). Tako se cijepa alveolarni grebena na dva dijela, stvarajući koštanu frakturu krestalnog dijela grebena, dok se apikalni dio čvrsto drži za bazu (engl. greenstick-fracture) (slika 56.). Na tržištu postoje različiti setovi osteotoma i dlijeta različitih proizvođača (slika 57.). Dlijeta bi trebala imati malu veličinu i oštar vrh za cijepanje alveolarnog grebena. Dizajn vrha dlijeta ili osteotoma trebao bi biti takav da strana vrha koja je okrenuta oralno bude ravna, a strana koja je okrenuta vestibularno bude konveksna ili proširena kao D-osteotom (Tatum). Kirurškim se čekićem koristi tako da se nježno i polagano udara po dlijetima i osteotomima te se tako cijepa i širi greben.



Slika 55. Horizontalno širenje kosti dlijetom.



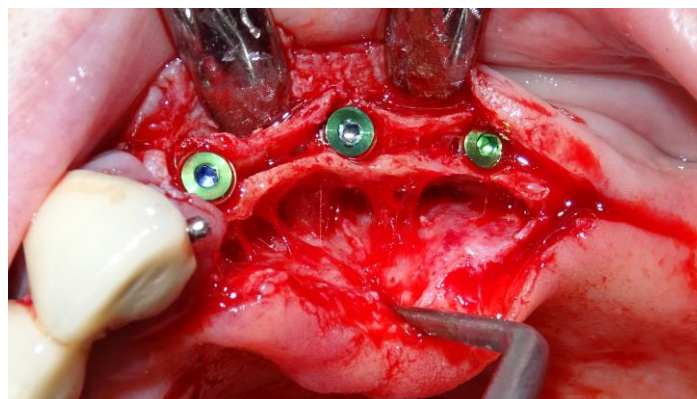
Slika 56. Prošireni alveolarni koštani greben.



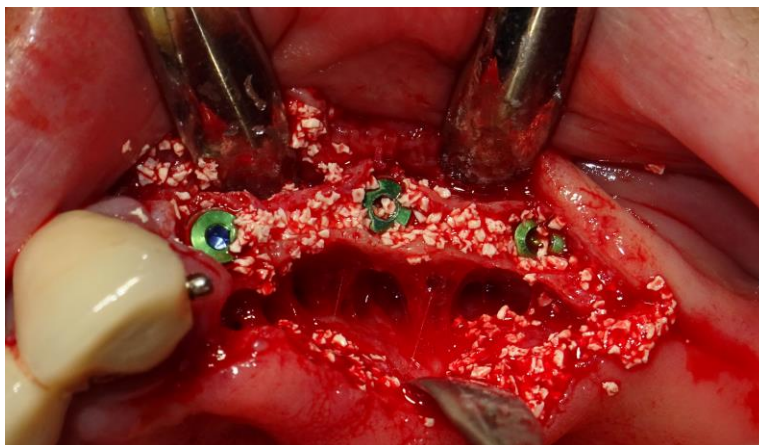
Slika 57. Set dlijeta i osteotoma za ridge-split tehniku.

Nakon širenje grebena postavlja se konični implantat koji mora imati primarnu stabilnost (slika 58.). Pukotine između grebena popune se ksenogenim nadomjesnim materijalom ili komadićima autologne kosti (slika 59.). Mogu se preko proširenog grebena i koštanog nadomjesnog materijala postaviti PRF membrane (slika 60.) kako bi se ubrzalo cijeljenje rane. Ako je moguće, rana se primarno zatvori (slika 61.) (45).

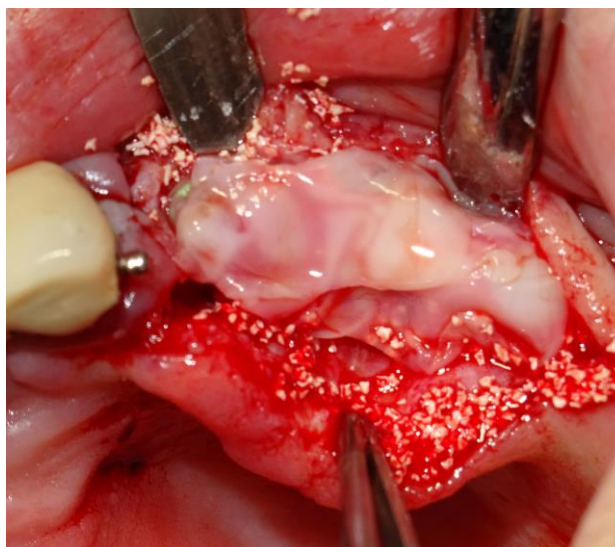
U većini slučajeva kod ove se tehnike rana zatvara sekundarno zbog velikog povećanja volumena rane (45). Prednost je takve rane u tome što se čuva arhitektura mekog keratiziranog tkiva oko kirurškog mjesta i sačuvana je dubina vestibuluma. Nedostatak je ožiljkasto cijeljenje rane (slika 62.). Ako se augmentirano područje opteretiti protetskim radom koji pritišće ranu, doći će do dehiscijencija mekih tkiva i resorpcije augmentiranog područja (46).



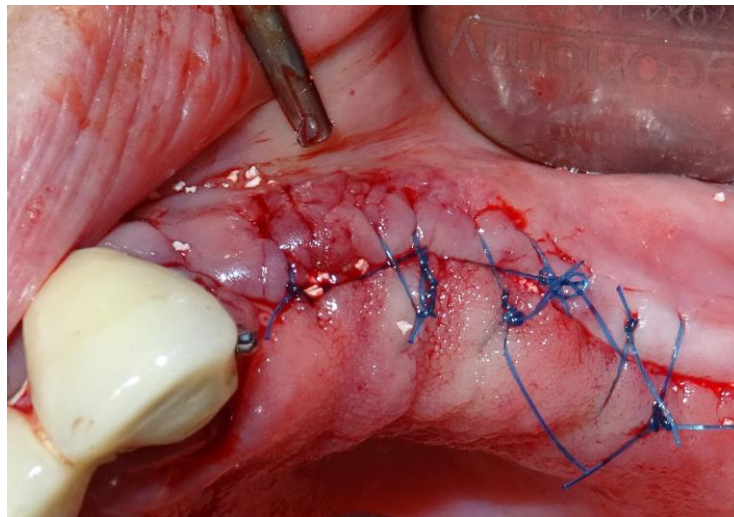
Slika 58. Implantati ugrađeni u prošireni alveolarni koštani greben.



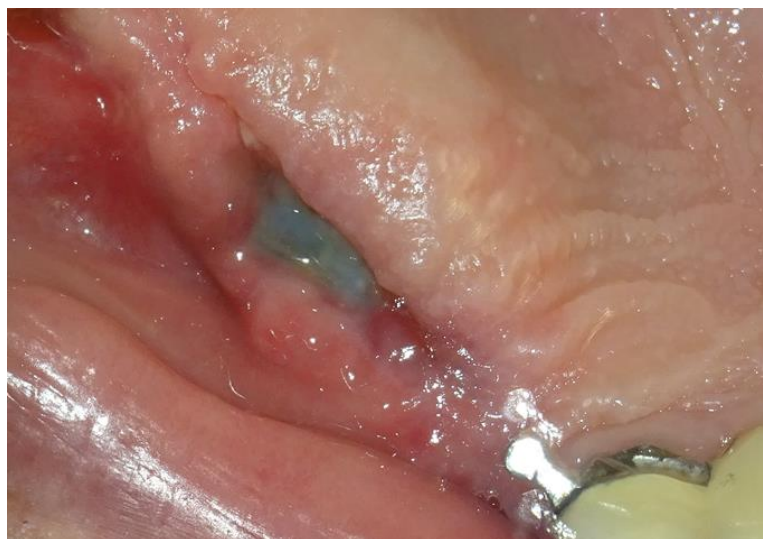Slika 59. Popunjavanje pukotina između grebena i implantata granulama ksenogenog koštanog nadomjesnog materijala.



Slika 60. Postavljanje PRF membrane preko proširenog alveolarnog grebena i ugrađenih implantata.



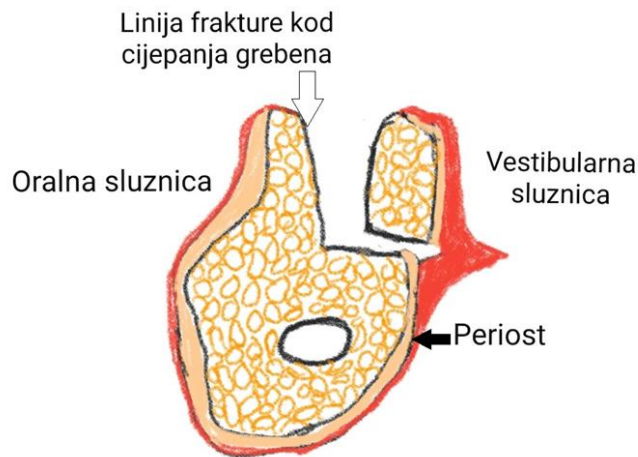
Slika 61. Primarno zatvaranje rane.



Slika 62. Ožiljkasto cijeljenje rane.

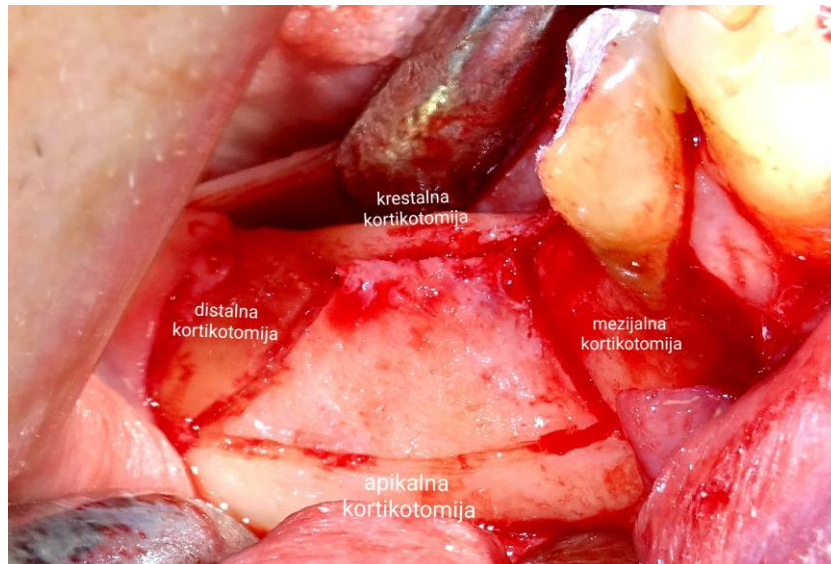
6.3.2. Dvofazna tehnika

Dvofazna se tehnika najčešće koristi u donjoj čeljusti zbog veće gustoće kosti. Tehnika se sastoji od prve faze koja se sastoji od kortikotomije i druge faze koja se sastoji od cijepanja, širenja i augmentacije bezubog alveolarnog grebena. Kod druge se faze cijepa alveolarni greben na dva podjednaka dijela, stvarajući dislociranu vestibularnu koštanu frakturu krestalnog i apikalnog dijela grebena (engl. fracture-displacement) (slika 63.), dok se kod jednofazne tehnike apikalni dio drži za bazu grebena (45).



Slika 63. Dislocirana vestibularna koštana fraktura krestalnog i apikalnog dijela bezubog alveolarnog grebena (engl.fracture-displacement.)

U prvoj se fazi skalpelom 15c napravi incizija po vrhu grebena i još dvije vertikalne incizije te se odigne režanj pune debljine. Nakon reznja piezotomom ili kiruškim svrdlom napravi se horizontalna krestalna kortikotomijana po vrhu grebena minimalne dužine 7 mm, ako se planira ugraditi jedan implantat, ili 14 mm, ako se planiraju ugraditi dva implantata jedan do drugoga (45). S mezijalne i distalne strane krestalne korikotomije napravi se vertikalna kortikotomija na vestibularnoj strani grebena duljine 10 mm ili dimenzija duljine planiranog implantata. Apikalna kortikotomija napravi se na vestibularnoj strani grebena tako da bude paralelna s krestalnom kortikotomijom i poveže apikalne rubove mezijalne i distalne kortikotomije (slika 64.). Dubina je preparacije kod kortikotomije debljina kortikalne kosti koja iznosi prosječno 1.5 do 2 mm (45). Prvi znak krvarenja iz kosti pokazatelj je da se ulazi u spongiozni dio. Tako se dobije koštani prozor na vestibulanoj strani grebena. Visina koštanog prozora ne bi se trebala proširiti iznad 70 % od ukupne visine kosti, čime se sprječava značajno slabljenje donje čeljusti, pa čak i njezin lom. Rana se nakon toga zatvara primarno bez tenzija te se čeka 4 do 5 tjedana do druge faze (45).



Slika 64. Krestalna, apikalna, mezijalna i distalna kortikotomija i dobivanje vestibularnog koštanog prozora.

Smisao je ove faze da se nakon dobivanja koštanog prozora i prekrivanja režnjem uspostavi sraštavanje periosta preko dobivenog koštanog prozora i dobivanje mikrocirkulacija nakon 4 do 5 tjedana od kortikotomije.

Druga faza počinje krestalnom incizijom te cijepanjem i širenjem grebena kao u jednofaznoj tehnici, ali dolazi do cijepanja alveolarnog grebena na dva dijela, čime se stvara dislocirana vestibularna koštana fraktura krestalnog i apikalnog dijela grebena (engl. fracture-displacement), dok se kod jednofazne tehnike apikalni dio drži za bazu grebena (engl. greenstick-fracture). Nakon širenja grebena, implantat se može postaviti ako se postigne primarna stabilnost. Ako se ne može postići primarna stabilnost, treba još pričekati 4 do 6 mjeseci nakon druge faze do ugradnje implantata. Ako se augmentirano područje optereti protetskim radom koji pritišće ranu, doći će do dehiscencija mekih tkiva i resorpcije augmentiranog područja (45).

6.3.3. Komplikacije

Od komplikacija najčešće je zastupljena fraktura bukalne stijenke kod tehnike s imedijatnom ugradnjom implantata, koja se, prema istraživanju Sohna i ostalih, događa u 21,7 % slučajeva, a resorpcija bukalne stijenke u 4,34 % slučajeva (116). Stopa preživljavanja implantata je 97,3 % (117). U slučaju frakture bukalne stijenke potrebno je fiksirati frakturu vijkom (engl. positioning-screw) za preostalu kost i popuniti koštani defekt koštanim nadomjesnim

materijalom te prekriti kolagenom membranom. Da bi se spriječila resorpcija bukalne stijenke kod ridge-split tehnike nakon cijepanja grebena, debljina bi trebala minimalno iznositi 1,5 mm (45).

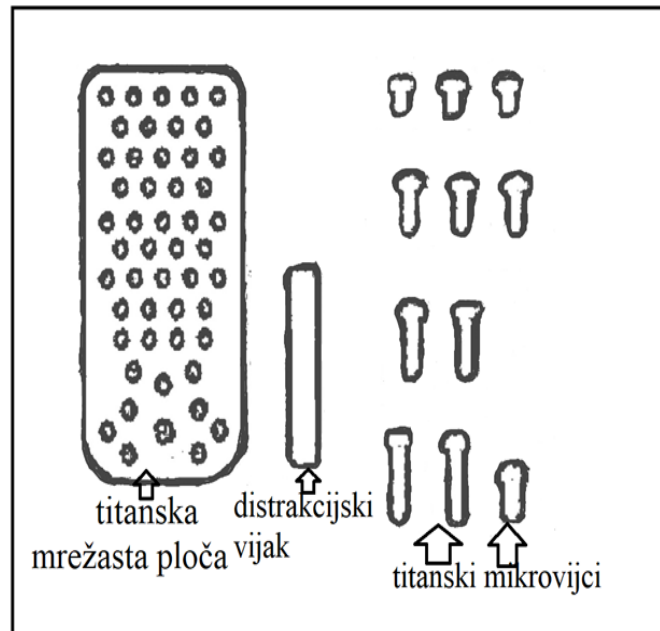
6.4. Distrakcijska osteogeneza

Koncepti distrakcijske osteogeneze nastali su iz ortopedske kirurgije u Rusiji početkom 60-ih godina prošlog stoljeća (118). Do početka 1990-ih godina uspješno je primijenjena na maksilofacijalnu regiju (119). Godine 1996. prvi je put publiciran rad u kojem se distrakcijska osteogeneza koristila za povećanje obujma alveolarnog grebena radi postavljanja implantata (120). Aparicio i Jensen prvi su objavili tehniku horizontalne augmentacije alveolarnog grebena tehnikom distrakcijske osteogeneze (121). Od tada se većina znanstvenih radova i razvoj uređaja za distrakcijsku osteogenezu fokusira na na vertikalno i horizontalno povećanje alveolarnog grebena (122).

Distrakcijska osteogeneza tehnika je kojom je moguće formirati novu kost fiziološkim putem, a temelji se na postupnom i kontroliranom „izvlačenju“ koštanog vestibularnog segmenta vlačnom silom pomoću distraktora, naprave fiksirane za bazu koštanog grebena i segmenta koji izvlači (118). Okretanjem vijka, odnosno aktivacijom naprave, dolazi do istezanja novoformiranih fibroznih niti unutar koaguluma između segmenta i baze te kroz fiziološki proces mehanotransdukcije započinje kaskada događaja na molekularnoj i celularnoj razini, koje dovode do diferencijacije i proliferacije osteoprogenitornih stanica (45).

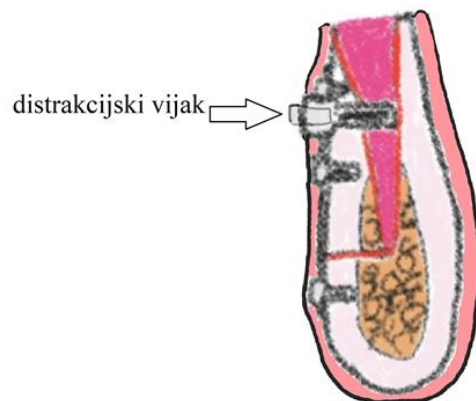
Indikacija je za horizontalnu distrakcijsku osteogenezu minimalna širina alveolarnog grebena od 3mm i visina od 10 mm u gornjoj i donjoj čeljusti (45).

Najčešće korišten uređaj za horizontalno širenje grebena je Alveo-Wider (slika 65.) (Okada Medical Supply, Tokyo, Japan). On se sastoji od titanske mrežaste ploče debljine 0.3mm (45) koja se se fiksira titanskim mikrovijcima promjera 1,2 mm za bazalnu kost čeljusti i vestibularni fragment koji se pomiče distrakcijskim titanskim vijkom promjera 2 mm i dužine 12 mm.

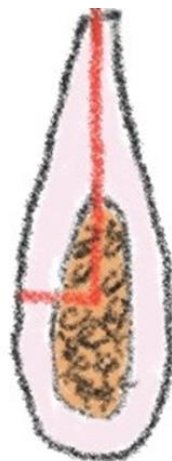

Slika 65. Crtani prikaz dijelova Alveo-Widera (Okada Medical Supply, Tokyo, Japan).

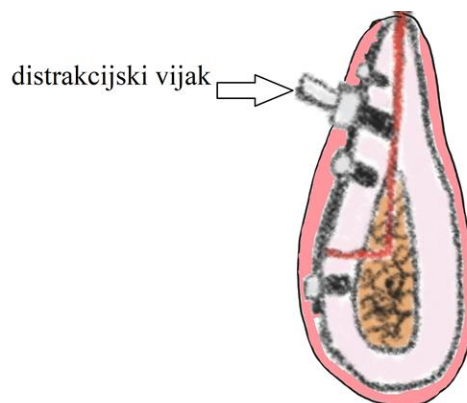
Nakon odizanja režnja pune debljine, potrebno je stvoriti koštanu frakturu krestalnog dijela grebena koja se pomiče pomoću distrakcijskog vijka, dok se apikalni dio čvrsto drži za bazu kosti (slika 66.). Najprije se naprave dvije vertikalne kortikotomije piezotomom ili svrdlom na vestibularnoj strani alveolarnog grebena. Nakon dvije vertikalne kortikotomije napravi se horizontalna kortikotomija po vrhu alveolarnog grebena koja spaja vertikalne kortikotomije. Zatim se dljetom, osteototom ili piezototom cijepa alveolarni greben, tako da nastaje fraktura krestalnog dijela, a apikalni se dio drži za bazu kosti (slika 67.). Nakon toga se distraktor fiksira i provjerava smjer izvlačenja vestibularnog fragmenta. Kroz vestibularni se kortikalis napravi rupa promjera distrakcijskog vijka koji ide do oralnog kortikalisa te se rana primarno zatvara tako da kroz vestibularnu sluznicu izlazi distrakcijski vijak koji se može aktivirati (slika 68.). Ako se augmentirano područje optereti protetskim radom koji pritišće ranu, doći će do dehiscijencija mekih tkiva i resorpcije augmentiranog područja (45).



Slika 66. Fraktura krestalnog dijela grebena koji se pomiče pomoću distrakcijskog vijka.



Slika 67. Fraktura krestalnog dijela grebena.



Slika 68. Distrakcijski vijak izlazi kroz vestibularnu sluznicu.

Tri su faze u terapiji nakon postavljanja distraktora (123, 124):

1. Faza latencije – prvih sedam do deset dana; nakon vađenja šavova, naprava se aktivira prvi put;
2. Faza distrakcije – aktivacijom naprave povećava se razmak za 0.25 do 1 mm po danu, dok se ne dostigne željena debljina grebena;
3. Faza konsolidacije – razdoblje od dva do tri mjeseca; naprava fiksno održava segmente dok traje osifikacija. Uklanjanjem naprave postavljaju se implantati u istom zahvatu. Unatoč očiglednim nedostacima (svakodnevna potreba za aktivacijom, nelagoda zbog otežanog govora, hranjenja i izgleda), ova se metoda pokazala veoma pouzdanom u postizanju željene debljine grebena u relativno kratkom razdoblju, bez potrebe za augmentacijom autolognom ili ksenogenom kosti. Novonastala kost posjeduje jednaka biomehanička svojstva, osigurava primarnu stabilnost i podnosi opterećenje implantata poput prirodne kosti. Stopa preživljavanja implantata iznosi 98 %. Elongacija mekih tkiva neohistogenezom prati pomak koštanog segmenta, što se očituje povećanjem keratizirane sluznice (125). Očekivana površinska resorpcija segmenta može biti do dva milimetra tijekom prve tri godine od opterećenja implantata. Zato se preporuča hiperkorekcija od 20 % preko željene debljine grebena.

6.4.1. Komplikacije

Incidencija komplikacija relativno je visoka 36% (126). Najčešća je komplikacija esponiranje distraktora. Ako dođe do infekcije, onda se distraktor mora ukloniti. Infekciju prate frakture vestibularnog segmenta ili bazalne kosti, nepotpuna distrakcija i potreba za dodatnom horizontalnom augmentacijom.

7. RASPRAVA

Koja je tehnika za horizontalnu augmentaciju najbolja, pitanje je svakog kliničara koji se često susreće s tim slučajem u dentalnoj implantologiji.

Kliničari bi trebali biti svjesni da kod defekata alveolarnog grebena koji ima nedostatnu širinu za postavu implantata postoje četiri osnovne tehnike horizontalne augmentacije grebena, s kombinacijom različitih biomaterijala za augmentaciju (2). Ne postoji idealna tehnika niti idealan biomaterijal za augmentaciju. Treba biti svjestan da kod potpune bezubosti, djelomične bezubosti ili nedostatka samo jednog zuba treba imati drugačiji pristup. Tehnike za horizontalnu augmentaciju grebena mogu biti tehnički teže za izvesti, ovisno o kakvom se slučaju radi. Sve su tehnike horizontalne augmentacije uspješne ako su preduvjeti i indikacije pravilno postavljeni. Razliku u uspješnosti mogu činiti iskustvo i znanje stručnjaka pri izboru tehnike i biomaterijala za augmentaciju grebena.

Autogena je kost i dalje zlatni standard jer djeluje osteogenetski, osteoindukcijski i osteokondukcijski (31). Miješanjem autologne kosti s drugim biomaterijalima mogu se postići optimalni rezultati. Edukacija i iskustvo kliničara te praćenje dugogodišnjih znanstvenih istraživanja na temu horizontalne augmentacije alveolarnog grebena glavni su faktori uspješnosti pri izboru tehnike horizontalne augmentacije grebena i ugradnju implantata.

8. ZAKLJUČAK

Nedostatna širina alveolarnoga grebena čest je problem koji se pojavljuje zbog različitih uzroka. Svakome praktičaru koji se susreće s nedostatnom širinom alveolarnog grebena Tolstunov (2014.) je dao smjernice za horizontalnu augmentaciju alveolarnog grebena prema obliku i dimenzijama alveolarnog grebena izmjerenih pomoću CBCT snimke (97). Ako je širina grebena veća od 3 mm, sve se četiri osnovne tehnike mogu koristiti u horizontalnoj augmentaciji. Ako je širina koštanog grebena manja od 3 mm, indicirani su koštani blok-transplantati. Kod koštanih blok-transplantata potrebno je još donorsko mjesto za uzimanje koštanog transplantata. Kost može biti prikupljena na intraoralnim i ekstraoralnim mjestima. Na ekstraoralnim donorskim mjestima može se dobiti puno veća količina kosti pa se takvom zahvatu pristupa kod većih defekata čeljusti. Kod tehnike distrakcijske osteogeneze incidencija komplikacije veća je u odnosu na druge tehnike horizontalne augmentacije grebena. Zajedničko svim tehnikama horizontalne augmentacije grebena je da će, ako se augmentirano područje optereti protetskim radom koji pritišće ranu, doći do dehiscijencija mekih tkiva i resorpcije augmentiranog područja s mogućnošću infekcije područja. Važno je da se rana primarno zatvori bez tenzija, osim kod ridge-split tehnike kod koje se rana ne mora primarno zatvoriti. Ugradnja implantata indicirana je samo ako je moguće postići primarnu stabilnost implantata prilikom augmentacije alveolarnog grebena.

Odabir tehnike i biomaterijala ovisi o iskustvu i znanju operatera i treba je prilagoditi svakom kliničkom slučaju zasebno.

Dobro postavljena dijagnoza i plan terapije, priprema i premedikacija pacijenta, odgovarajuće znanje i iskustvo operatera te rad u aseptičnim uvjetima ključni su čimbenici uspjeha u tehnikama horizontalne augmentacije grebena.

9. LITERATURA

1. Klokkevold PR. Localized bone augmentation and implant site development. In: Newman MG, Takei HH, Klokkevold PR, Carranza FA, editors. *Clinical periodontology*. 10th ed. Philadelphia: Saunders; 2006. p. 1133-47.
2. Milinkovic I, Cordaro L. Are there specific indications for the different alveolar bone augmentation procedures for implant placement? A systematic review. *Int J Oral Maxillofac Surg*. 2014;43(5):606-25.
3. Lindhe J, Karring T, Lang N, editors. *Clinical periodontology and implant dentistry*. 5th ed. Munksgaard: Blackwell; 2008.
4. Buckwalter JA, Glimcher MJ, Cooper RR, Recker R. Bone biology. I: Structure, blood supply, cells, matrix, and mineralization. *Instr Course Lect*. 1996;45:371-86.
5. Robling AG, Castillo AB, Turner CH. Biomechanical and molecular regulation of bone remodeling. *Annu Rev Biomed Eng*. 2006;8:455-98.
6. Junqueira LC, Carneiro J. *Osnove histologije*. 1st ed. Zagreb: Školska knjiga; 2005. p. 141-55.
7. Clarke B. Normal bone anatomy and physiology. *Clin J Am Soc Nephrol*. 2008;3(Suppl 3):S131-9.
8. Everts V, Delaisse JM, Korper W, Jansen DC, Tigchelaar-Gutter W, Saftig P, et al. The bone lining cell: its role in cleaning Howship's lacunae and initiating bone formation. *J Bone Miner Res*. 2002;17(1):77-90.
9. Đudarić L, Zoričić Cvek S, Cvijanović O, Fužinac-Smojver A, Čelić T, Martinović D. *Osnove biologije koštanog tkiva*. *Med Flum*. 2014;50(1):21-38.
10. Williams PL, Warwick R, editors. *Gray's Anatomy*. 36th ed. Edinburgh: Churchill Livingstone; 1980.
11. Capulli M, Paone R, Rucci N. Osteoblast and osteocyte: games without frontiers. *Arch Biochem Biophys*. 2014;561:3-12.
12. Glimcher MJ. The nature of the mineral phase in bone. In: Glimcher MJ, editor. *Metabolic bone disease*. San Diego: Academic Press; 1998. p. 23–50.
13. Matyas JR, Sandell LJ, Adams ME. Gene expression of type II collagens in chondrocytes in experimental osteoarthritis. *Osteoarthritis Cartilage*. 1997;5(2):99-105.
14. Ducy P, Zhang R, Geoffroy V, Ridall AL, Karsenty G. *Osf2/Cbfa1*: a transcriptional activator of osteoblast differentiation. *Cell*. 1997;89(5):747-54.
15. Miller SC, de Saint-Georges L, Bowman BM, Jee WS. Bone lining cells: structure and function. *Scanning Microsc*. 1989;3(3):953-60.

16. Andersen TL, Sondergaard TE, Skorzynska KE, Dagnaes-Hansen F, Plesner TL, Hauge EM, et al. A physical mechanism for coupling bone resorption and formation in adult human bone. *Am J Pathol.* 2009;174(1):239–47.
17. Franz-Odenaal TA, Hall BK, Witten PE. Buried alive: how osteoblasts become osteocytes. *Dev Dyn.* 2006;235(1):176-90.
18. Kamioka H, Sugawara Y, Honjo T, Yamashiro T, Takano-Yamamoto T. Terminal differentiation of osteoblasts to osteocytes is accompanied by dramatic changes in the distribution of actin-binding proteins. *J Bone Miner Res.* 2004;19(3):471-8.
19. Verborgt O, Gibson G, Schaffler MB. Loss of osteocyte integrity in association with microdamage and bone remodeling after fatigue in vivo. *J Bone Miner Res.* 2000;15(1):60-7.
20. Raisz LG, Martin JT, Bilezikian JP, editors. *Principles of bone biology.* 2nd ed. London: Academic Press; 2008.
21. Bonewald LF. Osteocytes as dynamic multifunctional cells. *Ann N Y Acad Sci.* 2007;1116:281-90.
22. Florencio-Silva R, Sasso GR, Sasso-Cerri E, Simões MJ, Cerri PS. Biology of bone tissue: structure, function, and factors that influence bone cells. *Biomed Res Int.* 2015;2015:421746.
23. Križan Z, Bačić V. *Kompendij anatomije čovjeka, 1. dio. Opća anatomija.* 1st ed. Zagreb: Školska knjiga; 1989.
24. Aszódi A, Bateman JF, Gustafsson E, Boot-Handford R, Fässler R. Mammalian skeletogenesis and extracellular matrix: what can we learn from knockout mice? *Cell Struct Funct.* 2000;25(2):73-84.
25. Lian JB, Stein GS. Osteoblast Biology. In: Marcus R, Feldman D, Kelsey J, editors. *Osteoporosis.* 4th ed. San Diego: California Academic Press; 1996. p. 23-35.
26. Albrektsson T, Johansson C. Osteoinduction, osteoconduction and osseointegration. *Eur Spine J.* 2001;10:96–101.
27. Frost HM. *Intermediary organization of the skeleton.* 1st ed. Boca Raton: CRC Press; 1986.
28. Matsuo K, Irie N. Osteoclast-osteoblast communication. *Arch Biochem Biophys.* 2008;473(2):201-9.
29. Becker KL. *Principles and practice of endocrinology and metabolism.* 2nd ed. Philadelphia: Lippincott Williams & Wilkins; 2001.

30. Bagi Č. Utjecaj metabolita vitamina D na stvaranje induciranog endohondralnog koštanog matriksa u štakora [dissertation]. Zagreb: Medicinski fakultet Sveučilišta u Zagrebu; 1984. p 138.
31. Misch CE, editor. Contemporary implant dentistry. 3rd ed. St. Louis: Mosby; 2008. p. 577-988.
32. Norman AW. Bone and the vitamin D endocrine system: bone physiology. 1st ed. Springfield: Thomas CH; 1980.
33. Hakeda Y, Arakawa T, Ogasawara A, Kumegawa M. Recent progress in studies on osteocytes—osteocytes and mechanical stress. *Kaibogaku Zasshi*. 2000;75(5):451-6.
34. Jiang JX, Cheng B: Mechanical stimulation of gap junctions in bone osteocytes is mediated by prostaglandin E2. *Cell Commun Adhes*. 2001;8(4-6):283-8.
35. Amler MH. The time sequence of tissue regeneration in human extraction wounds. *Oral Surg Oral Med Oral Pathol*. 1969;27(3):309-18.
36. Lindhe J, Karring T, Lang NP, editors. *Klinička parodontologija i dentalna implantologija*. 1st ed. Zagreb: Nakladni Zavod Globus; 2004. p. 1044.
37. Van der Weijden F, Dell'Acqua F, Slot DE. Alveolar bone dimensional changes of post-extraction sockets in humans: A systematic review. *J Clin Periodontol*. 2009;36(12):1048-58.
38. Schropp L, Kostopoulos L, Wenzel A. Bone healing following immediate versus delayed placement of titanium implants into extraction sockets: a prospective clinical study. *Int J Oral Maxillofac Implants*. 2003;18(2):189-99.
39. Pietrokovski J, Massler M. Alveolar ridge resorption following tooth extraction. *J Prosthet Dent*. 1967;17(1):21-7.
40. Barone A, Ricci M, Tonelli P, Santini S, Covani U. Tissue changes of extraction sockets in humans: a comparison of spontaneous healing vs. ridge preservation with secondary soft tissue healing. *Clin Oral Implants Res*. 2013;24(11):1231-7.
41. Evian CI, Rosenberg ES, Cosslet JG, Corn H. The osteogenic activity of bone removed from healing extraction sockets in human. *J Periodontol*. 1982;53:81-5.
42. Papapanou PN, Tonetti MS. Diagnosis and epidemiology of periodontal osseous lesions. *Periodontol 2000*. 2000;22(1):8-21.
43. Newman MG, Takei HH, Klokkevold PR, Carranza FA. *Carranza's clinical periodontology*. 12th ed. Philadelphia: Elsevier Saunders; 2014. p. 296-7.

44. Lekholm U, Zarb GA. Patient selection and preparation. In: Brånemark PI, Zarb GA, Albrektsson T, editors. Tissue integrated prosthesis: osseointegration in clinical dentistry. 1st ed. Chicago: Quintessence Books; 1985. p. 199–210.
45. Tolstunov L, editor. Horizontal alveolar ridge augmentation in implant dentistry: A surgical manual. 1st ed. Chichester: John Wiley & Sons; 2016. p. 73-241.
46. Wismeijer D, Chen S, Buser D, editors. ITI treatment guide series, volume 7. Ridge augmentation procedures in implant dentistry: A staged approach. 1st ed. Berlin: Quintessence Publishing; 2014.
47. Misch CE, Dietsh F. Bone grafting materials in implant dentistry. *Implant Dent.* 1993;2(3):158-67.
48. Awad MA, Locker D, Korner-Bitensky N, Feine JS. Measuring the effect of intra-oral implant rehabilitation on the health-related quality of life - a randomized controlled clinical trial. *J Dent Res.* 2000;79:1659-63.
49. Esposito M, Ekstubb A, Gröndahl K. Radiological evaluation of marginal bone loss at tooth surfaces facing single Brånemark implants. *Clin Oral Implants Res.* 1993;4(3):151-7.
50. Singh AV. *Clinical implantology.* 1st ed. Amsterdam: Elsevier; 2013. p 88-291.
51. Belser UC, Buser D, Hämmerle C, Jung R, Martin WC, Morton D, et al. ITI treatment guide, volume 1: Implant therapy in the esthetic zone: single-tooth replacements. 1st ed. Berlin: Quintessence Publishing; 2007.
52. Palacci P, Ericsson I, Engstrand P. Implant placement. In: Optimal implant positioning and soft tissue management for the Branemark system. Chicago: Quintessence Publishing; 1995. ch. 3.
53. Saadoun AP. *Esthetic soft tissue management of teeth and implants.* 1st ed. Hoboken: Wiley-Blackwell; 2012.
54. Lang NP, Loe H. The relationship between the width of keratinized gingiva and gingival health. *J Periodontol.* 1972;43(10):623-7.
55. Seibert J, Lindhe J. Esthetics in periodontal therapy. In: Lindhe J, Karring T, Lang NP, editors. *Clinical periodontology and implant dentistry.* 3rd ed. Copenhagen: Munksgaard; 1997. p. 647-81.
56. Kan JY, Rungcharassaeng K, Lozada J. Dimensions of peri-implant mucosa: an evaluation of maxillary anterior single implants in humans. *J Periodontol.* 2003;74(4):557-62.

57. Gastaldo JF, Cury PR, Sendyk WR. Effect of the vertical and horizontal distances between adjacent implants and between a tooth and an implant on the incidence of interproximal papilla. *J Periodontol.* 2004;75(9):1242-6.
58. Marx RE, Schiff WM, Saunders TR. Reconstruction and rehabilitation of cancer patients. In: Fonseca RJ, Davis WH, editors. *Reconstructive preprosthetic oral and maxillofacial surgery.* 2nd ed. Philadelphia: WB Saunders; 1995.
59. Glowacki J, Mulliken JB. Demineralized bone implants. *Clin Plast Surg.* 1985;12(2):233-41.
60. Cornell CN. Osteoconductive materials and their role as substitutes for autogenous bone grafts. *Orthop Clin North Am.* 1999;30(4):591-98.
61. Garg AK. Bone biology, harvesting, grafting for dental implants: rationale and clinical applications. 1st ed. Chicago: Quintessence Publishing; 2004.
62. Sonick M, Hwang D. Implant site development. 1st ed. Chichester: John Wiley & Sons; 2012. p. 153-66.
63. Pape HC, Evans A, Kobbe P. Autologous bone graft: properties and techniques. *J Orthop Trauma.* 2010;24(1):36-40.
64. Holmstrand K. Biophysical investigations of bone transplants and bone implants: an experimental study. *Acta Orthop Scand Suppl.* 1957;26:1-92.
65. Hall HD. Intraoral surgery. In: Bell WH, editor. *Modern practice in orthognathic and reconstructive surgery.* 1st ed. Philadelphia: WB Saunders; 1992.
66. Misch CM. Comparison of intraoral donor sites for onlay grafting prior to implant placement. *Int J Oral Maxillofac Implants.* 1997;12(6):767-76.
67. Chiapasco M, Zaniboni M, Boisco M. Augmentation procedures for the rehabilitation of deficient edentulous ridges with oral implants. *Clin Oral Implants Res.* 2006;17(Suppl 2):136-59.
68. Montazem A, Valauri DV, St-Hilaire H, Buchbinder D. The mandibular symphysis as a donor site in maxillofacial bone grafting: a qualitative anatomic study. *J Oral Maxillofac Surg.* 2000;58:1368-71.
69. Cerović R, Juretić M, Belušić Gobić M, Rogić M. Korištenje ekstraoralnog autolognog koštanog transplantata u augmentaciji alveolarnog grebena. *Med Flum.* 2014;50(2):176-80.
70. Mellonig JT, Levey R. The effect of different sizes of freeze dried bone allograft on bone growth. *J Dent Res.* 1984;63:222.

71. Schwartz-Arad D, Levin L, Sigal L. Surgical success of intraoral autogenous block onlay bone grafting for alveolar ridge augmentation. *Implant Dent.* 2005;14(2):131-8.
72. Tolman DE. Reconstructive procedures with endosseous implants in grafted bone: a review of the literature. *Int J Oral Maxillofac Implants.* 1995;10(3):275-94.
73. Jensen J, Sindet-Pedersen S, Oliver AJ. Varying treatment strategies for reconstruction of maxillary atrophy with implants; results in 98 patients. *J Oral Maxillofac Surg.* 1994;52(3):210-6.
74. Berglundh T, Abrahamsson I, Lang NP, Lindhe J. De novo alveolar bone formation adjacent to endosseous implants. *Clin Oral Implants Res.* 2003;14(3):251-62.
75. LeGeros RZ. Biodegradation and bioresorption of calcium phosphate ceramics. *Clin Mater.* 1993;14:65-88.
76. Dreesman H. Ueber Knochenplombierung. *Beitr Klin Chir.* 1892;9:804-10.
77. Garg AK. Augmentation grafting of the maxillary sinus for placement of dental implants: anatomy, physiology and procedures. *Implant Dent.* 1999;8(1):36-46.
78. Solar P, Geyerhofer U, Traxler H, Windisch A, Ulm C, Watzek G. Blood supply to the maxillary sinus relevant to sinus floor elevation procedures. *Clin Oral Implants Res.* 2000;11(3):217-29.
79. Pellegrini G, Pagni G, Rasperini G. Surgical approaches based on biological objectives: GTR versus GBR techniques. *Int J Dent.* 2013;2013:521547.
80. Bičanić M, Vražić D. Regenerativni materijali u parodontologiji. *Sonda.* 2011;12(22):48-54.
81. Shin SY, Rios HF, Giannobile WV, Oh TJ. Periodontal regeneration: current therapies. In: Vishwakarma J, Sharpe P, Songtao S, Ramalingam M, editors. *Stem cell biology and tissue engineering in dental sciences.* London: Elsevier; 2015. p. 459-69.
82. Pabst A, Kammerer PW. Kolagene membrane - mogućnosti i perspektive u regeneraciji tvrdih i mekih tkiva., *Quintessence Dentalna Medicina,* 2019;15(1):95-106.
83. Liu J, Kerns DG. Mechanisms of guided bone regeneration: a review. *Open Dent J.* 2014;16(8):56-65.
84. Rinaldi M, Ganz S, Mottola A. *Computer-guided applications for dental implants, bone grafting and reconstructive surgery.* 1st ed. Amsterdam: Elsevier; 2015. p. 20.
85. Blašković M, Gabrić Pandurić D, Katanec D, Brozović J, Gikić M, Sušić M. Primjena trombocitima obogaćenog fibrina u oralnoj kirurgiji. *Medix.* 2012;18(103):176-81.

86. Li Q, Pan S, Dangaria SJ, Gopinathan G, Kolokythas A, Chu S, et al. Platelet-rich fibrin promotes periodontal regeneration and enhances alveolar bone augmentation. *Biomed Res Int.* 2013;2013:638043.
87. Lundgren S, Sennerby L. Bone reformation. Contemporary bone augmentation procedures in oral and maxillofacial implant surgery. 1st ed. Berlin: Quintessence International; 2008.
88. Sunitha Raja V, Munirathnam Naidu E. Platelet-rich fibrin: evolution of a second-generation platelet concentrate. *Indian J Dent Res.* 2008;19(1):42-6.
89. Rao SM, Ugale GM, Warad SB. Bone morphogenetic proteins: Periodontal regeneration. *N Am J Med Sci.* 2013;5(3):161-8.
90. Wikesjo UM, Huang YH, Polimeni G, Qahash M. Bone morphogenetic proteins: A realistic alternative to bone grafting for alveolar reconstruction. *Oral Maxillofac Surg Clin North Am.* 2007;19:535-51.
91. Jimi E, Hirata S, Shin M, Yamazaki M, Fukushima H. Molecular mechanisms of BMP-induced bone formation: Cross-talk between BMP and NF- κ B signaling pathways in osteoblastogenesis. *Jpn Dent Sci Rev.* 2010;46(1):33-42.
92. Takiguchi T, Kobayashi M, Suzuki R, Yamaguchi A, Isatsu K, Nishihara T, et al. Recombinant human bone morphogenetic protein-2 stimulates osteoblast differentiation and suppresses matrix metalloproteinase-1 production in human bone cells isolated from mandibulae. *J Periodontal Res.* 1998;33(8):476-85.
93. Huang YH, Polimeni G, Qahash M, Wikesjo ME. Bone morphogenetic proteins and osseointegration: Current knowledge-future possibilities. *Periodontol 2000.* 2008;47:206-23.
94. Terheyden H, Jepsen S. Maxillofacial bone reconstruction using RhOP-1 and different carrier materials. [abstract]. Abstract book of the First European conference on bone morphogenetic proteins. Zagreb, 1998. p. 67.
95. King GN, King N, Hughes FJ. The effect of root surface demineralization on bone morphogenetic protein-2-induced healing of rat periodontal fenestration defects. *J Periodontol.* 1998;69(5):561-70.
96. Zetterström O, Andersson C, Eriksson L, Fredriksson A, Friskopp J, Heden G, et al. Clinical safety of enamel derivate (EMDOGAIN) in the treatment of periodontal defects. *J Clin Periodontol.* 1997;24:697-704.

97. Tolstunov L. Classification of the alveolar ridge width: implant-driven treatment considerations for the horizontally deficient alveolar ridges. *J Oral Implantol.* 2014;40(Spec No):365-70.
98. Troltzsch M, Kaufmann P, Brockmeyer P, Troltzsch M. Augmentacijski postupci i materijali u dentalnoj implantologiji - Pregled. *Quintessence Int.* 2018;1:71-82.
99. Greenstein G, Greenstein B, Cavallaro J, Tarnow D. The role of bone decortication in enhancing the results of guided bone regeneration: a literature review. *J Periodontol.* 2009;80(2):175-89.
100. Pogrel MA, Kahnberg KE, Andersson L, editors. *Essentials of oral and maxillofacial surgery.* 1st ed. Chichester: John Wiley & Sons; 2014. p.145.
101. Buser D, Dula K, Belser U, Hirt HP, Berthold H. Localized ridge augmentation using guided bone regeneration. 1. Surgical procedure in the maxilla. *Int J Periodontics Restorative Dent.* 1993;13(1):29-45.
102. Kim SH, Kim DY, Kim KH, Ku Y, Rhyu IC, Lee YM. The efficacy of a double-layer collagen membrane technique for overlaying block grafts in a rabbit calvarium model. *Clin Oral Implants Res.* 2009;20(10):1124-32.
103. Toeroek R, Dohan Ehrenfest DM. The concept of Screw-Guided Bone Regeneration (S-GBR). Part 2: S-GBR in the severely resorbed preimplant posterior mandible using bone xenograft and Leukocyte and Platelet-Rich Fibrin (L-PRF): a 5-year follow-up. *Poseido.* 2013;1(2):85-92.
104. Simion M, Fontana F, Rasperini G, Maiorana C. Vertical ridge augmentation by expanded polytetrafluoroethylene membrane and a combination of intraoral autogenous bone graft and deproteinized anorganic bovine bone (Bio Oss). *Clin Oral Implants Res.* 2007;18(5):620-9.
105. Simion M, Jovanovic SA, Tinti C, Benfenati SP. Long-term evaluation of osseointegrated implants inserted at the time or after vertical ridge augmentation. A retrospective study on 123 implants with 1–5 year follow-up. *Clin Oral Implants Res.* 2001;12(1):35-45.
106. Lorenzoni M, Pertl C, Polansky R, Wegscheider W. Guided bone regeneration with barrier membranes—a clinical and radiographic follow-up study after 24 months. *Clin Oral Implants Res.* 1999;10(1):16-23.
107. Urban I. *Vertical and Horizontal Ridge Augmentation. New Perspectives.* 1st ed. Berlin: Quintessence Publishing; 2017.
108. Griffin MO, Fricovsky E, Ceballos G, Villarreal F. Tetracyclines: pleiotropic family of compounds with promising therapeutic properties. Review of literature. *Am J Physiol Cell Physiol.* 2010;299(3):C539-548.

109. Lambert F, Lecloux G, Rompen E. One-step approach for implant placement and subantral bone regeneration using bovine hydroxyapatite: a 2 – to 6- year follow-up study. *Int J Oral Maxillofac Implants*. 2010;25:598-606.
110. Cordaro L, Torsello F, Morcavallo S, di Torresanto VM. Effect of bovine bone and collagen membranes on healing mandibular bone blocks: a prospective randomized controlled study. *Clin Oral Implants Res*. 2011;22(10):1145-50.
111. Tatum H Jr. Maxillary and sinus implant reconstructions. *Dent Clin North Am*. 1986;30(2):207-29.
112. Summers RB. A new concept in maxillary implant surgery: The osteotome technique. *Compendium*. 1994;15(2):152-8.
113. Scipioni A, Bruschi GB, Calesini G. The edentulous ridge expansion technique: a five-year study. *Int J Periodontics Restorative Dent*. 1994;14(5):451-9.
114. Demarosi F, Leghissa GC, Sardella A, Lodi G, Carrassi A. Localised maxillary ridge expansion with simultaneous implant placement: a case series. *Br J Oral Maxillofac Surg*. 2009;47(7):535-40.
115. Padmanabhan TV, Gupta RK. Comparison of crestal bone loss and implant stability among the implants placed with conventional procedure and using osteotome technique: a clinical study. *J Oral Implantol*. 2010;36(6):475-83.
116. Sohn DS, Lee HJ, Heo JU, Moon JW, Park IS, Romanos GE. Immediate and delayed lateral ridge expansion technique in the atrophic posterior mandibular ridge. *J Oral Maxillofac Surg*. 2010;68(9):2283-90.
117. Chiapasco M, Ferrini F, Casentini P, Accardi S, Zaniboni M. Dental implants placed in expanded narrow edentulous ridges with the extension crest device. A 1–3-year multi-center follow-up study. *Clin Oral Implants Res*. 2006;17(3):265-72.
118. Gubin AV, Borzunov DY, Malkova TA. The Ilizarov paradigm: thirty years with the Ilizarov method, current concerns and future research. *Int Orthop*. 2013;37(8):1533-9.
119. Marchac A, Arnaud E. Cranium and midface distraction osteogenesis: current practices, controversies, and future applications. *J Craniofac Surg*. 2012;23(1):235-8.
120. Chin M, Toth BA. Distraction osteogenesis in maxillofacial surgery using internal devices: review of five cases. *J Oral Maxillofac Surg*. 1996;54(1):45-53.
121. Aparicio C, Jensen OT. Alveolar ridge widening by distraction osteogenesis: a case report. *Pract Proced Aesthet Dent*. 2001;13(8):663-8.

122. Yamauchi K, Takahashi T, Nogami S, Kataoka Y, Miyamoto I, Funaki K. Horizontal alveolar distraction osteogenesis for dental implant: long-term results. *Clin Oral Implants Res.* 2013;24(5):563-8.
123. Vega LG, Bilbao A. Alveolar distraction osteogenesis for dental implant preparation: an update. *Oral Maxillofac Surg Clin North Am.* 2010;22(3):369-85
124. Natu SS, Ali I, Alam S, Giri KY, Agarwal A, Kulkarni VA. The biology of distraction osteogenesis for correction of mandibular and craniomaxillofacial defects: a review. *Dent Res J (Isfahan).* 2014;11(1):16-26.
125. Nosaka Y, Kobayashi M, Kitano S, Komori T. Horizontal alveolar ridge distraction osteogenesis in dogs: radiographic and histologic studies. *Int J Oral Maxillofac Implants.* 2005;20(6):837-42.
126. Saulacic N, Zix J, Iizuka T. Complication rates and associated factors in alveolar distraction osteogenesis: a comprehensive review. *Int J Oral Maxillofac Surg.* 2009;38(3):210-7.

10. ŽIVOTOPIS

Ivan Gabriša rođen je 2. kolovoza 1984. godine u Zagrebu. Osnovnu je školu završio u Svetoj Nedelji, nakon koje se upisuje u Gimnaziju Lucijana Vranjanina u Zagrebu (prirodoslovno-matematički smjer). Na Stomatološki fakultet Sveučilišta u Zagrebu upisao se u akademskoj godini 2003./2004., a diplomirao je 2011. godine. Studirao je i na Teološkom fakultetu Matija Vlačić Ilirik Sveučilišta u Zagrebu od 2006. do 2008. godine. Godine 2017. upisao se na poslijediplomski specijalistički studij Dentalna implantologija na Stomatološkom fakultetu Sveučilišta u Zagrebu. Od 2013. godine vlasnik je privatne ordinacije dentalne medicine. Od 2014. do 2016. godine bio je voditelj projekta „Naučimo pravilno četkati zube” koji se provodio u dječjim vrtićima Zagrebačke županije i Grada Zagreba, uz potporu Ministarstva zdravlja Republike Hrvatske i Gradskog ureda za predškolski odgoj Grada Zagreba. Godine 2017. bio je voditelj preventivnog programa „Blistav osmijeh za blistavu budućnost” u Osnovnoj školi Sveta Nedelja. Godine 2015. bio je dobitnik „Poduzetničkog impulsa“ Ministarstva poduzetništva i obrta Republike Hrvatske.