

# Primjena mini dentalnih implantata u atrofičnoj donjoj čeljusti

---

**Stipetić, Andro**

**Professional thesis / Završni specijalistički**

**2020**

*Degree Grantor / Ustanova koja je dodijelila akademski / stručni stupanj:* **University of Zagreb, School of Dental Medicine / Sveučilište u Zagrebu, Stomatološki fakultet**

*Permanent link / Trajna poveznica:* <https://um.nsk.hr/um:nbn:hr:127:048027>

*Rights / Prava:* [Attribution-NonCommercial 4.0 International](#)/[Imenovanje-Nekomercijalno 4.0 međunarodna](#)

*Download date / Datum preuzimanja:* **2025-03-31**



*Repository / Repozitorij:*

[University of Zagreb School of Dental Medicine Repository](#)





Sveučilište u Zagrebu  
Stomatološki fakultet

Andro Stipetić

**PRIMJENA MINI DENTALNIH  
IMPLANTATA U ATROFIČNOJ DONJOJ  
ČELJUSTI:  
PRIKAZ SLUČAJA**

POSLIJEDIPLOMSKI SPECIJALISTIČKI RAD

Zagreb, 2020.

Rad je ostvaren u: Stomatološki fakultet Sveučilišta u Zagrebu, Zavod za oralnu kirurgiju

Naziv poslijediplomskog specijalističkog studija: Dentalna implantologija

Mentor rada: prof. dr. sc. Irina Filipović-Zore, Zavod za oralnu kirurgiju

Stomatološkog fakulteta Sveučilišta u Zagrebu

Lektor hrvatskog jezika: Marina Lončar, profesor hrvatskog i engleskog jezika i književnosti.

Lektor engleskog jezika: Marina Lončar, profesor hrvatskog i engleskog jezika i književnosti.

Sastav Povjerenstva za ocjenu poslijediplomskog specijalističkog rada:

1. \_\_\_\_\_
2. \_\_\_\_\_
3. \_\_\_\_\_

Datum obrane rada: \_\_\_\_\_

Rad sadrži: \_\_55\_\_ stranica

\_\_2\_\_ tablica

\_\_20\_\_ slika

CD

Rad je vlastito autorsko djelo, koje je u potpunosti samostalno napisano uz naznaku izvora drugih autora i dokumenata korištenih u radu. Osim ako nije drukčije navedeno, sve ilustracije (tablice, slike i dr.) u radu su izvorni doprinos autora poslijediplomskog specijalističkog rada. Autor je odgovoran za pribavljanje dopuštenja za korištenje ilustracija koje nisu njegov izvorni doprinos, kao i za sve eventualne posljedice koje mogu nastati zbog nedopuštenog preuzimanja ilustracija odnosno propusta u navođenju njihovog podrijetla.

Rad je ostvaren u: Stomatološki fakultet Sveučilišta u Zagrebu, Zavod za oralnu kirurgiju

Naziv poslijediplomskog specijalističkog studija: Dentalna implantologija

Mentor rada: prof. dr. sc. Irina Filipović-Zore, Zavod za oralnu kirurgiju

Stomatološkog fakulteta Sveučilišta u Zagrebu

Lektor hrvatskog jezika: Marina Lončar, profesor hrvatskog i engleskog jezika i književnosti.

Lektor engleskog jezika: Marina Lončar, profesor hrvatskog i engleskog jezika i književnosti.

Sastav Povjerenstva za obranu poslijediplomskog specijalističkog rada:

1. \_\_\_\_\_
2. \_\_\_\_\_
3. \_\_\_\_\_
4. \_\_\_\_\_
5. \_\_\_\_\_

Datum obrane rada: \_\_\_\_\_

Rad sadrži:   55   stranica

  2   tablica

  20   slika

CD

Rad je vlastito autorsko djelo, koje je u potpunosti samostalno napisano uz naznaku izvora drugih autora i dokumenata korištenih u radu. Osim ako nije drukčije navedeno, sve ilustracije (tablice, slike i dr.) u radu su izvorni doprinos autora poslijediplomskog specijalističkog rada. Autor je odgovoran za pribavljanje dopuštenja za korištenje ilustracija koje nisu njegov izvorni doprinos, kao i za sve eventualne posljedice koje mogu nastati zbog nedopuštenog preuzimanja ilustracija odnosno propusta u navođenju njihovog podrijetla.

## **Zahvala**

Zahvaljujem svojoj mentorici prof. dr. sc. Irini Filipović Zore na svesrdnoj pomoći i vrijednim savjetima prilikom izrade ovoga rada.

Veliko hvala na podršci prof. dr. sc. Asji Čelebić, voditeljici projekta 'Definiranje mogućnosti uporabe mini dentalnih implantata (MDI) i njihovi rezultati u in vitro i u kliničkim prospektivnim istraživanjima' Hrvatske zaklade za znanost (HRZZ 1218 - IP 2014-09), u sklopu kojega je ostvaren ovaj rad.

## **Sažetak**

### **PRIMJENA MINI DENTALNIH IMPLANTATA U ATROFIČNOJ DONJOJ ČELJUSTI: PRIKAZ SLUČAJA**

S obzirom na sve veći značaj minimalno invazivnog pristupa u resektivnim i augmentativnim zahvatima i dentalnoj medicini općenito, primjena mini implantata u svakodnevnoj stomatološkoj praksi od sve većeg je kliničkog interesa premda do danas znanstveno slabo potkrijepljena. Svrha rada bila je pregledom dostupne literature izdvojiti dosadašnje spoznaje o trajnoj primjeni mini implantata (MDI) u dentalnoj medicini i utvrditi kliničke i ekonomske prednosti i nedostatke u odnosu na dentalne implantate standardnog promjera (SDI) u pojedinim kliničkim situacijama. Raspravilo se o odobrenim i neodobrenim primjenama MDI-a od strane ITI-a, te o preliminarnim rezultatima nekih novih istraživanja. Također, raspravilo se i o terapijskoj vrijednosti MDI-a s obzirom na mogućnosti primjene, ali i različite kriterije uspjeha - preživljenje, marginalni gubitak kosti, protetske komplikacije te učinak na kvalitetu života iz perspektive pacijenta. U pregledu literature posebno su izdvojena i najnovija istraživanja o primjeni kratkih MDI-a, s naglaskom na njihovu primjenu u retenciji DTP-e kod izrazito atrofiranog alveolarnog grebena. U radu je prezentiran i klinički slučaj implanto-protetske rehabilitacije atrofične donje čeljusti primjenom MDI-a.

**Ključne riječi:** mini implantati; kratki mini implantati; resorpcija alveolarnog grebena; atrofična donja čeljust; donja pokrovnna proteza; kvaliteta života ovisna o oralnom zdravlju

## **Summary**

### **USE OF MINI DENTAL IMPLANTS IN ATROPHIC LOWER JAW: CASE REPORT**

Considering the increasing importance of a minimally invasive approach in surgical and augmentative procedures and dental medicine in general, the use of mini dental implants in daily practice is of increasing clinical interest, although to date it has been scientifically poorly substantiated. The aim of this study was to review the available literature on the ongoing use of mini-implants (MDI) in dental medicine and to evaluate clinical and economic advantages and disadvantages over standard-diameter dental implants (SDI) in particular clinical situations. Approved and disapproved use of MDI by ITI were discussed, as well as preliminary results of some new researches. Furthermore, therapeutic value of MDI was discussed considering possibilities of their clinical use, but also different success criteria - survival rates, marginal bone loss, prosthetic complications and the effect on quality of life from a patient point of view. The most recent research on the use of short MDIs has been particularly highlighted. Special accent is on their use in retention of mandibular overdentures in highly atrophied alveolar ridge. Therefore the clinical case of implant-prosthetic rehabilitation of atrophic mandible using MDI is presented in the paper.

**Keywords:** mini dental implants; short mini dental implants; alveolar ridge resorption; atrophic lower jaw; mandibular overdenture; oral health-related quality of life

## SADRŽAJ

1. UVOD .....	1
1.1. Razvoj i terapijski koncept mini implantata .....	2
1.2. Kriteriji uspjeha implantoprotetske terapije .....	4
1.3. Svrha rada .....	7
2. PREGLED LITERATURE .....	8
2.1. Znanstvena pozadina .....	9
2.2. Terapijska vrijednost mini implantata i mogućnosti primjene .....	12
2.3. Primjena kratkih MDI-a u atrofičnoj donjoj čeljusti .....	13
3. PRIKAZ SLUČAJA .....	16
3.1. Prikaz implanto-protetske rehabilitacije primjenom MDI-a .....	17
4. RASPRAVA .....	29
5. ZAKLJUČAK .....	38
6. LITERATURA .....	40
7. ŽIVOTOPIS .....	54



## Popis skraćenica

ASA	American Society of Anesthesiology
CBCT	engl. Cone Beam Computed Tomography
CFQ	Chewing Function Questionnaire (upitnik funkcije žvakanja)
DIC	engl. Digital Image Correlation (metoda objektnog rastera)
DPP	donja parcijalna proteza
DTP	donja totalna proteza
FDA	Food and Drug Administration (US)
ITI	International Team for Implantology
MDI	Mini Dental Implants (mini dentalni implantat)
MGK	marginalni gubitak kosti
MKE	metoda konačnih elemenata
OES	Orofacijalna estetska skala
OHIP	Oral Health Impact Profile ()
OHRQoL	Oral Health-Related Quality of Life (kvaliteta života ovisna o oralnom zdravlju)
PROMs	engl. Patient-Reported Outcome Measures (ishod terapije prema procjeni pacijenta)
SDI	Standard Diameter Implants (implantati standardnih dimenzija)
SLA	engl. Sandblasted Large grit and Acid etched surface



## 1.1. Razvoj i terapijski koncept mini implantata

Poznato je da se implantati standardnih dimenzija (SDI) uspješno koriste za nadoknadu izgubljenih zubi, bilo da je riječ o terapiji skraćenog ili prekinutog zubnog niza kod djelomične bezubosti ili nedostatku svih zubi u slučajevima potpune bezubosti. Zahvaljujući raznim oblicima suprastruktura implantati pomažu u prevladavanju poteškoća s retencijom i stabilnošću proteza te u sprječavanju neželjenih utjecaja na zube nosače i okolna meka tkiva (1-10). No za implantate standardnih dimenzija potreban je adekvatan volumen kosti što često nije slučaj zbog resorpcije rezidualnog grebena, a posebno kod pacijenata koji su dugo vremena bezubi odnosno opskrbljeni mobilnim protetskim nadomjescima (11).

Mini dentalni implantati (MDI) razvili su se iz potrebe za imedijatnim opterećenjem i imedijatnom protetskom rehabilitacijom. Ugrađivali su se paralelno s implantatima standardnih dimenzija (promjera  $> 3,0$  mm) te služili za retenciju privremenih mobilnih i fiksnih protetskih radova dok implantati standardnih dimenzija ne oseointegriraju. International Team for Implantology (ITI) konsenzusom iz 2014. godine definirao je mini implantate kao uske jednodijelne implantate promjera  $< 3,0$  mm (12).

Izumiteljem i vlasnikom patenta mini dentalnih implantata smatra se američki implantolog dr. Victor Irven Sendax koji je zajedno sa svojim suradnicima dr. Burtonom Balkinom i dr. Anthonijem Ricciardijem prvi razvio protokole ugradnje i koncepte retencije MDI-a. Sendaxov protokol uključivao je transmukoznu ugradnju 1,8 mm širokih jednodijelnih implantata te njihovo imedijatno opterećenje. Razvio je tzv. koncept samouvijanja implantata, baziran na konceptu samonarezujućih implantata, gdje se ne preparira puna dužina implantata, već se pilot svrdlom preparira samo kortikalni sloj kosti kroz mukozu, dok se implantat ugrađuje kolječnikom pri malom broju okretaja ili pomoću ručnih instrumenata, leptir ključa i moment ključa, pri čemu zadnji navoj nije u kosti (13).

Primjena MDI-a glatke površine za privremenu uporabu pokazala je što su MDI duže u kosti, to ih je teže izvaditi te češće dolazi do njihovog pucanja ili se nakon eksplantacije na njima vide ostaci srasle kosti. Provedeno je i istraživanje koje je pokazalo da je nakon nekoliko mjeseci u kosti, osobito u donjoj čeljusti, bila potrebna veća sila za njihovo uklanjanje (do 35,4 Ncm), što je često dovodilo do njihovog pucanja prilikom vađenja (14).

Ovakvi ishodi dali su poticaj farmakoindustriji i industriji dentalnih materijala da ishoduju potrebne dozvole i krenu s razvojem MDI-a za trajnu primjenu. Prvi MDI za trajnu primjenu odobreni od Američke agencije za upravljanje hranom i lijekovima (FDA, US Food and Drug Administration) bili su IMTEC Sendax MDI (IMTEC Corporation, Ardmore, Oklahoma) jednokomadni konični titanski implantati s prepariranom površinom (SLA, pjeskarenje i jetkanje). IMTEC Sendax MDI su prvi puta odobreni 1997. godine, te ponovno 1999. i 2003. godine kada su redizajnirani (15, 16).

Balkin i sur. 2001. godine prvi su proveli histološko istraživanje MDI-a i dokazali njihovu uspješnu oseointegraciju. Pacijentima su ugradili MDI (3M ESPE) promjera 1,8 mm kao privremene nosače donje totalne proteze (DTP) uz imedijatno opterećenje. Nakon 4-6 mjeseci MDI-e su eksplantirali trepanskim svrdlom te zatim proveli histološku analizu. Analiza je pokazala apoziciju kosti na površini implantata, te zrele i zacijeljene kosti oko implantata. Uspoređujući kontaktnu površinu između kosti i implantata nakon 6 tjedana, u usporedbi MDI-a i implantata standardnih dimenzija (SDI) nije postojala značajna razlika te su oba tipa implantata pokazali podjednaki stupanj oseointegracije (17).

Jedno od prvih istraživanja MDI-a bilo je i praćenje razine krestalne kosti oko implantata. Nakon ugradnje 14 MDI-a učinjene su konvencionalne retroalveolarne snimke, te su ponovljene nakon više od tri godine. Promjene marginalne kosti oko MDI-a mjerene na seriji radiografskih parova uz pomoću digitalnog subtrakcijskog radiografskog programa (DSRTM, Electro Medical Systems, Richardson, Texas) kojim se kompenzira razlika geometrijskih projekcija i kontrast filma između parova slika. Rezultati su pokazali 100% preživljenje MDI-a čime je dobiveno 27 mjernih točaka. Na 29,6% aproksimalnih površina zabilježen je dobitak kosti, na 66,7% implantata nije bilo promjena, a kod samo 3,7% implantata zabilježen je gubitak krestalne kosti (13).

Podjela implantata revidirana je konsenzusom iz 2018. godine kojom su mini dentalni implantati definirani kao jednokomadni uski implantati širine  $< 2,5$  mm i dužine  $\geq 10$  mm (18). Prema preporukama International Team for Implantology (ITI) iz 2014. godine MDI su indicirani kod pacijenata s uskim alveolarnim grebenom očuvane visine te kod medicinski kompromitiranih pacijenata. Za retenciju donje totalne proteze preporuča se ugradnja 4 MDI-a dužih od 10 mm s mogućnošću imedijatnog opterećenja. Osim za retenciju DTP se mogu

koristiti i za nadoknadu pojedinog zuba u području slabijih okluzijskih sila, kao što su donji sjekutići i gornji lateralni sjekutići (12).

## 1. 2. Kriteriji uspjeha implantoprotetske terapije

Oseointegracija je, uz preživljenje implantata, korištena kao glavni kriterij uspješnosti implantološke terapije prethodnih desetljeća (19). Biološki koncept oseointegracije podrazumijeva stvaranje platforme implantat-kost bez interpozicije mekih tkiva, dok histološka analiza te platforme upućuje na odsustvo lokalnog i /ili sistemnog odgovora na površinu implantata (20).

Klinička izvješća o preživljenju implantata najčešće su po pitanju uspješnosti uzimala u obzir je li implantat i dalje fizički prisutan u ustima ili je uklonjen (21), međutim ovakav pristup ne mora nužno odražavati stvarno kliničko stanje te implantate s uznapređovalom patologijom može prikazati lažno uspješnima.

Kriterije uspjeha implantoprotetske terapije postavili su 1986. godine Albrektsson i Zarb (22), a 1990. godine su ih potvrdili i dopunili Buser, Weber i Lang (23). Uspjeh MDI-a definiran je kriterijima iz tablice 1, a isti kriteriji vrijede i danas - uspješnim MDI-om se smatra onaj MDI koji zadovolji svih pet navedenih kriterija.

Tablica 1. Kriteriji uspjeha implantata (preuzeto iz (23))

1.	odsutnost konstantnih subjektivnih pritužbi, poput boli, osjećaja stranog tijela i/ili dizestezija (gubitak osjeta)
2.	odsutnost rekurentnih periimplantnih infekcija sa supuracijom
3.	odsutnost mobilnosti
4.	odsutnost radiolucencije oko implantata
5.	mogućnost restauracije/nadomjestka

Muller i Schimmel uveli su 2016. funkcionalnu dimenziju u procjenu uspješnosti implantoprotetske terapije uključivši u ovih pet kriterija tzv. ‘sposobnost autonomnog upravljanja i čišćenja nadomjestka’, odnosno mogućnost manipulacije protetskim radom (24).

Na Međunarodnom kongresu oralnih implantologa (International Congress of Oral Implantologists, ICOI) 2007. godine u Pisi (Italija), dogovorena su četiri različita stanja implantata: uspjeh, zadovoljavajuće preživljenje, ugroženo preživljenje i neuspjeh. Pojam uspjeha opisuje idealne kliničke uvjete uz vremenski period od najmanje 12 mjeseci u kojem već implantati služe kao protetska sidrišta. U takvom idealnom stanju nema nikakvih kliničkih simptoma u funkciji, znakova mobilnosti implantata ni eksudata. Radiološki nalaz gubitka kosti je manji od 2 mm od inicijalnog kirurškog zahvata. Rani implantološki uspjeh odnosi se na raspon od 1 do 3 godine, srednjoročni na 3 do 7 godina i dugoročni na razdoblje duže od 7 godina. Pojam zadovoljavajućeg preživljenja podrazumijeva implantate u uvjetima ispod idealnih no bez potrebe kliničke intervencije. Takvi implantati također nemaju nikakvih simptoma, mobilnosti ni eksudata, ali imaju radiološki vidljiv gubitak kosti od 2 do 4 mm. Nadalje, ugroženo preživljenje predstavlja lošije uvjete, kod kojih je potrebno kliničko zbrinjavanje da bi se smanjio rizik od neuspjeha. Kod takvih slučajeva, klinički simptomi mogu uključivati osjetljivost u funkciji i eksudaciju, s dubinom sondiranja periimplantatne mukoze većom od 7 mm i radiološki vidljivim gubitkom kosti većim od 4 mm (manje od polovice duljine tijela implantata), bez mobilnosti. Neuspjeh se definira implantatima koje je nužno ukloniti ili su već prethodno bili izgubljeni. Klinički znakovi implantološkog neuspjeha su bolnost u funkciji, mobilnost, radiološki vidljiv gubitak kosti veći od polovice duljine tijela implantata, nekontrolirana eksudacija i spontana eksplantacija (25).

Na preživljenje implantata utjecaj imaju i neke karakteristike u dizajnu implantata kao što su oblik, veličina, kemijski sastav površine i topografske karakteristike (26).

Tablica 2. Kriterij uspjeha implantoprotetske terapije (preuzeto iz (25))

	RTG < 2mm	KS	E	M	P
1. Uspjeh	+	+	+	+	+
2. Zadovoljavajuće preživljenje	-	+	+	+	+
3. Nezadovoljavajuće preživljenje	-	-	-	+	+
4. Neuspjeh	-	-	-	-	-

KS - odsustvo kliničkih simptoma, M - odsustvo mobilnosti, E - odsustvo eksudata, RTG - gubitak kosti manji od 2mm, P - implantat služi kao protetsko sidrište

U posljednje vrijeme sve se više vodi računa o subjektivnom osjećaju pacijenta i zadovoljstvu terapijom kao važnom pokazatelju uspjeha. Upravo iz tog razloga razvio se koncept tzv. *'ishod terapije prema procjeni pacijenta'* (engl. Patient-Reported Outcome Measures, PROMs). FDA je definirala PROM kao osobni doživljaj bilo kojeg aspekta zdravstvenog stanja pacijenta koji dolazi izravno iz usta pacijenta i ne dozvoljava tumačenje od bilo koga drugog, uključujući i doktora. Obično se evaluira u više navrata - prije, za vrijeme i nakon terapije. Termin PROM objedinjuje niz raznih instrumenata, tj upitnika za procjenu zdravlja pacijenta (27).

Jedan od takvih instrumenata je *'oral health-related quality of life'* (OHRQoL) ili u prijevodu *'kvaliteta života ovisna o oralnom zdravlju'*. OHRQoL možemo definirati kao *'osobnu procjenu utjecaja funkcionalnih (žvakanje, gutanje, govor), psihičkih (osobna pojava i samopoštovanje) i socijalnih čimbenika (socijalna interakcija, komunikacija, druženje) te čimbenika vezanih uz iskustvo boli i nelagode (akutne i kronične) na dobrobit pacijenta'* (28). OHRQoL se može mjeriti kroz socijalne pokazatelje, samoprocjenu pojedinca (self-rating) i putem standardiziranih upitnika (29).

Upitnici za procjenu uspješnosti terapije iz perspektive pacijenata postali su standardna procedura u kliničkim istraživanjima. Neki od njih su OHIP-14 (Oral Health

Impact Profile) (33), upitnik žvačne funkcije ili Chewing Function Questionnaire (CFQ) (34) i Orofacijalna estetska skala (OES) (35). Kako bi se dobiveni podaci mogli koristiti u znanstvene svrhe i međusobno uspoređivati, moraju biti standardizirani i psihometrijski validirani (27, 30-32).

Orofacijalna estetska skala (OES) služi isključivo procjeni estetskog izgleda lica i zubi te mjeri na koji način pacijenti doživljavaju estetiku protetskog rada i kako se rad uklapa u usnu šupljinu i općenito orofacijalnu regiju. Upitnik funkcije žvakanja (CFQ) osmišljen je od strane hrvatskih znanstvenika za procjenu primarnog utjecaja protetskog rada na smanjenu funkciju žvakanja kod protetskih pacijenata. Koncipiran je tako da odražava pacijentovu samoprocjenu žvakanja, a da se ne miješaju poremećaji funkcije žvakanja s psihosocijalnim utjecajima na kvalitetu života pacijenta. Sastoji se od deset pitanja u kojima je žvakanje hrane podijeljeno ovisno tipu hrane, tj. konzistenciji (34).

### **1.3. Svrha rada**

Svrha rada je pregledom dostupne literature izdvojiti dosadašnje spoznaje o trajnoj primjeni mini implantata (MDI) u dentalnoj medicini i utvrditi kliničke i ekonomske prednosti i nedostatke u odnosu na dentalne implantate standardnog promjera (SDI) u pojedinim kliničkim situacijama. U pregledu literature navedena su također najnovija istraživanja o primjeni kratkih MDI-a za retenciju proteza i MDI-a za fiksne radove. Poseban naglasak stavljen je na primjenu kratkih mini implantata za retenciju DTP-e kod izrazito atrofiranog alveolarnog grebena. U radu će biti prezentiran i klinički slučaj ugradnje MDI-a te prikaz konačnog protetskog rada nošenog mini implantatima.



## **2. PREGLED LITERATURE**

## 2.1. Znanstvena pozadina

Jedno od značajnijih istraživanja u povijesti mini dentalnih implantata je histološko istraživanje Balkina i sur. iz 2001. godine koji su dokazali oseointegraciju istovjetnu standardnim implantatima (17) čime njihova klinička primjena iz kategorije privremene prelazi u trajnu.

Griffits i sur. su 2005. godine među prvima objavili kliničku studiju gdje su ugrađivali po 4 MDI-a u intraforaminoj regiji za retenciju donje totalne proteze te na skupini od 30 pacijenata pratili snagu retencije, mogućnost govora i žvakanja, te zadovoljstvo pacijenta na temelju subjektivnog osjećaja o udobnosti proteze. Iako su pratili pacijente kroz samo pet mjeseci, te nema dostupnih podataka o preživljenju samih MDI, otvorili su put za nova istraživanja (36).

Od povijesno značajnijih radova dva su rada Gordona Christensena iz 2006. i 2008. godine koji na temelju osobnog dvadesetogodišnjeg iskustva s MDI-ma konstatira mogućnosti njihove primjene (15, 37). Za retenciju totalne proteze preporučena je ugradnja MDI-a minimalne dužine 12 mm, iako se može kombinirati i s dužinom od 10 mm, a pri veoma uskim grebenovima preporučena je ugradnja uz odizanje režnja. Upotreba MDI je moguća i kod djelomične bezubosti za dodatnu retenciju djelomičnih proteza kod pacijenata s Kennedy klasom I, II i IV za bolju retenciju i stabilnost te kao dodatna potpora fiksnim mosnim konstrukcijama s malom retencijskom površinom ili većim rasponima (37).

Morneburg i Proschel 2008. godine objavili su petogodišnje praćenje 67-ero pacijenata s ukupnim preživljenjem MDI-a od 95,5%. Marginalni gubitak kosti nakon prve godine iznosio je svega 0,5 mm, a nakon druge 0,2 mm, što je u skladu sa podacima za implantate standardnih dimenzija, dok su stabilizacija proteza i zadovoljstvo pacijenata značajno porasli nakon ugradnje MDI-a (38).

Važan doprinos u području dentalne implantologije po pitanju MDI-a dala je Shatkinova retrospektivna analiza 2514 MDI-a kroz period od 5 godina. U istraživanje je bio uključen 531 pacijent s prosječnim vremenom praćenja od 2,9 godine. Istraživanje je uključivalo i fiksne i mobilne radove u obje čeljusti. Sveukupna stopa preživljenja bila je 94,2%, a najčešći gubici MDI-a su bili kod proteza, u posteriornoj maksili, pri atrofičnoj

čeljusti i kod pušača (39). Nastavak istraživanja objavljen je nekoliko godina kasnije, točnije 2012. godine, nakon ukupno 12 godina praćenja. Broj ugrađenih implantata u tom periodu narasao je na 5640, na ukupno 1260 tretiranih pacijenata, no stopa preživljenja je smanjena na 92,1% (40). Kroz oba istraživanja pokazana je visoka stopa preživljenja MDI-a u različitim kliničkim situacijama.

Jofre je istraživao 2 MDI-a za retenciju proteze, te nakon što je metodom konačnih elemenata dokazao da će naprezanje implantata biti značajno manje ukoliko su povezani prečkom, u kliničkoj studiji je usporedio dva zasebna MDI-a i dva vezana prečkom i dokazao manji gubitak kosti kod povezivanja prečkom (41), uz preživljenje od 97,8% nakon dvije godine (42).

Uspješnost 4 MDI-a u mandibuli istraživali su Šćepanović (43, 44), Mundt (45, 46), Elsyad (47, 48) i Schwindling (49). Šćepanović je nakon godine dana od imedijatnog opterećenja MDI-a izmjerio 0,4 mm gubitak kosti i 95,9% preživljenje nakon što su tri MDI-a frakturirala tokom ugradnje, a samo dva nisu uspjela oseointegrirati. Značajnije su bile protetske komplikacije koje su uključivale frakture proteza, mnoge korekcije okluzije te nekoliko podlaganja proteza, dok je rehabilitacija implantatima znatno poboljšala kvalitetu života pacijenta, stabilnost, udobnost, sposobnost žvakanja i govora (43, 44).

Mundt je proveo slično retrospektivno istraživanje na značajnijem broju pacijenata koje je uključivalo MDI-e za retenciju i gornje i donje totalne proteze. Podaci za donju čeljust su usporedivi s istraživanjima Šćepanovića: marginalni gubitak kosti u mandibuli je bio 0,5 mm nakon nešto više od dvije godine s naglaskom da je statistički veći gubitak kosti zamijećen kod pušača i kod implantata koji su opterećeni tek nakon 3 do 4 mjeseca nakon ugradnje, a ne imedijatno. Također su zabilježene protetske komplikacije poput fraktura proteza, potrebe za podlaganjem ili zamjenom gumenih prstenova u 'o-ball' matricama (45, 46).

Elsyad je istu skupinu pacijenata pratio kroz tri i kroz pet godina te je preživljenje MDI-a nakon tri godine bilo 96,4%, a vertikalni gubitak kosti oko MDI-a 1,26 mm. Nakon pet godina zabilježen je porast zadovoljstva pacijenata, međutim proteze su zahtijevale značajan broj reparatura koje su uključivale zamjene gumenih prstenova u 'o-ball' matricama,

velik broj podlaganja proteza dok je istrošenost zubi u 8,3 % slučajeva zahtijevalo izradu potpuno nove donje totalne proteze (47, 48).

Schwindling je pratio preživljenje četiri MDI-a za retenciju donje totalne proteze koje se znatno razlikovalo ovisno o tome je li u gornjoj čeljusti totalna proteza (94,9%) ili djelomična proteza (81%). Bitno je naglasiti da se gubitak MDI-a dogodio zbog frakturiranja tokom ugradnje ili zbog izostanka oseintegracije, dok nakon opterećivanja i stavljanja u funkciju, niti jedan MDI više nije izgubljen. Kao i u ostalim istraživanjima zabilježene su značajne protetske komplikacije od kojih su najznačajnije frakture proteza (24%) i podlaganja (16%) (49).

U randomiziranim kliničkim studijama uspoređivani su dva ili četiri MDI-a i četiri SDI-a za retenciju donje totalne proteze. U prvoj takvoj studiji, de Souza i sur. zabilježili su da stopa preživljavanja MDI-a nije toliko visoka kao stopa preživljavanja SDI-a iako su pacijenti s MDI-ma puno zadovoljniji protetskom terapijom i njenim utjecajem na kvalitetu života (50).

2016. godine Zygiannis i sur. proveli su pilot-studiju na 10 bezubih pacijenata kojima su ugrađena četiri MDI-a u intraforaminoj regiji te imedijatno (istoga dana) opskrbljena pokrovnom protezom. Marginalni gubitak kosti oko MDI-a nakon 18 mjeseci praćenja bio je u fiziološkim okvirima, a pacijenti su pokazali visoki stupanj zadovoljstva i kvalitete života prema OHRQoL obrascu (51).

Slična istraživanja sa sličnim rezultatima prezentirali su Zygiannis i sur. 2017. i 2018. godine, s ponovnim naglaskom obje studije na imedijatnom opterećenju, kako MDI-a tako i SDI-a ovoga puta. Marginalni gubitak kosti oko MDI-a je bio nešto manji, ali ne i statistički značajan. Stopa preživljenja je bila nešto viša kod SDI-a (52). Rezultati iz perspektive pacijenata sugerirali su da donja proteza retinirana MDI-ma postiže jednako poboljšanje kao i ona retinirana SDI-ma (53).

## 2.2. Terapijska vrijednost mini implantata i mogućnosti primjene

Jedna od prvih i najčešće proučavanih primjena MDI-a je u retenciji donje totalne proteze. Objavljeno je niz studija koje prate dva ili četiri MDI-a za retenciju proteze, kroz periode od jedne pa do pet godina, prateći preživljenje implantata, marginalni gubitak kosti, protetske komplikacije te zadovoljstvo pacijenta (36, 42-53). Smjernice iz 2001. godine predložile su kao prvi terapijski izbor rehabilitacije donje totalne bezubosti izradu pokrovne proteze retinirane sa najmanje dva SDI implantata (McGill konsenzus) (54). Konsenzusom iz 2014. godine kao alternativa horizontalnoj augmentaciji te kod medicinski kompromitiranih pacijenata, preporučuje se kod uskih grebenova ugradnja četiri mini dentalna implantata (MDI) minimalne dužine 10 mm i širine 1,9 - 2,5 mm (ITI konsenzus) (12). Unatoč preporukama, primjena MDI-a zabilježena je kod pacijenata s uskim grebenima tako da se inseriraju po četiri, tri, a katkad i dva MDI-ja u intraforaminalnoj regiji za retenciju donje totalne proteze (46, 48, 49, 55 - 59).

Iako za sada nedostaju višegodišnje kliničke studije, primjena MDI-a može se proširiti na retenciju gornje totalne proteze nošene sa minimalno 6 MDI-a te za retenciju djelomične proteze kod pacijenata s Kennedy klasom I. Neke novije studije bave se, do sada neodobrenom, kliničkom primjenom MDI-a u retenciji donje djelomične proteze kod Kennedy klase I i II. Ugradnjom MDI-a distalno od zadnjeg zuba u nizu i retencijom proteze uz pomoć *o-ball* matrica, zamjenjuju neestetske kvačice, odnosno izradu ankera (kopči) i kombiniranih radova. Kroz dosadašnje dvogodišnje praćenje MDI su pokazali visoku stopu preživljenja i uspjeha, kako iz kliničke i radiološke perspektive, tako i iz perspektive samih pacijenata (60, 61).

Studija Disha V. i sur. dala je pozitivne rezultate o primjeni MDI-a za retenciju djelomičnih proteza na temelju procjene pacijenata i orofacijalne estetske skale (OES), ali i po pitanju preživljenja MDI-a. Od ukupno 38 pacijenata kojima su ugrađena po dva MDI-a, opterećeno je njih 36 jer su dva pacijenta bila isključena iz daljnjeg istraživanja, svaki zbog gubitka jednog MDI-a, što čini 97,4 % preživljenja MDI-a prije opterećenja implantata. Nakon opterećenja implantata kod preostalih 36 pacijenata i šest mjeseci nošenja proteze preživljenje opterećenih MDI-a bilo je 100 % (61).

Osim za retenciju donje potpune proteze, mogućnost primjene MDI-a odnosi se i na retenciju gornje potpune proteze, što se nije pokazalo tako uspješnom terapijskom mogućnošću (45, 46, 62). S obzirom da se u maksili većinom nalazi meka trabekularna kost, zabilježeni su veliki gubici marginalne kosti već nakon godine dana dok preživljenje MDI-a varira između 53,8% kod proteza sa skraćenim nepcem do 78,4% kod potpunog prekrivanja nepca nakon 3 i 5 godina (62, 63).

Konsenzusom iz 2014. godine (ITI konsenzus) MDI našli su svoju primjenu i kao trajni nosači fiksnih radova u fronti u području donjih inciziva i gornjih lateralnih inciziva (12). Neke preliminarne studije pokazuju da su se MDI također pokazali uspješnima, osim za izradu fiksnih radova (krunica) u području inciziva, i u stražnjoj (molarnoj) regiji mandibule, no uz maksimalan oprez i bez dugoročnih rezultata (64-66).

### **2.3. Primjena kratkih MDI-a u atrofičnoj donjoj čeljusti**

Resorpcija alveolarne kosti trodimenzionalan je proces kojime se osim visine smanjuje i vestibulo-oralna dimenzija, odnosno širina alveolarnog grebena. Proces resorpcije najizraženiji je u prvoj godini nakon ekstrakcije zuba, oko četiri puta brže napreduje u donjoj čeljusti, a tek nakon 10 godina dolazi do stabilizacije, odnosno minimalne resorpcije visine grebena od 0,05 mm godišnje u gornjoj i 0,20 mm u donjoj čeljusti (67). Proces resorpcije povezan je vremenom trajanja bezubosti, gubitkom stimulacije alveolarne kosti, biokemijskim reakcijama resorpcije i aktivacijom osteoklasta (68, 69). Brzinu procesa diktira kakvoća kosti, anatomija, dob, spol, poremećaji metabolizma kalcija i fosfata, hormonski disbalans (70), te neadekvatno adaptirane zubne proteze (11).

Ovaj proces prati i remodelacija mekih tkiva, prvenstveno pričvrstne gingive što dodatno reducira ležište proteze i pozicionira ga u područje pomične sluznice, dok baza proteze naliježe na krov kanala alveolarnog živca. Posljedice ovakvog stanja dodatno kompromitiraju mastikatornu funkciju kako zbog nelagode i bolova uslijed stalnog pritiska na foramen mentale, tako i zbog stalne pomičnosti proteze zbog neadekvatne retencije i stabilizacije (71). U uznapredovalim slučajevima može doći do potpunog gubitka alveolarnog grebena, odnosno do resorpcije kosti do anatomskih struktura *Criste milohioidee* i *Linee*

*oblique externe* što bazu donje čeljusti reducira na *Corpus mandibulae*. Visina tijela mandibule u intraforaminoj regiji može spasti na manje od 10 mm (tip IV prema klasifikaciji American College of Prosthodontics (72), tip D ili E po Lekholmu i Zarbu (73)). U ovakvim situacijama gotovo je nemoguće provesti adekvatnu oralnu rehabilitaciju, izraditi stabilnu i dobro retiniranu protezu i osigurati pacijentima žvačnu funkciju bez oralnokirurških zahvata i opsežnih augmentativnih postupaka (71, 74).

U sklopu svog doktorskog rada dr. Kovačić je pod mentorstvom prof. dr. sc. Asje Čelebić metodom konačnih elemenata (MKE) i metodom objektnog rastera (DIC) provela *in vitro* analizu kratkih MDI-a u različitim uvjetima opterećenja (aksijalnih i lateralnih). Fokus analize MKE-a stavljen je na područje površine MDI-a i na koštanu površinu njihova ležišta, odnosno kontaktnu površinu implantata i kosti. Cilj istraživanja bio je istražiti učinak sila (aksijalnih i kosih (45%)) na MDI-e, odnosno hoće li doći do njihovog naprezanja ili pucanja, kao i djelovanje na okolnu kost, odnosno hoće li ona apsorbirati silu koja se prenosi sa MDI-a ili će doći do resorpcije kosti. Kako do sada nije provedeno slično istraživanje, cilj studije bio je istražiti postoji li mogućnost primjene kratkih MDI-a, a ukoliko istraživanja na modelima ukažu na tu mogućnost, testirati njihovu kliničku primjenu u situacijama izrazito atrofirane donje čeljusti i kod pacijenata kod kojih nije moguće ugraditi implantate standardnih dimenzija bez opsežnih postupaka augmentacije (75).

Dobiveni rezultati bili su u skladu sa sličnim istraživanjima u kojima je istom metodom (MKE) dokazano da se maksimalna koncentracija stresa prilikom aksijalnog opterećenja implantata nalazi na kortikalnoj kosti ležišta implantata i na spongiozi u području apeksa implantata te da su kose sile puno štetnije za implantat i stvaraju visoke koncentracije stresa na ekstraosealnom dijelu implantata, posebno vratnom (s lingvalne strane suprotno od smjera primjenjene sile) i okolnoj kortikalnoj kosti (76-79). Također je dokazano da stres koji nastaje u okolnoj kosti je veći i širi u distribuciji kod implantata manjeg promjera, kako pri aksijalnim tako i pri kosim opterećenjima (76, 80).

Metodom objektnog rastera (DIC) provedena je *in vitro* analiza naprezanja 3D printanih modela donje čeljusti u koje su ugrađeni MDI dimenzija 6, 8 i 10 mm i promjera 2 te 2,5 mm, i na koje je postavljena DTP ojačana metalom. Primijećene su male razlike u smanjenju deformacija, osobito na površini modela donje čeljusti na mjestima ugrađenih

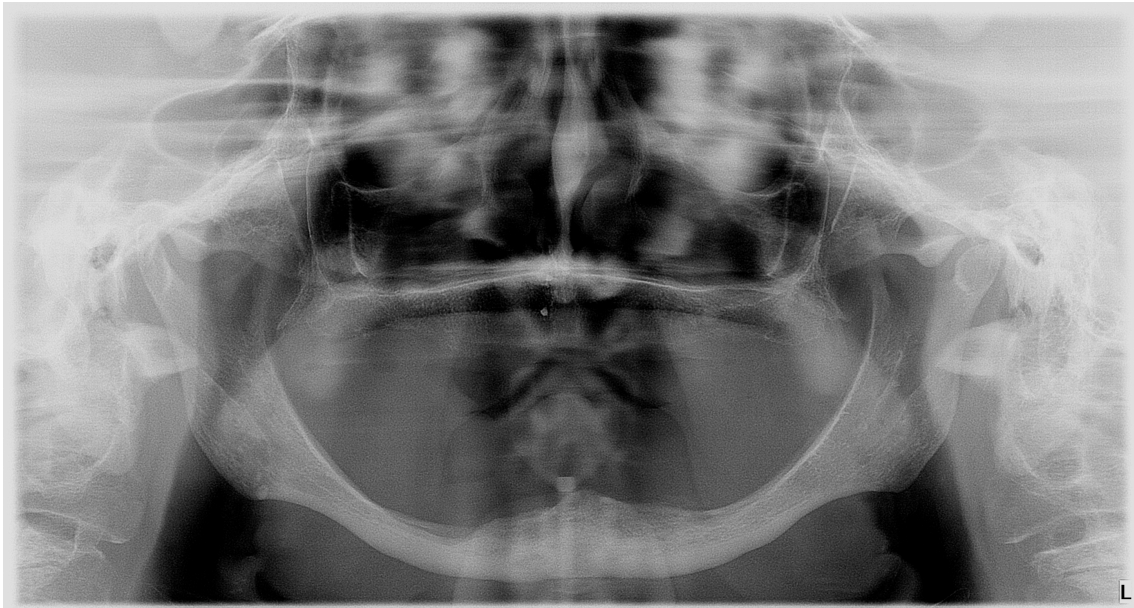
MDI-a povezane s porastom dimenzije implantata. Ovi rezultati ukazali su kako MDI nemaju ulogu samo retinirati i stabilizirati protezu, već joj pružiti i potporu. Usporedbom modela s različitim dimenzijama MDI-a nije bilo značajnih razlika između kraćih i dužih MDI-a, dok su se usporedbom širih (2,5 mm) i užih (2 mm) MDI-a uočile veće deformacije kod užih MDI-a bez obzira na njihovu dužinu (75).

Kovačić i sur. su 2019. godine, u sklopu projekta Hrvatske zaklade za znanost, proveli jednogodišnju studiju u kojoj su uspoređivali kratke MDI-e sa MDI-ma standardnih dužina. Skupina od 28 pacijenata s izrazitom atrofijom donje čeljusti ( $< 10$  mm u interforaminom segmentu) opskrbljena je kratkim MDI-ma dimenzija 6 i 8 mm, te promjera 2 i 2,5 mm te su uspoređeni s rezultatima druge skupine od 35 pacijenata kojima su ugrađeni MDI standardnih dužina (10 - 14 mm). Svakom pacijentu ugrađena su po četiri implantata (SlimLine, Dentium, Seoul, Južna Koreja) u intraforaminoj regiji izabrana u skladu s volumenom kosti procijenjenom na ortopanu i CBCT snimkama. U oba slučaja MDI su opskrbljeni pokrovnim protezama. Pratili su MGK oko svakog ugrađenog implantata, preživljenje kroz dvije godine i usporedbu s preživljenjem standardnih MDI, tehničke poteškoće s protezama i implantatima, mjerenje ishoda terapije iz perspektive pacijenata (procjena žvačne funkcije, kvalitete života povezane s oralnim zdravljem i orofacijalne estetike) te procjenu stupnja postoperativne boli i oticanja u usporedbi s ugradnjom MDI-a standardnih dužina (81).

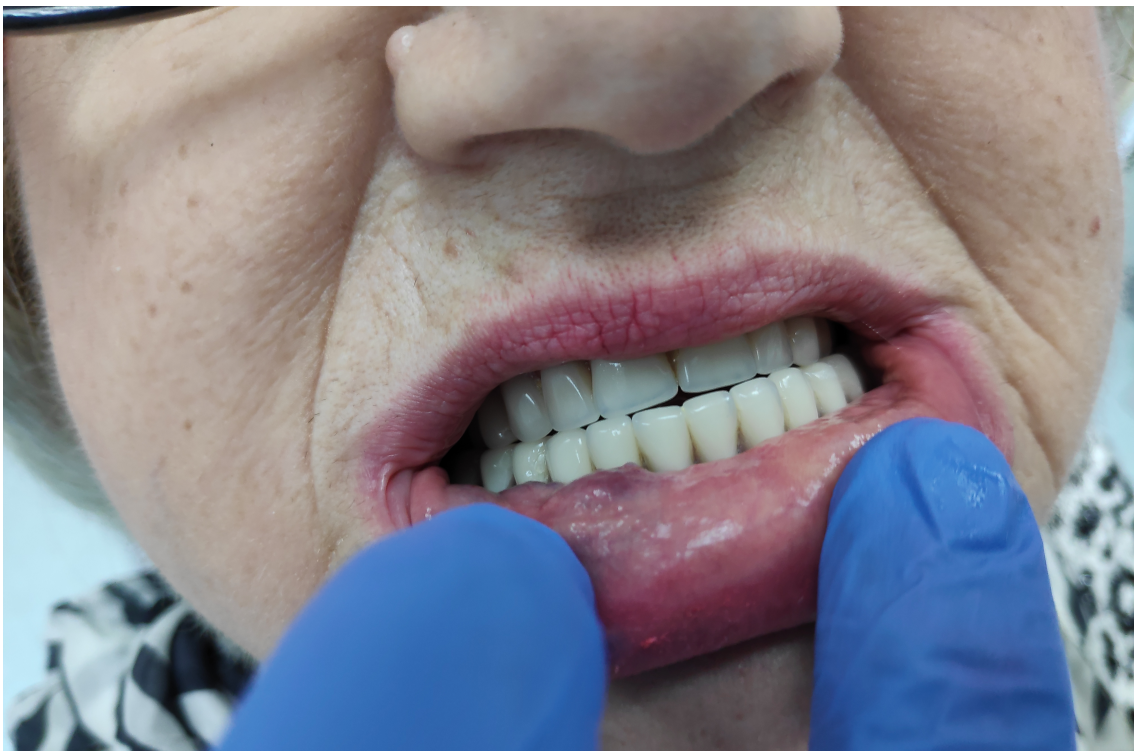

### **3. PRIKAZ SLUČAJA**

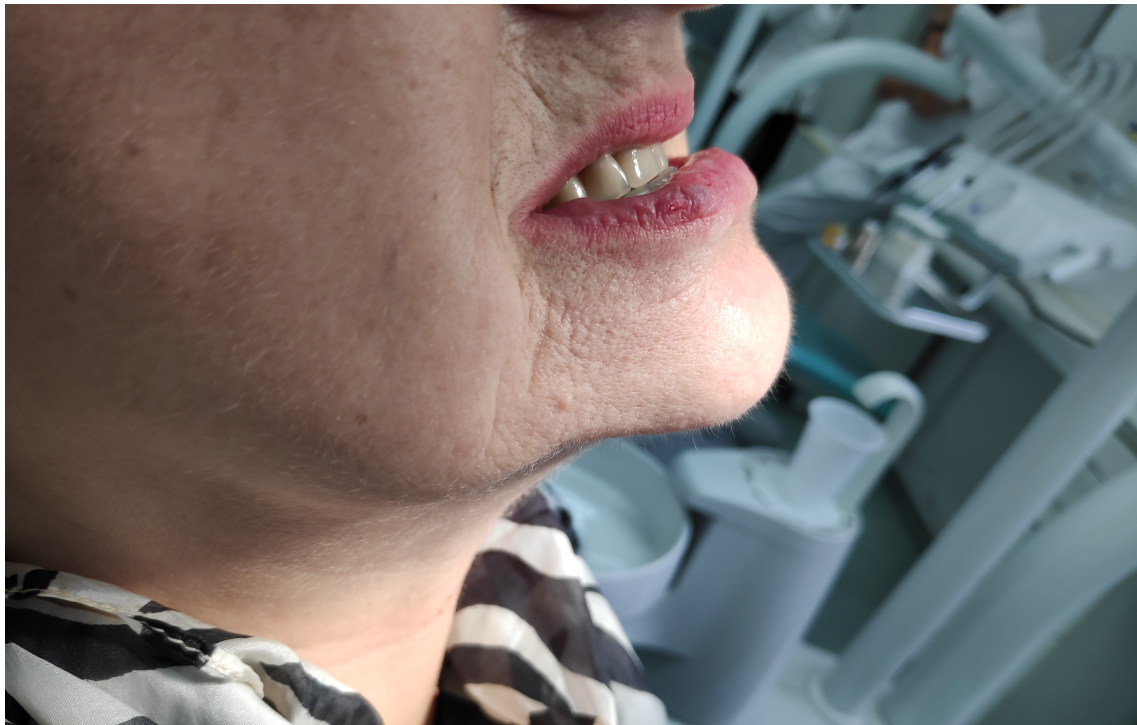### 3.1. Prikaz implanto-protetske rehabilitacije primjenom MDI-a



Slika 1. Ortopantomogram snimak izrazito atrofirane donje čeljusti.  
Preuzeto ljubaznošću prof. dr. sc. Asje Čelebić i prof. dr. sc. Irine Filipović-Zore.

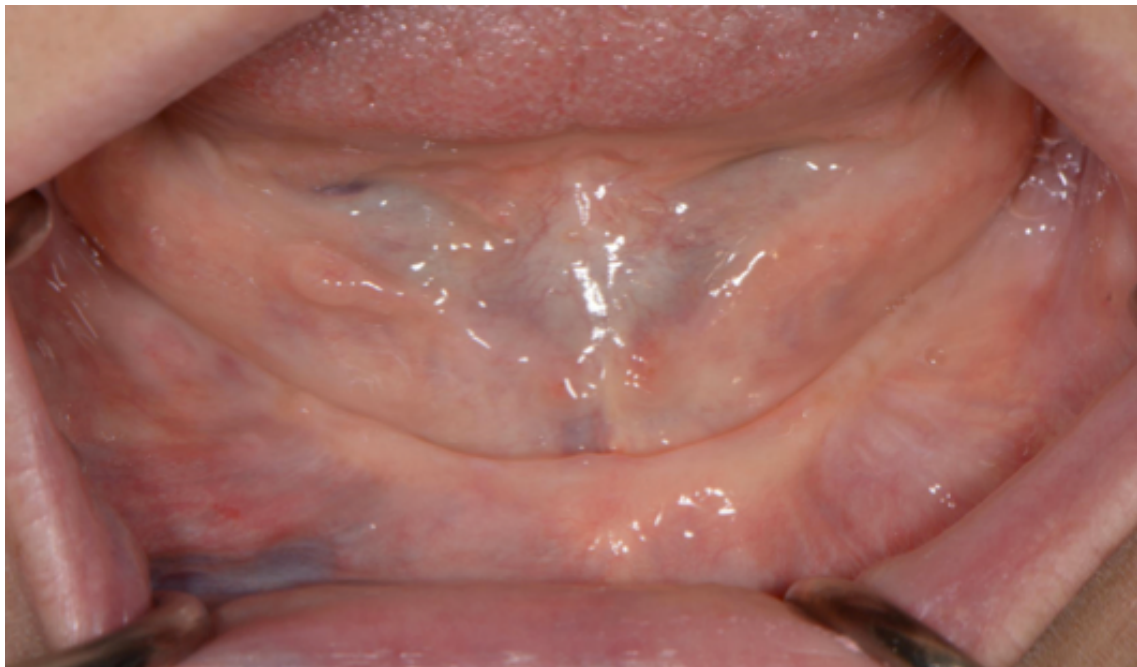

Slika 2. Habitualna okluzija pacijentice sa starim protezama.  
Preuzeto ljubaznošću prof. dr. sc. Asje Čelebić i prof. dr. sc. Irine Filipović-Zore.



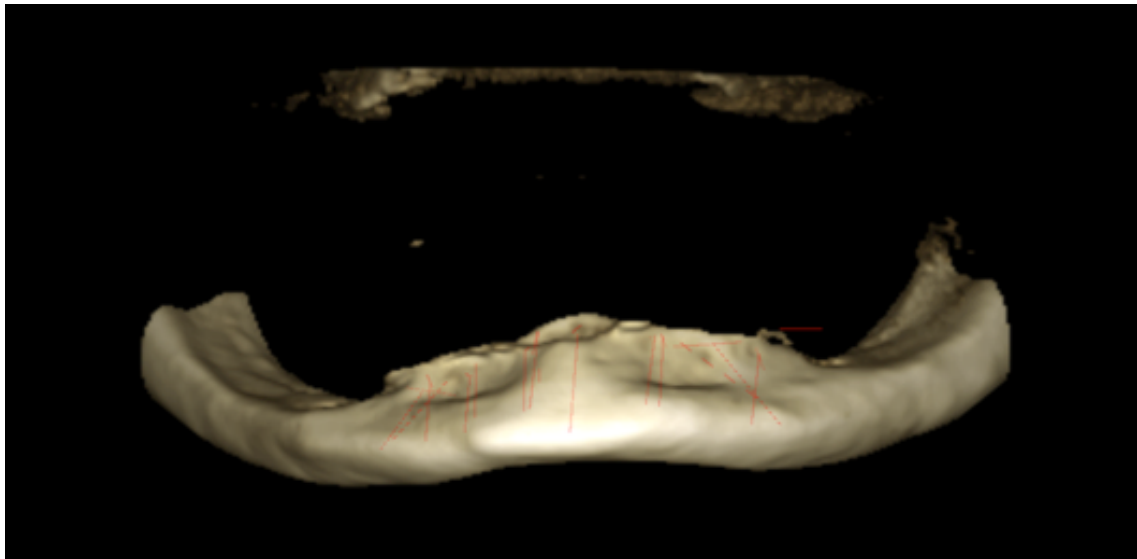
Slika 3. Profil pacijentice sa starim protezama (snižena vertikalna dimenzija donje trećine lica).

Preuzeto ljubaznošću prof. dr. sc. Asje Čelebić i prof. dr. sc. Irine Filipović-Zore.

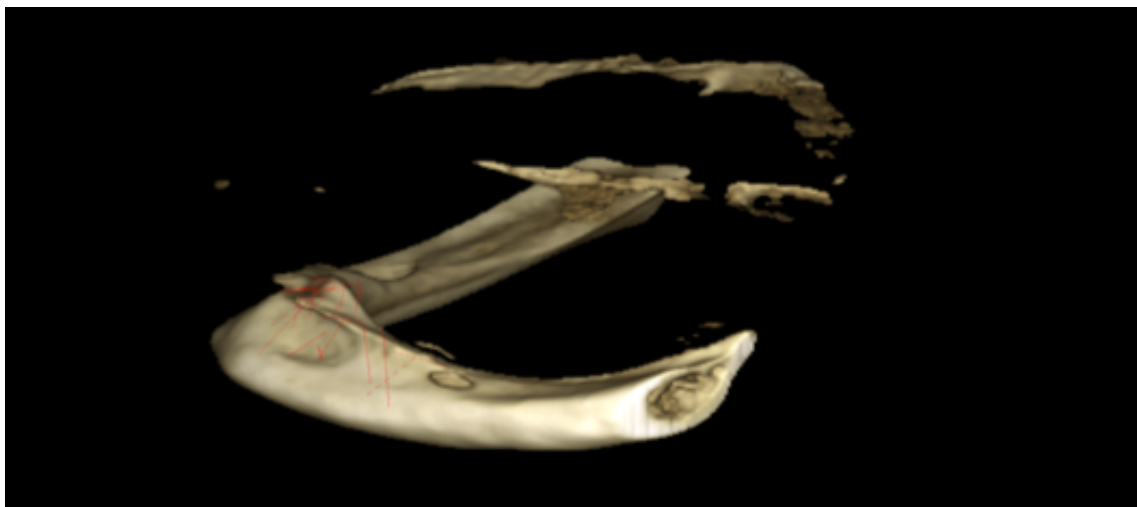


Slika 4. Intraoralni prikaz atrofiranog alv. grebena donje čeljusti.

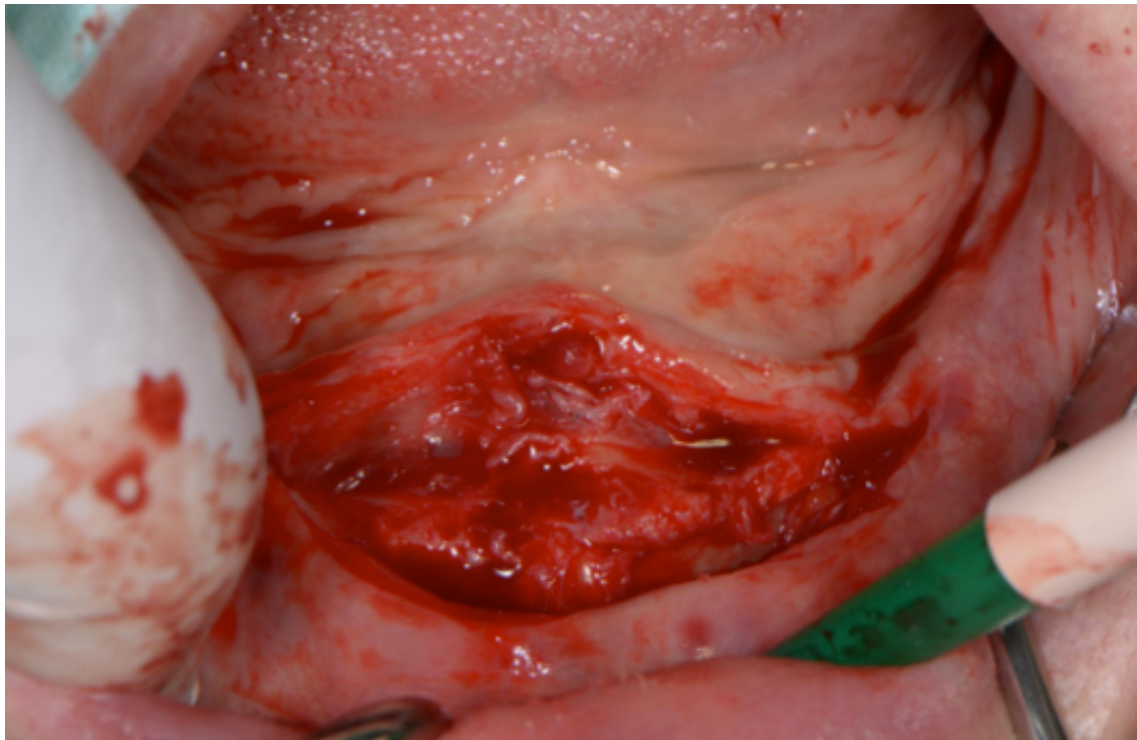
Preuzeto ljubaznošću prof. dr. sc. Asje Čelebić i prof. dr. sc. Irine Filipović-Zore.



Slika 5. CBCT snimak atrofiranog grebena donje čeljusti (prikaz sprijeda).  
Preuzeto ljubaznošću prof. dr. sc. Asje Čelebić i prof. dr. sc. Irine Filipović-Zore.



Slika 6. CBCT snimak atrofiranog grebena donje čeljusti (prikaz s lijeva na desno).  
Preuzeto ljubaznošću prof. dr. sc. Asje Čelebić i prof. dr. sc. Irine Filipović-Zore.



Slika 7. Prikaz alveolarnog grebenom tehnikom odizanja mukoperiostalnog režnja.  
Preuzeto ljubaznošću prof. dr. sc. Asje Čelebić i prof. dr. sc. Irine Filipović-Zore.

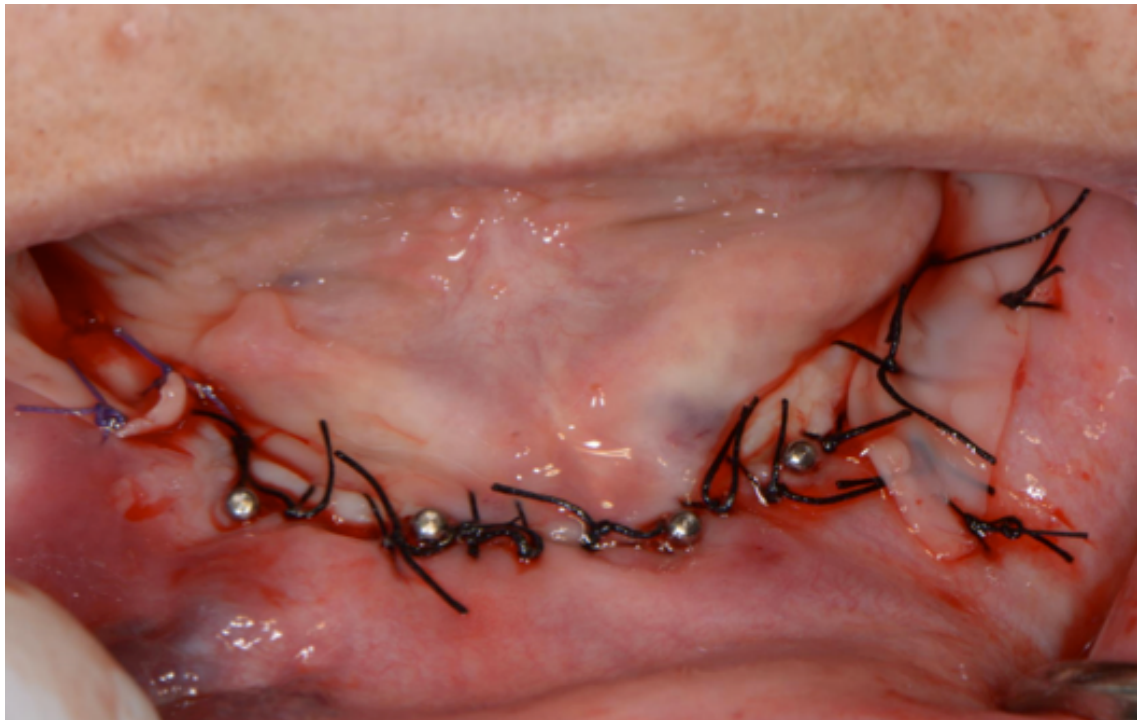

Slika 8. Implantološki set svrdala za ugradnju implantata (Dentium Surgical Kit).  
Preuzeto ljubaznošću prof. dr. sc. Irine Filipović Zore i dr. Ivice Stipetića.



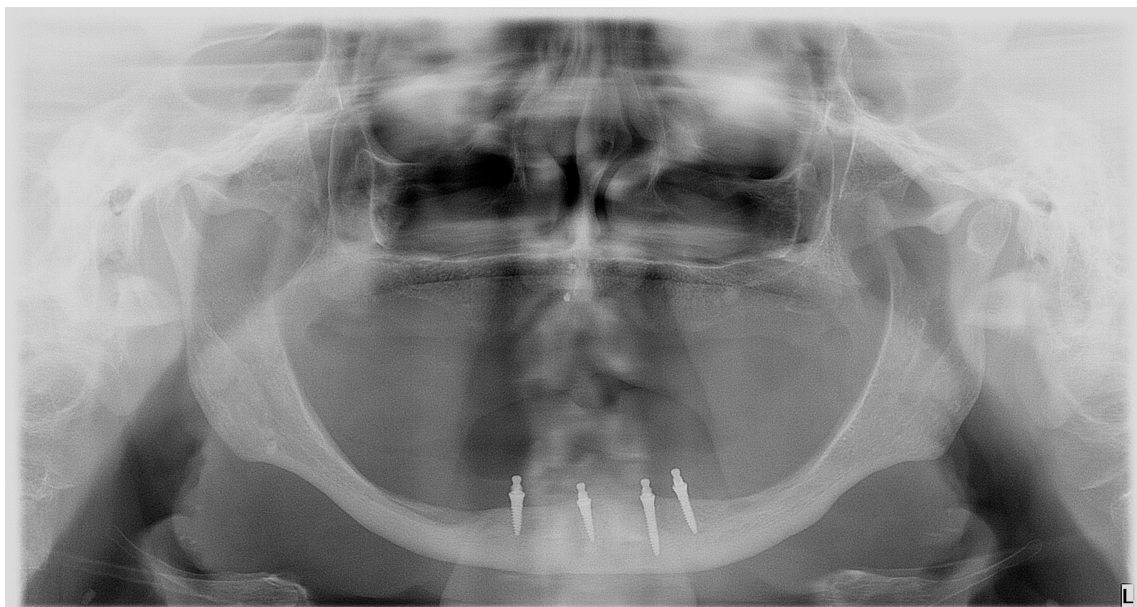
Slika 9. Implantološki set svrdala za ugradnju implantata (Dentium Surgical Kit).

Preuzeto ljubaznošću prof. dr. sc. Irine Filipović Zore i dr. Ivice Stipetića.



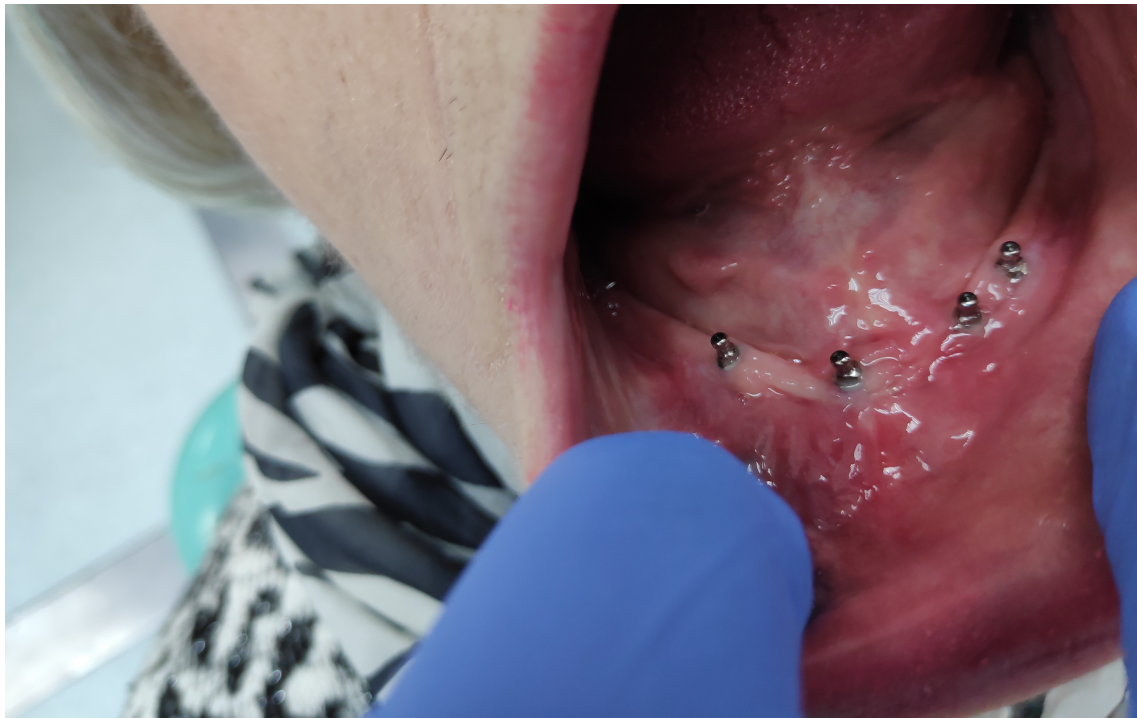Slika 10. Mini dentalni implantati (SlimLine, Dentium, Seoul, Južna Koreja)  
neposredno nakon ugradnje i zatvaranja režnja šavovima.

Preuzeto ljubaznošću prof. dr. sc. Asje Čelebić i prof. dr. sc. Irine Filipović-Zore.



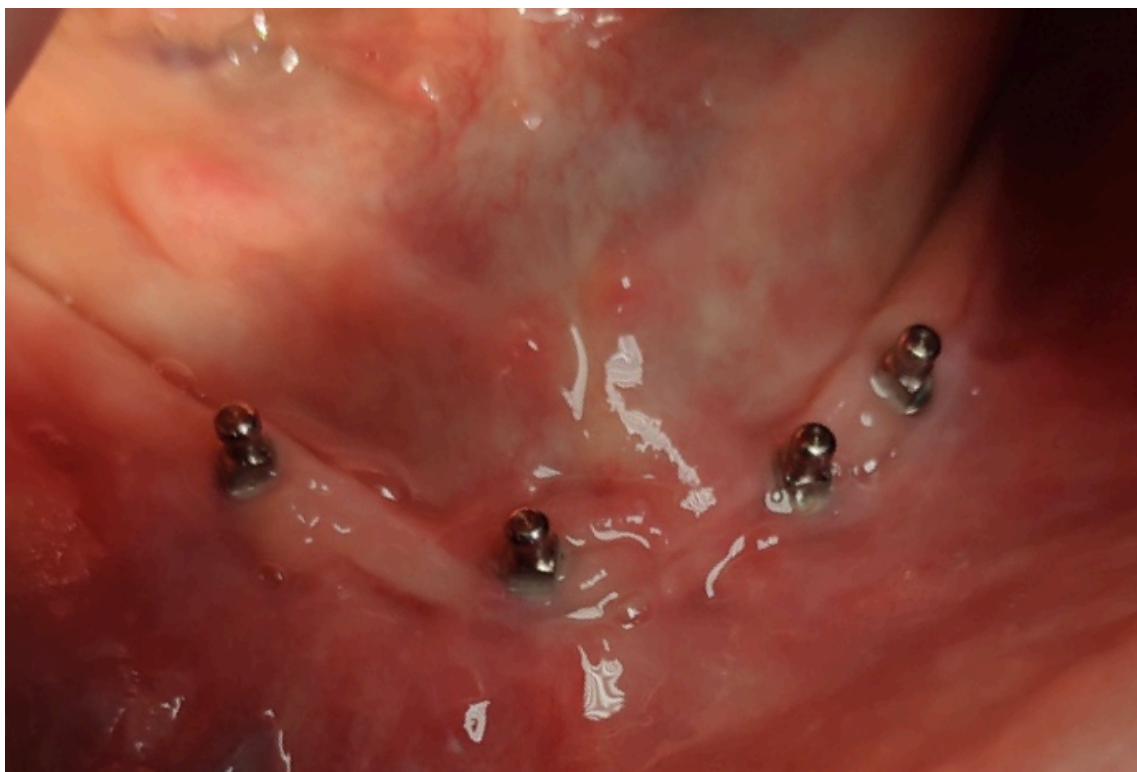Slika 11. Kontrolni snimak (ortopantomogram) nakon ugradnje implantata.

Preuzeto ljubaznošću prof. dr. sc. Asje Čelebić i prof. dr. sc. Irine Filipović-Zore.



Slika 12. Intraoralni prikaz situacije nakon ugradnje 4 MDI (SlimLine, Dentium, Seoul, Južna Koreja).

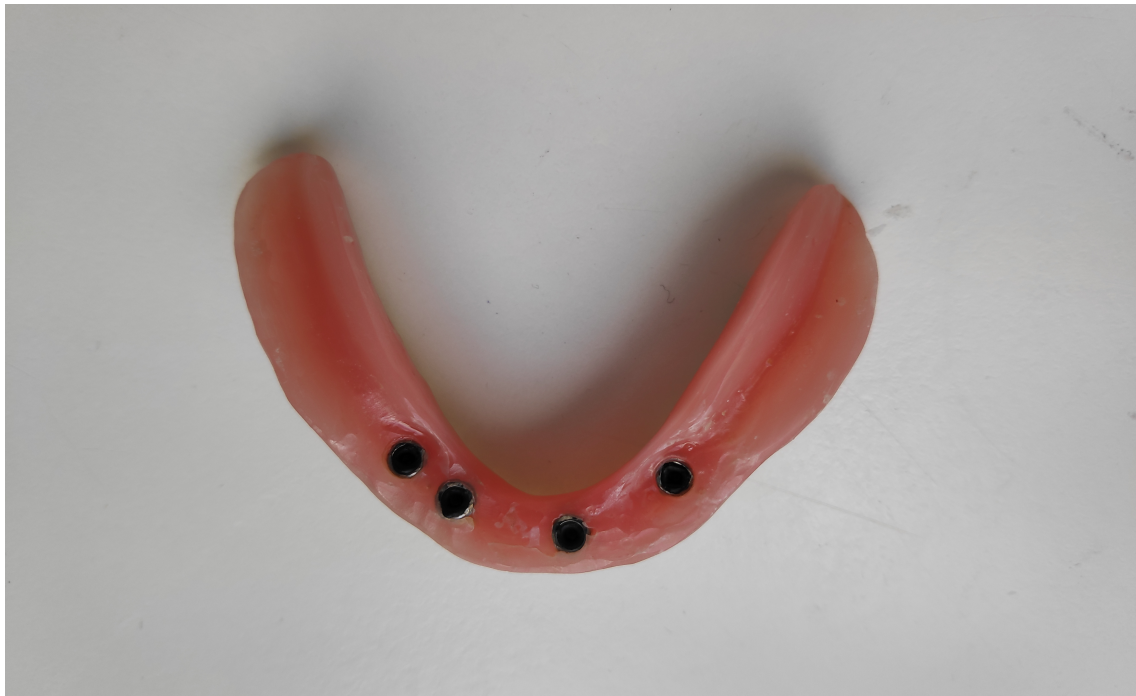Preuzeto ljubaznošću prof. dr. sc. Asje Čelebić i prof. dr. sc. Irine Filipović-Zore.



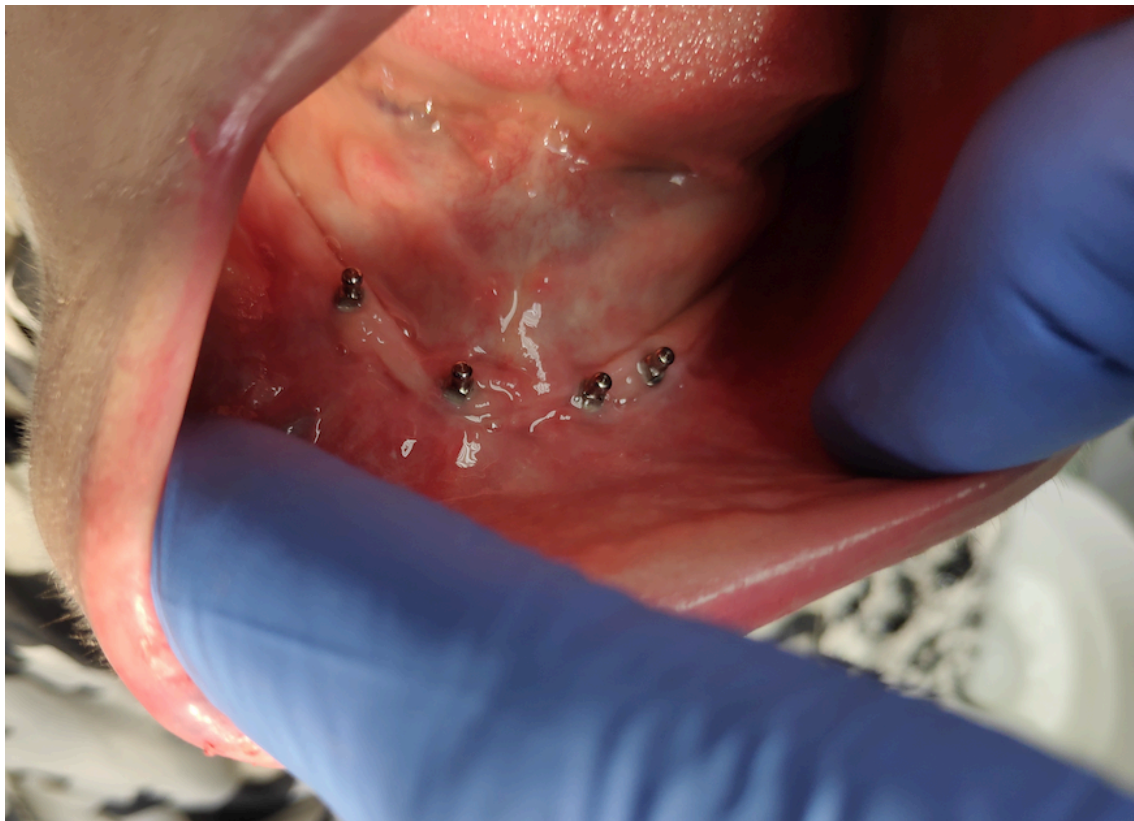Slika 13. Intraoralni prikaz implantata prije predaje proteze.

Preuzeto ljubaznošću prof. dr. sc. Asje Čelebić i prof. dr. sc. Irine Filipović-Zore.

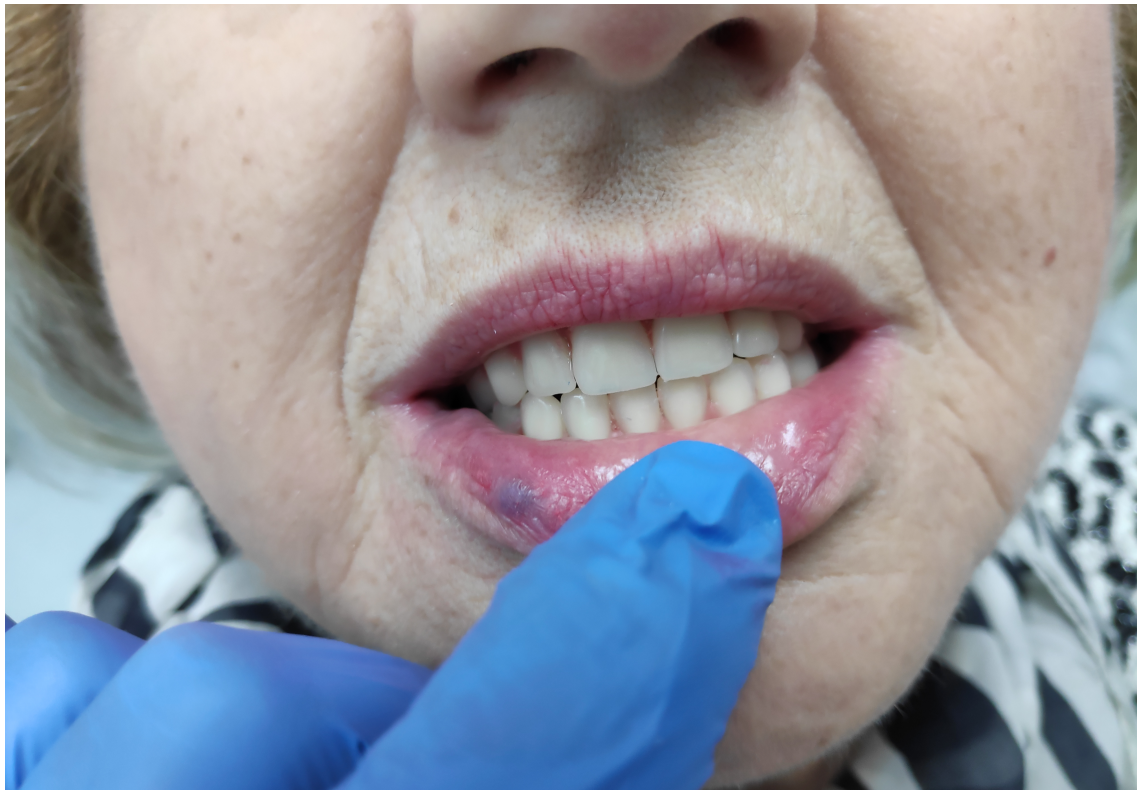



Slika 14. Donja pokrovna proteza s ugrađenim kućištima za implantate.  
Preuzeto ljubaznošću prof. dr. sc. Asje Čelebić i prof. dr. sc. Irine Filipović-Zore.

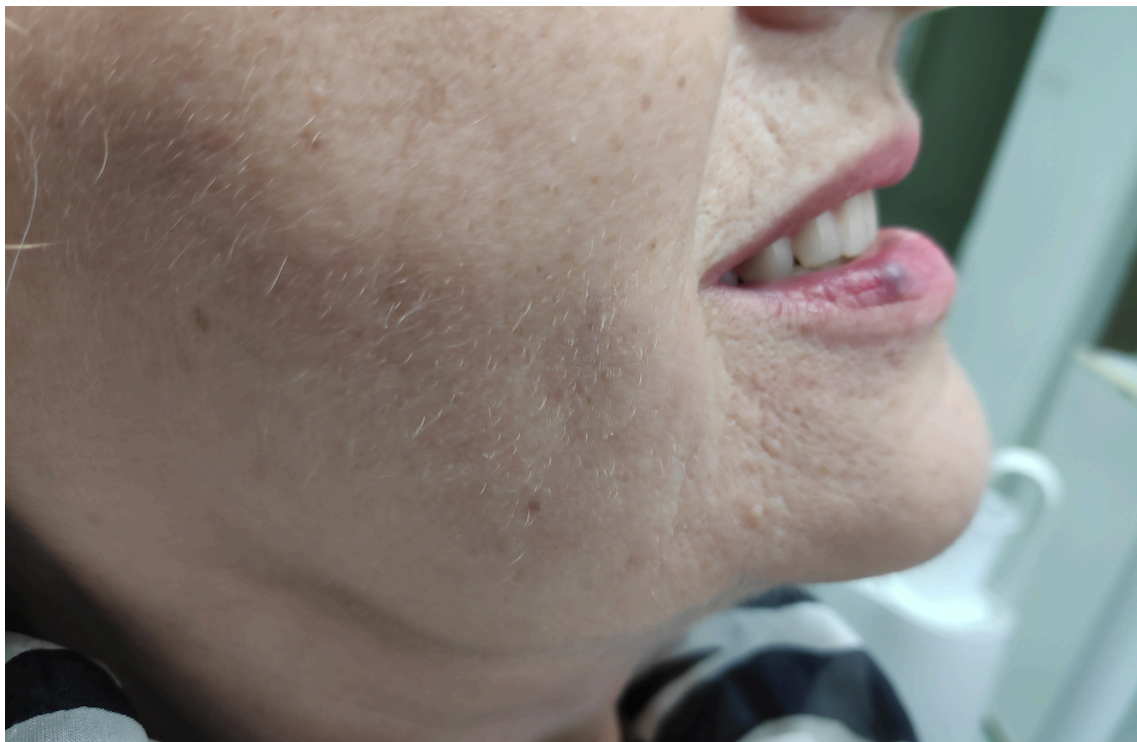

Slika 15. Intraoralni prikaz situacije u ustima prije predaje donje pokrovne proteze.  
Preuzeto ljubaznošću prof. dr. sc. Asje Čelebić i prof. dr. sc. Irine Filipović-Zore.



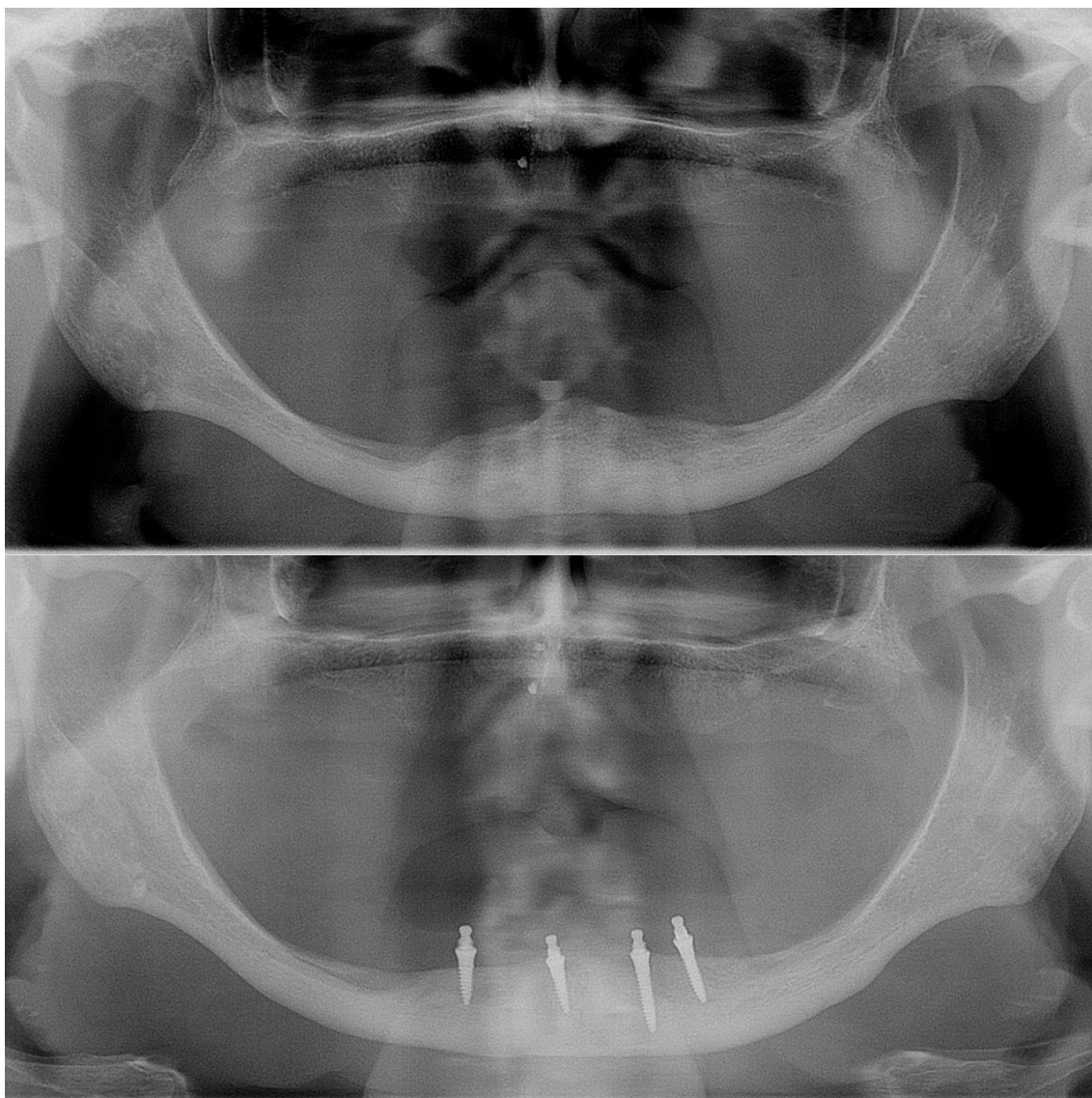
Slika 16. Izgled donje trećine lica nakon predaje novih proteza.

Preuzeto ljubaznošću prof. dr. sc. Asje Čelebić i prof. dr. sc. Irine Filipović-Zore.

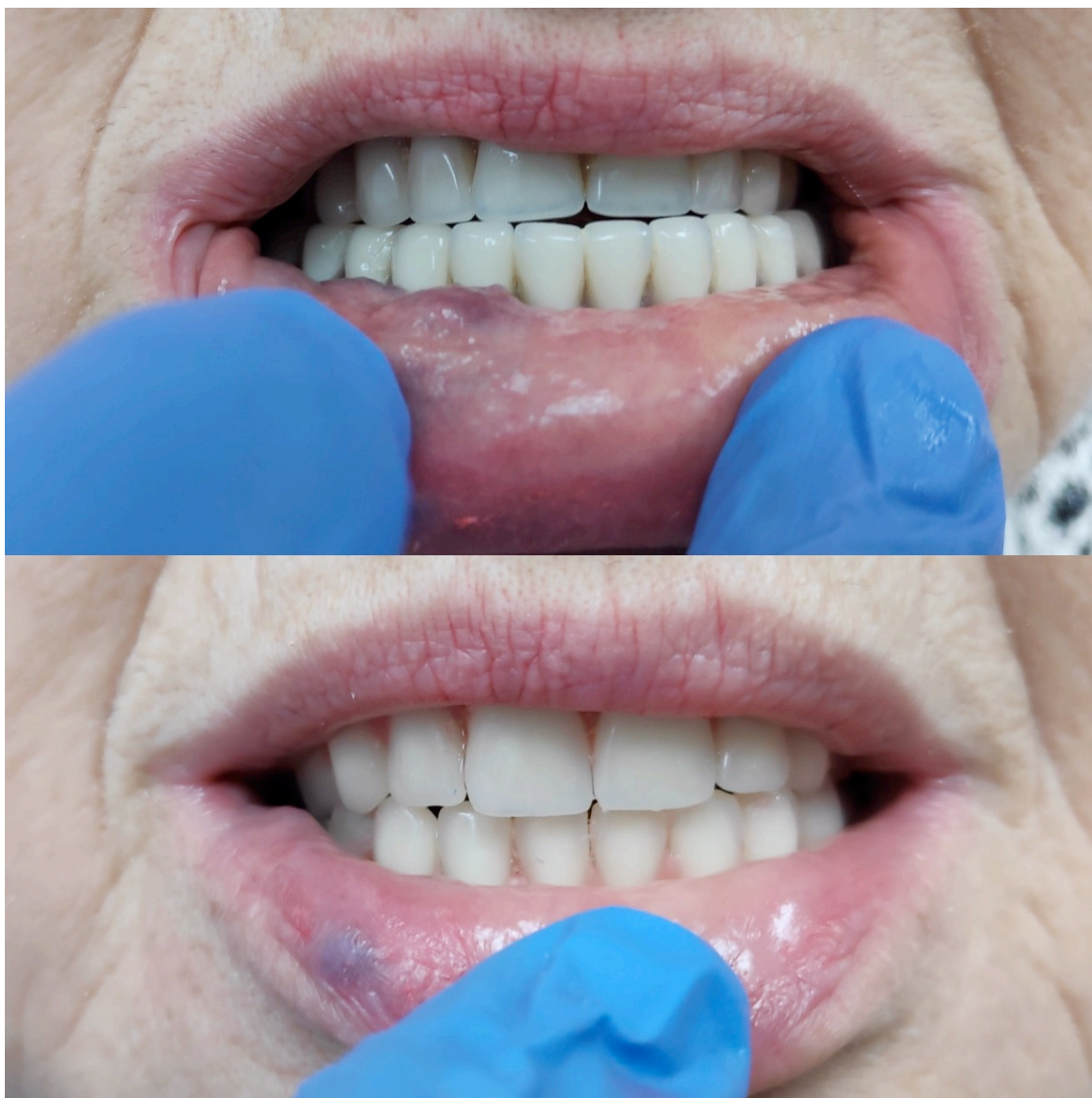

Slika 17. Izgled profila pacijentice sa novim protezama.

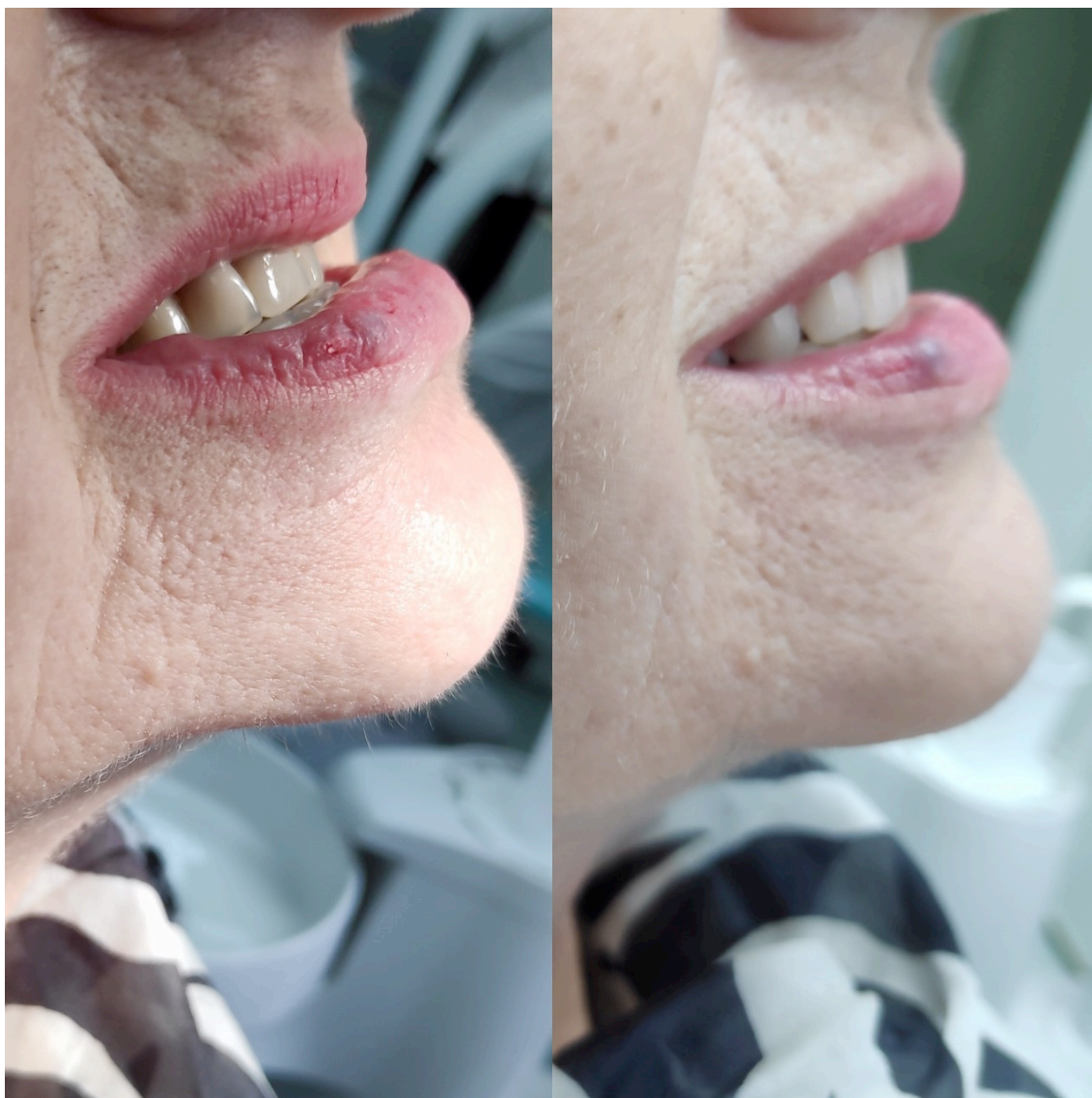Preuzeto ljubaznošću prof. dr. sc. Asje Čelebić i prof. dr. sc. Irine Filipović-Zore.



Slika 18. Ortopantomogram snimka prije i poslije implantoprotetske opskrbe.



Slika 19. Prikaz osmijeha pacijentice prije i poslije implanto-protetske rehabilitacije (sa starim i novim protezama).



Slika 20. Prikaz profila pacijentice prije i poslije implanto-protetske rehabilitacije (sa starim i novim protezama).



Klinička primjena mini dentalnih implantata popularizirala se u posljednjih 20-tak godina, stoga ne čudi relativno mali broj kvalitetnih longitudinalnih studija.

Najveća prednost MDI-a upravo su njihove dimenzije zbog čega se smatraju manje invazivnima od SDI-a jer ne zahtijevaju odizanje mukoperiostalnog režnja što umanjuje postoperativne poteškoće i oporavak (82, 83). Mali promjer dozvoljava mogućnost ugradnje kod uznapredovale resorpcije alveolarnog grebena u vestibulo-oralnom smjeru, ukoliko je sačuvana visina grebena (45, 47, 59). Holmgren i sur. konstatirali su da se anatomske granice okolne kosti poštuju prilikom odabira optimalne veličine implantata kako bi se smanjio stres na kontaktnoj površini kosti i implantata (76). Manje dimenzije daju im prednost pred SDI implantatima i s obzirom na to da tanak sloj kortikalne kosti oko implantata može povećati rizik od frakture čeljusti, kako tijekom same ugradnje tako i u fazi oseointegracije (84).

Ugradnjom MDI-a mogu se izbjeći složeni postupci augmentacije tvrdih i mekih tkiva koji predstavljaju složen i dugotrajan proces, često upitnog i nepredvidivog rezultata, a koji mogu biti i kontraindicirani kod sistemskih bolesnika i pacijenata s lošim općim zdravstvenim stanjem (74).

Invazivnost postupka smanjena je ugradnjom MDI-a. Osim što prilikom implantacije nije nužno odizanje režnja, preparacija ležišta za implantat iznosi samo kortikalni sloj kosti ili polovinu dužine implantata u slučaju veće gustoće trabekularne kosti. Ugradnja bez odizanja režnja uvelike skraćuje vrijeme trajanja terapije, smanjuje traumu tkiva, nema šavova i postoperativnog krvarenja, dok su oticanje i postoperativna osjetljivost svedeni na minimum. O tome svjedoči i studija Parmigiani-Izquierdo i sur. iz 2013. godine koja je pokazala da ugradnja implantata bez odizanja režnja izaziva manju bol od ugradnje implantata tehnikom odizanja režnja (82). Ribeiro i sur. došli su do zaključka da odizanje režnja produljuje tijek terapije zbog dužeg cijeljenja mekih tkiva, dok se postoperativna bol i oticanje nakon ugradnje MDI-a izjednačavaju s ugradnjom SDI-a (83). Iz navedenog bi se dalo zaključiti da na postoperativnu bol veću ulogu ima otvorena tehnika ugradnje s odizanjem režnja nego dimenzija implantata.

Transmukozna ugradnja međutim ima i svojih mana pa tako ne omogućuje vidljivost anatomije kosti, eventualna podminirana područja ili ožiljkasta tkiva, kao ni točan rub alveolarnog grebena. U uvjetima neravnih ili oštih rubova nije moguće provesti osteoplastiku

kako bi se nivelirao alveolarni greben. Moguće posljedice su pogrešan smjer implantata u odnosu na greben, pretanak cirkumferentni sloj kortikalisa oko ramena implantata, fenestracije i dehiscijencije, implantacija u podminarno područje i izlazak vrha implantata iz kosti, ozljede mekih tkiva, krvarenje i sl. Do sličnog zaključka došli su Enkling i sur. koji su prezentirali 100%-tno preživljenje MDI-a kroz pet godina nakon ugradnje tehnikom odizanja mukoperiostalnog režnja (85).

Usporedbom razine postoperativne boli i oticanja nakon ugradnje MDI-a bez odizanja mukoperiostalnog režnja i SDI-a s odizanjem mukoperiostalnog režnja kod istog pacijenta, Kovačić i sur. dokazali su da, bez obzira koji je implantat prvi ugrađen, MDI uzrokuju manju razinu boli, oticanja i postoperativne nelagode (86). Istraživanje Ribeira i sur. pokazalo je da ugradnja 4 MDI-a uzrokuje veću razinu postoperativne boli od ugradnje 2 SDI-a, sugerirajući da broj ugrađenih implantata igra veću ulogu u razini postoperativne boli od dimenzije implantata (83). Važno je napomenuti da kod evaluacije boli nakon ugradnje MDI nije razlučeno koji od njih su ugrađeni uz odizanje mukoperiostalnog režnja, a koji bez, u radu Ribeira i sur.

Samonavijajuća tehnika ugradnje uz pomoć leptir ključa i pritiska u apikalnom smjeru kondenzira kost oko implantata što stabilizira implantat i omogućuje adekvatnu primarnu stabilnost i imedijatno opterećenje MDI-a. Ukoliko snaga leptir ključa nije dovoljna, može se upotrijebiti moment ključ, ali s velikom pažnjom kako sila uvrtnja ne bi izazvala savijanje ili pucanje MDI-a, ili dovela do pucanja kortikalne kosti u slučaju veoma tanke mandibule gustoće tipa D1 (13). Zabilježeno je i pucanje implantata u slučajevima kada se prilikom uvijanja MDI-a vrh implantata nađe u donjem korteksu mandibule, a koji prethodno nije isprepariran (87).

Zaključno možemo reći da u situacijama uskog, atrofičnog i nepravilnog alveolarnog grebena ugradnja MDI-a uz odizanje režnja može osigurati pregledniji i sigurniji rad i inserciju implantata, te tako povećati stopu uspjeha (83, 85). Ovakav postupak ostavit će neosporno veću traumu i zahtijeva duže cijeljenje i oporavak, no ne isključuje mogućnost imedijatne opskrbe u slučaju adekvatne primarne stabilnosti (51-53). U slučajevima bikortikalnog sidrenja implantata preporuča se preparacija ležišta pune dužine.



Na uspjeh implantacije mogu utjecati opće zdravstveno stanje pacijenta, navike, ali i kvaliteta kosti, preopterećenja ili mikropomaci u fazi oseointegracije, pomična sluznica, frenulumi i tenzije mekih tkiva (88).

Uski promjer MDI-a ne zahtijeva preširok pojas pričvrzne keratinizirane gingive, što omogućuje ugradnju bez dodatnih parodontnih mikrokirurških postupaka proširivanja pojasa pričvrzne gingive. Pojas pričvrzne gingive osim što osigurava stabilnost, osigurava i brtvljenje oko površine implantata čime je onemogućen prodor bakterija oko implantata i razvoj periimplantitisa (89). Prema iskustvu autora, kod nedostatka pričvrzne gingive, njezin višak, duplikature ili pomični greben (tzv. flabby ridge) trebalo bi zahvatima gingivoplastike pripremiti prije same implantacije.

Gubici MDI-a zabilježeni su zbog fraktura tokom ugradnje, koje su uzrokovane prejakom silom za vrijeme ugradnje (43, 44, 49), što ukazuje na potrebu za modificiranjem uvriježene tehnike ugradnje, a uključuje dublju preparaciju kosti za ležište implantata. Drugi najčešći razlog za gubitak MDI-a je izostanak oseointegracije (49), čemu razlog može biti izrazito reduciran volumen kosti te bi ugradnja uz odizanje režnja u određenim situacijama trebala biti nužna. Ipak, u razmatranje treba uzeti i kvantitetu i kvalitetu raspoložive kosti. Uzmemo li u obzir kvalitetu kosti u datim situacijama izrazite atrofije donje čeljusti (tvrda kost corpora mandibulae tip D1), a koja se smatra nepogodnom za ugradnju implantata zbog oskudne vaskularizacije i otežane oseointegracije MDI-a (90), istraživanja elaborirana u ovom radu pokazuju značajne razine uspjeha.

Gubitak implantata obično je uzrok prejake i štetne sile na MDI zbog neadekvatnog protetskog rada (22, 23). Pokazalo se da protetske komplikacije imaju značajnije postotke od samih fraktura i gubitaka MDI-a (43-48) zbog čega bi trebalo obratiti pažnju i na izradu preciznih protetskih radova sa dobro usklađenom okluzijom.

Maryod i suradnici u svojem su istraživanju utvrdili da je opterećenje MDI-a u donjoj čeljusti u kasnijoj fazi, nakon oseointegracije, pokazalo veću stopu preživljavanja MDI-a i manji gubitak marginalne kosti u usporedbi s MDI-ima koji su bili imedijatno opterećeni (91).

Žvačne sile rapidno opadaju gubitkom zuba i resorpcijom alveolarnog grebena (92). Oralna rehabilitacija dokazano pospješuje žvačnu funkciju pacijenta i unaprijeđuje kvalitetu života (60, 93), a ugradnja implantata, osim što pospješuje retenciju i stabilizaciju proteze, može pomoći i u razvijanju većih žvačnih sila tokom žvakanja (92, 94-96). Opservacija Hasana i sur. pokazala je da maksimalne sile koje se razvijaju kod pacijenata s pokrovnom protezom retiniranom s četiri MDI-a iznose 150N. Usporedbom pak žvačnih sila kod proteza retiniranih sa četiri ili pet MDI-a, odnosno dva SDI-a, zabilježen je značajan porast žvačnih sila u oba slučaja, a osobito nakon ugradnje SDI-a (96). S obzirom da žvačne sile mogu nadmašiti iznose od 900 N kod ozubljenih pacijenata (94), ali i pasti na svega 70 N (95) ili čak 40 N prema Tripathiju i sur. (94) kod potpuno bezubih pacijenata s akrilatnim protezama, mogao bi se izvući zaključak kako ugradnja četiri MDI-a i povećanje žvačnih sila sa 40-70 N na 150 N može olakšati žvakanje 2-4 puta.

Istraživanja su pokazala da MDI nisu prikladni za sve kliničke situacije i sve pacijente, no pažljivim i kritičkim kreiranjem terapije uz poštivanje svih protokola ugradnje, za određene situacije MDI mogu biti veoma uspješno rješenje. MDI su idealni za rješavanje situacija s minimalnim volumenom kosti, no iako je sama ugradnja puno jednostavnija od ugradnje implantata standardnih dimezija, potrebno je puno više znanja i iskustva za uspješan ishod terapije. U situacijama gdje je volumen kosti i mekih tkiva izrazito reducirano, potrebna je posebna pažnja i pozornost pri ugradnji jer svaka greška se plaća dodatnim gubitkom kosti i mekih tkiva (75).

Utvrđeno je da su MDI prikladna terapijska opcija za retenciju totalnih proteza u mnogim istraživanjima u kojima se pratila njihova klinička funkcija tijekom razdoblja od šest mjeseci do sedam godina (43-46, 48-50, 59, 60, 61, 64, 86, 91). Klinički i radiografski nalazi nekih kliničkih istraživanja tokom dvogodišnjeg razdoblja praćenja pokazali su da MDI za retenciju DTP-e u uvjetima iznimno atrofirane čeljusti mogu biti uspješna metoda liječenja. Preduvjeti za to bili su prethodno odizanje režnja i gingivoplastika (proširivanje pojasa pričvrstne gingive i uklanjanje pomičnog grebena (tzv. flabby ridge)). Iz priloženih kliničkih istraživanja može se zaključiti da četiri MDI-a za retenciju donje totalne proteze imaju visoke stope preživljenja te je gubitak marginalne kosti nakon godine dana usporediv s podacima za implantate standardnih dimenzija (43, 44, 49, 51).

S aspekta biomehanike poznato je da se implantati većeg promjera (SDI) značajno manje deformiraju od implantata manjeg promjera u istim uvjetima opterećenja (97). Zbog uskog promjera za proizvodnju mini dentalnih implantata, osim čistog titana tipa 4 koji je čvrst i otporan na koroziju, koristi se i legura Ti6Al4V (tip 5) čije karakteristike su veća čvrstoća i veća otpornost na zamor materijala za razliku od čistog titana (98). Ipak, Hasan i sur. sugeriraju oprez jer su zbog uskog promjera pogodniji deformaciji i/ili frakturama pri ekstremnim silama (99). Neke preliminarne biomehaničke in vitro studije pokazuju da se sile i naprezanja kod kratkih MDI-a značajno ne razlikuju od MDI-a standardnih dužina (75).

Važan aspekt uspjeha je i prijenos opterećenja s implantata na kost u različitim uvjetima funkcije i naprezanja. Prijenos opterećenja ovisi o vrsti opterećenja, kontaktu kosti i implantata te kvaliteti i kvantiteti okolne kosti. Metodom konačnih elemenata (MKE) mogu se predvidjeti raspodjela stresa i naprezanja na području kontakta implantata s kortikalnom i trabekularnom kosti. Uvriježeno razmišljanje da širi i duži implantat, zbog veće površine, djeluje stabilnije i bolje podnosi naprezanje pod okluzalnim silama demantirali su Holmgren i sur. koji su simulacijama MKE prikazali da najširi implantat nije ujedno i najbolja opcija uzevši u obzir distribuciju stresa u okolnoj kosti (76).

Lum je dokazao da su okluzalne sile prvenstveno raspodijeljene na krestalnoj kosti, a ne ravnomjerno duž kontaktne površine implantata i kosti, što pokazuje da se kratki implantati ponašaju slično kao i dugački (100). Ovom razmatranju ide u prilog i spoznaja da su mastikatorne sile cikličkog oblika (prolazne), te da se ravnomjerno prenose kroz kost koja ih amortizira, posebno kada je riječ o djelomično ili potpuno bezubim pacijentima (101, 102). Ukoliko se teži imedijatnom opterećenju implantata, osim zbog postizanja primarne stabilnosti, konični oblik implantata pogoduje ravnomjernoj distribuciji sila u okolnoj kosti (76).

Skupina njemačkih istraživača je provela studiju MDI-a u različitim uvjetima opterećenja i to u usporedbi sa SDI-ma te kratkim i širokim implantatima. Korištene su različite dimenzije implantata dostupnih na tržištu te ih pojedinačno opterećivali silama i do 300 N od kojih su neke nadilazile čvrstoću titana, pa i pokazale da MDI uskog vrata zbog visokih naprezanja koji nadmašuju njihovu čvrstoću nisu prikladni za intraoralnu primjenu. Na temelju još nekih studija u kojima su simulirane maksimalne žvačne sile pokazalo se

međutim da su MDI pogodni za retenciju i stabilizaciju proteze ukoliko se ugradi veći broj MDI-a idealnog dizajna jednodijelnog blago koničnog oblika s kuglastom glavom (103-105). Najopasnije sile za MDI-e prema simulacijama MKE pokazale su se kose sile (106, 107), što bi preneseno u kliničke uvjete ukazivalo na izrazitu važnost dobro usklađene okluzije zbog utjecaja lateralnih sila i parafunkcijskih kretnji.

Vrijedan doprinos u analizi MDI-a u različitim uvjetima opterećenja dalo je istraživanje dr. Kovačić sa Stomatološkog fakulteta Sveučilišta u Zagrebu. Rezultati su bili u skladu istraživanjima sličnog karaktera, a pokazali su da ni dužina ni promjer MDI-a nemaju utjecaja na raspodjelu naprezanja, te da su kose sile puno štetnije za implantat i stvaraju visoke koncentracije stresa na vratnom dijelu implantata (s lingvalne strane suprotno od smjera primjenjene sile) i okolnoj kortikalnoj kosti (76-79). Stres koji se javlja u okolnoj kosti veći je i širi kod implantata manjeg promjera kako pri aksijalnim tako i pri kosim opterećenjima (76, 80). Metodom objektnog rastera primjećene su male razlike u smanjenju deformacija na mjestima ugrađenih MDI-a čime se pokazalo kako MDI nemaju ulogu samo retinirati i stabilizirati protezu, već joj pružiti i potporu. Pokazalo se i da iznos i raspodjela naprezanja opadaju proporcionalno povećanom promjeru implantata te su naprezanja veća kod mini dentalnih implantata. Povećanjem promjera implantata smanjuje se okolno naprezanje (80). Veći promjer pak ima veći utjecaj na stres i naprezanje od same dužine implantata (112) pa je preporuka da se anatomske granice okolne kosti poštuju prilikom odabira optimalne veličine implantata kako bi se smanjio stres na kontaktnoj površini implantata i kosti (76).

U realnim uvjetima na prijenos opterećenja utjecaj ima i retencijska matrica preko koje se sila sa proteze prenosi na implantat i posljedično na kost. Jarman i sur. su direktno opteretili glavu MDI-a preko *o-ball* matrice koja je značajno smanjila naprezanja u implantatu, apsorbirajući stres i distribuirajući ga na cijelo ležište proteze (106). Usporedbom različitih retencijskih veza, od krućih do fleksibilnijih, pokazalo se da kod fleksibilnije i mekše veze se sile ravnomjernije prenose na ležište proteze te nema opasnosti od frakture MDI-a (108). Kao najfleksibilnija i najpogodnija veza pokazala se matrica sastavljena od akrilatnog kućišta i silikonske gumice (77, 108, 110), koja iako za sada nedostupna na tržištu, daje naslutiti smjer u istraživanju implantatima retiniranih i stabiliziranih pokrovnih proteza.

Kontraindikacije za ugradnju MDI-a poklapaju se s kontraindikacijama za ugradnju svih vrsta implantata i dijele se na apsolutne i relativne. Prema ASA klasifikaciji (American Society for Anesthesiology) u skupinu relativnih kontraindikacija spadaju pacijenti iz skupine IV ili više. Ta podjela uključuje pacijente s orofacijalnim karcinomom, cerebrovaskularnim inzultom, infarktom miokarda, nekontrolirani dijabetes mellitus, nekontroliranu ili slabo kontroliranu epilepsiju, druge psihijatrijske bolesti, imunokompromitirane bolesnike, rizik od osteoradionekroze, pacijente pod kemoterapijom i intravenoznu primjenu bifosfonata (74, 111).

Dokazano je da su kvaliteta života povezana s oralnim zdravljem (OHRQoL) i zadovoljstvo pacijenata s donjim pokrovnim protezama retiniranim na MDI-ma bolji ili približno jednaki kao kod pacijenata s donjim pokrovnim protezama retiniranim na dva implantata standardnih dimenzija (43, 48-50, 59). Da pokrovne proteze retinirane sa 4 MDI-a unaprijeđuju kvalitetu života pacijenta svjedoče radovi Čelebić (60) i Reissmann (93).

Studija Kovačić, Čelebić i sur. kratkih MDI-a za retenciju donjih pokrovnih proteza pokazala je uspješnost usporedivu s uspješnosti MDI-a standardnih dužina (81) ili SDI (23, 25, 113). Ipak, iako je uspješnost MDI-a slična uspješnosti SDI-a u drugim istraživanjima, treba uzeti u obzir različite kriterije mjerenja, pa podatke nije moguće u potpunosti međusobno uspoređivati. Kratki MDI su pokazali vrlo dobre kliničke rezultate u vremenu praćenja od 1 godine te nije bilo značajnijih razlika po pitanju MGK-i između kratkih MDI-a i MDI-a standardnih dimenzija (81). Preživljenje implantata (prisutnost implantata u ustima godinu dana nakon implantacije metodom bez odizanja režnja) variralo je: inicijalno postavljeni kratki MDI opstali su u postotku 86,1 %, a bili su izgubljeni ubrzo nakon opterećenja. Izgubljeni kratki MDI nadomješteni su novima, ovaj put metodom otvorenog režnja. Nakon ugradnje novih kratkih MDI-a metodom otvorenog režnja postotak preživljenja iznosio je 98,6% što se prema autorima može mjeriti s preživljenjem MDI-a standardnih dužina u sličnim istraživanjima (36, 43-48, 50, 52, 96) i dvodjelnim implantatima standardnih dimenzija (18, 50, 52, 88, 113).

S ekonomskog aspekta MDI su financijski prihvatljiviji u usporedbi s implantatima standardnih dimenzija zbog primarno niže cijene te, s obzirom da je riječ o jednodjelnim

implantatima, ne zahtijevaju trošak kupnje protetske nadogradnje (abutmenta). Niža cijena čini ih dostupnima široj populaciji.

Bez obzira radi li se o klinički dobro evidentiranim i potvrđenim postupcima ili nedovoljno istraženim indikacijama, prilikom donošenja odluke o odabiru optimalne terapije treba voditi prije svega računa o željama i potrebama pacijenta te ispitati terapijsku odluku zajedno s pacijentom (114).



S obzirom na sve veći značaj minimalno invazivnog pristupa u resektivnim i augmentativnim zahvatima i dentalnoj medicini općenito, primjena mini implantata u svakodnevnoj stomatološkoj praksi od sve većeg je kliničkog interesa premda do danas znanstveno slabo potkrijepljena. Oralna rehabilitacija implantatima dokazano unaprijeđuje kvalitetu života pacijenta o čemu svjedoče brojni radovi.

Resorpcija alveolarnog grebena, smanjenje širine i visine kostiju zbog traume, malformacije, neoplazije, nošenja proteze i parodontne bolesti izazovi su i ograničenja za postavljanje zubnih implantata. U tim slučajevima mogu biti potrebni dodatni kirurški zahvati za povećanje nedovoljnog volumena kosti i mekih tkiva za rekonstrukciju intermaksilarnih odnosa. Jedan od posebnih izazova predstavljaju situacije izrazite atrofije donje čeljusti i resorpcije alveolarnog grebena gdje visina tijela donje čeljusti iznosi  $\leq 10\text{mm}$ . Pacijentima u tom slučaju bez opsežnih augmentativnih zahvata nije moguće ugraditi čak ni mini implantate standardne dužine ( $\geq 10\text{mm}$ ), kao ni kratke i široke implantate. Međutim, postupci augmentacije osim što su invazivni često su zahtjevni, dugotrajni i skupi te zahtijevaju kirurško znanje i iskustvo kako bi se izbjegle komplikacije poput postoperativne boli, infekcije, oštećenja živaca, prijeloma čeljusti, krvarenja, oštećenja rane i neuspjeha implantacije ili augmentacije.

Nadalje, mora se uzeti u obzir da u medicinski kompromitiranih bolesnika (npr. onkoloških bolesnika koji su zračeni u predjelu glave i vrata ili liječeni antiresorptivnim lijekovima) postupci augmentacije mogu predstavljati veći rizik od komplikacija. Stoga alternativni koncepti implanto-protetske terapije koji uključuju primjenu mini dentalnih implantata (MDI) imaju sve širi raspon indikacija i poprimaju sve veći klinički i znanstveni interes.

Pregledom dostupne literature može se zaključiti da MDI omogućuju retenciju proteze i oralnu rehabilitaciju na brz, jednostavan i financijski povoljniji način. U usporedbi sa implantatima standardnih dimenzija (SDI) ugradnja MDI-a je brža, a cjelokupno trajanje terapije uključujući i izradu protetskog nadomjestka uvelike skraćeno, što je velika prednost posebno kod starijih pacijenata i pacijenata čije zdravstveno stanje ne dozvoljava dugotrajne i iscrpljujuće zahvate.



## **6. LITERATURA**

1. Bortolini S, Natali A, Franchi M, Coggiola A, Consolo U. Implant- retained removable partial dentures: an 8-year retrospective study. *J Prosthodont*. 2011 Apr;20(3):168-72.
2. El Mekawy NH, El-Negoly SA, Grawish Mel-A, El-Hawary YM. In- tracoronal mandibular Kennedy Class I implant-tooth supported removable partial overdenture: a 2-year multicenter prospective study. *Int J Oral Maxillofac Implants*. 2012 May-Jun; 27(3):677-83.
3. Eom JW, Lim YJ, Kim MJ, Kwon HB. Three-dimensional nite element analysis of implant-assisted removable partial dentures. *J Prosthet Dent*. 2017 Jun;117(6):735-42.
4. Omura AJ, Latthe V, Marin MM, Cagna DR. Implant-assisted re- movable partial dentures: practical considerations. *Gen Dent*. 2016 Nov-Dec;64(6):38-45.
5. ELSyad MA, Omran AO, Fouad MM. Strains Around Abutment Teeth with Different Attachments Used for Implant-Assisted Dis- tal Extension Partial Overdentures: An In Vitro Study. *J Prosthodont*. 2017;2:42-7.
6. Wismeijer D, Tawse-Smith A, Payne AG. Multicentre prospective evaluation of implant-assisted mandibular bilateral distal exten- sion removable partial dentures: patient satisfaction. *Clin Oral Implants Res*. 2013 Jan;24(1):20-7.
7. Payne AG, Tawse-Smith A, Wismeijer D, De Silva RK, Ma S. Multi- centre prospective evaluation of implant-assisted mandibular re- movable partial dentures: surgical and prosthodontic outcomes. *Clin Oral Implants Res*. 2017 Jan;28(1):116-25.
8. Kovacic I, Celebic A, Zlataric DK, Petricević N, Buković D, Bitan- ga P. Decreasing of residual alveolar ridge height in complete denture wearers. A ve year follow-up study. *Coll Antropol*. 2010 Sep;34(3):1051-6.
9. Jensen C, Speksnijder CM, Raghoobar GM, et al. Implant-sup- ported mandibular removable partial dentures: Functional, clini- cal and radiographical parameters in relation to implant position. *Clin Implant Dent Relat Res*. 2017;19:432-39.

10. Jensen C, Raghoobar GM, Kerdijsk W, Meijer HJ, Cune MS. Implant-supported mandibular removable partial dentures; patient-based outcome measures in relation to implant position. *J Dent.* 2016 Dec;55:92-8.
11. Carlsson GE. Implant and root supported overdentures - a literature review and some data on bone loss in edentulous jaws. *J Adv Prosthodont.* 2014 Aug;6(4):245-52.
12. Bornstein MM, Al-Nawas B, Kuchler U, Tahmaseb A. Consensus statements and recommended clinical procedures regarding contemporary surgical and radiographic techniques in implant dentistry. *Int J Oral Maxillofac Implants.* 2014;29 Suppl:78-82.
13. Sendax V. *Mini Dental Implants: Principles and Practice.* St. Louis, Missouri: Elsevier; 2013. 296 p.
14. Simon H, Caputo AA. Removal torque of immediately loaded transitional endosseous implants in human subjects. *Int J Oral Maxillofac Implants.* 2002 Dec; 17(6):839-45.
15. Christensen GJ, Swift EJ. Mini implants: Good or bad for long-term service? *J Esthet Restor Dent.* 2008 Oct;20(5):343-8.
16. Sendax V. Mini-implants as adjuncts for transitional prostheses. *Dent Implantol Update.* 1996 Feb;7(2):12-5.
17. Balkin BE, Steflik DE, Naval F. Mini-dental implant insertion with the auto-advance technique for ongoing applications. *J Oral Implantol.* 2001;27(1):32-7.
18. Jung RE, Al-Nawas B, Araujo M, Avila-Ortiz G, Barter S, Brodala N, et.al. Group 1 ITI Consensus Report: The influence of implant length and design and medications on clinical and patient-reported outcomes. *Clin Oral Implants Res.* 2018 Oct;29 Suppl 16:69-77.
19. Albrektsson T, Zarb G, Worthington P, Eriksson AR. The long-term efficiency of currently used dental implants: a review and proposed criteria of success. *Int J Oral Maxillofac Implants.* 1986;1(1):11-25.

20. Mavrogenis AF, Dimitriou R, Parvizi J, Babis GC. Biology of implant osseointegration. *J Musculoskelet Neuronal Interact*. 2009;9(2):61-71.
21. ten Bruggenkate CM, van der Kwast WA, Oosterbeek HS. Success criteria in oral implantology. A review of the literature. *Int J Oral Implantol*. 1990;7(1):45-51.
22. Albrektsson T, Zarb G, Worthington P, Eriksson AR. The long-term efficiency of currently used dental implants: a review and proposed criteria of success. *Int J Oral Maxillofac Implants*. 1986;1(1):11-25.
23. Buser D, Weber H-P, Lang NP. Tissue integration of non-submerged implants. 1-year results of a prospective study with 100 ITI hollow-cylinder and hollow-screw implants. *Clin Oral Implants Res*. 1990 Dec;1(1):33-40.
24. Müller F, Schimmel M. Revised Success Criteria: A Vision to Meet Frailty and Dependency in Implant Patients. *Int J Oral Maxillofac Implants*. 2016 Feb;31(1):15.
25. Misch CE, Perel ML, Wang HL, Sammartino G, Galindo-Moreno P, Trisi P, et al. Implant success, survival, and failure: the International Congress of Oral Implantologists (ICOI) Pisa Consensus Conference. *Implant Dent*. 2008;17(1):5-15.
26. Rasouli R, Barhoum A, Uludag H. A review of nanostructured surfaces and materials for dental implants: surface coating, patterning and functionalization for improved performance. *Biomater Sci*. 2018 May 29;6(6):1312-38.
27. Baiju R, Peter E, Varghese N, Sivaram R. Oral Health and Quality of Life: Current Concepts. *J Clin Diagn Res JCDR*. 2017 Jun;11(6):ZE21-6.
28. Inglehart MR, Magramian RA. Oral Health-Related Quality of Life [Internet]. Germany: Quintessence Publishing Co.; 2002 [cited 2019 Oct 8]. Available from: [https://www.quintessenz.de/books.php?idp=11461&qtw\\_language=en](https://www.quintessenz.de/books.php?idp=11461&qtw_language=en)
29. Slade GD. Assessing change in quality of life using the Oral Health Impact Profile. *Community Dent Oral Epidemiol*. 1998 Feb;26(1):52-61.

30. Strassburger C, Kerschbaum T, Heydecke G. Influence of implant and conventional prostheses on satisfaction and quality of life: A literature review. Part 2: Qualitative analysis and evaluation of the studies. *Int J Prosthodont*. 2006 Aug;19(4):339-48.
31. Strassburger C, Heydecke G, Kerschbaum T. Influence of prosthetic and implant therapy on satisfaction and quality of life: a systematic literature review. Part 1-- Characteristics of the studies. *Int J Prosthodont*. 2004 Feb;17(1):83-93.
32. Guillemin F, Bombardier C, Beaton D. Cross-cultural adaptation of health-related quality of life measures: literature review and proposed guidelines. *J Clin Epidemiol*. 1993 Dec;46(12):1417-32.
33. Rener-Sitar K, Petričević N, Čelebić A, Marion L. Psychometric Properties of Croatian and Slovenian Short Form of Oral Health Impact Profile Questionnaires. *Croat Med J*. 2008 Aug;49(4):536-44.
34. Peršić S, Palac A, Bunjevac T, Čelebić A. Development of a new chewing function questionnaire for assessment of a self-perceived chewing function. *Community Dent Oral Epidemiol*. 2013 Dec;41(6):565-73.
35. Persic S, Milardovic S, Mehulic K, Celebic A. Psychometric properties of the Croatian version of the Orofacial Esthetic Scale and suggestions for modification. *Int J Prosthodont*. 2011 Dec;24(6):523-33.
36. Griffiths TM, Collins CP, Collins PC. Mini dental implants: an adjunct for retention, stability, and comfort for the edentulous patient. *Oral Surg Oral Med Oral Pathol Oral Radiol Endod*. 2005 Nov;100(5):e81-4.
37. Christensen GJ. The 'mini'-implant has arrived. *J Am Dent Assoc* 1939. 2006 Mar; 137(3):387-90.
38. Morneburg TR, Pröschel PA. Success rates of microimplants in edentulous patients with residual ridge resorption. *Int J Oral Maxillofac Implants*. 2008 Apr;23(2):270-6.
39. Shatkin TE, Shatkin S, Oppenheimer BD, Oppenheimer AJ. Mini dental implants for long-term fixed and removable prosthetics: a retrospective analysis of 2514 implants

- placed over a five-year period. *Compend Contin Educ Dent Jamesburg NJ* 1995. 2007 Feb;28(2):92-9; quiz 100-1.
40. Shatkin TE, Petrotto CA. Mini dental implants: a retrospective analysis of 5640 implants placed over a 12-year period. *Compend Contin Educ Dent Jamesburg NJ* 1995. 2012;33 Spec 3:2-9.
  41. Jofre J, Cendoya P, Munoz P. Effect of splinting mini-implants on marginal bone loss: a biomechanical model and clinical randomized study with mandibular overdentures. *Int J Oral Maxillofac Implants*. 2010 Dec;25(6):1137-44.
  42. Jofre J, Conrady Y, Carrasco C. Survival of splinted mini-implants after contamination with stainless steel. *Int J Oral Maxillofac Implants*. 2010 Apr;25(2):351–6.
  43. Šćepanović M, Calvo-Guirado JL, Marković A, Delgado-Ruiz R, Todorović A, Miličić B, et al. A 1-year prospective cohort study on mandibular overdentures retained by mini dental implants. *Eur J Oral Implantol*. 2012;5(4):367-79.
  44. Šćepanović M, Todorović A, Marković A, Patrnogić V, Miličić B, Moufti AM, et al. Immediately loaded mini dental implants as overdenture retainers: 1-Year cohort study of implant stability and peri-implant marginal bone level. *Ann Anat*. 2015 May; 199:85-91.
  45. Mundt T, Schwahn C, Stark T, Biffar R. Clinical response of edentulous people treated with mini dental implants in nine dental practices. *Gerodontology*. 2015 Sep;32(3): 179-87.
  46. Mundt T, Schwahn C, Biffar R, Heinemann F. Changes in Bone Levels Around Mini-Implants in Edentulous Arches. *Int J Oral Maxillofac Implants*. 2015 Sep-Oct;30(5): 1149-55.
  47. Elsyad MA, Gebreel AA, Fouad MM, Elshoukouki AH. The clinical and radiographic outcome of immediately loaded mini implants supporting a mandibular overdenture. A 3-year prospective study. *J Oral Rehabil*. 2011 Nov;38(11):827-34.

48. Elsyad MA. Patient satisfaction and prosthetic aspects with mini-implants retained mandibular overdentures. A 5-year prospective study. *Clin Oral Implants Res.* 2016 Jul;27(7):926-33.
49. Schwindling FS, Schwindling FP. Mini dental implants retaining mandibular overdentures: A dental practice-based retrospective analysis. *J Prosthodont Res.* 2016 Jul;60(3):193-8.
50. de Souza RF, Ribeiro AB, Della Vecchia MP, Costa L, Cunha TR, Reis AC, et al. Mini vs. Standard Implants for Mandibular Overdentures: A Randomized Trial. *J Dent Res.* 2015 Oct;94(10):1376-84.
51. Zygogiannis K, Wismeijer D, Parsa A. A Pilot Study on Mandibular Overdentures Retained By Mini Dental Implants: Marginal Bone Level Changes and Patient-Based Ratings of Clinical Outcome. *Int J Oral Maxillofac Implants.* 2016 Oct;31(5):1171-8.
52. Zygogiannis K, Aartman IH, Parsa A, Tahmaseb A, Wismeijer D. Implant Mandibular Overdentures Retained by Immediately Loaded Implants: A 1-Year Randomized Trial Comparing the Clinical and Radiographic Outcomes Between Mini Dental Implants and Standard-Sized Implants. *Int J Oral Maxillofac Implants.* 2017 Dec;32(6):1377-88.
53. Zygogiannis K, Aartman IH, Wismeijer D. Implant Mandibular Overdentures Retained by Immediately Loaded Implants: A 1-Year Randomized Trial Comparing Patient-Based Outcomes Between Mini Dental Implants and Standard-Sized Implants. *Int J Oral Maxillofac Implants.* 2018 Feb;33(1):197-205.
54. Feine JS, Carlsson GE, Awad MA, Chehade A, Duncan WJ, Gizani S, et al. The McGill consensus statement on overdentures. Mandibular two-implant overdentures as first choice standard of care for edentulous patients. *Gerodontology.* 2002 Jul;19(1):3-4.
55. Jawad S, Barclay C, Whittaker W, Tickle M, Walsh T. A pilot randomised controlled trial evaluating mini and conventional implant retained dentures on the function and

- quality of life of patients with an edentulous mandible. *BMC Oral Health*. 2017 Feb 15;17(1):53.
56. Daabiss M. American Society of Anaesthesiologists physical status classification. *Indian J Anaesth*. 2011 Mar;55(2):111-5.
57. Allen PF, McMillan AS, Locker D. An assessment of sensitivity to change of the Oral Health Impact Profile in a clinical trial. *Community Dent Oral Epidemiol*. 2001 Jun; 29(3):175-82.
58. Temizel S, Heinemann F, Dirk C, Hasan I. Clinical and radiological investigations of mandibular overdentures supported by conventional or mini-dental implants: A 2-year prospective follow-up study. *J Prosthet Dent*. 2017 Feb;117(2):239-46.
59. Preoteasa E, Imre M, Preoteasa CT. A 3-year follow-up study of overdentures retained by mini-dental implants. *Int J Oral Maxillofac Implants*. 2014 Oct;29(5):1170-6.
60. Čelebić A, Peršić S, Kovačić I, Buković D, Lešić N, Rener-Sitar K. Comparison of Three Prosthodontic Treatment Modalities for Patients with Periodontally Compromised Anterior Mandibular Teeth: A 2-year follow-up study. *Acta Stomatol Croat*. 2019 Mar;53(1):4-16.
61. Disha V, Čelebić A, Rener-Sitar K, Kovačić I, Filipović Zore I, Peršić S. Mini Dental Implant-Retained Removable Partial Dentures: Treatment Effect Size and 6-Months Follow-up. *Acta Stomatol Croat*. 2018 Sep 17;52(3):184-92.
62. ELsyad MA, Ghoneem NE, El-Sharkawy H. Marginal bone loss around unsplinted mini-implants supporting maxillary overdentures: a preliminary comparative study between partial and full palatal coverage. *Quintessence Int*. 2013 Jan;44(1):45-52.
63. Mundt T, Al Jaghsi A, Schwahn B, Hilgert J, Lucas C, Biffar R, et al. Immediate versus delayed loading of strategic mini dental im- plants for the stabilization of partial removable dental prosthe- ses: a patient cluster randomized, parallel-group 3-year trial. *BMC Oral Health* 2017;17(1):30.



64. Peršić S, Palac A, Vojvodić D, et al. Initial effects of a treatment by fixed partial dentures supported by mini dental implants from a patient's point of view. *Coll Antropol.* 2014 Mar;38(1):275-8.
65. Flanagan D. Mini implants supporting fixed partial dentures in the posterior mandible: a retrospective. *J Oral Implantol.* 2015 Aug;41(4):138-43.
66. Warin P, Rungsiyakull P, Rungsiyakull C, Khongkhunthian P. Effects of different numbers of mini-dental implants on alveolar ridge strain distribution under mandibular implant-retained overdentures. *J Prosthodont Res.* 2018 Jan;62(1):35-43.
67. Tallgren A. The continuing reduction of the residual alveolar ridges in complete denture wearers: a mixed-longitudinal study covering 25 years. *J Prosthet Dent.* 1972 Feb;27(2):120-32.
68. Misch CE, Judy KW. Classification of partially edentulous arches for implant dentistry. *Int J Oral Implantol.* 1987 Jan;4(2):7-13.
69. Klemetti E. A review of residual ridge resorption and bone density. *J Prosthet Dent.* 1996 May;75(5):512-4.
70. Devlin H, Ferguson MWJ. Alveolar ridge resorption and mandibular atrophy. A review of the role of local and systemic factors. *Br Dent J.* 1991 Feb;170(3):101-4.
71. Polzer I, Schimmel M, Müller F, Biffar R. Edentulism as part of the general health problems of elderly adults. *Int Dent J.* 2010 Jun;60(3):143-55.
72. McGarry TJ, Nimmo A, Skiba JF, Ahlstrom RH, Smith CR, Koumjian JH. Classification system for complete edentulism. The American College of Prosthodontics. *J Prosthodont Off J Am Coll Prosthodont.* 1999 Mar;8(1):27-39.
73. Lekholm U, Zarb GA. In: Patient selection and preparation. *Tissue integrated prostheses: osseointegration in clinical dentistry.* Quintessence Publishing Company. 1985;199-209.

74. Hwang D, Wang H-L. Medical contraindications to implant therapy: part I: absolute contraindications. *Implant Dent.* 2006 Dec;15(4):353-60.
75. Kovačić I. Rehabilitacija ekstremno resorbiranoga potpuno bezuboga grebena donje čeljusti kratkim mini implantatima [doktorska disertacija]. Zagreb: Stomatološki fakultet Sveučilišta u Zagrebu;2020.
76. Holmgren EP, Seckinger RJ, Kilgren LM, Mante F. Evaluating parameters of osseointegrated dental implants using finite element analysis - a two-dimensional comparative study examining the effects of implant diameter, implant shape and load direction. *J Oral Implantol.* 1998;24(2):80-8.
77. Fatalla AA, Song K, Du T, Cao Y. An in vitro investigation into retention strength and fatigue resistance of various designs of tooth/implant supported overdentures. *J Huazhong Univ Sci Technolog Med Sci.* 2012 Feb;32(1):124-9.
78. Clift SE, Fisher J, Watson CJ. Finite element stress and strain analysis of the bone surrounding a dental implant: effect of variations in bone modulus. *Proc Inst Mech Eng [H].* 1992;206(4):233-41.
79. Dimililer G, Kücük Kurt S, Cetiner S. Biomechanical effects of implant number and diameter on stress distributions in maxillary implant-supported overdentures. *J Prosthet Dent.* 2018 Feb;119(2):244-9.
80. Geng JP, Tan KB, Liu GR. Application of finite element analysis in implant dentistry: a review of the literature. *J Prosthet Dent.* 2001 Jun;85(6):585-98.
81. Kovačić I, Peršić S, Kranjčić J, Čelebić A. A cohort study on short mini-implants for mandibular overdentures compared to those of standard length. *Clin Oral Implants Res.* 2019 Sep 21. doi: 10.1111/clr.13542. [Epub ahead of print]
82. Parmigiani-Izquierdo JM, Sánchez-Pérez A, Cabaña-Muñoz ME. A pilot study of postoperative pain felt after two implant surgery techniques: a randomized blinded prospective clinical study. *Int J Oral Maxillofac Implants.* 2013 Oct;28(5):1305-10.

83. Ribeiro AB, Della Vecchia MP, Cunha TR, Sorgini DB, Dos Reis AC, Muglia VA, et al. Short-term post-operative pain and discomfort following insertion of mini-implants for retaining mandibular overdentures: a randomized controlled trial. *J Oral Rehabil.* 2015 Aug;42(8):605-14.
84. Naval-Gías L, Rodriguez-Campo F, Naval-Parra B, Sastre-Pérez J. Pathological mandibular fracture: A severe complication of periimplantitis. *J Clin Exp Dent.* 2015 Apr;7(2):328-32.
85. Enkling N, Haueter M, Worni A, Müller F, Leles CR, Schimmel M. A prospective cohort study on survival and success of one-piece mini-implants with associated changes in oral function: Five-year outcomes. *Clin Oral Implants Res.* 2019 Jun;30(6):570–7.
86. Kovačić I, Peršić S, Kranjčić J, Disha V, Rener-Sitar K, Čelebić A. Short-term Postoperative Pain and Swelling Associated with Mini and Standard-Size Implants in the Same Patients. *Int J Prosthodont.* 2018 Feb;31(2):117-9.
87. Kanazawa M, Feine J, Esfandiari S. Clinical guidelines and procedures for provision of mandibular overdentures on 4 mini-dental implants. *J Prosthet Dent.* 2017 Jan;117(1):22–7.
88. Moraschini V, Poubel LA da C, Ferreira VF, Barboza E dos SP. Evaluation of survival and success rates of dental implants reported in longitudinal studies with a follow-up period of at least 10 years: a systematic review. *Int J Oral Maxillofac Surg.* 2015 Mar;44(3):377–88.
89. Hämmerle CHF, Tarnow D. The etiology of hard- and soft-tissue deficiencies at dental implants: A narrative review. *J Periodontol.* 2018;89 Suppl 1:S291-303.
90. Misch CE, Judy KW. Classification of partially edentulous arches for implant dentistry. *Int J Oral Implantol.* 1987;4(2):7-13.
91. Maryod WH, Ali SM, Shawky AF. Immediate versus early loading of mini-implants supporting mandibular overdentures: a preliminary 3-year clinical outcome report. -

- Early loading of MIs supporting a mandibular overdenture appears to be preferable to immediate loading. *Int J Prosthodont.* 2014 Dec;27(6):553-60.
92. Pero AC, Scavassin PM, Policastro VB, de Oliveira Júnior NM, Mendoza Marin DO, Silva MDD da, et al. Masticatory function in complete denture wearers varying degree of mandibular bone resorption and occlusion concept: canine-guided occlusion versus bilateral balanced occlusion in a cross-over trial. *J Prosthodont Res.* 2019 Oct;63(4):421-7.
93. Reissmann DR, Enkling N, Moazzin R, Haueter M, Worni A, Schimmel M. Long-term changes in oral health-related quality of life over a period of 5 years in patients treated with narrow diameter implants: A prospective clinical study. *J Dent.* 2018 Aug;75:84–90.
94. Tripathi G, A A P, Rajwadha N, Chhaparia N, Sharma A, Anant M. Comparative evaluation of maximum bite force in dentulous and edentulous individuals with different facial forms. *J Clin Diagn Res.* 2014 Sep;8(9):ZC37-40.
95. Borie E, Orsi IA, Fuentes R, Beltrán V, Navarro P, Pareja F, et al. Maximum bite force in elderly indigenous and non-indigenous denture wearers. *Acta Odontol Latinoam.* 2014;27(3):115-9.
96. Hasan I, Madarlis C, Keilig L, Dirk C, Weber A, Bourauel C, et al. Changes in biting forces with implant-supported overdenture in the lower jaw: A comparison between conventional and mini implants in a pilot study. *Ann Anat.* 2016 Nov;208:116–22.
97. Brozović J. Mjerenje opterećenja različitih sklopova između implantata i nadogradnje digitalnom holografskom interferometrijom [doktorska disertacija]. Zagreb: Stomatološki fakultet Sveučilišta u Zagrebu;2014.
98. Le Guéhennec L, Soueidan A, Layrolle P, Amouriq Y. Surface treatments of titanium dental implants for rapid osseointegration. *Dent Mater.* 2007 Jul;23(7):844-54.

99. Hasan I, Bourauel C, Mundt T, Stark H, Heinemann F. Biomechanics and load resistance of small-diameter and mini dental implants: review of literature. *Biomed Tech (Berl)*. 2014 Feb;59(1):1-5.
100. Lum LB. A biomechanical rationale for the use of short implants. *J Oral Implantol*. 1991;17(2):126-31.
101. Müller F, Heath MR, Ott R. Maximum bite force after the replacement of complete dentures. *Gerodontology*. 2001 Jul;18(1):58-62.
102. Jofré J, Hamada T, Nishimura M, Klattenhoff C. The effect of maximum bite force on marginal bone loss of mini-implants supporting a mandibular overdenture: a randomized controlled trial. *Clin Oral Implants Res*. 2010 Feb;21(2):243-9.
103. Bourauel C, Aitlahrach M, Heinemann F, Hasan I. Biomechanical finite element analysis of small diameter and short dental implants: extensive study of commercial implants. *Biomed Tech (Berl)*. 2012 Jan;57(1):21-32.
104. Hasan I, Heinemann F, Aitlahrach M, Bourauel C. Biomechanical finite element analysis of small diameter and short dental implant. *Biomed Tech (Berl)*. 2010 Dec;55(6):341-50.
105. Toth A, Hasan I, Bourauel C, Mundt T, Biffar R, Heinemann F. The influence of implant body and thread design of mini dental implants on the loading of surrounding bone: finite element analysis. *Biomed Tech (Berl)*. 2017 Aug;62(4):393-405.
106. Jayaraman S, Mallan S, Rajan B, Anachaperumal MP. Three-dimensional finite element analysis of immediate loading mini overdenture implants with and without acrylonitrile O-ring. *Indian J Dent Res*. 2012 Nov;23(6):840.
107. Solberg K, Heinemann F, Pellikaan P, Keilig L, Stark H, Bourauel C, et al. Finite element analysis of different loading conditions for implant-supported overdentures supported by conventional or mini implants. *Comput Methods Biomech Biomed Engin*. 2017 May;20(7):770-82.

108. Fatalla AA, Song K, Du T, Cao Y. A Three-Dimensional Finite Element Analysis for Overdenture Attachments Supported by Teeth and/or Mini Dental Implants: FEA for Overdenture Attachments. *J Prosthodont*. 2012 Dec;21(8):604-13.
109. Fatalla AA, Song K, Du T, Cao Y. An in vitro investigation into retention strength and fatigue resistance in various designs of tooth/implant supported overdentures. *J Huazhong Univ Sci Technolog Med Sci*. 2012 Feb;32(1):124-9.
110. Fatalla AA, Song K, Cao Y. New mini dental implant attachments versus O-ring attachment after cyclic aging: Analysis of retention strength and gap space. *J Huazhong Univ Sci Technolog Med Sci*. 2017 Jun;37(3):419-24.
111. Kullar AS, Miller CS. Are There Contraindications for Placing Dental Implants? *Dent Clin North Am*. 2019;63(3):345-62.
112. Baggi L, Cappelloni I, Di Girolamo M, Maceri F, Vairo G. The influence of implant diameter and length on stress distribution of osseointegrated implants related to crestal bone geometry: a three-dimensional finite element analysis. *J Prosthet Dent*. 2008 Dec;100(6):422-31.
113. Brocard D, Barthet P, Baysse E, Duffort JF, Eller P, Justumus P, et al. A multicenter report on 1,022 consecutively placed ITI implants: a 7-year longitudinal study. *Int J Oral Maxillofac Implants*. 2000 Oct;15(5):691–700.
114. Wolfart S. Implantoprotetika - koncept usmjeren na pacijenta. Zagreb: Media ogled; 2015. 44 p.



Andro Stipetić rođen je 1985. godine u Zagrebu gdje je završio XV. gimnaziju te potom upisao Stomatološki fakultet Sveučilišta u Zagrebu. Kao odličan student nagrađen je dvjema nagradama Dekana za izvrsne rezultate tokom studija. Od druge godine studija dobitnik je stipendije Ministarstva znanosti, obrazovanja i športa, a od četvrte godine studija i stipendije Grada Zagreba. Godine 2009. nagrađen je nagradom Rektora Sveučilišta u Zagrebu za najbolji studentski rad pod nazivom *”Kolorimetrijska prosudba učinkovitosti različitih postupaka izbjeljivanja zubi”*, izrađenom na Zavodu za endodonciju i restaurativnu stomatologiju, Institutu Ruđer Bošković i Institutu za fiziku, pod mentorstvom prof. dr. sc. Zrinke Tarle.

Diplomirao je u lipnju 2010. godine s prosjekom ocjena 4,7. Obavezni pripravnički staž odradio je u Ordinaciji dentalne medicine Stipetić u kojoj radi i danas. Kontinuirano se usavršava na raznim edukacijama u zemlji i inozemstvu, a od 2017. godine pohađa Poslijediplomski specijalistički studij iz Dentalne implantologije.