

Suvremeni pristup endodontskoj kirurgiji

Didak, Zrinka

Master's thesis / Diplomski rad

2015

Degree Grantor / Ustanova koja je dodijelila akademski / stručni stupanj: **University of Zagreb, School of Dental Medicine / Sveučilište u Zagrebu, Stomatološki fakultet**

Permanent link / Trajna poveznica: <https://um.nsk.hr/um:nbn:hr:127:457134>

Rights / Prava: [Attribution-NonCommercial-NoDerivs 3.0 Unported / Imenovanje-Nekomercijalno-Bez prerada 3.0](#)

Download date / Datum preuzimanja: **2024-07-23**



Repository / Repozitorij:

[University of Zagreb School of Dental Medicine Repository](#)



SVEUČILIŠTE U ZAGREBU
STOMATOLOŠKI FAKULTET

Zrinka Didak

SUVREMENI PRISTUP ENDODONTSKOJ

KIRURGIJI

DIPLOMSKI RAD

Zagreb, rujan 2015.

Rad je ostvaren na Zavodu za restaurativnu stomatologiju i endodonciju
Stomatološkog fakulteta Sveučilišta u Zagrebu.

Voditelj rada: prof. dr. sc. Silvana Jukić Krmek, Zavod za restaurativnu
stomatologiju i endodonciju Stomatološkog fakulteta Sveučilišta u Zagrebu.

Lektor hrvatskog jezika: Martina Licitar, profesorica hrvatskog jezika

Lanište 1e, 10 000 Zagreb

091 688 9212

Lektor engleskog jezika: Morena Lalić, profesorica engleskog i slovenskog jezika

Zaostroška 4, 31 000 Osijek

095 908 1235

Rad sadrži:

- 42 stranica
- 17 slika
- 1 CD

Veliko hvala dragoj prof. dr. sc. Silvani Jukić Krmek na pristupačnosti,
ljubaznosti i pomoći.

Hvala mojoj obitelji i Davoru na razumijevanju, bezuvjetnoj ljubavi i potpori.

Dragim prijateljima, Bojani i Romanu, iznimno zahvaljujem na pomoći.

SADRŽAJ:

1. UVOD.....	1
2. SVRHA RADA	2
3. ENDODONTSKA KIRURGIJA.....	3
3.1. Apikotomija.....	3
3.2. Indikacije i kontraindikacije za endodontsku kirurgiju	5
4. USPOREDBA SUVREMENE I TRADICIONALNE ENDODONTSKE KIRURGIJE	6
4.1. Tradicionalna endodontska kirurgija.....	6
4.2. Suvremena endodontska mikrokirurgija.....	7
5. PREOPERATIVNI POSTUPAK	8
6. ANESTEZIJA I ANALGEZIJA	9
6.1. Anestezija	9
6.2. Analgezija i dezinfekcija operativnog polja	9
7. OBLIKOVANJE I ODIZANJE REŽNJA.....	10
7.1. Semilunarni režanj.....	10
7.2. Režanj pune debljine	11
7.2.1. Trokutasti i pravokutni režanj pune debljine	11
7.2.2. Režanj kroz bazu papile.....	12
7.3. Submarginalni (Luebke - Ochsenbein) režanj.....	12
7.4. Odizanje režnja.....	13
8. IDENTIFIKACIJA VRHA KORIJENA	15
8.1. Uklanjanje kosti.....	15
8.2. Periradikalarna kiretaža.....	16
8.3. Mikroskopi	16
9. RESEKCIJA VRHA KORIJENA I IZRADA RETROGRADNOG KAVITETA	18

9.1. Resekcija vrha korijena	18
9.2. Izrada retrogradnog kaviteta.....	19
9.3. Mikrokolječnik	20
9.4. Zvučni instrumenti.....	20
9.5. Ultrazvučni instrumenti.....	22
9.6. Laser	24
10. HEMOSTAZA	25
10.1. Gaze natopljene adrenalinom	25
10.2. Gelatinozne spužvice na bazi kolagena i celuloze	25
10.3. Koštani vosak	26
10.4. Željezov sulfat	26
11. MATERIJALI ZA RETROGRADNO PUNJENJE	27
11.1. Amalgam	27
11.2. Staklenoionomerni cementi	28
11.3. Cink oksid eugenol cementi	28
11.3.1. IRM (Intermediate restorative material).....	28
11.3.2. Super etoksi benzoična kiselina (Super EBA).....	29
11.4. Mineral trioksid agregat (MTA).....	29
12. REPONIRANJE REŽNJA I POSTOPERATIVNA NJEGA	31
12.1. Reponiranje režnja.....	31
12.2. Postoperativna njega.....	31
13. RASPRAVA.....	33
14. ZAKLJUČAK.....	34
15. SAŽETAK.....	35
16. SUMMARY	36
17. LITERATURA	37
18. ŽIVOTOPIS	42

KAZALO POJMOVA I SKRAĆENICA

3D eng. Three-dimensional

hrv. Trodimenzionalno

CBCT eng. Cone beam computed tomography

hrv. Kompjuterizirana tomografija na bazi stožaste zrake

Er:YAG laser eng. Erbium-doped yttrium aluminium garnet laser

hrv. Laser itrij-aluminij obogaćen erbijumom

IRM eng. Intermediate Restorative Material

hrv. Posredni restaurativni materijal

Super EBA eng. Super ethoxy benzoic acid

hrv. Super etoksi benzoična kiselina

MTA eng. Mineral Trioxide Aggregate

hrv. Mineral trioksid agregat

MM milimetar

1. UVOD

Primarni je cilj endodoncije, kao specijalističke grane dentalne medicine, sačuvati zub kao funkcijsku cjelinu. Postoje slučajevi u kojima to ipak nije moguće, no razvoj tehnologije i vještina specijalista koji izvodi takve zahvate povećavaju broj uspješno izvedenih terapijskih postupaka.

Zubna pulpa, kao vitalno tkivo, ima obrambenu, formativnu i senzibilnu ulogu. Mehanički, kemijski i mikrobiološki faktori mogu uzrokovati upalne promjene pulpe. Posebno su značajni mikrobiološki faktori čija eradikacija ima pozitivan učinak na sistemno zdravlje.

Suvremena endodontska kirurgija omogućava pristup i tretiranje, u prošlosti gotovo nedostupnih, infekcijom zahvaćenih endodontskih prostora i njihovom uspješom saniranju.

Upotreba lasera otvara nove mogućnosti i u pogledu baktericidnoga terapijskog efekta kao i u postoperativnom bržem cijeljenju. Korištenje mikroskopa osigurava bolju vizualizaciju radnog polja u tretiranju akcesornih i lateralnih kanala koji su u prošlosti bili razlog neuspjeha endodontskog liječenja.

2. SVRHA RADA

Svrha ovoga rada je sistematski prikazati suvremeni pristup u izvođenju operativnih endodontskih zahvata pri čemu suvremene tehnologije i materijali u endodontskoj kirurgiji pridonose boljem ishodu terapije, tj. većem postotku cijeljenja patoloških lezija.

3. ENDODONTSKA KIRURGIJA

Endodontska kirurgija dio je endodoncije koji provodimo kada klasična ortogradna endodoncija ne daje uspjeh. Endodontsku kirurgiju provodimo i u slučajevima nemogućnosti izvođenja revizije punjenja korijenskog kanala kao što su nadogradnje u kanalu i postojeći protetski rad koji bi se time ugrozio. Postupci koji spadaju u endodontsku kirurgiju su: hemisekcija i amputacija korijena, brtvljenje fausse routa, eksterna resorpcija. Ipak najčešći postupak kojeg u okviru endodontske kirurgije provodimo je apikotomija.

3.1. Apikotomija

Apikotomija predstavlja kirurško odstranjivanje apikalnog dijela korijena, zajedno sa svim patološki promijenjenim tkivom.

Ovim se zahvatom uklanjaju akcesorni korijenski kanali i dodatni apikalni otvori koji mogu biti uzrok neuspjeha endodontske terapije.

Apikotomijom se najviše može odstraniti apikalna trećina korijena da se ne poremeti stabilnost zuba. U protivnom može doći do rasklimavanja i gubitka zuba.

Kirurška resekcija korijena, kao dio endodontske terapije, u pravilnoj indikaciji može očuvati zub i pripadajuće suprastrukture ukoliko su prisutne (nadogradnja, krunica, most) (1).

Standardni postupak apikotomije uključuje sljedeće korake:

- podizanje režnja
- lokalizacija apeksa zuba, eksponiranje periapikalnog područja i uklanjanje patološkog tkiva
- resekcija apeksa zuba
- retrogradno punjenje
- čišćenje i šivanje rane.

3.2. Indikacije i kontraindikacije za endodontsku kirurgiju

INDIKACIJE

- morfološke anomalije korijenskog kanala
- opstrukcije korijenskog kanala
- slomljeni dio endodontskog instrumenta u kanalu
- fausse route u apikalnoj trećini korijena
- frakture apikalne trećine korijena
- prepunjenje korijenskog kanala
- protetski razlozi
- radikularna cista
- fokalna infekcija
- resorpcija korijena zuba.

KONTRAINDIKACIJE

- mogućnost konvencionalnog endodontskog liječenja
- ugroženost anatomskih struktura (blizina maksilarnog sinusa, blizina živčanih snopova)
- nemogućnost pristupa i loša vidljivost
- nepovoljan omjer kliničke krune i korijena
- sustavne komplikacije (2).

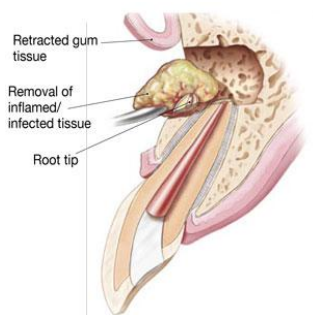
4. USPOREDBA SUVREMENE I TRADICIONALNE ENDODONTSKE KIRURGIJE

4.1. Tradicionalna endodontska kirurgija

Tradicionalna kirurgija koristi lupe ili golo oko kojim prati operativno polje. Odižu se semilunarni režanj i reznjevi koji uključuju interdentalnu papilu, pritom koristeći konvencionalni oralnokirurški instrumentarij.

Veličina osteotomije iznosi 7 do 10 milimetara (mm) u promjeru. Resekcija vrha korijena radi se pod kutem od 45° do 60° pri čemu vrlo često nisu uključeni lateralni kanali i apikalne ramifikacije (3). Nakon resekcije preostali se dio korijena ne pregledava dodatno. U izradi retrogradnog kaviteta koriste se konvencionalna okrugla čelična svrdla, preparira se 1 do 2 mm u dubinu i ne prati se aksijalna os zuba. Materijal za retrogradno punjenje korijenskih kanala najčešće je amalgam. Konac za šivanje izrađen je od svile, veličine 4-0, a šavovi se skidaju sedam do četrnaest dana nakon operacije. Gledajući period od jedne godine, uspješnost cijeljenja rana iznosi oko 50% (4).

Klasični postupak resekcije vrha korijena shematski je prikazan na Slici 1.

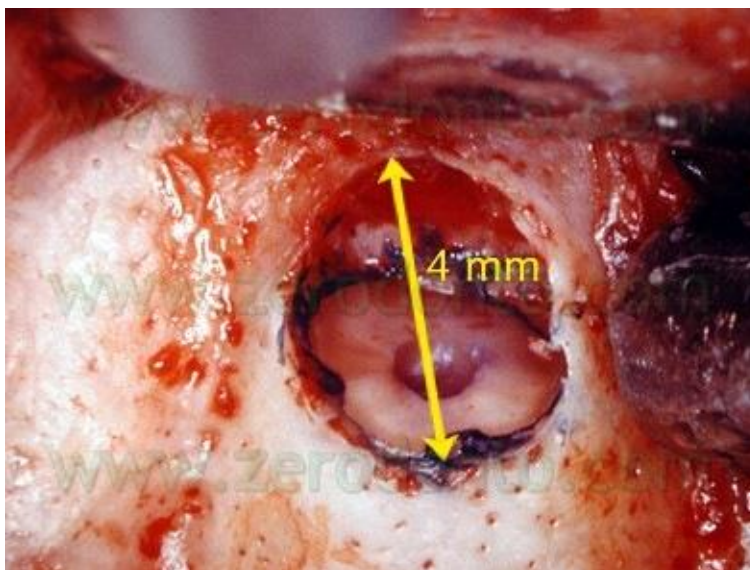


Slika 1. Shematski prikaz kirurškog pristupa periapikalnoj bolesti. Preuzeto iz: (5)

4.2. Suvremena endodonska mikrokirurgija

Endodonska mikrokirurgija koristi mikroskop koji uvećava vidno polje od četiri do dvadeset četiri puta. Odižu se puni mukoperiostalni režanj i režnjevi koji čuvaju integritet papile te se rade vertikalne rasteretne incizije. Veličina osteotomije iznosi 3 do 5 mm u promjeru (Slika 2).

Resekcija vrha korijena vrši se pod kutem od 0° do 10° pri čemu su uključeni lateralni kanali i apikalne ramifikacije. Nakon resekcije preostali se dio korijena pregledava mikroogledalima. Izrada retrogradnog kaviteta radi se uz pomoć ultrazvučnih mikro-kirurških nastavaka u dubinu od 3 mm, prateći aksijalnu os zuba. Materijali koji se najčešće koriste su biokompatibilni, a uključuju cink oksid eugenol cemente i mineral trioksid agregat. Konac za šivanje je monofilamentni, veličine 5-0 ili 6-0. Šavovi se uklanjaju dva do tri dana nakon operacije. Gledajući period od jedne godine, uspješnost cijeljenja iznosi oko 90% (6).



Slika 2. Idealna veličina osteotomije. Preuzeto iz: (7)

5. PREOPERATIVNI POSTUPAK

Preoperativni postupak uključuje opće medicinsku i stomatološku anamnezu, ekstraoralni i intraoralni pregled te radiografske snimke.

Radiografske snimke koriste paralelnu tehniku i moraju uključivati barem 3 do 4 mm periradikularnog prostora.

Danas postoje i trodimenzionalne (3D) snimke, kao što je Cone Beam Computed Tomography (CBCT), koje se preporučuju za preoperativno planiranje kako bi se što lakše locirao apeks zuba i blizina pripadajućih anatomskih struktura. Isto tako važno je procijeniti biotip gingive kako bismo mogli predvidjeti proces cijeljenja. Pa tako kod pacijenata s tankim biotipom gingive lakše nastanu gingivalne recesije nakon operacije, a kod onih s debelim biotipom gingive mogu nastati pseudodžepovi.

Vrlo je važno upozoriti pacijenta o riziku i mogućim komplikacijama nakon operacije kao što su ožiljci i gingivalne recesije što u konačnici može utjecati na estetiku mekoga tkiva i postojećih koronarnih restauracija (8).

6. ANESTEZIJA I ANALGEZIJA

6.1. Anestezija

Kako bi postupak endodontske kirurgije uopće bio moguć, moramo osigurati adekvatnu anesteziju operativnog polja.

Kao anestetik može se koristiti lidokain s vazokonstriktorom adrenalinom u omjeru 1:80 000 ili bupivakain koji osigurava anesteziju čak i do osam sati.

Operacija se može izvoditi u infiltracijskoj ili provodnoj anesteziji. Tako se u donjoj čeljusti najčešće primjenjuje provodna anestezija na donji alveolarni živac zajedno sa infiltracijskom anestezijom u vestibulumu usne šupljine.

U gornjoj je čeljusti najčešća infiltracijska anestezija kojom anesteziramo sve živčane završetke u području koje je infiltrirano anestetikom ili pak blok anestezija u slučaju većih operacija (9).

6.2. Analgezija i dezinfekcija operativnog polja

Danas se primjenjuje koncept preventivne analgezije koji uključuje uzimanje analgetika prije nego što se bol uopće razvila, dakle prije operacije (10).

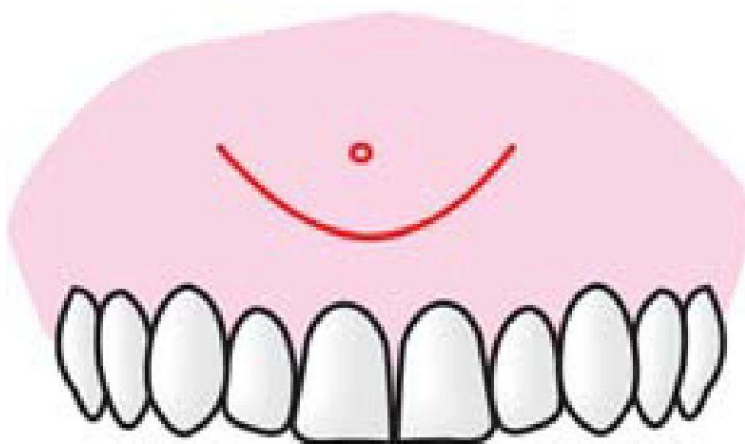
Ovakav koncept pokazao se učinkovitim u smanjenju boli u postoperativnom razdoblju. Od lijekova se najčešće koriste nesteroidni protuupalni lijekovi kao što je Ibuprofen. Poželjno je prije operacije ispirati usnu šupljinu jednu minutu 0.2% klorheksidin glukonatom kako bi se reducirao broj mikroorganizama što je važno kako za tijek operacije, tako i za postoperativno cijeljenje, prevenirajući na taj način moguću infekciju (11).

7. OBLIKOVANJE I ODIZANJE REŽNJA

Oblik reznja koji koristimo ovisi o položaju zuba, prisutnosti restaurativne restauracije i veličini periapikalne lezije. Uvijek nastojimo osigurati adekvatnu krvnu opskrbu reznja te u novije vrijeme koristimo onaj oblik kojim čuvamo interdentalnu papilu.

7.1. Semilunarni režanj

Semilunarni režanj predstavlja režanj ograničene veličine koji se koristio najčešće u području gornjih prednjih zuba, a položajem se približava vrhu korijena (Slika 3). Premda je konzervativan prema marginalnoj gingivi i papili, danas se više ne preporuča zbog neadekvatnog pristupa operativnom polju, te je povezan i s postoperativnim komplikacijama kao što su bol, oticanje i nastanak ožiljaka mekog tkiva (12).



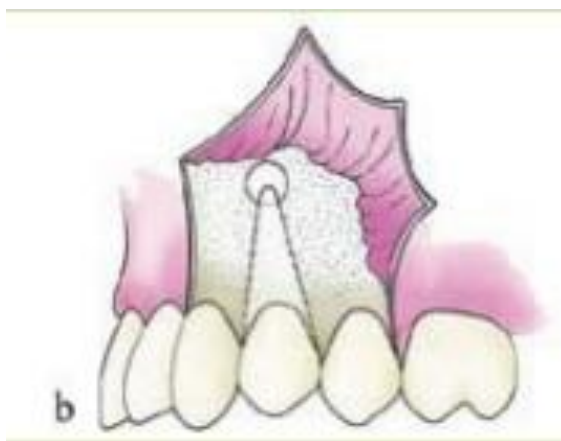Slika 3. Prikaz semilunarnog reznja. Preuzeto iz: (13)

7.2. Režanj pune debljine

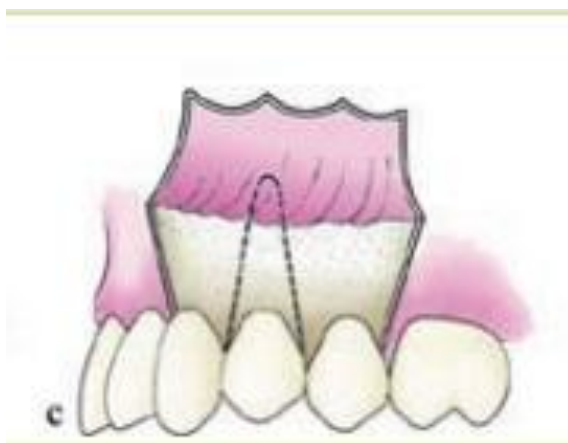7.2.1. Trokutasti i pravokutni režanj pune debljine

Primarna se incizija radi u gingivalnom sulkusu prateći konture zuba. Pri tome se koriste mikro-skalpeli. Rasteretne vertikalne incizije započinju na marginalnom dijelu gingive, prolaze kroz pričvrсну gingivu i završavaju u vestibulumu usne šupljine.

Može se napraviti jedna rasteretna incizija pri čemu nastaje trokutasti režanj (Slika 4) ili dvije rasteretne incizije pri čemu nastaje pravokutni režanj (Slika 5) (14).



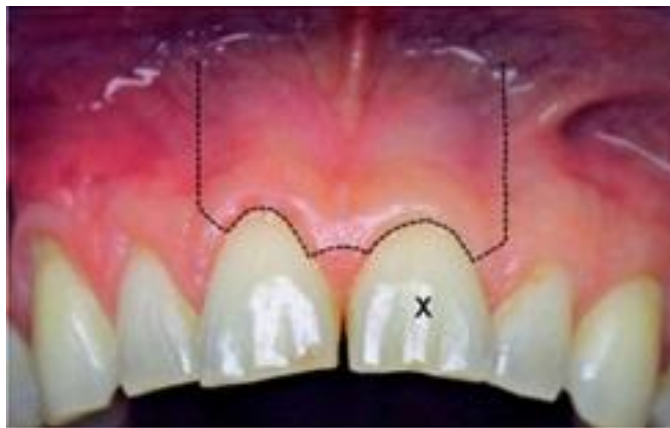Slika 4. Prikaz trokutastog režnja. Preuzeto iz: (15)



Slika 5. Prikaz pravokutnog režnja. Preuzeto iz: (16)

7.2.2. Režanj kroz bazu papile

Riječ je o režnju koji čuva integritet interdentalne papile. Počinje na bazi papile, širi se na marginalni rub gingive i završava dvjema vertikalnim incizijama u vestibulumu usne šupljine. Obzirom da je interdentalna papila intaktna, smanjuje se mogućnost nastanka postoperativnih gingivalnih recesija (Slika 6) (17).



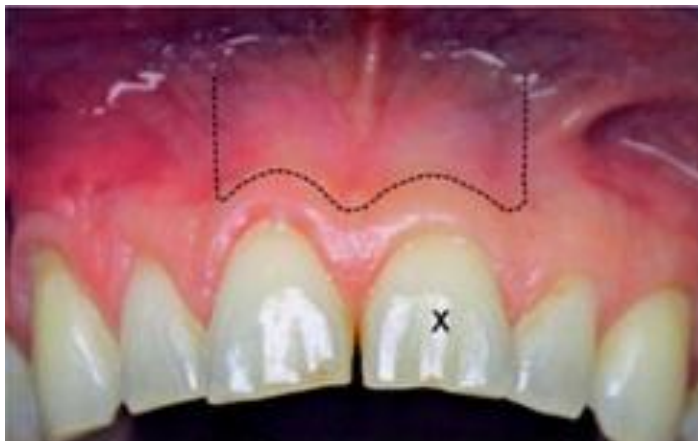Slika 6. Prikaz režnja kroz bazu papile. Preuzeto iz: (18)

7.3. Submarginalni (Luebke - Ochsenbein) režanj

Submarginalni režanj najčešće koristimo u prednjem dijelu gornje čeljusti kada postoje koronarne restauracije.

Radi se jedna horizontalna incizija, 3mm udaljena od marginalne gingive koja prati njene konture i jedna ili dvije vertikalne rasteretne incizije (Slika 7).

Nedostatci ovog režnja su pojava ožiljaka i nemogućnost primjene u donjoj čeljusti.



Slika 7. Prikaz submarginalnog reznja. Preuzeto iz: (19)

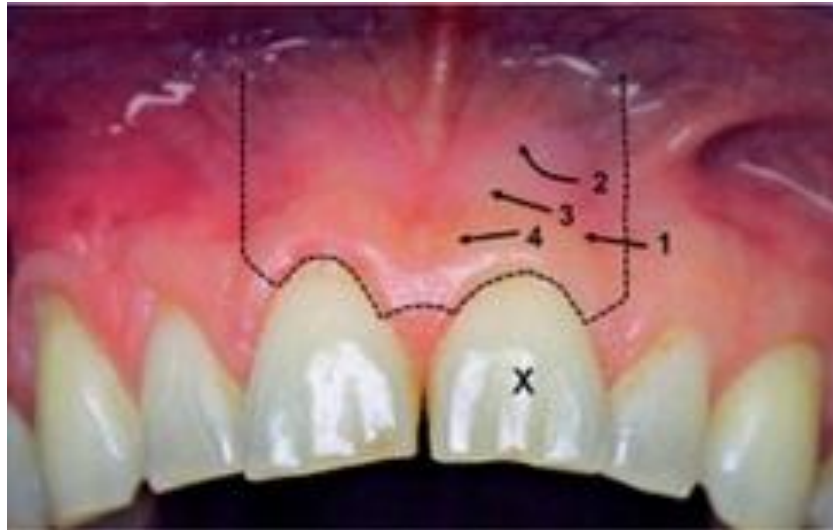7.4. Odizanje reznja

Za razliku od tradicionalnog postupka odizanja reznja, koji je počinjao na razini interdentalne papile, suvremenim se pristupom reznj počinje odizati na strani vertikalne rasteretne incizije uz pomoć mikro-kirurškog periostalnog elevatora (Slika 8).

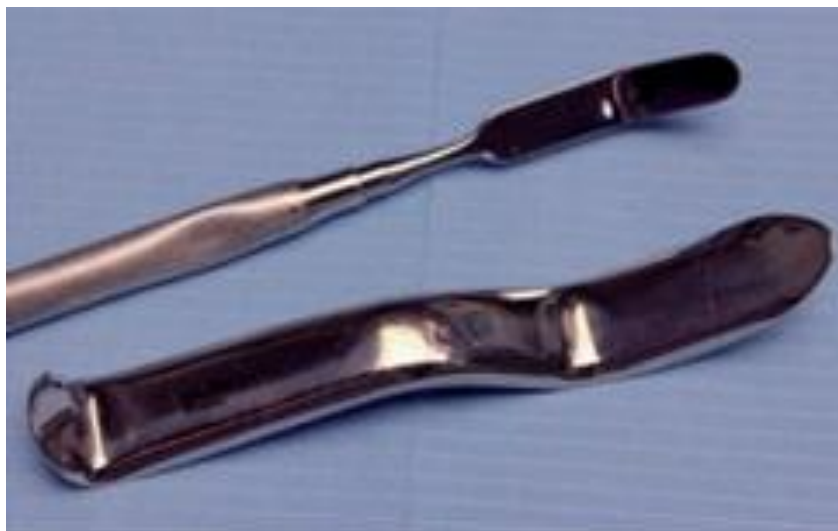Elevator odiže meka tkiva s početne točke u lateralnom smjeru. Nakon potpunog odizanja reznja koristimo mikro-kirurške tkivne retraktore.

Ti su retraktori dizajnirani na način da imaju duži (oko 15mm) i tanji (oko 0,5mm) radni kraj, leže na kosti i smanjuju mogućnost ozljeđivanja mekog tkiva (Slika 9).

Nekada se može izraditi plitki žlijeb u kortikalnoj kosti koji će prevenirati iskliznuće retraktora s kosti, a time i samu ozljedu. Takav se žlijeb također može raditi u predjelu mentalnog foramena u donjoj čeljusti u svrhu zaštite istoimenog živca (20).



Slika 8. Prikaz smjera odizanja reznja. Preuzeto iz: (21)



Slika 9. Usporedba standardnog i mikro-kirurškog retraktora. Preuzeto iz: (22)

8. IDENTIFIKACIJA VRHA KORIJENA

8.1. Uklanjanje kosti

Nakon odizanja režnja potrebno je pronaći vrh korijena. Ukoliko postoji periapikalna lezija, ona perforira bukalnu kost i olakšava lokalizaciju apeksa zuba. Međutim, kada je bukalna kost intaktna, apeks zuba se lokalizira uz pomoć radiografskih snimaka. Na snimci se duljina kanala odredi sterilnim endodontskim instrumentom i potom prenosi na kirurško polje. Uzimaju se brzo rotirajući ručni instrument (kao što je Impact Air 45) (Slika 10) i tungsten karbidno (Lindemann) svrdlo, kojim se uklanja kost oko vrha korijena u promjeru od 3 do 5 mm. Da se kost ne bi pregrijala, uvijek mora postojati obilno ispiranje fiziološkom otopinom (23).



Slika 8. Prikaz Impact Air 45 instrumenta. Preuzeto iz: (24)

8.2. Periradikularna kiretaža

Najčešće su periradikularne lezije posljedica upalnog odgovora na mikrobnu infekciju u korijenskom kanalu ili reakcija na strano tijelo u periapikalnom području kod prepunjenja korijenskog kanala.

Bez obzira na etiologiju periradikularna lezija mora se ukloniti. U tu se svrhu koriste novo dizajnirane ravne ili angulirane parodontološke kirete (Slika 11).



Slika 9. Prikaz periradikularne kirete. Preuzeto iz: (25)

8.3. Mikroskopi

Upotreba mikroskopa (Slika 12) izrazito je doprinijela razvoju endodontske mikrokirurgije (26).

Prednosti koje mikroskop pruža su sljedeće:

- operativno polje je uvećano, čime je omogućeno uočavanje malih, ali važnih anatomskih detalja kao što su akcesorni i lateralni kanali. Isto tako pregledava se integritet korijena velikom preciznošću. Na taj način možemo vidjeti postoje li frakture, perforacije ili bilo kakvi drugi znakovi oštećenja

- uklanjanje patološkog tkiva s velikom preciznošću
- razlikovanje kosti i vrha korijena
- budući da postoji veliko uvećanje, osteotomija je manja, a time je i cijeljenje brže
- evaluacija nakon kirurškog uklanjanja vrha korijena
- potreban je manji broj radiografskih snimaka
- koristi se u kombinaciji s digitalnom kamerom kojom se snima postupak operacije i tako služi educiranju studenata.

Za svaku fazu rada koristi se drugo uvećanje vidnog polja, pa tako za osteotomiju i inspekciju vrha korijena koristimo uvećanje od četiri do osam puta. Za uklanjanje periradikularnih lezija, resekciju vrha korijena, izradu retrogradnog kaviteta i postavljanje materijala za retrogradno punjenje koristimo povećanje od osam do četrnaest puta. Za konačni pregled korijena s materijalom za retrogradno punjenje koristimo uvećanje od četrnaest do dvadeset četiri puta.



Slika 10. Prikaz dentalnog mikroskopa. Preuzeto iz: (27)

9. RESEKCIJA VRHA KORIJENA I IZRADA RETROGRADNOG KAVITETA

9.1. Resekcija vrha korijena

Resekcija vrha korijena izvodi se brzo rotirajućim ručnim instrumentima i malim fisurnim svrdlom te ne bi smjela biti veća od 3 mm, da ne kompromitiramo statički omjer dužine krune i korijena zuba.

Sve do ranih devedesetih kut zakošenja nakon resekcije korijena od 45° predstavljao je svojevrsan standard. Razlozi zbog kojih se tako resecirao vrh korijena bili su bolja vidljivost i pristupačnost te lakša preparacija retrogradnih kaviteta i izrada retrogradnih ispuna.

Danas se resekcija vrha korijena radi okomito na uzdužnu os korijena jer rez koji nije okomit, zahvaća previše vestibularnog a premalo oralnog dijela korijena, ostavljajući na taj način mnogo lateralnih kanalića koji su potencijalni uzrok neuspjeha terapije.

U slučaju kada okomit rez nije moguć (npr. mezijalni korijen mandibularnog prvog kutnjaka), rabi se rez pod kutom od 10° koji je puno prihvatljiviji od reza pod kutom od 45° (28).

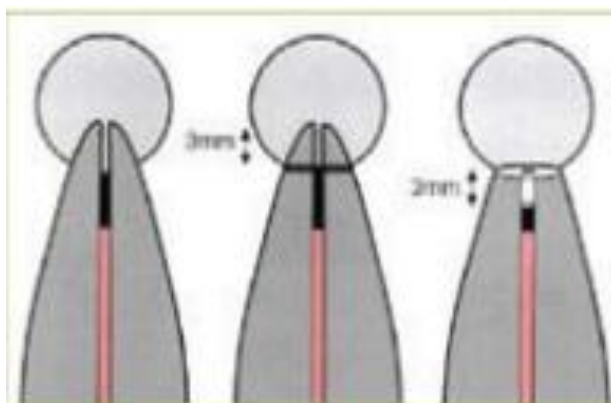
9.2. Izrada retrogradnog kaviteta

Kod izrade retrogradnog kaviteta nastoji se ispreparirati apikalni dio korijena s glatkom površinom bez pukotina u stijenci dentina.

Idealna preparacija može se definirati kao kavitet prvoga razreda, najmanje 3 mm dubok, kod kojeg paralelni zidovi prate tijekom korijenskog kanala (Slika 13). Za vrijeme preparacije kaviteta treba se paziti na njegovu širinu koja mora biti najmanja moguća (promjer nešto veći od širine korijenskog kanala) jer postoji rizik slabljenja vrška korijena i posljedične frakture za vrijeme kondenziranja ispuna.

Retrogradni kavitet može se ispreparirati korištenjem mikrokolječnika, zvučnih i ultrazvučnih instrumenata te laserom.

Pri izradi retrogradnog kaviteta i ispuna koristimo različite hemostatske metode kojima osiguravamo preglednost i suhoću operativnog polja (29).



Slika 11. Princip izrade retrogradnog kaviteta. Preuzeto iz: (30)

9.3. Mikrokolječnik

Nakon apikotomije umetne se gaza impregnirana adrenalinom u koštanu kriptu i tako se zaustavlja krvarenje.

Mikrokolječnikom s malim okruglim svrdlom preparira se kavitet dubok 3 mm s promjerom nešto većim od korijenskog kanala. Smjer kaviteta paralelan je s uzdužnom osi korijenskog kanala. Kavitet se u svojoj bazi može povećati obrnuto koničnim svrdlom čime se stvara podminirano mjesto za bolju retenciju retrogradnog ispuna.

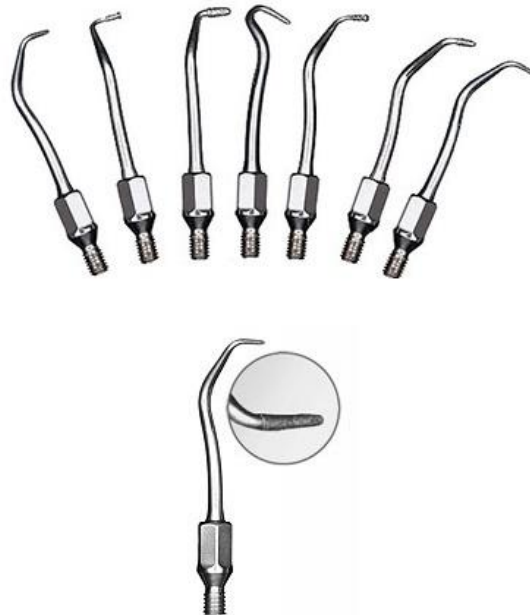Ispreparirani kavitet ispire se fiziološkom otopinom i osuši, nakon čega se stavlja sterilna gaza u koštani defekt i oko apeksa zuba. Time se postiže izolacija, tj. sprječava se upadanje materijala za ispun u okolna tkiva i kontaminacija krvlju. Nakon završene preparacije i izolacije postavlja se jedan od materijala za retrogradno punjenje.

9.4. Zvučni instrumenti

Osim standardnim rotirajućim instrumentima retrogradni kavitet može se izraditi i pomoću vertikalno oscilirajućih Kavo Sonic Retro nastavaka (Slika 14).

Dvostruko savijen nastavak i pripadajući instrument za retrogradno punjenje svojim minimalnim dimenzijama prilagođeni su za obradu retrogradnog kaviteta. Maksimalno čuvaju zdravo koštano tkivo jer otvor u kosti može biti minimalnih dimenzija obzirom da je radni dio vrlo malen, gracilno oblikovan i eliptičan što znači da su sve ravnine istovremeno aktivne i podjednako odstranjuju tvrda zubna tkiva.

Prvo se koristi cilindričan Sonic Retro nastavak najmanje veličine. Po potrebi se koristi veći nastavak, a dubina kaviteta iznosi 3 mm. U svrhu poboljšanja retencije kavitet se može proširiti T-oblikovanim Sonic Retro nastavkom. Kavitet se osuši i puni materijalom koji se u kavitet unosi instrumentima koji dimenzijom odgovaraju Sonic Retro nastavku (31).



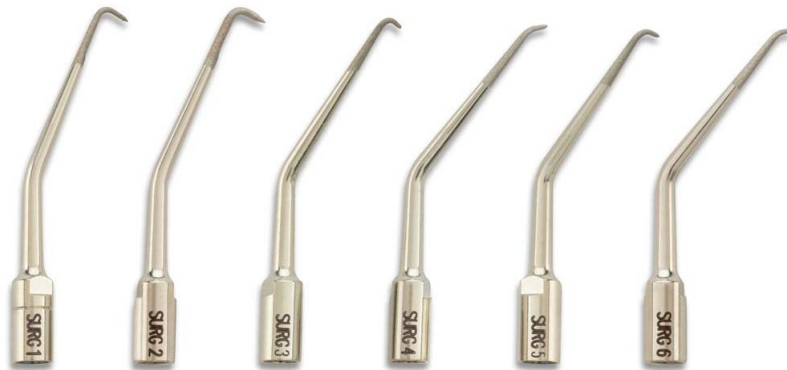Slika 12. Kavo Sonic Retro nastavci. Preuzeto iz: (32)

9.5. Ultrazvučni instrumenti

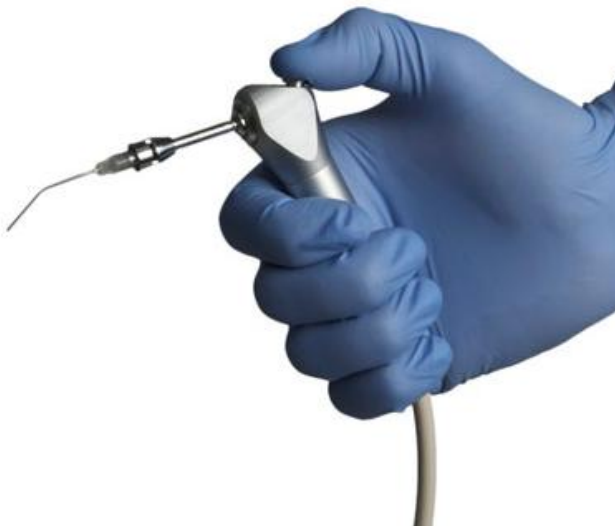Apikalna se preparacija danas sve češće izvodi ultrazvučnim instrumentima i nastavcima (Slika 15). Pri radu s ultrazvučnim nastavcima postiže se lakša kontrola tijekom preparacije, omogućuje se manje zakošavanje korijena i podjednaka dubina preparacije. Također je olakšan i pristup teško dostupnim mjestima. Moguća je resekcija vrha korijena kroz manji koštani prozorčić, jednostavnije je ispiranje i izrada preparacije čiji zidovi u potpunosti prate anatomske oblike korijenskog kanala. Današnji ultrazvučni instrumentarij izrađuje se iz nikal-titanske legure. Instrumenti su dostupni u različitim oblicima i različitim angulacijama. Neki su obloženi česticama dijamanta.

Nedostatak ultrazvučne metode povećano je nastajanje pukotina i odlamanje fragmenata korijena što može dovesti do pojačanog rubnog propuštanja ili loma reseciranog apikalnog dijela.

Nakon preparacije kaviteta slijedi ispiranje fiziološkom otopinom i sušenje. Nekada su se koristili papirnati štapići, a danas se koristi posebno dizajniran instrument za sušenje. Riječ je o Stropko irigatoru (Slika 16) koji ima mogućnost i ispiranja i sušenja kaviteta (31).



Slika 13. Ultrazvučni nastavci. Preuzeto iz: (33)



Slika 14. Prikaz Stropko irigatora. Preuzeto iz: (34)

9.6. Laser

Poslije otkrića lasera njegova se upotreba u oralnoj i maksilofacijalnoj kirurgiji postupno povećavala. Fizikalna svojstva ranijih lasera nisu dopuštala širu upotrebu na tkivima zbog karbonifikacije i termičkih ozljeda tkiva. Otkrićem Erbium-doped yttrium aluminium garnet laser (Er:YAG) valne duljine 2,94 mikrometara koji ima deset puta veću apsorpciju u vodi od CO₂ lasera, otvorile su se nove mogućnosti u kirurgiji tvrdih zubnih tkiva. Rezanje tkiva poput kosti ili zuba uz obilno vodeno hlađenje postalo je moguće bez termičkih oštećenja. Također je utvrđeno da nakon upotrebe Er:YAG lasera nema zaostatnog sloja ili debrisa na apikotomiranim površinama.

Odsutstvo vibracija, manja kontaminacija operativnog polja, smanjen rizik od ozljede okolnog tkiva samo su neke od prednosti lasera spram klasičnog postupka.

Međutim, preparacija laserom ima i svoje nedostatke. Gubitak orijentacije zbog nekontaktnog učinka rezanja tkiva, nužnost češće kontrole smjera i dubine kaviteta neki su od njih (35).

10. HEMOSTAZA

10.1. Gaze natopljene adrenalinom

Sterilne kirurške gaze natopljene su adrenalinom u omjeru 1:1000 ili otopinom lokalnog anestetika koji sadrži adrenalin u omjeru 1:80 000 i osiguravaju kemijsko mehaničku hemostazu na način da se gaza postavi u koštanu kriptu, a potom se na nju pritisne stražnjom stranom mikro-ogledala. Adrenalin djeluje na α_1 adrenergične receptore prisutne u stijenci krvnih žila i dovodi do vazokonstrukcije, a pritiskom se povećava hemostatski potencijal. Gaza također sprječava ulazak materijala za retrogradno punjenje u koštanu kriptu. Iznimno je bitno ukloniti gazu prije konačnog zatvaranja kirurškog polja (36).

10.2. Gelatinozne spužvice na bazi kolagena i celuloze

Gelatinozne spužvice na bazi celuloze pomažu u formaciji krvnog ugruška, ne apsorbiraju se i stoga se moraju ukloniti prije završetka operacije. Za razliku od celuloznih, gelatinozne spužvice bazirane na kolagenu su apsorptivne i mogu se ostaviti u koštanoj kripti. Ne interferiraju s postupkom cijeljenja.

10.3. Koštani vosak

Koštani vosak sastoji se od čistog pčelinjeg voska, omekšivača i stabilizatora (izopropil palmitat). Nakon postave u koštanu kriptu dovodi do čistog mehaničkog zatvaranja krvnih žila pri čemu ne utječe na procese formiranja krvog ugruška.

Uvijek se mora ukloniti, obzirom da su brojna istraživanja pokazala da može izazvati upalne reakcije i da može biti povezan s postoperativnim razvojem sinus trakta. Iz tog se razloga danas rjeđe koristi (37).

10.4. Željezov sulfat

Željezov sulfat (preparati: ViscoStat, Ultradent i Stasis, GingiPak) djeluje kemijskom reakcijom željeznih i sulfatnih iona s proteinima u krvi pri čemu nastaje njihova aglutinacija. Tako aglutinirani proteini okludiraju krve žile uzrokujući hemostazu. Vrlo se jednostavno postavlja u koštanu kriptu. Obvezno se uklanja iz koštane kripte na način da se obilno ispiru fiziološkom otopinom (38).

11. MATERIJALI ZA RETROGRADNO PUNJENJE

Svojstva idealnog materijala za punjenje:

- adherira na površinu zuba
- onemogućava rast mikroorganizama
- dimenzijski stabilan
- tkivno podnošljiv
- stimulira regeneraciju parodontnog tkiva
- netoksičan
- ne korodira
- ne boja zube
- radioopakni
- lako se postavlja (39).

11.1. Amalgam

Tradicionalno je amalgam najduže rabljeni materijal za retrogradno punjenje korijenskih kanala te je uz sve svoje nedostatke i brojne novije i kvalitetnije materijale još uvijek zastupljen u endodontskoj kirurgiji.

Prednosti amalgama su: dostupnost, jednostavnost rukovanja i radioopaknost. Međutim, rubno propuštanje, nemogućnost vezanja za dentin, dimenzijska nestabilnost, sporo stvrdnjavanje, korozija, kontaminacija živom i kositrom, potreba za podminiranjem kaviteta i bojanje tvrdih i mekih tkiva predstavljaju njegove nedostatke zbog kojih se danas sve manje koristi.

Nakon postavljanja amalgama u retrogradni kavitet koštana se kripta provjerava da ne bi zaostali komadići materijala, režanj se reponira i postavljaju se šavovi (40).

11.2. Staklenoionomerni cementi

Staklenoionomerni cementi, kao što je Ketac Silver, počeli su se primjenjivati za retrogradno punjenje korijenskih kanala zbog svoje kemijske sposobnosti vezanja za dentin. Dodatne prednosti su biokompatibilnost, niska toksičnost i ne iritira tkivo.

Međutim, ukoliko se staklenoionomerni cementi nađu u vlažnom ili krvavom mediju tijekom inicijalne faze vezivanja, dolazi do slabljenja adhezije na dentin. Nedostatak im je i nedovoljna radioopaknost. U svrhu poboljšanja tog svojstva danas im se dodaje i srebro pa tako nastaju srebrom ojačani staklenoionomerni cementi koji su pokazali jako dobro brtvljenje kod retrogradnih kaviteta (41).

11.3. Cink oksid eugenol cementi

11.3.1. IRM (Intermediate restorative material)

Intermediate restorative material (IRM) je cink oksid eugenol cement ojačan polimetil-metakrilatom. Polimetil-metakrilat je smola koja smanjuje topljivost i povećava čvrstoću materijala. IRM-cementu dodan je hidroksilapatit koji zbog svoje biokompatibilnosti povećava i biokompatibilnost samog cementa te još k tome povećava i njegovo brtvljenje.

Ipak nedostatak hidroksilapatita je taj što dovodi do dezintegracije materijala, te tako otvara put iritacijama iz korijenskog kanala u periapikalno tkivo. Isto tako nedostatak IRM-a je taj što u vlažnom mediju nema sposobnost vezivanja među slojevima materijala zbog čega se u kavitet unosi u jednom komadu (42).

11.3.2. Super etoksi benzoična kiselina (Super EBA)

Super etoksi benzoična kiselina (Super EBA) je cink oksid eugenol cement pojačan aluminij oksidom s dodatkom ortobenzoične kiseline. Ortobenzoična kiselina osigurava smanjenje udjela eugenola u cementu čineći ga manje agresivnim prema tkivu. Ima neutralni pH, nisku topljivost i radioopaknost. Prednosti Super EBA spram IRM su u tome što Super EBA ima sposobnost vezanja u vlažnom mediju te se može unositi u slojevima. Glavni nedostaci su brzo stvrdnjavanje i izostanak adhezije na dentin. Adhezija na dentin postiže se kondicioniranjem dentina poliakrilnom kiselinom (43).

11.4. Mineral trioksid agregat (MTA)

Mineral trioksid agregat (MTA) je materijal čiji se prah sastoji od hidrofilnih čestica trikalcij-silikata, trikalcij-aluminata, trikalcij-oksida i silikat oksida. Tekući dio čini redestilirana voda.

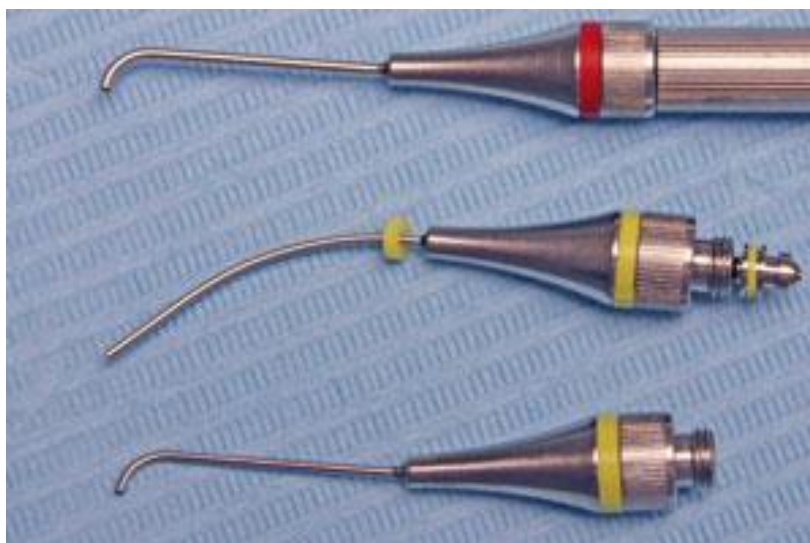Tijekom stvrdnjavanja otpušta kalcij hidroksid i povišuje pH djelujući formativno na periradikalna tkiva. Naime, pri dodiru s periradikalnim tkivom već pri prvom tjednu nakon postave materijala inducira stvaranje fibroznog vezivnog

tkiva, cementa pa čak i parodontnog ligamenta. Svojstvo regeneracije i stvaranja novog cementa jedinstveno je upravo za MTA.

Nedostatak mu je dugo vrijeme stvrdnjavanja (od čak nekoliko sati) što otežava njegovu primjenu tijekom endodontsko-kirurškog zahvata.

Također, manipulacija samim materijalom je vrlo nezgodna zbog čega se koriste posebno konstruirani mikro-nosači za MTA (Slika 17). Višak materijala uklanja se mikro-parodontološkim kiretama. MTA je najmanje toksičan od svih materijala za retrogradno punjenje, izvrsne je biokompatibilnosti, hidrofilan je i radiopakan.

Danas postoje materijali koji prema svojim svojstvima odgovaraju MTA, a uključuju Biodentine i BioAggregate koji su bazirani na kalcij silikatu. Jedini problem kod Biodentina je sličan radioopacitet kao dentin, što otežava razlikovanje na radiografskim snimkama (44,45).



Slika 15. Mikro- nosači za jednostavniju postavu MTA. Preuzeto iz: (19)

12. REPONIRANJE REŽNJA I POSTOPERATIVNA NJEGA

12.1. Reponiranje režnja

Prije reponiranja režnja bilo bi poželjno napraviti radiografske snimke. Na snimkama moramo vidjeti adekvatno reseciran vrh korijena te dobro kondenziran i adaptiran materijal za retrogradno punjenje korijenskih kanala bez ikakvih ostataka u koštanoj kripti.

Režanj se potom nježno reponira i sa sterilnom gazom natopljenom u fiziološkoj otopini vrši se pritisak pri čemu se osigurava bliski kontakt režnja s kosti. Koristi se monofilamentni konac (resorptivni ili neresorptivni) kojim se šije rana. Materijali iz kojih se konac izrađuje mogu biti poliglaktin, poliamid, polipropilen, polietilen (46).

12.2. Postoperativna njega

Iznimno je važno informirati pacijenta da barem dvadeset četiri sata postoperativno izbjegava tjelesne aktivnosti. Na operativno polje tijekom prvog dana, s ekstraoralne strane, upućuje se pacijenta da aplicira intermitentno, svakih petnaest do dvadeset minuta narednih dva do četiri sata, hladan oblog. Treba izbjegavati alkohol i pušenje. Četkati zube treba uobičajeno, izbjegavajući operativno polje. Čistoća operativnog polja može se održavati primjenom klorheksidinske tekućine za ispiranje usta dva puta dnevno tijekom jedne minute. Klorheksidin se koristi sve dok se ne uklone šavovi (a znamo da se u suvremenom pristupu uklanjaju dva do tri dana

postoperativno). Antibiotici se rutinski ne pripisuju, samo u slučaju sekundarne infekcije. Po potrebi se postoperativno uzimaju analgetici (47).

13. RASPRAVA

U eri olake i često iracionalne zamjene endodontski liječenih zuba intraoselnim implantatima, endodontska mikrokirurgija ipak u novije vrijeme zauzima visoko mjesto u liječenju stanja koja su nekada smatrana nemogućim za uspješno izlječenje. Tome svakako pridonose napori struke i usmjeravanje postojećih znanja u razvijanje novih tehnika pristupanja endodontskim prostorima uz pomoć nove tehnologije, instrumenata i saznanja. Opskrbljena povećanjem vidnog polja kroz uporabu kirurškog operacijskog mikroskopa, potom redefiniranim principima postupanja s tvrdim i mekim tkivima, uporabom regenerativnih materijala za retrogradno punjenje te poboljšanim principima zatvaranja rane i postoperativne njege, endodontska kirurgija evoluirala je u respektabilno područje s predvidljivim ishodom terapije. Pri tome ključnu ulogu ima pravilan odabir slučaja, a kandidati za endodontsku kirurgiju prvenstveno su zubi koji su relativno dobro endodontski sanirani, ali još uvijek pokazuju određene znakove i simptome. Prilikom odabira slučajeva za endodontsku kirurgiju treba imati na umu da su dobri kandidati oni zubi s kvalitetnim prethodnim ortogradnim endodontskim liječenjem, relativno povoljnim parodontnim statusom i kvalitetnim koronornim brtvljenjem. Napredak se očituje i u dijagnostici te planiranju samog postupka čemu je doprinijela uporaba CBCT tehnologije. Rezistentna mikrobiološka flora više ne predstavlja prepreku uspješnom terapijskom postupku, a biokompatibilni materijali i suvremena hemostatska sredstva sprječavaju nastanak komplikacija i omogućavaju dobar odgovor organizma (48).

14. ZAKLJUČAK

Suvremena endodonska mikrokirurgija kroz primjenu novih materijala, instrumenata i dijagnostičkih uređaja omogućava brže cijeljenje, manje komplikacija i dugoročno pozitivan učinak.

Razvijanje novih tehnika koje idu usporedno s razvojem tehnologije općenito, znače i stalno usavršavanje unutar struke.

Ono što primarno želimo postići je terapija sa što manje boli i nelagode, dobar odgovor organizma i kratak postoperativni oporavak pacijenta.

15. SAŽETAK

U slučaju neuspjeha ortogradnog endodontskog liječenja zub se može pokušati sačuvati u čeljusti kirurškim pristupom. Najčešći endodontski kirurški zahvat je apikotomija kojom se uklanja apikalni dio korijena zajedno sa svim okolnim patološki promijenjenim periapikalnim tkivom. Razvojem struke endodontska je kirurgija doživjela niz promjena, tj. poboljšanja koja su doprinijela povećanju postotaka uspješnosti liječenja. U radu su prikazane različite faze postupka apikotomije, uspoređujući tradicionalne tehnike s novijima, od preoperativne pripreme, preko odizanja režnja, resekcije vrha korijena, kontrole krvarenja pa do suvremenih materijala za punjenje retrogradnih kaviteta. Suvremeni pristup podrazumijeva resekciju vrha korijena pod kutom od 0° do 10° pri čemu su uključeni lateralni kanali i apikalne ramifikacije, za razliku od nekadašnje resekcije pod kutom od 45° . Danas se retrogradni kaviteti optimalno izrađuju ultrazvučnim i zvučnim instrumenatima u dubinu od 3 mm. Materijal za retrogradno punjenje koji danas najčešće koristimo je MTA. MTA djeluje formativno na periradikularna tkiva. Uporaba mikroskopa osigurava bolju vizualizaciju operativnog područja što omogućuje veću preciznost, ali zahtijeva dodatnu edukaciju i nabavu skupe opreme.

16. SUMMARY

CONTEMPORARY APPROACH TO ENDODONTIC SURGERY

In case of an unsuccessful ortogradical endodontic treatment, the tooth could possibly be kept inside the jaw by surgical approach. The most common endodontic surgical procedure is apicoectomy, which is used to remove the lower apical part of the root, along with the surrounding pathologically altered periapical tissue. Due to the professional development, endodontic surgery has experienced numerous changes, i.e. improvements that contributed to higher treatment success rate. In this paper we presented various apicoectomy stages and compared traditional with contemporary techniques, including preoperative procedures, dental lobe uplifting, root apex resection, hemorrhage control, and modern retrograde cavity fillings. Contemporary approach implies root apex resection being performed at 0 to 10 degrees angle, which includes lateral canals and apical ramifications, whereas former resections had been performed at a 45 degrees angle. Nowadays, retrograde cavities are optimally being created by ultrasound and sound instruments at the depth of 3 mm. Currently used retrograde material is MTA due to its formative effect on periradicular tissues. Microscope usage, which ensures better visualization of the surgical area and thus allows greater precision, requires additional education as well as purchase of expensive equipment.

17. LITERATURA

1. Fregiskos D. Oral Surgery: Apicoectomy. 1st ed. Berlin: Springer;2007. 382 p.
2. Cohen S, Burns RC. Pathway of the pulp: Apicoectomy. 8th ed. St. Louis: CV Mosby; 2002. 725 p.
3. Kim S, Pecora G, Rubinstein R. Comparison of traditional and microsurgery in endodontics. In: Kim S, Pecora G, Rubinstein R, eds. Color atlas of microsurgery in endodontics. Philadelphia: WB Saunders; 2001. pp 5-11.
4. Setzer FC, Shah SB, Kohli MR, Karabucak B, Kim S. Outcome of endodontic surgery: A meta-analysis of the literature Part 1: Comparison of traditional root-end surgery and endodontic microsurgery. J Endod. 2010;36(11):1757-65.
5. American Association of Endodontists [Internet]. [cited 2015 Aug 08]. Available from:<http://www.tv-endo.com/wp-content/uploads/2011/06/surgery2.jpg>.
6. Rubinstein R, Torabinejad M. Contemporary endodontic surgery.CDA J.2004;32(6):485-92.
7. Zerodonto. The size of osteotomy [Internet]. [cited 2015 Jul 30]. Available from: http://en.zerodonto.com/wp-content/uploads/2010/04/Fig.11_thumb2.jpg.
8. Jokinen MA, Kotilainen R, Poikkeus P, Poikkeus P, Sarkki L. Clinical and radiographic study of pulpectomy and root canal therapy. Scand J Dent Res. 1978;86(5):366-73.
9. Hargreaves KM, Khan A. Surgical preparation: Anaesthesia and haemostasis. Endod Topics. 2005;11(1):32-55.

10. Dionne RA. Preemptive vs preventive analgesia: Which approach improves clinical outcomes. *Compend Contin Educ Dent*. 2000;21(1):48,51-4,56.
11. Martin MV, Nind D. Use of chlorhexidine gluconate for pre-operative disinfection of apicectomy sites. *Br Dent J*. 1987;162(12):459-61.
12. Velvart P, Peters CI, Peters OA. Soft tissue management: Flap design, incision, tissue elevation, and tissue retraction. *Endod Topics*. 2005;11(1):78-97.
13. Intechopen. Semilunar incision [Internet]. [cited 2015 Jul 28]. Available from: http://www.intechopen.com/source/html/47569/media/image1_w.jpg
14. Velvart P. Papilla base incision: A new approach to recession-free healing of the interdental papilla after endodontic surgery. *Int Endod J*. 2002;35(5):453-60.
15. Slideshare. Triangular flap [Internet]. [cited 2015 Jul 29]. Available from: <http://image.slidesharecdn.com/samir33-150212153130-conversion-gate01/95/surgical-flaps-oral-surgery-13-638.jpg?cb=1423756488>
16. Sonda. Pravokutni režanj [Internet]. [cited 2015 Jul 28]. Available from: <http://sonda.sfzg.hr/wp-content/uploads/2015/04/%C5%A0kari%C4%8Di%C4%87-J.-et-al.-%E2%80%93-Endodontska-kirurgija.pdf>
17. Velvart P, Ebner-Zimmermann U, Ebner JP. Comparison of papilla healing following sulcular full-thickness flap and papilla base flap in endodontic surgery. *Int Endod J*. 2003;36(10):653-59.
18. Nature. Papilla base flap [Internet]. [cited 2015 Aug 1]. Available from: <http://www.nature.com/bdj/journal/v216/n6/images/sj.bdj.2014.220-f7.jpg>
19. BS Chong, Rhodes JS. Endodontic surgery. *Br Dent J*. 2014;216(6):281-90.
20. Velvart P, Peters CI. Soft tissue management in endodontic surgery. *J Endod*. 2005;31(1):4-16.

21. Hindawi. Flap reflection [Internet]. [cited 2015 Aug 2]. Available from:
<http://www.hindawi.com/journals/ijd/2012/837658.fig.006.jpg>
22. Nature. Micro-surgical (top) and standard surgical (bottom) retractors [Internet]. [cited 2015 Jul 27]. Available from:<http://www.nature.com/bdj/journal/v216/n6/thumbs/sj.bdj.2014.220-f10.jpg>
23. Hoskinson AE. Hard tissue management: Osseous access, curettage, biopsy and root isolation. *Endod Topics*. 2005;11(1):98-113.
24. Dentalproductshopper. Impact Air 45 [Internet]. [cited 2015 Aug 2]. Available from: <http://assets2.dentalproductshopper.com/files/product/images/Close-up%20Fiberoptic.jpg>
25. Hu-Friedy. Surgical curette [Internet]. [cited 2015 Aug 1]. Available from:http://www.hu-friedy.com/products/media/catalog/product/cache/1/image/800x800/9df78eab33525d08d6e5fb8d27136e95/C/M/CM2_h1_rgb.jpg
26. Pecora G, Andreana S. Use of dental operating microscope in endodontic surgery. *Oral Surg Oral Med Oral Pathol*. 1993;75(6):751-58.
27. Jamesbellerdds. Surgical Operating Microscope [Internet]. [cited 2015 Aug 1]. Available from: <http://www.jamesbellerdds.com/editor/assets/5DBBB345-CEE8-45BF-8EB7-268ECC8C7624.jpg>
28. McDonald NJ, Hovland EJ. Surgical endodontics. In: Walton RE, Torabinejad M. *Principles and practice of endodontics*. 2nd ed. Philadelphia: WB Saunders; 1996. 410 p.
29. Tronstad L. *Clinical Endodontics*. 2nd edition. Stuttgart: New York Thieme; 2003.

30. Wray D, Lee D, Clark A, Stenhouse D. Textbook of General and Oral Surgery. 1sted. Edinburgh: Churchill Livingstone; 2003.
31. Von Arxt, Kurt B, Ilgenstein B, Hradt N. Wurzelspitzenresektion retrograde Wurzelfüllung: Erste Erfahrungen und Ergebnisse mit einem neuen Instrumentarium für die retrograde Präparation. Endodontie. 1997;1:27-40.
32. Thedentalonlineshop. Kavo Sonic tip [Internet]. [cited 2015 Aug 4]. Available from:<http://www.thedentalonlineshop.com/image/cache/data/KAVO/sonicflex%20endo%20tip/sonicflex-retro-56-500x500.jpg>
33. Tulsadentalspecialties. Ultrasonic micro-surgical tips [Internet]. [cited 2015 Jul 20]. Available from: http://www.tulsadentalspecialties.com/Libraries/Endo_Ultrasonics/Images/ProUltra_Surgical_Endo_Tips_Z.sflb.ashx
34. Asimedical. Stropko Irrigator [Internet]. [cited 2015 Jul 20]. Available from:http://asimedical.net/wp-content/uploads/2015/03/90-2735E_WEB.jpg
35. Grgurević L. Er:YAG laser u izradi retrogradnih kaviteta [Diplomski rad]. Zagreb: Stomatološki fakultet Sveučilišta u Zagrebu; 2006.
36. Evans BE. Local hemostatic agents. NY State Dent J. 1977;47(4):109-114.
37. Selden HS. Bone wax as an effective hemostat in periapical surgery. Oral Surg Oral Med Oral Pathol. 1970;29(2):262-64.
38. Lemon RR, Steele PJ, Jeanson BG. Ferric sulfate hemostasis: Effect on osseous wound healing. J Endod. 1993;19(4):170-3.
39. Chong BS, Pitt Ford TR. Root-end filling materials: Rationale and tissue response. Endod Topics. 2005;11(1):114-30.

40. Baek, SH, Plenk JrH, Kim S. Periapical tissue responses and cementum regeneration with amalgam, Super EBA and MTA as root-end filling materials. *J Endod.* 2005;31(6):444-9.
41. De Bruyne MAA, De Moor RJG. The use of glass ionomer cements in both conventional and surgical endodontics. *Int Endod J.* 2004;37(2):91-104.
42. Pitt Ford TR, Andreasen JO, Dorn SO, Kariyawasam S P. Effect of IRM root-end fillings on healing after replantation. *J Endod.* 1994;20(8):381-5.
43. Miletić I, Anić I, Azinović Z, Karlović Z. Brtvljenje materijala za retrogradno punjenje korijenskih kanala. *Acta Stom Croat.* 1998;32(2):295-9.
44. Bodrumlu E. Biocompatibility of retrograde root filling materials. *Aust Endod J.* 2008;34(4):30-5.
45. Schmitt D, Lee J, Bogen G. Multifaced use of ProRott MTA root canal repair material. *Pediatr Dent.* 2001;23(4):326-30.
46. Velvart P, Peters CI, Peters OA. Soft tissue managment: Suturing and wound closure. *Endod Topics.* 2005;11(1):179-95.
47. Gutmann JL. Surgical endodontics: Post surgical care. *Endod Topics.* 2005;11(1):196-205.
48. Gutmann JL. Surgical endodontics: Past, present and future. *Endod Topics.* 2014;30(1):29-43.

18. ŽIVOTOPIS

Zrinka Didak rođena je 13. kolovoza 1990. godine u Zagrebu. Osnovnu školu završava u Bregani te upisuje opću gimnaziju „A.G.Matoš“ u Samoboru. Maturirala je s odličnim uspjehom 2009. godine nakon čega iste godine upisuje studij dentalne medicine na Stomatološkom fakultetu Sveučilišta u Zagrebu. Tijekom studija sudjelovala je na nekoliko kongresa i seminara. Aktivno se služi njemačkim jezikom.