

# Prognostička vrijednost imunohistokemijske izraženosti fibronektina i galektina-3 u urotelnom karcinomu mokraćnoga mjehura

---

Šoipi, Šoip

Doctoral thesis / Disertacija

2020

Degree Grantor / Ustanova koja je dodijelila akademski / stručni stupanj: **University of Zagreb, School of Dental Medicine / Sveučilište u Zagrebu, Stomatološki fakultet**

Permanent link / Trajna poveznica: <https://um.nsk.hr/um:nbn:hr:127:422141>

Rights / Prava: [Attribution-NonCommercial 4.0 International](#)/[Imenovanje-Nekomercijalno 4.0 međunarodna](#)

Download date / Datum preuzimanja: **2024-07-25**



Repository / Repozitorij:

[University of Zagreb School of Dental Medicine Repository](#)





Sveučilište u Zagrebu

Stomatološki fakultet

Šoip Šoipi

**PROGNOSTIČKA VRIJEDNOST  
IMUNOHISTOKEMIJSKE IZRAŽENOSTI  
FIBRONEKTINA I GALEKTINA-3 U  
UROTELNOM KARCINOMU  
MOKRAĆNOGA MJEHURA**

DOKTORSKI RAD

Zagreb, 2019.



Sveučilište u Zagrebu

Stomatološki fakultet

Šoip Šoipi

**PROGNOSTIČKA VRIJEDNOST  
IMUNOHISTOKEMIJSKE IZRAŽENOSTI  
FIBRONEKTINA I GALEKTINA-3 U  
UROTELNOM KARCINOMU  
MOKRAĆNOGA MJEHURA**

DOKTORSKI RAD

Mentori:

Prof. dr. sc. Majda Vučić

Prof. dr. sc. Borislav Spajić

Zagreb, 2019.



University of Zagreb

School of Dental Medicine

Šoip Šoipi

**PROGNOSTIC VALUE OF  
IMMUNOHISTOCHEMICAL EXPRESSION  
OF FIBRONECTIN AND GALECTIN-3 IN  
UROTHELIAL CARCINOMA OF THE  
URINARY BLADDER**

DOCTORAL DISSERTATION

Zagreb, 2019.

Rad je ostvaren u Klinici za urologiju te Kliničkom zavodu za patologiju i citologiju „Ljudevit Jurak“ Kliničkog bolničkog centra Sestre milosrdnice u Zagrebu.

**Mentori rada:**

Mentor: Prof. dr. sc. Majda Vučić, Klinički bolnički centar Sestre milosrdnice

Komentor: Prof. dr. sc. Borislav Spajić, Klinički bolnički centar Sestre milosrdnice

**Lektor hrvatskog jezika:** prof. Zrinka Breglec mr. kroatistike

**Lektor engleskog jezika:** prof. Anja Grgurinović mr. anglistike

**Sastav Povjerenstva za ocjenu i obranu doktorskog rada:**

1. Prof.dr.sc. Hrvoje Čupić, predsjednik
2. Prof.dr.sc. Božo Krušlin, član
3. Prof.dr.sc. Željko Kaštelan, član
4. Prof.dr.sc. Sven Seiwerth, član
5. Doc.dr.sc. Zoran Peršec, član
6. Izv.prof.dr.sc. Vlaho Brailo, zamjena

**Datum obrane rada:** \_\_\_\_\_

Rad sadrži: 92 stranica

21 tablica

7 slika

2 CD-a

Rad je vlastito autorsko djelo, koje je u potpunosti samostalno napisano uz naznaku izvora drugih autora i dokumenata korištenih u radu. Osim ako nije drukčije navedeno, sve ilustracije (tablice, slike i dr.) u radu su izvorni doprinosi autora diplomskog rada. Autor je odgovoran za pribavljanje dopuštenja za korištenje ilustracija koje nisu njegov izvorni doprinos, kao i za sve eventualne posljedice koje mogu nastati zbog nedopuštenog preuzimanja ilustracija odnosno propusta u navođenju njihovog podrijetla.

Disertacija je izrađena u Klinici za urologiju te Kliničkom zavodu za patologiju i citologiju „Ljudevit Jurak“ Kliničkog bolničkog centra Sestre milosrdnice u Zagrebu.

Voditelji rada: Prof.dr.sc. Majda Vučić,

Prof. dr. sc. Borislav Spajić

Zahvaljujem svima koji su mi pomogli pri izradi disertacije:

- mojoj mentorici, Prof. dr. sc. Majdi Vučić, na besprijeckorno stručnom, strpljivom i poticajnom vođenju kroz ovaj rad.
- mojem komentoru, Prof. dr. sc. Borislavu Spajiću, na savjetima i moralnoj pomoći u provedbi istraživanja.
- Doc. dr. sc. Moniki Ulamec, koja mi je s izuzetnom voljom i srdačnošću pomogla u imunohistokemijskoj analizi tumorskog tkiva i svekolikoj pomoći prilikom završne izrade rada.
- Djelatnicima Klinike za urologiju i Kliničkog zavoda za patologiju i citologiju koji su na izravan ili neizravan način sudjelovali u liječenju mojih ispitanika.
- Mojoj obitelji koja je razumijevanjem i ljubavlju podržala ovaj rad.

## **SAŽETAK**

Rak mokraćnog mjehura zahtjeva učestale višegodišnje kontrolne preglede (cistoskopija i citologija urina) zbog svoje sklonosti nastanku recidiva ili progresije u viši stadij bolesti. Na mikroskopskoj razini tumor se sastoji od epitelnih stanica, ali i strome koja pruža funkcionalnu potporu. Stanice strome i vanstanični matriks (ECM) podložni su promjenama važnim za širenje karcinoma i agresivno ponašanje. Galektin-3 i fibronektin proteini su ECM-a koji imaju ulogu u stvaranju veza između stanica.

U ovom istraživanju određivana je izraženost fibronektina i galektina-3 u stromi i epitelu urotelnog karcinoma te korelacija s patohistološkim parametrima prognoze (TNM i gradus) i kliničkim parametrima (dob, spol, pojava recidiva, učestalost recidiva, vremenski razmak između pojave recidiva). U istraživanju je korišten arhivski materijal dobiven nakon transureteralne resekcije te cistektomije i limfadenektomije. Analizirani su uzorci 110 pacijenata, podjeljeni u skupine; karcinomi: Ta/T1 niskog gradusa, Ta/T1 visokog gradusa, T2N0 te T2N1/2. U imunohistokemijskoj analizi korištena su monoklonska protutijela na fibronektin i galektin-3. Statističkom analizom rezultata ustanovljena je statistički značajna pozitivna korelacija izraženosti fibronektina u epitelnoj komponenti tumora s T-stadijem ( $p=0,001$ ) i N- stadijem bolesti ( $p=0,037$ ) te negativna korelacija bojenja stromalne komponente s T stadijem bolesti ( $p=0,001$ ). Ustanovljena je i pozitivna korelacija izraženosti galektina-3 u epitelu tumora i T stadija bolesti ( $p=0,046$ ), što znači da viša ekspresija obilježava agresivniji tumor, a u metastatskim tumorima u limfne čvorove brži povratak bolesti ( $p=0,00$ ).

Stoga možemo zaključiti da s porastom ekspresije fibronektina u epitelnim tumorskim stanicama i smanjenjem ekspresije u stromi tumori pokazuju agresivniji obrazac rasta obzirom da s rastom ekspresije fibronektina u epitelu tumori pokazuju viši gradus tj. slabije su diferencirani te pokazuju sklonost infiltrativnom rastu i metastaziranju u limfne čvorove.

U kliničkoj praksi, temeljem ovog istraživanja navedeni proteini mogli bi se koristiti kao jedan od čimbenika probira za tumore koji će pokazivati sklonost agresivnijem biološkom ponašanju, a što bi moglo dovesti do izdvajanja skupine bolesnika u ranim stadijima bolesti, a kojima su potrebne češće kontrole i eventualna dodatna terapija.

**Ključne riječi;** urotelni karcinom, fibronektin, galektin-3

## **SUMMARY**

### **INTRODUCTION**

Carcinoma of the bladder is the second most common malignancy of urological organs and is still a worldwide health problem. Urothelial (transitional cell) carcinoma is the predominant histologic type. The spectrum of bladder cancer includes non-muscle-invasive (superficial), muscle-invasive, and metastatic disease, each with its own clinical behavior, biology and prognosis. Carcinoma of the bladder is at high risk of recurrence and progression of disease. Microscopically the tumor is composed of epithelial cells and stroma. The stroma consists of fibroblasts/myofibroblasts, fat, immune, vascular and smooth muscle, cells along with the extracellular matrix (ECM) and extracellular molecules. While none of these cells are themselves malignant, due to their environment, their interactions with each other, and directly or indirectly with the cancer cells, they acquire an abnormal phenotype and altered function. Extracellular matrix molecules in the urinary carcinoma of the bladder seem to play an important role in the development of invasion, progression and metastasis. Galectin-3 and fibronectin are ECM proteins that play an important role in cell adhesion.

### **AIM**

The aim of this research was to analyse immunohistochemical expression of fibronectin and galectin-3 in epithelial and stromal cells of urothelial bladder carcinoma and correlate it with TNM stage, tumor grade and clinical parameters (age, sex, recurrence rate).

### **PATIENTS AND MATERIALS**

Archived material from transurethral resection, cystectomy and lymphadenectomy was used in this research. Specimens carcinomas were analysed from 110 patients and divided into four groups; Ta/T1 low grade, Ta/T1 high grade, T2N0 stage and T2N1/2. Specimens were fixed in 10% buffered formalin, cut at 5µm thickness and routinely stained with hematoxylin and eosin method for diagnosis and TNM and grade classification. Additional immunohistochemistry was performed by monoclonal antibodies to fibronectin (Novocastra Laboratories 1:400) and galectin-3 (Novocastra Laboratories 1:100). The intensity of



immunostaining was graded semiquantitative on a scale of 0-3 and expressed as 0 = 0%; 1 = up to 33%; 2 = more than 33% to 66%; and 3 = more than 66% of positive epithelial and stromal cells.

## RESULTS

There was statistically significant positive correlation in expression of fibronectin in epithelial tumor cells with T ( $p=0.001$ ) and N tumor stage ( $p=0.037$ ) as well as negative correlation in expression of fibronectin in stromal component with T tumor stage ( $p=0.001$ ). There was statistically significant positive correlation in expression of galectin-3 in epithelial tumor cells compared with T tumor stage ( $p=0.046$ ) connected with the more aggressive tumor biology and positive correlation in expression of galectin-3 in tumor with metastases in lymph nodes with disease relapse rate ( $p=0.00$ ).

## CONCLUSION

Increased fibronectin expression in epithelial tumor cells and decreased fibronectin in stromal tumor component was related to more aggressive tumor biology, higher tumor grade and more infiltrative tumor growth with metastatic spread to lymph nodes. These observations suggest a role for fibronectin and galectin-3 as biomarkers for bladder cancer diagnostics, staging, outcome and prognosis. In clinical practice these molecular markers could be used in creating subgroups of patients that would benefit from more frequent follow up or additional therapeutic approaches.

Key words: urothelial bladder carcinoma, fibronectin, galectin-3

## SADRŽAJ

<b>1. UVOD</b> .....	<b>1</b>
1.1. Anatomija mokraćnog mjehura .....	1
1.2. Histologija mokraćnog mjehura .....	2
1.3. Embriologija mokraćnog mjehura .....	4
1.4. Funkcija mokraćnog mjehura .....	4
1.5. Dobročudni epitelni tumori i prekursori karcinoma .....	5
1.5.1. Papilom .....	6
1.5.2. Invertirani papilom .....	7
1.5.3. Urotelna displazija .....	7
1.6. Karcinom mokraćnog mjehura .....	8
1.6.1. Epidemiologija i etiologija .....	8
1.6.2. Klinička slika i rana dijagnostika .....	10
1.6.3. Stupnjevanje bolesti .....	12
1.6.4. Klinička patologija .....	14
1.6.5. Prognostički čimbenici .....	17
1.6.6. Molekularne i genske promjene povezane s rakom mokraćnog mjehura .....	19
1.6.7. Terapija, prognoza i praćenje bolesnika .....	21
1.7. Citologija sedimenta urina .....	22
1.8. Cistoskopija .....	24
1.9. Tumorski markeri i fluorescentna in situ hibridizacija .....	26
1.9.1. Tumorski markeri .....	26
1.9.2. Fluorescentna in situ hibridizacija (FISH) .....	28
1.10. Stanice i molekule strome tumora .....	29
1.10.1. Stroma tumora .....	29
1.10.2. Fibronektin .....	30
1.10.3. Galektin-3 .....	30
<b>2. HIPOTEZA</b> .....	<b>31</b>
<b>3. SVRHA I CILJ RADA</b> .....	<b>32</b>
<b>4. BOLESNICI I METODE</b> .....	<b>33</b>
4.1. Bolesnici .....	33
4.2. Metode .....	35
4.2.1. Histološka analiza .....	35
4.2.2. Imunohistokemijska analiza .....	36
4.2.3. Statistička analiza .....	37
<b>5. REZULTATI I STATISTIČKA ANALIZA REZULTATA</b> .....	<b>38</b>
<b>6. RASPRAVA</b> .....	<b>61</b>
<b>7. ZAKLJUČCI</b> .....	<b>68</b>
<b>8. LITERATURA</b> .....	<b>70</b>
<b>9. ŽIVOTOPIS</b> .....	<b>83</b>

## **POPIS OZNAKA I KRATICA**

AUA	Američko urološko društvo
BCG	od franc. bacil tuberkuloze (Bacillus Calmette – Guerin)
BM	bazalna membrana
BTA	od engl. „bladder tumor antigen“
CAF	engl. „cancer associated fibroblasts“
CIS	karcinom in situ
CK	citokeratin
DNK	deoksiribonukleinska kiselina
EAU	Europsko urološko društvo
ECM	vanstanični matriks
FGFR3	receptor faktora rasta fibroblasta 3
FICBT	prva međunarodna konzultacija o tumorima mjehura
FISH	Fluorescentna in situ hibridizacija
G	(engl. grading) tumora, histopatološko stupnjevanje diferenciranosti tumora
HE	hemalaun eozin
IBCC	Međunarodni odbor za rak mjehura
ISUP	Međunarodno društvo za urološku patologiju
L	lumbalni
LP	lamina proprija
LSAB	od engl. Labeled Streptavidin Biotin
MMP	matriks metaloproteinaza
MP-U	muskularis proprija, unutarnji sloj
MP-V	muskularis proprija, vanjski sloj
MSCT	višeslojna računalna tomografija
MSIP	od eng. Multipoint Session Initiation Protocol
NCCN	Nacionalna sveobuhvatna mreža za rak
NMIBC	od engl. mišićno neinvazivni tumor
NMP	22 nuklearni matrix protein 22

PUNLMP	papilarna urotelna neoplazma niskog malignog potencijala
S	sakralni
Th	torakalni
TIMP	tkivni inhibitor metaloproteinaza
TNM	T(primarni tumor) N (regionalni limfni čvorovi), M (udaljene metastaze)
TUR	transuretralna resekcija
UICC	od franc. Međunarodna unija protiv raka
VEGF	od engl. „vascular endothelial growth factor“
WHO	Svjetska zdravstvena organizacija

## 1. UVOD

### 1.1. Anatomija mokraćnog mjehura

Mokraćni mjehur (*lat. vesica urinaria*) je šuplji mišićni organ donjeg urinarnog trakta koji služi za pohranu urina, pri čemu bez promjene intraluminalnog tlaka može zaprimiti oko 400 do 500 mL tekućine. U odraslih je mokraćni mjehur smješten iza simfize stidne kosti uz koju je vezan pubovezikalnim ligamentom u žena, odnosno puboprostatičnim ligamentima kod muškaraca. S gornje strane je mjehur prekriven parijetalnim listom potrbušnice koji u žena straga prelazi najprije na maternicu tvoreći vezikouterinu ekskavaciju, a još dorzalnije na rektum tvoreći rektouterinu ekskavaciju. U muškaraca peritoneum mokraćnog mjehura prelazi izravno na prednju stranu rektuma. Ispod mjehura u muškaraca se nalazi prostata, a dorzalno su smješteni sjemeni mjehurići i sjemenovodi koji su od rektuma odvojeni Denonvillierovom fascijom (1-3).

S vanjske strane, s apeksa mokraćnog mjehura, polazi urachus prema stražnjoj strani prednje trbušne stijenke, a predstavlja obliteriranu embrionalnu strukturu koja tvori središnji umbilikalni ligament. Izlazni dio mokraćnog mjehura predstavlja posebni mišićni dio mjehura koji se naziva trigonum, izgleda poput obrnutog trokuta, a na njegovim lateralnim vrhovima u mokraćni mjehur pod oštrim kutem ulaze mokraćovodi. Trigonum se distalno nastavlja uretrom. Muskulatura mokraćnog mjehura (detruzora) sastoji se od tri međusobno povezana sloja od kojih je površinski sloj uzdužni i osobito naglašen na prednjoj i stražnjoj stijenci mokraćnog mjehura. Srednji je sloj cirkularno orjentiranih mišićnih niti, a unutrašnji longitudinalni sloj se nastavlja distalno u muskulaturu uretre pomažući u tvorbi unutrašnjeg sfinktera (1,4).

Na mjestima gdje mokraćovodi ulaze u mokraćni mjehur mišićni sloj je kombinacija glatkog mišićnog longitudinalnog sloja intramuralnog segmenta mokraćovoda i muskulature mišića samog mokraćnog mjehura (detruzora). Intramuralni dio mokraćovoda okružen je fibromuskularnom Waldeyerovom ovojnicom koja ga fiksira uz mokraćni mjehur. Punjenjem mokraćnog mjehura njegova se stijenka rasteže, a mišići te funkcionalne cjeline ureterovezikalnog ušća pritiskom zatvaraju intramuralni dio uretera i tako sprečavaju nastanak vezikoureteralnog refluksa (3,4).

Većina arterijske krvi prokrvljuje mokraćni mjehur putem donje vezikalne arterije koja je ogranak unutarnje ilijačne arterije. Manjim dijelom sudjeluje gornja vezikalna, obturatorna i donja glutealna arterija, dok je u žena taj dio arterijske ramifikacije predstavljen uterinom i vaginalnom arterijom. Venska krv drenira se u vezikalni splet te dalje u ilijačne vene. Limfna drenaža mjehura slijedi retrogradno perivezikalne limfne čvorove te lance uz unutrašnju i vanjsku ilijačnu arteriju i dalje putem zajedničkih ilijačnih arterija ascendentno.

Mokraćni mjehur inerviran je simpatičkim (Th11-L2), parasimpatičkim (S2-4) i senzornim vlaknima živaca. Parasimpatička inervacija iz sakralnih centara nastavlja se zdjeličnim spletom, a postganglionarne kolinergičke niti inerviraju detruzor i sfinkter. Simpatičke postganglionske noradrenergičke niti inerviraju glatke mišiće mjehura (trigonum), sfinkter i proksimalni dio uretre. Somatska motorna inervacija dolazi do vanjskog uretralnog sfinktera putem pudendalnog živca (1,5).

## 1.2. Histologija mokraćnog mjehura

Presjek stijenke mokraćnog mjehura histološki pokazuje tri sloja. Unutrašnji sloj je sluznica (*mucosa*) koju čini epitelni pokrov prijelaznog epitela tj. urotela, a ispod kojeg se nalazi lamina proprija koju čini sloj rahlog veziva. Mišićni sloj sluznice (*muscularis mucosae*) je diskontinuiran te nije uvijek vidljiv. Najdeblji dio stijenke mokraćnog mjehura predstavlja mišićni sloj (*lamina muskularis propria*), mjehura kojeg s vanjske strane prekriva adventicija.

Ovakva podjela važna je za stupnjevanje bolesti oboljelih od raka mokraćnog mjehura i to u dijagnostičke, terapijske i prognostičke svrhe (3,6,7).

Epitel koji prekriva mokraćni mjehur, uretere i nakapnicu naziva se urotel, a svojim izgledom dijelom podsjeća na nekeratinizirajući višeslojni pločasti epitel, a drugim dijelom na cilindrični epitel pa se u prošlosti koristio naziv prijelazni epitel. Na vratu mjehura i distalnom trigonumu postoji manje područje nekeratinizirajućeg pločastog epitela koje je najprominentnije u žena u post i perimenopauzi. Navedeni epitel sadrži dosta glikogena te estrogenske i progesteronske receptore pa se može naći i u muškaraca koji se liječe estrogenskom terapijom zbog raka prostate (8).

Debljina urotela ovisi o anatomskoj lokalizaciji i stupnju distenzije mokraćnog mjehura. U maksimalno distendiranom mjehuru urotel sadrži svega 2-3 sloja spljoštenih stanica, dok se u kontrahiranom stanju nalazi 7-8 slojeva. U ovom stanju urotel se može podijeliti na površinski, intermedijarni i sloj bazalnih stanica. Stanice intermedijarnog sloja su kubične ili niske cilindrične, s ovalnim jezgrama i obilnom citoplazmom. Bazalne stanice su kubične, vidljive su samo u kontrahiranom mjehuru. One se nalaze na tankoj, kontinuiranoj bazalnoj membrani (6,7,9).

Ispod epitela nalazi se *lamina propria*, relativno debeli sloj fibroelastičnog vezivnog tkiva koji osigurava višestruki porast volumena mjehura ispunjenog urinom, uz minimalni porast endoluminalnog tlaka. U tom sloju se nalaze brojne krvne žile i glatki mišić koji čini slabo definirani i većinom diskontinuirani sloj (*muscularis mucosae*) (10,11). Praktično gledano, izrazito je važno prilikom analize histoloških preparata ne zamijeniti rijetka glatka mišićna vlakna mišićnog sloja sluznice s pravim mišićnim slojem stijenke. Nedovoljna preciznost u analizi i izražavanju od strane patologa može imati ozbiljne medicinske i zakonske posljedice (12).

Mišićni sloj stijenke (*lamina muscularis propria*) sastoji se od unutarnjeg i vanjskog longitudinalno orijentiranog sloja te središnjeg cirkularnog sloja. Ovi slojevi se jasno razaznaju samo u području vrata mjehura, dok se u ostalim dijelovima longitudinalni i cirkularni snopovi međusobno isprepliću. Kao i kod ostalih slojeva, debljina muskularis proprije ovisi najviše o stanju distendiranosti mjehura. Vanjski longitudinalni mišićni sloj je najdeblji straga na bazi mjehura, gdje sudjeluje u građi trigonuma mokraćnog mjehura. Unutar lamine muskularis proprije, kao i u seroznom sloju (adventicija) mogu se naći i nakupine masnog tkiva, a što može stvarati poteškoće prilikom dijagnostike i određivanja stadija karcinoma mokraćnog mjehura (11,12).

Imunohistokemijski svi slojevi urotela pokazuju pozitivnu reakciju na razne citokeratine (CK), kao što su CK7, CK8, CK18, CK19, CK5 i CK13, dok površinske stanice (*umbrella cells*) pokazuju pozitivnu reakciju na CK20 (13).

### **1.3. Embriologija mokraćnog mjehura**

Urogenitalni sustav je porijekla intermedijarnog mezoderma i razvija se duž stražnjeg zida trbušne šupljine, pri čemu u ranim fazama razvoja ekskretorni kanali oba sustava završavaju u zajedničkoj šupljini naziva kloaka.

Tijekom 4. do 7. tjedna razvoja kloaka se urorektalnim septumom podijeli u dva dijela, urogenitalni sinus sprijeda, te analni kanal straga. Urogenitalni sinus se nadalje dijeli na tri dijela. Gornji i najveći dio čini mokraćni mjehur koji se u početku nastavlja na alantois, a nakon što lumen alantoisa obliterira, ostaje fibrozni tračak urahusa koji povezuje apeks mokraćnog mjehura s pupkom. U odraslih ostaje samo ostatak urahusa kao medijalni umbilikalni ligament. Središnji dio urogenitalnog sinusa se u muškaraca razvija u prostatični i membranozni dio uretre. Distalni dio urogenitalnog sinusa je falusni dio, čiji se daljnji razvoj značajno razlikuje ovisno o spolu. Tijekom razvoja kloake, kaudalni dijelovi mezonefričkih vodova se inkorporiraju u zid mokraćnog mjehura, pa posljedično tome ureteri, koji nastaju iz mezonefričkih vodova, ulaze odvojeno u mjehur. Unutrašnjost mokraćnog mjehura prekrivena je epitelom porijekla endoderma, a lamina proprija, muskularis proprija i adventicija se razvijaju iz visceralnog mezenhima (9,14).

### **1.4. Funkcija mokraćnog mjehura**

U ljudi i ostalih sisavaca služi kao rezervoar hipertoničnog urina, te stoga mora biti napropustan za vodu. To omogućuje heksagonalni oblik apikalnih stanica sluznice, njihova površina obložena glikokaliksom te čvrste međustanične veze. Bogata subepitelna vaskularna mreža također može funkcionirati kao konkurentni izmjenjivač za održanje hipertoničnog urina. Vrlo važno svojstvo mokraćnog mjehura je mogućnost promjene kapaciteta i debljine stijenke uz minimalni porast endoluminalnog tlaka i održanje kontinentnosti (5,6).

Kolagen i elastin su najvažnije vezivne komponente mokraćnog mjehura. Promjene u izražajnosti tih proteina rezultiraju u nesposobnosti punjenja mjehura pod niskim tlakom, potpunog pražnjenja i održanja kontinentnosti. Trabekulacija mjehura na cistoskopiji održava povišeno nakupljanje kolagena tipa III, dok je elastin rijedak oko mišićnih snopića.



Elastičnost i popustljivost mokraćnog mjehura, osim o mehaničkim svojstvima stijenke mjehura ovisi i o neuromuskularnim svojstvima (4-6,9,10).

## 1.5. Dobročudni epitelni tumori i prekursori karcinoma

Bitna značajka urotela je da u sklopu reakcije na lokalni podražaj ili ozljedu može reagirati promjenom izgleda. Ta osobina rezultira nizom benignih morfoloških promjena. Wiener i sur. su u 100 postmortalno pregledanih mokraćnih mjehura bez vidljivih makroskopskih promjena našli dolje spomenute mikroskopske promjene u vidu Brunnovih gnijezda, pločaste metaplazije i *cystitis cystica* u čak 93% slučajeva (15,16).

Brunnova gnijezda predstavljaju najčešću reaktivnu proliferativnu promjenu urotela i prema nekim istraživanjima nalaze se u većini mokraćnih mjehura (89%-94%), najčešće u području trigonuma. Riječ je o invaginacijama urotela u podležecu laminu propriju. Spomenuta gnijezda ponekad gube kontakt s površinom te mogu nalikovati na invazivan tumor, no citološke karakteristike, pravilnost i glatka kontura gnijezda uvijek govore u prilog benigne promjene (16).

Nakupljanjem staničnog detritusa ili mucina unutar gnijezda s vremenom dolazi do cističnog proširenja pa se takva promjena naziva *cystitis cystica*. U nekim slučajevima dolazi do žljezdane metaplazije epitela koji oblaže ciste, što se označava nazivom *cystis glandularis*. Može doći i do intestinalne metaplazije, tj. žljezdani epitel može nalikovati na epitel crijeva (16). Floridna Brunnova gnijezda mogu nalikovati i na tzv. „nested“ varijantu urotelnog karcinoma mokraćnog mjehura, a razlikovanje može biti zahtjevno (16).

Metaplazija je proces pretvorbe jedne vrste tkiva u drugo koje nije karakteristično za lokaciju na kojoj se pretvorba zbiva. Urotel često podliježe metaplaziji, najčešće pločastoj ili žljezdanoj. U podlozi metaplazije nalaze se kronični upalni procesi, kateterizacija i druge kronične ozljede. Pločasta metaplazija najčešće se nalazi u području trigonuma mjehura u žena. Sama po sebi, pločasta metaplazija ne predstavlja premalignu promjenu, no bolesnici s metaplazijom trebaju biti klinički praćeni jer imaju povećani rizik za pojavu karcinoma pločastih stanica (17).

Kod žlijezdane metaplazije pokrovni epitel postaje visoko cilindričan, nalik na onaj u gastrointestinalnom traktu, uz žarišnu pojavu vrčastih stanica te se ovaj tip metaplazije ponekad naziva i intestinalni tip. Kao i pločasta metaplazija, žlijezdana metaplazija sama po sebi najvjerojatnije nije prekanceroza, no ipak postoje proturiječna tumačenja o riziku za nastanak adenocarcinoma u osoba sa žlijezdanom metaplazijom (16-19). Nefrogeni adenom je benigna tvorba čije podrijetlo nije jasno utvrđeno, a jedna od teorija jest da se radi o specifičnom tipu metaplazije. Može ga se pronaći u sklopu kronične upale sluznice ili cijeljenja rane nakon trauma odnosno operacije, a sve se češće opisuje i u imunokomprimitiranih bolesnika, osobito nakon transplantacije organa. Obično se klinički prezentira nadražajnim simptomima ili hematurijom. Pitanje da li nefrogeni adenom može biti prekursor adenokarcinomu mokraćnog mjehura još je otvoreno (20,21).

Kao što je prije spomenuto, urotel praznog mjehura u normalnim uvjetima čini 7-8 slojeva stanica. Sve više od toga u odsutnosti displazije definira se kao urotelna hiperplazija koja može biti ravnog oblika ili papilarna. Nema dokaza da hiperplazija posjeduje maligni potencijal, no pojedine studije pokazuju da u slučajevima kad postoji konkomitantni papilarni karcinom hiperplazija s karcinomom dijeli određeni stupanj klonalnosti (22,23).

Jedan od entiteta koji valja spomenuti pri opisivanju neneoplastičnih promjena urotela svakako je pseudokarcinomatозна epitelna hiperplazija. Riječ je o promjeni koju su kao zasebni entitet 2000. godine prvi put opisali Baker i Young (24) u sklopu promjena nakon radioterapije karcinoma u području zdjelice. Slične promjene opisane su i nakon kemoterapije. Spomenuta promjena je važna u dijagnostici jer se vrlo lako može zamijeniti s karcinomom (24,25).

### **1.5.1. Papilom**

Urotelni papilom je egzofitični tumor kojeg gradi rahla fibromuskularna stroma obložena epitelom koji u potpunosti odgovara opisu normalnog urotela. Predstavlja manje od 1% svih urotelnih tumora i češće se nalazi u mlađih osoba kao i u djece. Dvostruko je češći u muškaraca. Papilarni izdanci su nježni uz blago grananje ali nikada nema fuzije papila. Imunohistokemijski profil papiloma također u potpunosti odgovara obilježjima normalnog

urotela po kriterijima niskog indeksa proliferacije i pozitivne reakcije površinskih stanica na citokeratin 20.

S molekularnog aspekta papilomi urotela često pokazuju mutacije receptora faktora rasta fibroblasta 3 (FGFR 3) po čemu su slični dobro diferenciranom papilarnom karcinomu odnosno papilarnoj urotelnoj neoplazmi niskog malignog potencijala (PUNLMP). U papilomu urotela nisu prisutne mutacije p53. Urotelni papilom tek rijetko recidivira (u oko 8% slučajeva) (13,26,27).

### **1.5.2. Invertirani papilom**

Invertirani papilom je dobroćudna epitelna neoplazma koja, za razliku od egzofitičnog papiloma, pokazuje endofitični način rasta uraštanjem u podležecu stromu. Češće se viđa u starijih osoba, a četverostruko češće u muškaraca nego u žena. Stroma tumora je rahla, a epitelni otočići i trake penetriraju u laminu propriju mukoze (23,26).

Usprkos više izvještaja o mogućnosti maligne alteracije invertiranog papiloma ta je pojava i dalje dvojbeno. Najvjerojatnije opisani slučajevi predstavljaju urotelni karcinom invertiranog načina rasta. Prema Aminu i sur. (28), u diferencijalnoj dijagnozi invertiranog papilloma i invertiranog tipa urotelnog karcinoma valja usmjeriti pažnju na arhitekturne i citološke značajke tvorbe. Osim toga, ako nedvojbeno postoji epitelna invazija u laminu propriju ili mišićni sloj mogućnost invertiranog papiloma treba isključiti. Isto tako, na molekularnoj razini moguće je diferencirati invertirani papilom od invertiranog urotelnog karcinoma temeljem ekspresije ranije spomenutog FGFR 3 kao i razlike u ekspresiji proliferacijskog markera Ki-67 (28,29).

### **1.5.3. Urotelna displazija**

Displazija urotela se definira kao lezija ograničena na urotel s citološkim i arhitekturnim obilježjima koja ukazuju na preneoplaziju, ali nedovoljno izraženim da bi zadovoljili kriterije karcinoma in situ (CIS). Jezgre stanica pokazuju hiperkromaziju, a mitoze, ako su prisutne, uglavnom su smještene u bazalnom sloju gdje se, kod displazije i nalazi većina staničnih abnormalnosti (30). Karcinom in situ (CIS), za razliku od displazije urotela, pokazuje pleomorfizam, diskohezivnost stanica i mitoze kroz sve slojeve epitela.

Prisutnost displazije u okolini neinvazivnih papilarnih karcinoma urotela označava se kao sekundarna displazija koja upozorava na nestabilnost urotela diljem mjehura i na povećanu mogućnost recidiva i progresije tumora. Primarna, ili *de novo* displazija je rjeđa, a može progredirati u neoplaziju u 5-19% slučajeva (23,30).

## **1.6. Karcinom mokraćnog mjehura**

### **1.6.1. Epidemiologija i etiologija**

Karcinom mokraćnog mjehura se nalazi na 7. mjestu po učestalosti u muškaraca u svijetu, ima godišnju incidenciju od 386 na 100.000, čini oko 3,2% svih karcinoma te ima mortalitet od 150 na 100.000 (31,32). Muškarci oboljevaju znatno češće od žena, u omjeru od otprilike 3,5:1, što se pripisuje razlikama u izloženosti etiološkim faktorima. Iako se smatra relativno rijetkim u žena, broj bolesnica približan je onom oboljelom od karcinoma vrata maternice i karcinoma jajnika (33). Za oba spola je incidencija karcinoma mjehura najveća u zemljama zapadne Europe, Sjevernoj Americi i Australiji (33,34).

Prema podacima Registra za rak Republike Hrvatske za 2015. godinu, karcinom mokraćnog mjehura se u muškaraca nalazi na 5. mjestu po incidenciji i čini 6% novootkrivenih karcinoma (686), dok se u žena ne nalazi među prvih pet najčešćih sijela karcinoma, a čini ukupno 2% novootkrivenih karcinoma (243). Mortalitet od karcinoma mokraćnog mjehura je u Hrvatskoj u 2015. godini iznosio 344 za muškarce, dok za žene, obzirom da ne spada niti u 10 najčešćih sijela karcinoma, podataka nema (34).

Najčešći histološki tip karcinoma mjehura u razvijenim zemljama je urotelni karcinom, koji čini više od 90% karcinoma mjehura u razvijenim zemljama. Procjenjuje se da oko 70% pacijenata u vrijeme dijagnoze ima neinvazivni ili plitko invazivni karcinom (Ta, Tis, T1), dok se oko 30% pacijenata prezentira karcinomom koji invadira mišić (T2) (31). Karcinom mokraćnog mjehura čini značajan financijski teret u zdravstvenom sustavu, od dijagnoze do smrti potroši više novčanih sredstava po pacijentu od svih karcinoma (35).

Postoji niz čimbenika rizika za nastanak karcinoma mokraćnog mjehura od kojih se najvažnijim smatraju ekspozicija određenim kemijskim karcinogenima, a ponajprije anilinskim bojama, s kojima se radnici u raznorodnim industrijama često susreću. Stoga se rak mokraćnog

mjehura smatra jednim od najbolje poznatih tzv. industrijskih karcinoma. Osim anilinskih boja potrebno je navesti i izloženost benzidinu te aromatskim aminima. Navedene kemijske karcinogene susrećemo u kemijskoj industriji, obradi kože i metala, industriji gume, tiskarama, pogonima koji se bave bojama, laboratorijima zubne tehnike, salonima za uljepšavanje itd. Vrijedno je napomenuti kako je vrijeme djelovanja kemijskog karcinogena potrebno da se razvije maligni fenotip (vrijeme latencije) vrlo dugo i iznosi 30-50 godina. Međutim, važno je naglastiti kako se navedeni karcinogeni iz inaktivnog stanja u aktivno pretvaraju uz pomoć enzima koji pak pokazuju genetski definirane razlike u aktivnosti. Tako osjetljivost na navedene karcinogene varira između pojedinaca i populacija. Smatra se da je tzv. „industrijski karcinom mjehura“ etiološki odgovoran za ukupno oko 20% svih slučajeva bolesti (36,37).

Pored toga svakako kao rizični faktor treba napomenuti i pušenje cigareta koje se dovodi u uzročnu vezu s nastankom raka mokraćnog mjehura još od 60-tih godina prošlog stoljeća. Smatra se da je pušenje uzrokom oko dvije trećine karcinoma mjehura u muškaraca i jedne trećine u žena. Pušači imaju i do šest puta veći rizik nastanka u usporedbi s nepušačima, a potrebno je oko dvadeset godina kontinuiranog pušenja da se aktivira mehanizam onkogeneze. Rizik raste s brojem cigareta dnevno, a i u bivših pušača, koji su prestali pušiti prije najmanje deset godina, rizik je dvostruko veći nego u ljudi koji nikada nisu pušili. Također i bolesnici koje nastave pušiti nakon dijagnosticiranog karcinoma mokraćnog mjehura razviju relaps u kraćem vremenu od onih koji prestanu pušiti (38-41).

Osim navedenoga, u etiologiji bolesti važno je napomenuti i čimbenike koji manjim dijelom doprinose nastanku raka mokraćnog mjehura. To su kronična infekcija mokraćnog mjehura (42) i shistostomijaza (bilharzijaza) mjehura (43), oboje povezani s karcinomom pločastih stanica mokraćnog mjehura; zatim zloupotreba fenacetinskih analgetika (44) kao i terapijska upotreba ciklofosfamida (45). Unos kofeina i umjetnih zaslađivača također su istraživani kao čimbenici rizika ali njihov utjecaj nije nedvojbeno potvrđen (46). Povećan rizik razvoja karcinoma mjehura postoji i u pacijenata liječenih radioterapijom radi adenokarcinoma prostate. Smatra se da prehrana također ima ulogu u nastanku karcinoma mokraćnog mjehura, pa vitamin A primjerice djeluje protektivno, a pržena hrana i hrana bogata mastima imaju negativan učinak (47).

Nasljedni faktori nemaju značajniju ulogu u nastanku raka mokraćnog mjehura. Prema istraživanju Kiemeney i sur. relativni rizik pojave raka mjehura bio je viši u drugom i trećem koljenu nego u prvom, što jasno govori protiv nedvojbenog utjecaja nasljeđa u toj bolesti (48).

Molekularne promjene genetskog materijala svakako imaju značajnu ulogu i to u stečenim i akumuliranim oštećenjima DNK kao što je to slučaj i u drugih tumora s maksimumom pojavljivanja u srednjoj i starijoj dobi. Kemijski karcinogeni mogu oštetiti DNK aktivacijom onkogenih ili mutacijom (inaktivacijom) tumor-supresorskih gena (13,49).

### **1.6.2. Klinička slika i rana dijagnostika**

Bezbolna, spontana, intermitentna hematurija kardinalni je znak raka mokraćnog mjehura i u 85% slučajeva predstavlja prvi simptom (50). U većine bolesnika s dokazanim rakom mokraćnog mjehura nalazi sedimenta urina će pokazati barem mikrohematuriju ukoliko se pretraga sedimenta urina učini dovoljno puta (51).

Ukoliko u anamnezi postoji podatak o makrohaturiji ili nalazi sedimenta urina koji su upućivali na perzistiranje mikrohematurije, a posljednji nalazi to ne potvrđuju, ipak je indicirano učiniti cistoskopiju osobito ako se radi o starijem bolesniku izloženom ranije navedenim rizicima nastanka raka mjehura (50-52).

Izraženost i vrsta simptoma ovise o proširenosti, vrsti tumora i mjestu nastanka. Sindrom koji uključuje iritativne simptome mokrenja poput polakisurije, urgencije i dizurije slijedeća je najčešća prezentacija raka mokraćnog mjehura. Ne treba zaboraviti da je gotovo redovito ovaj skup simptoma praćen barem mikroskopskom hematurijom. Općenito, karcinom mjehura bit će dijagnosticiran u oko 20% pacijenata s makroskopskom i 10% pacijenata s mikroskopskom hematurijom. Isto tako u pojedinaca starijih od 60 godina i u mlađih pušača te u osoba izloženih karcinogenima valja inzistirati na cistoskopiji već u početnoj fazi obrade (52).

U slučajevima lokalno uznapredovale bolesti mogu se vidjeti znaci hidronefroze zbog infiltracije i opstrukcije ureteralnih ušća ili edem donjih ekstremiteta (češće jednostrani) kao izraz kompresije u zdjelici, a može biti i praćen znacima duboke venske tromboze. Opći simptomi maligne bolesti poput progresivnog gubitka tjelesne mase, bolova u kostima i

abdomenu, febrilna stanja i sl. danas se iznimno rijetko viđaju kao prva prezentacija raka mokraćnog mjehura (50-53).

Osim kliničkih znakova i nalaza mikrohematurije u sedimentu urina, dijagnostika se temelji na citološkom pregledu sedimenta urina, cistoskopiji i transuretralnoj resekciji (TUR-u) te patohistološkoj analizi tumorskog tkiva. Radiološke pretrage uključuju intravensku urografiju koja je posljednjih godina sve više svoje mjesto prepustila kompjutoriziranoj tomografiji (MSCT). Treba reći kako ove pretrage najčešće imaju ulogu procjene morfologije i funkcije gornjeg mokraćnog sustava te procjene lokalne i regionalne proširenosti bolesti nego što su presudne za potvrdu dijagnoze (53).

Nastojanja na ranoj dijagnostici raka mokraćnog mjehura temelje svoju racionalizaciju na nekoliko činjenica. Već kod inicijalne dijagnoze raka mokraćnog mjehura on je infiltrativni u nadpolovične većine slučajeva dok manja proporcija nastaje progresijom iz tumora nižeg stadija. Ipak, prognoza primarno infiltrativnih tumora je bolja od prognoze infiltrativnih tumora koji nastaju progresijom iz tumora nižeg stadija (54). Sljedeće opažanje koje ima važnost za inzistiranje na ranijoj dijagnostici bolesti je činjenica da se žene češće prezentiraju uznapredovalim stadijem bolesti te imaju lošiju prognozu u usporedbi s muškarcima (52-54).

Nadalje, Messing i Britton su proveli tzv. Wisconsin studiju u kojoj su analizirani rezultati probira (*screening*) bolesnika zbog mikrohematurije upotrebom dijagnostičkih traka s kemijskim reagensom. Populacija pod probirom, kao i populacija koja nije testirana, imale su gotovo jednaku učestalost dobro i srednje diferenciranih (55%) kao i slabo diferenciranih (45%) tumora. Samo 10% slabo diferenciranih tumora (G3) u *screening* populaciji (manje od 5% populacije) nađeno je u fazi infiltrativnog karcinoma, a više od 50% G3 tumora u neskriniranoj populaciji (24% populacije) dijagnosticirano je u lokalno uznapredovaloj fazi (infiltrativni tumor). Mortalitet je bio niži u populaciji probira što jasno govori u prilog rane dijagnostike (3).

Iako rana dijagnostika neće bitno utjecati na preživljenje velike proporcije bolesnika koji imaju neinvazivni (TaG1/2) tumor ona je od presudne važnosti za prognozu svih loše diferenciranih (G3) tumora a oni čine značajnu proporciju od 40-45% svih novootkrivenih karcinoma mokraćnog mjehura (56-59).

Konačno, članovi International Bladder Cancer Group (IBCC) izrekom navode kako rana dijagnostika poboljšava liječenje i rezultate preživljenja bolesnika s mišićno neinvazivnim (površinskim) rakom mokraćnog mjehura (60).

### 1.6.3. Stupnjevanje bolesti

Stadij bolesti koji se određuje prema TNM klasifikaciji (engl. *Tumor, Node, Metastasis*; tumor, čvor, metastaze) iz 2017. god., ima najveći značaj u određivanju prognoze, pa mora biti naznačen u svakom patohistološkom nalazu (61). TNM stadij odnosi se na sljedeće sastavnice:

#### 1. Primarni tumor (T):

- Tx- Primarni tumor se ne može procijeniti
- T0- Nema znakova primarnog tumora
- Ta- Neinvazivni papilarni, polipoidni ili verukozni karcinom
- Tis- Karcinom in situ
- T1- Tumor infiltrira subepitelno vezivno tkivo (laminu propriju)
- T2- Tumor invadira muskularis propriju
  - T2a Tumor invadira unutarju polovinu muskularis proprije
  - T2b Tumor invadira vanjsku polovinu muskularis proprije
- T3- Tumor invadira perivezikalno tkivo
  - T3a Mikroskopski
  - T3b Makroskopski
- T4- Tumor invadira bilo što od navedenog: prostatičnu stromu, maternicu, rodnicu, zdjelični zid, trbušni zid
  - T4a Tumor invadira prostatičnu stromu ili maternicu ili rodnicu
  - T4b Tumor invadira zdjelični ili trbušni zid

#### 2. Regionalni limfni čvorovi (N):

- Nx- Regionalni limfni čvorovi se ne mogu procijeniti
- N0- Nema metastaza u regionalnim limfnim čvorovima
- N1- Postojanje metastaze u jednom regionalnom limfnom čvoru u zdjelici (hipogastrični, obturatorni, vanjski ilijačni ili presakralni limfni čvor)

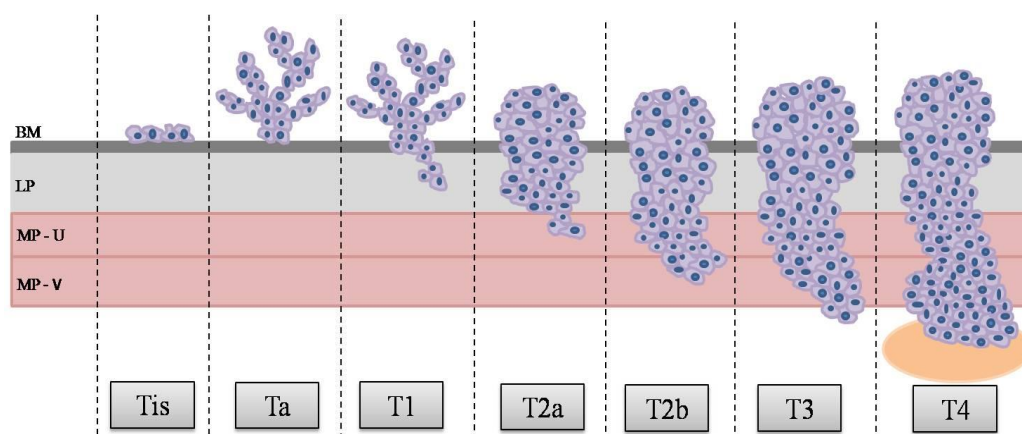


- N2- Postojanje metastaza u više regionalnih limfnih čvorova u zdjelici (hipogastrični, obturatorni, vanjski ilijačni ili presakralni limfni čvorovi)
- N3- Postojanje metastaza u zajedničkim ilijačnim limfnim čvorovima

### 3. Udaljene metastaze (M):

- M0- Ne nalaze se udaljene metastaze
- M1- Postoje udaljene metastaze

Obzirom da se iz kirurškog materijala dobivenog cistektomijom mogu odrediti T i eventualno N sastavnica TNM klasifikacije, ovaj skraćeni oblik se naziva još i patološki stadij (pT ili pTN). Cjeloviti TNM stadij se dobiva združivanjem patoloških, radioloških i kliničkih nalaza.



Slika 1. Prikaz patološkog T stadija karcinoma mokraćnog mjehura prema TNM klasifikaciji (prilagođeno prema Sobin LH i sur.). BM- bazalna membrana; LP- lamina proprija; MP-U- muskularis proprija, unutarnji sloj; MP-V - muskularis proprija, vanjski sloj (61).

Kao i kod drugih karcinoma, osim sustava TNM, u dijagnostičke, prognostičke i terapijske svrhe koristi se i određivanje gradusa tumora, prema stupnju diferenciranosti, odnosno prema stupnju nalikovanja na normalno tkivo. Tradicionalno se karcinom mjehura klasificira prema stupnju diferenciranosti (engl. *grading*) stupnjevanjem po WHO-u (World Health Organisation).

WHO i ISUP (International Society of Urological Pathology) su 2004. godine objavili sustav graduiranja koji upotrebljava specifične citološke i arhitekturne kriterije, a na koji se naslanja

i najnovija WHO klasifikacija iz 2016. godine (23,62). Ovaj sustav graduiranja karcinoma mokraćnog mjehura razlikuje četiri kategorije:

- -urotelni papilom
- -papilarna urotelna neoplazma niskog malignog potencijala (PUNLMP – engl. *papillary urothelial neoplasm of low malignant potential*)
- -dobro diferencirani papilarni urotelni karcinom
- -slabo diferencirani papilarni urotelni karcinom

Dosadašnje analize navode kako klasifikacija prema WHO/ISUP iz 2004. i 2016. godine ne povećava reproducibilnost u odnosu na raniju WHO klasifikaciju iz 1973. godine te da je ona osobito loša u kategoriji PUNLMP (62). Međutim, razlikovanje dobro i loše diferenciranih karcinoma ima značajno višu reproducibilnost (63).

#### 1.6.4. Klinička patologija

Karcinom mokraćnog mjehura predstavlja nakon karcinoma prostate najčešću urološku neoplazmu. U oko 90-95% bolesnika radi se o izoliranom karcinomu urotela ili njegovoj kombinaciji s drugim vrstama karcinoma, dok ne-urotelni: pločasti, žljezdani karcinom, melanom i ostali tumori čine oko 5-10% karcinoma mokraćnog mjehura (23,41).

Oko 75-80% bolesnika s rakom mokraćnog mjehura ima površinski karcinom dok ostatak boluje od infiltrativnog raka. Kategoriju „površinski karcinom mjehura“ predstavljaju tumori ograničeni na sluznicu (Ta, Tis) i laminu propriju (T1), a termin „infiltrativni karcinom mjehura“ se odnosi na tumore koji infiltriraju mišićni sloj, perivezikalno tkivo ili susjedne organe (T2-T4). Nerijetko se, međutim, može vidjeti i termin „invasivum“ za T1 tumore, a to ne treba nipošto shvatiti isto značeno s pojmom mišićno infiltrativnog ( $T \geq 2$ ) tumora jer ova razlika ima svoje bitno prognostičko i terapijsko značenje. Od navedene proporcije površinskih karcinoma oko 70% čini Ta stadij, 20% T1 i 10% karcinom in situ (CIS, Tis) a distribucija stadija je ovisna o populaciji u kojoj je određena (41,61).

Terminološki, posljednjih desetak godina su nastale znatne promjene unutar okvira bolesti zvane „površinski karcinom mjehura“. Značajni rasponi učestalosti recidiviranja i progresije tumora posljedica su različitih entiteta objedinjenih u nazivu „površinski karcinom

mjehura“. Tokom 2007. godine taj je naziv, gotovo uniformno, u literaturi zamijenjen imenom „mišićno-neinfiltrativni karcinom mjehura“ (engl. NMIBC – non-muscle infiltrating bladder cancer). Nadalje, od 2004. godine karcinom, ranije obilježen kao TaG1 u većem dijelu nalaza pretvorio se u „papilarnu urotelnu neoplazmu niskog malignog potencijala“ (PUNLMP).

EAU (European Association of Urology) navode kako su kategorije Ta, Tis i T1 tumora svrstane u istu kategoriju, i to iz pragmatičnih razloga (jer se mogu odstraniti transuretralnom resekcijom – TUR), unatoč toga što kliničko iskustvo i moderne molekularne tehnike upozoravaju na biološki vrlo različit maligni potencijal tih tumora unutar iste skupine (65,66). Na inicijalnoj resekciji tumor može biti dijagnosticiran kao niži stadij nego što zaista jest, osobito ako materijal ne sadrži mišićni dio stijenke, pa tako mogućnost da tumor dijagnosticiran kao Ta/T1 karcinom visokog gradusa zapravo invadira mišić iznosi 10%.

Stoga je mišljenje EAU da je termin „površinski karcinom mjehura“ u današnje vrijeme nedovoljno precizan. Istog su mišljenja i članovi AUA (American Urologic Association) koji navode kako općeniti naziv „površinski karcinom mjehura“ treba nužno preciznije opisivati pT stadijem i gradusom tumora (65,66).

Osobite poteškoće patolozima i urolozima stvara kategorija nazvana PUNLMP i njezina diferencijacija od TaG1 tumora. PUNLMP je donekle proturječan pojam u patologiji raka mokraćnog mjehura definiran kao neinvazivni papilarni urotelni tumor koji nalikuje na papilom ali ima povećan broj slojeva stanica u odnosu na urotel (67). Kada patolog tumor obilježi tumor nazivom PUNLMP prognoza bolesti je odlična jer postoje recidivi (32-47%), ali progresija se rijetko razvija (<3,5% slučajeva). U inačici dijagnoze PUNLMP, TaG1 tumoru, recidivi su znatno češći (>50%) dok je rizik progresije nizak (<5% slučajeva). Obzirom na značajan rizik recidiva, koje se ne razlikuju bitno od Ta karcinoma gradusa 1, preporučuje se dugotrajno praćenje pacijenata (68,69).

Karakteristike površinski invazivnih (T1) tumora su značajno drugačije u usporedbi s neinvazivnim (Ta) tumorima. Prognoza je znatno lošija, mogu biti dobro, srednje i loše diferencirani, a *per definitionem* pokazuju sposobnost penetriranja bazalne membrane i invazije u laminu propriju. Procjena invazije lamine proprije kod raka mokraćnog mjehura jedan je od najzahtjevnijih zadataka urološke patologije i treba biti temeljena na preciznim kriterijima.

Pri toj procjeni treba imati na umu da je kod karcinoma visokog gradusa mogućnost invazije velika (70-96%) ali nije niti neuobičajena kod raka niskog gradusa (23). Ponekad je vrlo teško ispravno procijeniti T kategoriju osobito uz ranije multiple transuretralne resekcije te nakon primjene intravezikalne BCG (*Bacillus Calmette-Guérén*) imunoterapije(23).

Kliničko podcjenjivanje stadija (engl. *understaging*) na kirurškom materijalu cistektomija indiciranih zbog T1 tumora je čak 26-62% (37,41). Slična opažanja navode i drugi autori (68,69). Kliničke analize rezultata cistektomija govore kako petogodišnje preživljenje bez recidiva kao i ukupno desetogodišnje preživljenje, u bolesnika s T1 tumorom u odnosu na T2 (mišićno infiltrativni tumor) nije značajno različito (70,71). Osim postavljanja same dijagnoze vrlo je bitan dio izvještaja patologa o točnoj dubini invazije. Prema Ro i sur., u 91% uzoraka tkiva prisutan je mišićni diskontinuirani sloj u lamini propriji koji ponekad može i izostati ili pak biti i deblji te nalikovati na muskularis propriju što stvara dodatne poteškoće u procjeni točnog stadija bolesti, odnosno diskriminaciji stadija T1 i T2 (10).

Karcinom *in situ* (CIS) mokraćnog mjehura je za razliku od drugih uroloških intraepitelnih neoplazmi neinvazivna neoplazma visokog stupnja maligniteta s izrazito tendencijom progresije karcinoma u dublje slojeve mokraćnog mjehura. Predstavlja proliferaciju citološki malignih urotelnih stanica ograničenih na sluznički epitel mokraćnog mjehura, a po definiciji se radi o loše diferenciranom (G3) tumoru. Histološki, epitel u CIS sadrži izrazito polimorfne, atipične stanice koje obično zahvaćaju cijelu debljinu epitela, ali to nije nužno za dijagnozu (23,63,72). Obično se procjenjuje kako 10% svih bolesnika s površinskim rakom mjehura ima CIS (72). Međutim, zbog ne sasvim ujednačenih kriterija histološke dijagnostike te znatne varijabilnosti u interpretaciji, učestalost CIS-a varira od studije do studije. Tako Kaasinen i sur. (73) navode da 5% bolesnika s površinskim tumorom mjehura ima prateći CIS nasuprot izvještaju od 19% prema Palou i sur. (74).

CIS se klasificira u jednu od tri kategorije:

1. primarni CIS – samostalna lezija bez prijašnjeg ili konkurentnog papilarnog tumora
2. sekundarni CIS – dijagnosticiran praćenjem bolesnika ranije operiranog zbog papilarnog tumora mjehura
3. konkurentni CIS – istodobno postoji CIS i papilarni tumor mjehura (74).

Iako je CIS klasificiran u skupinu površinskih tumora mjehura zajedno s Ta i T1 tumorima nužno je naglasiti kako je CIS visoko maligni entitet i po definiciji loše diferenciran. Bez adekvatne terapije, CIS ima visoku stopu progresije u infiltrativni tumor za razliku od T1 i osobito Ta tumora. Zbog slabe kohezivnosti tumorskih stanica CIS-a u citološkom pregledu urina nalazimo tumorske stanice u 80-90% bolesnika (75).

Već dulje vrijeme jedan od najvećih izazova kirurške patologije mokraćnog mjehura je procjena sposobnosti pojedinih Ta i osobito T1 tumora da recidiviraju i progrediraju u mišićno infiltrativni rak (T2 stadij) (65,76,77).

Urotelni karcinom koji infiltrira mišićni sloj najčešće je slabo (G3), a rjeđe umjereno diferenciran (G2). Mitoze, osobito patološke, vrlo su česte. Invazijom kroz muskularis propriju tumor se širi u perivezikalno tkivo (stadij T3). Kako je ranije rečeno, gotovo svi slojevi stijenke mjehura sadrže ponešto masnog tkiva pa patolog treba biti oprezan pri procjeni dubine zahvaćenosti u materijalu koji je dobiven transuretralnom resekcijom (6).

Karcinomi mokraćnog mjehura koji infiltriraju mišićni dio stijenke i dovode do ekstravezikalnog širenja često pokazuju dediferencijaciju tumorskih stanica te se uz konvencionalni oblik urotelnog karcinoma visokog gradusa u 37% slučajeva mogu naći i posebni oblici karcinoma(78).

### **1.6.5. Prognostički čimbenici**

Definiranjem i korištenjem prognostičkih čimbenika pokušavamo predvidjeti tijek i ishod bolesti. Korištenje do sada poznatih prediktora recidiva i progresije te pronalaženje novih ima veliko kliničko značenje jer omogućava individualizaciju u terapijskom pristupu svakom bolesniku. Izvrstan primjer je korištenje cisplatine u terapiji bolesnika s rakom mokraćnog mjehura koji imaju promjene genskog lokusa p53 (79,80). Konvencionalne čimbenike rizika, koji se rutinski koriste u dnevnoj praksi, možemo podijeliti na kliničke i patohistološke. Pri tome klinički faktori rizika predstavljaju prediktore recidiva, a patohistološki prediktore progresije u viši stadij bolesti. Dakle, za površinske tumore mjehura prediktore recidiva su veličina i broj tumora te učestalost ranijih recidiva dok faktore rizika progresije predstavljaju stadij, gradus i prisustvo CIS-a. Širenje tumora izvan mokraćnog mjehura, infiltracija ušća

uretera, metastaze u limfne čvorove i prisutnost proširenosti karcinoma povezani su s lošom prognozom (23,41,63).

Navedene identificirane parametre su Sylvester i sur. (81) stratificirali kako slijedi: učestalost recidiva (primarni tumor,  $\leq 1$  recidiva godišnje,  $> 1$  recidiva godišnje), broj tumora (1, 2-7,  $\geq 8$ ), veličina tumora ( $< 3$  cm,  $\geq 3$  cm), stadij (Ta, T1), gradus (G1, G2, G3) i CIS (prisutan, odsutan). Multivarijantnom Cox analizom formirali su mogućnost potpuno individualne procjene rizika recidiva i progresije za razdoblje od jedne i pet godina. Elektronska verzija tog „kalkulatora rizika“ dostupna je na [www.eortc.be/tools/bladdercalculator](http://www.eortc.be/tools/bladdercalculator)

Mogućnost recidiva za Ta/T1 tumore u prvoj godini iznosi 15-61%, a tijekom 5 godina 31-78%. Mogućnost progresije u prvoj godini je 1-17% a tijekom 5 godina iznosi od  $< 1\%$  do 45% (81).

Vjerojatno najinteresantnija skupina su T1G3 tumori gdje je najvažniji prediktor progresije prisustvo CIS-a i jednako važno postojanje recidiva na prvoj kontrolnoj cistoskopiji. Zaključeno je da je rizik progresije za te bolesnike 29% unutar prve godine odnosno 74% kroz 5 godina (81,82).

Ipak, prognostička vrijednost navedenih prediktora se u različitim studijama znatno razlikuje. Četiri ekspertne skupine za rak mokraćnog mjehura, European Association of Urology (EAU), the First International Consultation on Bladder Tumors (FICBT), the National Comprehensive Cancer Network (NCCN) i American Urological Association (AUA), nemaju visok stupanj suglasnosti u nekim bitnim prognostičkim čimbenicima. Persad i sur. (83) su upozorili kako navedene skupine nemaju konsenzus o definiranju kategorija bolesti niskog, srednjeg i visokog rizika kao niti u pogledu režima praćenja za svaku navedenu skupinu te o adekvatnoj strategiji daljnjeg liječenja nakon neuspjeha prve intravezikalne terapije.

Ono na čemu temeljimo današnju sposobnost rutinske prognostike je nekoliko činjenica. Infiltrativni ( $T \geq 2$ ) tumor je takav već u vrijeme inicijalne dijagnoze u 57% slučajeva dok u 43% nastaje progresijom tumora nižeg stadija (80-83). Prognoza bolesnika s infiltrativnim karcinomom koji nastaje progresijom površinskog je lošija u usporedbi s primarno infiltrativnim rakom. Infiltracijom mišićnog sloja, te u znatno manjoj mjeri lamine proprije, tumor stječe preduvjete limfogene i hematogene diseminacije. Polovica bolesnika s

infiltrativnim ( $T \geq 2$ ) karcinomom razvije udaljene metastaze unutar dvije godine, a umire unutar pet godina unatoč liječenju. Površinski i infiltrativni karcinomi imaju značajno različito petogodišnje preživljenje (95% vs. 50%) što ukazuje na njihove biološke razlike (63).

Iz navedenoga se može zaključiti kako konvencionalni prediktori rizika recidiva i progresije bolesti ne mogu pouzdano predvidjeti tok bolesti što povećava interes za genetskim promjenama koje se nalaze u podlozi nastanka, recidiviranja i progresije raka mokraćnog mjehura (83,84).

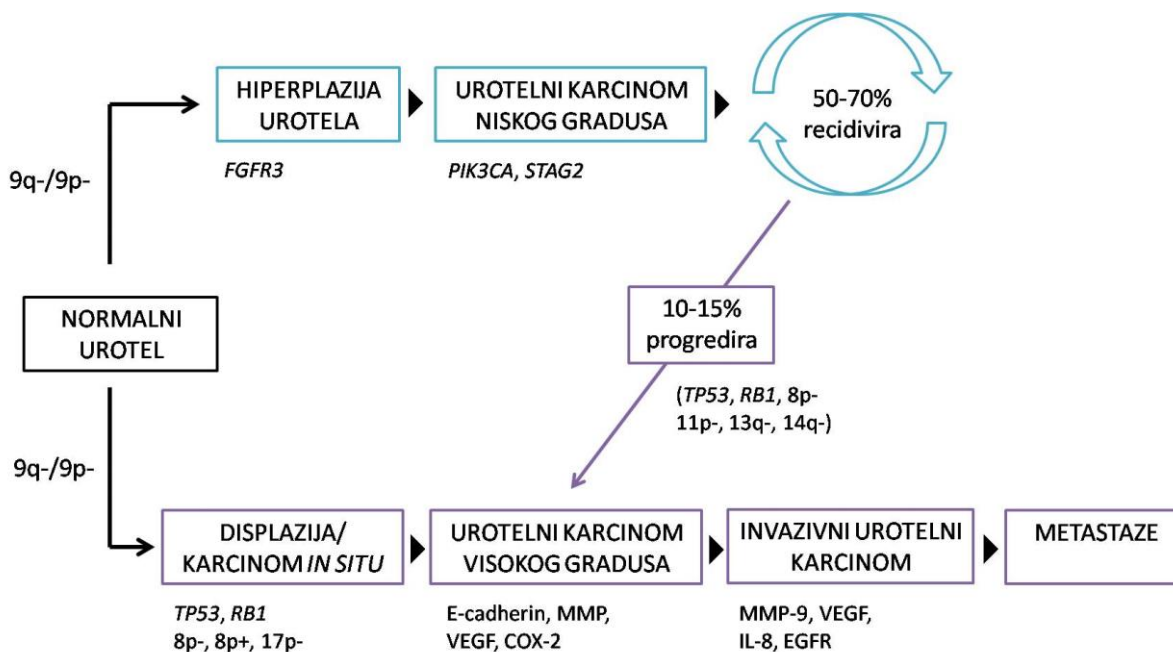
#### **1.6.6. Molekularne i genske promjene povezane s rakom mokraćnog mjehura**

Razumijevanje nastanka i napredovanja te diseminacije raka mokraćnog mjehura je ključno da bismo mogli poboljšati dijagnostiku i liječenje ove bolesti. Otkrivanje vrlo složenih bioloških mehanizama koji čine patogenetske procese moglo bi omogućiti bolju identifikaciju prognostičkih čimbenika te pospješiti pronalasku novih terapijskih mogućnosti.

Veliki broj istraživanja upućuje i potvrđuje kako razdioba karcinoma mjehura na „površinske“ i „infiltrativne“ nije zadovoljavajuća niti dovoljno precizna. Najkraće, molekularna i genska ispitivanja upozoravaju da karcinom mokraćnog mjehura nastaje slijedeći dva različita patogenetska puta koji rezultiraju nastankom karcinoma različitih fenotipa i biološkog ponašanja. Smatra se da površinski urotelni tumori nastaju iz urotelne hiperplazije, a većina invazivnih urotelnih karcinoma progresijom displazije u ravni karcinom *in situ* i neinvazivne karcinome visokog gradusa (84,85). Slika 3 prikazuje različite molekularne puteve u onkogenezi karcinoma mokraćnog mjehura. Karcinomi mokraćnog mjehura koji ne invadiraju mišić su najčešće diploidni i sadrže malo genskih promjena, dok su karcinomi koji invadiraju mišić često aneuploidni i sadrže razne genske promjene (85). Promjene 9. kromosoma se smatraju najranijim genskim promjenama, nastaju u oba patogenetska puta razvoja karcinoma mokraćnog mjehura i vjeruje se da osiguravaju gensku nestabilnost potrebnu za akumulaciju dodatnih mutacija (86). Neke druge genske promjene su specifičnije za pojedini patogenetski put. Tako primjerice mutacija receptora za fibroblastni čimbenik rasta 3 (FGFR3) nastaje u 80% karcinoma mokraćnog mjehura pTa stadija, što se povezuje s povoljnijim ishodom, dok je ista mutacija znatno rjeđa u karcinoma stadija T1 ili viših stadija (86-95). Suprotno navedenom, gotovo svi karcinomi koji invadiraju mišić posjeduju mutacije gena koji

kodiraju proteine G1 kontrolne točke staničnog ciklusa, kao što su *TP53*, *P16* i *RB1*, što je ujedno i loš prognostički znak (86, 92, 93).

Osim što nastaju različitim patogenetskim putevima, karcinomi mokraćnog mjehura prema novijim istraživanjima nastaju i iz različitih subpopulacija urotelnih stanica: neinvazivne urotelne papilarne neoplazme iz intermedijarnih stanica, a karcinom *in situ* iz bazalnih stanica (94).



Slika 2. Prikaz razvoja karcinoma mokraćnog mjehura. Prilagođeno prema Netto GJ (84) te Knowles MA i Hurst CD (85).

Dosadašnji rezultati citogenetskih i molekularnih studija čvrsto zagovaraju razdiobu karcinoma mjehura na genski stabilne (TaG1/2) i nestabilne (CIS, TaG3, T1-4). Površinsko invazivni tumori (T1) i infiltrativni tumori (T $\geq$ 2) su na genetskoj razini izrazito slični (84). Navedena sličnost navodi na zaključak kako su genske promjene potrebne za nastanak infiltrativnog karcinoma prisutne dok je on još „površinski“ (94,95).

Takve zaključke potvrđuju i kliničke analize cistektomija gdje petogodišnje preživljenje i ukupno desetogodišnje preživljenje, u bolesnika s T1 u odnosu na T2 tumore nije značajno bolje dok postojanje ekstrevezikalne ekstenzije bolesti (T3/4) označava značajno lošiju prognozu (62,63).



Obzirom na sklonost recidiviranja karcinoma urotela kod visokog postotka bolesnika dragocjene prognostičke podatke o malignom potencijalu tumora pružaju nam studije o karcinomskim markerima. Oni nam mogu poslužiti za razvoj metoda rane dijagnostike, kao potencijalna terapijska mjesta u određenoj fazi karcinogeneze ili kao prognostički marker za rekurenciju i progresiju bolesti.

### **1.6.7. Terapija, prognoza i praćenje bolesnika**

Izbor terapijskog pristupa dominantno ovisi i stadiju bolesti, a manjim dijelom i o stupnju diferenciranosti (gradusu). Načelno, površinski tumori (Ta, T1 i CIS) liječe se transuretralnom resekcijom vidljivih lezija te intravezikalnim instilacijama kemoterapijskih sredstava za lokalnu primjenu (doxorubicin, mitomicin C i sl.) ili imunoterapijom primjenom BCG intravezikalno prema različitim protokolima (37).

Osobiti izazov u kreiranju terapijskog plana predstavlja kategorija T1G3 tumora. Prema današnjim spoznajama kod ovog specifičnog entiteta postoji vjerojatnost progresije u mišićno infiltrativni tumor 4-20% unutar prve godine, a 20-48% unutar pet godina od postavljanja dijagnoze (96). Iako neki autori inzistiraju na tzv. „ranoj cistektomiji“, dok je tumoru stadiju T1 i loše diferenciran, drugi smatraju da takav terapijski agresivni pristup nema svoje utemeljeno uporište (97). Prvi obrazlažu svoj stav činjenicom da je prognoza T1G3 tumora, osobito uz prisustvo CIS-a, jednako loša kao i prognoza T2 tumora i ne vide razloga za odgađanje kurativne kirurške terapije.

Štoviše, odgađanje cistektomije do pojave recidiva ili progresije smanjuje petogodišnje preživljenje s 90% na 50-60%. Protivnici ovog stava smatraju da inzistiranje na ranoj cistektomiji neće značajno smanjiti mortalitet iako može poboljšati rezultate kirurškog liječenja u centrima koji primjenjuju agresivniji terapijski stav (98,99).

Kada jednom nedvojbeno dokažemo da se radi o mišićno infiltrativnom tumoru ( $T \geq 2$ ) koji su većinom loše diferencirani, terapijski izbor je jedino radikalna cistektomija i derivacija urina, ukoliko dob i opće stanje bolesnika te komorbiditet dozvoljavaju takav oblik radikalne kirurške terapije. Rezultati takvog liječenja prikazani su činjenicom da približno 50% tih

bolesnika razvije klinički detektabilne metastaze unutar 2 godine, a 60% umire unutar 5 godina unatoč liječenju (100).

Prema smjernicama EAU program redovitog nadzora nad bolesnicima kojima je transuretralnom resekcijom odstranjen površinski tumor mokraćnog mjehura, ovisi o tome u koju kategoriju rizika pripada pojedini bolesnik. Konvencionalni način praćenja bolesnika podrazumijeva da svaka cistoskopska kontrola ima ranije učinjen i citološki pregled sedimenta urina.

Za bolesnike iz skupine niskog rizika, potrebna je cistoskopija 3 mjeseca nakon TUR-a pa ako je ona negativna slijedeća se predviđa 9 mjeseci nakon TUR-a te potom jednom godišnje tijekom 5 godina ako su sve kontrole urednih nalaza.

U bolesnika visokog rizika također je neophodna cistoskopija 3 mjeseca nakon TUR-a čak i ako je nalaz negativan ona se ponavlja svaka 3 mjeseca tijekom 2 godine, svaka 4 mjeseca u trećoj godini, te svakih 6 mjeseci do kraja pete godine nadzora, a zatim jednom godišnje uz radiološku evaluaciju gornjeg urotrakta.

Bolesnici srednjeg rizika (njih je priližno 1/3) nemaju apsolutno definiran protokol nadzora koji se adaptira prema nastojanjima urologa i željama bolesnika. Upravo u ovoj kategoriji jasno postaju vidljive posljedice nesuglasja ekspertnih skupina glede definiranja rizičnih skupina (97-100).

Upravo zbog visoke prevalencije bolesti, čestih kontrolnih pregleda citologijom i cistoskopijom, rak mjehura predstavlja bolest za koju se u Zapadnim zemljama izdvaja najviše materijalnih sredstava od svih bolesti. Pri tome cistoskopija predstavlja najznačajniju stavku jer zahtijeva vještinu izvođenja i iskustvo u interpretaciji endoskopskog nalaza. Redukcija broja cistoskopija, ukoliko pronađemo dovoljno pouzdanu neinvazivnu metodu detekcije recidiva, imala bi svoj ekonomski značaj (101).

## **1.7.Citologija sedimenta urina**

Citološka pretraga sedimenta urina uvedena je u praksu sredinom prošlog stoljeća i do današnjih dana predstavlja standard neinvazivne dijagnostike karcinoma urotela (102). Prema vrijednostima i karakteristikama citologije kategoriziraju se sve novije metode neinvazivne

dijagnostike. O tome svjedoči i mišljenje većine europskih urologa koji, unatoč postojanju novijih metoda dijagnostike i praćenja, i dalje preferiraju citologiju kao prvi izbor u konvencionalnom medicinskom postupku (102-105).

Citološka pretraga može detektirati tumor bilo gdje unutar sustava obloženog urotelom, od kaliksa, preko uretera do mokraćnog mjehura i proksimalne uretre. Pretragu treba učiniti na drugom uzorku jutarnje mokraće budući da prva jutarnja mokraća može sadržavati visok stupanj liziranih stanica koje su dulje vrijeme bile u hipertoničnom urinu (103). U pogledu uzimanja uzoraka za citološku pretragu postoje stanovita nesuglasja. Pojedini autori opisuju kako je uzimanje uzorka urina spontanom mokrenjem tri dana uzastopce povisilo osjetljivost metode s 41 na 60%. Drugi autori navode kako uzimanje uzorka kateterizacijom i ispiranjem mjehura može dodatno povećati osjetljivost metode. Iako su uzorci urina dobijenog ispiranjem mjehura svakako više celularni, koristimo li kateterizaciju, takav način pretrage više ne možemo smatrati neinvazivnom metodom dijagnostike. Pored toga postupkom kateterizacije moguće je denudacijom normalog urotela arteficialno stvoriti nakupine stanica koje nije moguće razlikovati od dobro diferencirane neoplazme (105).

Ukupnu točnost citološke pretrage mogu značajno umanjiti postojanje konkremenata urotakta te intravezikalne instilacije kemo- ili imunoterapije i stanja nakon iradijacije zdjelice.

Citologija sedimenta urina se klasično smatra neinvazivnom metodom dijagnostike raka urotela koja visokom osjetljivošću, detektira loše diferencirane tumore, propušta visoku proporciju dobro diferenciranih, a najvrijednija karakteristika joj je visoka specifičnost. Ukupna osjetljivost citologije sedimenta urina je 40-60% (105), a što nam govori da tom metodom približno pola tumora ostane nedijagnosticirano. Iako će većina od tih nedijagnosticiranih tumora biti dobro diferencirane i najvjerojatnije manje lezije, treba napomenuti kako konvencionalna citologija ima do 20% lažno negativnih nalaza i u skupini loše diferenciranih tumora (106).

Prema novijim radovima citologija ima lošiju osjetljivost, ne samo za G1, nego i za G3 tumore, uključujući i CIS. Prije desetak godina na Mayo Clinici učinjena je analiza arhiviranog materijala i utvrđeno je kako je osjetljivost citologije za sve tumore bila samo 58%, a samo za G3 skupinu ne veća od 71%. Budući da su rezultati bili lošiji od očekivanog napravljena je analiza kumulativnih podataka radova objavljenih nakon 1990. godine i uvidjelo se kako

citologija otkriva samo 11% G1 tumora, 31% G2 i 60% G3 tumora (107). Nakon toga su Grossman i sur. učinili multicentričnu studiju u čijim je rezultatima vidljivo kako je ukupna osjetljivost citologije bila samo 15,8% (96). Relevantni izvori citološke literature navode ukupnu osjetljivost pretrage 49-71% (103).

Međutim, citološka pretraga sedimenta urina i interpretacija nalaza zahtijeva veliko iskustvo unatoč kojem postoji znatna varijabilnost između citologa (engl. *inter-observer*) pa i kod revizije nalaza od strane istog citologa (engl. *intra-observer*), a to dovodi do slabe reproducibilnosti. Dijelom se ovakve karakteristike mogu tumačiti činjenicom kako citološka pretraga sedimenta urina nije laboratorijski test nego subjektivna interpretacija morfološkog nalaza (104,106).

## 1.8. Cistoskopija

Endoskopski pregled mokraćnog mjehura predstavlja, uz transuretralnu resekciju i patohistološku konfirmaciju dijagnoze, temelj urološke dijagnostike. Zahvat se najčešće izvodi ambulantno, uz aplikaciju lokalnog anestetika u gelu *per urethram*. U slučaju da je tumor mjehura već ranije vizualiziran ultrazvučno ili drugim radiološkim metodama, ambulantna cistoskopija nije nužna, ali potpuni cistoskopski nalaz koji treba sadržavati podatke o konzistenciji (solidni ili papilarni), obliku, veličini, broju i lokalizaciji tumora te eventualnim promjenama u njegovoj okolini, može dati vrijedne prognostičke podatke te determinirati strategiju transuretralne resekcije tumora mjehura (37).

Papilarni i solidni tumori najčešće se bez većih teškoća vizualiziraju na glatkoj površini sluznice mokraćnog mjehura. CIS se opisuje kao baršunasta, crvena, solitarna promjena ili multiple promjene bez papila koje mogu međusobno i konfluirati. Cistoskopija ne može odrediti stadij i gradus tumora, ali postojanje solidne morfologije tumora i/ili prisustvo nekrotičnih dijelova tumora uvjerljivo sugeriraju visoki gradus i invazivna svojstva (108).

Više problema nastaje kod manje uvjerljivih i tipičnih morfoloških slika u mokraćnom mjehuru. Neki autori navode kako je velika većina cistoskopski malignih nalaza i histološki maligno te da cistoskopija ima visoku pozitivnu prediktivnu vrijednost, što se odnosi na tipične endoskopske nalaze tumorske morfologije. Drugi upozoravaju na učestalost lažno pozitivnih

nalaza od čak 37%, a to se pak najčešće odnosi na selekcioniranu skupinu bolesnika s manje tipičnim i uvjerljivim cistoskopskim nalazom (107-110).

Osim što postoje lažno pozitivni nalazi cistoskopije, metoda fluorescentne cistoskopije (tzv. „*blue light*“ *cystoscopy*) korištenjem 5-aminolevulinske kiseline koja se akumulira u tumorskim ali ne i u zdravim stanicama, pokazala je da postoje i lažno negativni nalazi konvencionalne cistoskopije standardnim bijelim svjetlom (109).

Većina autora navodi kako fluorescentna cistoskopija povisuje osjetljivost standardne za oko 20% i to osobito u skupini CIS-a. Postoje, međutim i lažno pozitivni nalazi fluorescentne cistoskopije koji se susreću u 3-11% slučajeva, a najčešći uzroci su upala, nedavni TUR tumora mjehura i intravezikalna instalacija imunoterapije (109-111).

Protivnici ove metode argumentiraju kako imamo na raspolaganju načine da smanjimo stopu recidiva pravilnijim korištenjem dosadašnjih metoda te da većina tumora koje previdimo bijelim svjetlom, a dokažemo fluorescentnom cistoskopijom svojom biologijom ne ugrožava bolesnika. Nadalje, imamo efektivnu adjuvantnu topičku kemo- i imunoterapiju koju dobije većina bolesnika u kategoriji srednjeg i visokog rizika te kako ne treba žuriti s prohvatanjem fluorescentne cistoskopije kao standardne procedure dok više analiza ne dokaže njezinu stvarnu vrijednost (111).

Cistoskopija je endoskopski pregled kojeg možemo izvesti standardnom rigidnom opremom ali se sve više koristi fleksibilni cistoskop. Današnja medicinska tehnologija omogućuje i fleksibilnu cistoskopiju bijelim i plavim svjetlom. Osjetljivost cistoskopije se u literaturi procjenjuje na 73%, a specifičnost na svega 51% (104).

Možemo zaključiti da ni cistoskopija, niti citologija, svaka zasebno ili u kombinaciji, nemaju optimalnu dijagnostičku točnost i to dodatno povećava interes za korištenjem manje subjektivnih strategija.

## 1.9. Tumorski markeri i fluorescentna in situhibridizacija

### 1.9.1. Tumorski markeri

Tumorski markeri za rak mokraćnog mjehura razvijaju se posljednjih gotovo dvadeset godina. Kliničku potrebu za neinvazivnm testom za rak mjehura definiraju dva cilja i to rana detekcija loše diferenciranih karcinoma, prije nastanka infiltracije mišićnog sloja, te bolja detekcija recidivnih tumora.

Jednostavna, neinvazivna te visoko osjetljiva i specifična metoda mogla bi smanjiti morbiditet vezan uz dosadašnje metode kliničkog nadzora, poboljšati kvalitetu života bolesnika i smanjiti troškove za „najskuplji maligni tumor u zapadnom svijetu “(59).

Danas postoji gotovo 20 različitih tumorskih markera koji se koriste u dijagnostici raka mokraćnog mjehura i čija se klinička učinkovitost testira u mnogim kliničkim studijama. Načelno, većina navedenih markera ima bolju osjetljivost u usporedbi s citologijom ali nižu specifičnost. Stoga visoka proporcija lažno-pozitivnih nalaza rezultira dodatnim nepotrebnim dijagnostičkim pretragama (113).

Otkriveni su proteini i drugi tumorski produkti koji se nalaze u urinu, a čija detekcija svojom osjetljivošću nadmašuje osjetljivost konvencionalnog markera citološke pretrage urina u dijagnostici raka mokraćnog mjehura. Detekcija navedenih proteina temelji se na kontinuiranoj produkciji od strane tumorskih stanica, a količina takvog biomarkera može biti prisutna u urinu povremeno u malim količinama što pretpostavlja vrlo osjetljiv test za detekciju i veći volumen tumora (101,103). Markeri koji se temelje na detekciji tumorskih proteina su BTA (*bladder tumor analyte*) te njegove poboljšane varijante BTA stat i BTA trak kao i NMP22 (*nuclear matrix protein*). BTA se metodološki temelji na latex- aglutinacijskom testiranju, BTA stat je kvalitativni test koji se koristi monoklonskim protutijelima za H-faktor komplement sustava, a taj je povećane ekspresije u bolesnika s rakom mokraćnog mjehura dok BTA trak predstavlja kvantitativnu analizu. NMP22 je bjelančevina jezgre vezana uz DNA replikaciju i transkripciju, povećanog je sadržaja u urinu bolesnika s rakom mjehura. BTA trak i NMP22 nešto su više osjetljivosti od citologije, a specifičnost BTA trak testa je umanjena zbog lažno-pozitivnih nalaza koje uzrokuju upalna stanja, urinarna litijaza, hematurija, cistoskopija kao i druge prateće bolesti mokraćnog sustava koje često koincidiraju

s pojavom raka mjehura. Iako slične karakteristika ima i NMP22 ovdje je dodatni problem vrlo širokih referentnih vrijednosti za pozitivan rezultat testa što limitira njegovu praktičnu vrijednost (103, 114,115).

Test koji se temelji na detekciji enzimskog kompleksa u urinu bolesnika s rakom mjehura je test telomeraze. Tokom uredne DNA replikacije telomere kromosoma se skraćuju u svakom ciklusu, a što konačno dovodi do stanične smrti. U tumorima se pomoću reverzne transkriptaze telomere produljuju te produžuju životni ciklus tumorske stanice stoga je predložen test telomeraze u dijagnostici i praćenju karcinoma mokraćnog mjehura(115). Početni rezultati istraživanja ovog testa bili su ohrabrujući ali kasniji autori nisu uspjeli replicirati takve nalaze (116,117). Enzimski kompleks telomeraze je vrlo nestabilan u urinu i zahtijeva vrlo brzu analizu nakon uzimanja uzorka što može dijelom objasniti razlike u navedenim studijama (117).

Slijedeći urinarni marker je Quanticyt, a predstavlja kompjutorsku analizu slike kojom se evaluira oblik jezgre i DNA sadržaj (poliploidija) u stanicama prisutnim u ispirku mokraćnog mjehura. Budući da se nužno radi o ispirku mjehura ovaj test ne možemo smatrati neinvazivnim (118).

ImmunoCyt test nalazi se u sferi imunocitologije i koristi tri fluorescentna monoklonska protutijela kojima detektira urotelnu varijantu karcinoembrijskog antigena i dva specifična mucina koji imaju svoju ekspresiju u tumorskim, ali ne u zdravim urotelnim stanicama. Rezultati velike Francuske multicentrične studije govore kako ImmunoCyt test poboljšava dijagnostičkutočnost u svakodnevnoj praksi. Vriesema i sur. utvrdili su postojanje visoke varijabilnosti u inerpretaciji nalaza (slaba reproducibilnost), a pored toga oko 16% niža osjetljivost u populaciji bolesnika koji su u programu praćenja može znatno umanjiti značenje tog testa (119).

Standardni urinarni marker za neinvazivnu dijagnostiku je i dalje citologija sedimenta urina. Radi se o nekvantitativnoj, subjektivnoj metodi pa stoga tražimo dovoljno točan, neinvazivni marker (test)koji mjeri biokemijske ili genetske promjene nastale zbog prisustva malignih stanica. Idealni tumorski marker (test) mora biti brzo izvediv i tehnički jednostavan te lak za interpretaciju rezultata. Pored toga, varijabilnost unutar i između pojedinog testa mora biti niska i najvažnije mora biti efikasan u smislu visoke osjetljivosti i specifičnosti (102).

Kliničke i molekularne studije su suglasne da postoje dva različita patogenetska puta u nastanku karcinoma mokraćnog mjehura. TaG1/2 tumori su većinom diploidni, s niskim

stupnjem kromosomske nestabilnosti, često imaju delecije na kromosomu 9 i mutacije FGFR3, recidiviraju ali izrazito rijetko progrediraju. Ako nekim markerom želimo detektirati takve tumore on mora biti usmjeren nadetekciju navedenih molekularnih promjena da bi mogao dijagnosticirati ili čak i predvidjeti recidiv. Želimo li detektirati loše diferencirane i invazivne tumore (TaG3, svi T1 i CIS) koji su vrlo često aneuploidni s visokim stupnjem genetske instabilnosti, imaju amplifikacije genetskog materijala (poliploidija), znatno češće recidiviraju i što je još važnije, progrediraju, struktura markera mora biti ciljana na druge molekularne i genetske promjene (120). Fluorescentna in situ hibridizacija korištenjem FISH UroVysion® testa jedan je novijih markera koji omogućuje detekciju kromosomskih promjena koje obilježavaju oba puta patogeneze raka mokraćnog mjehura.

### **1.9.2. Fluorescentna in situ hibridizacija (FISH)**

Fluorescentna in situ hibridizacija (FISH) je već dulje vrijeme metodološki poznata tehnika molekularne citogenetske analize kojom se detektiraju numeričke i strukturalne abnormalnosti kromosoma. Biološko ponašanje površinskog karcinoma mokraćnog mjehura je teško pouzdano predvidjeti na temelju konvencionalne morfološke patohistološke analize, a novi genski testovi mogu pomoći kliničarima u dijagnostici i liječenju bolesnika (121).

FISH UroVysion analiza, u nekim kategorijama tumora (Ta i G3) može većom ukupnom točnošću zamijeniti standardnu citološku pretragu. U praćenju TaG1 tumoramoguće je racionalno reducirati broj kontrolnih cistoskopija ukoliko je FISH nalaz negativan. Praćenje bolesnika u kojeg je već ranije dijagnosticiran G3 tumor savjetujemo provoditi FISH UroVysion metodom budući da ona osigurava boljuranu detekciju tih potencijalno letalnih tumora (121-124).

Osim dosad navedenih prednosti, koje nisu jedine, metodi se zamjera niža osjetljivost i specifičnost u skupini bolesnika pod redovitim kontrolama, skupoća i kompleksnost postupka te postojeće dileme oko definiranja kriterija pozitivnosti testa.



## 1.10. Stanice i molekule strome tumora

### 1.10.1. Stroma tumora

Stroma tumora je tkivo koje okružuje epitelne tumorske stanice i pruža im funkcionalnu potporu, a stanice strome i vanstanični matriks (ECM) su podložni promjenama. Stromu čine fibroblasti, miofibroblasti, endotelne i upalne stanice koje luče različite molekule, a one pak imaju ulogu u regulaciji proliferacije, migraciji, angiogenezi te remodeliranju tkiva i metabolizmu tumora. Za održanje homeostaze strome bilo kojeg tkiva bitna je ravnoteža između molekula ECM-a (125).

Za širenje karcinoma i agresivno ponašanje važna je sposobnost stanica za samoobnavljanjem i preživljenjem u stresnom okolišu, a prema dosadašnjim spoznajama stroma tumora tu ima važnu ulogu. Stroma je važna za angiogenezu tj. neovaskularizaciju, promociju preživljenja tumorskih stanica, proliferaciju i invaziju (126,127).

Promjene fenotipa strome koji se naziva dezmoplazija uočen je u mnogim tumorima; dojke, gušterače, crijeva, pluća, pa i u raku prostate. Dezmoplazija podrazumijeva hiperplaziju tumorskih fibroblasta (miofibroblasta), pojačano stvaranje vezivnog tkiva, uglavnom kolagenog, sinteze epitelnih faktora rasta, dezorganizaciju obrazaca rasta i povišenu proliferaciju (128, 129).

Pojava miofibroblasta dokazana je i u stromi urotelnog karcinoma mokraćnog mjehura. Prema do sada poznatim istraživanjima u Ta stadiju karcinoma mokraćnog mjehura, nije uočena pojačana proliferacija miofibroblasta. Proliferacija je zabilježena u 26,9% T1 stadija karcinoma mokraćnog mjehura te također u svim T2 i T3 stadijima, osobito u karcinomima visokog gradusa (130, 131).

Čini se da je najvažnija uloga miofibroblasta u progresiji tumora promjena neinvazivnog fenotipa tumora u invazivni što je potvrđeno nalazom da pojava miofibroblasta u stromi tumora prethodi invazivnom stadiju karcinoma. Osim što omogućavaju rast i invaziju tumorskim stanicama, miofibroblasti potiču angiogenezu i limfogenezu te štite tumorske stanice od imunog odgovora domaćina. Dokazano je da miofibroblasti pojačano sintetiziraju VEGF (engl. „vascular endothelial growth factor“) (132).

### **1.10.2. Fibronektin**

Fibronektin se kao netopivi glikoproteinski dimer nalazi u vanstaničnom matriksu te ga sintetiziraju fibroblasti, kao i hondrociti, endotelne stanice, makrofagi i pojedine epitelne stanice. Uključen je u mnoge stanične procese, on veže stanice i vanstanični matriks, tj. sudjeluje u adheziji stanica za bazalnu membranu (133).

Ekspresija fibronektina, kao i njegova uloga u nastanku i širenju tumora proučavana je u različitim karcinomima. Smatra se da promjena ekspresije fibronektina ima važnu ulogu u agresivnosti i prognozi adenokarcinoma pluća i dojke (134,135).

Kod karcinoma mokraćnog mjehura opisana je uloga fibronektina kao jednog od tzv. profibrotičkih faktora koji se pokreću u uvjetima hipoksije mikrookoliša koji dovodi do pokretanja upalnog odgovora, profibrotičkih promjena i dediferencijacije, a uz što su primjećene promjene u sastavu ECM-a (136).

Također je uočeno da u karcinomu mokraćnog mjehura dolazi do pojave izoformi fibronektina koje mogu imati ulogu kao prognostički biomarkeri (137). Postoje i pojedini radovi koji predlažu određivanje fibronektina u urinu kao biomarkera za ranu dijagnostiku karcinom mokraćnog mjehura, iako su još potrebne detaljnije meta analize i studije (138, 139).

### **1.10.3. Galektin-3**

Galektin-3 je član obitelji lektina, glikoprotein koji je eksprimiran u jezgri, citoplazmi i mitohondrijima te u ECM-u. Stvara veze s drugim molekulama vanstaničnog matriksa. Važan je za procese stanične adhezije, rast i diferencijaciju te stanični ciklus i apoptozu (140).

U pojedinim istraživanjima pronađena je povišena ekspresija galektina-3 u nekim tumorima te sklonost istih prema nastanku metastaza. U karcinomima prostate dobiveni su višeznačni rezultati, opisana je dvojna uloga galektina-3, ovisno o mjestu ekspresije. Jezgrena ekspresija galektina povezana je s njegovom antitumorskom ulogom, a ekspresija u citoplazmi pogodovala je napredovanju tumora (141,142).

Galektin-3 se također spominje u karcinomima mokraćnog mjehura kao meta u ciljanom liječenju tumora obzirom se smatra da ima utjecaj na nastanak pozitivne mikrookoline za napredak i rast tumora (143). Pojedini autori predlažu ga kao pouzdan marker za dijagnostiku karcinoma mokraćnog mjehura dok je kao prognostički marker nepouzdan (144).

## **2. HIPOTEZA**

Povećana imunohistokemijska izraženost fibronektina i snižena imunohistokemijska izraženost galektina-3 pozitivno korelira s biološkom agresivnošću tumora, a što je povezano s bržim i češćim recidivom kod bolesnika s urotelnim karcinomom mokraćnog mjehura.

### **3. SVRHA I CILJ RADA**

Na temelju postavljene hipoteze ciljevi ovog istraživanja su:

1. Imunohistokemijskom analizom odrediti izraženost fibronektina i galektina-3 u stromi i epitelnim stanicama urotelnog karcinoma mokraćnog mjehura.
2. Usporediti imunohistokemijsku izraženost fibronektina i galektina-3 s kliničkim podacima (dob, spol) te dosadašnjim poznatim prognostičkim parametrima urotelnog karcinoma mokraćnog mjehura (TNM klasifikacija, gradus tumora).
3. Odrediti mogući prognostički značaj imunohistokemijske izraženosti istraživanih proteina u odnosu na kliničke parametre preživljenja i praćenja bolesnika (pojava recidiva, učestalost recidiva, vremenski razmak između pojave recidiva).

## 4. BOLESNICI I METODE

### 4.1. Bolesnici

U ovom retrospektivnom istraživanju korišten je arhivski materijal dobiven cistoskopski kod pacijenata s postavljenom sumnjom na urotelni karcinom mokraćnog mjehura te na dijelu materijala dobivenom nakon transuretralne resekcije tumora ili cistektomije zbog mišićno invazivnog karcinoma (T2). U uzorcima je histološki potvrđena dijagnoza urotelnog karcinoma mokraćnog mjehura, na Kliničkom zavodu za patologiju i citologiju „Ljudevit Jurak“ Kliničkog bolničkog centra „Sestre milosrdnice“ u Zagrebu.

Analizirani su uzorci 110 pacijenata, a koji su podijeljeni u slijedeće skupine:

- 30 uzoraka karcinoma mokraćnog mjehura stadija Ta i T1, niskog gradusa
- 30 uzoraka karcinoma mokraćnog mjehura stadija Ta i T1, visokog gradusa
- 30 uzoraka karcinoma mokraćnog mjehura stadija T2
- 20 uzoraka karcinoma mokraćnog mjehura s proširenom metastatskom bolesti u limfni čvor

Uzorci za analizu odabrani su nasumično, a tako da sadrže adekvatan materijal tumora koji je zauzimao minimalno 30% parafinskog bloka.

Podaci o bolesnicima prikupljeni su iz arhive navedenog Zavoda kao i Klinike za urologiju KBC „Sestre milosrdnice“. U istraživanju se nisu koristili osobni podaci koji bi otkrili identitet ili ugrozili privatnost bolesnika. Klinički podaci o bolesnicima, podaci o patohistološkom nalazu i podaci o praćenju bolesnika dostupni su kod voditelja istraživanja u arhivi bolesnika i baze podataka Klinike za urologiju i Kliničkog zavoda za patologiju i citologiju, KBC „Sestre milosrdnice“.

Svaki bolesnik označen je jedinstvenim brojem s kojim je bio uključen u istraživanje, a pravi identitet ispitanika, radi zaštite osobnih podataka bolesnika, poznat je samo istraživačima.

U sveukupnom uzorku tumora Ta i T1 stadija niskog gradusa bila su 22 muškarca (73,3%) i 8 žena 26,7%. U sveukupnom uzorku tumora Ta i T1 stadija visokog gradusa udio muškaraca i žena bio je podjednak kao i u prethodno opisanoj grupi. U sveukupnom uzorku

tumora T2 stadija bila su 23 muškarca (76,7%) i 7 žena 23,3%. Skupinu metastatskih tumora činilo je 14 muškaraca (77,8%) i 4 žene (22,2%) (Tablica 1).

Tablica 1. Udio muškaraca i žena u ispitivanom uzorku.

		SPOL			
		Muški		Ženski	
		N	%	N	%
Skupina	Ta i T1, niski gradus	22	73,3%	8	26,7%
	Ta i T1, visoki gradus	22	73,3%	8	26,7%
	T2	23	76,7%	7	23,3%
	Metastaze u ln	14	77,8%	4	22,2%
<b>Pearson Chi-Square Tests</b>					
		SPOL			
Skupina	Vrijednost X2 testa	0,207			
	df	3			
	P	0,976			

U skupini pacijenata s tumorom niskog gradusa najveći broj pacijenata bio je dobi 51-60 godina (33,3%) te 71-80 godina (30,0%). Skupina pacijenata s tumorima visokog gradusa pokazivala je pomak prema starijoj dobi, 22 pacijenata (74,3%) starosti su iznad 61 godine. Mišićno invazivni karcinomi također se većinom nalaze kod pacijenata starijih od 61 godine; 28 pacijenata (93,4%).

Skupinu pacijenata s metastatskim karcinomom također čine oni koji su stariji od 61 godine; 15 ispitanika (53,4%).

Opisani uzorak u skladu je s poznatim podacima iz svjetske literature engleskog govornog područja, a za dobnu i spolnu rasprostranjenost karcinoma mokraćnog mjehura (1-20).

Tablica 2. Dobna raspodjela za ispitivani uzorak.

		Skupina							
		Ta i T1, niski gradus		Ta i T1, visoki gradus		T2		Metastaze u ln	
		N	%	N	%	N	%	N	%
Dobne skupine	<50 godina	3	10,0%	3	10,0%	1	3,3%	0	0,0%
	51-60 godina	10	33,3%	5	16,7%	1	3,3%	3	16,7%
	61-70 godina	3	10,0%	10	33,3%	11	36,7%	9	50,0%
	71-80 godina	9	30,0%	10	33,3%	5	16,7%	5	27,8%
	>80 godina	5	16,7%	2	6,7%	12	40,0%	1	5,6%
<b>Pearsonov X2 test</b>									
		<b>Skupina</b>							
Dobne skupine	Vrijednost X2 testa	30,490							
	df	12							
	P	0,002							

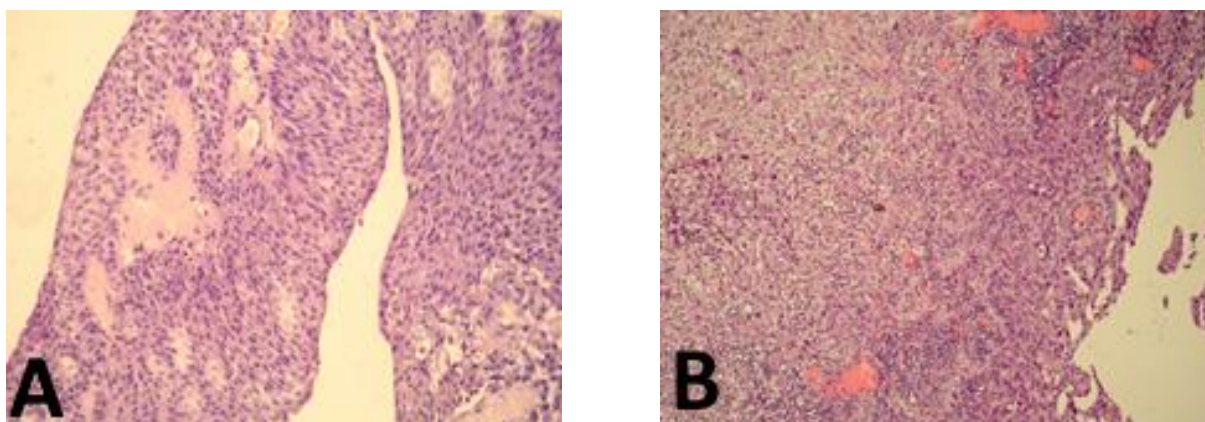
## 4.2. Metode

Materijal je obrađen standardnom histološkom metodom koja uključuje fiksaciju tkiva u 10% puferiranom formalinu, uklapanje u parafinske blokove, rezanje na debljinu 5 µm, deparafinizaciju i bojenje standardnom metodom hemalaun eozinom (HE).

### 4.2.1. Histološka analiza

Dijagnoza urotelnog karcinoma, kao i gradus tumora te TNM klasifikacija određivani su pomoću svjetlosnog mikroskopa. Uzorak je u cijelosti pregledan pod malim povećanjem mikroskopa (40x), a pod velikim povećanjem (200x i 400x) mikroskopa određivan je gradus i

TNM klasifikacija (Slika 3). Označeno je područje s tumorskim tkivom koje će biti analizirano nakon imunohistokemijskog bojanja.



Slika 3. Histološki izgled tumora na hemalaun eozin rutinskom bojanju; A: dobro diferencirani urotelni karcinom, stadija Ta (HE x200) slika autora; B: slabo diferencirani urotelni karcinom, stadija T1 (HE x 200) slika autora.

#### 4.2.2. Imunohistokemijska analiza

Imunohistokemijska analiza strome i epitela urotelnog karcinoma na fibronektin i galektin-3 učinjena je LSAB metodom kao vizualizacijskim sistemom na Dako TechMate automatiziranom stroju za imunohistokemijsko bojenje, uz upotrebu streptavidin imunoperoksidaza MSIP protokola. U imunohistokemijskoj obradi upotrebljavana su monoklonska protutijela na fibronektin (monoklonalni mišji; klon AV61; razrjeđenje 1:400; Novocastra Laboratories, Velika Britanija), i na galektin-3 (monoklonalni mišji; klon 9C4; razrjeđenje 1:100; Novocastra Laboratories, Velika Britanija).

Kao pozitivne kontrole korišteni su: za fibronektin tkivo bubrega (pozitivna reakcija u stromi bubrega), za galektin-3 tkivo debelog crijeva (pozitivna reakcija u crijevnom epitelu, u jezgri i citoplazmi) te odgovarajuće negativne kontrole.

Rezultati imunohistokemijske analize za navedene proteine prikazani su semikvantitativno, određujući postotak imunoreaktivnih stanica na cijelom odabranom prerezu tumorskog tkiva te su označavani kao:

-0 za odsutnost reakcije;

-1 za slabo izraženu reakciju, do 33% pozitivnih stanica;



-2 za umjereno izraženu reakciju, >33%- 66% pozitivnih stanica;

-3 za jako izraženu reakciju, > 66% pozitivnih stanica.

#### **4.2.3. Statistička analiza**

Statistička analiza provedena je korištenjem statističkog programskog paketa STATISTICA ver. 6.0 (StatSoft Inc., Tulsa, OK, USA). Za sve istraživane varijable učinjenaje deskriptivna statistika. Regresijska analiza (parametrijska i neparametrijska, ovisno o tipu raspodjele) korišten je kako bi se utvrdila povezanost pojedinih varijabli, a Hi-kvadrat ili Fisherov egzaktni test korišten za usporedbu kvalitativnih varijabli među podskupinama. Ishodi vezani uz preživljenje analizirani su Coxovim modelima proporcionalnih hazarda te prikazani Kaplan-Meierovim krivuljama vjerojatnosti preživljenja. Statističkim značajnom smatrano je vrijednost  $p < 0,05$ .

## 5. REZULTATI I STATISTIČKA ANALIZA REZULTATA

Izraženost imunohistokemijskog bojanja na galektin-3 u epitelu i stromi urotelnog karcinoma prikazana je u tablici 3 i slici 4. Statističkom analizom rezultata izraženosti galektina-3 u epitelu nisu dobivene značajne razlike između ispitivanih skupina za epitel urotelnog karcinoma iako je rezultat na granici statističke značajnosti ( $p=0,582$ ).

U skupini tumora niskog gradusa, a stadija Ta i T1 svi tumori su pokazivali imunohistokemijsku reakciju na galektin-3 te je u većini tumora; 27 (90,0%) više od trećine epitelnih stanica pokazivalo pozitivnu reakciju (umjerena i jaka reakcija).

U skupini tumora visokog gradusa, a stadija Ta i T1 jedan je tumor bio negativan na bojanje dok su preostali pokazivali imunohistokemijsku reakciju na galektin-3 te je također većina tumora; 27 (90,0%) pokazivala pozitivnu epitelnu reakciju u više od trećine stanica (umjerena i jaka reakcija).

U skupini tumora s invazijom mišićne stijenke (T2) svi tumori su pokazivali imunohistokemijsku reakciju na galektin-3, a čak kod 29 (96,7%) tumora je više od trećine epitelnih stanica pokazivalo pozitivnu reakciju (umjerena i jaka reakcija).

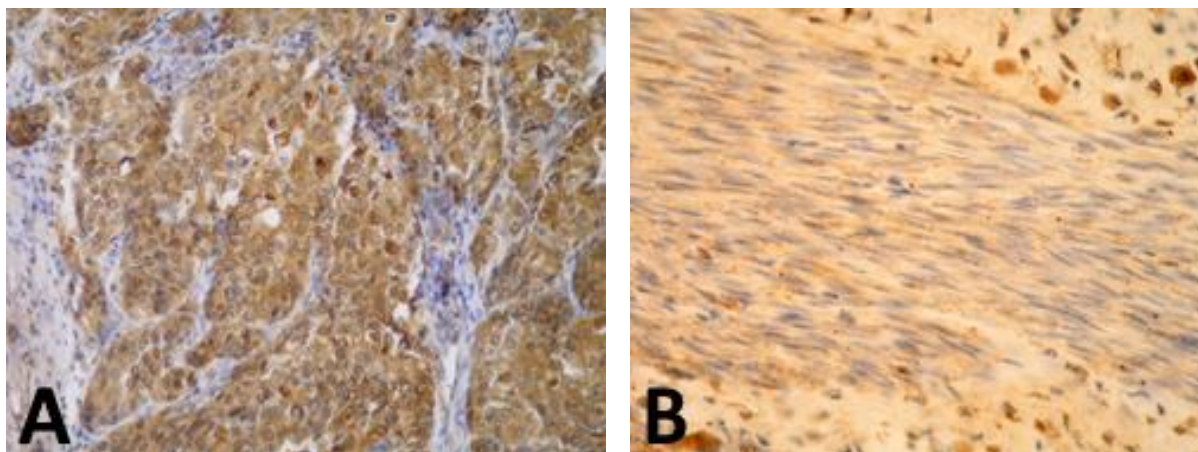
U skupini tumora s metastazama u limfne čvorove (T2N1/2) svi tumori su pokazivali imunohistokemijsku reakciju na galektin-3. Kod šesnaest tumora (94,2%) je više od trećine epitelnih stanica pokazivalo pozitivnu reakciju (umjerena i jaka reakcija).

Statističkom analizom rezultata izraženosti galektina-3 u stromi nisu dobivene statistički značajne razlike između ispitivanih skupina za stromu urotelnog karcinoma.

U svim ispitivanim uzorcima svih skupina stroma je pokazala imunohistokemijsku reakciju na galektin-3, ali slabe i umjerene izraženosti (1 ili 2), tj. bilo je pozitivno najviše do 66,6% stanica. Imunohistokemijska reakcija označena kao 3 (jaka reakcija) nije pronađena niti u jednom uzorku.

Tablica 3. Imunohistokemijska izraženost galektina-3 u epitelu i stromi urotelnog karcinoma.

		Skupina							
		Ta i T1, niski gradus		Ta i T1, visoki gradus		T2		Metastaze u ln	
		N	%	N	%	N	%	N	%
Galektin-3 epitel	0	0	0,0%	1	3,3%	0	0,0%	0	0,0%
	1	3	10,0%	2	6,7%	1	3,3%	1	5,9%
	2	10	33,3%	6	20,0%	6	20,0%	2	11,8%
	3	17	56,7%	21	70,0%	23	76,7%	14	82,4%
Galektin-3 stroma	1	18	60,0%	18	60,0%	17	56,7%	10	58,8%
	2	12	40,0%	12	40,0%	13	43,3%	7	41,2%
		<b>Skupina</b>							
Galektin-3 epitel	Vrijednost X2 testa	7,530							
	df	9							
	P	0,582							
Galektin-3 stroma	Vrijednost X2 testa	0,092							
	df	3							
	P	0,993							



Slika 4. Imunohistokemijsko bojanje s galektinom-3; A: jako izražena reakcija u epitelu tumora (400xgalektin-3) slika autora; B: umjereno izražena reakcija u stromi tumora (400xgalektin-3) slika autora.

Izraženost imunohistokemijskog bojanja na fibronektin u epitelu i stromi urotelnog karcinoma prikazana je u tablici 4 i slici 5.

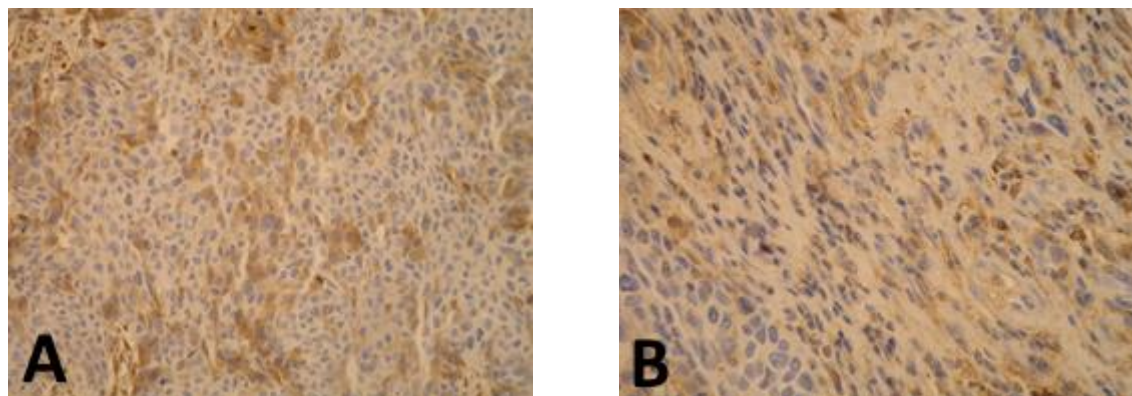
Nađena je statistički značajna razlika u imunohistokemijskoj reakciji tj. obojenju epitela tumora i strome tumora za fibronektin ( $\chi^2$ -test,  $p=0,001$ ).

U epitelnoj komponenti urotelnog karcinoma svih istraživanih skupina izraženost fibronektina je bila niska ili je nije bilo (reakcija 0 ili 1), a kako se agresivnost tumora povećavala (skupina T2N0 i T2N1/2) izraženost fibronektina u epitelnoj komponenti je rasla. Za skupine Ta/T1 visokog i niskog gradusa više od polovine tumora nije pokazalo reakciju u epitelu dok je u skupini T2 reakcija bila prisutna u 73,4% tumora, a u skupini T2N1/2 u 64,7% tumora. Nasuprot epitelnoj reakciji u stromi tumora pronađena je umjerena ili jaka imunohistokemijska reakcija (2 i 3) u većine tumora, bez obzira na grupu kojoj su tumori pripadali. Iznimka je grupa T2N1/2 gdje izraženost fibronektina u stromi pada i umjerena ili jaka izraženost (reakcija 2 ili 3) nalazi se tek u 29,4% tumora. U tablici 5 prikazan je odnos istraživanih markera u epitelu i stromi s T i N stadijem bolesti te s gradusom tumora. Pronađena je statistički značajna pozitivna korelacija u imunohistokemijskoj reakciji tj. obojenju epitela tumora na galektin-3 i T stadija bolesti ( $p=0,046$ ), kao i statistički značajna pozitivna korelacija bojenja epitela na fibronektin s T-stadijem bolesti ( $p=0,001$ ). Također je pronađena statistički značajna pozitivna korelacija u imunohistokemijskoj reakciji tj. obojenju epitela tumora na fibronektin i N stadija bolesti ( $p=0,037$ ), kao i statistički značajna negativna korelacija bojenja

strome na fibronektin s N-stadijem bolesti ( $p=0,001$ ). Statistički značajna pozitivna korelacija dobivena je i za gradus tumora i imunohistokemijsku reakciju epitela tumora na fibronektin ( $p=0,044$ ,  $p=0,004$ ). Razlika je dobivena bez obzira na način određivanja gradusa tumora (skala gradusa G1-3; stari način graduiranja ili niski i visoki gradus; novi način graduiranja) (63).

Tablica 4. Imunohistokemijska izraženost fibronektina u epitelu i stromi urotelnog karcinoma.

		Skupina							
		Ta i T1, niski gradus		Ta i T1, visoki gradus		T2		Metastaze u ln	
		N	%	N	%	N	%	N	%
Fibronektin epitel	0	20	66,7%	16	53,3%	8	26,7%	6	35,3%
	1	10	33,3%	14	46,7%	17	56,7%	6	35,3%
	2	0	0,0%	0	0,0%	3	10,0%	5	29,4%
	3	0	0,0%	0	0,0%	2	6,7%	0	0,0%
Fibronektin stroma	0	2	6,7%	0	0,0%	0	0,0%	1	5,9%
	1	6	20,0%	7	23,3%	2	6,7%	11	64,7%
	2	14	46,7%	15	50,0%	13	43,3%	4	23,5%
	3	8	26,7%	8	26,7%	15	50,0%	1	5,9%
		<b>Skupina</b>							
Fibronektin epitel	Vrijednost X2 testa	28,921							
	df	9							
	P	0,001							
Fibronektin stroma	Vrijednost X2 testa	28,832							
	df	9							
	P	0,001							



Slika 5. Imunohistokemijsko bojanje s fibronektinom; A: umjereno izražena reakcija u epitelu tumora (400xfibronektin) slika autora; B: umjereno izražena reakcija u stromi tumora (400xfibronektin) slika autora.

Tablica 5. Odnos galektina-3 i fibronektina u epitelu i stromi s T i N stadijem bolesti te s gradusom tumora.

		Galektin-3 epitel	Galektin-3 stroma	Fibronektin epitel	Fibronektin stroma
T stadij	Korelacijski koeficijent	0,193	0,051	0,307	-0,045
	P	0,046	0,603	0,001	0,647
	N	107	107	107	107
N stadij	Korelacijski koeficijent	0,124	0,042	0,238	-0,367
	P	0,282	0,715	0,037	0,001
	N	77	77	77	77
GRADUS	Korelacijski koeficijent	0,184	0,151	0,196	-0,045
	P	0,057	0,120	0,044	0,648
	N	107	107	107	107
GRADUS2	Korelacijski koeficijent	0,176	0,014	0,276	0,036
	P	0,069	0,884	0,004	0,713
	N	107	107	107	107

U tablicama 6, 7, 8 i 9 prikazana je povezanost izraženosti galektina-3 i fibronektina u epitelu i stromi tumora s dobi, spolom, recidivom i progresijom tumora za svaku od istraživanih skupina. Dobivena je statistički značajna pozitivna korelacija izraženosti fibronektina u stromi tumora s dobi pacijenata ( $p=0,47$ ), a za skupinu tumora niskog gradusa, Ta/T1.

Povezanost u skupini T2 bila je na granici statističke značajnosti ( $p=0,60$ ). Za sve ostale parametre nije dobivena povezanost s izraženošću istraživanih proteina.

Tablica 6. Povezanost izraženosti galektina-3 i fibronektina u epitelu i stromi tumora s dobi, spolom, recidivom i progresijom tumora za skupinu niskog gradusa tumora Ta/T1.

Ta i T1, niski gradus		Galektin-3 epitel	Galektin-3 stroma	Fibronektin epitel	Fibronektin stroma
DOB (godine)	Korelacijski koeficijent	0,197	0,146	0,266	0,365
	P	0,296	0,443	0,156	0,047
	N	30	30	30	30
SPOL	Korelacijski koeficijent	0,182	0,123	0,213	0,149
	P	0,335	0,517	0,258	0,431
	N	30	30	30	30
RECIDIV	Korelacijski koeficijent	0,149	0,191	0,047	-0,198
	P	0,434	0,312	0,804	0,293
	N	30	30	30	30
PROGRESIJA	Korelacijski koeficijent	0,064	0,183	-0,126	-0,266
	P	0,736	0,334	0,505	0,156
	N	30	30	30	30

Tablica 7. Povezanost izraženosti galektina-3 i fibronektina u epitelu i stromi tumora s dobi, spolom, recidivom i progresijom tumora za skupinu visokog gradusa tumora Ta/T1.

Ta i T1, visoki gradus		Galektin-3 epitel	Galektin-3 stroma	Fibronektin epitel	Fibronektin stroma
DOB (godine)	Korelacijski koeficijent	-0,141	-0,040	-0,186	-0,012
	P	0,457	0,836	0,324	0,950
	N	30	30	30	30
SPOL	Korelacijski koeficijent	-0,049	-0,031	0,040	-0,246
	P	0,799	0,872	0,833	0,189
	N	30	30	30	30
RECIDIV	Korelacijski koeficijent	-0,082	-0,247	-0,261	0,330
	P	0,667	0,188	0,164	0,075
	N	30	30	30	30
PROGRESIJA	Korelacijski koeficijent	-0,147	-0,290	-0,042	0,307
	P	0,439	0,121	0,825	0,099
	N	30	30	30	30



Tablica 8. Povezanost izraženosti galektina-3 i fibronektina u epitelu i stromi tumora s dobi, spolom, recidivom i progresijom tumora za skupinu tumora T2N0.

T2		Galektin-3 epitel	Galektin-3 stroma	Fibronektin epitel	Fibronektin stroma
DOB (godine)	Korelacijski koeficijent	-0,169	0,016	0,024	-0,347
	P	0,372	0,935	0,901	0,060
	N	30	30	30	30
SPOL	Korelacijski koeficijent	0,124	-0,005	-0,020	-0,036
	P	0,515	0,978	0,915	0,851
	N	30	30	30	30
RECIDIV	Korelacijski koeficijent	0,021	-0,009	0,138	-0,191
	P	0,912	0,962	0,466	0,313
	N	30	30	30	30
PROGRESIJA	Korelacijski koeficijent	-0,012	-0,223	0,312	-0,034
	P	0,951	0,236	0,093	0,858
	N	30	30	30	30

Tablica 9. Povezanost izraženosti galektina-3 i fibronektina u epitelu i stromi tumora s dobi, spolom, recidivom i progresijom tumora za skupinu tumora T2N1/2.

Metastaze u ln		Galektin-3 epitel	Galektin-3 stroma	Fibronektin epitel	Fibronektin stroma
DOB (godine)	Korelacijski koeficijent	0,052	-0,404	0,407	0,044
	P	0,843	0,107	0,105	0,868
	N	17	17	17	17
SPOL	Korelacijski koeficijent	-0,490	-0,464	0,045	-0,217
	P	0,046	0,061	0,864	0,403
	N	17	17	17	17
RECIDIV	Korelacijski koeficijent	-0,397	-0,278	-0,112	-0,264
	P	0,115	0,280	0,669	0,305
	N	17	17	17	17
PROGRESIJA	Korelacijski koeficijent	-0,149	-0,182	0,045	-0,017
	P	0,568	0,484	0,864	0,949
	N	17	17	17	17

U tablicama 10, 11, 12 i 13 prikazana je međusobna povezanost izraženosti galektina-3 i fibronektina u epitelu i stromi tumora.

Dobivena je statistički značajna pozitivna korelacija izraženosti fibronektina u stromi tumora s izraženošću fibronektina u epitelu ( $p=0,031$ ), a za skupinu tumora niskog gradusa, Ta/T1. Također je dobivena statistički značajna pozitivna korelacija između izraženosti fibronektina i galektina-3 u epitelu tumora, a za skupinu s visokim gradusom, Ta/T1 ( $p=0,020$ ). U skupini T2 dobivena je statistički značajna jaka korelacija između izraženosti fibronektina u stromi tumora i galektina-3 u epitelu tumora ( $p=0,001$ ). U skupini s metastazama u limfne čvorove pronađena je statistički značajna negativna korelacija za izraženost fibronektina u epitelu i galektina-3 u stromi.

Tablica 10. Povezanost izraženosti galektina-3 i fibronektina u epitelu i stromi tumora za skupinu karcinoma niskog gradusa Ta/T1 stadija.

		Galektin-3 epitel	Galektin-3 stroma	Fibronektin epitel	Fibronektin stroma
Galektin-3 epitel	Korelacijski koeficijent	1	0,334	0,042	-0,105
	P		0,072	0,827	0,579
	N	30	30	30	30
Galektin-3 stroma	Korelacijski koeficijent	0,334	1	0	0,261
	P	0,072		1	0,164
	N	30	30	30	30
Fibronektin epitel	Korelacijski koeficijent	0,042	0	1	0,394
	P	0,827	1		0,031
	N	30	30	30	30
Fibronektin stroma	Korelacijski koeficijent	-0,105	0,261	0,394	1
	P	0,579	0,164	0,031	
	N	30	30	30	30

Tablica 11. Povezanost izraženosti galektina-3 i fibronektina u epitelu i stromi tumora za skupinu karcinoma visokog gradusa Ta/T1 stadija.

		Galektin-3 epitel	Galektin-3 stroma	Fibronektin epitel	Fibronektin stroma
Galektin-3 epitel	Korelacijski koeficijent	1	-0,093	0,421	0,041
	P		0,626	0,020	0,829
	N	30	30	30	30
Galektin-3 stroma	Korelacijski koeficijent	-0,093	1	0,191	-0,329
	P	0,626		0,312	0,075
	N	30	30	30	30
Fibronektin epitel	Korelacijski koeficijent	0,421	0,191	1	-0,231
	P	0,020	0,312		0,219
	N	30	30	30	30
Fibronektin stroma	Korelacijski koeficijent	0,041	-0,329	-0,231	1
	P	0,829	0,075	0,219	
	N	30	30	30	30

Tablica 12. Povezanost izraženosti galektina-3 i fibronektina u epitelu i stromi tumora za skupinu karcinoma T2N0 stadija.

		Galektin-3 epitel	Galektin-3 stroma	Fibronektin epitel	Fibronektin stroma
Galektin-3 epitel	Korelacijski koeficijent	1	-0,016	-0,180	0,554
	P		0,934	0,341	0,001
	N	30	30	30	30
Galektin-3 stroma	Korelacijski koeficijent	-0,016	1	-0,157	0,052
	P	0,934		0,409	0,784
	N	30	30	30	30
Fibronektin epitel	Korelacijski koeficijent	-0,180	-0,157	1	-0,149
	P	0,341	0,409		0,431
	N	30	30	30	30
Fibronektin stroma	Korelacijski koeficijent	0,554	0,052	-0,149	1
	P	0,001	0,784	0,431	
	N	30	30	30	30

Tablica 13. Povezanost izraženosti galektina-3 i fibronektina u epitelu i stromi tumora za skupinu karcinoma T2N1 stadija.

		Galektin-3 epitel	Galektin-3 stroma	Fibronektin epitel	Fibronektin stroma
Galektin-3 epitel	Korelacijski koeficijent	1	0,386	0,138	0,431
	P		0,126	0,598	0,084
	N	17	17	17	17
Galektin-3 stroma	Korelacijski koeficijent	0,386	1	-0,543	0,317
	P	0,126		0,024	0,216
	N	17	17	17	17
Fibronektin epitel	Korelacijski koeficijent	0,138	-0,543	1	0,094
	P	0,598	0,024		0,721
	N	17	17	17	17
Fibronektin stroma	Korelacijski koeficijent	0,431	0,317	0,094	1
	P	0,084	0,216	0,721	
	N	17	17	17	17

Povezanost promjene gradusa tijekom trajanja bolesti, kao i promjene TNM stadija s izraženošću fibronektina i galektina-3 u epitelu i stromi za istraživane skupine prikazana je u tablicama 14-21.

Pronađena je statistički značajna pozitivna povezanost između izraženosti fibronektina u stromi i promjene gradusa tumora ( $p=0,03$ ) za skupinu tumora niskog gradusa, Ta/T1 tablica 18.

Za sve druge istraživane skupine skupine nije nađena statistički značajna povezanost između izraženosti istraživanih proteina i promjene gradusa ili TNM stadija.

Tablica 14. Povezanost promjene stadija s izraženošću fibronektina i galektina-3 u stromi i epitelu urotelnog karcinoma, za skupinu niskog gradusa; Ta/T1.

Promjena stadija	Ta i T1, niski gradus				
	NE		DA		
	N	%	N	%	
Fibronektin epitel	0	15	62,5%	5	83,3%
	1	9	37,5%	1	16,7%
	2	0	0,0%	0	0,0%
	3	0	0,0%	0	0,0%
Fibronektin stroma	0	1	4,2%	1	16,7%
	1	4	16,7%	2	33,3%
	2	11	45,8%	3	50,0%
	3	8	33,3%	0	0,0%
Galektin-3 epitel	0	0	0,0%	0	0,0%
	1	2	8,3%	1	16,7%
	2	8	33,3%	2	33,3%
	3	14	58,3%	3	50,0%
Galektin-3 stroma	1	15	62,5%	3	50,0%
	2	9	37,5%	3	50,0%
Ta i T1, niski gradus					
Fibronektin epitel	Vrijednost X2 testa			0,938	
	df			1	
	P			0,333	
Fibronektin stroma	Vrijednost X2 testa			3,810	
	df			3	
	P			0,283	
Galektin-3 epitel	Vrijednost X2 testa			0,392	
	df			2	
	P			0,822	
Galektin-3 stroma	Vrijednost X2 testa			0,313	
	df			1	
	P			0,576	

Tablica 15. Povezanost promjene stadija s izraženošću fibronektina i galektina-3 u stromi i epitelu urotelnog karcinoma, za skupinu visokog gradusa; Ta/T1.

Promjena stadija	Ta i T1, visoki gradus				
	NE		DA		
	N	%	N	%	
Fibronektin epitel	0	13	52,0%	3	60,0%
	1	12	48,0%	2	40,0%
	2	0	0,0%	0	0,0%
	3	0	0,0%	0	0,0%
Fibronektin stroma	0	0	0,0%	0	0,0%
	1	7	28,0%	0	0,0%
	2	12	48,0%	3	60,0%
	3	6	24,0%	2	40,0%
Galektin-3 epitel	0	1	4,0%	0	0,0%
	1	1	4,0%	1	20,0%
	2	5	20,0%	1	20,0%
	3	18	72,0%	3	60,0%
Galektin-3 stroma	1	14	56,0%	4	80,0%
	2	11	44,0%	1	20,0%
				<b>Ta i T1, visoki gradus</b>	
Fibronektin epitel	Vrijednost X2 testa			0,107	
	df			1	
	P			0,743	
Fibronektin stroma	Vrijednost X2 testa			1,920	
	df			2	
	P			0,383	
Galektin-3 epitel	Vrijednost X2 testa			1,886	
	df			3	
	P			0,596	
Galektin-3 stroma	Vrijednost X2 testa			1,000	
	df			1	
	P			0,317	



Tablica 16. Povezanost promjene stadija s izraženošću fibronektina i galektina-3 u stromi i epitelu urotelnog karcinoma, za skupinu gradusa; T2.

Promjena stadija	T2				
	NE		DA		
	N	%	N	%	
Fibronektin epitel	0	7	29,2%	1	16,7%
	1	14	58,3%	3	50,0%
	2	2	8,3%	1	16,7%
	3	1	4,2%	1	16,7%
Fibronektin stroma	0	0	0,0%	0	0,0%
	1	1	4,2%	1	16,7%
	2	9	37,5%	4	66,7%
	3	14	58,3%	1	16,7%
Galektin-3 epitel	0	0	0,0%	0	0,0%
	1	1	4,2%	0	0,0%
	2	3	12,5%	3	50,0%
	3	20	83,3%	3	50,0%
Galektin-3 stroma	1	13	54,2%	4	66,7%
	2	11	45,8%	2	33,3%
				<b>T2</b>	
Fibronektin epitel	Vrijednost X2 testa			1,798	
	df			3	
	P			0,615	
Fibronektin stroma	Vrijednost X2 testa			3,734	
	df			2	
	P			0,155	
Galektin-3 epitel	Vrijednost X2 testa			4,321	
	df			2	
	P			0,115	
Galektin-3 stroma	Vrijednost X2 testa			0,305	
	df			1	
	P			0,58	

Tablica 17. Povezanost promjene stadija s izraženošću fibronektina i galektina-3 u stromi i epitelu urotelnog karcinoma, za skupinu T2N1/2.

Promjena stadija		Metastaze u ln			
		NE		DA	
		N	%	N	%
Fibronektin epitel	0	3	25,0%	3	60,0%
	1	5	41,7%	1	20,0%
	2	4	33,3%	1	20,0%
	3	0	0,0%	0	0,0%
Fibronektin stroma	0	0	0,0%	1	20,0%
	1	8	66,7%	3	60,0%
	2	3	25,0%	1	20,0%
	3	1	8,3%	0	0,0%
Galektin-3 epitel	0	0	0,0%	0	0,0%
	1	1	8,3%	0	0,0%
	2	1	8,3%	1	20,0%
	3	10	83,3%	4	80,0%
Galektin-3 stroma	1	7	58,3%	3	60,0%
	2	5	41,7%	2	40,0%
				Metastaze u ln	
Fibronektin epitel		Vrijednost X2 testa		1,908	
		df		2	
		P		0,385	
Fibronektin stroma		Vrijednost X2 testa		2,878	
		df		3	
		P		0,411	
Galektin-3 epitel		Vrijednost X2 testa		0,830	
		df		2	
		P		0,66	
Galektin-3 stroma		Vrijednost X2 testa		0,004	
		df		1	
		P		0,949	

Tablica 18. Povezanost promjene gradusa s izraženošću fibronektina i galektina-3 u stromi i epitelu urotelnog karcinoma, za skupinu niskog gradusa; Ta/T1.

Promjena gradusa		Ta i T1, niski gradus			
		NE		DA	
		N	%	N	%
Fibronektin epitel	0	17	68,0%	3	60,0%
	1	8	32,0%	2	40,0%
	2	0	0,0%	0	0,0%
	3	0	0,0%	0	0,0%
Fibronektin stroma	0	1	4,0%	1	20,0%
	1	3	12,0%	3	60,0%
	2	13	52,0%	1	20,0%
	3	8	32,0%	0	0,0%
Galektin-3 epitel	0	0	0,0%	0	0,0%
	1	3	12,0%	0	0,0%
	2	8	32,0%	2	40,0%
	3	14	56,0%	3	60,0%
Galektin-3 stroma	1	16	64,0%	2	40,0%
	2	9	36,0%	3	60,0%
				Ta i T1, niski gradus	
Fibronektin epitel		Vrijednost X2 testa		0,120	
		df		1	
		P		0,729	
Fibronektin stroma		Vrijednost X2 testa		8,914	
		df		3	
		P		0,03	
Galektin-3 epitel		Vrijednost X2 testa		0,692	
		df		2	
		P		0,708	
Galektin-3 stroma		Vrijednost X2 testa		1,000	
		df		1	
		P		0,317	

Tablica 19. Povezanost promjene gradusa s izraženošću fibronektina i galektina-3 u stromi i epitelu urotelnog karcinoma, za skupinu visokog gradusa; Ta/T1.

Promjena gradusa	Ta i T1, visoki gradus				
	NE		DA		
	N	%	N	%	
Fibronektin epitel	0	14	56,0%	2	40,0%
	1	11	44,0%	3	60,0%
	2	0	0,0%	0	0,0%
	3	0	0,0%	0	0,0%
Fibronektin stroma	0	0	0,0%	0	0,0%
	1	7	28,0%	0	0,0%
	2	12	48,0%	3	60,0%
	3	6	24,0%	2	40,0%
Galektin-3 epitel	0	1	4,0%	0	0,0%
	1	2	8,0%	0	0,0%
	2	5	20,0%	1	20,0%
	3	17	68,0%	4	80,0%
Galektin-3 stroma	1	14	56,0%	4	80,0%
	2	11	44,0%	1	20,0%
				<b>Ta i T1, visoki gradus</b>	
Fibronektin epitel	Vrijednost X2 testa			0,429	
	df			1	
	P			0,513	
Fibronektin stroma	Vrijednost X2 testa			1,920	
	df			2	
	P			0,383	
Galektin-3 epitel	Vrijednost X2 testa			0,686	
	df			3	
	P			0,877	
Galektin-3 stroma	Vrijednost X2 testa			1,000	
	df			1	
	P			0,317	

Tablica 20. Povezanost promjene gradusa s izraženošću fibronektina i galektina-3 u stromi i epitelu urotelnog karcinoma, za skupinu niskog gradusa; T2N0.

Promjena gradusa		T2			
		NE		DA	
		N	%	N	%
Fibronektin epitel	0	8	30,8%	0	0,0%
	1	14	53,8%	3	75,0%
	2	2	7,7%	1	25,0%
	3	2	7,7%	0	0,0%
Fibronektin stroma	0	0	0,0%	0	0,0%
	1	2	7,7%	0	0,0%
	2	11	42,3%	2	50,0%
	3	13	50,0%	2	50,0%
Galektin-3 epitel	0	0	0,0%	0	0,0%
	1	1	3,8%	0	0,0%
	2	4	15,4%	2	50,0%
	3	21	80,8%	2	50,0%
Galektin-3 stroma	1	13	50,0%	4	100,0%
	2	13	50,0%	0	0,0%
				T2	
Fibronektin epitel		Vrijednost X2 testa		2,851	
		df		3	
		P		0,415	
Fibronektin stroma		Vrijednost X2 testa		0,355	
		df		2	
		P		0,837	
Galektin-3 epitel		Vrijednost X2 testa		2,659	
		df		2	
		P		0,265	
Galektin-3 stroma		Vrijednost X2 testa		3,529	
		df		1	
		P		0,06	

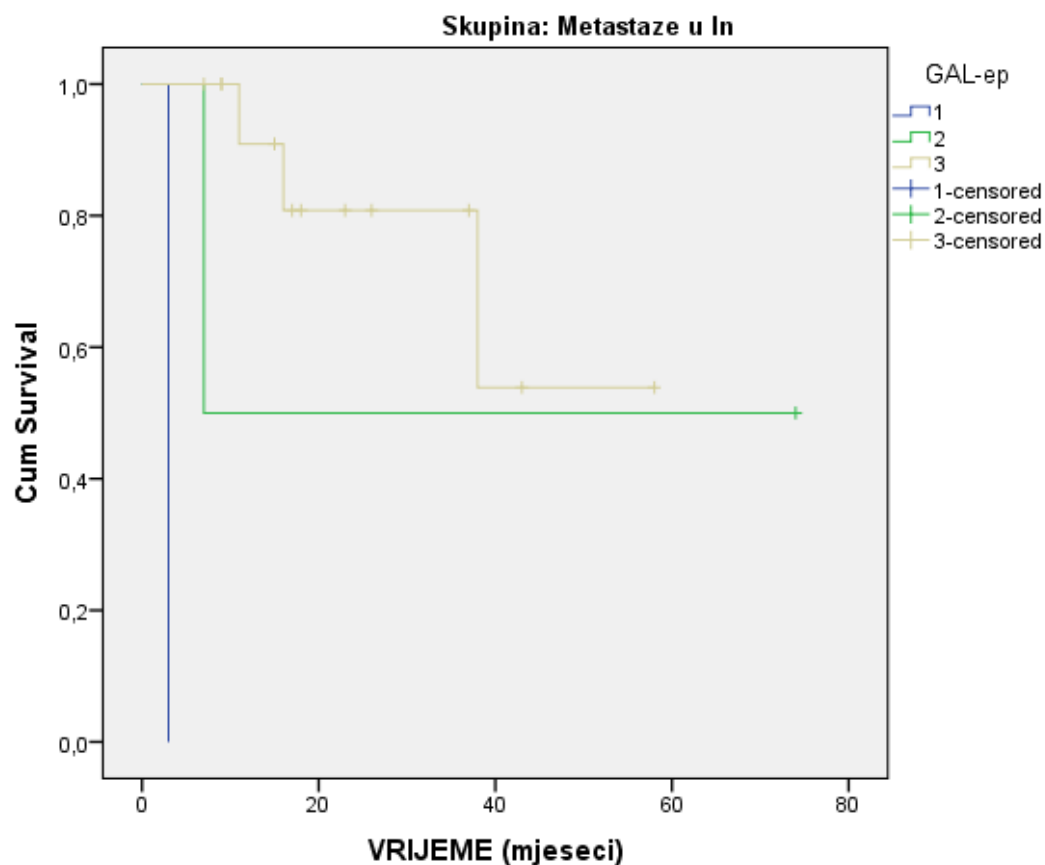
Tablica 21. Povezanost promjene gradusa s izraženošću fibronektina i galektina-3 u stromi i epitelu urotelnog karcinoma, za skupinu niskog gradusa; T2N1/2.

Promjena gradusa	Metastaze u ln				
	NE		DA		
	N	%	N	%	
Fibronektin epitel	0	6	37,5%	0	0,0%
	1	6	37,5%	0	0,0%
	2	4	25,0%	1	100,0%
	3	0	0,0%	0	0,0%
Fibronektin stroma	0	1	6,3%	0	0,0%
	1	11	68,8%	0	0,0%
	2	3	18,8%	1	100,0%
	3	1	6,3%	0	0,0%
Galektin-3 epitel	0	0	0,0%	0	0,0%
	1	1	6,3%	0	0,0%
	2	2	12,5%	0	0,0%
	3	13	81,3%	1	100,0%
Galektin-3 stroma	1	9	56,3%	1	100,0%
	2	7	43,8%	0	0,0%
				<b>Metastaze u ln</b>	
Fibronektin epitel	Vrijednost X2 testa			2,550	
	df			2	
	P			0,279	
Fibronektin stroma	Vrijednost X2 testa			3,453	
	df			3	
	P			0,327	
Galektin-3 epitel	Vrijednost X2 testa			0,228	
	df			2	
	P			0,892	
Galektin-3 stroma	Vrijednost X2 testa			0,744	
	df			1	
	P			0,388	

Odnos povrata bolesti s izraženošću istraživanih proteina prikazan je grafički (Slika 6 i 7).

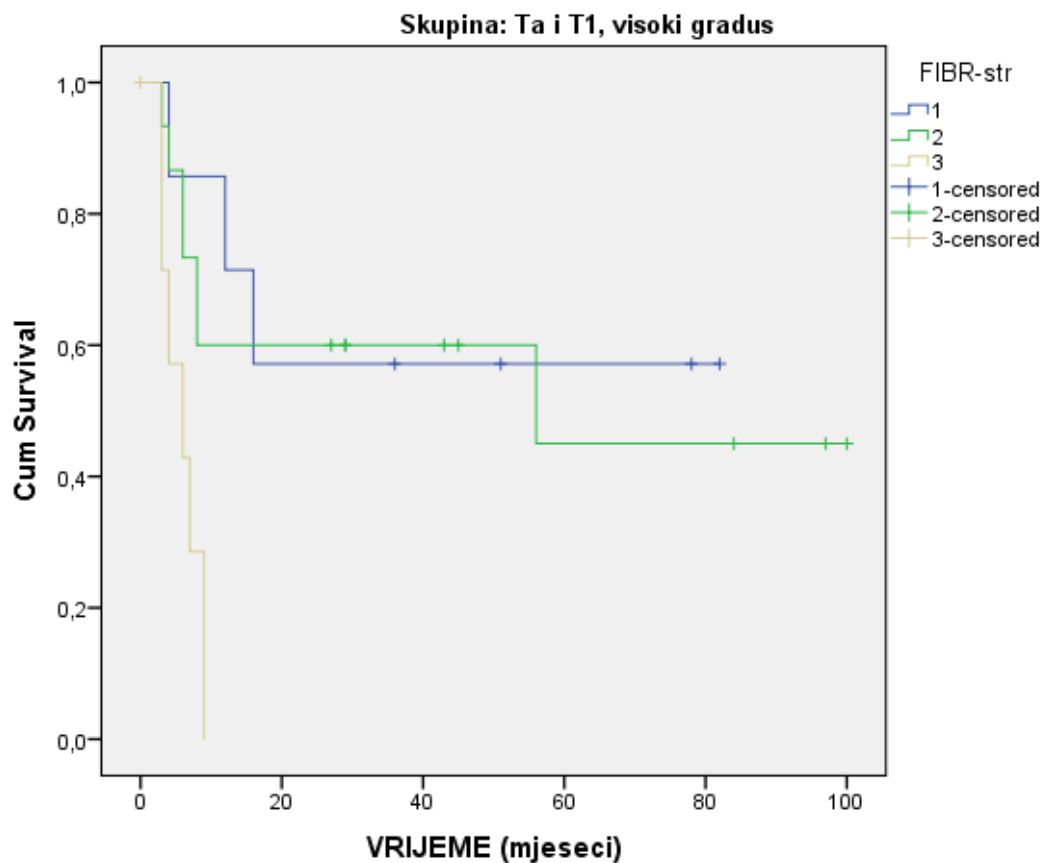
U slici 6 pokazana je statistički značajna pozitivna korelacija između izraženosti galektina-3 u epitelu tumora i povrata bolesti (0,00), za skupinu tumora s metastazama u limfne čvorove (T2N1/2). U slici 7 vidi se statistički značajna pozitivna korelacija između izraženosti

fibronektina u stromi tumora i povrata bolesti, a za skupinu tumora visokog gradusa, Ta/T1 (0,03). Za izraženost galektina-3 i fibronektina u epitelu i stromi za sve ostale skupine tumora nije dobivena statistički značajna korelacija s povratom bolesti.



	Vrijednost X2 testa	df	P
Log Rank (Mantel-Cox)	16,345	2	<0,001

Slika 6. Povezanost imunohistokemijske izraženosti galektina-3 u epitelu tumora i povrata bolesti, za skupinu tumora s metastazama u limfne čvorove (T2N1/2).



	Vrijednost X2 testa	df	P
Log Rank (Mantel-Cox)	11,547	2	0,003

Test of equality of survival distributions for the different levels of FIBR-str.<sup>a</sup>

a. Skupina = Ta i T1, visoki gradus

Slika 7. Povezanost imunohistokemijske izraženosti fibronektina u stromi tumora i povrata bolesti, za skupinu tumora visokog gradusa, Ta/T1.



## **6. RASPRAVA**

Novija istraživanja različitih tumora i stanica koji ih tvore ukazuju na sada već opće prihvaćenu činjenicu da je za razvoj i širenje tumora podjednako važna i epitelna i stromalna komponenta. U većini tumora međusobni odnos tih dviju komponenti određuje ponašanje tumora. Reaktivna stroma tumora građena je od fibroblasta, miofibroblasta, endotelnih i upalnih stanica. Komponente strome potiču angiogenezu i aktiviraju tumorske stanice te igraju važnu ulogu u rastu i širenju tumora. Proteini vanstaničnog matriksa (ECM) važni su za nastanak međustaničnih veza, kao i veza između strome i epitela (126-132).

Smatra se da su važan dio tumorske strome tzv. fibroblasti/miofibroblasti povezani s rakom (engl. „cancer associated fibroblasts“; CAF), a koji tek dijelom potječu od mezenhimalnih matičnih stanica iz koštane srži, a velikim dijelom nastaju kao posljedica tzv. epitelno-mezenhimalne transformacije tj. prijelaz epitelne tumorske stanice u fibroblaste povezane s rakom. U toj transformaciji važnu ulogu imaju proteini vanstaničnog matriksa, a osobito važnim pokazao se fibronektin, kao i neki proteini koji sudjeluju u stvaranju staničnih veza, jedan od njih je i galektin-3. Također se smatra da CAF imaju direktan utjecaj na agresivnost i metastatski potencijal tumora (130,145-146).

Alexa i sur. su proučavali udio miofibroblasta u stromi urotelnog karcinoma i reaktivnih lezija. Uočeno je da se u stromi reaktivnih promjena, kao i u karcinomima Ta stadija u lamini propriji nalaze samo fibroblasti dok se u T1 karcinomima pojavljuju miofibroblasti, a njihov udio se znatno povećava u urotelnim karcinomima koji infiltriraju mišićni dio stijenke ili se šire u okolnu mast tj. imaju invazivan obrazac rasta (130). Miofibroblasti, tj. CAF pokazatelj su promjena koje se dešavaju u peritumorskoj stromi, a samim time i promjena u sastavu vanstaničnog matriksa čije su sastavnice i galektin-3 te fibronektin koje sintetiziraju i tumorske epitelne stanice, kao i CAF (130, 146).

U ovom istraživanju određivana je izraženost proteina vanstaničnog matriksa fibronektina i galektina-3 u stromi i epitelu urotelnog karcinoma te su dijelom i potvrđeni rezultati dosadašnjih istraživanja.

U epitelnoj komponenti urotelnog karcinoma svih istraživanih skupina izraženost fibronektina je bila niska ili je nije bilo (reakcija 0 ili 1), a kako se agresivnost tumora

povećavala (skupina T2N0 i T2N1/2) izraženost fibronektina u epitelnoj komponenti je rasla. Za skupine Ta/T1 visokog i niskog gradusa više od polovine tumora nije pokazalo reakciju u epitelu dok je u skupini T2 reakcija bila prisutna u 73,4% tumora, a u skupini T2N1/2 u 64,7% tumora.

Nasuprot epitelnoj reakciji u stromi tumora pronađena je umjerena ili jaka imunohistokemijska reakcija (2 i 3) u većine tumora, bez obzira na grupu kojoj su tumori pripadali. Iznimka je grupa T2N1/2 gdje izraženost fibronektina u stromi pada i umjerena ili jaka izraženost (reakcija 2 ili 3) nalazi se tek u 29,4% tumora.

Statističkom analizom rezultata izraženosti galektina-3 u epitelu i stromi tumora nisu dobivene statistički značajne razlike između ispitivanih skupina iako su rezultati za izraženost u epitelu urotelnog karcinoma na granici statističke značajnosti ( $p=0,582$ ).

Fibronektin je glikoprotein velike molekularne mase koji se kao netopivi glikoproteinski dimer nalazi u vanstaničnom matriksu te ga sintetiziraju fibroblasti, kao i hondrociti, endotelne stanice, makrofazi i pojedine epitelne stanice. Uključen je u mnoge stanične procese i jedan je od najznačajnijih glikoproteina ECM-a te je izrazito važan u formiranju adhezijskih veza između stanica, ali i vanstaničnog matriksa i stanica (132,133). Ekspresija fibronektina, kao i njegova uloga u nastanku i širenju tumora proučavana je u različitim karcinomima.

Malik i sur. (134) proučavali su fibronektin iz plazme koji doprinosi stvaranju tumorskog tromba vežući se za fibrin i tako potiče međusobno vezanje tumorskih stanica i invaziju. Fernandez-Garcia B. i sur. proučavali su imunohistokemijsku izraženost fibronektina u karcinomu dojke te su pokazali da je povišena ekspresija fibronektina u karcinomskim stanicama bila povezana s većom vjerojatnošću metastatske bolesti, lošijim preživljenjem i povišenom ekspresijom metaloproteinaza (MMP-7, MMP-9, MMP-11, TIMP-1 i TIMP-2) u mononuklearima tumorske strome (135).

Ioachim i sur. također su proučavali imunohistokemijsku ekspresiju komponenti ECM-a; tenascina-c, fibronektina, kolagena tipa IV i laminina u karcinomu dojke, njihovu prognostičku vrijednost i ulogu u progresiji i invaziji tumora. Ekspresija fibronektina bila je u pozitivnoj korelaciji s metastazama u limfne čvorove. Visoka ekspresija fibronektina također je pozitivno korelirala s mortalitetom (147).

Kod karcinoma mokraćnog mjehura opisana je uloga fibronektina kao jednog od faktora koji dovodi do pokretanja upalnog odgovora, profibrotičkih promjena i dediferencijacije (136). Wiafe B. i sur. su na staničnim linijama karcinoma mokraćnog mjehura dokazali da povećana koncentracija proinflammatoryh citokina (IL 1 $\beta$ , 1L6, and TNF $\alpha$ ) i smanjena koncentracija antiinflammatoryh citokina (IL-10) pogoduju nastanku mikrookoliša u kojem dolazi do proliferacije miofibroblasta te promjene udjela proteina vanstaničnog matriksa, između ostalih i fibronektina, a što dovodi do tzv. profibrotičkih promjena koje pogoduju napretku i rastu te dediferencijaciji karcinoma mokraćnog mjehura (136).

Fibronectin se u ECM-u nalazi u različitim izoformama, a u karcinomu mokraćnog mjehura dolazi do pojave izoformi fibronektina koje mogu imati ulogu kao prognostički biomarkeri (137). Tijekom remodeliranja tumorskog tkiva urotelnog karcinoma stvaraju se izoforme fibronektina čiji fragmenti se izlučuju mokraćom te su proučavani kao mogući biomarkeri u praćenju progresije bolesti (136,138,139).

Arnold i sur. (137) su pokazali povišenu ekspresiju fibronektina u invazivnim formama urotelnog karcinoma, a različite studije su kasnije pokušale fibronectin iskoristiti kao koristan marker za skrining u dijagnostici urotelnog karcinoma, kao i za praćenje bolesnika i otkrivanje rezidue bolesti (138-140,148).

Wu J. i sur. istraživali su imunohistokemijsku izraženost adhezijske molekule Kindlin-2 čija je povišena izraženost u miofibroblastima tumorske strome korelirala s višom agresivnošću tumora, višim stadijem i gradusom urotelnog karcinoma. Na staničnim linijama urotelnog karcinoma pokazali su da suprimiranjem Kindlina-2 dolazi do suprimiranja izraženosti i drugih proteina ECM-a, osobito fibronektina, a što je također smanjilo sposobnost migracije i invazije tumorskih stanica (149).

U ovom istraživanju imunohistokemijska izraženost fibronektina u epitelu i stromi tumora je uspoređena s dosada poznatim prognostičkim parametrima urotelnog karcinoma mokraćnog mjehura (TNM klasifikacija, gradus tumora).

Uspoređivana je i imunohistokemijska izraženost u odnosu na kliničke parametre preživljenja i praćenja bolesnika (pojava recidiva, učestalost recidiva, vremenski razmak između pojave recidiva).

Pronađena je statistički značajna pozitivna korelacija izraženosti fibronektin u epitelnoj komponenti tumora s T-stadijem bolesti ( $p=0,001$ ). Također je pronađena statistički značajna pozitivna korelacija u imunohistokemijskoj reakciji tj. obojenju epitela tumora na fibronektin i N stadija bolesti ( $p=0,037$ ), kao i statistički značajna negativna korelacija bojenja strome na fibronektin s T-stadijem bolesti ( $p=0,001$ ). Statistički značajna pozitivna korelacija dobivena je i za gradus tumora i imunohistokemijsku reakciju epitela tumora na fibronektin ( $p=0,044$ ,  $p=0,004$ ).

Uz sve navedeno pronađena je i značajna pozitivna korelacija između izraženosti fibronektina u stromi tumora i povrata bolesti, a za skupinu tumora visokog gradusa.

Stoga možemo zaključiti da s porastom ekspresije fibronektina u epitelnim tumorskim stanicama i smanjenjem ekspresije u stromi tumori pokazuju agresivniji obrazac rasta obzirom da s rastom ekspresije fibronektina u epitelu tumori pokazuju viši gradus tj. slabije su diferencirani te pokazuju sklonost infiltrativnom rastu i metastaziranju u limfne čvorove.

Dobivena je i statistički značajna pozitivna korelacija izraženosti fibronektina u stromi tumora s dobi pacijenata ( $p=0,47$ ), a za skupinu tumora niskog gradusa, Ta/T1. Povezanost u skupini T2 bila je na granici statističke značajnosti ( $p=0,60$ ).

Galektin-3 jedan je od proteina vanstaničnog matriksa iz porodice lektina koji potiče aktivaciju stanica, može inducirati migraciju stanica te sudjeluje u stvaranju međustaničnih veza i adheziji stanica s vanstaničnim matriksom. Također sudjeluje u procesima regulacije apoptoze, imunog odgovora, prometa različitih molekula ECM-a, ekspresije gena i upale. Galektin-3 može biti smješten u stanici gdje se preko glikoproteina veže za staničnu površinu ili van stanice gdje stvara veze s drugim molekulama vanstaničnog matriksa (142). Prema novijim istraživanjima čini se da je galektin-3 ključna molekula koja se sintetizira u mikrookolišu različitih tumora te je važna u aktivaciji mezenhimalnih stanica tumorske strome u supresiji imunog odgovora domaćina na karcinom. Također razina galektina-3 raste s dobi (prema studijama na životinjskim modelima), a što može biti odgovor na uočenu veću učestalost razvoja tumora u starijoj dobi (150). Shimura i sur. naglašavaju ulogu galektina-3 koji u partnerstvu s  $\beta$ -kateninom

sudjeluje u regulaciji Wnt/ $\beta$ -katenin signalnog puta koji je važan u aktivaciji različitih tumora (140).

Važnost galektina-3 dokazana je u mnogim tumorima te tako Tao L i sur. uspoređuju izraženost galektina-3 u kolorektalnom karcinomu i okolnom urednom tkivu kolona te pronalaze značajno višu ekspresiju galektina-3 u kolorektalnom karcinomu, a također je ekspresija pozitivno korelirala s veličinom tumora, diferencijacijom i Duke stadijem bolesti, kao i s preživljenjem gdje je korelacija bila negativna. Temeljem navedenih rezultata zaključili su da ekspresija galektina-3 može koristiti kao biološki marker u prognozi kolorektalnog karcinoma (151). Li M i sur. dobili su slične rezultate za karcinom cerviksa gdje je izraženost galektina-3 korelirala s lošijom prognozom (152).

Pereira J. i sur. su na životinjskom modelu miša proučavali rast staničnih linija karcinoma dojke na različitim lokalizacijama tumora, u masnom tkivu, limfnom čvoru i koštanoj srži te su pronašli da je niska izraženost galektina-3 u stromalnoj komponenti tumora bila povezana s nastankom mikrookoliša tumora koji pogoduje rastu tumora, metastatskom rasapu u limfne čvorove, kao i rastu u koštanoj srži (153).

Galektin-3 se također spominje u karcinomima mokraćnog mjehura kao meta u ciljanom liječenju tumora jer se smatra da ima utjecaj na nastanak pozitivne mikrookoline za napredak i rast tumora (143). Pojedini autori predlažu ga kao pouzdan marker za dijagnostiku karcinoma mokraćnog mjehura dok je kao prognostički marker nepouzdan (144,154). Gendhy H. i sur. u svojem istraživanju ističu kako je razina galektina-3 povišena i u serumu i u tkivu tumora ukoliko se uspoređuju s kontrolnom skupinom bez tumora te ekspresija raste s višim gradusom tumora. Također je značajno viša ekspresija galektina-3 u urotelnim karcinomima koji infiltriraju laminu propriju ili mišićni sloj mjehura u odnosu na neinvazivne (Ta) tumore (155).

U novije vrijeme postoje istraživanja koja spominju i druge forme galektina, npr. galektin-1, galektin-4 i galektin-9 kao važne faktore u stvaranju mikrookoline koja pogoduje tumorskom rastu. Kao takve sve navedene forme galektina predstavljaju se kao potencijalni biomarkeri i mete personalizirane terapije karcinoma (156-158).

U ovom istraživanju proučavana je imunohistokemijska izraženost galektina-3 u epitelu i stromi tumora te je uspoređena s dosada poznatim prognostičkim parametrima urotelnog karcinoma mokraćnog mjehura (TNM klasifikacija, gradus tumora). Uspoređivana je i imunohistokemijska izraženost u odnosu na kliničke parametre preživljenja i praćenja bolesnika (pojava recidiva, učestalost recidiva, vremenski razmak između pojave recidiva).

Statističkom analizom rezultata izraženosti galektina-3 u epitelu nisu dobivene statistički značajne razlike između ispitivanih skupina za epitel urotelnog karcinoma iako je rezultat na granici statističke značajnosti ( $p=0,582$ ).

U skupini tumora niskog gradusa, a stadija Ta i T1 svi tumori su pokazivali imunohistokemijsku reakciju na galektin-3 te je u većini tumora; 27 (90,0%) više od trećine epitelnih stanica pokazivalo pozitivnu reakciju (umjerena i jaka reakcija).

U skupini tumora visokog gradusa, a stadija Ta i T1 također je većina tumora; 27 (90,0%) pokazivala pozitivnu epitelnu reakciju u više od trećine stanica (umjerena i jaka reakcija).

U skupini tumora s invazijom mišićne stijenke (T2) svi tumori su pokazivali imunohistokemijsku reakciju na galektin-3, a čak kod 29 (96,7%) tumora je više od trećine epitelnih stanica pokazivalo pozitivnu reakciju (umjerena i jaka reakcija).

U skupini tumora s metastazama u limfne čvorove (T2N1/2) svi tumori su pokazivali imunohistokemijsku reakciju na galektin-3. Kod šesnaest tumora (94,2%) je više od trećine epitelnih stanica pokazivalo pozitivnu reakciju (umjerena i jaka reakcija).

Statističkom analizom rezultata izraženosti galektina-3 u stromi nisu dobivene statistički značajne razlike između ispitivanih skupina za stromu urotelnog karcinoma.

U svim ispitivanim uzorcima svih skupina stroma je pokazala imunohistokemijsku reakciju na galektin-3, ali slabe i umjerene izraženosti (1 ili 2), tj. bilo je pozitivno najviše do 66,6% stanica. Imunohistokemijska reakcija označena kao 3 (jaka reakcija) nije pronađena. Pronađena je statistički značajna pozitivna korelacija u imunohistokemijskoj reakciji tj. obojenju epitela tumora na galektin-3 i T stadija bolesti ( $p=0,046$ ), a što znači da

je viša ekspresija galektina-3 znači i agresivniji tumor. Dokazana je i statistički značajna pozitivna korelacija između izraženosti galektina-3 u epitelu tumora i povrata bolesti ( $p=0,00$ ), za skupinu tumora s metastazama u limfne čvorove (T2N1/2), a što znači da pacijenti s višom ekspresijom galektina-3 u epitelu tumora češće pokazuju povrat bolesti. Za preostale ispitivane parametre statistički značajna korelacija izraženosti galektina-3 u stromi i epitelu nije nađena. Obzirom da su u ECM-u tumora različiti proteini važni za adheziju stanica u međusobnoj sprezi proučavan je i međusobni odnos ekspresije istraživanih proteina fibronektina i galektina-3. Tako je dobivena statistički značajna pozitivna korelacija između izraženosti fibronektina i galektina -3 u epitelu tumora, a za skupinu s visokim gradusom, Ta/T1 ( $p=0,020$ ). U skupini T2 dobivena je statistički značajna jaka korelacija između izraženosti fibronektina u stromi tumora i galektina-3 u epitelu tumora ( $p=0,001$ ).

U skupini s metastazama u limfne čvorove pronađena je statistički značajna negativna korelacija za izraženost fibronektina u epitelu i galektina-3 u stromi. Obzirom na promjene sastava vanstaničnog matriksa u urotelnom karcinomu mokraćnog mjehura i promjene izraženosti istraživanih proteina, kao i međusobnu korelaciju ekspresije proteina, rezultati ovog istraživanja sugeriraju da promjene u sastavu vanstaničnog matriksa imaju ulogu u diferencijaciji i širenju tumora.

U svakodnevnoj kliničkoj praksi, a na temelju ovog istraživanja, navedeni markeri i promjena njihove ekspresije tj. porast ekspresije fibronektina u epitelnim tumorskim stanicama i smanjenje ekspresije u stromi, kao i porast ekspresije galektina-3 u epitelnoj komponenti tumora, mogli bi se koristiti kao faktor probira za tumore koji će pokazivati sklonost agresivnijem biološkom ponašanju. U kombinaciji s nekim do sada već poznatim biološkim markerima postoji mogućnost izdvajanja skupine bolesnika, u ranim stadijima bolesti za koju se očekuje brži povrat bolesti te agresivniji tijek pa bi se tako mogla odrediti i potreba za dodatnom agresivnijom terapijom. Za definitivno uključivanje ovih rezultata u svakodnevnu kliničku praksu potrebne su dodatne kliničke studije.

## 7. ZAKLJUČCI

Na temelju rezultata ovog istraživanja može se zaključiti:

1. Pronađena je statistički značajna pozitivna korelacija u imunohistokemijskoj reakciji tj. obojenju epitela tumora na galektin-3 i T stadija bolesti ( $p=0,046$ ), kao i statistički značajna pozitivna korelacija bojenja epitela na fibronektin s T-stadijem bolesti ( $p=0,001$ ), dok je bojanje strome na fibronektin negativno koreliralo s T-stadijem bolesti ( $p=0,001$ ).
2. Dobivena je i statistički značajna pozitivna korelacija izraženosti fibronektina u stromi tumora s izraženošću fibronektina u epitelu ( $p=0,031$ ), a za skupinu tumora niskog gradusa, Ta/T1. Istovremeno je kod tumora visokog gradusa, Ta/T1 dobivena statistički značajna pozitivna korelacija između izraženosti fibronektina i galektina-3 u epitelu tumora ( $p=0,020$ ).
3. Pronađena je statistički značajna pozitivna korelacija u imunohistokemijskoj reakciji tj. obojenju epitela tumora na fibronektin i N stadija bolesti ( $p=0,037$ ).
4. U skupini T2 dobivena je statistički značajna jaka korelacija između izraženosti fibronektina u stromi tumora i galektina-3 u epitelu tumora ( $p=0,001$ ). U skupini s metastazama u limfne čvorove pronađena je statistički značajna negativna korelacija za izraženost fibronektina u epitelu i galektina-3 u stromi.
5. Pokazana je statistički značajna pozitivna korelacija između izraženosti galektina-3 u epitelu tumora i povrata bolesti ( $p=0,00$ ), za skupinu tumora s metastazama u limfne čvorove (T2N1/2). Nalazi se statistički značajna pozitivna korelacija između izraženosti fibronektina u stromi tumora i povrata bolesti, a za skupinu tumora visokog gradusa, Ta/T1 ( $p=0,03$ ).
6. Dobivena je statistički značajna pozitivna korelacija za gradus tumora i imunohistokemijsku reakciju epitela tumora na fibronektin ( $p=0,044$ ,  $p=0,004$ ).
7. Pronađena je statistički značajna pozitivna povezanost između izraženosti fibronektina u stromi i promjene gradusa tumora ( $p=0,03$ ) za skupinu tumora niskog gradusa, Ta/T1.

Dobiveni rezultati ovog istraživanja ukazuju na moguće promjene strome u urotelnom karcinomu mokraćnog mjehura. Usporedba izraženosti proteina vanstaničnog matriksa u stromi



i epitelu tumora mogla bi ukazati na najranije promjene koje se događaju u stromi tijekom širenja i razvoja tumora.

Stoga možemo zaključiti da s porastom ekspresije fibronektina u epitelnim tumorskim stanicama i smanjenjem ekspresije u stromi tumori pokazuju agresivniji obrazac rasta obzirom da s rastom ekspresije fibronektina u epitelu tumori pokazuju viši gradus tj. slabije su diferencirani te pokazuju sklonost infiltrativnom rastu i metastaziranju u limfne čvorove.

Promjene sastava vanstaničnog matriksa u urotelnom karcinomu mokraćnog mjehura i promjene izraženosti istraživanih proteina, kao i međusobna korelacija ekspresije proteina ima ulogu u diferencijaciji i širenju tumora.

U svakodnevnoj kliničkoj praksi stoga bi se navedeni markeri i promjena njihove ekspresije tj. porast ekspresije fibronektina u epitelnim tumorskim stanicama i smanjenje ekspresije u stromi, kao i porast ekspresije galektina-3 u epitelnoj komponenti tumora mogli koristiti kao faktor probira za tumore koji će pokazivati sklonost agresivnijem biološkom ponašanju.

Tako bi se mogla odvojiti skupina bolesnika s potrebom za češćim kliničkim kontrolama ili agresivnijom dodatnom terapijom.

## **8.LITERATURA**

1. Gilroy AM, MacPherson BR, Ross LM, Schuenke M, Schulte E, Schumacher. U: Atlas of Anatomy. 2. izd. New York: Thieme Medical Publishers; 2008.
2. Moore KL. The pelvis and perineum. U: Moore KL, Clinically oriented anatomy. 2. izd. Baltimore: Williams & Wilkins; 1985.
3. Wein JA, Kavoussi LR, Partin AW, Partin AW, Peters CA. Campbell-Walsh Urology. 10. izd. Philadelphia: Saunders; 2015.
4. Yee-Fong Leung V, Chiu-Wing ChuW. Functional anatomy of the vesicoureteric junction: implication on the management of VUR/ UTI. U Recent advances in the field of urinary tract infections. Texas Tech University Health Sciences Center; InTech; 2013.
5. Gosling JA, Dixon JS, Lendon RG. The autonomic innervation of the human male and female bladder neck and proximal urethra. J Urol. 1977;118:302.
6. Erosenko VP. DiFiores atlas of histology with functional correlations. 10 izd. Baltimore: Wilkins & Wilkins; 2005.
7. Kierszenbaum AL, Tres LL. Histology and cell biology: an introduction to pathology. 3 izd. Philadelphia, Elsevier Saunders; 2012.
8. Rizk DE, Raaschou T, Manson N, Berg B. Evidence of progesterone receptors in the mucosa of the urinary bladder. Scand J Urol Nephrol. 2001;35:305-9.
9. Reuter VE. Urinary bladder, ureter and renal pelvis. u: Mills SE, ur. Histology for Pathologists. 3. izd. Philadelphia: Lippincott Williams & Wilkins; 2007.
10. Ro JY, Ayala AG, el-Naggar A. Muscularis mucosa of urinary bladder. Importance for staging and treatment. Am J Surg Pathol. 1987;11:668-73.
11. Cheng L, Montironi R, Davidson DD, Lopez-Beltran A. Staging and reporting of urothelial carcinoma of the urinary bladder. Mod Pathol. 2009;22:70-95.
12. Epstein JI. Pathologist and the judicial process: how to avoid it. Am J Surg Pathol. 2001;25:527-37.
13. Wilkerson M. Urinary Blader. U: Lin F, Prichard J. Handbook of Practical Immunohistochemistry. New York: Springer; 2011.

14. Sadler TV. Langmans medical embryology. 13. izd. China: Wolters Kluwer Health; 2015.
15. Wiener DP, Koss LG, Sablay B, Freed SZ. The prevalence and significance of Brunns nests, cystitis cystica and squamous metaplasia in normal bladders. *J Urol.* 1979;122:317-21.
16. Harik LR, O'Toole KM. Nonneoplastic lesions of the prostate and bladder. *Arch Pathol Lab Med.* 2012;136:721-34.
17. Rosai J. Rosai and Ackerman's Surgical Pathology. 9. izd. St Louis: Mosby; 2004, prijevod na hrvatski, Zagreb, Školska knjiga; 2010.
18. Corica FA, Husmann DA, Churchill BM i sur. Intestinal metaplasia is not a strong risk factor for bladder cancer: study of 53 cases with long-term follow-up. *Urology.* 1997;50:427-31.
19. Gordetsky J, Epstein JI. Intestinal metaplasia of the bladder with dysplasia: a risk factor for carcinoma? *Histopathology.* 2015;67:325-30.
20. Oliva E, Young RH. Nephrogenic adenoma of the urinary tract: a review of the microscopic appearance of 80 cases with emphasis on unusual features. *Mod Pathol.* 1995;8:722-30.
21. Venyo AK. Nephrogenic adenoma of the urinary bladder: a review of the literature. *Int Sch Res Notices.* 2015;2:704-982.
22. Obermann EC, Junker K, Stoehr R i sur. Frequent genetic alterations in flat urothelial hyperplasias and concomitant papillary bladder cancer as detected by CGH, LOH and FISH analyses. *J Pathol.* 2003;199:50-7.
23. Moch H, Humphry PA, Ulbright TM, Reuter VE. WHO Pathology and genetics of tumours of the urinary system and male genital organs. 4. izd. Lyon: IARC Press; 2016.
24. Baker PM, Young RH. Radiation-induced pseudocarcinomatous proliferations of the urinary bladder: a report of 4 cases. *Hum Pathol.* 2000;31:678-83.
25. Chan TY, Epstein JI. Radiation or chemotherapy cystitis with „pseudocarcinomatous“ features. *Am J Surg Pathol.* 2004;28:909-13.
26. Epstein JI, Amin MB, Reuter VR, Mostofi FK. The World Health Organization/International Society of Urlogical Pathology consensus classification of urothelial (transitional cell) neoplasms of the urinary bladder. Bladder Consensus Conference Committee. *Am J Surg Pathol.* 1998;22:1435-48.

27. Babjuk M, Oosterlinck W, Sylvester R i sur. European Association of Urology (EAU). EAU guidelines on non muscle invasive urothelial carcinoma of the bladder, the 2011 update. *Eur Urol.* 2011;59(6):997-1008.
28. Amin MB, Gomez JA, Young RH. Urothelial transitional cell carcinoma with endophytic growth patterns: a discussion of patterns of invasion and problems associated with assessment of invasion in 18 cases. *Am J Surg Pathol.* 1997;21:1057-68.
29. Eiber M, van Oers JM, Zwarthoff EC i sur. Low frequency of molecular changes and tumor recurrence in inverted papillomas of the urinary tract. *Am J Surg Pathol.* 2007;31:938-46.
30. Cheng L, Cheville JC, Neumann RM, Bostwick DG. Natural history of urothelial dysplasia of the bladder. *Am J Surg Pathol.* 1999;23:443-7.
31. Ferlay J, Shin HR, Bray F, Forman D, Mathers C, Parkin DM. Estimates of worldwide burden of cancer in 2008: GLOBOCAN 2008. *Int J Cancer.* 2010;127:2893-917.
32. Parkin DM, Bray F, Farlay J, Pisani P. Global cancer statistics, 2002. *CA Cancer J Clin.* 2005;55:74-108.
33. Parkin DM, Whelan SL, Ferlay J, Teppo L, Thomas DB. Cancer Incidence in Five Continents. IARC Scientific Publications No155. Lyon: IARC Press; 2003.
34. Šekerija M, ur. Incidencija raka u Hrvatskoj 2015. Zagreb: Hrvatski zavod za javno zdravstvo, Registar za rak; 2015.
35. Sievert KD, Amend B, Nagele U i sur. Economic aspects of bladder cancer: what are the benefits and costs? *World J Urol.* 2009;27:295-300.
36. Hayat MJ, Howlander N, Reichman ME, Edwards BK. Cancer statistics, trends and multiple primary cancer analyses from the surveillance, epidemiology, and end results (SEER) Program. *Oncologist.* 2007;12:20-37.
37. Babjuk M, Oosterlinck W, Sylvester R, Kaasinen E, Böhle A, Paolu- Redorta J. EAU Guidelines on non-muscle invasive urothelial carcinoma of the bladder. *Eur Urol.* 2008;54:303-14.
38. Pelucchi C, Bosetti C, Negri E, Malvezi M, La Vecchia C. Mechanisms of disease: The epidemiology of bladder cancer. *Nat Clin Pract Urol.* 2006;3:327-40.
39. Okada Y, Hanada M, Sugiura Y. Bladder cancer and smoking. *Br Med J.* 1964;649-50.

40. Castela JE, Yuan JM, Skipper PL i sur. Gender- and smoking-related bladder cancer risk. *J Natl Cancer Inst.* 2001;93:538-45.
41. Kirkali Z, Chan T, Manoharan M i sur. Bladder cancer: epidemiology, staging and grading, and diagnosis. *Urology.* 2005;66:4–34.
42. Kantor AF, Hartge P, Hoover RN, Narayana AS, Sullivan JW, Fraumeni JF Jr. Urinary tract infection and risk of bladder cancer. *Am J Epidemiol.* 1984;119:510-5.
43. Khafagy MM, El-Bolkainy MN, Mansour MA. Carcinoma of the urinary bladder. A study of the associated mucosal lesions in 86 cases. *Cancer.* 1972;30:150-9.
44. Blohme I, Johansson S. Renal pelvic neoplasms and atypical urothelium in patients with end-stage analgesic nephropathy. *Kidney Int.* 1981;20:671-5.
45. Volkmer BG, Seidl-Schlick EM, Bach D, Romics I, Kleinschmidt K. Cyclophosphamide is contraindicated in patients with history of transitional cell carcinoma. *Clin Rheumatol.* 2005;24:319-23.
46. Ordoñez NG, Rosai J. Urinary tract. U: Rosai J. Rosai and Ackerman's Surgical Pathology. 9. izd. St Louis: Mosby; 2004.
47. Catsburg CE, Gago-Dominiquez M, Yuan JM i sur. Dietary sources of N-nitroso compounds and bladder cancer risk; findings from the Los Angeles bladder cancer study. *Int J Cancer.* 2014;134(1):125-35.
48. Ordoñez NG, Rosai J. Urinary tract. U: Rosai J. Rosai and Ackerman's Surgical Pathology. 9. izd. St Louis: Mosby; 2004.
49. Mikuz G. Clinical Pathology of Urogenital Tumors. London: Informa Healthcare, 2007.
50. Liedberg F, Gerdtham U, Gralén K, Gudjonsson S, Jahnsen S, Johansson I i sur. Fast-track access to urologic care for patients with macroscopic haematuria is efficient and cost-effective: results from a prospective intervention study. *Br J Cancer.* 2016; 115(7): 770-5.
51. Messing EM, Villancourt A. Hematuria screening for bladder cancer. *J Occup Med.* 1990;32:838-45.
52. Khadra MH, Pickard RS, Charlton M, Powell PH, Neal DE. A prospective analysis of 1,930 patients with hematuria to evaluate current diagnostic practice. *J Urol.* 2000;163:524-7.

53. Peterson RO, Sesterhenn I, Davis C. Urologic Pathology. 3.izd. Baltimore: Lippincott Williams & Wilkins; 2009.
54. Vaidya A, Soloway MS, Hawke C, Tiguert R, Civantos F. De novo invasive bladder cancer: Is there a change in trend? J Urol. 2001;165:47-50.
55. Schrier BP, Hollander MP, van Rhijn BWG, Kimeney LALM, Witjes JA. Prognosis of muscle-invasive bladder cancer: Difference between primary and progressive tumours and implications for therapy. Eur Urol. 2004; 45:292-6.
56. Mungan NA, Kiemeny LALM, van Dijck JAAM, van der Poel HG, Witjes JA. Gender differences in stage distribution of bladder cancer. Urology. 2000;55:368-71.
57. Mungan NA, Aben KK, Schoenberg MP i sur. Gender differences in stage-adjusted bladder cancer survival. Urology. 2000;55:876-80.
58. Newling DW. Ta-T1 G1-G2 transitional cell carcinoma. U: Kurth KH, Mickisch GH, Schröder FH, ur. Renal, bladder, prostate and testicular cancer-an update. New York-London: The Parthenon Publishing Group; 2001, Str. 253-6.
59. Lokeshwar VB, Soloway MS. Current bladder tumor tests: Does their projected utility fulfill clinical necessity? J Urol. 2001;165:1067-77.
60. Palou J, Böhle A, Witjes JA i sur. Diagnosis of non-muscle invasive bladder cancer. Eur Urol. Suppl 2008;7:627-36.
61. Brierley D, Gospodarowicz MK, Wittekind C, ur. Union for International Cancer Control. TNM classification of malignant tumours. 8. izd., 2017. Chichester: Wiley-Blackwell; 2017.
62. Colombel M, Soloway M, Akaza H, Böhle A, Palou J, Buckley R i sur. Epidemiology, staging, grading and risk stratification of bladder cancer. Eur Urol. Supl 2008;7:618-26.
63. Sauter G, Algaba F, Amin M i sur. Tumours of the Urinary System: Non- invasive urothelial tumours. U: Eble JN, Sauter G, Epstein JI, Sesterhenn IA, ur. World Health Organisation Classification of the Tumours. Pathology and Genetics of Tumours of the Urinary System and Male Genital Organs. Lyon: IARC Press; 2004.Str. 110-23.
64. Murphy WM, Takezawa K, Maruniak MA. Interobserver discrepancy using the 1998 World Health Organisation/International Society of Urologic Pathology classification of urothelial neoplasms: practical choices for patient care. J Urol. 2002;168:968-72.

65. Karl A, Grimm T, Jokisch F, Gaisa NT, Stief CG. Non-muscle invasive bladder cancer: Current aspects of diagnostics, local therapy options and the update of the 2016 WHO classification. *Urologe A*. 2016.
66. Milowsky MI, Rumble RB, Lee CT. Guideline on muscle-invasive and metastatic bladder cancer (European Association of Urology Guideline) American Society of Clinical Oncology Clinical Practice Guideline Endorsement Summary. *J Oncol Pract*. 2016;12(6):588-90.
67. Soloway MS, Sofer M. The approach to high-grade transitional cell carcinoma in Ta, Cis and T1 stages. U: Kurth KH, Mickisch GH, Schröder FH, ur. *Renal, bladder, prostate and testicular cancer-an update*. New York-London: The Parthenon Publishing Group; 2001, Str. 265-72.
68. Cheng L, Lopez-Beltran A, MacLennan GT, Montironi R, Bostwick DG. Neoplasms of the urinary bladder. U: Bostwick DG, Cheng, ur. *Urologic Surgical Pathology*. 3. izd. Philadelphia: Elsevier Saunders; 2014.
69. Jones TD, Cheng L. Papillary urothelial neoplasm of low malignant potential: evolving terminology and concepts. *J Urol*. 2006;175:1995-2003.
70. Watts KE, Montironi R, Mazzucchelli R, van der Kwast T, Osunkoya AO, Stephenson AJ i sur. Clinicopathologic characteristics of 23 cases of invasive low-grade papillary urothelial carcinoma. *J Urol*. 2012;80(2):361-6.
71. Marušić Z, Zhang D, Krušlin B. Bladder cancer therapy related histopathology changes. *Open Path J*. 2009;3:74-80.
72. Cheng L, Cheville JC, Neumann RM, Bostwick DG. Flat intraepithelial lesions of the urinary bladder. *Cancer*. 2000;88:625-31.
73. Kaasinen E, Wijkstrom H, Halmstrom PU, Hellsten S, Duchek M, Mestad O i sur. Alternating mitomycin C i BCG instillations versus BCGH alone in treatment of carcinoma in situ of the urinary bladder: a Nordic study. *Eur Urol*. 2003;43:637-45.
74. Palou J, Salvador J, Parada R, Chechile G, Millan F, Vicente J. Carcinoma in situ of the prostatic urethra: the role of intravesical BCG. *Urol Integr Invest*. 2001;6:165-70.
75. Van der Meijden APM, Syvester R, Oosterlinck W, Solsona E, Boehle A, Lobel B i sur. EAU guidelines on the diagnosis and treatment of urothelial carcinoma in situ. *Eur Urol*. 2005;48:363-71.

76. Domanowska E, Jozwicki W, Domaniewski J i sur. Muscle-invasive urothelial cell carcinoma of the human bladder: multidirectional differentiation and ability to metastasize. *Hum Pathol.* 2007;38:741-6.
77. Power NE, Izawa J. Comparison of Guidelines on Non-Muscle Invasive Bladder Cancer (EAU, CUA, AUA, NCCN, NICE). *Bladder Cancer.* 2016;2(1):27-36.
78. Alfred Witjes J, Lebrecht T, Compérat EM i sur. Updated 2016 EAU Guidelines on muscle-invasive and metastatic bladder cancer. *Eur Urol.* 2016; S0302-2838(16)30290-1.
79. Cote RJ, Esrig D, Groshen S, Jones PA, Skinner DG. p53 and treatment of bladder cancer. *Nature.* 1997;385:123-5.
80. Garcia PV, Seiva FR, Carniato AP i sur. Increased toll-like receptors and p53 levels regulate apoptosis and angiogenesis in non-muscle invasive bladder cancer: mechanism of action of P-MAPA biological response modifier. *BMC Cancer.* 2016;16:422.
81. Sylvester RJ, van der Meijden APM, Oosterlinck W i sur. Predicting recurrence and progression in individual patients with stage Ta T1 bladder cancer using EORTC risk tables: A combined analysis 2596 patients from seven EORTC trials. *Eur Urol.* 2006;49:466-77.
82. Rodriguez-Alonso A, Pita-Fernandez S, Gonzalez-Carrero J, Nogueira-March JL. Multivariate analysis of survival, recurrence, progression and development of metastasis in T1 and T2a transitional cell bladder carcinoma. *Cancer.* 2002;94:1677-84.
83. Persad R, Lamm D, Brausi M i sur. Current approaches to the management of non-muscle invasive bladder cancer: comparison of current guidelines and recommendations. *Eur Urol Suppl.* 2008;7:637-50.
84. Netto GJ. Molecular biomarkers in urothelial carcinoma of the bladder: are we there yet? *Nat Rev Urol.* 2012;9:41-51.
85. Knowles MA, Hurst CD. Molecular biology of bladder cancer: new insights into pathogenesis and clinical diversity. *Nat Rev Cancer.* 2015;15:25-41.
86. Wu XR. Urothelial tumorigenesis: a tale of divergent pathways. *Nat Rev Cancer.* 2005;5:713-25.



87. Cappellen D, De Oliveira C, Ricol D i sur. Frequent activating mutations of FGFR3 in human bladder and cervix carcinomas. *Nat Genet.* 1999;23:18-20.
88. Zieger K, Dyrskjøt L, Wiuf C i sur. Role of activating fibroblast growth factor receptor 3 mutations in the development of bladder tumors. *Clin Cancer Res.* 2005;11:7709-19.
89. Hernández S, López-Knowles E, Lloreta J i sur. Prospective study of FGFR3 mutations as a prognostic factor in nonmuscle invasive urothelial bladder carcinomas. *J Clin Oncol.* 2006;24:3664-71.
90. Van Rhijn BW, van der Kwast TH, Liu L i sur. The FGFR3 mutation is related to favorable pT1 bladder cancer. *J Urol.* 2012;187:310-4.
91. Tomlinson DC, Baldo O, Harnden P, Knowles MA. FGFR3 protein expression and its relationship to mutation status and prognostic variables in bladder cancer. *J Pathol.* 2007;213:91-8.
92. Burger M, van der Aa MN, van Oers JM i sur. Prediction of progression of non-muscle-invasive bladder cancer by WHO 1973 and 2004 grading and by FGFR3 mutation status: a prospective study. *Eur Urol.* 2008;54:835-43.
93. Mitra AP, Datar RH, Cote RJ. Molecular pathways in invasive bladder cancer: new insights into mechanisms, progression, and target identification. *J Clin Oncol.* 2006;24:5552-64.
94. Mitra AP, Hansel DE, Cote RJ. Prognostic value of cell-cycle regulation biomarkers in bladder cancer. *Semin Oncol.* 2012;39:524-33.
95. Batavia JV, Yamany T, Molotkov A i sur. Bladder cancers arise from distinct urothelial sub-populations. *Nat Cell Biol.* 2014;16:982-91.
96. Grossman HB, Messing E, Soloway M i sur. Detection of bladder cancer using a point-of-care proteomic assay. *JAMA.* 2005;293:810-6.
97. Stein JP, Lieskowsky G, Cote R i sur. Radical cystectomy in the treatment of invasive bladder cancer: lon-term results in 1054 patients. *J Clin Oncol.* 2001;19:666-75.
98. Malkowicz BS, Nicholas P, Lieskowsky G i sur. The role of radical cistectomy in the management of high grade superfitial bladder cancer. *J Urol.* 1990;144:641-5.
99. Lachand AT, Texier J, Texier P. Surveillance and prognosis of „T1“ superfitial tumors of the bladder. Homogenous series of 88 cases followed for 1 to 22 years. *Prog Urol.* 2001;11:472-7.

100. Heberling U, Koch R, Hubler M, Baretton GB, Hakenberg OW, Wirth MP, Froehner M. Gender and Mortality after Radical Cystectomy: Competing Risk Analysis. *Urol Int.* 2018;31:1-7.
101. Catto JWF. Old and new urinary markers: which one is the PSA for bladder cancer? *Eur Urol Suppl.* 2008;7:422-5.
102. Papanicolaou G, Marshall V. Urine sediment smears as a diagnostic procedure in cancers of the urinary tract. *Science.* 1945;101:519-20.
103. Irani J, Heidenreich A, Motter N, Lechevallier E. What is new in bladder cancer diagnosis and management? *Eur Urol Suppl.* 2008;7:484-93.
104. Renshaw AA. Urine and bladder washings. U: Cibas ES, Ducatman BS, ur. *Cytology-Diagnostic principles and clinical correlates.* Edinburgh: WB Saunders; 2003, Str.97-117.
105. Stewart CS, Halling KC, Lieber MM. Novel detection strategies for transitional cell carcinoma. U: Kurth KH, Mickisch GH, Schröder FH, ur. *Renal, bladder, prostate and testicular cancer- an update.* New York- London: The Parthenon Publishing Group; 2001, Str 237-46.
106. Brown FM. Urine cytology. It is still the gold standard for screening? *Urol Clin North Am.* 2000;27:25-37.
107. Halling KC, King W, Sokolova IA i sur. A comparison of cytology and fluorescence in situ hybridisation for the detection of urothelial carcinoma. *J Urol.* 2000;164:1768-75.
108. Kreigmair M, Stepp H, Steinbach P i sur. Fluorescence cystoscopy following intravesical instillation of 5-aminolevulinic acid: a new procedure with high sensitivity for detection of hardly visible urothelial neoplasias. *J Urol.* 1995;55:190-6.
109. Witjes JA. Fluorescence cystoscopy in bladder cancer: the case pro. *Eur Urol Suppl.* 2008;7:426-9.
110. Schmidbauer J, Witjes F, Schmeller N, Donat R, Susani M, Marberger M. Improved detection of urothelial carcinoma in situ with hexaminolevulinate (HAL) fluorescence cystoscopy. *J Urol.* 2004;171:135-8.
111. Grossman HB, Gomella L, Fradet Y, Morales A, Presti J, Ritenour C i sur. Comparison of hexaminolevulinate (HAL) fluorescence cystoscopy and white light cystoscopy for

- detection of superficial papillary lesions in patients with bladder cancer. *J Urol.* 2007;178:62-7.
112. Brausi AM. Arguments against the use of fluorescence for the diagnosis of non muscle invasive bladder tumors (NMIBT). *Eur Urol Suppl.* 2008;7:430-3.
113. Van Rhijn BWG, van der Poel HG, van der Kwast TH. Urine markers for bladder cancer surveillance: A systematic review. *Eur Urol.* 2005;47:736-48.
114. Stampfer DS, Carpinito GA, Rodriguez-Villanueva J i sur. Evaluation of NMP22 in the detection of transitional cell carcinoma of the bladder. *J Urol.* 1998;159:394-8.
115. Ramakumar MP, Bhuiyan J, Besse JA i sur. Comparison of screening methods in the detection of bladder cancer. *J Urol.* 1999;161:388-94.
116. Kavalier E, Landman J, Chang Y i sur. Detecting human bladder carcinoma cells in voided urine samples by assaying for the presence of telomerase activity. *Cancer.* 1998;82:708-14.
117. Arai Y, Yajima T, Yagihashi A i sur. Limitations of urinary telomerase activity measurements in urothelial cancer. *Clin Chim Acta.* 2000;296:35-44.
118. Van der Poel HG, Van Balken MR, Schamhart DH i sur. Bladder wash cytology, quantitative cytology, and the qualitative BTA test in patients with superficial bladder cancer. *Urology.* 1998;51:44-50.
119. Pfister C, Chautard D, Devonec M i sur. Immunocyt test improves the diagnostic accuracy of urine cytology: results of French multicenter study. *J Urol.* 2003;169:921-4.
120. Catto JWF, Hamdy FC. The role of genetic instability in the pathogenesis and progression of urothelial carcinoma. *EAU Update Series.* 2005;3:180-8.
121. Sokolova IA, Halling KC, Jenkins RB i sur. The development of a multitarget, multicolor fluorescence in situ hybridisation assay for the detection of urothelial carcinoma in urine. *J Mol Diag.* 2000;2:116-23.
122. Friedrich MG, Hellstern A, Toma MI i sur. Are false-positive urine markers for the detection of bladder carcinoma really wrong or do they predict tumor recurrence? *Eur Urol.* 2003;43:146-51.
123. Friedrich MG, Toma MI, Hellestern A i sur. Comparison of multitarget fluorescence in situ hybridisation in urine with other noninvasive tests for detecting bladder cancer. *BJU Int.* 2003;92:911-4.

124. Reljić A. Značenje fluorescencntne in situ hibridizacije (FISH UroVysion) u ranoj dijagnostici recidiva karcinoma mokraćnog mjehura. Zagreb: Disertacija 2011; 73-74.
125. Hale MD, Hayden JD, Grabsch HI. Tumour-microenvironment interactions: role of tumour stroma and proteins produced by cancer-associated fibroblasts in chemotherapy response. *Cell Oncol (Dordr)*. 2013;36(2):95-112.
126. Tlsty TD, Coussens LM. Tumor stroma and regulation of cancer development. *Annu Rev Pathol*. 2006;1:119-50.
127. Hanahan D, Weinberg RA. Hallmarks of cancer: the next generation. *Cell*. 2011;144(5):646-74.
128. Krušlin B, Ulamec M, Tomas D. Prostate cancer stroma: an important factor in cancer growth and progression. *Bosn J Basic Med Sci*. 2015;15:1-8.
129. Kang N, Shah VH, Urrutia R. Membrane-to-nucleus signals and epigenetic mechanisms for myofibroblastic activation and desmoplastic stroma: potential therapeutic targets for liver metastasis? *Mol Cancer Res*. 2015;13(4):604-12.
130. Alexa A, Baderca F, Lighezan R, Izvernariu D. Myofibroblasts reaction in urothelial carcinomas. *Rom J Morphol Embryol*. 2009;50(4):639-43.
131. Shimasaki N, Kuroda N, Miyazaki E, Hayashi Y, Toi M, Hiroi M, Shuin T. The distribution pattern of myofibroblasts in the stroma of human bladder carcinoma depends on their invasiveness. *Histol Histopathol*. 2006;21(4):349-53.
132. Tuxhorn JA, McAlhany SJ, Dang TD i sur. Stromal cells promote angiogenesis and growth of human prostate tumors in a differential reactive stroma (DRS) xenograft model. *Cancer Res*. 2002;3298-307.
133. Orend G, Chiquet-Ehrismann R. Adhesion modulation by antiadhesive molecules of the extracellular matrix. *Exp Cell Res*. 2000;261:104-10.
134. Malik G, Knowles LM, Dhir R i sur. Plasma fibronectin promotes lung metastasis by contributions to fibrin clots and tumor cell invasion. *Cancer Res*. 2010;70:4327-34.
135. Fernandez-Garcia B, Eiró N, Marín L i sur. Expression and prognostic significance of fibronectin and matrix metalloproteases in breast cancer metastasis. *Histopathol*. 2014;64(4):512-22.
136. Wiafe B, Adesida A, Churchill T, Adewuyi EE, Li Z, Metcalfe P. Hypoxia-increased expression of genes involved in inflammation, dedifferentiation, pro-fibrosis and

- extracellular matrix remodeling of human bladder smooth muscle cells. *In Vitro Cell Dev Biol Anim.* 2016;53(1):58-66.
137. Arnold SA, Loomans HA, Ketova T, Andl CD, Clark PE, Zijlstra A. Urinary oncofetal ED-A fibronectin correlates with poor prognosis in patients with bladder cancer. *Clin Exp Metastasis.* 2016;33(1):29-44.
138. Eissa S, Zohny SF, Zekri AR, El-Zayat TM, Maher AM. Diagnostic value of fibronectin and mutant p53 in the urine of patients with bladder cancer: impact on clinicopathological features and disease recurrence. *Med Oncol.* 2010;27(4):1286-94.
139. Yang X, Huang H, Zeng Z, Zhao L, Hu P, He D, Tang X, Zeng Z. Diagnostic value of bladder tumor fibronectin in patients with bladder tumor: a systematic review with meta-analysis. *Clin Biochem.* 2013;46(15):1377-82.
140. Shimura T, Takenaka Y, Tsutsumi S i sur. Galectin-3, a novel binding partner of  $\beta$ -catenin. *Cancer Res.* 2004;64:6363-7.
141. Takenaka Y, Fukumori T, Raz A. Galectin-3 and metastasis. *Glycoconj J.* 2002;19:7-9.
142. Van den Brúle F, Califice S, Castronovo V. Expression of galectins in cancer: A critical review. *Glycoconj J.* 2002;19:537-42.
143. Zeinali M, Adelinik A, Papian S, Khorramdelazad H, Abedinzadeh M. Role of galectin-3 in the pathogenesis of bladder transitional cell carcinoma. *Hum Immunol.* 2015;76(10):770-4.
144. El Gendy H, Madkour B, Abdelaty S i sur. Galectin 3 for the diagnosis of bladder cancer. *Arab J Urol.* 2014;12(2):178-81.
145. Gonda TA, Varro A, Wang TC, Tycko B. Molecular biology of cancer-associated fibroblasts: can these cells be targeted in anti-cancer therapy? *Semin Cell Dev Biol.* 2010;21(1):2-10.
146. Liu B, Miyake H, Nishikawa M, Fujisawa M. Expression profile of epithelial-mesenchymal transition markers in non-muscle-invasive urothelial carcinoma of the bladder: correlation with intravesical recurrence following transurethral resection. *Urol Oncol.* 2015;33(3):11-8.
147. Ioachim E, Charchanti A, Briasoulis E i sur. Immunohistochemical expression of extracellular matrix components tenascin, fibronectin, collagen type IV and laminin

- in breast cancer: their prognostic value and role in tumour invasion and progression. *Eur J Cancer*. 2002;38:2362-70.
148. Li LY, Yang M, Zhang HB i sur. Urinary fibronectin as a predictor of a residual tumour load after transurethral resection of bladder transitional cell carcinoma. *BJU Int*. 2008;102(5):566-71.
149. Wu J, Yu C, Cai L, Lu Y, Jiang L, Liu C, i sur. Effects of increased Kindlin-2 expression in bladder cancer stromal fibroblasts. *Oncotarget*. 2017; 8(31):50692-703.
150. Ruvolo PP. Galectin 3 as a guardian of the tumor microenvironment. *Biochim Biophys Acta*. 2016;1863(3):427-37.
151. Tao L, Jin L, Dechun L, Hongqiang Y, Changhua K, Guijun L. Galectin-3 expression in colorectal cancer and its correlation with clinical pathological characteristics and prognosis. *Open Med (Wars)*. 2017;12:226-230.
152. Li M, Feng YM, Fang SQ. Overexpression of ezrin and galectin-3 as predictors of poor prognosis of cervical cancer. *Braz J Med Biol Res*. 2017 23;50(4):e5356.
153. Pereira JX, Azeredo MC, Martins FS i sur. The deficiency of galectin-3 in stromal cells leads to enhanced tumor growth and bone marrow metastasis. *BMC Cancer*. 2016;16:636.
154. Canesin G, Gonzalez-Peramato P, Palou J, Urrutia M, Cordón-Cardo C, Sánchez-Carbayo M. Galectin-3 expression is associated with bladder cancer progression and clinical outcome. *Tumour Biol*. 2010;31(4):277-85.
155. Gendy HE, Madkour B, Abdelaty S i sur. Diagnostic and prognostic significance of serum and tissue galectin 3 expression in patients with carcinoma of the bladder. *Curr Urol*. 2014t;7(4):185-90.
156. Wu MM, Li CF, Lin LF i sur. Promoter hypermethylation of LGALS4 correlates with poor prognosis in patients with urothelial carcinoma. *Oncotarget*. 2017;8(14):23787-802.
157. Liu Y, Liu Z, Fu Q, Wang Z, Fu H, Liu W, Wang Y, Xu J. Galectin-9 as a prognostic and predictive biomarker in bladder urothelial carcinoma. *Urol Oncol*. 2017;35(6):349-55.
158. Shen KH, Li CF, Chien LH, Huang CH, Su CC, Liao AC, Wu TF. Role of galectin-1 in urinary bladder urothelial carcinoma cell invasion through the JNK pathway. *Cancer Sci*. 2016;107(10):1390-8.

## 9. ŽIVOTOPIS

Rođen 3. veljače 1970. godine u Dobrom Dolu, općina Gostivar, Republika Makedonija, gdje je završio osnovnu školu. Srednju medicinsku školu završio je u Tetovu, a 2001. godine diplomirao na Medicinskom fakultetu Sveučilišta u Zagrebu. Do 2007. radio je kao liječnik opće prakse u službi hitne pomoći u Ivanić Gradu. Od 2007. zaposlen je u Klinici za urologiju KBC Sestara milosrdnica u Zagrebu, gdje je specijalizirao urologiju i subspecijalizirao urolitijazu.

U sklopu programa specijalizacije završio je stručni poslijediplomski studij urologije pri Medicinskom fakultetu Sveučilišta u Zagrebu. Član je Hrvatske liječničke komore, Hrvatskoga urološkog društva i Europskoga urološkog udruženja.

Autor je više članaka i kongresnih priopćenja koji su obavljani u indeksiranim časopisima.

Oženjen i otac dvoje djece.

### Popis radova i kongresnih sažetaka

#### Šoip Šoipi

Popis radova:

1. **Š. Šoipi**, M. Vučić, B. Spajić, B. Krušlin, M. Tomić, M. Ulamec. Review of the proposed bladder cancer molecular classification, new era; new taxonomy. Acta Clin Croat vol.58/2019.
2. Spajić B., Nikles N., Grubišić I., Knežević M., **Šoipi Sh.**, Ulamec M., Štimac G., Tomašković I. and Ružić B. Histopathological outcomes after radical prostatectomy for prostate cancer based on a new grading system. Acta Clin Croat (Suppl. 1) 2018; 57:50-55.
3. Štimac G., Spajić B., Popović A., Justinić D., Grubišić I., **Šoipi Š.**, Svaguša I., Pirša P. and Ružić B. Transobturator AdVance® sling suspension for the treatment of prostatectomy stress urinary incontinence. Acta Clin Croat (suppl, 1) 2018, 57:77-84.
4. Šojat J., Jurić B., **Šoipi Š.**, Ulamec M. and Krušlin B. Paneth cell-like component in prostate cancer – case report. Acta Clin Croat (suppl. 1) 2018; 57:85-88.-

5. Ružić B., Katušić J., Spajić B., Reljić A., Popović A., Štimac G., Tomašković I., **Šoipi Š.**, Justinić D., Gurbisić I., Tomić M., Knežević M., Svaguša I., Pezelj I., Nikles S., Pirša M. and Vrhovec B.. History of Urology at the Sestre Milosrdnice University Hospital Center, Acta Clin.Croat (suppl. 1) 2018; 57:9-20.
6. Štimac G, Knežević M, Grubišić I, **Šoipi Š.**, Tomas D, Krušlin B. A rare case of squamous cell carcinoma in urinary bladder diverticulum successfully treated by bladder-sparing surgery. Acta Clin Croat. 2015 Sep;54(3):363-6.
7. Mustafa-Guguli A., Bacalja J., **Šoipi Š.**, Spajić B., Kokić H., Krušlin B. Four bilateral synchronous benign and malignant kidney tumours: a case report. Cesk Patol. 2015;51(1):50-2.
8. **Šoipi Š.**, Vučić M, Ulamec M, Tomas D, Krušlin B, Spajić B. Leiomyosarcoma of the spermatic cord with scalp metastasis: case report and literature review. Coll Antropol. 2014;38(2):763-6.
9. Bacalja J, Ulamec M, Rako D, **Šoipi Š.**, Mijić A, Krušlin B. Case report of Adrenal Gland Hemangiosarcoma in a Patient with Chronic Myeloid Leukaemia. Int J Case Rep Med. 2013;23: 2537-3542.
10. Katusić J., Štimac G., Benko G., Grubišić I., **Šoipi Š.**, Dimanovski J. Management of fournier's gangrene: case report and literature review. Acta Clin Croat. 2010 Dec;49(4):453-7.

Kongresni sažetci:

1. Pezelj I., Svaguša I., Nikles S., Pirša M., Vrhovec B., Dumbović L., Knežević M., Tomić M., **Šoipi Š.**, Grubišić I., Justinić D., Reljić A., Spajić B., Štimac G., Tomašković I., Ulamec M., Krušlin B., Ružić B. Utjecaj histoloških znakova prostatitisa u biopstatima prostate na incidenciju pozitivnih kirurških rubova i perioperativnih komplikacija kod bolesnika liječenih radikalnom prostatektomijom, 13. Osječki urološki dani, Osijek 2019.
2. Svaguša I., Popović A., Štimac G., Tomašković I., Grubišić I., Justinić D., **Šoipi Š.**, Tomić M., Spajić B., Reljić A., Ružić B. Dijagnostika i liječenje urinarne inkontinencije u odraslih. 13. Osječki urološki dani, Osijek 2019.
3. Vučić M., **Šoipi Š.**, Ružić B., Kojundžić Z., Tomas D. Expression of cadherin-catenin complex in clear cell renal cell carcinoma. 24th Ljudevit Jurak International symposium on comparative pathology, May 31- June 1, 2013. Zagreb, Croatia.



4. Vučić M., **Šoipi Š.**, Kojundžić Z., Tomas D., Krušlin B. Comparaton of e-cadherin and n-cadherin expression in chromophobe renal cell carcinoma and renal oncocytoma. 24<sup>th</sup> Ljudevit Jurak International symposium on comparative pathology, May 31- June 1, 2013. Zagreb, Croatia.
5. Keršić F., Gugić I., **Šoipi Š.**, Demirović A. Epididymal leiomyosarcoma. 24<sup>th</sup> Ljudevit Jurak International symposium on comparative pathology, May 31- June 1, 2013. Zagreb, Croatia.
6. Dubravčić M., **Šoipi Š.**, Gubo A., Tomašković I., Ulamec M. Ectopic adrenal tissue in the spermatic cord of patient with seminoma. 24<sup>th</sup> Ljudevit Jurak International symposium on comparative pathology, May 31- June 1, 2013. Zagreb, Croatia.
7. Ulamec M., **Šoipi Š.**, Jazvić M., Krušlin B. Renal hemangiopericytoma: a case report. Adriatic Society of Pathology, Grottammare, Italy. July 6-7, 2013.
8. Justinić D., Štimac G., Katušić J., **Šoipi Š.**, Tomas D., Trnski D. Proliferativna upalna atrofija (PIA): novi mogući prekursor karcinoma prostate? 5. hrvatski urološki kongres s međunarodnim sudjelovanjem, Umag, 16.-19. listopada 2013. (poster i knjiga sažetaka).
9. Tomašković I., Tomić M., **Šoipi Š.**, Svaguša I., Pezelj I., Ružić B. Benigna prostatična hiperplazija. 1st congress of urological nurses and technicians. 16-19 October, 2013, Umag, Croatia.
10. Pezelj I., Ružić B., Tomašković I., **Šoipi Š.**, Tomić M., Svaguša I. Komplikacije 10 najčešćih operativnih zahvata Klinike za Urologiju KBC Sestre milosrdnice. 1st congress of urological nurses and technicians. 16-19 October, 2013, Umag, Croatia.
11. Tomić M., **Šoipi Š.**, Tomašković I., Svaguša I., Pezelj I., Ružić B. Strana tijela urinarnog trakta – prikaz 4 slučaja. 1st congress of urological nurses and technicians. 16-19 October, 2013, Umag, Croatia.
12. Tomašković I., Tomić M., Svaguša I., **Šoipi Š.**, Pezelj I., Čikić B., Neretljak I. Klinička praksa hrvatskih urologa u pristupu bolesnicima sa simptomima donjeg mokraćnog sustava uzrokovanim dobroćudnim uvećanjem prostate. 5th Croatian Urology Congress with International Participation, 16-19 October, 2013, Umag, Croatia.

13. Justinic D., Stimac G., Katusic J., **Šoipi Š.**, Tomas D., Trnski D. Proliferativna upalna atrofija (PIA): Novi mogući prekursor karcinoma prostate? 5th Croatian urology congress with international participation, Umag, Croatia;10/2013.
14. Foreign bodies in the urinary bladder – 3 case reports Tomić M., Tomašković I., **Šoipi Š.**, Ružić B., Dimanovski J., Trnski D. - Endourology Today, April 2012, Šibenik/Vodice, Hrvatska.
15. Stimac G., Justinic D., Grubisic I., **Šoipi Š.**, Tomas D., Trnski D., Dimanovski J., Kraus O. Detection of prostate carcinoma on repeat biopsy by the presence of proliferative inflammatory atrophy on initial biopsy. 10<sup>TH</sup> CEM, Bratislava, Slovakia, October 2010. (poster presentation and book of abstracts, C146).
16. Tomic M., Stimac G., Benko G., Barisic A., Justinic D., **Šoipi Š.**, Kocijancic A., Kraus O. A rare case of posttraumatic high-flow priapism: Current management options and literature review. Alpe Adria Urological Meeting, Klagenfurt, Austria, October 2009. (book of abstracts and oral presentation).