

Multidisciplinarni pristup u liječenju rascjepa usne i nepca

Mladenović, Aleksandra

Master's thesis / Diplomski rad

2019

Degree Grantor / Ustanova koja je dodijelila akademski / stručni stupanj: **University of Zagreb, School of Dental Medicine / Sveučilište u Zagrebu, Stomatološki fakultet**

Permanent link / Trajna poveznica: <https://um.nsk.hr/um:nbn:hr:127:443748>

Rights / Prava: [Attribution-NonCommercial 3.0 Unported](#) / [Imenovanje-Nekomercijalno 3.0](#)

Download date / Datum preuzimanja: **2024-07-23**



Repository / Repozitorij:

[University of Zagreb School of Dental Medicine Repository](#)





Sveučilište u Zagrebu

Stomatološki fakultet

Aleksandra Mladenović

**MULTIDISCIPLINARNI PRISTUP U
LIJEČENJU RASCJEP A USNE I NEPCA**

DIPLOMSKI RAD

Zagreb, 2019.

Rad je ostvaren na Katedri za maksilofacijalnu kirurgiju Stomatološkog fakulteta Sveučilišta u Zagrebu.

Mentor rada: izv. prof. dr. sc. Predrag Knežević, Stomatološki fakultet Sveučilišta u Zagrebu

Lektor hrvatskog jezika: Ivona Šiprak, mag. educ. philol. croat.

Lektor engleskog jezika: Tamara Tomasović, mag. educ. philol. ang. et mag. philol. russ.

Sastav Povjerenstva za obranu diplomskog rada:

1. _____
2. _____
3. _____

Datum obrane rada: _____

Rad sadrži: 36 stranica

8 slika

CD

Rad je vlastito autorsko djelo, koje je u potpunosti samostalno napisano uz naznaku izvora drugih autora i dokumenata korištenih u radu. Osim ako nije drukčije navedeno, sve ilustracije (tablice, slike i dr.) u radu su izvorni doprinos autora diplomskog rada. Autor je odgovoran za pribavljanje dopuštenja za korištenje ilustracija koje nisu njegov izvorni doprinos, kao i za sve eventualne posljedice koje mogu nastati zbog nedopuštenog preuzimanja ilustracija odnosno propusta u navođenju njihovog podrijetla.

Zahvala

Zahvaljujem svom mentoru, prof. dr. sc. Predragu Kneževiću, na povjerenju, susretljivosti i pomoći tijekom izrade diplomskog rada.

Hvala svim profesorima, docentima i doktorima na prenesenom znanju i iskustvu.

Zahvaljujem mojim prijateljima i dečku na svim nezaboravnim zajedničkim trenucima. Hvala Matei na prijateljstvu koje je uljepšalo moje studiranje.

Zahvaljujem svojoj obitelji koja je uvijek uz mene na velikoj vjeri, podršci i razumijevanju.

Veliko hvala mojim roditeljima na bezuvjetnoj ljubavi i strpljenju.

Najveće hvala mojoj majci koja mi je omogućila da budem sretno dijete i bez koje ne bih bila ovo što sam danas. Hvala ti što si mi nesebično sve pružala.

Od srca hvala svima!

MULTIDISCIPLINARNI PRISTUP U LIJEČENJU RASCJEPa USNE I NEPCA

Sažetak

Rascjepi usne i nepca najčešće su prirođene malformacije koje zahvaćaju strukture lica. Djeca rođena s ovom vrstom malformacije imaju poteškoća s govorom, sluhom, dentalnim nepravilnostima i karakterističnim promjenama nosa i usne koje utječu na sva područja njihova života. Problematika ovih bolesnika značajna je s osobnog i društvenog stajališta, a najbolji uspjesi postižu se multidisciplinarnim pristupom. U timu za liječenje, osim maksilofacijalnog kirurga, sudjeluju neonatolog, anesteziolog, pedijatar, ortodont, otorinolaringolog-audiolog, logoped, dječji stomatolog, psiholog te socijalni radnik. Liječenje rascjepa dugotrajno je i kompleksno, a samo multidisciplinarni pristup omogućuje uspješan rezultat. Svaki član tima ima određenu, važnu, ulogu tijekom pojedinog životnog razdoblja rasta i razvoja djeteta. Niti jedan specijalist ne može sam pokriti sva područja u liječenju rascjepa usne i nepca, a timski pristup od najveće je koristi za dijete rođeno s ovom malformacijom. Postižući zadovoljavajuće estetske i funkcijske zahtjeve, svi stručnjaci zajedno pridonose boljoj kvaliteti života osoba s rascjepom. Kako je svaki rascjep specifičan i individualan, tako je i pristup svakom djetetu individualan. Malformacije kao što su rascjepi usne i nepca ne mogu se riješiti odmah, no pravovremenim uključivanjem pojedinih specijalista, liječenje će biti uspješno, a djeca se nakon toga ni po čemu neće razlikovati od svojih vršnjaka.

Ključne riječi: rascjep usne i nepca; multidisciplinarni pristup; tim

MULTIDISCIPLINARY TEAM APPROACH TO CLEFT LIP AND PALATE TREATMENT

Summary

Cleft lip and cleft palate are the most common birth defects affecting the facial structure. Children born with this type of malformation have difficulties with speech, hearing, as well as dental irregularities and characteristic changes associated with nose and lips, which affect all areas of their lives. The issues of these patients are significant from both personal and social point of view, and the best results are achieved through a multidisciplinary approach. Apart from the maxillofacial surgeon, the treatment team includes a neonatologist, anesthesiologist, pediatrician, orthodontist, otolaryngologist, speech therapist, pediatric dentist, psychologist, and a social worker. The cleft lip treatment is a long-term and complex one, and only the multidisciplinary approach leads to successful results. Each member of the team has a specific and important role during the particular period of child's growth and development. A single specialist cannot cover all the areas in the cleft lip and palate treatment, so the multidisciplinary approach is the most beneficial to a child born with this malformation. By satisfying both the aesthetic and functional requirements, all the experts contribute to a better quality of life of the people born with cleft lip. As each cleft is individual and specific, so is the approach. Malformations such as cleft lip and cleft palate cannot be solved immediately, but with the timely involvement of certain specialists, the treatment will be successful and the children will not differ from their peers by any means.

Key words: cleft lip and cleft palate; multidisciplinary approach; team

SADRŽAJ

1. UVOD.....	1
2. EPIDEMIOLOGIJA RASCJEPa USNE I NEPCA	4
3. ETIOLOGIJA RASCJEPa USNE I NEPCA	8
4. VAŽNOST MULTIDISCIPLINARNOG PRISTUPA U LIJEČENJU RASCJEPa USNE I NEPCA	11
4.1. Uloga maksilofacijalnog kirurga.....	14
4.2. Uloga ortodonta.....	16
4.2.1. Uloga ortodonta u pretkirurškom liječenju.....	17
4.2.2. Uloga ortodonta do prestanka rasta i razvoja.....	20
4.2.3. Uloga ortodonta nakon prestanka rasta i razvoja	22
4.3. Uloga logopeda	23
4.4. Uloga audiologa	25
5. RASPRAVA	27
6. ZAKLJUČAK	29
7. LITERATURA.....	31
8. ŽIVOTOPIS.....	35

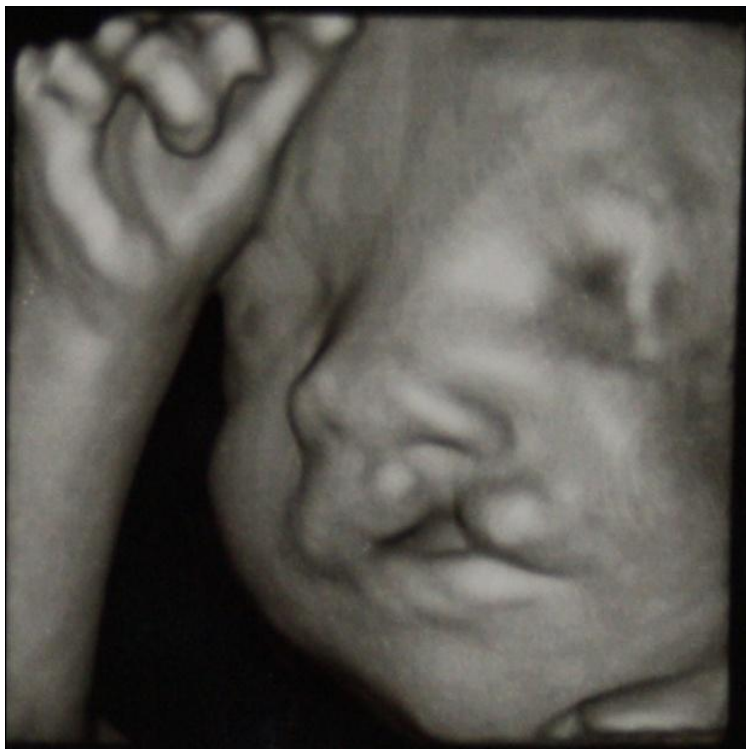Rascjepi usne i nepca najčešće su prirodene malformacije u području glave i vrata. Pojavljuju se kod svih populacija i etničkih skupina te svih socijalnih i ekonomskih slojeva. Rascjepi su urođeni nedostatak tkiva u gornjoj usni, zubnom grebenu i/ili nepcu. Razdvojenost kože, mišića, kostiju i hrskavica predstavlja estetski i funkcionalni problem (1). Iako možemo govoriti o nedostatku tkiva, te strukture zapravo ne nedostaju, nego se nalaze na krivom mjestu ili su skrivene. Razlog nastanka rascjepa još uvijek nije u potpunosti razjašnjen, no sigurno je da ulogu ima nasljeđe, ali i različiti egzogeni čimbenici u ranoj trudnoći (2). Budući se usna i nepce formiraju u različito vrijeme, moguće je da se dijete rodi samo s rascjepom usne, s rascjepom usne i nepca ili samo s rascjepom nepca. Njihova je pojavnost različita, od minimalnih usjeka na usni ili rascjepljenom početnom dijelu mekog nepca, do potpunih, širokih, obostranih rascjepa u koji su uključeni usna, nos, zubni greben, meko i tvrdo nepce. Sinonim, ali i pogrdni naziv, za rascjep usne je „zečja usna“, a za rascjep usne i nepca „vučje ždrijelo“.

Rascjepi otežavaju život novorođenčeta od samoga rođenja. Otežavaju hranjenje i disanje, a kasnije i razvoj sluha i govora. Djeca rođena s ovom vrstom malformacije imaju dentalne nepravilnosti i karakterističan promijenjen izgled nosa i usne, što utječe na sve aspekte njihova života. Ako ih pravodobno i adekvatno ne liječimo, imat će znatno umanjenu kvalitetu života. Mogu biti sklona izbjegavanju socijalnih kontakata pošto su rascjepi vidljivi (estetska komponenta) i čujni – tegobe s govorom (funkcionalna komponenta).

Nekad su djeca rođena s rascjepima operirana po raznim bolnicama, različitim kirurškim tehnikama te neredovito kontrolirana tijekom rasta zbog čega konačni rezultat liječenja nije bio zadovoljavajući. Za uspješno liječenje djece s rascjepima usne i nepca izuzetno je važna suradnja više specijalističkih struka. Iako je malformacijom zahvaćeno vrlo malo područje, potreban je timski pristup u liječenju i praćenju djeteta od rođenja sve do završetka njegova rasta. Uz maksilofacijalnog kirurga, koji koordinira ostale članove tima, u timu su još neonatolog, anesteziolog, pedijatar, ortodont, otorinolaringolog-audiolog, logoped, dječji stomatolog, psiholog i socijalni radnik (3).

Svrha ovog rada je prikazati važnost multidisciplinarnog pristupa u liječenju osoba rođenih s rascjepom usne i nepca. Brojnost i raznolikost stručnjaka čije se djelovanje isprepliće potvrđuju kompleksnost liječenja osoba s rascjepom. Jedino multidisciplinarni pristup omogućuje odgovarajuće liječenje koje obuhvaća izgled, sluh, govor, žvakanje i gutanje pacijenta. Liječenjem rascjepa pokušavaju se ispraviti narušeni anatomske odnosi i uspostaviti normalna funkcija rascjepljenih tkiva i okolnih struktura.

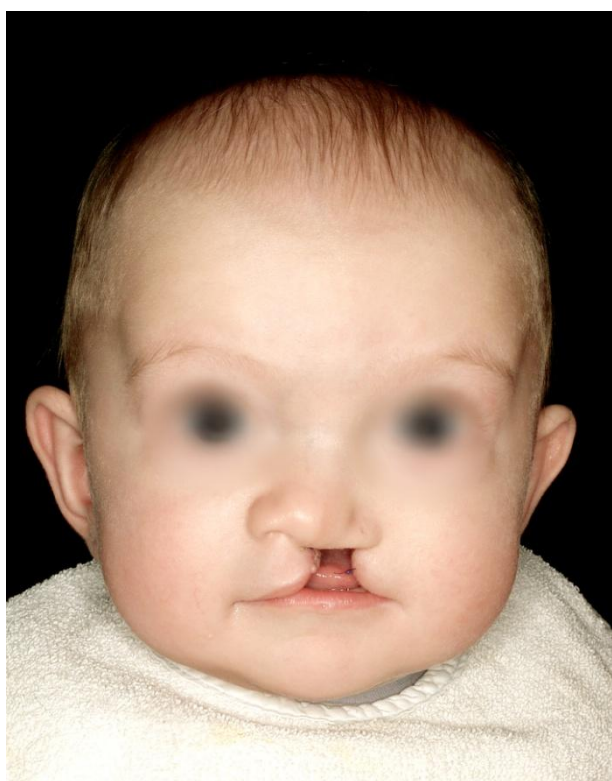Rođenje djeteta s rascjepom može biti šok za roditelje. Danas se rascjepi mogu otkriti već prenatalno sofisticiranim ultrazvučnim aparatima (Slika 1.), što omogućuje emocionalnu pripremu roditelja, iako se još uvijek većinom otkrivaju kliničkim pregledom nakon rođenja. Najvažnije je roditeljima objasniti da se rascjepi uspješno liječe i da njihovo dijete neće imati posljedice koje bi utjecale na njegovu budućnost (3). Važno ih je pripremiti na dugotrajno liječenje i objasniti važnost multidisciplinarnе suradnje. Samo timski pristup omogućuje da se djeca rođena s nekim od oblika rascjepa usne i nepca ne razlikuju od svojih vršnjaka, odnosno pruža mogućnost uspješnog rezultata.



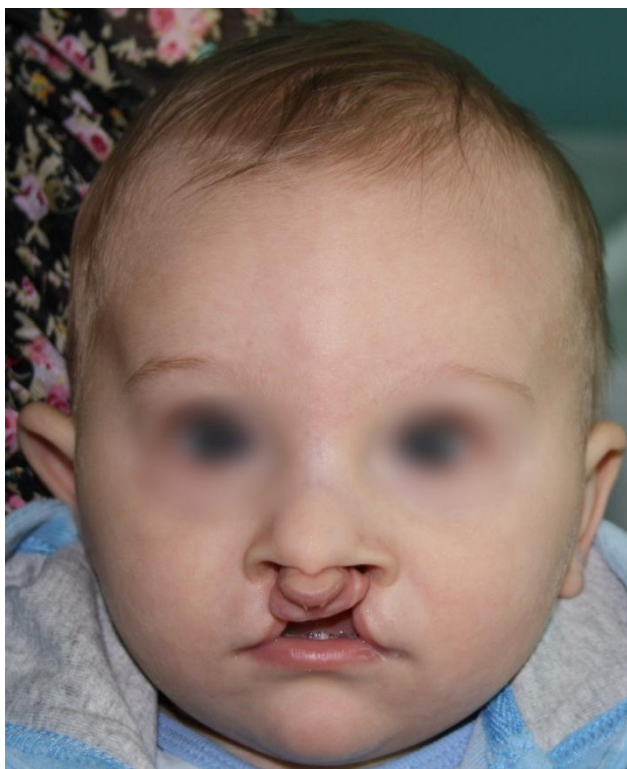
Slika 1. Rascjep prikazan ultrazvukom. Preuzeto s dopuštenjem prof. dr. sc. Predraga Kneževića.

2. EPIDEMIOLOGIJA RASCJEPa USNE I NEPCA

Rascjep usne, helioshiza (engl. cleft lip - CL), označava rascjep primarnog nepca (usna, alveolarni nastavak i dio tvrdog nepca do otvora incizivnog kanala). Kad govorimo o rascjepu nepca, govorimo o palatoshizi (engl. cleft palate - CP) odnosno rascjepu sekundarnog nepca (meko i tvrdo nepce do otvora incizivnog kanala). Rascjep usne i nepca, heilognatopalatoshiza (engl. cleft lip and palate - CLP), označava rascjep primarnog i sekundarnog nepca. Rascjep usne sa ili bez rascjepa nepca i izolirani rascjep nepca važno je odvojiti zbog epidemioloških, etioloških, embrioloških i genetskih specifičnosti. Orofacijalni rascjepi mogu se općenito podijeliti na jednostrane (Slika 2.) ili obostrane (Slika 3.), prema stupnju zahvaćenosti na potpune i djelomične, a prema regiji na rascjepe primarnog nepca, sekundarnog nepca ili kombinirane (1). Od ukupnog broja rascjepa tri četvrtine su jednostrani, a lijevostrani su češći od desnostranih. Rascjep usne može biti prisutan bez rascjepa nepca, a izolirani rascjep nepca može biti prisutan bez rascjepa usne. Neki oblici rascjepa mogu duže vrijeme biti neprepoznati, kao što je to submukozni rascjep nepca. U tom slučaju mišići nisu spojeni iako je sluznica očuvana. Rascjepi mekog nepca i submukozni rascjepi nepca zahvaćaju samo središnji dio.



Slika 2. Jednostrani rascjep. Preuzeto s dopuštenjem prof. dr. sc. Predraga Kneževića.



Slika 3. Obostrani rascjep. Preuzeto s dopuštenjem prof. dr. sc. Predraga Kneževića.

Učestalost nastanka rascjepa ovisi o objektivnim parametrima, kao što su populacijske i geografske razlike te različiti teratogeni. Najveća je učestalost u crvenoj populaciji (američki Indijanci – 3,6 : 1.000), a najmanja u crnoj populaciji (Afroamerikanci – 0,3 : 1.000). Prema epidemiološkim podacima za SAD, na svakih 500 do 550 novorođene djece, rađa se jedno dijete s nekim oblikom rascjepa usne ili nepca (4). Prema provedenim studijama, incidencija rascjepa u Europi kreće se od 1 do 2,21 na 1.000 novorođenih (5).

U Hrvatskoj, učestalost rascjepa iznosi 1,7 na 1.000 novorođene djece, odnosno godišnje se rađalo oko 70 – 80 djece s nekim od oblika rascjepa usne ili nepca. Zbog smanjenog nataliteta, danas je taj broj nešto manji. Najveća incidencija zabilježena je 1992. godine, prema istraživanju provedenom tijekom deset godina (od 1988. do 1998.), što bi se moglo objasniti povećanim stresom (djeca začeta ratne 1991. godine). Uočena je i povećana pojavnost malformacije u područjima uz velike gradove i jača agronomska središta, dok je najmanja zabilježena u nerazvijenim krajevima Ličko-senjske županije (6).

Da bismo epidemiološke podatke o rascjepima uspješno interpretirali, moramo odvojeno analizirati podatke za rascjepe usne i nepca od podataka za izolirane rascjepe nepca. Rascjepi usne sami ili u kombinaciji s rascjepom nepca češći su u muškaraca, a izolirani rascjepi nepca češći su u osoba ženskog spola (7). Istraživanje u Republici Hrvatskoj pokazalo je veću pojavnost rascjepa kod dječaka nego kod djevojčica (M : Ž =1,29 : 1), kao i veću učestalost dječaka s rascjepom usne i/ili nepca, a djevojčica s izoliranim rascjepom nepca (8).

3. ETIOLOGIJA RASCJEPa USNE I NEPCA

Etiologija rascjepa nije još uvijek potpuno razjašnjena. Da bismo razumjeli nastanak rascjepa, potrebno nam je znanje embriologije. Smatra se da rascjepi nastaju kao posljedica nedovršenog razvoja usne i/ili nepca. Diferencijacija lica zbiva se između petog i desetog tjedna intrauterinog života zajedno s mnoštvom događaja koji određuju izgled i funkciju te regije (9). Tijekom vrlo kompleksnog međusobnog približavanja i spajanja embrionalnih nastavaka lica oblikuje se i nastaje lice, a time i nos, usna i nepce. Od dva medijalna nosna i dva maksilarna nastavka formira se usna. Sekundarno nepce čine dvije školjkaste izbočine iz maksilarnog nastavka. Ti se nepčani nastavci pojavljuju u šestom intrauterinom tjednu te su usmjereni koso i prema dolje sa svake strane jezika. U sljedećem tjednu nastavci se uspinju i zauzimaju horizontalniji položaj iznad jezika, spajaju se i oblikuju sekundarno nepce. Sprijeda se nastavci spajaju s triangularnim primarnim nepcem pa nastaje incizivni otvor, dok se fuzijom maksilarnog i mandibularnog nastavka formira širina usnog otvora (10). Trenutna embriološka istraživanja objašnjavaju nastanak rascjepa gornje usne nespajanjem maksilarnih nastavaka lica (nazomedijalni ili frontonazalni) i spajanjem nastavaka lica bez spajanja srednjeg mezodermalnog sloja zbog čega novonastali epitelni spoj puca i nastaje rascjep usne. Rascjepi sekundarnog nepca posljedica su pogreške u spajanju ili spuštanju palatinalnih nastavka (1).

Za nastanak rascjepa nije odgovoran pojedinačni razlog. Kombinacija genotipa i štetne nokse, u kritičnom trenutku embrionalnog razvoja, može dovesti do različitog stupnja oštećenja. Važno je razlikovati izolirane rascjepa koji nisu udruženi s drugim malformacijama i one koji su povezani s drugim malformacijama pri rođenju, odnosno sindrome. Rascjepi su sastavni dio kliničke slike brojnih sindroma. 15% ukupnih rascjepa u sklopu su sindroma, a u oko 50% slučajeva radi se o izoliranim rascjepima nepca. Osim nasljeđa, u nastanku rascjepa ulogu igraju i brojni faktori okoline te se danas etiološki faktori odgovorni za nastanak rascjepa svrstavaju u četiri kategorije: mutacije gena, kromosomske aberacije, djelovanja vanjskih faktora (teratogeni) i multifaktorsko nasljeđivanje, koje uključuje zajedničko djelovanje više gena i više faktora okoline (11). Među potencijalne vanjske čimbenike navode se lijekovi, zračenje, manjak u prehrani, manjak kisika, upale, pretjerano konzumiranje alkohola, pušenje u trudnoći, pojedini virusi i ostali (4). Trend povećanja broja rascjepa vjerojatno je u svezi sa socijalno-ekonomskim faktorima, kao što su trudnoća u adolescenciji, trudnoća u žena starijih od 35 godina ili povećano konzumiranje teratogena u prvim mjesecima trudnoće.

Rizik da će roditelji koji imaju dijete s rascjepom dobiti i sljedeće dijete s rascjepom temelji se na velikom broju čimbenika koji su često jedinstveni za pojedinu obitelj. Vjerojatnost u takvih roditelja, da će i svako njihovo sljedeće dijete imati rascjep, je od 2 do 5%. Rizik raste na 10 – 12% ako u bližoj obitelji ima više osoba s rascjepom. U sklopu sindroma, vjerojatnost ponovne pojave u obitelji može biti i do 50%. Izolirani rascjepi nepca genetički su posve neovisni u odnosu prema rascjepima usne s ili bez rascjepa nepca (12).

Zbog nekompletnog poznavanja uzroka i načina nastanka rascjepa nije moguće prevenirati njihov nastanak. Prema pojedinim istraživanjima ukoliko se u trudnoći uzimaju dodaci prehrani koji sadrže folnu kiselinu, smanjuje se vjerojatnost da se rodi dijete s rascjepom usne i/ili nepca. Preventivna uloga folne kiseline prema drugim istraživanjima nema važnu ulogu u sprečavanju nastanka rascjepa (13). Učinkovitih preventivnih mjera nema, osim dobre prenatalne prakse koja podrazumijeva izbjegavanje svih lijekova koji su apsolutno nepotrebni (14). Roditelje koji imaju djecu s rascjepom ili osobe koje imaju rascjep, a zanimaju ih rizici za njihovo potomstvo, najbolje je uputiti u genetičko savjetovište.

**4. VAŽNOST MULTIDISCIPLINARNOG PRISTUPA U LIJEČENJU RASCJEP
USNE I NEPCA**

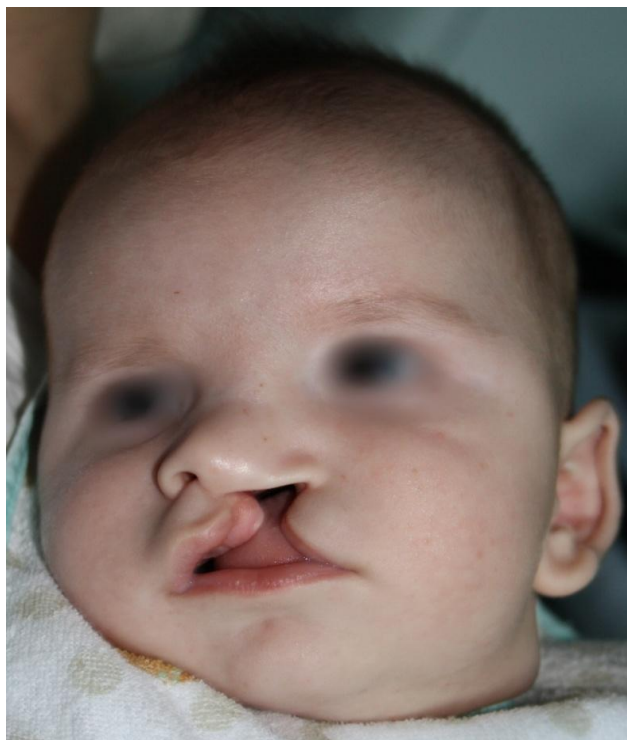
Liječenje rascjepa usne i nepca iziskuje suradnju više specijalističkih disciplina povezanih u jedan zajednički tim. Samo multidisciplinarni pristup i zajedničko djelovanje različitih stručnjaka mogu postići optimalan učinak u liječenju. Tim čine maksilofacijalni kirurg, ortodont, logoped, pedijatar, anesteziolog, otorinolaringolog, dječji stomatolog, socijalni radnik i psiholog (3). Najčešće maksilofacijalni kirurg koordinira pojedine članove tima te dijete upućuje specijalistu koji je u to vrijeme djetetovog rasta najpotrebniji. U timu u svakoj fazi liječenja sudjeluje i medicinska sestra. Suvremeni načini i tehnike liječenja rascijepa nisu umanjile vrijednost tima, nego, naprotiv, i danas potvrđuju njegovu opravdanu postojanost.

Malformacija ove vrste ne može se riješiti odmah, no pravovremenim uključivanjem pojedinih specijalista, liječenje će biti uspješno (15). Liječenje je dugotrajno, praktički do završetka djetetovog rasta, te niti jedan specijalist ne može samostalno pokriti sva područja tijekom liječenja.

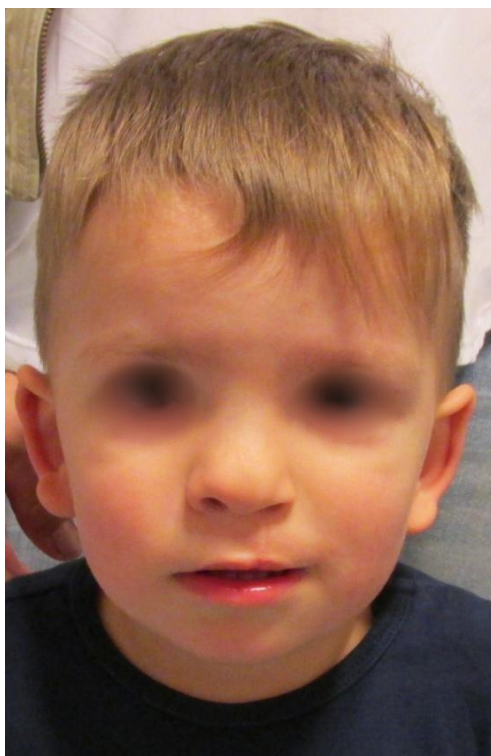
Većina se rascjepa još i danas otkriva nakon rođenja. Rođenje djeteta s rascjepom može biti stresno za roditelje, ukoliko nemaju podršku stručnjaka. Novorođenče s rascjepom vjerojatno će imati poteškoće pri hranjenju, moguće su poteškoće sluha, razvoja govora i denticije, a nerijetko se javljaju socijalne i psihološke poteškoće (16). Roditelji koji su upoznati s liječenjem bit će mirni i staloženi što je bitan preduvjet za normalan rast i razvoj djeteta. Najbolji uspjesi u liječenju postižu se timskim pristupom i suradnjom od prvih tjedana djetetova života.

Zahvaljujući napretku tehnike i medicine, rascjepe se danas može otkriti ultrazvučnom pretragom za vrijeme trudnoće, što omogućuje pravovremeno informiranje i pružanje podrške roditeljima (17). Prenatalno postavljena dijagnoza daje prednost u emotivnoj pripremi roditelja za rođenje djeteta s rascjepom, najbolje u suradnji s timom koji se bavi postnatalnim zbrinjavanjem rascjepa.

Kako je svaki rascjep specifičan i individualan, tako je i pristup svakom djetetu individualan. Svaki član tima ima iznimno važnu ulogu tijekom pojedinog životnog razdoblja rasta i razvoja djeteta. Timski pristup liječenju od najveće je koristi za dijete rođeno s rascjepom. Na Slici 4. i 5. vidimo kako dobar multidisciplinarni pristup može rezultirati uspješnim liječenjem.



Slika 4. Stanje prije liječenja. Preuzeto s dopuštenjem prof. dr. sc. Predraga Kneževića.



Slika 5. Stanje nakon liječenja. Preuzeto s dopuštenjem prof. dr. sc. Predraga Kneževića.

4.1. Uloga maksilofacijalnog kirurga

Kirurško liječenje rascjepa specifično je ne samo zbog činjenice da su pacijenti djeca koja rastu i razvijaju se, nego je i svaki rascjep specifičan sam za sebe. Zbog toga maksilofacijalni kirurg ne smije pristupiti liječenju standardizirano, već individualno svakom djetetu. Usprkos znatnom napretku u liječenju i danas postoje pitanja i nesuglasice oko vremena početka kirurškog liječenja, ali i kirurških tehnika u pojedinim fazama rekonstrukcije. Niti u jednom drugom kirurškom polju ne nalazimo toliko važan utjecaj rane kirurške intervencije na rast i razvoj kao kod rascjepa. Maksilofacijalni kirurg pri odabiru vremena i načina operiranja mora paziti na estetske i funkcijske zahtjeve, ali i paziti da što manje utječe na rast i razvoj (18). Kompromis je izvođenje operacija u nekoliko faza. Rana kirurška intervencija utječe na estetski izgled, funkciju govora, gutanja i sluha, ali isto tako ožiljci koji nastaju liječenjem mogu ometati rast i razvoj srednjega lica te gornje čeljusti. Operacije se rade rano, ali, estetski i funkcijski, konačni rezultati kirurgije vidljivi su tek prestankom rasta i razvoja djeteta (19). Većina maksilofacijalnih kirurga operira rascjep usne nakon trećeg mjeseca starosti djeteta. Time se poštuje anesteziološko „pravilo desetke“ prema kojemu dijete mora biti staro najmanje 10 tjedana, hemoglobin mora biti iznad 10 dg/L i mora težiti iznad 5000 g (10 funti) (1). Kirurški zahvat zatvaranja mekog nepca kod potpunih rascjepa najčešće se izvodi između 3 – 6 mjeseci starosti, istovremeno kada se operira i usna. Rano zatvaranje mekog nepca olakšava djetetu hranjenje, govor, ali pomaže i ventilaciji srednjega uha. Zatvaranje preostalog defekta na tvrdom nepcu odgađa se za dob od oko dvije godine. Kod izoliranih rascjepa nepca, zahvati se također rade u dvije operacije, prvo meko nepce s 3 – 6 mjeseci, a onda tvrdo oko druge godine (3). Kod operacije tvrdog nepca treba biti strpljiv, jer postoji mogućnost razvijanja ožiljkastog tkiva koje utječe na rast i razvoj srednje trećine lica. Danas se velika pažnja posvećuje i obliku nosa te se operacija nosa radi istovremeno s plastikom usne. Zadovoljavanje estetskih zahtjeva izgleda nosa predstavlja najveći izazov za kirurge. Nakon operacije roditelji dobiju upute o održavanju ožiljka, no ožiljak je definitivno tek nakon godinu i više dana. Stoga, ne treba žuriti u rane korekcije jer to samo može dovesti do još većega ožiljka. Zatvaranje usne i nepca primarni su kirurški zahvati. Svaki organizam individualno reagira na ožiljke pa je ponekad, većinom prije polaska u školu, potrebna korekcija ožiljaka, odnosno sekundarni kirurški zahvati. Na nepcu su ponekad potrebni sekundarni zahvati zatvaranja fistule nepca ili plastike ždrijela, uz konzultaciju s logopedom (20).

Maksilofacijalni kirurg od rođenja djeteta surađuje s ostalim članovima svoga tima te procjenjuje u koje je vrijeme i koji specijalist najpotrebniji pacijentu kako bi rezultat liječenja bio što uspješniji.

4.2. Uloga ortodonta

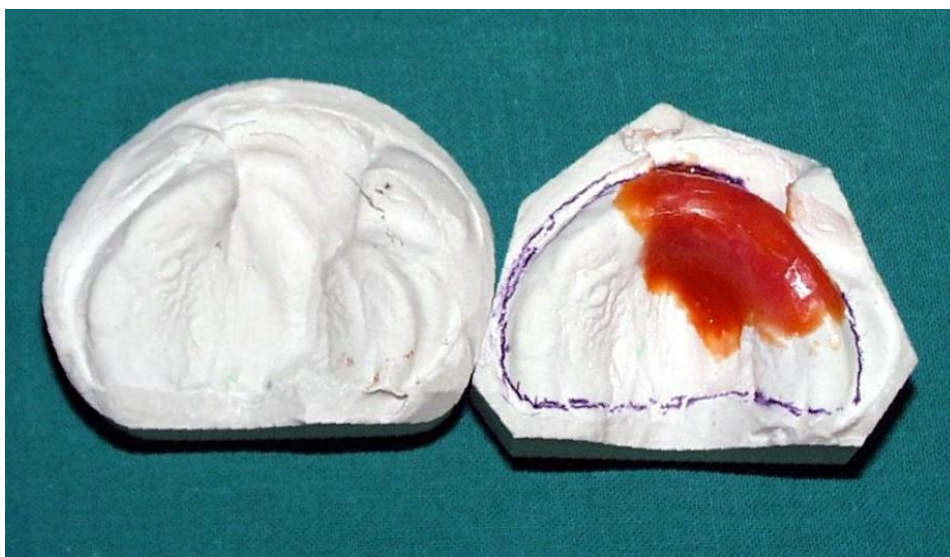Ortodoncija je, kao specijalistička grana stomatologije, povezana s pojedinim medicinskim kao i ostalim stomatološkim disciplinama. Ortodontsko liječenje ima veliki značaj u rehabilitaciji osoba rođenih s rascjepom usne i/ili nepca. Neposredno po rođenju djeteta, u tim se uključuje ortodont koji sudjeluje u zbrinjavanju skeletnih dentofacijalnih anomalija. Liječenje osoba s rascjepom usne i/ili nepca zahtjeva od ortodonta pristup u nekoliko faza: u pretkirurškoj ortodontskoj pripremi, za vrijeme rasta i razvoja, kao i nakon završetka rasta i razvoja. Posebno je značajan rani pretkirurški ortodontski tretman, koji olakšava tijek cjelokupnog liječenja rascjepa (3). Multidisciplinarni pristup i pravovremeno uključivanje ortodonta u tim kako bi što bolje pripremio pacijenta za kirurški zahvat te mogao uspješno pratiti i utjecati na rast čeljusti, omogućuje zadovoljavajući ishod liječenja.

Suradnja ortodonta s dječjim stomatologom, obzirom na dob pacijenata, prirodna je i česta pojava na različitim razinama, od zajedničkih sistematskih pregleda, do složenijih zahvata. Kad situacija zahtijeva protetsku opskrbu, ortodont često pomiče i uspravlja nepovoljno nagnute zube potencijalnih nosača fiksnog nadomjestka. Kod pacijenata s dijagnozom parodontopatija i mobilnosti zubi, ortodont uspostavlja normalniju okluziju i sudjeluje u imobilizaciji zubi. Suradnja s oralnim kirurzima sastoji se u zajedničkim procjenama indikacija za vađenje retiniranih zubi, kao i manjih kirurških zahvata na mekim tkivima usne šupljine koje su zapreka ortodontskom tretmanu (21). Kompleksnost dijagnoze, kao i brojne dodatne anomalije koje se javljaju uz orofacijalne rascjepe, imperativno zahtijevaju multidisciplinarnu suradnju svih potrebnih medicinskih i stomatoloških stručnjaka.

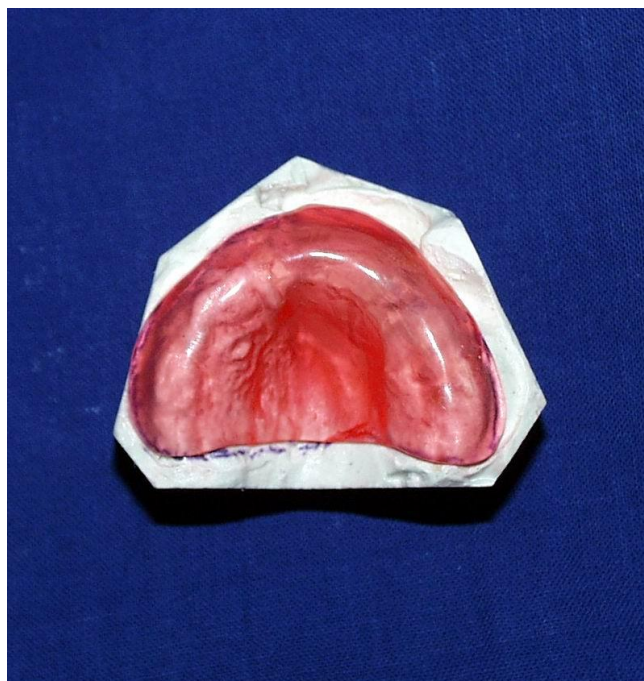
4.2.1. Uloga ortodonta u pretkirurškom liječenju

Današnje kirurške tehnike liječenja rascjepa daju izvrsne poslijeoperacijske rezultate. Da bi rezultati bili estetski uspješniji, koristi se pretkirurško ortodontsko liječenje. Njega provodi iskusan ortodont koji dobro poznaje problematiku liječenja rascjepa te zajedno s timom radi plan liječenja. Cilj je raznim ortodontskim tehnikama približiti udaljene krajeve rascjepa. Približavanjem krajeva rascjepa smanjuje se opseg prepariranja anatomskih struktura pri kirurškom liječenju. Smanjuje se tenzija pri šivanju, a posljedično se tim utječe i na izgled poslijeoperacijskog ožiljka. Kako pomaknuti rascijepljene segmente gornje čeljusti i dovesti ih u optimalan položaj prije kirurškog zahvata, treba prepustiti ortodontu koji je trajno uključen u tim. Važno je da ortodont, osim velikog teoretskog znanja, ima i kliničko iskustvo. Učinkovitost ranog ortodontskog liječenja najbolje procjenjuju maksilofacijalni kirurzi, individualno za svakog pacijenta.

Najintenzivniji rast gornje čeljusti je u tijeku prva tri mjeseca života zbog čega liječenje kod potpunih rascjepa započinje nekoliko dana nakon rođenja. Novorođenčetu se uzima otisak gornje čeljusti otisnom masom. Pomoću uzetog otiska, u zubotehničkom laboratoriju, izradi se sadreni radni model (Slika 6.), na temelju čega se izrađuje individualna akrilatna palatinalna pločica (Slika 7.) (22).



Slika 6. Sadreni radni model. Preuzeto s dopuštenjem prof. dr. sc. Predraga Kneževića.



Slika 7. Palatinalna pločica. Preuzeto s dopuštenjem prof. dr. sc. Predraga Kneževića.

Premda je uloga pločice smanjivanje širine rascjepa približavanjem udaljenih segmenata, ona i olakšava hranjenje. Zbog toga ako nakon rođenja nije moguće postići adekvatno hranjenje novorođenčeta s rascjepom, neonatolog se konzultira s maksilofacijalnim kirurgom o izradi individualne palatinalne pločice. Ona ima ulogu odvajanja usne od nosne šupljine, a time je omogućeno normalno hranjenje (23). Roditeljima se objasni da pločica mora biti cijelo vrijeme u ustima te na koji način ju čiste i provode higijenu usne šupljine.

Različite su metode kojima se može utjecati na rast lica i usmjeravanje segmenata rascjepa, ponajprije zubnog grebena. Najčešće je primjenjivana pasivna pločica koja se ne fiksira u ustima, a djeluje putem utora ili usjeka koji se nalaze na njoj. Latham pločica je aktivna naprava koja se fiksira malim vijcima u rascjepljene segmente nepca te se vijcima koji povezuju djelove pločice aktivno utječe na položaj segmenata. Poseban oblik pretkirurškog ortodontskog liječenja predstavlja modificirana pločica za nazoalveolarno oblikovanje. Osim djelovanja na zubni greben i usnu, njezina uloga je da optimalizira i odnose hrskavice nosa, a samim time oblikuje vršak nosa. Osim pločica za približavanje krajeva usne mogu se rabiti razni flasteri (3).

Postoje razna mišljenja o metodama pretkirurškog ortodontskog liječenja. Pojedini centri ne pridaju nikakvu važnost pločicama ni ostalim ortodontskim napravama. Zamjeraju im dugotrajnost postupka, moguću potrebu za općom anestezijom, dodatne kontrole uz upitan učinak na poslijeoperacijski estetski i funkcijski rezultat.

Kod određenih kliničkih slika, kao što su široki jednostrani i obostrani rascjepi gdje postoji velika udaljenost između segmenata zubnih grebena, pretkirurška ortodontska terapija može biti izuzetno korisna. Jedno od osnovnih kirurških pravila je primarno zatvoriti ranu s minimalnom napetošću jer tenzija pri šivanju nepovoljno utječe na poslijeoperacijski rezultat, što također postizemo približavanjem segmenata jednog prema drugom. Odluku o pretkirurškoj ortodontskoj terapiji treba prepustiti maksilofacijalnom kirurgu, koji će na osnovi kliničke slike, medicinskih podataka i dokumentacije, podataka o hranjenju i razvoju djeteta, konzultirajući se ostalim članovima tima, donijeti individualnu odluku za svakog pacijenta.

4.2.2. Uloga ortodonta do prestanka rasta i razvoja

Rascjep alveolarnog grebena često utječe kako na razvoj mliječne, tako i na razvoj trajne denticije. Razvoj gornje čeljusti također ovisi o veličini, položaju i adekvatnom liječenju rascjepa. Dugo se smatralo da intenzivnije ortodontsko liječenje treba započeti tek u mješovitoj, odnosno trajnoj denticiji. Danas se, kod pacijenata s jednostranim ili obostranim rascjepom, uspješne metode ortodontskog liječenja provode već u doba mliječne denticije kako bi se izbjegao kolaps alveolarnih nastavaka gornje čeljusti.

U mješovitoj denticiji, kada su u ustima prisutni mliječni i pojedini trajni zubi, nerijetko se uočava nedostatak prostora, odnosno kompresija u obje čeljusti. Kod djece rođene s rascjepom usne i nepca, češće su izražene anomalije u veličini, obliku i broju zubi. Problemi s razvojem denticije mogu biti vezani uz urođenu odsutnost zuba, hipodonciju, ali i uz prekobrojne zube. Ovisno o položaju i mogućoj iskoristivosti prekobrojnih zubi za dentalnu rehabilitaciju, potrebno ih je sačuvati ili izvaditi. Iako nisu funkcionalni, preporučuje se ostaviti ih sve dok se ne odlučimo za osteoplastiku grebena jer održavaju okolnu kost. Ako ih izvadimo prerano, kost se može resorbirati čineći rascjep grebena još većim. Rascjepi grebena najčešće se nalaze između lateralnih sjekutića i očnjaka, stoga ti zubi mogu nedostajati. Ako su prisutni, često su morfološki deformirani i hipomineralizirani, pomaknuti ili niču u sam greben. Zakašnjelo nicanje mliječnih, pa i trajnih zubi, kod djece s rascjepom događa se često, stoga će ortodont najbolje procijeniti u kojem periodu je najučinkovitije nastaviti liječenje te dobiti što bolje rezultate u što kraćem vremenu. Moguće je da kod djece rođene s rascjepom dođe do odbacivanja zuba, najčešće sjekutića, na strani rascjepa. Razlog tako ranog izbijanja zubnog zametka je njegova pozicija blizu površine i nedostatak potporne kosti. Ukoliko se zubni zametak pojavi u ustima već po rođenju, nastojimo ga ukloniti tek neposredno prije uzimanja otisaka za izradu ortodontskog aparata. Nakon predaje aparata roditelji dobiju detaljne upute o nošenju i održavanju, kao i o higijeni usne šupljine (24). Međučeljusni odnosi kod pacijenata koji su liječeni ortodontski ranije puno su boji, nego kod onih koji su liječenje započeli naknadno, nakon svih kirurških zahvata.

Važno je ove nedostatke otkriti što ranije, kliničkim pregledom te rentgenografskom dijagnostikom. Pristup svakom djetetu je individualan, kao što je i svaki oblik rascjepa specifičan. Odabir ortodontske naprave prije svega ovisi o problematici međučeljusnih odnosa te nepravilnosti položaja, oblika i veličine zubi u gornjoj i donjoj čeljusti. Samo u ranoj fazi liječenja koriste se mobilne ortodontske naprave, a nakon toga liječenje se nastavlja isključivo

fiksni napravama primjenjujući različite tehnike rada. Suradnja s pacijentom i roditeljima te njihova motiviranost osnovni su preduvjet za dobar rezultat liječenja.

U suradnji s maksilofacijalnim kirurgom ortodont odlučuje kada će se pristupiti osteoplastici grebena. Najčešće je to između sedme i devete godine djetetova života. Osteoplastika podrazumijeva koštano spajanje rascijepjenih segmenata zubnog grebena gornje čeljusti u jednu cjelinu i preduvjet je za uspostavljanje dobrih međučeljskih odnosa. Koštanim graftovima uspostavlja se kontinuitet zubnog grebena što omogućuje spuštanje trajnih zuba oko rascjepa u zubni niz (25). Danas je moguće raditi gingivoperioplastiku. Ako su alveolarni grebeni relativno blizu ili su se nakon oblikovanja usne i mekog nepca međusobno približili, mogu se tijekom zatvaranja tvrdog nepca režnjevima sluznice spojiti segmenti grebena te tako odmah oblikovati i rascjep grebena. Na taj način smanjujemo broj potrebnih zahvata, potrebu za općom anestezijom, broj dolazaka kao i traumatu djeteta, ali i roditelja.

4.2.3. Uloga ortodonta nakon prestanka rasta i razvoja

Ortodontsko liječenje pacijenata često traje i godinama nakon prestanka njihova rasta i razvoja. Ono se može provoditi bez obzira na dob bolesnika, no u odrasloj dobi ograničava se na pomicanje zubi unutar alveolarnih grebena bez mogućnosti utjecaja na mehanizme rasta i razvoja koji su u odraslih završeni. Ortodontski tretmani za vrijeme trajne denticije vrlo su slični liječenju pacijenata koji nisu rođeni s ovom anomalijom, pod uvjetom da su ranije ortodontski liječeni. Sve rijeđe, srećom, susrećemo pacijente koji se po prvi put javljaju ortodontu nakon završenog rasta i razvoja. U takvim situacijama neophodno je ponovno provesti ortodontsko kirurško liječenje jer međučeljsni nesklad nije moguće liječiti samo ortodontski.

Kod manjeg dijela djece s rascjepima, zbog ranijih zahvata na tvrdom nepcu, može doći do zaostajanja u rastu gornje čeljusti. Tada imamo pseudoprognatizam, odnosno prividno izraženiju donju čeljust, dok je gornja slabije razvijena i uvučena od preostalog dijela lica. Osim estetskog, ovaj međučeljsni nesklad, uzrokuje i funkcijski nesklad. Najčešće govorimo o malokluziji klase III, kada su zubi u donjoj čeljusti prilikom zagriža ispred zubi gornje čeljusti (26). Događa se, nažalost, da i nakon višegodišnje ortodontske terapije popratnih anomalija kod djece rođene s rascjepima, među kojima je u prvom redu uz pseudoprognatizam skeletni otvoreni zagriz, ortodont mora zatražiti intervenciju maksilofacijalnog kirurga. Daljnji tijek liječenja je izrazito interdisciplinarnan. Ortodont sudjeluje u postavljanju točne dijagnoze primjenom rendgenkefalometrijskih i gnatometrijskih dijagnostičkih metoda, nakon toga slijedi pretkirurška ortodontska priprema bolesnika. Tijekom nje se uklanjaju nepoželjni efekti dentoalveolarnih adaptacija na skeletni rast uzrokovan kompenzatornim mehanizmima. Potom kirurzi rade osteotomiju čeljusti pri čemu se gornja čeljust pomiče prema naprijed i postavlja u normalni skeletni odnos tako da gornji zubi preklapaju donje (25).

Nakon završenog ortodontsko kirurškog liječenja nerijetko je potrebna i protetska rehabilitacija, stoga je od iznimnog značaja uloga specijaliste stomatološke protetike. Period retencije, odnosno zadržavanja dobivenih rezultata, nakon završenog liječenja traje znatno duže nego kod drugih ortodontskih slučajeva. Učinkovito liječenje možemo smatrati tek ako postignemo estetski i funkcionalni optimum. Protetska opskrba bolesnika sa zapuštenim oralnim statusom nakon neadekvatno tretiranih rascjepa usnice i nepca poseban je problem, koji bezuvjetno zahtijeva dugotrajni ortodontski tretman prije protetske habilitacije.

4.3. Uloga logopeda

Logoped je sastavni i neizostavni dio svakog tima za liječenje rascjepa. Kada se rodi dijete s rascjepom, roditelji se nađu u novoj situaciji koja uz šok nosi i zabrinutost, bespomoćnost te traženje mnogih odgovora. Logoped prije operacije ima savjetodavnu ulogu te priprema roditelje da će njihovo dijete možda imati govorne teškoće koje će se stručnim vježbama moći otkloniti. Savjetima im pomaže kako da prihvate svoje novorođenče i upućuje ih kako da kroz igru s djetetom postignu da mu usna šupljina ne bude nelagoda (27). Poslije operacije logoped upućuje roditelje kako razvijati orofacijalnu muskulaturu, vokalnu igru te kako raditi predgovorne vježbe važne za kasniji razvoj govora. Vrlo je važna pomoć logopeda kod žvakanja i pravilnog disanja. Hipernazalnost je česta pojava kod rascjepa mekog nepca, a može biti prisutna i nakon operacije. Za jasan govor potrebna je kompletna kontrola prolaska zraka iz orofarinksa u nazofarinks, a tu važnu ulogu ima meko nepce. Ono djeluje kao ventil koji kontrolira prolazak zraka iz usne u nosnu šupljinu, takozvani velofaringealni mehanizam. U mirovanju meko nepce visi ili je spušteno prema jeziku, dok ga za vrijeme govora mišići mekog nepca podižu prema stražnjoj stijenci ždrijela kako zrak ne bi prolazio kroz nos. Djeca s rascjepom mogu različitim kompenzacijskim mehanizmima, poput velofaringealog, jezičnog ili nosnog, pokušavati postići razumljiv govor (19). U pokušaju da suze prolaz između usne i nosne šupljine za vrijeme govora, stražnje te postranične stijenke ždrijela postaju pokretljivije. Kod pojedinih osoba, razvija se mišićni nabor na ždrijelnoj stijenci, Passavantov nabor, koji sprječava bijeg zraka u nosnu šupljinu. Kod slabe funkcije velofaringealnih mišića, mišići jezika pri govoru i mimični mišići lica oko nosa pokušavaju smanjiti protok zraka iz nosne šupljine. Ipak, kod kirurško loše saniranih rascjepa nepca, kompenzacijski mehanizmi nisu dovoljni da zamjene velofaringealni mehanizam.

Logopedi su educirani da pomognu djeci s rascjepom u razvoju urednog govora. Što se prije započne terapija, rezultati su bolji. Ponekad su potrebne i godine terapije za dobar govor, pogotovo ako postoje i problemi sa sluhom. Dijete koje slabije čuje ne može imitirati normalan govor okoline pa je zato suradnja logopeda s otorinolaringologom izuzetno važna. Nakon uspješne kirurške korekcije rascjepa, kada su ispunjeni anatomske uvjeti za uredan jezično-govorni razvoj, djeca često ne znaju rabiti velofaringealni sfinkter te ne mogu govoriti bez nazalnosti (28). Najčešće je potrebna višegodišnja logopedska terapija, a 85 – 90% djece

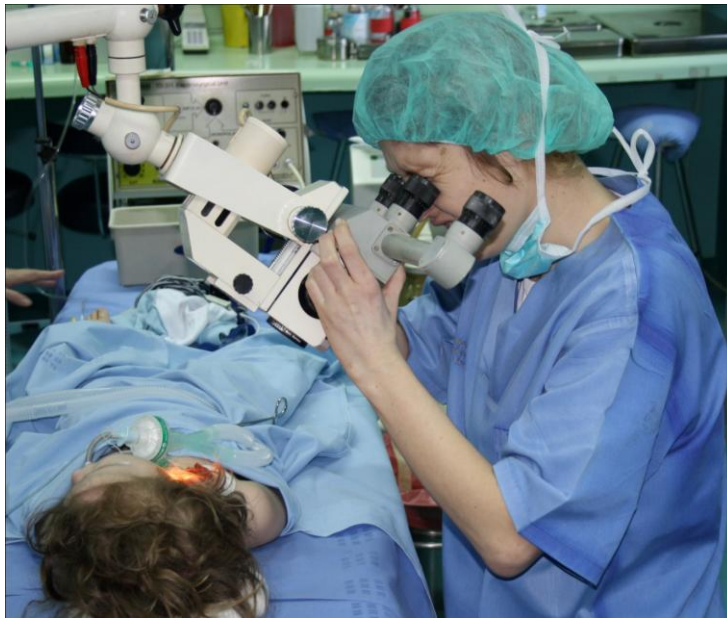do prvog razreda razvije odličan, razumljiv govor. Zahvaljujući svemu tome, djeca rođena s rascjepom danas imaju bolje izgleda i mogućnosti za dobar jezično-govorni razvoj i uključivanje u normalan život.

4.4. Uloga audiologa

Djeca ponekad, i nakon zatvaranja nepca, imaju česte upale uha i smetnje sa sluhom. U timu za liječenje nalazi se otorinolaringolog čija djelatnost uz bolesti uha pokriva i bolesti grla i nosa. Dio otorinolaringologije koji se bavi proučavanjem sluha, ravnoteže i njihovih poremećaja naziva se audiovestibulologija. Djeca rođena s rascjepom imaju predispoziciju za nastanak infekcija srednjeg uha. Razlog tomu su mišići mekog nepca (*musculus levator veli palatini* i *musculus tensor veli palatini*) koji se kod rascjepa ne isprepliću i ne dodiruju u središnjoj liniji, kao u osoba bez rascjepa. Ti isti mišići imaju svoje anatomsko polazište na ili vrlo blizu tube auditivne te u normalnim uvjetima omogućuju otvaranje ušća tube u nazofarinks (3).

Ukoliko ne postoji komunikacija između srednjeg uha i usne šupljine putem tube auditivne, srednje uho je zatvoreno. Ako ne postoji ovaj ventilni mehanizam, nema ni drenažnog mehanizma za srednje uho. Serozna tekućina se nakuplja u srednjem uhu i može dovesti do serozne upale. U prilog drenaži ne ide ni anatomija u ranom djetinjstvu jer je tuba auditiva smještena horizontalnije, odnosno pod kutom koji ne omogućuje dostatnu drenažu. S rastom i razvojem nagib tube se mijenja, pa je i prohodnost bolja s posljedično boljom drenažom. Gnojna upala srednjeg uha nastaje kada bakterije iz nazofarinksa nađu put do srednjeg uha (29).

Jako su važne redovite kontrole audiologa, koji individualno o nalazu i samom pacijentu, donosi odluku koji zahvat je najprikladniji. Moguća je miringotomija, odnosno zarezivanje bubnjića sa ili bez postavljanja takozvanih aerizacijskih cjevčica u bubnjić (Slika 8.). Na taj način omogućena je drenaža srednjeg uha umjesto u nazofarinks prema van i spriječene su moguće komplikacije s uhom. Indicirana miringotomija može se učiniti tijekom jednog od zahvata na nepcu kako bi se izbjeglo dodatno uspavlivanje djece, najčešće pri zatvaranju tvrdog nepca. Multiple miringotomije katkad je potrebno učiniti kod nalaza kroničnog seroznog otitisa, gdje se radi o provodnoj naglušnosti. Neuralni put prema mozgu je netaknut, ali zvuk zbog kroničnih upalnih promjena srednjeg uha ne može dosegnuti slušni osjetni organ (30). Ako se ne liječi, može doći do trajnog oštećenja slušnog živca što je nepopravljivo.



Slika 8. Miringotomija. Preuzeto s dopuštenjem prof. dr. sc. Predraga Kneževića.

Još jednom je prikazano koliko je važan multidisciplinarnan pristup pri liječenju rascjepa. U dobro koordiniranih timova i redovito kontroliranih pacijenata, smetnje se mogu na vrijeme otkriti i liječiti kako bi djeca u svakom aspektu rastom i razvojem pratila svoje vršnjake.

Rascjepi usne i/ili nepca česte su prirodene malformacije. Unatoč mnogim istraživanjima, niti danas ne znamo prave razloge nastanka rascjepa. Sigurno je da su naslijeđe i djelovanje vanjskih faktora u prvom tromjesečju trudnoće važni čimbenici za nastanak rascjepa. Rascjep osim što narušava izgled utječe i na funkcije, prvenstveno hranjenja, govora i sluha.

Svrha ovog rada bila je prikazati važnost multidisciplinarnog pristupa u liječenju rascjepa usne i nepca. Osim maksilofacijalnog kirurga u liječenju sudjeluje cijeli niz specijalista (neonatolog, anesteziolog, pedijatar, ortodont, logoped, otorinolaringolog - audiolog, dječji stomatolog, psiholog i socijalni radnik). Liječenje djece je dugotrajno i praktički počinje nekoliko dana nakon rođenja. Ortodont tada uz konzultaciju s maksilofacijalnim kirurgom uzima otisak i radi palatinalnu pločicu koja usmjerava udaljene segmente usne i nepca jedne prema drugima, a uz to olakšava i hranjenje. Nakon toga slijedi, ovisno o opsegu rascjepa, nekoliko kirurških zahvata. Postoji nekoliko preduvjeta za početak kirurškog liječenja i tu je vrlo važna suradnja maksilofacijalnog kirurga i pedijatra. Dijete mora imati barem tri mjeseca starosti, tjelesnu težinu preko 5000 grama te uredne krvne nalaze. Teškoće u govoru vezane su uz rascjep nepca i uglavnom se odnose na moguću „nazalnost” u govoru te teškoće u izgovoru pojedinih suglasnika. Važno je vrlo rano uključiti logopeda u liječenje. Djeca s rascjepom također mogu imati češće upale uha. Ako se tegobe s uhom ne prepoznaju na vrijeme mogu dovesti do naglušnosti djeteta. Redovite kontrole i prema potrebi liječenje kod otorinolaringologa spriječiti će moguće komplikacije. Ortodont je odgovoran za praćenje rasta i razvoja kako mliječnih tako i trajnih zuba. Liječenje je dugotrajno i završava s prestankom rasta djeteta. Cijelo to vrijeme roditeljima i djeci treba biti dostupan specijalist iz tima koji se bavi liječenjem rascjepa. U timu su od iznimne važnosti psiholog i socijalni radnik.

Bez timskog pristupa nema pravog uspjeha liječenja. Treba naglasiti da nakon ovog dugotrajnog liječenja, dijete rođeno s rascjepom izgleda i estetski i funkcijski poput svakog drugog djeteta.

Rascjepi usne i/ili nepca najčešće su malformacije u području glave i vrata. Njihovo liječenje je kompleksno što zbog višebrojnih struktura koje zahvaćaju, što zbog funkcijskih poteškoća koje izazivaju. Iz svega navedenog zaključujemo da je najvažniji multidisciplinarni pristup liječenja i pravovremeno uključivanje pojedinih specijalista. Znanje i sposobnost svakog pojedinog stručnjaka u timu omogućuje uspješan krajnji cilj liječenja. Iznimno je važna suradnja i praćenje djeteta od njegova rođenja sve do završetka rasta i razvoja. Timskim pristupom djeca će nakon liječenja imati zadovoljene sve estetske i funkcijske zahtjeve.

7. LITERATURA

1. Bagatin M. Rascjepi usne i nepca. In: Bagatin M, Virag M, editors. Maksilofacijalna kirurgija. Zagreb: Školska knjiga; 1991. p. 43-65.
2. Dixon MJ, Marazita ML, Beaty TH, Murray JC. Cleft Lip and Palate: Understanding Genetic and Environmental Influences. *Nat Rev Genet.* 2011 Mar;12(3):167-78.
3. Knežević P. Kirurško liječenje rascjepa usne i nepca. In: Zorić A, Knežević P, Aras I, editors. Rascjepi usne i nepca-multidisciplinarni pristup. Zagreb: Medicinska naklada; 2014. p. 1-43.
4. Jašić M, Trifoni N, Milevoj Ražem M, Zupčić B, Kalagac Fabris L. Epidemiološke karakteristike novorođenčadi s rascjepom usne i/ili nepca u općoj bolnici Pula u 10-godišnjem periodu (2003-2012). *Glas. pul. bol.* 2014 Jan;11;34-37.
5. Mitchell LE. Epidemiology of Cleft Lip and Palate. In: Losee JE, Kirschner RE, editors. *Comprehensive Cleft Care.* New York: Mc Graw-Hill; 2009. p. 35-42.
6. Magdalenić Meštrović M, Bagatin M. An epidemiological study of orofacial clefts in Croatia 1988-1998. *J Craniomaxillofac Surg.* 2005 Apr;33(2):85-90.
7. Tinanoff N. Cleft Lip and Palate. In: Kliegman R, Behrman R, Jenson H, Stanton B. *Nelson Textbook of Pediatrics.* 18th ed. Philadelphia: Saunders 2007. p. 1532-3.
8. Knežević P, Magdalenić Meštrović M, Dembitz A, Kovačić J, Ožegović I. Vratimo djeci s rascjepom osmijeh na lice. *Hrvatski stomatološki vjesnik.* 2008;3-4:11-3.
9. Sadler TW. Langmanova medicinska embriologija. 10. izdanje. Zagreb:Školska knjiga 2009. p. 25-40.
10. Ellis E III. Management of Patients with Orofacial Clefts. In: Hupp JR, Ellis E III, Tucker MR. *Contemporary Oral and Maxillofacial Surgery.* 5th ed. St. Louis: Mosby Elsevier 2008. p. 583-603.
11. Stott Miller M, Heike CL, Kratz M, Starr JR. Increased risk of orofacial clefts associated with maternal obesity: case-control study and Monte Carlo-based bias analysis. *Paediatr Perinat Epidemiol.* 2010 Sep;24:502-12.
12. Luijsterburg AJ, Rozendaal AM, Vermeij Keers C. Classifying common oral clefts: a new approach after descriptive registration. *Cleft Palate Craniofac J.* 2014 Jul; 51(4):381-91.
13. Houston M. Taking Folic Acid at Start of Pregnancy Seems to Lower Risk of Cleft Lip and Palate. *BMJ.* 2012 Jul;345:e4616.

14. De Regil LM, Fernandez Gaxiola AC, Dowswell T, Pena Rosas JP. Effects and safety of periconceptional folate supplementation for preventing birth defects. *Cochrane Database Syst Rev.* 2010 Oct;10:CD007950.
15. Bill J, Proff P, Bayerlein T, Weingaertner J, Fanghanel J, Reuther J. Treatment of Patients with Cleft Lip, Alveolus and Palate – a short outline of history and current interdisciplinary treatment approaches. *J Craniomaxillofac Surg.* 2006 Sep;34:17-21.
16. Huljev Frković S. Rascjepi usne i nepca s aspekta genetičara. *Paediatr Croat.* 2015;59:95-8.
17. Ensing S, Kleinrouweler CE, Maas SM, Bilardo CM, Van der Horst CMAM, Pajkrt E. Influence of the 20-week anomaly scan on prenatal diagnosis and management of fetal facial clefts. *Ultrasound Obstet Gynecol.* 2014 Aug;44(2):154-9.
18. Precious DS. Primary Unilateral Cleft Lip/Nose Repair Using the „Delair Technique. *Atlas Oral Maxillofac Surg Clin North Am.* 2009 Sep;17:125-35.
19. Tollefson TT, Sykes JM. Cleft Lip Repair: Unilateral. In: Goudy SL, Tollefson TT, editors. *Complete Cleft Care – Cleft and Velopharyngeal Insufficiency Treatment in Children.* Stuttgart: Thieme Verlagsgruppe; 2015. p. 37-62.
20. Rawashdeh MA, Telfah H. Secondary alveolar bone grafting: the dilemma of donor site selection and morbidity. *Br J Oral Maxillofac Surg.* 2008 Dec;46(8):665–70.
21. Van Dyck J, Cadenas de Llano Pérula M, Willems G, Verdonck A. Dental development in cleft lip and palate patients: A systematic review. *Forensic Sci Int.* 2019 Apr;300:63-74.
22. Orihovac Ž, Varga S. Individualna palatinalna ploča kod novorođenčadi s rascjepom usne i nepca. *Paediatr Croat.* 2007. p. 67-69.
23. Lindberg N, Berglund AL. Mothers' experiences of feeding babies born with cleft lip and palate. *Scand J Caring Sci.* 2014 Mar;28(1):66-73.
24. Petričević N, Čelebić A, Baučić Božić M, Renner Sitar K. Oralno zdravlje i kvaliteta života: temelj suvremenog pristupa. *Medix* 2008 Apr;14:62-6.
25. Knežević P, Uglešić V, Jokić D, Gašparović S. Osteoplasty with Autologous Cancellous Hip Bone. *Acta Stomatol Croat.* 2003 Jan;37(3):345.
26. Barros L, Jesuino F, de Paiva JB, Rino Neto J, Valladares Neto J. An Oral Health-Related Quality of Life Comparison Between Adults With Unilateral Cleft Lip and Palate and Class III Malocclusion. *Cleft Palate Craniofac J.* 2019 Jun;12:43-7.

27. Kummer, AW. Cleft palate & craniofacial anomalies: Effects on speech and resonance. 3rd. ed. Boston: Cengage Learning 2013. p. 36-69.
28. Gani B, Kinshuck AJ, Sharma R. A review of Hering Los sin Cleft Palate Patients. Int J Otolaryngol. 2012 Feb; 548698.
29. Sharma RK, Nanda V. Problems of middle ear and hearing in cleft children. Indian J Plast Surg. 2009 Oct;. 1(42);144-148.
30. Civelek B, Celebioglu S, Sagit M, Akin I. Ventilation tube sin Secretory Otitis media Associated with Cleft Palate: A Retrospective Analysis. Turk J Med Sci. 2007 Jul;7(7):1383–1386.

Aleksandra Mladenović rođena je 30. svibnja 1994. godine u Bjelovaru. Nakon završene Osnovne škole Garešnica, uspješno završava i Srednju školu „August Šenoa“ Garešnica, gimnazijski smjer. Stomatološki fakultet Sveučilišta u Zagrebu upisuje 2013. godine. Tijekom studija, dvije je godine bila demonstrator na Zavodu za histologiju i embriologiju. Bila je članica ženske rukometne ekipe Stomatološkog fakulteta s kojom postiže brojne uspjehe. Posljednje tri godine asistira u privatnoj stomatološkoj ordinaciji u Zagrebu gdje stječe dodatno znanje i iskustvo u struci.