

# Ortodontska terapija kod parodontoloških pacijenata

---

**Teskera, Antonija**

**Master's thesis / Diplomski rad**

**2019**

*Degree Grantor / Ustanova koja je dodijelila akademski / stručni stupanj:* **University of Zagreb, School of Dental Medicine / Sveučilište u Zagrebu, Stomatološki fakultet**

*Permanent link / Trajna poveznica:* <https://um.nsk.hr/um:nbn:hr:127:411106>

*Rights / Prava:* [Attribution-NonCommercial 3.0 Unported / Imenovanje-Nekomercijalno 3.0](#)

*Download date / Datum preuzimanja:* **2024-09-27**



*Repository / Repozitorij:*

[University of Zagreb School of Dental Medicine  
Repository](#)





Sveučilište u Zagrebu  
Stomatološki fakultet

Antonija Teskera

# **ORTODONTSKA TERAPIJA KOD PARODONTOLOŠKIH PACIJENATA**

DIPLOMSKI RAD

Zagreb, 2019.

Rad je ostvaren na Zavodu za parodontologiju Stomatološkog fakulteta Sveučilišta u Zagrebu.

Mentor rada: doc. dr. sc. Domagoj Vražić, Zavod za parodontologiju Stomatološkog fakulteta Sveučilišta u Zagrebu.

Lektor hrvatskog jezika: Helena Buljan, mag. educ. philol. croat.

Lektor engleskog jezika: Ivana Kuzmić, mag. philol. angl. et mag. philol. germ.

Sastav povjerenstva za obranu diplomskog rada:

1. \_\_\_\_\_
2. \_\_\_\_\_
3. \_\_\_\_\_

Datum obrane rada: \_\_\_\_\_

Rad sadrži: 40 stranica

3 slike

CD

Rad je vlastito autorsko djelo, koje je u potpunosti samostalno napisano uz naznaku izvora drugih autora i dokumenata korištenih u radu. Osim ako nije drukčije navedeno, sve ilustracije (tablice, slike i dr.) u radu su izvorni doprinos autora diplomskog rada. Autor je odgovoran za pribavljanje dopuštenja za korištenje ilustracija koje nisu njegov izvorni doprinos, kao i za sve eventualne posljedice koje mogu nastati zbog nedopuštenog preuzimanja ilustracija odnosno propusta u navođenju njihova podrijetla.

## **Zahvala**

Zahvaljujem svom mentoru doc. dr. sc. Domagoju Vražiću na svim savjetima, pomoći i mentorstvu prilikom pisanja ovog diplomskog rada, ali i tijekom kliničkih vježbi.

Hvala mojim prijateljima koji su sa mnom proživljavali sve uspone, ali i padove, te mi bili podrška kad je bilo najteže. Hvala mojim fakultetskim kolegama za sve nezaboravne trenutke provedene na vježbama, predavanjima, ali i na kavama!

Hvala mom zaručniku Vanji koji je sa mnom proživljavao moje prve pacijente, davao mi snage i samopouzdanje te vjerovao u mene kad to sama nisam. Hvala ti na svim savjetima, podršci i ljubavi, što si me naučio drugačije gledati na probleme i svijet.

Na kraju, želim zahvaliti svojim roditeljima, mojoj najvećoj podršci i osloncu bez kojih ne bih bila ovdje gdje sam sada, a ni osoba koja sam sada. Hvala Vam na svojoj nesebičnoj i bezuvjetnoj ljubavi koju mi pružate iz dana u dan. *Hvala ti mama, ti me razumiješ.* Ovo je Vaša diploma koliko je i moja.

## **Ortodontska terapija kod parodontoloških pacijenata**

### **Sažetak**

Ortodontska terapija može uvelike pridonijeti poboljšanju estetike osmijeha. Kada je riječ o parodontološkim pacijentima, pogotovo onima s uznapredovalim oblikom parodontne bolesti, često se pribjegava kombiniranoj parodontološko-ortodontskoj terapiji kao najboljem načinu za rješavanje estetskih, ali i funkcionalnih problema pacijenta. Svaka interdisciplinarna suradnja, kao i parodontološko-ortodontska, zahtjeva pomno planiranje tijeka terapijskog postupka u svrhu što bržeg i boljeg dobivanja očekivanog zajedničkog rezultata te reduciranja pojave mogućih nuspojava ili produživanja trajanja terapije. Postoje mnoga znanstvena istraživanja koja su ukazala na posljedice neadekvatno primijenjenih ortodontskih sila, no s druge strane i na odlične rezultate ostvarene suradnjom između dvije specijalističke grane, ali i između doktora i samog pacijenta. Daljnjim napredovanjem tehnologije i sve većom dostupnošću različitih terapijskih mogućnosti i materijala očekuje se još efikasnije rješavanje estetskih i funkcionalnih problema parodontoloških pacijenata uz pomoć i tijekom ortodontske terapije.

**Ključne riječi:** parodontitis; parodontološki pacijenti; parodontne bolesti; ortodontska terapija; interdisciplinarna suradnja; ortodontski pomaci; parodontna kirurgija; gingivalne recesije

## **Orthodontic therapy for patients suffering from periodontal disease**

### **Summary**

Orthodontic therapy can largely contribute to the improvement of dental aesthetics. When it comes to periodontal patients, especially those in the advanced stages of periodontal disease, dentists often resort to combined periodontal and orthodontic therapy as the most viable course of action for resolving the aesthetic and functional problems of a patient. Every interdisciplinary approach, such as the periodontal-orthodontic approach, requires a carefully planned course of therapy for the purpose of reaching a common goal that is practical and time-efficient, as well as preventative of potential negative side effects or of therapy prolongation. Much of the published scientific research on this matter has not only documented the consequences of inadequately applied orthodontic forces, but also the excellent results achieved by the cooperation of these two dental specialties as well as the cooperation of doctor and patient. With further technological advancements and wider availability of present treatment options and materials, periodontal patients' aesthetic and functional problems are expected to be treated more efficiently and effectively with and during orthodontic therapy.

**Keywords:** periodontitis; periodontal patients; periodontal diseases; orthodontic therapy; interdisciplinary cooperation; orthodontic movements; periodontal surgery; gingival recessions

# SADRŽAJ

1. UVOD .....	1
2. BIOLOŠKI PRINCIPI ORTODONTSKOG POMICANJA ZUBI .....	3
3. PARODONTOLOŠKI PACIJENTI.....	7
3.1. Dijagnoza parodontne bolesti .....	8
3.2. Faktori rizika.....	9
4. UČINCI ORTODONTSKE TERAPIJE KOD PARODONTOLOŠKIH DEFEKATA....	11
4.1. Pomicanje zubi u infrakoštane džepove .....	12
4.2. Pomicanje zuba u područje kompromitirane kosti .....	12
4.3. Pomicanje zuba kroz kortikalnu kost.....	13
4.4. Ekstruzija zuba .....	13
4.5. Intruzija zuba .....	14
4.6. Regenerativni postupci .....	14
4.7. Traumatska okluzija (njihanje).....	15
4.8. Uspravljanje molara i zahvaćenost furkacija.....	15
5. INTERDISCIPLINARNI PRISTUP U TERAPIJI .....	17
6. IMPLANTATI KAO SIDRIŠTA U ORTODONTSKOJ TERAPIJI .....	20
7. GINGIVALNE RECESIJE .....	22
7.1. Labijalne recesije.....	23
7.2. Interdentalna recesija.....	23
8. MALI KIRURŠKI ZAHVATI .....	25
8.1. Fiberotomija.....	26
8.2. Frenulektomija.....	26
8.3. Uklanjanje gingivalnih invaginacija.....	27
8.4. Gingivektomija .....	27
9. KOMPLIKACIJE NAKON ZAVRŠENE ORTODONTSKE TERAPIJE.....	28
10. RASPRAVA.....	31
11. ZAKLJUČAK .....	34
12. LITERATURA.....	36
13. ŽIVOTOPIS .....	39

## **Popis skraćenica**

PDL – parodontni ligament

PPD – dubina sondiranja džepa

PAL – razina pričvrstka kod sondiranja

CEJ – caklinsko-cementno spojište

GBR – vođena regeneracija kosti

GTR – vođena regeneracija tkiva

PAOO – parodontološki ubrzana osteogena ortodoncija

RAP – lokalni ubrzani fenomen

CSF – cirkumferentna suprakrestalna fiberotomija

SVT – transplantat vezivnog tkiva

SGT – slobodni gingivni transplantat

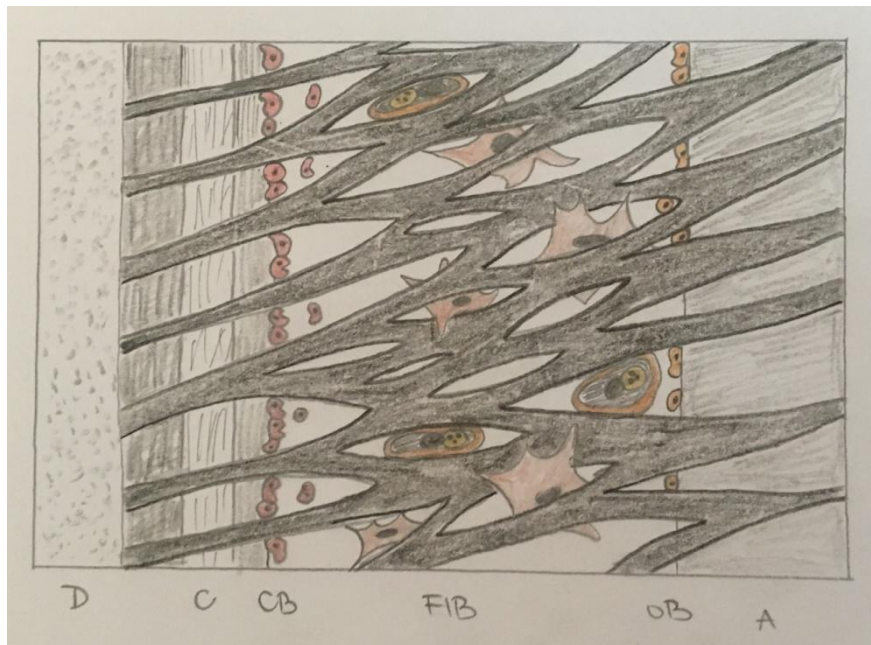


## **1. UVOD**

U današnje vrijeme, stomatolozi i specijalisti ortodontije susreću se sa sve većim brojem starijih, odraslih pacijenata koji žele započeti ortodontsku terapiju s ciljem poboljšanja estetskog izgleda zubi i osmijeha. S obzirom na to da je riječ o pacijentima kod kojih je završen rast i razvoj i kod kojih često nalazimo zube u nepovoljnom položaju ili neadekvatnu okluziju uzrokovanu umjerenom ili uznapređovalom parodontološkom destrukcijom, javljaju se razni problemi i izazovi u samom planiranju ortodontske terapije te se često pribjegava interdisciplinarnoj suradnji između specijalista parodontologije i specijalista ortodontije. Mnogi se pacijenti javljaju s različitim malokluzijama zbog kojih ortodontija može biti ključan aspekt u rješavanju tih problema. Ortodontski pomaci zubi mogu različito utjecati na stomatognati sustav u kojem veliki dio zauzima parodont, odnosno stanje parodontnog tkiva te on stoga može biti otežavajuća ili olakotna okolnost u dobivanju očekivanog i željenog ishoda terapije. S druge strane, specijalist ortodontije isplaniranom terapijom i ciljanim pomacima može pozitivno ili negativno utjecati na stanje zdravog parodonta ili prisutnu parodontnu bolest. Iako su istraživanja koja su proveli Nelson i Artun (1) pokazala kako destrukcija parodontnog tkiva nije kontraindikacija za ortodontsku terapiju jer ona može dovesti do očuvanja i nadomještanja razorene denticije, ali i do stvaranja povoljnijih uvjeta za provođenje pravilne oralne higijene potrebno je pažljivo isplanirati terapiju te predortodontsko liječenje postojeće parodontne bolesti radi što manje pojave komplikacija ili sprječavanja još veće destrukcije preostalog parodontnog tkiva (2). Svrha ovog diplomskog rada je istražiti i objasniti korisnost planiranja predortodontske parodontološke terapije u odraslih osoba i kako različiti pomaci u ortodontskoj terapiji utječu na parodontno tkivo, te moguće nuspojave koje se mogu javiti tijekom ili nakon terapije, a sukladno s tim ukazati na važnost specijalističke interdisciplinarnе suradnje u svrhu što boljeg ishoda terapije.

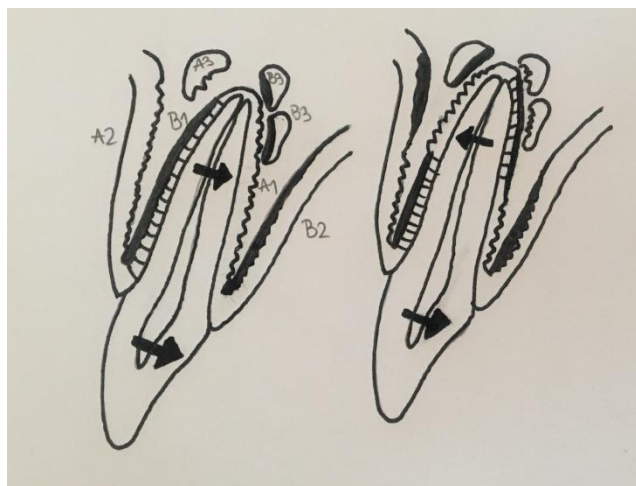
## **2. BIOLOŠKI PRINCIPI ORTODONTSKOG POMICANJA ZUBI**

Svakodnevni, fiziološki pomaci zuba pokazuju nam kako će se zub pomicati u inicijalnoj fazi ortodontskog pomaka. Oni uključuju lagani *tipping* u alveoli za vrijeme normalnih funkcija (žvakanje), promjene za vrijeme erupcije te promjene nakon erupcije koje su rezultat promijenjenih okolnih odnosa (3). Pomaci u ortodontskoj terapiji izazvani su vanjskim silama koje se kontrolirano primjenjuju pomoću ortodontskih aparata na zub zbog postizanja željenog pomaka. Važnu ulogu u razumijevanju i utjecaju sila na zub ima parodontni ligament (PDL), dio potpornog aparata zuba koji se nalazi između korijena i alveolarne kosti. Širok je u prosjeku 0,5mm, a sastavni dijelovi su mu mnogobrojna vlakna vezivnog tkiva, stanice i osnovna tvar te krvne žile i živci zbog kojih je obilno vaskulariziran i inerviran. Snopove međusobno isprepletenih kolagenih vlakana koji spajaju alveolarnu kost s jedne strane i cement korijena zuba s druge strane nazivamo Sharpeyevim vlaknima. Uz unutarnji alveolarni korteks u ligamentu nalazimo veliku količinu osteoblasta, uz cement se nalaze cementoblasti, a brojni fibroblasti ispunjavaju sam prostor ligamenta (Slika 1) (4). Osteoklasti se mogu naći u fazi aktivne resorpcije kosti te zbog toga igraju ključnu ulogu prilikom ortodontskog pomicanja. Primjenom sila uz pomoć ortodontskog aparata, od kojih su najčešće korišteni fiksni aparati, dolazi do njihovog prijenosa s korijena na prostor parodontnog ligamenta te do kaskade reakcija između stanica i međustanične tvari što dovodi do modelacije i remodelacije kosti te na kraju, promjene položaja samog zuba. Sile tlaka i vlaka koje se javljaju prilikom kompresije s jedne strane i istegnuća PDL-a s druge strane uzrokuju selektivnu resorpciju i stvaranje određenih dijelova alveolarne kosti. Takve promjene uzrokuju izmjenu u cirkulaciji, izlučivanju medijatora (glasnika) te aktivaciji stanica. Smatra se da odgovor na mehaničke sile izaziva kontroliranu upalnu reakciju koja je pod nadzorom i regulacijom raznih neurotransmitera, faktora rasta, citokina i medijatora upale. Prilikom terapije mora se voditi računa o smjeru, jačini te vremenu trajanja sile jer o tome ovisi rezultirajući pomak (1).



Slika 1. Histološki presjek parodontnog ligamenta

Postoji nekoliko vrsta pomaka zubi koji se koriste u ortodontiji. *Tipping* je najjednostavniji pomak kojim se zubi mogu pomaknuti u vestibulo-oralnom i mezio-distalnom smjeru. Prilikom djelovanja sile opterećena je samo polovica PDL-a jer dolazi do kompresije samo u području apeksa na strani aplikacije sile i na alveolarnoj kristi sa suprotne strane aplikacije (Slika 2) (5). *Bodily* pomak podrazumijeva da se kruna i korijen pomiču u istom smjeru i za isti iznos. Ovdje stoga dolazi do jednakomjernog opterećenja cijelog PDL-a na strani kompresije te je za ovakav pomak zuba potrebna duplo veća sila nego za pomak *tippingom* (Slika 2) (5).



Slika 2. Prikaz resorpcije i apozicije kosti prilikom *bodily* i *tipping* pomaka

*Torque* se može opisati kao vestibularni i lingvalni pomak korijena uz istovremeni minimalni pomak krune. Na strani kompresije sila djeluje duž cijele površine PDL-a. Ekstruzijski pomak, u teoriji, uzrokuje samo tenziju bez resorpcije te zahtijevaju primjenu slabih, gotovo fizioloških sila kako bi se smanjila mogućnost recidiva. Gingivalna vlakna su, uz vlakna u samom ligamentu, pod utjecajem tenzije zbog primijenjene sile, ali su manje podložna reorganizaciji te im je potrebno više vremena za adaptaciju u novi položaj. Intruzijski pomak smatra se najsporijim, ali i najrizičnijim pomakom zuba jer se sile koje moraju biti minimalne (10 – 20 g) moraju distribuirati na malu površinu apeksa. Rotacija je pokret oko uzdužne osi zuba, a pomak i moguća pojava recidiva najviše ovisi o reorganizaciji gingivnih vlakana s bukalne i lingvalne strane jer su povezana s vezivnim tkivom i periostom što otežava njihovu reorganizaciju. Smatra se da aplikacija slabih sila, a to su sile jačine 50 – 100 g dovode do pojave frontalne resorpcije kosti. U tom slučaju, zub se kontinuirano pomiče. Kompresija paradonta nije jaka te ne dolazi do potpunog zaustavljanja cirkulacije u PDL-u već samo do njezinog smanjenja (hipoksije), a to dovodi do stvaranja primarnih i sekundarnih glasnika koji diferenciraju stanice čija je uloga direktna resorpcija kosti na površini lamine dure. Ako primjenjujemo jake mehaničke sile doći će do potpunog prekida cirkulacije na strani tlaka (anoksija), nekroze stanica i formiranja astanične hijaline zone između korijena zuba i alveole te nastanka upalne reakcije. S obzirom na to da u ovoj zoni ne možemo naći stanice, a time ni osteoklaste, nema kontinuirane resorpcije alveolarne kosti te je zbog toga spriječen pomak zubi sve dok ne dođe do mobilizacije osteoklasta iz medularnih prostora spongiozne kosti u kojima je pritisak sile manji. Ova pojava naziva se indirektnom resorpcijom (3, 6).

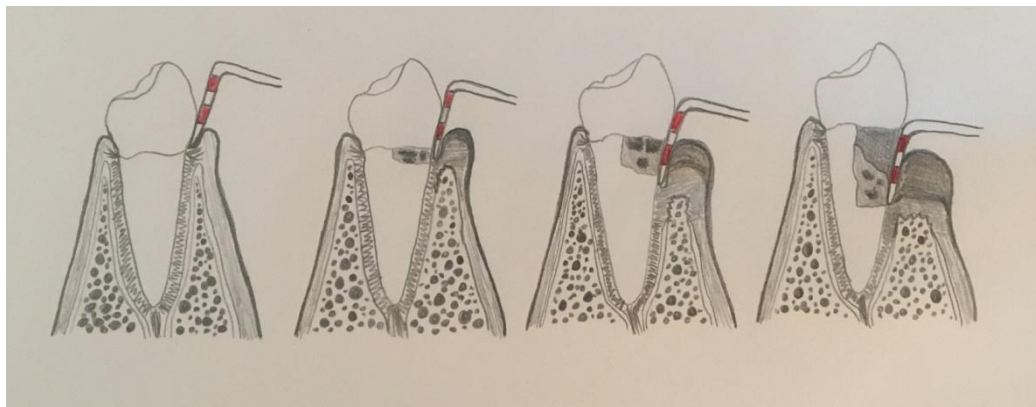
### **3. PARODONTOLOŠKI PACIJENTI**

### 3.1. Dijagnoza parodontne bolesti

Parodontna bolest najčešće se razvija i progredira iz gingivitisa, upale gingive bez gubitka epitelnog pričvrška. Ona se očituje krvarenjem pri sondiranju te crvenilom i otjecanjem marginalne gingive. Za razliku od gingivitisa, parodontitis je obilježen upalom koja se širi na dublje strukture pričvrsnog aparata zuba te uzrokuje nepovratni gubitak epitelnog pričvrška, a sukladno s tim i stvaranje parodontnog džepa. Prema novoj klasifikaciji parodontnih bolesti (7) utvrđenoj na Svjetskoj radionici za klasifikaciju parodontnih i periimplantnih stanja i bolesti održanoj 2017. godine u Chicagu, imajući u vidu trenutne spoznaje iz područja patofiziologije, kategorizirano je nekoliko oblika parodontitisa, a to su: nekrotizirajuće parodontne bolesti, parodontitis kao manifestacija sistemskih bolesti te parodontitis u užem smislu. Revidirana klasifikacija daje mogućnost multidimenzionalnog analiziranja parodontne bolesti prema stadiju, rasprostranjenosti i razredu, odnosno riziku za brzinu progresije. Ako govorimo o stadiju bolesti, onda je tu riječ o inicijalnom, umjerenom te uznapredovalom s vjerojatnošću dodatnog gubitka zuba ili gubitka denticije. Opseg zahvaćenih zubi i tkiva može biti lokalizirani ili generalizirani te zahvaćenost molar-sjekutić. Stopa progresije bolesti može biti spora, umjerena ili ubrzana, a ovisi o pacijentovom odgovoru na terapiju. Karakteristični klinički znakovi koji se javljaju kod navedenih oblika parodontne bolesti su promjena boje i strukture gingive uz povećanu sklonost krvarenju prilikom sondiranja parodontnog džepa. Ako govorimo o uznapredovalom obliku bolesti, može se javiti pokretljivost zuba koja rezultira njihovom migracijom ili zbijenošću. Radiološkom analizom možemo utvrditi razinu gubitka alveolarne kosti. Ako je taj gubitak u određenom dijelu denticije napredovao na isti način govorimo o horizontalnom gubitku kosti. S druge strane, vertikalni gubitak kosti posljedica je gubitka kosti u različitim količinama i na različitim površinama zubi (1). Kako bi se točno procijenila količina izgubljenog tkiva koju je uzrokovala bolest, potrebno je izmjeriti nekoliko parametara (8). Dubina džepa je udaljenost od ruba gingive do samog dna džepa, a procjenjuje se mjerenjem dubine sondiranja (PPD) graduiranom parodontološkom sondom. Mjerenje se vrši na sve 4 površine svakog prisutnog zuba u čeljusti ili na 6 mjernih mjesta oko zuba, a sve vrijednosti veće ili jednake 4mm smatraju se patološkim. Mjerenje razine pričvrška (PAL) također se vrši uz pomoć graduirane sonde, a označava udaljenost od caklinsko-cementnog spojišta (CEJ) do dna džepa (1). Nadalje, ako parodontitis napreduje oko višekorijenskih zubi, može doći i do zahvaćanja njihovih furkacija oštećenjem potpornih struktura u tom dijelu. Opseg zahvaćenosti može se mjeriti u 3 stupnja. Postupni gubitak



potpornih struktura zuba može dovesti i do povećane pomičnosti, tzv. 'isplivavanja' zuba iz njegova fiziološkog položaja, a kao i prethodni parametar mjeri se u 3 stupnja.



Slika 3. Mjerenje razine oštećenja parodontnih struktura graduiranom sondom

Dijagnoza parodontne bolesti donosi se na temelju uzete anamneze, analize rendgenske snimke te kliničkog pregleda i izmjerenih parametra koji su ključni za dobivanje podataka o stanju parodontnih struktura. Važno je uz sve izmjerene i prikupljene podatke procijeniti stanje i razinu pacijentove oralne higijene, odnosno prisutnost ili odsutnost supra- i subgingivnog plaka i kamenca. Osviještenost o održavanju zadovoljavajuće i adekvatne oralne higijene ključna je za provođenje uspješne parodontološke, ali i ortodontske terapije.

### 3.2. Faktori rizika

Prisutnost parodontne bolesti kod pacijenta kojem je planirana ortodontska terapija može predstavljati problem i biti svojevrsan rizik. Javlja se mogućnost razvoja oportunističkih infekcija zbog mnogobrojnih oralnih patogena koji se nalaze u biofilmu te u prisutnim parodontnim džepovima. Stoga, prije početka ortodontske terapije nalaže se potreba za razvijanjem plana parodontološke terapije koji će reducirati prisutnu upalu, staviti bolest pod kontrolu i nadzor terapeuta te u pacijenta usaditi svjesnost o održavanju adekvatne oralne higijene tijekom, ali i nakon završene terapije. Pacijenti kod kojih je utvrđeno loše održavanje oralne higijene, ortodontska terapija se odgađa sve dok se ne postigne zadovoljavajuća kontrola plaka (9). Ako smo prilikom uzimanja detaljne anamneze saznali za pacijentovu sistemnu bolest, poput dijabetesa ili naviku pušenja, preporučeno je prije početka ikakve terapije dovesti pod kontrolu sistemsku bolest te savjetovati prestanak konzumiranja cigareta.

Isto tako, u slučaju da pacijenti svakodnevno uzimaju određene lijekove, poput nesteroidnih antireumatika (NSAID), miorelaksansa i tricikličkih antidepresiva, može doći do interferiranja s učinkom ortodontske terapije (10). Negativan utjecaj na modelaciju i remodelaciju kosti, a time i na potencijalni ishod ortodontske terapije, primijećen je i u osteoporotičnih pacijenata koji su na terapiji bisfosfonatima (11). Nadalje, potrebno je voditi računa o načinu pomicanja zubi prilikom ortodontske terapije jer odrasli pacijenti, pogotovo oni s prisutnim parodontitisom imaju veći rizik za daljnju destrukciju tkiva ako se primijenjene ortodontske sile nerazumno koriste (9). S obzirom na to da parodontna bolest uzrokuje gubitak kosti, tj. visine i širine alveolarnog grebena, te promjene nalažu prilagodbu ortodontskih sila. Terapija zahtjeva stabilno sidrenje naprave, najčešće na prvim trajnim molarima, a reducirana koštana potpora na tom dijelu može dovesti do smanjenog učinka sidrišta i neželjenih pomaka zubi (9). Fiksni aparati, usprkos tome što mogu pospješiti nakupljanje plaka i hiperplaziju gingive u području donje fronte omogućuju kontinuiranu aplikaciju sile na zube te djeluju kao udlaga i time stabiliziraju zube u cjelini (5, 9). Da bi se spriječila dodatna akumulacija plaka, preporučuje se upotreba čeličnih ligatura jer oni za razliku od elastomernih prstena pokazuju manju tendenciju nakupljanja plaka, a kad je u pitanju pričvršćivanje bravica, preporučljiva je upotreba adhezivnih tehnika (1). Kod odraslih pacijenata često nalazimo problem težeg postizanja estetike cijelog stomatognatog sustava. Zubi takvih pacijenata često su istrošeni i oštećeni, imaju nejednake duljine kruna i neskladne gingivne rubove, a nerijetko prisutan nedostatak interdentalne papile smatra se jednim od glavnih faktora patološke migracije zuba (12). Takvo stanje dovodi do potrebe za kombiniranom parodontološko-ortodontskom terapijom kojom će se postići željeni cilj i izgled. Zaključno, moramo paziti i na čimbenike ravnoteže koji djeluju na konačan položaj zuba nakon završene terapije, od kojih su najznačajniji pritisci koje uzrokuju okolne strukture u usnoj šupljini (usnice, obrazi, jezik) te činjenicu da destruiranom parodontu kod odrasle osobe treba puno više vremena za retenciju nego kod mlađih osoba i djece zbog same razlike u anatomiji i biološkoj reakciji tkiva, ali i prisutnosti bolesti. Takvim pacijentima preporučuje se nošenje post-terapijskih adhezijskih *retainera* koji dodatno stabiliziraju PDL. Potrebno je, bez obzira na moguću prisutnost navedenih rizika, imati konstantno pod kontrolom parodontološko stanje zuba kao i sami tijekom ortodontske terapije.

#### **4. UČINCI ORTODONTSKE TERAPIJE KOD PARODONTOLOŠKIH DEFEKATA**

#### **4.1. Pomicanje zubi u infrakoštane džepove**

Smatra se da utjecaj i primjena ortodontskih sila neće uzrokovati progresiju gingivitisa u destruktivni parodontitis ako je riječ o pacijentu kod kojeg postoji zadovoljavajuća oralna higijena. S obzirom na to da kad su u pitanju infrakoštani džepovi, odnosno angularni koštani defekti, redovito nalazimo upaljeno vezivno tkivo između korijena i alveolarne kosti te upaljeni epitel iznad koštanog grebena, smatra se da je on posljedica destruktivnog parodontitisa. Ericsson i sur. (1) su ukazali na mogućnost ortodontske terapije kao uzroka pojave infrakoštanih džepova u slučaju zubi s velikom količinom plaka. Polson i sur. te Wennström i sur. (1) su u zasebnim studijama pratili učinak *bodily* pomaka zuba u infrakoštane defekte na majmunima i psima te su došli do nekoliko zaključaka. Iako je angularni koštani defekt uklonjen liječenjem, nisu primijetili povoljan učinak na dobitak vezivnog pričvrška. Nadalje, usporedbom ortodontskog pomicanja zubi kod reduciranog, ali zdravog parodonta, uočili su kako nije bilo dodatnog gubitka pričvrška, dok upalni proces na mjestu pomaka uzrokuje povećanje stope destrukcije postojećeg defekta. Uzevši sve u obzir, u slučaju prisutnih angularnih defekata parodontno liječenje mora uvijek prethoditi ortodontskom liječenju radi sprječavanja mogućih nuspojava do kojih može dovesti ortodontska terapija. Isto tako, potrebno je kod pacijenta voditi računa i uputiti ga o provođenju izvrsne oralne higijene tijekom cijele ortodontske terapije.

#### **4.2. Pomicanje zuba u područje kompromitirane kosti**

Više je eksperimenata i kliničkih studija koji nam ukazuju na činjenicu kako reducirana visina kosti nije kontraindikacija za ortodontsko pomicanje zuba (1). Najčešće je riječ o pomicanju zuba prema ili u dijelove grebena u kojima nedostaje jedan ili više zuba. Lindskog-Stokland i sur. (1) utvrdili su kako se pri primjeni malenih sila prilikom pomicanja zuba u područje kompromitirane kosti stvara tanka koštana pločica ispred zuba te tako zapravo dolazi do direktne, frontalne resorpcije koja je svakako pogodnija od hijalinizacije, odnosno indirektne resorpcije. Tom i Hurley u istraživanju iz 1984. godine tvrde kako je optimalno da se takve lagane i minimalne sile odvijaju paralelno s alveolarnim grebenom te uzrokuju pomak zubi u tom smjeru (5). Iako ovakvi rezultati istraživanja djeluju obećavajuće, preporučuje se ne proširivati indikacije za pomicanje zuba u ugroženi dio kosti, a ako je

atrofija alveolarnih grebena jako izražena, potrebno je razmisliti i o drugim terapijskim metodama (GBR) koje će prethoditi ortodontskoj (1).

#### **4.3. Pomicanje zuba kroz kortikalnu kost**

U slučaju neadekvatne širine alveolarnog grebena u buko-lingvalnom smjeru ortodontski pomaci mogu uzrokovati komplikacije i neželjene učinke. Za razliku od prethodno opisanog smjera pomaka zubi, mezo-distalno, ako zub pomičemo labijalno prema kortikalisu alveolarne kosti ili kroz nju tada, kao što navode Steiner i sur. te Karring i sur. (5), ne možemo očekivati stvaranje kosti ispred zuba jer će doći do dehiscijencije kosti. Takva specifična perforacija kortikalisa pokazuje tendenciju pojavljivanja na pojedinim dijelovima gornje i donje čeljusti te prilikom određenih pomaka: prednji dio donje čeljusti prilikom frontalne ekspanzije inciziva, stražnji dio gornje čeljusti tijekom lateralne ekspanzije prijeklopa, s lingvalne strane gornje čeljusti ako je potrebna retrakcija i lingvalno zakretanje korjenova inciziva te zbog izraženog traumatskog njihanja zubi. Da bi se izbjegle slučajne i neizbježne pojave dehiscijencija, Diedrich (5) preporučuje prije početka ortodontske terapije povećati širinu kosti alveolarnog grebena nekim od metoda augmentacije kosti.

#### **4.4. Ekstruzija zuba**

Postoji nekoliko indikacija za forsiranu erupciju zuba, a to su: ispunjavanje intrakoštanih defekata te povećanje kliničke krune zuba. Ukoliko ekstrudiramo zub sa zdravim parodontom, prateće premještanje marginalne gingive i mukogingivnog spojišta dogodit će se u 80%, odnosno u 52,5% slučajeva (5). Ingber (1) je 1974. godine opisao tehniku prisilne erupcije u terapiji jednozidnih i dvozidnih džepova. S obzirom na to da je teško konvencionalnom terapijom liječiti takve defekte, ekstruzija zuba dovodi do koronarnijeg položaja intaktnog vezivnog pričvrška te smanjenja dubine koštanog defekta jer kost slijedi sam zub tijekom izvlačenja. Isto tako, u situaciji kada želimo poboljšati razinu marginalne kosti prije ekstrakcije zuba na čije će mjesto doći implantat, poželjno je ako kost slijedi zub tijekom izvlačenja. Ipak, postoje i situacije kada to nastojimo izbjeći jer nam ne odgovara planiranoj terapiji. Ako je došlo do frakture krune ili korijena zuba te je zub indiciran za protetsku terapiju, odnosno u ovom slučaju opskrbu krunicom, tada nastojimo povećati udaljenost između caklinsko-cementnog spojišta i grebena kosti uz provođenje gingivalne fiberotomije.

Berglundh i sur. (1) su pokazali da takvim ekscizijama koronalnog dijela vezivnog pričvrška ne dolazi do promjena visine kosti ili razine same marginalne gingive.

#### **4.5. Intruzija zuba**

Intruzijski pomak zuba preporučuje se u slučaju postojanja zubi s horizontalnim gubitkom kosti ili infrakoštanim džepovima te za povećanje duljine kliničke krune zuba. No, kontroverzan je stav terapeuta kad je u pitanju korist ove vrste pomaka u poboljšanju stanja parodonta. Višegodišnje histološke i kliničke studije Melsena i sur. (1, 5) povezale su nastanak novog pričvrška s intruzijom zuba. Ključno je da kod pacijenta ne postoji upala te da je kontrola plaka adekvatna jer u suprotnom, tvrde Ericsson i sur. (1, 5), može doći do pomicanja supragingivnog plaka u subgingivno područje te do destrukcije parodonta. Erkan i sur. (5) preporučuju intruzivne pomake za niveliranje marginalne gingive kod tretiranja ekstrudiranih i malpozicioniranih zubi, a povećanje kliničke krune slijedi njihovom opskrbom ljuskicama ili krunicama.

#### **4.6. Regenerativni postupci**

Parodontni regenerativni postupci postali su učestali u terapiji kroničnih parodontnih bolesti, osobito ako su prisutni i angularni koštani defekti (5). Upotrebom membranskih barijera – vođene regeneracije tkiva („*guided tissue regeneration*“/GTR) te proteina caklinskog matriksa (Emdogain®) dolazi do stvaranja suprakrestalnih vlakana i vlakana PDL-a na strani tenzije koja mogu prenijeti djelovanje sile. Postoji malo kliničkih podataka koje govore o upotrebi regenerativnih tehnika tijekom zajedničke parodontološke i ortodontske terapije, a uz to se dovodi u pitanje moraju li se modificirati pokreti zuba kroz regenerirani parodont zbog mogućih neželjenih pojava (resorpcija korijena, gubitak kosti, ankiloza itd.). Postoji i kontroverza kad je u pitanju optimalno vrijeme početka ortodontske terapije nakon regenerativnog postupka. S obzirom i na veliki terapijski izbor različitih tehnika i materijala, a i samo iskustvo terapeuta, rezultati se kod pacijenata mogu razlikovati. Usprkos tome, klinička opažanja (Nemcovsky sur., Stelzel i Flores-de-Jacobi, Rabie i sur.) potvrdila su da različiti regenerativni postupci mogu obogatiti terapijski spektar kombiniranih parodontno-ortodontskih postupaka (1).

#### **4.7. Traumatska okluzija (njihanje)**

Uloga okluzijske traume u parodontnoj terapiji još uvijek nije utvrđena. Glavni problem je nedostatak kriterija u stupnjevanju razina traumatske okluzije jer klinički i radiološki znakovi u analizi nisu dovoljno pouzdani, a postoje samo malobrojna klinička istraživanja koja su istraživala te znakove. Smatra se da se okluzijsko usklađivanje mora napraviti tek nakon uklanjanja ortodontske naprave, osim kad su u pitanju grube zapreke ili očite okluzijske interference jer je potpuno uklanjanje okluzijske traume tijekom aktivnog pomicanja zubi uzaludno i nepraktično. Burgett i sur. (1) zagovaraju usklađivanje okluzije usmjeriti primarno postizanju stabilnosti u položaju centrične realacije, klizanju iz centrične relacije u centričnu okluziju bez devijacije te slobodi u položaju centrične relacije i glatkim kliznim kontaktima u centriku i ekscentričnim pokretima donje čeljusti. Značajno je i umanjiti njihanje zubi nakon završene ortodontske terapije ako je kod pacijenta prisutan umjereni ili uznapredovali parodontitis. Svaka patološka pomičnost dodatno povećava gubitak koštane potpore te se potiče upotreba retencijskih elemenata koji stabiliziraju zube za poboljšano parodontno cijeljenje i regeneraciju kosti nakon završene terapije. Dugogodišnjim praćenjem pacijenata koji su koristili retencijske elemente primijećeno je bolje stanje parodontnog tkiva više godina nakon završetka ortodontske terapije zbog unaprijeđenih uvjeta za cijeljenje tkiva (1).

#### **4.8. Uspravljanje molara i zahvaćenost furkacija**

Jednim od glavnih uzročnih čimbenika koji može pogoršati buduću destrukciju parodontnih tkiva smatra se mezijalno nagnuti drugi donji molar koji je najčešće rezultat prerano izgubljenih i nenadomještenih prvih trajnih molara. Zahtjev za njihovom paralelizacijom i uspravljanjem javlja se i zbog njihova interferiranja u funkciji živčanog sustava te zbog problema prostora koji se javlja u planiranju protetske rehabilitacije, ali i moguće pojave traumatske okluzije. Takvi zubi zahtijevaju pažljivi raspored sila jer prilikom uspravljanja i distalnog naginjanja može doći do proširenja koštanog defekta. Potrebno je isto tako naglasiti kako angularni, mezijalni gubitak kosti može biti i anatomska varijacija, a ne uzrok parodontne bolesti (1). Kada govorimo o furkacijskim defektima, njihovo stanje ostaje nepromijenjeno tijekom terapije ili se može pogoršati. Provedena istraživanja Kesslera iz 1976. godine te Roberta i sur. i Burcha i sur. (1) potvrđuju riskantnost ortodontskog ispravljanja nagnutih zubi ili zubi sa zahvaćenim furkacijama, dok Lang (1) tvrdi kako je ispravljanje molara jednostavan postupak s predvidivim ishodom, uz uvjet

održavanja dobre oralne higijene. S obzirom na razna oprečna mišljenja i rezultate provedenih studija, indikacije za navedene postupke moraju biti jasne.



## **5. INTERDISCIPLINARNI PRISTUP U TERAPIJI**

Ortodontsko liječenje sve se više koristi kao 'dodatak' i nadopuna parodontološkoj terapiji. Zahtjevi pacijenata, ponajprije oni estetske prirode, često se ne mogu riješiti samo jednom vrstom terapije te se pribjegava interdisciplinarnom pristupu koji je pokazao prednosti u dobivanju željenog rezultata terapije (12, 13). Te zahtjeve često moraju slijediti ne samo ortodontija, konzervativna stomatologija i protetika, već i parodontologija, te se tako međusobno nadopunjavati i služiti kao priprema za idući korak u terapijskom postupku. S obzirom na sve veći broj odraslih pacijenata koji žele započeti ortodontsku terapiju, ortodonti pokušavaju pronaći načine za što bržim i učinkovitijim pomicanjem zubi. Pokreti zuba koji se koriste u ortodontskoj terapiji mogu, uz kontroliranu parodontnu bolest te reducirani, ali zdravi parodont, dovesti do smanjenja prisutnih koštanih defekata te biti i svojevrsna predterapijska priprema za implantološku terapiju koja će uslijediti. Isto tako, parodontološka terapija može nadopunjavati ortodontsku terapiju u smislu postizanja što bolje i ljepše tzv. crveno-bijele estetike primjenom raznih kirurških metoda. Marginalna gingiva anteriornih zuba gornje čeljusti igra veoma važnu ulogu u izgledu osmijeha, a prilikom ortodontske terapije može doći do diskrepancije između gingive susjednih zuba koje se mogu riješiti manjim intruzivnim ili ekstruzivnim pomacima sve dok se ne postigne zadovoljavajući odnos marginalne gingive (5). U slučaju pretjerane ekspozicije gingive (tzv. "*gummy smile*") koja je česti problem koji narušava estetiku osmijeha kod starijih pacijenata, moguća je korekcija tog problema ovisno o etiologiji. Ako je riječ o prevelikoj ekstruziji anteriornih zubi, intruzivni pomak eliminirat će pretjeranu vidljivost gingive. S druge strane, ako je fiziološka apikalna migracija gingive zaostala, bit će potrebna kirurška korekcija, odnosno gingivektomija. Ortodontija je u posljednjih nekoliko godina proširila granice standardnih pomaka koji se koriste tijekom terapije. Pojava parodontološki ubrzane osteogene ortodontije (PAOO) objedinjuje procedure selektivne alveolarne kortikotomije, primjene koštanog presatka i aplikaciju ortodontskih sila (14). Ovaj postupak se zasniva na cijeljenju kosti po obrascu poznatom kao 'lokalni ubrzani fenomen' (RAP) te rezultira povećanom širinom alveolarnog grebena, manjom pojavnosti apikalne resorpcije korijena, a stabilnost post-tretmana je smanjena, kao i pojava recidiva. Kirurška tehnika sastoji se od nekoliko koraka, a ključan dio je dekortikacija kortikalisa alveolarne kosti jer se tim postupkom inicira odgovor kosti (RAP). Početak ortodontske terapije, odnosno postavljanje žice u bravice koje se obično lijepe tjedan dana prije kirurške operacije, ne bi trebao započeti nakon više od 2 tjedna poslije dekortikacije jer će svaka odgoda onemogućiti iskorištavanje RAP učinka u potpunosti. Ortodonti imaju ograničeno vrijeme za završetak terapije, a koji iznosi 4-6 mjeseci, no to uvelike skraćuje vrijeme terapije u usporedbi s konvencionalnim metodama, a učinak je i više

nego zadovoljavajući. Ova interdisciplinarna metoda može uvelike poboljšati estetiku gingive i zubi te samog lica jer ostvarujemo veću koštanu potporu za zube i meka tkiva, povećavamo volumen reduciranog alveolarnog grebena te smanjujemo eventualne potrebe za ekstrakcijama zubi koji imaju upitne prognoze (14). Uzevši u obzir sve prednosti koje dobivamo kombinacijom terapijskih metoda i suradnjom između dvije specijalističke grane dentalne medicine, potrebno je pažljivo i pomno isplanirati svaki korak i cijeli tijek terapijskog liječenja te motivirati i potaknuti pacijenta na suradnju kroz cijeli proces.

## **6. IMPLANTATI KAO SIDRIŠTA U ORTODONTSKOJ TERAPIJI**

Ortodontsko poboljšanje strukture mekih i tvrdih zubnih tkiva može biti povezano i pospješeno postavljanjem oseointegriranih implantata. Sidrište u ortodonciji ovisi o sidrišnom potencijalu svakog pojedinog zuba. Faktori poput veličine korijena zuba i površine parodontnog ligamenta, visine pričvrška, gustoće i strukture alveolarne kosti, mišićne aktivnosti okluzalne sile i kraniofacijalne morfologije djeluju na planirani pomak zuba (5). Treba voditi računa ako se zubi koriste kao sidrište, neprikladni pomaci sidrišne jedinice mogu dovesti do produljenja trajanja terapije te neplaniranog i nepogodnog rezultata. Budući da svaka ortodontska naprava djeluje po principu sile i protusile, odnosno djelovanjem sile na zub uzrokuje djelovanje sile na područje sidrišta, oseointegrirani implantati pokazali su se kao stabilna i sigurna sidrišta prilikom provođenja ortodontske terapije, osobito u slučajevima kada je površina parodontnog ligamenta smanjena i zub zbog toga ne može poslužiti kao adekvatno sidrište. Istraživanja su pokazala kako je uporaba oseointegriranih implantata gotovo 100% uspješna te, iako nije standardna i široko primjenjivana metoda, služe kao izvrsna alternativna metoda terapije (15). Kasnije, implantati mogu služiti kao nosači nadomjeska ili mogu nadomještati pojedine zube. Prilikom planiranja rehabilitacije u frontalnoj zoni, ali i u slučajevima kada nedostaje dovoljno mjesta između dva susjedna zuba za postavljanje implantata, potrebno je ortodontskim putem smjestiti zube u optimalne položaje (1). U slučaju da zub želimo vertikalno pomaknuti, najčešće ekstruzijskim pomakom, doći će do zajedničke reorganizacije alveolarne kosti i okolnih mekih tkiva te sukladno s tim i poboljšanje estetskog izgleda. Ako je riječ o horizontalnom pomicanju zuba na mjesto prethodno ekstrahiranog zuba, gotovo uvijek pomičemo premolar, a implantat postavljamo na mjesto koje je prethodno zauzimao. Spear i sur. (1) navode tu opciju kao jedinu mogućnost jer često nailazimo na slučajeve u kojima je bukolingvalna širina grebena reducirana zbog ekstrahiranih zubi iz tog područja. Primijećeno je i kako se nakon takvog postupka poveća bukolingvalni volumen novostvorene kosti na mjestu vlaka te se stoga ta metoda može smatrati i kao alternativa kirurškoj augmentaciji grebena.

## **7. GINGIVALNE RECESIJE**

## **7.1. Labijalne recesije**

Gingivalna recesija je neupalna pojava koja se može javiti na jednom ili više zuba u usnoj šupljini te predstavljati estetski problem pacijentu, a Baker i Seymour (1) ju dovode u vezu s raznim etiološkim čimbenicima, kao npr. razini plaka, položaju zuba u zubnom luku, neadekvatnom tehnikom četkanja, traumatskoj okluziji, visokom hvatištu frenuluma, nedostatnoj dimenziji gingive i pritisak usnice. Promjene u količini gingive, odnosno mukogingivalnoj dimenziji mogu biti "normalne", ako se javljaju kod zubi koji izrastu blizu mukogingivalne granice i prisutne su od najranije dobi te uzrokovane mehaničkim pomicanjem u tijeku ortodontske terapije (16). Labijalna recesija uvijek je praćena dehiscencijom kosti, a Wennström (1) navodi podatak kako gubitak kosti pogoduje i stvara povoljan okoliš za nastanak gingivalne recesije u tom području. Smatra se da pomaci mogu povoljno, ali i nepovoljno utjecati na širinu gingive te uzrokovati, odnosno smanjiti razinu recesije u slučaju da je ona već prisutna. Wennström i sur. (1) nisu pronašli povezanost širine keratinizirane gingive i pojave recesija, već se kao odlučujući čimbenik smatra bukolingvalna debljina gingivalnog tkiva. Prisutna labijalna recesija će se smanjiti kao rezultat pomaka zuba u lingvalnom smjeru, točnije unutar alveolarnog grebena jer će se tako povećati debljina tkiva labijalno. S druge strane, ako se odlučimo za pomicanje zuba od sredine alveolarnog nastavka, postoji rizik za razvoj recesija, osobito ako je kost tanka, a gingiva delikatna. Tanka gingiva bez koštane potpore koja će biti rezultat pomicanja zuba u labijalnom smjeru postaje središte za razvoj defekta mekog tkiva, najčešće zbog prisutnosti bakterijskog plaka i nepravilnog četkanja zuba. Stoga, prije početka ortodontske terapije potrebno je provjeriti bukolingvalnu debljinu kosti i mekih tkiva te dati upute o pravilnom četkanju i kontroli plaka da bi se mogućnost pojave labijalne gingivalne recesije smanjila na minimum (1).

## **7.2. Interdentalna recesija**

Gubitak interdentalne papile se manifestira kao prazan prostor, tzv. "tamni trokuti" koji mogu biti više ili manje izraženi. Predstavljaju veliki estetski problem za pacijenta koji je u usporedbi s labijalnim gingivalnim recesijama puno više vidljiv prilikom razgovora ili smijanja. Prilikom ortodontske terapije potrebno je voditi računa o crveno-bijeloj estetici, te sukladno s tim i o interdentalnim papilama jer recesije u tom području može uzrokovati nekoliko čimbenika: uznapredovali parodontitis, odnosno parodontni kirurški zahvati,

trokutasti oblik zuba zbog slabog aproksimalnog trošenja te divergentni korijeni zbog nepravilno postavljenih bravica (1, 5). U slučaju nastanka interdentalnih recesija tijekom ortodontske terapije postoji nekoliko terapijskih opcija za rješavanje nastalih defekata. Izrada gingivalnih epiteza pokazala se kao korisna terapijska metoda u slučajevima značajno kompromitiranih denticija (17, 18). Pini Prato i sur. (1) navode kirurške metode poput koronarno pomaknutih režnjeva i GTR-a kao metode izbora za prekrivanje recesija. Beagle (1) je opisao zahvat u kojem je koristio peteljasti transplantat nepca, a Han i Takei (1) predložili su rekonstrukciju papile upotrebom slobodnog vezivnog transplantata. Azzi i sur. (1) opisali su "tehniku tobolca" - u režanj sličan tobolcu postavi se prilagođeni vezivnotkivni transplantat. Smatra se da je GTR jedna od metoda koja ima predvidiv ishod za postizanje poželjnih ishoda terapije (19, 20). Nadalje, uz ortodontsko paraleliziranje korjenova susjednih zuba, problem interdentalne recesije može se riješiti i mezio-distalnom redukcijom cakline, tzv. "*strippingom*". Tu je metodu 1980.g. uveo Tuverson (1), a danas se smatra rutinskim postupkom u ortodontici. "*Strippingom*" preoblikujemo zube prema idealnom anatomskom obliku te tako nastojimo postići optimalne kontaktne odnose i normalne oblike interdentalnih papila. Mnogobrojni odrasli, stariji pacijenti imaju široke incizalne trećine kruna, a uže cervikalne trećine te nakon ortodontskog poravnanja točkasti kontakti su prisutni u području incizalnog milimetra, a iznad aproksimalnih kontakata mogu se vidjeti "crni trokuti". U tom slučaju, Tarnow i sur. (1) navode kako "*strippingom*" od 0.5mm do 0.75mm stvaramo dijastemu između zubi koja će omogućiti dodatno ortodontsko zatvaranje u tom području te popunjavanje prostora između zuba interdentalnom papilom. Iako kod pacijenata s uznapredovalim parodontitisom neće biti moguće obnoviti sve papile u čeljusti niti postići idealan estetski izgled, kod većine pacijenata će se estetika gingive, a time i linije osmijeha, značajno poboljšati.



## **8. MALI KIRURŠKI ZAHVATI**

## 8.1. Fiberotomija

Pojava recidiva u ortodonciji, a osobito zubi čiji je položaj promijenjen rotacijskim kretnjama, veliki je problem s kojim se suočavaju terapeuti. Postoji nekoliko metoda pomoću kojih se ta pojava nastoji spriječiti, odnosno smanjiti, a uključuje, uz pretjerano ispravljanje rotiranih zuba te primjenu stabilne dugotrajne retencije nakon završene terapije (tzv. „*retainer*“) i kirurški zahvat fiberotomije (1). S obzirom na to da na stabilnost zuba utječu dvije skupine vlakana, vlakna parodontnog ligamenta i supra-alveolarna vlakna, koja se remodeliraju i pregrađuju nejednakom brzinom, česta je pojava recidiva nakon završene terapije, osobito ako je riječ o odraslim pacijentima koji imaju promijenjenu strukturu gingive koja će teže odgovarati na pomake uzrokovane ortodontskih napravama. Kirurška tehnika cirkumferentne suprakrestalne fiberotomije (CSF) izvodi se postavljanjem skalpela u gingivalni sulkus s namjerom rezanja epitelnog pričvrska koji obavija zub. Skalpelom se mogu odrezati i trans-septalna vlakna ako se uđe u prostor parodontnog ligamenta. Tijekom godina razvile su se i modifikacije izvorne tehnike te je značajno da niti jedna od njih, uključujući originalnu, ne zahtijeva postoperacijsku primjenu parodontnog zavoja. U slučaju zubi koji su elongirani, a potrebno ih je ortodontski intrudirati, CSF se pokazao kao metoda izbora u postizanju željenog ishoda intruzijskog pomaka (21). Kontraindikacija za provođenje postupka CSF-e može se smatrati prisutnost gingivalne inflamacije, ali isto tako i period aktivnog pomicanja zubi (2).

## 8.2. Frenulektomija

Uspješnost zatvaranja dijasteme mediane nakon ortodontske terapije, vjerojatnost njezinog ponovnog otvaranja nakon završene terapije te utjecaj gornjeg labijalnog frenuluma je i danas kontroverzan (1, 22). U slučaju kada pacijenti imaju veoma hiperplastičan oblik frenuluma koji je lepezastim pričvrskom vezan za podlogu, potrebno ga je u potpunosti ukloniti ili pomaknuti. Takvi pacijenti uglavnom imaju izraženu dijastemu medijanu koja se ortodontski nastoji zatvoriti, a izraženi frenulum može svojom veličinom i položajem onemogućavati ostvarivanje željenog ishoda terapije (23). Zahvat frenulektomije se izvodi tako da se hvatište frenuluma u gingivi i periostu prereže te se njegova insercija pomakne nekoliko milimetara u alveolarnu mukozu. Rana obično cijeli bez komplikacija (1). Frenulektomija je estetski povoljan postupak koji je zamijenio nekad zastupljeniji postupak frenektomije zbog

komplikacija koje se javljaju kao rezultat invazivnijeg reza koji zahvaća i palatinalnu sluznicu te gubitka interdentalne papile između centralnih inciziva (1). S druge strane, sve učestalija upotreba lasera u stomatologiji (erbijum, neodimij i diodni) pronašla je svoju primjenu i u slučaju malih kirurških zahvata jer je puno efikasnija i manje invazivnija od tradicionalnog skalpela, a i potencijalne postoperativne komplikacije su puno rjeđe (24, 25).

### **8.3. Uklanjanje gingivalnih invaginacija**

Invaginacije gingive, odnosno rascjepi, mogu se javiti u slučaju nepotpune prilagodbe potpornih struktura tijekom ortodontskog zatvaranja ekstrakcijskih prostora (1). Takve "anomalije" mogu biti oblika manjih ili većih pukotina te sezati čak od bukalne plohe do lingvalne. Etiologija im nije poznata, no smatra se da se radi o "nakupljanju" gingivalnog tkiva jer zubi prilikom pomaka više pomiču gingivalno tkivo nego što se pomiču kroz samo tkivo (1). Iako su neki autori smatrali kako kompresija trans-septalnih vlakana i promjene koje nastaju u gingivalnom tkivu pridonose kasnijem ponovnom otvaranju ekstrakcijskih mjesta, nije pronađena korelacija između ponovnog otvaranja zatvorenih prostora i jačine prisutnih invaginacija (Rivera Circuns i Tulloch) (1).

### **8.4. Gingivektomija**

Gingivektomija, kao i gingivoplastika, je kao terapijska metoda u liječenju parodontitisa izgubila svoje značenje, no i dalje nalazimo njezinu primjenu u slučajevima gingivalne hiperplazije, "gummy" osmijeha te za korekciju rezultata ortodontske terapije. S obzirom na to da odnos gingivalnog ruba prvih šest gornjih zuba ima veliku ulogu u estetskom izgledu kruna tih zuba, a sukladno s tim i samog osmijeha, u slučaju nesrazmjera između njihovih odnosa potrebna je dodatna postortodonska korekcija. Najčešće se radi o povećanju kliničke krune jednog ili više zuba metodom labijalne gingivektomije. S obzirom na to da kod odraslih pacijenata postoji povećan rizik od razvoja interdentalnih recesija, labijalni rez je mezio-distalno ograničen te ne prati gingivalnu konturu cijelim putem već se ograničava s pomoću dva vertikalna reza na granici interdentalnih papila (1). Cijeljenje gingive, iako *per secundam*, uglavnom prolazi bez teškoća uz uvjet provođenja iznimne oralne higijene u području rane kroz dva mjeseca.

## **9. KOMPLIKACIJE NAKON ZAVRŠENE ORTODONTSKE TERAPIJE**

Nakon provedene ortodontske terapije mogu se javiti različite komplikacije koje su najčešće povezane s primjenom većih ortodontskih sila. Jake i neravnomjerne sile u kombinaciji s prisutnom upalom kod parodontološkog pacijenta mogu dovesti do još brže i veće progresije bolesti i propadanja tkiva nego što bi bilo u slučaju da je prisutna samo upala, što je i potvrdio Kessler (1). Često se javljaju slučajevi resorpcije korijena zuba na koji je primijenjena prejaka sila te razni mukogingivalni, odnosno estetski problemi. Estetski izgled zubi i osmijeha je jedan od najvećih, ako ne i najveći zahtjev kojeg pacijent postavlja prije početka liječenja te svako odstupanje koje je izraženo nakon završene terapije predstavlja problem. Najčešće je riječ o "prekratkim" ili "predugim" zubima koji se nakon provedene terapije moraju ispravljati, tj. liječiti produljivanjem kliničke krune, što je opisano u poglavlju o malim kirurškim zahvatima te metodama prekrivanja recesija (1). Bitno je napomenuti da, iako se recesije najčešće javljaju u područjima zubnog luka s već prisutnim dehiscijacijama kosti ili tankom marginalnom gingivom, nekontroliranim pomakom zubi kroz kortikalnu kost (ekspanzijom) oni postaju podložniji recesijama (5). Ovisno o tome koliko je prisutnih zubi s recesijama, odlučujemo se za terapijsku metodu. Ako je riječ o jednom ili o nekoliko zuba, najčešće se odlučujemo za postupak s transplantatima vezivnog tkiva (SVT), GTR- tehniku ili za epitelizirani slobodni gingivni transplantat (SGT). S obzirom na zahtjevnost navedenih tehnika te nemogućnost predviđanja uspjeha konačnog rezultata, razvile su se tehnike koje su jednostavnije, ali i primjenjive na veći broj zahvaćenih zubi. Najčešće korišteni postupci su mosni režanj prema Romanosu i sur., rotacija papila prema Zucchelliju i DeSanctisu te peteljkašti režnjevi preko većih područja defekta (4). Komplikacija koja se isto tako može javiti nakon završene ortodontske terapije je okluzalna trauma. Iako se poremećaji u funkciji mogu manifestirati i prije ikakve terapije, njihovim neprepoznavanjem može doći do nesklada i neravnoteže u cijelom mastikatornom sustavu, povećane pomičnosti zubi te napredovanja postojeće parodontne bolesti tijekom ortodontskog liječenja (4). S obzirom na to da svaka prisutna povećava pomičnost zuba, što zbog prejake sile, a što zbog nepovoljnog smjera sile dovodi do histoloških promjena u parodontnom ligamentu (poremećaj cirkulacije, tromboza krvnih žila, infiltracija upalnim stanicama) te adaptivnog proširenja parodontne pukotine, primjena jakih ortodontskih sila na ta područja usne šupljine mogu dodatno potencirati upalni odgovor te dovesti do progresije parodontnog defekta koji će biti prisutan i nakon završetka liječenja. Konačno, neadekvatnim održavanjem oralne higijene, osobito za vrijeme nošenja fiksnog ortodontskog aparata, doći će do nakupljanja plaka i razvitka upale što će uz prisutne primijenjene sile dovesti do daljnjeg napredovanja

parodontne bolesti te usporiti sam tijekom terapije te imati neželjene rezultate za pacijenta, ali i za liječnika.



Posljednjih nekoliko desetljeća nailazimo na sve više terapijskih slučajeva u kojima se parodontologija i ortodontija međusobno nadopunjuju i isprepliću. Sve veća osviještenost pacijenata o vlastitom oralnom zdravlju, izgledu i estetici lica i osmijeha dovode do neizbježnosti interdisciplinarnе suradnje između nekoliko grana stomatologije u svrhu postizanja jednog jednakog cilja za pacijenta i stomatologa – zdravog stomatognatog sustava. Važno je, s obzirom na današnji sve veći broj pacijenata s lošim stanjem usne šupljine i nerijetko prisutnim bolestima parodontnog tkiva, razumjeti i voditi računa o tome na koji način i kako ortodontska terapija, odnosno sile koje se primjenjuju, djeluje na zdravo, ali i destruirano parodontno tkivo (9). Prije svakog početka terapije potrebno je odrediti pacijentovo stanje u ustima te procijeniti rizik za provođenje ortodontske terapije i pojavu komplikacija nakon završetka. Svaka prisutna upala u području parodontnog ligamenta predstavlja svojevrsan rizik za početak ili nastavak terapije te se ona odgađa, odnosno prekida sve dok se ne ostvari minimalna razina plaka u ustima i zadovoljavajuća oralna higijena (9). S obzirom na jedinstvenost stanja u ustima kod svakog pacijenta, svaki pojedini slučaj zahtijeva individualan terapijski pristup te pomno isplanirane pomake i primijenjene ortodontske sile. Ukoliko se neki pomaci nerazumno primjenjuju mogu dovesti do progresije stanja u pacijentovim ustima te djelovati kontraproduktivno na tijek i ishod terapije. Reakcije na ortodontske sile pojavljuju se upravo u vezivnom tkivu između korijena i alveolarne kosti te zbog toga upaljeno parodontno tkivo reagira na podražaje još većom upalom, odnosno destrukcijom preostalog parodontnog tkiva. Svakom pomaku zuba u svrhu saniranja nekog postojećeg defekta mora prethoditi inicijalna parodontološka terapija (1). Pomicanjem zubi kroz kortikalnu kost, odnosno u vestibulo-oralnom smjeru ili u područje kompromitirane kosti, odnosno u mezio-distalnom smjeru, možemo riješiti problem širine alveolarnog grebena i nedostatka alveolarne kosti u određenom području zbog gubitka zuba u zubnom nizu (5). Ekstruziju i intruziju zuba kao puno osjetljiviji postupak možemo primijeniti u slučajevima horizontalnog gubitka kosti i infrakoštanih džepova te za povećanje duljine kliničke krune zuba, osobito ako će nakon ortodontske terapije uslijediti protetska terapija krunicama ili ljuskicama (5). Različiti regenerativni postupci koji se redovito primjenjuju u parodontološkoj terapiji mogu pridonijeti željenom ishodu interdisciplinarnе suradnje, iako je postupak osjetljiviji od prethodno opisanih jer ovisi o korištenim materijalima, postupku, iskustvu terapeuta te samom pacijentu (1). Kada je riječ o ispravljanju mezijalno nagnutih molara i zahvaćenih furkacija, postupak je također osjetljiv i zahtijeva jasne indikacije za provođenje jer često dolazi do pogoršanja postojećeg defekta (Kessler, Roberts i sur., Burch i sur.) (1). Ukoliko je površina parodontnog ligamenta prekomjerno smanjena i



destruirana, kao alternativna metoda mogu se upotrijebiti oseointegrirani implantati koji služe kao sidrište u slučaju kad zub nije u mogućnosti odgovoriti na ortodontsku silu adekvatnom protusilom (15). Ovisno o terapiji, pojedini implantati kasnije mogu poslužiti kao nosači nadomjeska ili sami nadomještati zube koji nedostaju (5). Parodontološki ubrzana osteogena ortodoncija je još jedan alternativni, no kompleksniji terapijski postupak (14), a zasniva se na iskorištavanju RAP učinka, odnosno iskorištavanja sposobnosti cijeljenja kosti. Labijalne i interdentalne recesije mogu biti jedan od razloga zbog kojih pacijent želi krenuti u ortodontsku terapiju, ali isto tako mogu nastati kao komplikacija u tijeku terapije (16). Već prisutna labijalna recesija može se riješiti pomakom zuba u lingvalnom smjeru ili SVT, GTR i SGT tehnikama nakon terapije. Prisutnost „crnih trokuta“ također se može riješiti GTR-om koja se pokazala kao metoda izbora zbog relativno predvidivog ishoda. „*Stripping*“ je za razliku od prethodne metode manje invazivna i ne omogućava obnovu svih interdentalnih papila, pogotovo ako je riječ o slučaju uznapredovalog parodontitisa, no u istraživanjima (Tarnow i sur.) je zamijećeno i zabilježeno stvaranje dijasteme koja osigurava dovoljan dodatni prostor za ortodontsko zatvaranje problematičnog područja i postizanje željenog estetskog rezultata (1). Dodatnom primjenom kirurških zahvata poput fiberotomije možemo spriječiti nastanak recidiva koji je najčešće posljedica neravnomjernog remodeliranja parodontnih i supraalveolarnih vlakana (1). Frenulektomija, odnosno uklanjanje gornjeg labijalnog frenuluma još se uvijek dovodi u pitanje kao terapijski postupak zatvaranja dijasteme medijane (1, 22). Sve navedene terapijske mogućnosti zahtijevaju adekvatno određenu indikaciju za njihovu primjenu jer će svaki nedovoljno isplanirani korak usporiti ili negativno utjecati na sam tijek terapije. Interdisciplinarni pristup i suradnja kod svakog pacijenta može pozitivno utjecati na terapiju, no ključno je u pacijenta usaditi svjesnost o vođenju pravilne oralne higijene jer i njegovi postupci mogu dovesti do različitih komplikacija (12, 13, 20).

## **11. ZAKLJUČAK**

Parodontološki pacijenti predstavljaju svojevrsan rizik, ali i izazov prilikom provođenja ortodontske terapije. Najčešće su to odrasli pacijenti koji uz izraženu parodontnu destrukciju imaju i nesanimiranu usnu šupljinu te prisutne malokluzije zbog nepravilnog rasta zubi. S obzirom na velike estetske zahtjeve pacijenta, ali i postojanja rizika za još veću progresiju parodontitisa, takvi slučajevi zahtijevaju posebnu i temeljitu predortodontsku pripremu koja uključuje saniranje i stavljanje pod kontrolu postojeće parodontne bolesti te kontrolu provođenja pravilne oralne higijene. S obzirom na veliki broj mogućih pomaka koji se mogu ostvariti ortodontskim pomagalicama, ali i različitim mogućnostima terapijskih postupaka kad je u pitanju interdisciplinarna suradnja, potrebno je pratiti pacijenta sve do završetka, ali i nakon završetka provedene terapije zbog pravovremenog sprječavanja mogućih komplikacija.

## **12. LITERATURA**

1. Lindhe J, Karring T, Lang NP. Klinička parodontologija i dentalna implantologija. 4. hrv. izdanje. Zagreb: Globus; 2004.
2. Gorbunkova A, Pagni G, Brizhak A, Farronato G, Rasperini G. Impact of Orthodontic Treatment on Periodontal Tissues: A Narrative Review of Multidisciplinary Literature. *Int J Dent*. 2016;4723589
3. Graber TM, Vanarsdall RV, Vig KWL, eds. *Orthodontic Principles and Techniques*, 4th ed. St. Louis: Elsevier/Mosby; 2005.
4. Wolf HF, Rateitschak EM, Rateitschak KH. Parodontologija. Stomatološki atlas. 1. hrv. izdanje. Zagreb: Naklada Slap; 2008.
5. Lindhe J, Lang NP. *Clinical Periodontology and Implant Dentistry*, 2 Volume Set. 6th ed. Hoboken: Wiley-Blackwell; 2005.
6. Proffit RW, Fields WH Jr, Sarver DM. *Ortodoncija*. Zagreb: Naklada Slap; 2010.
7. Caton JG, Armitage G, Berglundh T, Chapple ILC, Jepsen S, Kornman KS, Mealey BL, Papananou PN, Sanz M, Tonetti MS. A new classification scheme for periodontal and peri-implant diseases and conditions – Introduction and key changes from the 1999 classification. *J Clin Periodontol*. 2018;45(20):S1-8.
8. Gyawali R, Bhattarai B. Orthodontic Management in Aggressive Periodontitis. *Int Sch Res Notices*. 2017:8098154.
9. Martinez-Canut P. A study on factors associated with pathologic tooth migration. *J Clin Periodontol*. 1997;24(7):492-7.
10. Karthi M, Anbuslevan GJ, Senthilkumar KP, Tamizharsi S, Raja S, Prabhakar K. NSAIDs in orthodontic tooth movement. *J Pharm Bioallied Sci*. 2012;4(2):S304-6
11. Eekman DA, Bultnik IEM, Heijboer AC, Dijkmans BAC, Lems WF. Bone turnover is adequately suppressed in osteoporotic patients treated with bisphosphonates in daily practice. *BMC Musculoskelet Disord*. 2011;12:167.
12. Deepa D, Mehta DS, Puri VK. Combined periodontic-orthodontic-endodontic interdisciplinary approach in the treatment of periodontally compromised tooth. *J Indian Soc Periodontol*. 2010;14(2):139-43.
13. Ajay M, Negi KS, Saroj T, Kanwarjeet AS. A successfully treated case of severe periodontitis using interdisciplinary approach: Report of a case. *J Indian Soc Periodontol*. 2016;20(1):95-7.
14. Amit G, Kalra JPS, Pankaj B, Suchinder S, Parul B. Periodontally accelerated osteogenic orthodontics (PAOO) - a review. *J Clin Exp Dent*. 2012;4(5):e292-6.

15. Labanauskaite B, Jankauskas G, Vasiliauskas A, Haffar N. Implants for orthodontic anchorage. Meta-analysis. *Stomatologija*. 2005;7(4):128-32.
16. Pernet F, Vento C, Pandis N, Kiliaridis S. Long-term evaluation of lower incisors gingival recessions after orthodontic treatment. *Eur J Orthod*. 2019 Mar 29;1-6. doi: 10.1093/ejo/cjy086
17. Zhao X, Cao J, Zhang Y. Clinical application of a kind of flexible gingival epithesis material. *WCJS*. 2003;21(4):324-6.
18. Sonune SJ, Kumar S, Jadhav MS, Martande S. Gingival-colored Porcelain: A Clinical Report of an Esthetic-prosthetic Paradigm. *Int J Appl Basic Med Res*. 2017;7(4):275-7.
19. Lal N, Dixit J. Biomaterials in periodontal osseous defects. *J Oral Biol Craniofac Res*. 2012;2(1):36–40.
20. Ramachandra CS, Shetty PC, Rege S, Shah C. Ortho-perio integrated approach in periodontally compromised patients. *J Indian Soc Periodontol*. 2011;15(4):414–7.
21. Cao T, Xu L, Shi J, Zhou Y. Combined orthodontic-periodontal treatment in periodontal patients with anteriorly displaced incisors. *Am J Orthod Dentofacial Orthop*. 2015;148(5):805-13.
22. Suter VG, Heinzmann AE, Grossen J, Sculean A, Bornstein MM. Does the maxillary midline diastema close after frenectomy? *Quintessence Int*. 2014;45(1):57-66.
23. Sękowska A, Chałas R. Diastema size and type of upper lip midline frenulum attachment. *Folia Morphol (Warsz)*. 2017;76(3):501-5.
24. Yadav RK, Verma UP, Sajjanhar I, Tiwari R. Frenectomy with conventional scalpel and Nd:YAG laser technique: A comparative evaluation. *J Indian Soc Periodontol*. 2019;23(1):48-52.
25. Olivi M, Genovese MD, Olivi G. Laser labial frenectomy: a simplified and predictable technique. Retrospective clinical study. *Eur J Paediatr Dent*. 2018;19(1):56-60.

## **13. ŽIVOTOPIS**

Antonija Teskera rođena je 23. travnja 1993. godine u Virovitici. Svoje školsko obrazovanje započinje u Osnovnoj školi „Vladimir Nazor“ nakon koje upisuje opći smjer u Gimnaziji Petra Preradovića u Virovitici. Usporedno s osnovnom školom pohađa satove flaute te završava osnovnu Glazbenu školu „Jan Vlačimsky“. Studij dentalne medicine na Stomatološkom fakultetu upisuje 2012. godine. Tijekom studija volontirala je na nekoliko kongresa, bila aktivna članica *Studentske sekcije za restaurativnu dentalnu medicinu* te vodila radionice na 2. i 3. *Simpoziju Studenata Dentalne Medicine*. U sklopu *European Visiting Programa* (EVP) bila je na jednotjednoj razmjeni u Napulju (2018.). Pohađala je nekoliko edukacija *Studentske Ekipe Prve Pomoći* (StEPP) i *Individualnog Treninga Oralne Profilakse* (iTOP), od kojih je jedna bila u Pragu (2018.). Pisala je stručne članke i izvještaje za časopis „Sonda“. Tijekom 5. i 6. godine studija asistirala je u jednoj privatnoj ordinaciji dentalne medicine i u specijalističkoj stomatološkoj ordinaciji za ortodonciju. Izvanfakultetsku praktičnu nastavu obavila je u Domu zdravlja Zagreb – Centar. U slobodno vrijeme voli putovati, čitati i provoditi vrijeme s dragim ljudima i obitelji.