

Komplikacije odontogenih upala

Santini, Karmen

Master's thesis / Diplomski rad

2019

Degree Grantor / Ustanova koja je dodijelila akademski / stručni stupanj: **University of Zagreb, School of Dental Medicine / Sveučilište u Zagrebu, Stomatološki fakultet**

Permanent link / Trajna poveznica: <https://um.nsk.hr/um:nbn:hr:127:976044>

Rights / Prava: [Attribution-NonCommercial 3.0 Unported / Imenovanje-Nekomercijalno 3.0](#)

Download date / Datum preuzimanja: **2025-04-02**



Repository / Repozitorij:

[University of Zagreb School of Dental Medicine Repository](#)





Sveučilište u Zagrebu
Stomatološki fakultet

Karmen Santini

KOMPLIKACIJE ODONTOGENE UPALE

DIPLOMSKI RAD

Zagreb, 2019.

Rad je ostvaren na Zavodu za oralnu kirurgiju Stomatološkog fakulteta Sveučilišta u Zagrebu
Mentor rada: doc. dr. sc. Dragana Gabrić, Zavod za oralnu kirurgiju Stomatološkog fakulteta
Sveučilišta u Zagrebu

Lektor hrvatskog jezika: Barbara Kružić, mag. educ. philol. angl. et mag. educ. philol. croat.

Lektor engleskog jezika: Barbara Kružić, mag. educ. philol. angl. et mag. educ. philol. croat.

Sastav Povjerenstva za obranu diplomskog rada:

1. doc. dr. sc. Dragana Gabrić
2. doc. dr. sc. Marko Granić
3. doc. dr. sc. Ivona Bago

Datum obrane rada: 09.10.2019.

Rad sadrži: 44 stranice

0 tablica

13 slika

CD

Rad je vlastito autorsko djelo, koje je u potpunosti samostalno napisano uz naznaku izvora drugih autora i dokumenata korištenih u radu. Osim ako nije drukčije navedeno, sve ilustracije (tablice, slike i dr.) u radu su izvorni doprinos autora diplomskog rada. Autor je odgovoran za pribavljanje dopuštenja za korištenje ilustracija koje nisu njegov izvorni doprinos, kao i za sve eventualne posljedice koje mogu nastati zbog nedopuštenog preuzimanja ilustracija odnosno propusta u navođenju njihovog podrijetla.

KOMPLIKACIJE ODONTOGENE UPALE

Sažetak

Odontogena upala predstavlja infekciju čiji je uzročnik zub. Izraz potječe od starogrčkih riječi *odonto* (zub) i *genos* (rođenje). Znanje o mikrobiologiji i patofiziologiji ključno je za razumijevanje dijagnostike i liječenje. Loša anatomska omeđenja i rahlost maksilofacijalnih struktura stvaraju uvjete za neometano širenje infekcije. U početku je svaka infekcija lokalizirana i usko vezana uz zub uzročnik. Ako se kao takva ne liječi, dolazi do propagacije gnoja iz primarno aficiranih prostora i razvoja komplikacija.

Sekundarni prostori mjesta su koja nisu inicijalno zahvaćena infekcijom, a ako postanu sjela infekcije, razvijaju lokalne komplikacije. S obzirom na lokalizaciju dijele se na maksilarne i mandibularne prostore te su granice usko povezane s anatomijom, čime je dijagnostika zuba uzročnika jednostavna. Klinički se očituju tipičnim simptomima upale (*tumor, dolor calor, rubor, funtio laesa*), a zbog blizine žvačne muskulature slabije ili jače izraženim trizmusom. Otekline kompromitiraju oralne funkcije (žvakanje, gutanje, govor), pri čemu u većini slučajeva nema prisutnih općih simptoma. Lokalne komplikacije liječe se ambulantno, a ispravnom eliminacijom uzročnika dolazi do potpunog oporavka bolesnika.

Sistemske komplikacije prikazuju posljedicu učinka infekcije na udaljene organske sustave. Razvijaju se nakon što se uspostave anatomske komunikacije između sekundarnih prostora i organskih sustava. Maksilarne sekundarne infekcije najčešće ascendentno putuju preko obilnih venskih anastomoza u kranijalne strukture. Infekcija mandibularnih zubi ima tendenciju descendentnom direktnom širenju preko fascijalnih ravnina, čime se aficiraju torakalni organi. Sve komplikacije predstavljaju hitna stanja koja zahtijevaju hospitalizaciju. Pacijenti su životno ugroženi i infekcije se očituju pozitivnim općim simptomima. Zahtijevaju iscrpnu diferencijalnu dijagnostiku i multidisciplinarni pristup u liječenju.

Ključne riječi: odontogena upala; zub uzročnik; lokalne komplikacije; sistemske komplikacije

COMPLICATIONS OF ODONTOGENIC INFLAMMATION

Summary

Odontogenic infection is an infection caused by a tooth. The term is derived from the ancient Greek words *odonto* (tooth) and *genos* (birth). Knowledge of microbiology and pathophysiology is crucial to understanding diagnostics and treatment of odontogenic infection. The nature of anatomical boundaries and fragile maxillofacial structures create conditions for unobstructed spread of the infection. Initially, each infection is localized and closely related to the tooth pathogen. If left untreated, the pus propagates from primary afflicted spaces and complications develop.

Secondary spaces are sites which are not initially affected by the infection, and if they become infected with the infection, local complications develop. In terms of the localization, they are divided into maxillary and mandibular spaces, and the borders are closely related to the anatomy, making the identification of the trigger tooth easy. They are clinically manifested by the typical symptoms of inflammation (*tumor, dolor calor, rubor, functio laesa*) and, due to the proximity of the masticatory muscles, to a lesser or more pronounced trismus. The swelling compromises oral functions (chewing, swallowing, and speech). In most cases general symptoms of the inflammation are present. Local complications are treated on an outpatient basis and correct elimination of the causative agent results in complete recovery of the patient. Systemic complications are the consequence of the effect of the infection on distant organ systems. They develop after anatomical communications are established between secondary spaces and organ systems. Maxillary secondary infections most often ascend as they travel via copious venous anastomoses to the cranial structures. Infection of the mandibular teeth tends to descend directly via fascial planes, thereby affecting the thoracic organs. All complications are considered emergency conditions which require hospitalization. Such infections are life-threatening and they manifest with positive general symptoms. The treatment requires comprehensive differential diagnosis and a multidisciplinary approach.

Keywords: odontogenic infection; trigger tooth; local complications; systemic complications

SADRŽAJ

1. UVOD	1
2. ODONTOGENA UPALA I KOMPLIKACIJE	3
2.1. Odontogena upala	4
2.1.1. Etiologija i komorbiditet	4
2.1.2. Mikrobiologija	4
2.1.3. Patofiziologija	5
2.1.3.1. Način i putevi širenja odontogene upale	5
2.1.3.2. Primarni prostori	6
2.1.4. Opći principi liječenja	7
2.2. Sekundarni prostori i lokalne komplikacije	9
2.2.1. Maksilarni prostori	9
2.2.1.1. Infratemporalni prostor	9
2.2.1.2. Temporalni prostor	10
2.2.1.3. Pterigopalatinalni prostor	10
2.2.2. Mandibularni prostori	11
2.2.2.1. Perimandibularni prostor	11
2.2.2.2. Mastikatorni prostor	12
2.2.2.3. Parotidni prostor	15
2.3. Sistemske komplikacije	15
2.3.1. Maksilarni sinus	15
2.3.2. Apsces orbite	16
2.3.3. Tromboza kavernoznog sinusa	17
2.3.4. Apsces mozga	20
2.3.5. Duboki cervikalni fascijalni prostori	21
2.3.5.1. Anatomija dubokih fascijalnih prostora	21
2.3.5.2. Infekcije dubokih fascijalnih prostora vrata	23
2.3.6. Ludvigova angina	24
2.3.7. Cervikalni nekrotizirajući fascitis	26
2.3.8. Descendentni nekrotizirajući medijastinitis	27
2.3.9. Osteomijelitis	30
3. RASPRAVA	32
4. ZAKLJUČAK	35

5. LITERATURA	37
6. ŽIVOTOPIS	43

Popis skraćenica

CNF – cervikalni nekrotizirajući fascitis (engl. *Cervical Necrotizing Fasciitis*)

CNS – središnji živčani sustav (engl. *Central Nervous System*)

CST – tromboza kavernoznog sinusa (engl. *Cavernous Sinus Thrombosis*)

DNM – descendentni nekrotizirajući medijastinitis (engl. *Descending Necrotizing Mediastinitis*)

LA – Ludvigova angina (engl. *Ludwig's Angina*)

LS – Lemierrov sindrom (engl. *Lemierre's syndrome*)

SPE – Septička plućna embolija (engl. *Septic pulmonary embolism*)

Odontogena upala predstavlja jednu od najčešćih infekcija u području glave i vrata s mortalitetom 10 – 40 % (2). Zbog nedovoljno razvijene preventivne stomatološke skrbi i loših socio-ekonomskih uvjeta u Republici Hrvatskoj ne iznenađuje velika pojavnost bolesnika sa simptomima odontogene upale. Infekcija, čiji je primarni uzrok zub, može rezultirati lokalnim i sistemskim komplikacijama. Osim što stvaraju simptome boli i nelagode, imaju tendenciju širenja u sekundarne i duboke fascijalne prostore vrata. U ovom radu opisuju se osnovna saznanja odontogene upale (etiologija, mikrobiologija, osnovno liječenje) i anatomske komunikacije s potencijalnim nastankom komplikacija.

Svrha ovog rada bila je prikazati važnost ranog otkrivanja simptoma odontogene upale, što rezultira odgovarajućim liječenjem i manjom incidencijom komplikacija.

2. ODONTOGENA UPALA I KOMPLIKACIJE

2.1. Odontogena upala

2.1.1. Etiologija i komorbiditet

Većina (90 – 95 %) infekcija koje se pojavljuju u maksilofacijalnom području odontogenog su podrijetla (1-6). Kao što samo ime govori, zub je glavni uzročnik (2, 6). Pri tome upala može imati svoje podrijetlo iz endodonta, parodonta ili perikoronarnog prostora (poluimpaktirani zub). Oko 70 % infekcija razvija se iz inficiranog endodontskog kanala koji dovodi do razvoja periapikalnog ostitičkog žarišta (1, 3, 6, 7). Osim primarne odontogene etiologije infekcija se može proširiti *per continuitatem* ili hematogeno, što je znatno rjeđe. *Per continuitatem* upala nastaje nakon operativnog zahvata, ekstrakcije zuba ili traume, pri čemu je ozlijeđena sluznica čeljusti i bakterije izravno invadiraju maksilofacijalnu regiju. Hematogenim putem nastaje od upalnog procesa na koži ili iz unutrašnjih organa (4, 6, 8).

Zadržavanje odontogene upale u periapikalnoj regiji ovisi o općim i lokalnim čimbenicima (4, 6, 8). Opće čimbenike određuje odnos bolesnikove otpornosti i virulencije mikroorganizama. Poremeti li se ravnoteža između otpornosti domaćina i stupnja patogenosti bakterija u korist mikroorganizama, dolazi do širenja infekcije. U zdravih osoba s funkcionalnim imunološkim sustavom bakterije moraju biti prisutne u visokoj koncentraciji i imati visoki stupanj invazivnosti da bi došlo do širenja infekcije u okolna tkiva (4, 8). Komplikacije se najčešće javljaju kod medicinski kompromitiranih pacijenata (2, 4, 5, 9). Nekontrolirani dijabetes, kronična hemodijaliza, imunodeficijentna stanja te sistemska kemoterapija najčešća su medicinska stanja s povećanim rizikom. Poremećena funkcija neutrofila ili smanjeni broj neutrofila (neutropenija) ključni su u patogenezi. Narušen obrambeni odgovor domaćina odobrava brzo razmnožavanje mikroorganizama relativno niske virulencije (2, 4, 5, 8, 9). Kako bi se smanjila pojavnost odontogenih upala koje imaju visok rizik za nastanak komplikacija, ključno je regulirati osnovnu bolest i na vrijeme sanirati usnu šupljinu.

2.1.2. Mikrobiologija

Odontogena infekcija polimikrobne je naravi te uključuje kombinaciju aerobnih i anaerobnih bakterija. Treba naglasiti da se s obzirom na trajanje upalnog procesa mikrobiološki profil znatno mijenja (2, 4, 10, 11). Najčešće izolirane aerobne bakterije jesu *Streptococcus* i *Staphylococcus spp.* (2, 3, 10). U inicijalnoj fazi odontogene infekcije *Streptococcus viridans*

dominantna je aerobna bakterija. Sposobnost tog fakultativnog organizma koji preživljava uvjete bez kisika predstavlja ključ za daljnju propagaciju infekcije u dublja tkiva (2, 3, 11). Najčešće izolirane anaerobne bakterije uključuju *Bacteroides* spp., *Prevotella* i *Peptostreptococcus* spp. S obzirom na trajanje infekcije, potrebno je razlikovati 4 stadija: inokulacija (edem), celulitis, apsces i rezolucija (2, 3, 10-12). Međusobno se razlikuju svojim kliničkim izgledom (ograničenost, veličina, boja, konzistencija, purulentnost), mikrobiologijom i ozbiljnošću za pojedinca. Stadij inokulacije (edema) javlja se tijekom prva 3 dana, prilikom kojega se aerobne bakterije počinju kolonizirati. Klinički se palpira oteklina tjestaste konzistencije, bez jasno definiranih rubova. Nakon što upalni eksudat probije kortikalni dio kosti, dolazi do difuzne propagacije istoga u meko tkivo (3, 10-12). U literaturi se taj stadij naziva celulitisom. Streptokokne i stafilokokne bakterije u tom stadiju imaju ključnu ulogu. Iste produciraju enzim hijaluronidazu koji omogućuje difuzno širenje infekcije u supkutano tkivo. Simptomi i klinički znakovi su bol, brzo šireći eritem i tvrda oteklina koja na palpaciju indurira. Infekcija napreduje dublje u tkiva i bakterijski metabolizam kreira kiselo okruženje koje pogoduje anaerobnim mikroorganizmima. Nastupa likvefakcijska nekroza tkiva koja rezultira stvaranjem apscesa. Apsces se očituje lokalnim znacima upale, crvenilom (*rubor*), oteklinom (*tumor*), toplinom (*calor*) i boli (*dolor*). Klinički je oteklina dobro ograničena i na palpaciju fluktuirala (2, 3, 12).

2.1.3. Patofiziologija

2.1.3.1. Način i putevi širenja odontogene upale

Svaka odontogena infekcija koja se ne liječi ima potencijal za širenje u okolne prostore. S mjesta inicijalne lezije upala se može širiti na 3 načina:

- 1) kontinuirano kroz tkivne prostore
- 2) limfnim sustavom
- 3) hematogeno.

Svaka odontogena infekcija napreduje i širi se putem najmanjeg otpora (1-5, 8, 13). Infekcije paradontnog podrijetla rijetko erodiraju periapikalnu kost, već se izravno šire kroz potencijalne prostore (2). Kod infekcija endodontskog podrijetla, u periapikalnoj regiji zuba uzročnika, upalni eksudat nastaje u spužvastoj kosti sa slikom intraalveolarnog apscesa koji napreduje prema lingvalnom ili vestibularnom korteksu (1-4, 6, 13). Za smjer širenja apscesa ključna je

debljina kortikalne stijenke, položaj zuba unutar zubnog luka, odnosno udaljenost korijena i kortikalne stijenke (1-4, 13). Upalni eksudat kraćim putem propagira prema tanjoj kortikalnoj stijenki. Nakon što upalni eksudat razori kortikalnu stijenk, nastaje subperiostalni apsces (3, 13). Periost ne predstavlja veću prepreku za širenje upale (faza subperiostalnog apscesa) te infektivni sadržaj ubrzo probije periost i dolazi do širenja u meka tkiva s kliničkom slikom submukoznog apscesa (1, 2, 3, 13).

Prostori glave i vrata nemaju prave granice koje bi ograničile propagaciju upalnog eksudata u susjedne anatomske strukture (1, 2, 8). Poznavanje mišićnih hvatišta na maksilo-mandibularni kompleks ključno je za razumijevanje puteva širenja odontogene infekcije koji su detaljno opisani kod primarnih prostora (2, 4, 5, 13).

2.1.3.2. Primarni prostori

Jednom kad infekcija erodira kost potencijalno se može širiti u različite prostore. Maksila i mandibula razlikuju se oblikom grebena i debljinom kortikalne stijenke, zbog čega postoje određene razlike u inicijalnom širenju upalnog eksudata (2, 6, 13, 14). Korjenovi koji su bliži vanjskoj kompakti mogu prouzročiti intraoralni ili ekstraoralni apsces, pri čemu je ključna mimična muskulatura (1, 2, 4, 6, 13). U kliničkoj praksi najčešće se susreće intraoralni apsces vestibuluma, pri čemu mišići stvaraju omeđenje koje ne dopušta širenje upale. Ako korjenovi prelaze granice, apsces se klinički očituje oteklinom koja se nalazi izvan usne šupljine. Prednji maksilarni zubi (sjekutići) s dugim korjenovima, koji prominiraju preko vezivnog tkiva baze nosa i *m.orbicularis orisa*, izazivaju apsces gornje usne (1, 6). Klinički se očituje unilateralnom oteklinom koja je omeđena mišićima *m.levator anguli oris* i *m.levator labii superioris* te *m.orbicularis oris* superiorno (1, 8). Infekcija mandibularnih sjekutića koja premošćuje inferiornu granicu stvorenu od mentalnog mišića kreira istoimeni apsces. U području očnjaka gornje čeljusti moguća je propagacija infektivnog sadržaja u kaninski prostor, dok u donjoj čeljusti *m.depressor anguli oris* i platizma stvaraju dobro inferiorno ograničenje vestibularnom apscesu. Kaninski prostor leži na vanjskoj stijenci maksile između *m.levator labii superioris* i *m.levator anguli oris* preko kojih komunicira s vestibulumom (1, 2, 8). Dugi korjenovi očnjaka perforiraju alveolarnu kost iznad hvatišta *m.levator anguli oris* stvarajući apsces kaninog prostora (1, 2). Klinički se očituje edemom infraorbitalne regije koji se proteže do medijalnog i lateralnog kantusa oka, uz nestanak nazolabijalne brazde. Višekorijenski zubi u području maksile s obzirom na blizinu kortikalne stijenke stvaraju palatinalni ili vestibularni apsces.

Osim aficiranja vestibuluma, postoji mogućnost nastanka ekstraoralnog apscesa bukalnog prostora koji se nalazi između *m.buccinator* i površinskog supkutanog tkiva i kože. Dugački bukalni korjenovi, koji prelaze superiornu granicu obraznog mišića i mandibularni molari čiji se korijeni nalaze kaudalnije od hvatišta, mogu uzrokovati primarnu infekciju (2, 6, 8, 14). Izolirani apsces bukalnog prostora očituje se oteklinom bukalne regije, pri čemu se zigomatični luk i donji rub mandibule palpiraju. Zbog površinske lokalizacije postoji tendencija spontanom ekstraoralnom dreniranju uz palpatorno bolnu, crvenu, zategnutu i sjajnu kožu (1, 2, 6, 8). Intraoralnim kliničkim pregledom uočava se suženje vestibuluma uz impresije zubi na obraznoj sluznici (6, 8). Korjenovi lateralnih sjekutića i palatinalni korjenovi lateralnih zuba uzrokuju palatinalni apsces. Zbog čvrstog i uskog vezanja periosta za kost apsces se očituje kao oštro ograničena oteklina koja ne prelazi medijalnu liniju (1, 2, 8, 14). Mandibularni greben u području lateralnih zubi obilježava tanja lingvalna stijenka, prema kojoj putuje upalni eksudat, što stvara inicijalni apsces tijela donje čeljusti (2, 4, 14). Prostor tijela donje čeljusti zbog čvrstog prilijeganja periosta nalikuje palatinalnom prostoru, a zbog male površine upalni eksudat ima potencijal širenja u submandibularni ili sublingvalni prostor. Submandibularni i sublingvalni prostor se zbog relevantnosti u ovom radu opisuju kao sekundarni prostori.

2.1.4. Opći principi liječenja

Primitkom pacijenta sa simptomima infekcije glave i vrata nužno je provesti određene mjere kako bi se pristupilo ispravnom liječenju. Prvi je korak procjena imunološkog sustava domaćina i ozbiljnosti infekcije (2, 4, 5). Detaljnom anamnezom procjenjuje se stanje obrambenog sustava domaćina te prisutnost komorbidnih bolesti, što značajno mijenja terapijski modalitet (premedikacija, hospitalizacija) (2, 5, 6, 9). Kliničkim pregledom potrebno je definirati karakteristike otekline, lokalitet procesa te procijeniti opće i subjektivne simptome. Osobinama otekline procjenjuje se ozbiljnost infekcije, a ispravna procjena vodi ka odabiru ispravne terapije (2, 6, 11, 15). Palpacijom otekline potrebno je odrediti granice edema, veličinu i konzistenciju. Zbog dobre ograničenosti fluktuirajućeg apscesa pristupa se osnovnoj kirurškoj terapiji (eliminacija uzročnika, incizija i drenaža) (2, 10, 11, 15). Loša ograničenost palpatorno tvrdog celulitisa budi potencijal daljnje propagacije i kompliciranja infekcije. Lokalizacija otekline pomaže u detekciji zuba uzročnika, pri čemu je nužno znanje o anatomiji i patofiziologiji (2, 6). Uočavanjem subjektivnih i općih simptoma procjenjuje se mogućnost kompliciranja infekcije. Simptomi teškog trizmusa, elevacija jezika, slinjenje, otežano gutanje

i pričanje bude sumnju na potencijalnu ugroženost dišnog puta, pri čemu je nužna hospitalizacija (2, 9, 11, 14). S obzirom na prisutne opće simptome (limfadenitis, temperatura, malaksalost, dehidracija), treba razmisliti o potpornoj terapiji koja uz antibiotike uključuje rehidraciju, infuziju, analgeziju i kontrolu glukoze u krvi (2). S obzirom na kliničku prezentaciju otekline, u dijagnostici se koriste RTG, CBCT, CT, UZV i MR pretrage (4, 7, 15). Cilj je pretraga objektivno prikazivanje granica infektivnog procesa uz uočavanje vitalnih struktura. Detaljnom i pravilnom evaluacijom pacijenta i otekline odabire se ispravan modalitet liječenja. Svaka odontogena infekcija inicijalno se liječi kirurški, prilikom čega se eliminira zub uzročnik i evakuira gnojni sadržaj (2-5, 10, 13-15). Cilj kirurškog tretmana je stvaranje uvjeta u kojima će se domaćinov imunološki sustav izboriti za sebe. Uklanjanjem izvora infekcije (endodoncija s apikotomijom ili bez nje, ekstrakcija, parodontološka terapija) uz drenažu apscesa, bakterijsko opterećenje smanjuje se, pri čemu domaćinova obrana može savladati rezidualnu infekciju (4, 8, 10, 14). Postoje određene smjernice kojima će se postići maksimalna evakuacija gnojnog sadržaja. Zbog opasnosti jatrogene ozljede potrebno je uočiti vitalne strukture aficirane regije i s obzirom na njih odabrati mjesto reza. Pristup za inciziju može biti intraoralan i ekstraoralan, prilikom čega se rez radi u području maksimalne otekline. Za postizanje zadovoljavajuće evakuacije sadržaja treba imati na umu da je drenažni proces ovisan o sili gravitacije, a sam rez mora biti dovoljno dug (10 – 15 mm) i dubok (2, 10). Kako bi se gnojni sadržaj dekompenzirao u apscesnu šupljinu ulazi se zakrivljenim peanom, prilikom čega se instrument otvara u više smjerova. Svaka apscesna šupljina ima tendenciju ponovnom zatvaranju i nakupljanju sadržaja, stoga se u konačnici postavlja dren. Ključno ga je postaviti što dublje u šupljinu i zašiti za zdravi rub (2). Pacijent se naručuje na kontrolni pregled i skidanje drena za 3 – 5 dana, što uključuje i procjenu uspjeha kirurškog tretmana.

Antibiotska terapija u liječenju odontogene upale predstavlja dodatnu metodu liječenja, pri čemu postoje određena pravila u samom indiciranju (2, 10, 12, 14, 15). Uvijek treba imati na umu da je antibiotska terapija dodatna i nikada ne smije zamijeniti osnovnu kiruršku terapiju (12, 14, 15). U većini slučajeva primjenjuju se empirijski zbog relativno predvidljive prirode uzročnika, a dijagnostika uzročnika ostavlja se za specifične slučajeve. Kako bi se smanjilo opterećenje za imunološki sustav domaćina i spriječio razvoj rezistencije i/ili superinfekcije, odabiru se antibiotici s uskim spektrom djelovanja i baktericidi (2, 12, 14). Za pokrivanje aerobnih bakterija, fakultativnih streptokoka i anaeroba indicirani su penicilin, amoksisilin, klindamicin i azitromicin. Metronidazol je antibiotik koji se koristi kod teških infekcija koje su uzrokovane obligatnim anaerobima i uvijek je dodatak standardnim antibioticima (2, 4, 11, 12,

14). Celulitis i infekcija koja zahvaća duboke fascijalne prostore (lateralni faringealni) ima tendenciju brzom širenju i vodi k inicijalnoj antibiotskoj terapiji. Simptomi teškog trizmusa (mastikatorno područje), oteklina koja se širi ispod alveolarnog nastavka, opći simptomi upale i kompromitiranost imunološkog sustava također predstavljaju indikacije (2, 12, 14). Antibiotici podupiru narušenu domaćinovu obranu i smanjuju trajanje procesa i incidenciju komplikacija. Testovi kulture i osjetljivosti provode se u slučajevima progresivnog karaktera infekcije nakon osnovne kirurške terapije, osteomijelitisa i rekurentne infekcije koja ne odgovara na antibiotik (2, 4, 11, 12, 14).

2.2. Sekundarni prostori i lokalne komplikacije

Kod opisivanja sekundarnih prostora treba se naglasiti znanje o primijenjenoj anatomiji glave i vrata. Svaki pojedini prostor klinički se očituje jedinstvenom kliničkom slikom koja upućuje na potencijalni zub uzročnik. Ranim reagiranjem na lokalne komplikacije može se spriječiti daljnja diseminacija infektivnog sadržaja koja rezultira sistemskim komplikacijama.

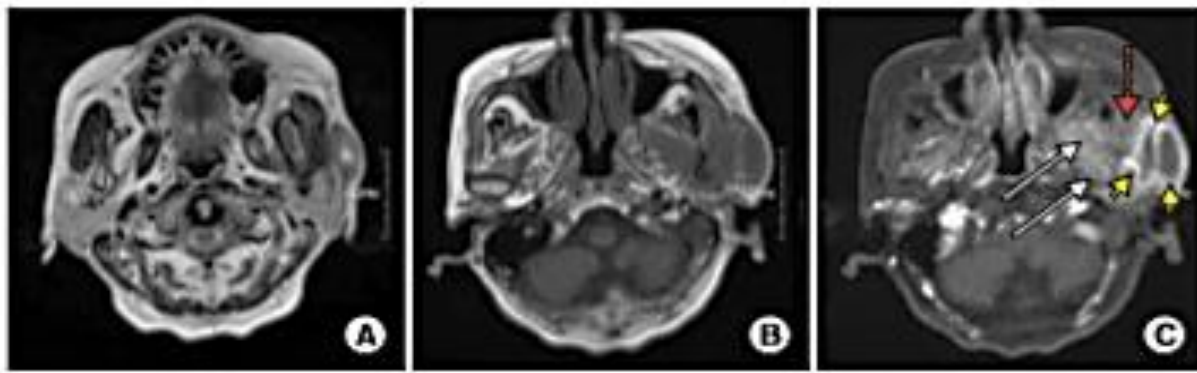
2.2.1. Maksilarni prostori

2.2.1.1. Infratemporalni prostor

Anatomski prostor koji se locira iza tubera maksile klinički je iznimno važan (2, 8, 16). Lateralno je omeđen uzlaznim krakom mandibule i temporalnim mišićem, a medijalno pterigoidnim mišićima. Inferiorno izravno komunicira s pterigomandibularnim prostorom, dok se superiorno nastavlja u temporalnu jamu (1, 2, 8). Sadrži pterigoidni venski pleksus preko kojeg komunicira s orbitom i srednjom lubanjskom jamom (2, 16). S orbitom komunicira preko *v.ophthalmica inferior*, a s kavernozi duralnim sinusom preko *v.emissaria sphenoidalis* koje ulaze kroz otvor (*f.Vesalli*) na bazi lubanje (2, 17). Vene glave i vrata nemaju zaliske i ako infekcija zahvati pleksus, postoji povećan rizik od hematogene diseminacije bakterija u kavernozi sinus ili orbitu (2, 4, 16).

Kod nastanka apscesa klinički je vidljiv ekstraoralni edem u području sigmoidnog usjeka (uho – zigomatični luk) te intraoralno iza tubera (1, 8). Prisutan je trizmus koji se tijekom otvaranja usta pogoršava uz devijaciju mandibule na aficiranu stranu (1, 2, 8, 16). Mogući su edemi kapaka (1). Teško su vidljive granice edema jer je prostor izrazito duboko smješten (2, 16). U

dijagnostici je ključno napraviti CT ili MR pretragu, a zbog mogućih fatalnih posljedica svakog pacijenta potrebno je hospitalizirati (Slika 1.) (16). Terapija se sastoji od uklanjanja zuba uzročnika, incizije i drenaže te primjene antibiotika (amoksicilin s klavulanskom kiselinom i metronidazol) (1, 16). Inciziji se može pristupiti intraoralno i ekstraoralno. Najčešće se pristupa u području posteriornog vestibuluma (intraoralno), a za uspješnu evakuaciju gnoja ključno je u superiornoj projekciji duboko ulaženje peanom (1).



Slika 1. Difuzni upalni proces infratemporalnog prostora (A, B). Proces zahvaća žvakaći i pterigoidni mišić (C). Preuzeto s dopuštenjem izdavača: (16)

2.2.1.2. Temporalni prostor

Temporalni mišić odjeljuje istoimeni prostor na površinski i duboki. Pri tome je površinski prema lateralno omeđen temporalnom fascijom, dok se duboki proteže medijalno do temporalne kosti neurokranija (1, 2). Širenjem upalnog eksudata iz infratemporalne jame nastaje apsces temporalnog prostora (1, 8). Klinički je prisutan bolni edem temporalne regije uz trizmus (1, 2). Kirurški je pristup ekstraoralan. Incizija se provodi na rubu kose vlasišta oko 3 cm iznad zigomatičnog luka. Napravi se horizontalan rez koji ide u dubinu apscesa sve do temporalnog mišića (1).

2.2.1.3. Pterigopalatinalni prostor

Piramidalno oblikovana jama koja komunicira sa srednjom lubanjskom jamom, orbitom, nosnom i usnom šupljinom. Prostor je prema naprijed omeđen maksilom, a straga bazom pterigoidnog nastavka sfenoidne kosti (1, 8). S infratemporalnom jamom stvara retromaksilarni

prostor (17). Pri tome se pterigopalatinalni prostor nalazi medijalnije te preko pterigomaksilarne suture izravno komunicira s infratemporalnom jamom (1, 8, 17). Apsces nastaje nakon propagacije upalnog eksudata iz infratemporalne jame, a tendencija ascendentnom širenju može životno ugroziti pacijenta. Pri tome postoji mogućnost afekcije orbite i srednje lubanjske jame (1). Superiorni zid joj čini *fissura orbitalis inferior* koja je dovodi u komunikaciju s orbitom, a komunikaciju sa srednjom lubanjskom jamom ostvaruje preko *foramen rotundum*, koji se nalazi na stražnjem zidu (17).

2.2.2. Mandibularni prostori

2.2.2.1. Perimandibularni prostor

Predstavlja klinički izrazito važnu regiju kojoj treba posvetiti puno pozornosti, pogotovo kada se radi o odontogenoj upali i njezinim komplikacijama. Opisali su je Grodinsky i Holyoke kao cjelinu sastavljenu od submandibularnog, sublingvalnog i submentalnog prostora (2, 4). Zbog nepostojanja pravih anatomskih omeđenja svi prostori međusobno slobodno komuniciraju (1, 2, 4).

Glavnu anatomsku granicu predstavlja milohioidni mišić koji se hvata na unutarnjoj strani tijela mandibule (*linea mylochioidea*). Iznad mišića nalazi se sublingvalni prostor, dok se submentalni i submandibularni nalaze ispod hvatišta (2, 4).

Anatomske postoje dva sublingvalna prostora koja su odijeljena lingvalnim septumom. Fibrozno tkivo septuma ne predstavlja pravu granicu koja će ograničiti širenje infekcije, što rezultira aficiranjem susjednog prostora. Prednji mandibularni zubi, premolari i prvi molari čiji se vršci korijena nalaze iznad milohioidnog mišića uzrokuju infekciju tog prostora (1, 2, 8). Kako je prostor smješten površinski, u slučaju nastanka submukoznog apscesa klinički je prisutan intraoralni edem. Karakteristično je podizanje dna usne šupljine, sluznica postaje plavkaste boje i dolazi do pomaka jezika prema nepcu i ždrijelu zdrave strane (1, 4, 8). Funkcija žvakanja, gutanja i disanja pri tome je kompromitirana i praćena bolovima (1, 2, 8). Terapija uključuje kiruršku eliminaciju uzročnika, inciziju i drenažu. Pristup za inciziju intraoralan je i potreban je poseban oprez zbog postojanja mogućnosti jatrogene ozljede lingvalnog živca (1, 2). Stoga je pravilno provoditi rez lateralno i duž Whartonova kanala. Ako se ne reagira promptno, infekcija napreduje u submandibularni prostor preko stražnjeg ruba milohioidnog mišića (1, 9).

Submandibularni prostor ima oblik trokuta s bazom na donjem rubu mandibule i vrškom na jezičnoj kosti. Medijalnu granicu mu stvara prednji trbuh digastričnog mišića preko kojeg komunicira sa submentalnim prostorom. Inferiorno ga omeđuje površinski list duboke fascije vrata, a prema straga široko komunicira s pterigomandibularnim i lateralnim faringealnim prostorom (1, 2, 4, 8). Izravno se aficira nakon infekcije drugog i trećeg molara, čiji se vršci korjenova nalaze ispod milohioidnog grebena. Zbog nepostojanja stražnjeg omeđenja prostor je izrazito važan u kliničkoj praksi i može dovesti do teških komplikacija (2, 4, 9).

Prezentira se ekstraoralnim edemom submandibularne regije koji se locira ispod donjeg ruba mandibule do hioidne kosti. Kliničkim pregledom vidi se obliteracija kuta donje čeljusti uz mogućnost palpacije donjeg ruba mandibule (1, 2, 8). Zbog nepostojanja pravih anatomskih omeđenja apsces ima tendenciju brzom širenju, što daje kliničku sliku perimandibularnog apscesa, prilikom čega donji rub mandibule nije palpatoran (2, 8). Subjektivno je prisutan umjereni trizmus i bol tijekom izvođenja oralnih funkcija (1). Uspješno liječenje podrazumijeva kontrolu dišnih puteva, kirurgiju i farmakoterapiju. Terapiju je potrebno modelirati s obzirom na medicinsku anamnezu i kliničku sliku apscesa (6, 18, 19). Kod bolesnika s komorbiditetima, a posebno kod dijabetičara, potrebno je što ranije reagirati zbog mogućih komplikacija koje su detaljno opisane u poglavlju Sistemske komplikacije (18). Svi bolesnici s dijagnosticiranim submandibularnim apscesom bi trebali biti hospitalizirani (2, 18, 19). Kontrola dišnih puteva uspostavlja se nazalnom intubacijom pri kojoj je pacijent pri svijesti (18). Tijekom ekstraoralne incizije potreban je oprez zbog moguće ozljede lične arterije i vene (*a.facialis*). Pristupa se oko 1 cm ispod i paralelno s donjim rubom mandibule iza navedenih krvnih žila (1).

2.2.2.2. Mastikatorni prostor

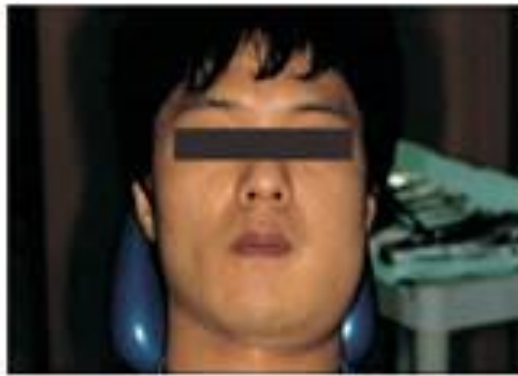Sublingvalni i submandibularni prostor u posteriornom području milohioidnog mišića spajaju se i formiraju bukofaringealnu pukotinu. Bukofaringealna pukotina otvara put širenja infekcije u pterigomandibularni prostor (2). Sa submaseteričnim, površinskim i dubokim temporalnim prostorom stvara mastikatorno područje (2, 4, 20, 21). Širenje infekcije mandibularnih zubi ovisi o sili gravitacije pri čemu je put širenja u većini slučajeva descendantan (2). U tom slučaju temporalni prostori budu rijetko aficirani upalnim eksudatom.

Kada je zub uzročnik treći molar (perikoronitis), najčešće budu zahvaćeni pterigomandibularni i submaseterični prostor. Submaseterični prostor locira se između vanjske stijenke ramusa mandibule i maseteričnog mišića (21). Pterigomandibularni prostor smješten je medijalnije i

omeđen je lateralno unutarnjom stijenkom ramusa mandibule, a medijalno medijalnim pterigoidnim mišićem (1, 2). Posteriorno oba prostora komuniciraju s parotidom, dok pterigomandibularni prostor preko stražnjeg ruba medijalnog pterigoidnog mišića otvara put infekciji u duboke fascijalne prostore vrata (1, 2, 4, 8, 20).

U kliničkoj praksi najčešće se susreće apsces pterigomandibularnog prostora, dok je submaseterični prostor rjeđe aficiran (2, 4, 20). Kako ta područja blisko komuniciraju sa žvačnom muskulaturom, evidentan znak infekcije tih područja teški je trizmus (1, 2, 20, 21). Kod svakog teškog trizmusa treba što ranije početi liječenje (2, 20, 21).

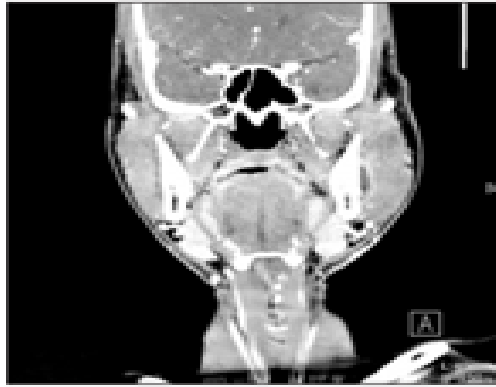
Apsces pterigomandibularnog prostora klinički se očituje blagim ekstraoralnim edemom koji se locira ispod kuta mandibule, dok apsces submaseteričnog prostora zbog površinskog smještaja prikazuje veći ekstraoralni edem (Slika 2.) (1, 20, 21).



Slika 2. Submaseterični apsces. Preuzeto s dopuštenjem izdavača: (21)

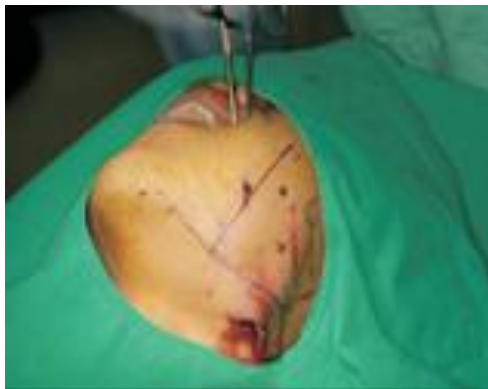Pregledom usne šupljine uočava se edem mekog nepca i tonzilarnih lukova aficirane strane koji potiskuju uvulu i lateralni faringealni zid (1, 8, 20). Uz teški trizmus pacijent ima prisutne opće simptome. Svakog pacijenta potrebno je hospitalizirati zbog mogućeg zastoja disanja i komplikacija (2, 20, 21). Uz opstrukciju dišnog puta moguće je brzo napredovanje upalnog eksudata prema lateralnom faringealnom prostoru koje je detaljno opisano u poglavlju Sistemske komplikacije.

U dijagnostici se najčešće koristi CT pretraga (7, 14, 21). Cilj je pretrage odrediti granice širenja apscesa. U slučaju nastanka apscesa vidi se nakupljanje tekućine između unutarnje površine čeljusti i medijalnog pterigoidnog mišića, dok se kod submaseteričnog apscesa uočava nakupina gnoja između ramusa mandibule i maseteričnog mišića (Slika 3.) (2, 7, 21).



Slika 3. CT mastikatornog prostora. Nakupljanje gnoja između lijevog ramusa i mastikatornog mišića ukazuje na apsces submaseteričnog prostora. Preuzeto s dopuštenjem izdavača: (21)

Terapija pterigomandibularnog i submaseteričnog apscesa kirurška je i antibiotska (2, 20, 21). Potrebno je u općoj anesteziji napraviti kirurški zahvat jer nam težina trizmusa onemogućava normalan pristup. Inciziji se pristupa intraoralno duž *criste temporalis* s medijalne strane (1, 21). Nemogućnost uspostave potpune drenaže i potencijal kompromitiranja dišnog puta zbog postoperativnog cijedeđenja krvavog i gnojnog sadržaja u usnu šupljinu modificira kirurški zahvat te se sve više pristupa ekstraoralnoj inciziji (Slika 4.) (21).



Slika 4. Ekstraoralna incizija mastikatornog prostora. Horizontalna markirana linija 1 cm ispod tijela mandibule, u području kuta donje čeljusti 2 cm inferiorno incizija. Preuzeto s dopuštenjem izdavača: (21)

2.2.2.3. Parotidni prostor

Prostor se nalazi u retromolarnoj regiji (1, 22). Omeđen je sprijeda uzlaznim krakom donje čeljusti, straga mastoidnim nastavkom i sternokleidomastoidnim mišićem, gore vanjskim zvukovodom i dolje stražnjim trbuhom digastrikusa (2, 8). Zbog opisanih komunikacija sa submandibularnim i pterigomandibularnim prostorom postoji mogućnost širenja infekcije u parotidni prostor (21, 22). U dijagnostici se koristi UZV pretraga na kojoj se uočava uvećana žlijezda s nepravilnim rubovima (7, 22). Klinički se očituje ekstraoralnim edemom i eritemom kože retromandibularne i parotidne regije. Subjektivno pacijent ima poteškoće pri gutanju i žvakanju uz prisutnu bol koja iradira u uho i temporalnu regiju. Primjenom pritiska na izvodni kanal parotidne žlijezde dobije se gnojnan sadržaj (1, 22). Terapija je kirurška i antibiotska (22). Inciziji se pristupa ekstraoralno, pri čemu se široki rez nalazi iza kuta mandibule. Tijekom izvođenja incizije potreban je oprez zbog blizine facijalnog živca (1).

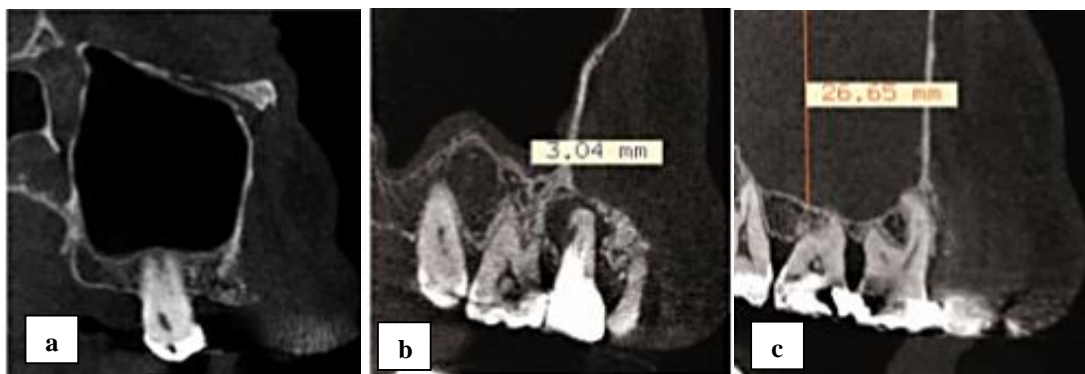
2.3. Sistemske komplikacije

Prostor glave i vrata povezan je s brojnim organskim sustavima i ne iznenađuje činjenica da je mogućnost nastanka sistemskih komplikacija velika. Loša anatomska omeđenja i bogata vaskularna mreža stvaraju predispoziciju za diseminaciju infektivnog sadržaja. U literaturi se opisuju brojne komplikacije (sepsa, medijastinitis, meningitis, endokarditis, perikarditis, empijem toraksa, aspiracijska pneumonija) čija je pojavnost na sreću izrazito rijetka. Treba imati na umu da se pojava komplikacija ne događa kod zdravih, već kod imunološki kompromitiranih pacijenata. Kako se brojnost takvih pacijenata povećala, naglasak je na detaljnoj medicinskoj anamnezi. U diferencijalnoj dijagnostici središnju ulogu zauzimaju oralni i maksilofacijalni kirurzi, dok liječenje svih sistemskih komplikacija zahtijeva multidisciplinarni pristup.

2.3.1. Maksilarni sinus

Danas se vjeruje da je čak 40 % sinusitisa uzrokovano odontogenom infekcijom (2, 23). Svaki sinusitis predstavlja akutnu ili kroničnu upalu sluznice paranazalnih sinusa (23). Kod svakog maksilarnog sinusitisa potrebno je napraviti distinkciju između neodontogenog i odontogenog podrijetla upale. Naime, sinusitisi odontogenog podrijetla razlikuju se svojom patofiziologijom,

mikrobiologijom i terapijom (2, 23, 24). Periapikalni osteitis u području prvog i drugog molara dovodi do resorpcije tanke koštane lamele i uništenja Schneiderove membrane, čime se otvara put infektivnom sadržaju u maksilarni sinus (2, 23-26). Klinički simptomi su glavobolja, nelagoda i bolnost lica, nosna opstrukcija, poremećaj njuha i gnojni iscjedak iz nosa (2, 23, 24, 26). Osim gnojnog iscjetka iz nosa, svi ostali simptomi nalikuju sinusitisu neodontogenog podrijetla (23, 24). U dijagnostici je danas ključna CBCT pretraga (7, 23-26). Kod prisutne upale nalazi se zadebljanje (> 2 mm) maksilarne sluznice sinusa ili zasjenjenje cijelog maksilarnog sinusa (Slika 5.) (1). Unilateralno aficiran sinus uvelike nam pomaže u diferencijalnoj dijagnostici jer su kronični neodontogeni uvijek bilateralno zahvaćeni (2, 23). Postoji značajna razlika u mikrobiologiji odontogenog i neodontogenog sinusitisa. Kod odontogenog su dominantni oralni komenzalni mikroorganizmi (2, 23, 25, 26). Upravo je zbog toga izbor antibiotika u potpunosti različit (23-25). Svakom sinusitisu je potrebno pristupiti multidisciplinarno (2, 23, 24). U liječenju se koriste antibiotici i dekonjestivne kapi za nos (24). Prvi je lijek izbora amoksicilin s klavulanskom kiselinom. Zbog mogućnosti razvoja bakterijske rezistencije i boljih kliničkih rezultata, danas su na raspolaganju novi lijekovi: levofloksacin, teikoplanin i vankomicin (23). Novije studije pokazuju uspjeh endoskopske kirurgije sinusa (26).



Slika 5. CBCT MAKSILARNOG SINUSA: Normalan sinus (a). Mukozitis (b). Sinusitis (c).

Preuzeto s dopuštenjem autora: Fábio Vidal.

2.3.2. Apsces orbite

Orbitalni celulitis i subperiostalni apsces predstavljaju upalne bolesti orbitalnog tkiva (27). Pri tome odontogena infekcija sudjeluje u 2 – 5 % slučajeva. Iako je incidencija odontogene

etiologije mala, zbog mogućih teških posljedica kao što je gubitak vida ili fatalan ishod, potreban je multidisciplinarni pristup u dijagnostici i terapiji (4, 28). U odnosu na neodontogeno podrijetlo, odontogeno uzrokovana bolest orbitalnog tkiva značajno se razlikuje mikrobiološkim profilom (27-29). Riječ je o polimikrobnoj infekciji s dominacijom anaeroba (*Bacteroides spp.*, *Prevotella*, *Peptostreptococcus*) (28). Najčešće nastaje nakon što infektivni sadržaj maksilarnog sinusa razori koštanu stijenu dna orbite (4, 27, 29). Osim maksilarnog sinusa, orbita komunicira s infratemporalnim i pterigopalatinalnim prostorom preko donje orbitalne fisure (2, 27). Infekcijom mekog tkiva koje se nalazi između bukalne kortikalne ploče i periorbitalnog tkiva moguća je izravna afekcija orbitalne regije (27, 28).

Klinički su simptomi periorbitalni edem, proptoz, facijalna bol, eritem orbitalne regije, redukcija vida i okulomotorike te diplopija (4, 27).

U dijagnostici i liječenju ključan je CT (7, 27, 28). Svakog bolesnika potrebno je hospitalizirati te empirijski primijeniti intravenozno antibiotike u visokoj dozi. Najčešće su korišteni antibiotici cefalosporini treće generacije s flukloksacilin te metronidazolom za pokrivanje anaeroba (27, 28). Potrebno je napraviti CT pretragu kako bi se lociralo točno mjesto nastanka apscesa te posljedično tome mjesto incizije (27). Ako se ne liječi ili su indicirani pogrešni antibiotici zbog zanemarivanja mogućnosti odontogene etiologije, mogu nastati komplikacije (27-29). Pacijent može izgubiti vidnu oštrinu ili u potpunosti izgubiti vid, a opisani su slučajevi hematogene diseminacije u kavernozi duralni sinus (4, 27-29).

2.3.3. Tromboza kavernoznog sinusa

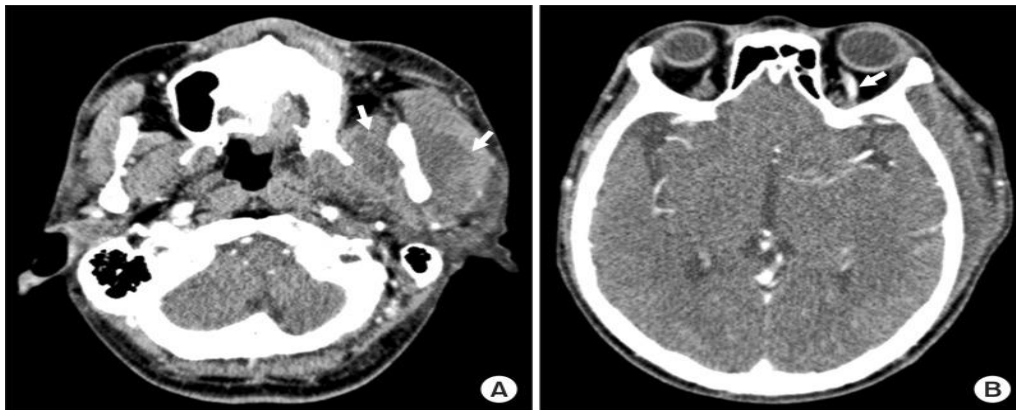
Kavernozi sinusi predstavljaju intrakranijalne odjeljke bilateralnih venskih kanala čija je uloga drenaža srednje lubanjske jame. Sinus je anatomski lateralno i superiorno omeđen duralnom ovojnicom, dok inferiornu granicu čini *fissura orbitalis superior*. Kavernozi duralni sinus sadrži moždane živce (II., III., IV., VI. i drugi ogranak V. moždanog živca) i internu karotidnu arteriju s pridruženim simpatičkim pleksusom (2, 3). Odontogena infekcija sudjeluje u 10 % slučajeva tromboze kavernoznog sinusa (CST), a pri tome dominira maksilarna regija (3, 30, 31). Oralni i maksilofacijalni kirurzi trebaju uzeti u obzir mogućnost nastanka te teške komplikacije kod pacijenata s oteklinom lica (30, 31). U literaturi se opisuju tri potencijalna puta širenja infekcije, pri tome dva hematogena i jedan izravan. Duralni venski sinusi, kao i vene lica nemaju zaliske, što omogućuje kolanje venske krvi u svim smjerovima. Vene bez zalistaka predstavljaju glavni patogenetski mehanizam, pri čemu venska krv s područja glave i

vrata retrogradno odlazi u duralni kavernozi sinus (3, 30). Emisarne vene povezuju pterigoidni pleksus s kavernozi sinusom, a sam pterigoidni pleksus umrežava vene mastikatornog i infratemporalnog prostora (2, 3, 8, 17, 30). Ako se infekcija maksilarnih stražnjih zubi proširi u navedene prostore, postoji mogućnost afekcije duralnog sinusa (3). Drugi put ostvaruje se preko brojnih venskih anastomoza, a ključne su *v.facialis*, *v.angularis* i *v.oftalmica inferior* (2, 3, 8, 31).

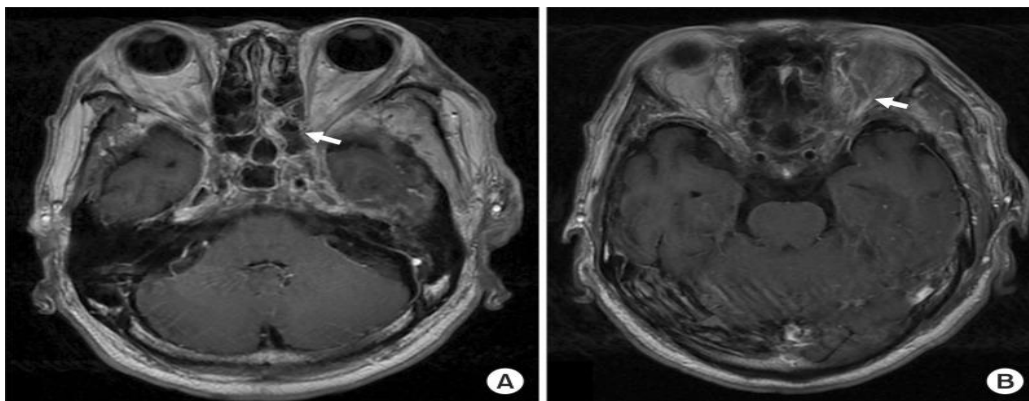
Patogenetski se infekcija prednjih maksilarnih zubi proširi u kaninski prostor u kojem se nalazi lična vena. Retrogradnom propagacijom upalni eksudat putem angularne vene dolazi u inferiornu oftalmičnu venu koja preko donje orbitalne fisure aficira kavernozi sinus (2, 3). Izravno širenje upalnog eksudata iz retromolarnog područja moguće je preko otvora (*foramen Vesalli*) (31). Najčešće izolirane bakterije su *Staphylococcus spp.* (70 %) i *Streptococcus spp.* (20 %). Klinički simptomi mogu biti povezani s opstrukcijom venske drenaže i neurološkim znakovima uslijed zahvaćanja moždanih živaca. Kliničkim pregledom evidentan je edem periorbitalnog područja, kapaka i konjunktiva uz protruziju i fiksaciju očne jabučice. Većina pacijenata ima proširene zjenice, suženje, fotofobiju, smetnje s vidom, proptozu, kemozu i ptozu (3, 4, 30, 31). Kako je *n.abducens* jedini živac koji izravno prolazi kroz sinus, obično prvi bude uključen u simptomatologiju. Paraliza lateralnog ravnog mišića smatra se ranim znakom tromboze kavernozi sinusa (2, 30). Subjektivno se pacijent žali na bolnost iznad oka i područja inervacije druge i treće grane trigeminalnog živca (3). Prisutni su opći simptomi: vrućica, glavobolja, povraćanje i somnolencija. S progresijom infekcije dolazi do afekcije meningealnih ovojnica sa simptomima središnjeg živčanog sustava (CNS). Tahikardija, tahipneja, iregularno disanje, ukočenost vrata te produbljenje stupora predstavljaju simptome CNS-a (3, 4, 30).

Za dijagnostiku CST-a koristi se CT i MR pretraga, pri čemu je MR osjetljiviji (7, 30). Na koronarnoj CT snimci prati se konfiguracija lateralnog zida kavernozi sinusa, a primjenom kontrastnog sredstva može se vidjeti nedostatak punjenja kavernozi sinusa. MR pretraga superiornija je u rezoluciji intrakranijskog prostora (Slika 6. i 7.) (7, 31). Osnovna terapija kirurška je i antibiotska, dok je upotreba antikoagulantnih lijekova kontroverzna (3, 30, 31). Kirurški tretman ovisi o slučaju, a uključuje ekstrakciju zuba uzročnika, inciziju i drenažu aficirane regije. Primjenjuju se intravenozno antibiotici širokog spektra (meticilin, metronidazol i cefotaksim) (3, 14, 31). Unatoč mišljenjima da antikoagulantni lijekovi povećavaju rizik intrakranijskog i sistemskog krvarenja, danas se koriste s oprezom (3, 14). Primjena heparina tijekom 7 dana smanjuje stopu mortaliteta uslijed sprječavanja diseminacija

tromba (31). Administracija sistemskih kortikosteroida indicirana je kod pacijenata koji su razvili insuficijenciju hipofize u uznapredovanim slučajevima CST-a (3). Napretkom medicinske tehnologije i antibiotika mortalitet se smanjio na 30 %, a manje od polovice pacijenata u potpunosti se oporavi (3, 4). Najčešće posljedice su deficiti kranijalnih živaca (ptoza, očna paraliza), oštećenje vida i neurotrofični keretitis (31).



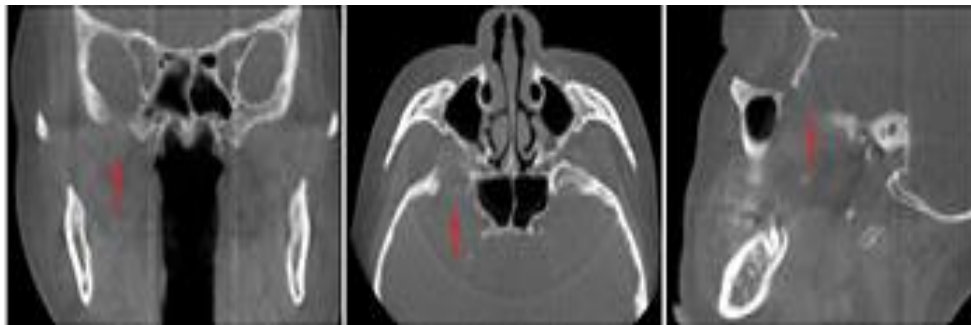
Slika 6. CT s kontrastom: apsces bukalnog i pterigomandibularnog prostora je uzrokovao trombozu kavernoznog sinusa (a) i dilatacija lijeve oftalmične vene (b). Preuzeto s dopuštenjem autora: Hwi-Dong Jung.



Slika 7. MR s kontrastom (isti slučaj): proširenje kavernoznog sinusa (a) i proširenje lijeve oftalmične vene (b). Preuzeto s dopuštenjem autora: Hwi-Dong Jung.

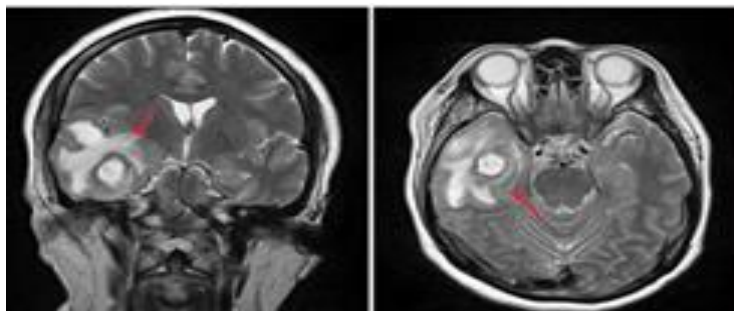
2.3.4. Absces mozga

Stanje je u kojem dolazi do žarišnog nakupljanja gnoja u moždanom parenhimu (4, 32, 33). U situacijama kada se ne može naći uzrok treba razmotriti mogućnost odontogenog podrijetla. Dijagnostika moždanog apscesa odontogenog podrijetla izrazito je složena (7, 32-34). Mogući putevi širenja infekcije su venskim dreniranjem u kavernozi duralni sinus, direktno preko anatomskih prostora (sinusi) i limfnim sustavom (Slika 8.) (32-34).



Slika 8. CT demonstrira izravno širenje sfenoidnim sinusom. Strelica prikazuje perforaciju desne klinaste kosti. Preuzeto s dopuštenjem izdavača: (34)

Molarni zubi najčešće su uzročnici, pri čemu maksila i mandibula jednako kooperiraju (34). Riječ je o polimikrobnoj infekciji, a najčešće izolirane bakterije su *Streptococci viridans*, *Bacteroides* i *Aggregatibacter actinomycetcomitans* (32, 33). Klinički znakovi uvijek su proporcionalni opsegu obuhvaćenosti parenhima. Specifični znakovi koji upućuju na moždani absces povišeni su intrakranijalni tlak, jaka glavobolja, mučnina, povraćanje, groznica, konvulzije, ukočenost vrata, letargija, afazija, parestezijska kriza, promjene u ponašanju i otežano hodanje. Većina pacijenata (40 – 70 %) ima povišen intrakranijalni tlak (33, 34). U dijagnostici moždanog apscesa potrebno je napraviti lumbalnu punkciju i MR pretragu (4, 7, 31, 34). Lumbalna punkcija indicirana je kod pacijenata koji imaju prisutne blage i nespecifične neurološke simptome uz normalan intrakranijalni tlak. Korisna je u diferencijalnoj dijagnostici meningitisa i apscesa, a pozitivan mikrobiološki punktat upućuje na zahvaćanje meningealnih ovojnica (7). MR pretraga zlatni je standard za konačnu dijagnozu apscesa mozga (Slika 9.) (32, 34).



Slika 9. MR moždanog parenhima. T2 snimka prikazuje $1,3 \times 1,8$ cm kapsuliranu tvorbu koja potvrđuje apsces mozga. Preuzeto s dopuštenjem izdavača: (34)

Kako bi se identificirao uzročnik, potrebno je uzeti detaljnu medicinsku i stomatološku anamnezu te učiniti radiografske i CT snimke maksilofacijalne regije (4, 7, 34). Ako pacijent anamnestički navodi prethodno dentalno liječenje, može se posumnjati na odontogeno podrijetlo. Pri tome znakovi od strane CNS-a nastaju nakon dva do tri tjedna (35). Potrebno je napraviti mikrobiološka ispitivanja krvi, cerebrospinalne tekućine i eksudata. Mikrobiološko podudaranje između usne šupljine i eksudata u moždanom apscesu ne može biti dovoljno za potvrdu dijagnoze (34, 35). Ako ne postoji niti jedan uzročnik bakterijemije, mikrobiološki testovi idu u prilog oralnoj mikroflori te postoje klinički ili radiografski znakovi aktivne dentalne bolesti, čime se može potvrditi odontogeno podrijetlo (33, 34, 35). Terapija moždanog apscesa kirurška je i farmakoterapijska (4, 14). Kirurška je terapija individualna i uključuje eliminaciju uzročnika (ekstrakcija zuba uzročnika, incizija i drenaža) (33, 34, 35). Odontogeni apscesi mozga najbolje se liječe kombinacijom ceftriaksona i metronidazola koji se primjenjuju u velikoj dozi intravenozno (14, 33, 35). Kortikosteroidna terapija indicirana je pacijentima koji nemaju poboljšanje nakon primjene antibiotika (14, 35).

2.3.5. Duboki cervikalni fascijalni prostori

2.3.5.1. Anatomija dubokih fascijalnih prostora

Detaljno razumijevanje topografije i odnosa između odjeljaka bitno je za dijagnozu i plan liječenja. Fascije stvaraju prividne anatomske granice dubokim prostorima vrata te oblažu i štite vitalne strukture (živaca, mišića, žila i limfnih čvorova) unutar samih prostora. One povezuju duboke fascijalne prostore i postaju vodilje puta infekcije nakon „otvaranja“. Duboki prostori

vrata smatraju se „potencijalnim“ jer nastaju samo kada dođe do njihovih otvaranja (kirurška manipulacija, tumori, infekcije) (2, 4, 36). Prilikom odontogene infekcije dolazi do gubitka rahlog vezivnog tkiva koje štiti potencijalne prostore od otvaranja. Pritom se stvore preduvjeti za invadiranje upalnim medijatorima i nastanak edema koji u konačnici rezultira apscesom (2). Propagacija infektivnog sadržaja u duboke fascijalne prostore vrata povezana je sa značajnim morbiditetom. Zbog blizine dišnih puteva i vitalnih struktura, infekcija tih prostora zahtijeva brzo reagiranje, dijagnostiku i terapiju (2, 7, 36). Znanje o mišićnim hvatištima i fascijalnim ravninama ključno je u dijagnostici i terapiji. Ispravna dijagnostika kliničkih, RTG i CT nalaza presudna je za procjenu ugroženosti pacijentovog općeg stanja (14, 36).

Lateralni faringealni prostor (parafaringealni), retrofaringealni i prevertebralni prostor predstavljaju duboke fascijalne prostore vrata (2). Ključna poveznica između prostora mandibule i vrata parafaringealni je prostor. Bilo koja posteriorna ekstenzija iz submandibularnog i pterigomandibularnog prostora vodi ka zahvaćenosti tog prostora (2, 4, 6). Stražnji rub medijalnog pterigoidnog mišića stvara komunikaciju između navedenih prostora (1, 6). Također, postoji mogućnost nastanka inicijalne upale nakon infekcije trećeg mandibularnog molara (1, 2).

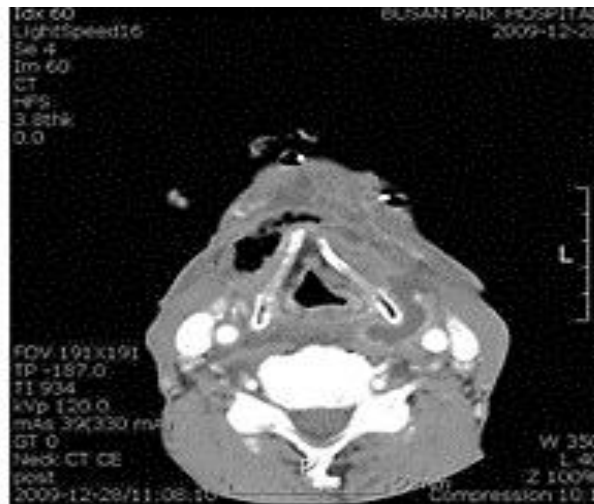Prostor se prostire od baze lubanje (sfenoidna kost) do hioidne kosti (1, 2, 8). Lateralni zid ždrijela koji čini *m.constrictor pharyngis superior* omeđuje ga s medijalne strane, a medijalni pterigoidni mišić s lateralne strane (1, 2). Straga komunicira s retrofaringealnim prostorom i dubokim režnjem parotidne žlijezde (1, 2, 8, 36). Stiloidni nastavak s pripadajućim mišićima dijeli ga na dva dijela, prednji i stražnji. Stražnji odjeljak sadrži karotidnu ovojnica s pripadajućim anatomskim strukturama, duboke limfne čvorove vrata, *n.glossopharyngeus* i *n.hypoglossus* (1, 2). Može se zaključiti da se karotidni prostor koji zatvara istoimena ovojnica nalazi unutar lateralnog faringealnog prostora. Prostor komunicira s jugularnim foramenom superiorno i inferiorno medijastinumom. Te komunikacije predstavljaju moguće puteve širenja odontogene upale ako dođe do rupture karotidne ovojnice. Unutar same ovojnice lateralno je smještena *v. jugularis interna*, medijalno *a.carotis interna*, a straga *n.vagus* (1, 2, 4). Komplikacija može nastati ako dođe do aficiranja navedenih struktura (2, 4).

Retrofaringealni prostor locira se iza posteriornog ždrijelnog zida koji čine gornji i srednji faringealni konstriktorni mišići s pripadajućom retrofaringealnom fascijom (1, 2, 36). Proteže se od baze lubanje do spojišta srednjeg i dubokog lista cervikalne fascije inferiorno. Točka spajanja nalazi se između šestog vratnog i četvrtog prsnog kralješka (2). Straga ga od „opasnog prostora“ dijeli alarna fascija koja predstavlja duboki list duboke cervikalne fascije (2, 4).

Inicijalna afekcija tog prostora nije moguća. Infekcija retrofaringealnog prostora nastaje propagacijom upalnog eksudata iz parafaringealnog prostora (1, 2, 4, 8, 36). Zbog svojih anatomskih komunikacija s donjim posteriornim medijastinumom, kao i s opasnim prostorom, važan je u kliničkoj praksi jer dovodi do teških po život opasnih komplikacija (4, 37, 38). *Danger space* (opasan prostor) smješten je iza retrofaringealnog prostora od kojeg je odvojen alarnom fascijom. Posteriorno ga od prevertebralnog prostora omeđuje prevertebralna fascija, a proteže se od baze lubanje do dijafragme. Zbog nepostojanja inferiorne granice slobodno komunicira s posteriornim medijastinumom (2, 4).

2.3.5.2. Infekcije dubokih fascijalnih prostora vrata

Ako su prisutni simptomi koji upućuju na infekciju dubokih fascijalnih prostora, potrebno je što brže reagirati (4, 36, 39, 40). Parafaringealni apsces očituje se ekstraoralnim edemom i općim simptomima. Klinički nalaz uključuje nemogućnost palpacije donjeg ruba mandibule zbog oteklina koja se može proširiti sve do tragusa uha (37, 38, 39). Intraoralno prisutnim edemom vrši se pritisak na lateralnu stjenku ždrijela, pri čemu dolazi do pomaka iste prema središnjoj liniji (38). Uz prisutne opće simptome upale pacijent se subjektivno žali na disfagiju, nemogućnost kontrole slina, disfoniju te bol koja iradira u uho (37, 38). Dolazi do narušavanja prohodnosti orofarinksa i hipofarinksa te kompromitiranja dišnog puta. Infekcija jako brzo napreduje u retrofaringealni prostor, pri čemu je simptomatologija ista, osim izraženog simptoma disfagije. Pomak posteriornog ždrijelnog zida prema naprijed rezultira potpunom opstrukcijom (36, 37). Ako se promptno ne reagira, moguće su komplikacije ruptura apscesa i aspiracija gnoja u pluća koja dovodi do ugušenja. Klinički simptomi ukazuju na dijagnozu. U dijagnostici dubokih fascijalnih infekcija vrata koristi se UZV, CT i MR pretraga (7, 37-40). Te pretrage imaju središnju ulogu u identifikaciji uzročnika, određivanju granica infektivnog procesa i otkrivanju mogućih komplikacija. UZV je indiciran za površinske infekcije vrata pri kojima se uočava nakupljanje tekućine (7, 38, 39, 41). CT i MR pretraga lokaliziraju infektivni proces i glavne su pretrage za kirurški tretman (37-39, 41). CT je metoda izbora, a prednost je u potpunoj eliminaciji artefakta koji mogu nastati tijekom izvođenja žvačnih funkcija (Slika 10.) (36, 39, 40). Problematika kod CT pretrage je što masno, supkutano tkivo i nakupine tekućine mogu dati sliku celulitisa. S obzirom na bolju rezoluciju mekotkivnih struktura, MR je superiorniji (7, 40). Indiciran je kod prisutne sumnje na širenje infekcije te intrakranijalno ili intramedularno zahvaćanje kosti i diferencijalnoj dijagnostici celulitisa i apscesa.



Slika 10. Aksijalna CT snimka. Apsces desnog i lijevog parafaringealnog te retrofaringealnog prostora uz suženje orofarinksa. Preuzeto s dopuštenjem izdavača: (36)

Pri hospitalizaciji pacijenta potrebno je provjeriti i osigurati siguran i stabilan dišni put (4, 36, 38). Daljnja terapija uključuje brzu intravenoznu primjenu antibiotika širokog spektra i mogućnost kirurgije (14, 36-38). Ako je riječ o stadiju edema, kontraindiciran je kirurški tretman (40). Prva 24 – 48 h pacijent se liječi konzervativno visokim dozama antibiotika uz praćenje u jedinicama intenzivne njege (38). Ako nema evidentnog poboljšanja kliničke slike, potrebno je napraviti CT/MR dijagnostiku i započeti kirurški tretman (37, 41). Dreniranju infekcija dubokih fascijalnih prostora pristupa se transcervikalno i transoralno (2, 38, 39, 41). Kako je vratna regija bogata vitalnim strukturama, uvijek je potreban oprez od jatrogene ozljede. Pri odabiru metode ključan je odnos karotidnog prostora i formiranog apscesa. Ako se apsces pozicionirao medijalnije od karotidnog prostora, odabire se transoralni pristup (2).

2.3.6. Ludvigova angina

Poseban klinički entitet koji nastaje širenjem celulitisa u sublingvalni, submandibularni i submentalni prostor (3, 42-47). Zbog loših anatomskih omeđenja infekcija brzo zahvaća kontralateralnu stranu, prilikom čega je dišni put značajno kompromitiran (2, 42-44). Osim narušavanja prohodnosti dišnog puta, postoji opasnost daljnje propagacije upalnog eksudata u lateralni faringealni prostor (3, 44-46). Klinički se Ludvigova angina (LA) očituje ekstraoralnim i intraoralnim edemom koji sjedinjuju kliničku sliku infekcije sublingvalnog,

submentalnog i submandibularnog prostora (1, 2, 4). Uz nemogućnost palpacije donjeg ruba mandibule kreira se masivan otok vrata koji seže do klavikule i jezične kosti (*bull neck*) inferiorno (2, 3, 43). Zahvaćanje sublingvalnog prostora rezultira elevacijom i protruzijom te zadebljanjem korijena jezika (drveni jezik / *woody tongue*) koji može značajno kompromitirati dišni put (3, 44). Pregledom pacijenta treba naglasiti prisutnost subjektivnih simptoma koji mogu determinirati granice procesa i prepoznati simptome infekcije lateralnog faringealnog prostora. U početnim stadijima prisutna je disfagija, disfonija, teški trizmus, osjećaj knedle u grlu, i glas „vrućeg krumpira“ (1-4). Širenjem eksudata u lateralni faringealni prostor nastaje edem larinksa i opstrukcija gornjih dišnih putova (2, 3, 43, 45). Pacijent je vidno nemiran uz pokušaje održavanja uspravnog položaja tijela i glave (položaj „njuškanja“). Simptomi respiratorne opstrukcije uključuju tahipneju, dispneju, tahikardiju i stridor (3, 43-45). Uz izražene subjektivne simptome prisutni su opći simptomi (temperatura, leukocitoza, povišena sedimentacija eritrocita) (3).

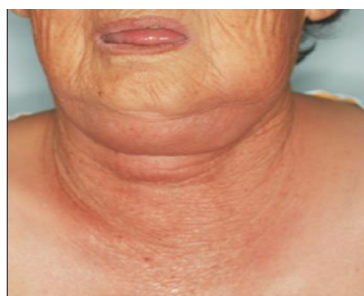Karakteristična klinička pojavnost dovoljna je za dijagnosticiranje bolesnika s LA-om, a u liječenju je naglasak na hospitalizaciji i multidisciplinarnom pristupu (43-47). Kako bismo pacijenta lišili mogućih komplikacija, potrebno je što ranije i agresivnije pristupiti liječenju (14, 43, 45). Dodatne slikovne pretrage (CT/MR) indicirane su u uznapredovanim stadijima kako bi se odredile granice infektivnog procesa i predvidjele moguće komplikacije (perikarditis, pneumonija, medijastinitis, empijem) (7, 44-46).

Dva ključna prioriteta u liječenju jesu prohodnost dišnog puta i eliminacija infekcije (2, 3, 42-45). Standardna terapija sastoji se od osiguranja dišnog puta, intravenoznoj primjeni antibiotika i kirurgiji (43-45, 47). Metoda zbrinjavanja dišnog puta ovisi o stadiju LA-a i predstavlja primarnu mjeru kojom se omogućuje odgovarajuća oksigenacija i ventilacija. Mogući načini uključuju motrenje pacijenta (observacija), orotrahealnu i nazotrahealnu intubaciju te traheotomiju (3, 42, 45). Zbog trizmusa i otekline mekih tkiva izrazito je teško provesti orotrahealnu intubaciju, stoga se u uznapredovanim slučajevima pristupa traheostomiji (3, 45, 46, 47). Za razrješavanje infekcije ključna je eliminacija fokusa i intravenozna primjena antibiotika. Inicijalno se primjenjuje penicilin s klindamicinom i metronidazolom ili bez klindamicina i metronidazola (3, 43, 45). Kirurška dekompresija procesa provodi se u svim slučajevima i povezana je s bržim oporavkom (43, 45). Primjena kortikosteroida kontroverzna je te neki kliničari opisuju bržu rezoluciju otekline i bolje penetriranje antibiotika u kost (3).

LA je do otkrića antibiotika bio povezana s velikim mortalitetom koji se danas značajno reducirao na 10 % (3, 42, 43, 44, 47).

2.3.7. Cervikalni nekrotizirajući fascitis

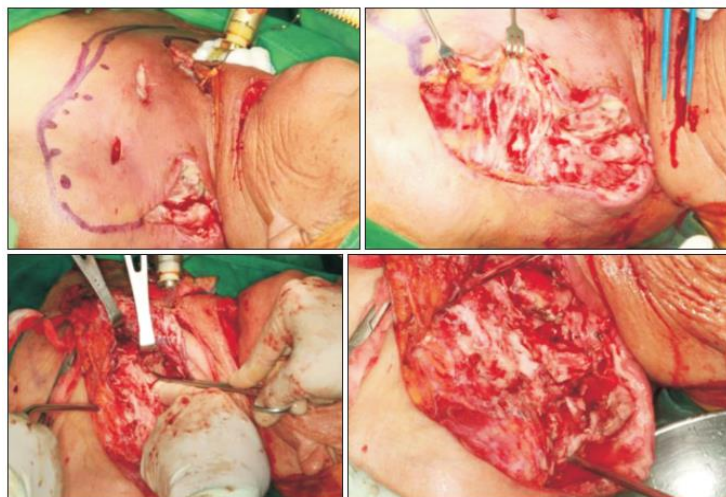
Cervikalni nekrotizirajući fascitis (CNF) predstavlja bakterijsku infekciju koja zahvaća meka tkiva vrata, a prvi put opisao ga je vojni kirurg Joseph Jones za vrijeme američkog građanskog rata kao bolničku gangrenu (2, 4, 48-50). Najčešće nastaje nakon infekcije drugog ili trećeg mandibularnog molara koja se proširi u duboke fascijalne prostore vrata (48, 50). Iako se može javiti kod zdravih pacijenata, češće se susreće kod imunokompromitiranih pacijenata (2, 49-51). Od svih sistemskih bolesti šećerna bolest najčešće se povezuje s CNF-om kod koje je klinički tijek puno teži. Patogenetski predstavlja inicijalnu likvefakcijsku nekrozu supkutanog tkiva s posljedičnom trombozom krvnih žila, koja u konačnici dovodi do ishemije i nekroze kože, fascija i rijetko mišića (2, 49). Riječ je o polimikrobnoj infekciji (2, 48-51). Za širenje infekcije ključan je enzim hijaluronidaza i anaerobne bakterije (*Prevotella*) koje stvaraju kiselo okruženje i inaktiviraju leukocite. Rapidno napreduje preko površinskog lista duboke fascije vrata koja čini vanjsku granicu svih odontogenih infekcija (2, 50). Klinički simptomi ne podudaraju se s težinom infekcije, što može dovesti do pogrešne dijagnoze i fatalnog ishoda (49, 50). Inicijalno CNF ima sliku celulitisa koji odlikuje hiperemična, edematozna i rastegnuta koža. U uznapredovalom stadiju koža postaje gusta, a na rubovima rane pojavljuju se nepravilni ljubičasti areali, što stvara karakterističnu sliku CNF-a (Slika 11.) (48, 50). Prisutni su opći znakovi upale sa subjektivnim simptomima bolnog vratnog otjecanja, trizmusa i disfagije (48, 50, 51). U trenutku prijema svi su pacijenti dehidrirani i pothranjeni (50).



Slika 11. Klinička slika CNF-a. Submandibularna, submentalna i vratna regija prikazuju oteklinu i crvenilo. Preuzeto s dopuštenjem izdavača: (48)

Osim kliničke slike, potrebno je napraviti laboratorijsku pretragu krvi i CT snimku. Laboratorijski nalazi dokazuju opće simptome upale, leukocitozu, neutrofiliju i povišen CRP (14, 48, 50). Svaki pacijent ima veliku korist od inicijalnog cervikalnog i torakalnog CT-a.

Sukladno s dobivenom slikom kirurški tim određuje granice širenja i pristupa kirurškom liječenju (48-53). U liječenju je ključno što ranije dijagnosticirati CNF kako bismo smanjili komplikacije. Svi pacijenti hospitalizirani su i smješteni u jedinicama intenzivne njege (2, 50). Jedini čimbenik koji može poboljšati prognozu je kirurško odstranjenje nekrotičnog tkiva (48, 49, 51). Kirurški debridement potrebno je napraviti u prvih 72 h (Slika 12.) (50). Inicijalno se antibiotici primjenjuju empirijski, a kasnije ovisno o mikrobiološkim testovima (kultura, osjetljivost) (2, 14). Indicirani su baktericidni antibiotici sa širokim spektrom (2, 48). Intravenozno se primjenjuje metronidazol ili klindamicin za anaerobe te visoke doze penicilina G ili cefalosporina treće generacije za aerobe (49-51). Osim agresivne kirurške i antibiotske terapije, važno mjesto u liječenju zauzima hiperbarična oksigenacija. Baktericidno djeluje na anaerobe, tkivima vraća oksigenaciju, potiče angiogenezu i pomaže pri cijeljenju te je dokazano smanjenje vremena liječenja i komplikacija (50).

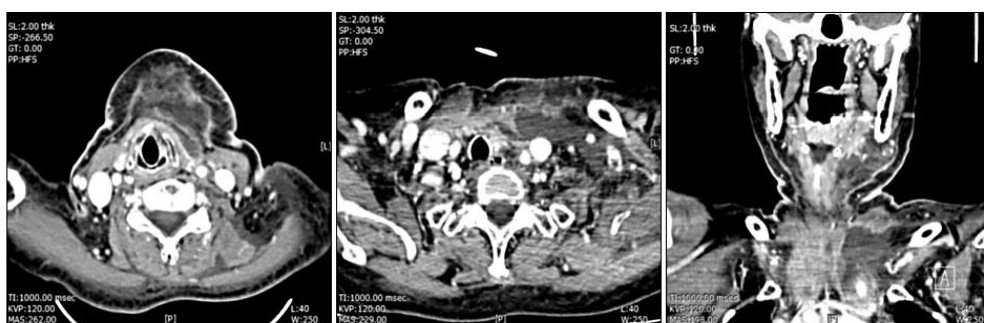


Slika 12. Nakon odizanja kože prikazuje se nekrotična fascija koja je kirurški uklonjena (fasciotomija). Preuzeto s dopuštenjem izdavača: (48)

2.3.8. Descendentni nekrotizirajući medijastinitis

Medijastinitis je akutna upala medijastinuma, dok descendentni nekrotizirajući medijastinitis (DNM) u užem smislu predstavlja poseban klinički entitet koji sekundarno nastaje nakon orofaringealne infekcije (54-58). DNM je jedan od najtežih oblika medijastinitisa te kasna i pogrešna dijagnoza vodi ka neadekvatnom liječenju i pogoršavanju stanja s mogućim razvojem komplikacija i smrtnim ishodom (55, 59, 60, 61). Kod pacijenata s LA-om ili CNF-om uvijek

treba pobuditi sumnju na zahvaćanje medijastinuma i napraviti kontrastni CT (Slika 13.) (48, 59, 61). Orofaringealna regija komunicira s medijastinumom preko pretrahealnog, lateralnog faringealnog i retrofaringealnog prostora (54, 58, 62). Gravitacija, respiracija i negativan intratorakalni tlak stvaraju uvjete koji omogućuju rapidno širenje infekcije pretrahealnim, postesofagealnim ili perivaskularnim prostorom (58, 60). U domeni odontogene infekcije DNM najčešće nastaje nakon apscesa retrofaringealnog prostora prilikom kojeg dolazi do ruptуре alarne fascije i invazije opasnog i/ili zahvaćanja prevertebralnog prostora, čime se otvara put prema posteriornom medijastinumu (54, 59).



Slika 13. CT prikazuje apsces submandibularnog prostora koji se proširio u gornji medijastinum. Preuzeto s dopuštenjem izdavača: (48)

Riječ je o polimikrobnoj infekciji s dominacijom anaeroba čiji veliki afinitet prema lipidnim sastojcima rezultira lizom mišićnih i masnih stanica te pogoduje rapidnom širenju infekcije u medijastinum (55, 56). Kod faringealne etiologije dominantna anaerobna bakterija je *Fusobacterium necrophorum* (56). Zbog izrazito visoke smrtnosti potrebno je integrirati multidisciplinarni tim (stomatolog, anesteziolog, infektolog, torakalni kirurg, otorinolaringolog) koji će omogućiti pravu dijagnozu i odgovarajuće kirurško liječenje (55, 61). Za definitivnu dijagnozu DNM-a Estera i sur. postavljaju dijagnostičke kriterije pri kojima se mora argumentirati orofaringealna i medijastinalna infekcija s postojanjem evidentne korelacije. CT pretragom i kirurški i/ili *post mortem* potrebno je dokazati zahvaćanje medijastinuma (54, 62). Glavni razlog za kasno dijagnosticiranje prisutnost je nespecifičnih simptoma u ranoj fazi s naglaskom na uzročno-posljedičnu vezu s izvorom infekcije. Stoga je sve pacijente s teškim trizmusom, odinofagijom, dispnejom i hipotenzijom potrebno poslati na hitnu CT pretragu (55, 56, 59, 61, 62). Klinički simptomi koji upućuju na zahvaćanje medijastinuma jesu bol u prsima, visoka temperatura i loše opće stanje (57, 58, 61, 62).

Laboratorijski nalazi nespecifični su i u većini slučajeva povišene su vrijednosti leukocita, CRP-a i prokalcitonina (54, 56, 57). U radiološkoj dijagnostici zlatni standard je kontrastna CT snimka koja potvrđuje upalu i određuje granice infekcije (54, 56, 59, 60). Nalaz cervikotorakalne regije karakterističan je i prikazuje nestanak medijastinalne masti uz povećano nakupljanje tekućine i stvaranje mjehurića plina uz suženje orofaringealnog dišnog puta (54, 57, 63). U vođenju pacijenata s dokazanim DNM-om najvažnija je rana dijagnoza i učinkovito kirurško liječenje, a sve pacijente potrebno je liječiti u jedinicama intenzivne njege uz inicijalnu primjenu empirijskih antibiotika širokog spektra djelovanja (cefalosporini treće generacije i metronidazol/klindamicin/gentamicin) (54, 55, 59-62). Kako bi se u potpunosti kirurški uklonile kolekcije gnojnog sadržaja i nekrotičnog tkiva, najvažniji je čimbenik lokacija medijastinitisa koja se određuje po klasifikaciji koju postavljaju Endo i sur. (6062). Za razumijevanje klasifikacije ključno je poznavanje anatomije medijastinuma i očitavanje CT slike. Medijastinum se nalazi između sternuma i torakalne kralježnice čiju inferiornu granicu stvara dijafragma. U distalnom dijelu dušnika greben trahee (carina) čini bifurkaciju glavnog lijevog i desnog bronha te stvara anatomsku granicu gornjeg i donjeg medijastinuma. Tip 1 predstavlja lokaliziranu upalu gornjeg medijastinuma, dok se 2 i 3 difuzno šire ispod carine. Donji medijastinum dijeli se na prednji, srednji i stražnji segment te tip 2 zahvaća prednji, a tip 3 posteriorni medijastinum (54-56, 60). S obzirom na klasifikaciju odabire se kirurški pristup, pri čemu se za tip 1 pristupa transcervikalno, a tip 2 i 3 transtorakalno ili drenaža s torakoskopom preko subksifoidne incizije (55, 59-61). Prilikom kirurškog tretmana uzima se supstrat za testove kulture i osjetljivosti, nakon čega se antibiotska terapija korigira (54, 61). Za procjenu rezolucije infekcije, uspjeha kirurgije i potrebe za dodatnom kirurgijom tijekom 24/48 h indiciran je poslijeoperativni CT (56, 59, 61).

Kako su se u medijastinumu smjestile vitalne strukture (srce, trahea, jednjak, torakalni duktus, velike krvne žile), postoji velika mogućnost nastanka komplikacija. U literaturi se opisuju slučajevi perikarditisa, Lemierrovog sindroma (LS), septičke plućne embolije (SPE) i sepse (57, 58, 63). LS predstavlja tromboflebitis unutarnje jugularne vene ili jedne od njezinih pritoka koja je uzrokovana *Fusobacterium necrophorum* (57, 58). Na CT snimci, osim dokazanog DNM-a, prikazuje se venska tromboza, a ako se na vrijeme ne dijagnosticira dolazi do diseminacije infekcije u plućni parenhim s razvojem septičke plućne embolije (54, 57, 58, 63). U terapiji LS-a i SPE-a, osim osnovne terapije koja se primjenjuje za DNM, moguća je primjena antikoagulanisa koja je i dalje kontroverzna (57, 58, 63). Rana primjena kontinuirane infuzije heparina može spriječiti napredovanje tromboze i smanjiti rizik od nastanka SPE-a (57, 58).

2.3.9. Osteomijelitis

Predstavlja difuznu upalu kosti koja zahvaća periost, spongiozu i kortikalnu kost (2, 3, 4, 64). Izraz osteomijelitis nastaje od starih grčkih riječi *osteon* (kost) i *muelinos* (srž) (3). Zbog jače kompaktne kosti i slabije vaskularnosti mandibula je češće zahvaćena (2, 64). Patogenetski dolazi do inokulacije bakterija u prostor koštane srži prilikom čega nastaje edem iste. Medularni prostor ograničen je kortikalnim koštanim zidovima i dolazi do porasta hidrostatskog tlaka. Hidrostatski tlak veći je od tlaka u arterijama, što rezultira smanjenom perfuzijom i nekrozom kosti. Zbog poremećene mikrocirkulacije kisik i hranjive tvari ne mogu doći u prostor koštane srži i dolazi do širenja infekcije Haversovim kanalima (2). Predisponirajući čimbenici ključni za razvoj osteomijelitisa mogu biti lokalni i sistemski. Sva stanja (Pagetova bolest, radioterapija, malignitet kosti) koja kompromitiraju lokalnu opskrbu krvi te sistemske bolesti (dijabetes, kemoterapija, AIDS) pokazuju povećanu incidenciju osteomijelitisa (2, 3, 64). Klinička slika ovisi o trajanju tog razarajućeg procesa, prilikom čega treba razlikovati akutni i kronični osteomijelitis (2, 3, 4, 64) U akutnom osteomijelitisu pacijent subjektivno osjeća stalnu i duboku bol u kosti, a u mandibuli se javlja parestezija ili dizestezija donje usne (2, 3). Kada se bolest proširi na periost i okolna meka tkiva, klinički se uočava čvrsti i bolni edem regije uz prisutne opće simptome (limfadenitis, temperatura, leukocitoza). Kliničkim pregledom uočava se palpatorna osjetljivost aficirane regije, dok se uznapredovali stadiji očituju sekvestracijom kosti (2, 3). Fragment nekrotične kosti koji je odvojen od vitalne kosti naziva se sekvestrom. Kod mladih pacijenata može se uočiti stvaranje nove kosti oko defekta, pri čemu mrtva kost predstavlja *involutum* (3). Ako infekcija traje duže od 1 mjeseca, razvija se klinička slika kroničnog osteomijelitisa (2, 3, 4). Obilježava ga blaži klinički tijek s egzacerbacijama, prilikom čega dolazi do supuracije gnoja iz kosti, formacija sinus trakta, gubitak zuba ili patološka fraktura kosti (2, 3). Kronična infekcija može zahvatiti prehrabene krvne žile, prilikom čega nastaje veliko nekrotično područje kosti (3). Dijagnostika akutnog i kroničnog osteomijelitisa razlikuje se, pri čemu je CT pretraga zlatni standard u akutnom, a klasične RTG snimke za kronični stadij (3, 64). Liječenje akutnog i kroničnog osteomijelitisa uključuje kirurgiju i farmakoterapiju (2, 3, 14). S obzirom na klinička obilježja kirurški se postupci razlikuju, a uključuju inciziju i drenažu te debridement nekrotične kosti (2, 3, 4, 64). U akutnom se stadiju tijekom kirurgije uzimaju bakteriološki uzorci nakon kojih se empirijski primijenjeni lijekovi (penicilin s metronidazolom) zamijene ciljanima (3). U kroničnom tijeku je za postizanje remisije ključan kirurški tretman, prilikom kojega se sva nekrotična kost mora

eliminirati. Sve patološke lezije u kroničnom stadiju izrazito je teško uočiti, stoga se 48 h prije kirurškog tretmana kao fluorescentni marker vitalne kosti koristi tetraciklin. Osvjetljavanjem kirurškog polja fluorescentnim svjetlom nekrotična kost ne fluorescira i indicirana je za uklanjanje, nakon čega se za evaluaciju tretmana koristi scintigrafija s tehnejem-99m (3, 64). U kroničnom stadiju oko nekrotične kosti stvara se fibrozno tkivo i učinak antibiotika upitan je, a ako su indicirani, primjenjuju se intravenozno u visokim dozama. Hiperbarična oksigenacija implementira se za stanja koja su povezana s hipovaskulariziranom kosti (osteoradionekroza, osteopetroza, Pagetova bolest) i slučajeve koji ne odgovaraju na osnovnu kiruršku i antibiotsku terapiju (3, 4).

U oralnoj i maksilofacijalnoj kirurgiji odontogena upala predstavlja stanje sa značajnim morbiditetom i mortalitetom. Klinički se infekcije očituju simptomima koji zahtijevaju hitnu dijagnostiku i liječenje. Zbog loših anatomskih omeđenja infekcija brzo zahvaća sekundarne i duboke fascijalne prostore vrata. U literaturi postoje razlike u klasifikaciji primarnih i sekundarnih prostora. Sistematizacija prostora u ovom radu zasniva se na komplikacijama te su sekundarni prostori predstavljeni kao mjesta lokalnih komplikacija. U opisivanju sekundarnih maksilarnih područja neke literature izostavljaju pterigopalatinalni prostor (2). Unatoč blizini infratemporalnog područja s kojim čini retromaksilarni prostor, potrebno ga je odvojiti i naglasiti potencijal širenja u srednju lubanjsku jamu (1, 8). Submandibularni i sublingvalni prostor mogu se kategorizirati kao primarni (1, 8). Infekcija istih stvara veliki rizik od daljnjeg širenja gnoja u duboke fascijalne prostore vrata, stoga bi područje donje čeljusti trebalo smatrati primarnim koji daljnjom progresijom zahvaća submandibularni i sublingvalni prostor (2). U nekim literaturama ne opisuje se perimandibularni prostor, već se zasebno opisuje kao submandibularni, sublingvalni i submentalni (1, 8). Zbog anatomskih komunikacija te bi prostore trebalo promatrati zajedno i ne raditi distinkciju između njih. Jednom kad se zahvati sublingvalno područje, infekcija brzo napreduje prema submandibularnom prostoru (2). Maseterični prostor sjedinjuje pterigomandibularni, submaseterični, površinski i duboki temporalni prostor koji također zbog anatomije treba promatrati kao neodjeljivu cjelinu (2). Postoje značajne razlike u podjeli lokalnih i sistemskih komplikacija. Maksilarni sinus i lateralni faringealni prostor zbog svoje anatomske komunikacije s ostalim organskim sustavima treba sistematizirati i promatrati u vidu sistemskih komplikacija s čime se želi naglasiti opasnost aficiranja navedenih regija. Svrstavajući navedene prostore u lokalne komplikacije infekcije dobivaju benigni karakter (1, 8). Infekcija maksilarnog sinusa može zahvatiti orbitu, a lateralni faringealni prostor ima veliki potencijal širenja u torakalne organe, čime se potvrđuje sistemsko širenje (2). U liječenju odontogene upale ključno je poznavanje mikrobiologije i stadija infekcije. Nesuglasice postoje pri opisivanju mikrobiološkog profila te su pronađeni podatci koji govore da su u orofacijalnim infekcijama dominantni obligatni anaerobi (2). Razlike nastaju zbog toga što nisu provedene studije s obzirom na stadij upale. Ako se promatra inicijalni stadij upale, dominantne su aerobne bakterije, a kako ista napreduje, raste broj anaerobnih mikroorganizama (3). Poznavanje mikrobiologije i kliničke pojave otekline ključno je pri indiciranju dodatne antibiotske terapije. Inicijalne infekcije koje su loše ograničene liječe se penicilinskim antibioticima, dok u uznapredovanom stadiju treba dodati metronidazol kojim će se pokriti anaerobne bakterije. Napretkom dijagnostičkih metoda dolazi do modificiranja

terapijskih postupaka, iako osnovna saznanja o liječenju ostaju ista. Stadij apscesa (fluktuirajuća oteklina) uvijek se liječi inicijalnom kirurškom, a stadij celulitisa (nefluktuirajuća oteklina) osnovnom antibiotskom terapijom (11, 15). U literaturi se nalazi podatak da Ludvigovu anginu predstavlja stadij apscesa, što može dovesti do zabuna (1, 2). LA ima tendenciju brzog i difuznog širenja, a incizijom se dobivaju male količine gnoja, što potvrđuje stadij celulitisa (3, 42-44, 46). Osnovna terapija Ludvigove angine sastoji se od održavanja dišnog puta prohodnim i primjeni visokih doza antibiotika (2, 3, 41, 42, 44). Unatoč činjenici da LA predstavlja stadij celulitisa, osnovnoj terapiji danas se dodaje kirurgija. Dreniranje procesa povezano je s manjom incidencijom komplikacija i zahtijeva kraće vrijeme hospitalizacije, odnosno vodi ka bržem oporavku bolesnika (42, 44).

Razvojem suvremene preventivne stomatologije i antibiotske terapije incidencija ozbiljnih sistemskih komplikacija dramatično se smanjila posljednjih 50 godina. Međutim one i dalje nose rizik od značajnih komplikacija s potencijalnim smrtnim ishodom osobito u imunološki kompromitiranih pacijenata. Razvitkom farmaceutske industrije dolazi do značajnog porasta takvih pacijenata. Stoga ne iznenađuje činjenica da se u praksi svakodnevno mogu susresti kompromitirani bolesnici. Primitkom pacijenta u ordinaciju dentalne medicine sa simptomima odontogene infekcije naglasak je na detaljnoj medicinskoj anamnezi. Napretkom dijagnostike i slikovnih pretraga (CT, MR) lako je ograničiti upalni proces i predvidjeti moguće komplikacije. Suvremeni pristup u liječenju odontogenih infekcija omogućuje značajno smanjenje pojavnosti teških komplikacija. Današnje liječenje zasniva se na osnovnoj kirurškoj terapiji i ako je potrebno, antibiotskoj terapiji. Potreban je naglasak na edukaciji doktora dentalne medicine i opće prakse koji bi trebali prepoznati kliničku sliku i moguće komplikacije. Prepoznavanjem znakova infekcije i brzo upućivanje oralnom ili maksilofacijalnom kirurgu može se spriječiti nastanak teških komplikacija. Ako komplikacije nastanu, suvremenim liječenjem u jedinicama intenzivne njege moguće je preživljavanje uz djelomičan ili potpuni oporavak.

1. Fragiskos D. Oral Surgery. Berlin: Springer; 2007.
2. Hupp JR, Tucker MR, Ellis E. Contemporary Oral and Maxillofacial Surgery. 7th ed. Philadelphia: Elsevier; 2018.
3. Neville BW, Damm DD, Allen CM, Chi AC. Oral and Maxillofacial Pathology. 4th ed. Philadelphia: Elsevier; 2015.
4. Bali RK, Sharma P, Gaba S, Kaur A, Ghanghas P. A review of complications of odontogenic infections. *Natl J Maxillofac Surg.* 2015; 6(2):136-43.
5. Keswani ES, Venkateshwar G. Odontogenic Maxillofacial Space Infections: A 5-Year Retrospective Review in Navi Mumbai. *J Maxillofac Oral Surg.* 2019;18(3):345-53.
6. Moghimi M, Baart JA, Karagozoglu KH, Forouzanfar T. Spread of odontogenic infections: a retrospective analysis and review of the literature. *Quintessence Int.* 2013;44(4):351-61.
7. Mardini S, Gohel A. Imaging of Odontogenic Infections. *Radiol Clin North Am.* 2018;56(1):31-44.
8. Bagatin M, Virag M. Maksilofacijalna kirurgija. Zagreb: školska knjiga; 1991.
9. Seppänen L, Lauhio A, Lindqvist C, Suuronen R, Rautemaa R. Analysis of systemic and local odontogenic infection complications requiring hospital care. *J Infect.* 2008;57(2):116-22.
10. Ogle OE. Odontogenic Infections. *Dent Clin North Am.* 2017;61(2):235-52.
11. Greenstein G, Greenstein B. Clinical management of acute orofacial infections. *Compend Contin Educ Dent.* 2015;36(2):96-103
12. Robles RP, Javierre Miranda AP, Moreno Millán N, Mas Casals A, Frutos Echániz E, Morató Agustí ML. Management of odontogenic infections in Primary Care: Antibiotic? *Aten Primaria.* 2017;49(10):611-18.
13. DeAngelis AF, Barrowman RA, Harrod R, Nastri AL. Review article: Maxillofacial emergencies: oral pain and odontogenic infections. *Emerg Med Australas.* 2014;26(4):336-42.
14. Vytla S, Gebauer D. Clinical guideline for the management of odontogenic infections in the tertiary setting. *Aust Dent J.* 2017;62(4):464-70.
15. Taub D, Yampolsky A, Diecidue R, Gold L. Controversies in the Management of Oral and Maxillofacial Infections. *Oral Maxillofac Surg Clin North Am.* 2017;29(4):465-73.

16. Park MY, Kim HS, Ko HC, Kim MB, Kim BS. Infratemporal fossa abscess of dental origin: a rare, severe and misdiagnosed infection. *J Korean Assoc Oral Maxillofac Surg.* 2018;44(1):37-9.
17. Al-Faraje L. *Surgical and Radiologic Anatomy for Oral Implantology.* 1st ed. Chicago: Quintessence Publishing Co; 2013.
18. Boscolo-Rizzo P, Da Mosto MC. Submandibular space infection: a potentially lethal infection. *Int J Infect Dis.* 2009;13(3):327-33.
19. Sharma J, Patnaik AR, Banerjee N, Sood R. Management of submandibular abscess with limited resources. 2017;3(2):37-9.
20. Lipski M, Lipska W, Motyl S, Gladysz T, Iskra T. Anatomy of the pterygomandibular space - clinical implication and review. *Folia Med Cracov.* 2013;53(1):79-85.
21. Choi MG. Modified drainage of submasseteric space abscess. *J Korean Assoc Oral Maxillofac Surg.* 2017;43(3):197–203.
22. Viselner G, van der Byl G, Maira A, Merico V, Draghi F. Parotid abscess: mini-pictorial essay. *J Ultrasound.* 2013;16(1):11-5.
23. Vidal F, Coutinho TM, Carvalho Ferreira D, Souza RC, Gonçalves LS. Odontogenic sinusitis: a comprehensive review. *Acta Odontol Scand.* 2017;75(8):623-33.
24. Workman AD, Granquist EJ, Adappa ND. Odontogenic sinusitis: developments in diagnosis, microbiology, and treatment. *Curr Opin Otolaryngol Head Neck Surg.* 2018;26(1):27-33.
25. Taschieri S, Torretta S, Corbella S, Del Fabbro M, Francetti L, Lolato A, et al. Pathophysiology of sinusitis of odontogenic origin. *J Investig Clin Dent.* 2017;8(2):e12202.
26. Ryan E. Little, Christopher M. Long, Todd A. Loehrl, David M. Poetker. Odontogenic sinusitis: A review of the current literature. *Laryngoscope Investig Otolaryngol.* 2018;3(2):110-14.
27. Procacci P, Zangani A, Rossetto A, Rizzini A, Zanette G, Albanese M. Odontogenic orbital abscess: a case report and review of literature. *Oral Maxillofac Surg.* 2017;21(2):271-9.
28. Yan W, Chakrabarti R, Choong J, Hardy T. Orbital Cellulitis of Odontogenic Origin. *Orbit.* 2015;34(4):183-5.

29. Allegrini D, Reposi S, Nocerino E, Pece A. Odontogenic orbital cellulitis associated with cavernous sinus thrombosis and pulmonary embolism: a case report. *J Med Case Rep.* 2017;11(1):164.
30. Prabhu S, Jain SK, Vankudoth D. Cavernous Sinus Thrombophlebitis (Sans Thrombosis) Secondary to Odontogenic Fascial Space Infection: An Uncommon Complication with Unusual Presentation. *J Maxillofac Oral Surg.* 2015;14 Suppl 1:168-72.
31. Yeo GS, Kim HY, Kwak EJ, Jung YS, Park HS, Jung HD. Cavernous sinus thrombosis caused by a dental infection: a case report. *J Korean Assoc Oral Maxillofac Surg.* 2014;40(4):195-8.
32. Akashi M, Tanaka K, Kusumoto J, Furudoi S, Hosoda K, Komori T. Brain Abscess Potentially Resulting from Odontogenic Focus: Report of Three Cases and a Literature Review. *J Maxillofac Oral Surg.* 2017;16(1):58-64.
33. Lajolo C, Favia G, Limongelli L, Tempesta A, Zuppa A, Cordaro M, et al. Brain abscess of odontogenic origin in children: a systematic review of the literature with emphasis on therapeutic aspects and a new case presentation. *Acta Otorhinolaryngol Ital.* 2019;39(2):67-74.
34. Park SY, Suh DW, Park CM, Oh MS, Lee DK. Brain abscess due to odontogenic infection: a case report. *J Korean Assoc Oral Maxillofac Surg.* 2014;40(3):147-51.
35. Moazzam AA, Rajagopal SM, Sedghizadeh PP, Zada G, Habibian M. Intracranial bacterial infections of oral origin. *J Clin Neurosci.* 2015;22(5):800-6.
36. Jung TY, Chae BM, Jeong YS, Park SJ. Retropharyngeal space abscess due to spread of odontogenic infection: two cases report. *J Korean Assoc Oral Maxillofac Surg.* 2010;36(4):314-9.
37. Blumberg JM, Judson BL. Surgical management of parapharyngeal space infections. 2014;25(3):304-9.
38. Bigcas JLM, Jain KS. Management of parapharyngeal and retropharyngeal space infections. *Oper Tech Otolaryngol Head Neck Surg.* 2017;28(4):229-37.
39. Weber AL, Siciliano A. CT and MR imaging evaluation of neck infections with clinical correlations. *Radiol Clin North Am.* 2000;38(5):941-68.
40. Hegde AN, Mohan S, Pandya A, Shah GV. Imaging in infections of the head and neck. *Neuroimaging Clin N Am.* 2012;22(4):727-54.

41. Schuler PJ, Cohnen M, Greve J, Plettenberg C, Chereath J, Bas M et al. Surgical management of retropharyngeal abscesses. *Acta Otolaryngol.* 2009;129(11):1274-9.
42. Fellini RT, Volquind D, Schnor OH, Angeletti MG, Souza OE. Airway management in Ludwig's angina - a challenge: case report. *Rev Bras Anesthesiol.* 2017;67(6):637-40.
43. Candamourty R, Venkatachalam S, Ramesh Babu MR, Kumar GS. Ludwig's Angina – An emergency: A case report with literature review. *J Nat Sci Biol Med.* 2012;3(2):206-8.
44. Sujatha MP, Madhusudhana R, Amrutha KS, Nupoor N. Anaesthetic management of Ludwig's angina with comorbidities. *Indian J Anaesth.* 2015;59(10):679-81.
45. Parker E, Mortimore G. Ludwig's angina: a multidisciplinary concern. *Br J Nurs.* 2019;28(9):547-51.
46. Shih CC, Wang JC, Chen SJ, Hs YP. Focused Ultrasound Assists in Diagnosis and Management of Difficult Airway in Ludwig's Angina. *J Med Ultrasound.* 2019;27(2):101-3
47. Edetanlen BE, Saheeb BD. Comparison of Outcomes in Conservative versus Surgical Treatments for Ludwig's Angina. *Med Princ Pract.* 2018;27(4):362-66.
48. Choi MG. Necrotizing fasciitis of the head and neck: a case report. *J Korean Assoc Oral Maxillofac Surg.* 2015;41(2):90-6.
49. Cruz Toro P, Callejo Castillo À, Tornero Saltó J, González Compta X, Farré A, Maños M. Cervical necrotizing fasciitis: report of 6 cases and review of literature. *Eur Ann Otorhinolaryngol Head Neck Dis.* 2014;131(6):357-9.
50. Inan CH, Yener HM, Yilmaz M, Gözen ED, Erdur ZB, Oroğlu B, et al. Cervical Necrotizing Fasciitis of Odontogenic Origin and Hyperbaric Oxygen Therapy. *J Craniofac Surg.* 2017;28(7):e691-2.
51. Al-Ali MA, Hefny AF, Idris KM, Abu-Zidan FM. Cervical necrotizing fasciitis: an overlooked diagnosis of a fatal disease. *Acta Otolaryngol.* 2018;138(4):411-4.
52. Petitpas F, Blancal JP, Mateo J, Farhat I, Naija W, Porcher R, et al. Factors associated with the mediastinal spread of cervical necrotizing fasciitis. *Ann Thorac Surg.* 2012;93(1):234-8.
53. Nougé H, Le Maho AL, Boudiaf M, Blancal JP, Gayat E, Le Dorze M, et al. Clinical and imaging factors associated with severe complications of cervical necrotizing fasciitis. *Intensive Care Med.* 2015;41(7):1256-63.

54. Biasotto M, Chiandussi S, Costantinides F, Di Lenarda R. Descending necrotizing mediastinitis of odontogenic origin. *Recent Pat Antiinfect Drug Discov.* 2009;4(2):143-50.
55. Bayarri LCI, Sevilla LS, Sánchez-Palencia RA, Alkourdi MA, Hernández EF, Quero VF, et al.. Surgical management of descending necrotizing mediastinitis. *Cir Esp.* 2013;91(9):579-83.
56. Pastene B, Cassir N, Tankel J, Einav S, Fournier PE, Thomas P, et al. Mediastinitis in the intensive care unit patient: a narrative review. *Clin Microbiol Infect.* 2019;doi:10.1016/j.cmi.2019.07.005.
57. Kaiho T, Nakajima T, Yonekura S, Hamasaki S, Iwata T, Yoshino I. Descending necrotizing mediastinitis with Lemierre's syndrome. *Gen Thorac Cardiovasc Surg.* 2017;65(11):661-63.
58. Li RM, Kiemeney M. Infections of the Neck. *Emerg Med Clin North Am.* 2019;37(1):95-107.
59. Kovacic M, Kovacic I, Dželalija B. Descending necrotizing mediastinitis secondary to retropharyngeal abscess. *Acta Clin Croat.* 2015;54(4):541-6.
60. Guan X, Zhang WJ, Liang X, Liang X, Wang F, Guo X, et al. Optimal surgical options for descending necrotizing mediastinitis of the anterior mediastinum. *Cell Biochem Biophys.* 2014;70(1):109-14.
61. Prado-Calleros HM, Jiménez-Fuentes E, Jiménez-Escobar I. Descending necrotizing mediastinitis: Systematic review on its treatment in the last 6 years, 75 years after its description. *Head Neck.* 2016;38 Suppl 1:E2275-83.
62. Soylyu E, Erdil A, Sapmaz E, Somuk BT, Akbulut N. Mediastinitis as complication of odontogenic infection: A case report. *Niger J Clin Pract.* 2019;22(6):869-71.
63. Omura T, Mori H, Matsuoka M, Hori Y. Surgical Management of Descending Necrotizing Mediastinitis Complicated by Purulent Pericarditis and Lemierre's Syndrome. *Am Surg.* 2019;85(1):e47-e49.
64. Hatzenbuehler J, Pulling TJ. Diagnosis and management of osteomyelitis. *Am Fam Physician.* 2011;84(9):1027-33.

Karmen Santini rođena je 1993. godine u Zadru, gdje je završila opću gimnaziju. Godine 2013. upisala je prvu godinu Stomatološkog fakulteta Sveučilišta u Zagrebu.

U akademskoj godini 2017./2018. dobitnica je natječaja za najbolje izveden studentski rad s kompozitnim materijalima iz područja restaurativne dentalne medicine koji je raspisao Stomatološki fakultet u suradnji s tvrtkom 3M ESPE.

Tijekom studija sudjelovala je na više kongresa, a 2019. godine napisala je članak za studentski stomatološki časopis Sonda. Završila je Model management 1 i 2 tečajeve te je tijekom studija asistirala u privatnoj stomatološkoj ordinaciji.